Aus der Histologischen Abteilung
der Augenklinik des
Universitätskrankenhauses Eppendorf

Direktor: Prof. Dr. G. Richard

Immunhistologischer Nachweis von Herpes simplex Virus Typ 1 Antigen bei Keratitiden herpetischer und anderer Genese

D i s s e r t a t i o n

zur Erlangung des Grades eines Doktors der Medizin

dem Fachbereich Medizin der Universität Hamburg vorgelegt von

Marc Luer Schellhorn

aus Landau / Pfalz

Hamburg 1998

Inhaltsverzeichnis

I. Einleitung Seite 5 - 25

I.1 Die Hornhaut des menschlichen Auges und deren Aufbau

I.2 Infektions - bedingte korneale Blindheit

I.3 Die mikrobiologische Charakterisierung des HSV-1

I.4 Die Primärinfektion, das endogene Rezidiv und die Sekundärinfektion mit dem HSV-1
I.4.1 Die Primärinfektion
I.4.2 Das endogene Rezidiv
I.4.3 Die Sekundärinfektion

I.5 Die HSV-1 Infektion am Auge (Übersicht)
I.5.1 Klinik und Stadien der herpetischen Augeninfektion
I.5.1.1 Die Blepharokonjunktivitis
I.5.1.2 Die epitheliale Keratitis
I.5.1.3 Die stromale Keratitis
I.5.1.4 Der Befall des hinteren Augenabschnittes
I.5.1.5 Der langfristige Verlauf

I.6 Die Immunologie der kornealen Herpesinfektion
I.6.1 Die latente Infektion
I.6.2 Die Immunologie der epithelialen und stromalen Keratitis
I.6.2.1 Die Immunologie der stromalen Keratitis
I.6.3 Die Immunologie der endothelialen Keratitis

I.7 Epidemiologischer Hintergrund und sozialmedizinische Bedeutung der herpetischen Keratitis

I.8 Diagnostik und Differentialdiagnostik
I.8.1 Die diagnostischen Möglichkeiten
I.8.1.1 Klinische Hinweise
I.8.1.2 Labordiagnostik

I.8.2 Die Differentialdiagnosen

I.9 Die therapeutischen Möglichkeiten bei einer Herpes - Keratitis
I.9.1 Die medikamentöse Therapie
I.9.2 Die chirurgische Therapie

I.10 Problemstellung und Ziel der Arbeit

II. Patienten und Methoden Seite 26 - 36

II.1. Patienten
II.1.1 Patienteneinschlußkriterien
II.1.2. Gruppeneinteilung
II.1.3 Ausschlußkriterien
II.1.4 Kontrollen

II.2 Aufarbeitung der Gewebe (Methode)
II.2.1 Testprinzip der immunhistochemischen Antigendetektion
II.2.2 Die Vorbereitung der Präparate
II.2.3 Deparaffinierung und Rehydrierung
II.2.4 Antigen - Antikörper - Hybridisierung (Antigenbindung)
II.2.5 Die Detektionsreaktion
II.2.6 (Zusammenfassendes) Flußdiagramm zur Darstellung der Methode des Färbevorganges
II.2.7 Kontrollen

II.3 Auswertung
II.3.1 Auswertung der immunhistochemischen Färbungen
II.3.2 Der Auswertungsscore
II.3.3 Punktescore zur Auswertung der immunhistologischen spezifischen (Signalintensität) und unspezifischen (Background) Färbung mit 10- und 20-facher Vergrößerung

II.4 Statistische Datenanalyse
II.4.1 Datenaufarbeitung

III. Ergebnisse Seite 37 - 45

III.1 Graphische Darstellung der Ergebnisse
III.1.1 Gruppeneinteilung
III.1.2 Beurteilbare Präparate
III.1.3 Nicht beurteilbare Präparate

III.2 Repräsentative Präparate als Photodokumentation
III.2.1 Kontrollpräparate
III.2.2 Klinische Präparate

III.3 Statistische Ergebnisse

III.4 Tabellarische Darstellung der immunhistologischen Ergebnisse

IV. Diskussion Seite 46 - 52

IV.1 Hintergrund

IV.2 Einteilung der Patientengruppen

IV.3 Der Einfluß der Methoden
IV.3.1 Die Aufbereitung der Präparate
IV.3.2 Einfluß der Methode der AG-Detektion
IV.3.3 Der Einfluß der Detektionsreaktion

IV.4 Interpretation der Ergebnisse

V. Zusammenfassung Seite 53

VI. Quellennachweis Seite 54 - 69

VII. Anhang **Seite 70 - 75**

VII.1 Materialienliste
VII.1.1 Medien
VII.1.2 Chemikalien
VII.1.3 Antikörper
VII.1.4 Kleinmaterial
VII.1.5 Geräte
VII.1.6 Abkürzungen

VII.2 Lebenslauf

VII.3 Danksagung

I. Einleitung

I.1. Die Hornhaut des menschlichen Auges und deren Aufbau

Die Hornhaut (Kornea) bildet das klare optische Fenster des Auges und hat mit einer Brechkraft von ca. 43 Dioptrien einen erheblichen Anteil an der Entstehung einer Abbildung. Als Teil des optischen Systems des Auges übernimmt sie Aufgaben der Lichttransmission und der Refraktion. Der Hydratationszustand der Kornea beträgt ca. 78% und wird durch das Endothel konstant gehalten. Eine regelrechte Brechung des in das Auge einfallenden Lichtes erfolgt nur dann, wenn die Feinstruktur der Hornhaut in all ihren Schichten intakt ist und bewahrt bleibt. Von außen nach innen besteht die Hornhaut aus dem mehrschichtigen Epithel, das einer Basalmembran aufsitzt. Diese Bowman‘sche Membran besteht aus eng gelagerten Kollagenfibrillen. Das unverhornende Epithel besteht aus drei unterschiedlichen Zelltypen, wobei nur die basale Zellschicht regenerationsfähig ist (Matsuda et al 1986). Es hat eine Dicke von 50 µm, 30% der Gesamtproteine sind Keratine. Das Epithel ist aufgrund seines lipophilen Charakters fast wasserdicht und spielt eine wichtige Rolle in der Rolle von Krankheitserregern. Das Hornhautstroma, das aus sehr regelmäßig, in Gitterstruktur angeordneten Kollagenfibrillen sowie der Grundsubstanz besteht, bildet ungefähr 90% der Gesamtmasse der Hornhaut. Die Grundsubstanz besteht aus sauren Mukopolysacchariden, Keratansulfat und Chondroitinsulfat. Binden die eingelagerten Mukopolysaccharide Wasser, quillt die Grundsubstanz und die Kollagenfasern rücken ausseinander. Überschreitet die Gitterkonstante des Stromas den kritischen Wert von 200 nm, kommt es zur Trübung der Hornhaut und zur Streuung des Lichts (Waltmann et al 1987). Zwischen den Kollagenfibrillen befinden sich verzweigte Keratozyten, die für die Bildung der Stromaanteile verantwortlich sind (Reim 1968, Yue 1976, Newsome et al 1982). Das korneale Endothel bildet die innere Schicht der Hornhaut und grenzt an die Vorderkammer des Auges. Das Endothel sitzt seiner Basalmembran, der Descemet‘schen Membran, als einschichtiger Zellrasen mosaikartig angeordneter hexagonaler Zellen mit einer Dicke von 4-6 µm

auf. Durch seine Pumpfunktion wird dem Hornhautstroma ständig einströmendes Wasser entzogen, so daß eine Quellung der Hornhaut verhindert wird. Die Bildung der Descemet'schen Membran erfolgt durch die Endothelzellen, wobei ultrastrukturell eine embryonale und eine postnatale Form unterschieden werden kann (Wulle 1972, Waring et al 1974). Die Descemet'sche Membran zeigt einen im Vergleich zu anderen Basalmembranen strukturierteren Aufbau, bei der der vordere Anteil aus elektronenmikroskopisch sichtbaren, bandförmig geordneten Fibrillen besteht. Sie nimmt im Laufe des Lebens kontinuierlich an Dicke zu (Murphy 1984). Sie besteht aus Kollagenen, vor allem aus Kollagen Typ IV (Newsome et al 1982, Nakayasu et al 1986) und Glykoproteinen, wie Fibronektin (Kenney et al 1982). Dagegen stellt sich der hintere Anteil der Membran elektronenmikroskopisch strukturlos dar. Er wird offensichtlich im Laufe des Lebens von den Endothelzellen nachgebildet (Johnson et al 1982, Murphy 1984).

Der anatomische Feinbau der Hornhaut sichert wichtige Eigenschaften und Funktionen. Dem Epithel kommt vor allem eine Schutzfunktion zu, während der Aufbau des Stromas die Transparenz der Kornea sichert. Für die Aufrechterhaltung einer konstanten Hornhautdicke sorgt das Endothel. Die Aufrechterhaltung der Anatomie und der Integrität der einzelnen Zell- und Gewebeverbände ist Vorrausetzung für den normalen Sehvorgang. Störungen der Integrität können z. B. durch Infektionen hervorgerufen werden, wenn es durch immunologische und zelluläre Abwehrmechanismen zu Veränderungen der Feinstruktur der Hornhaut, z. B. der Kollagenfaserbündel, kommt.

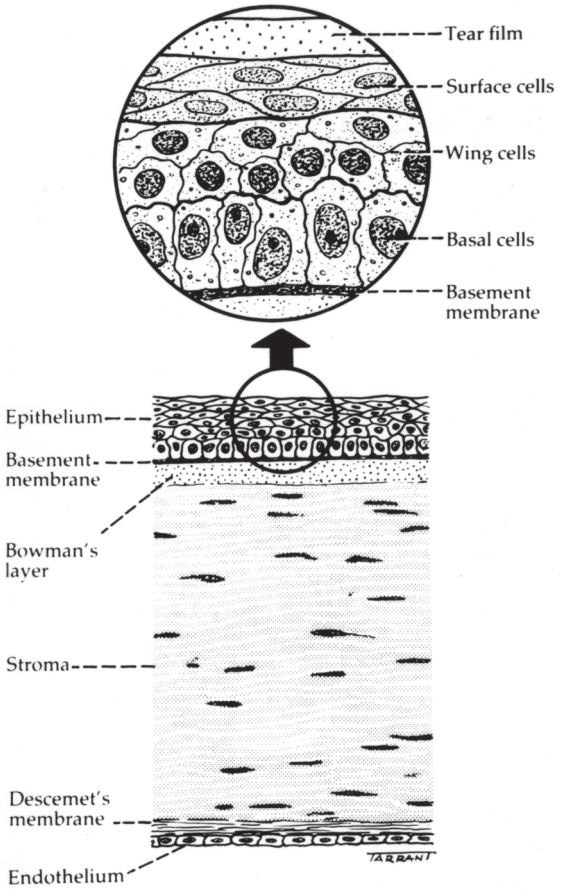

Der physiologische Aufbau der Hornhaut

I.2 Infektions- bedingte korneale Blindheit

Infektionskrankheiten stellten in Europa bis zum 20. Jhdt. eine wesentliche Erblindungsursache dar. Gonoblenorrhoe, Diphtherie, Masern, Tuberkulose und Syphillis waren Ursachen für einen sekundären Visusverlust und Blindheit. Weltweit sind heutzutage das Trachom, die Flußblindheit (Onchozerkose) und Lepra die führenden Erkrankungen, die zu korneal bedingter Blindheit führen. Es handelt sich dabei um Erkrankungen, die hauptsächlich in Ländern der dritten Welt vorkommen. In Europa und Deutschland stellen direkt infektionsbedingte Hornhauttrübungen, die zur Erblindung führen, heutzutage eine Seltenheit dar (Bialasiewicz et al 1995).

Die okuläre Infektion mit dem Herpes simplex Virus Typ 1 (HSV-1) ist in den

westlichen Industrieländern die häufigste Ursache schwerer persistierender Hornhauttrübungen, die zu korneal bedingter, unilateraler Blindheit führt (Sugar und Kaufmann 1975; Dawson et al 1976, Schwab et al 1986, Pavan-Langston 1987, Liesegang 1989, Hendricks 1997). Die HSV-1 Keratitis ist auch die häufigste Ursache einer einseitigen stromalen bzw. interstitiellen Keratitis überhaupt (Schwartz et al 1998) und die häufigste virale Keratitisform (Naumann 1997). In den weniger entwickelten Ländern ist die Infektion mit dem HSV-1 bereits die zweithäufigste Ursache korneal bedingter Blindheit (Liesegang et al 1989). Die rezidivierende Herpes-Keratitis ist die häufigste infektionsbedingte Ursache für eine perforierende Keratoplastik (Holbach et al 1991 b).

Das HSV-1 gehört in die Gruppe der Herpesviridae, wozu auch das Herpes simplex Virus Typ 2 (HSV-2), das Varizella-Zoster Virus oder humane Herpes Virus 3 (VZV, HHV 3), das Zytomegalie-Virus (CMV), das Epstein-Barr Virus (EBV) und die humanen Herpes Viren (HHV) Typ 6, 7, und 8 (Secchiero et al 1994) gehören. Stromale Keratitiden werden, soweit bisher bekannt, von HSV-1 und Varizella-Zoster-Virus verursacht (Liesegang 1993). Bei HSV-1 handelt es sich um ein neurotrophes, den infizierten Zellen gegenüber stark zytolytisch wirkendes Virus (Roizman and Sears 1990, Babu et al 1996), welches bevorzugt Zellen ektodermalen Ursprungs befällt. Hierzu gehören die Haut, die Schleimhaut, das zentrale Nervensystem und das Epithel der Hornhaut (Dawson et al 1968).

I.3 Die virologische Charakterisierung des HSV-1

Das HSV-1 besteht aus einer linearen doppelsträngigen DNS mit einem Molekulargewicht zwischen 80 und 150 x 10^6 Dalton. 150 hexagonale halbröhrenförmige und 12 pentagonale Kapsomere in ikosaedrischer Anordnung geben dem Nukleokapsid einen Durchmesser von 100 nm. Die Hülle, die das Nukleokapsid beim Durchtritt durch die Kernmembran umschließt, bestimmt den Durchmesser des Virus mit ca. 180 nm. Die zwei HSV-Typen,

HSV-1 und -2, können trotz großer Antigenhomologie (Kreuzreaktion) serologisch differenziert und durch DNS- und Protein-Analyse unterschieden werden (Brandis und Pulverer 1994).

I.4 Die Primärinfektion, das endogene Rezidiv und die Sekundärinfektion mit dem HSV-1

I.4.1 Die Primärinfektion

Die Primärinfektion mit dem HSV-1 verläuft bereits im Kindesalter klinisch häufig inapparent als Haut-/ Schleimhautinfektion in der orofazialen Region. Dort dringt das Virus in die Nervenendigungen peripherer sensibler und autonomer Nervenfasern ein und gelangt durch zentripetale Ausbreitung in die zugehörigen Ganglienzellen, in diesem Fall in das Ggl. trigeminale (Gasseri) (Nesburn et al 1972, Liu et al 1996). Die Viruselimination findet im extraneuronalen Gewebe, wie z. B. im Bereich der Schleimhaut, komplett statt, im Ganglion wird nur ein Teil der infizierten Neurone eliminiert, während in anderen Neuronen gar keine Elimination stattfindet (Stevens und Cook 1973). Dadurch kann die produktive in eine persistierende, latente Infektion übergehen, bei der kein Virusprotein sezerniert wird (Rong et al 1991, Fraser et al 1992, Shao et al 1993).

I.4.2 Das endogene Rezidiv

Endogene Rezidive werden durch eine Reaktivierung des Virus ausgelöst. Vorraussetzung dafür ist das ausreichende Vorhandensein eines replikationsfähigen Virusstammes (Babu et al 1996) (s.a I.6.1: Die latente Infektion). Auslösende Faktoren sind äußere und innere Nervenirritationen, z. B. UV-Belastung, insbesondere UV-B (Nicholls et al 1996), Traumata (Hoyt and Billson 1976), Fieber, aber auch hormonelle und psychische Einflüsse, oder aber eine immunsuppressive Therapie. Auch chirurgische Manipulationen der Hornhaut (Nicholls et al 1996), z. B. die korneale Laserbehandlung

(Pepose et al 1992, Bialasiewicz et al 1996) sind als Triggermechanismen bekannt. Die Ausbreitung des reaktivierten Virus erfolgt, ausgehend von den befallenen Ganglien, wiederum über die sensiblen und autonomen Nervenfasern, nun in zentrifugaler Richtung (Doymaz and Rouse 1992). Der Extrazellularraum wird durch die intrazelluläre Ausbreitung umgangen, wodurch das Virus sich den körpereigenen Abwehrmechanismen entzieht. Das Rezidiv kann klinisch inapparent ohne (Rekurrenz) oder mit klinischer Symptomatik verlaufen (Rekrudeszenz). Davon können die orofaziale Haut-Schleimhaut-Region, aber auch die Bindehaut und die Hornhaut des Auges betroffen sein.
Rezidive führen schneller zu einer Entzündungsreaktion als die Primärinfektion, weil die humorale und zelluläre Immunreaktion des sensibilisierten Wirtes ohne wesentliche Verzögerung einsetzen (Liesegang 1991; Shimeld 1996).

I.4.3 Die Sekundärinfektion

Die Sekundärinfektion mit demselben Virustyp ist als echte exogene Reinfektion zu sehen, welche selten ist (Brandis und Pulverer 1994).

I.5 Die HSV-1 Infektion des Auges (Übersicht)

Infektionen mit dem HSV-1 können sich in einer großen Bandbreite klinischer Erscheinungsbilder präsentieren. Die Symptomatik am vorderen Augenabschnitt kann sich als Blepharokonjunktivitis, in einer epithelialen Form als Keratitis punctata superficialis oder stellata oder als Keratitis dendritica (mit der Komplikation einer Keratitis metaherpetica) darstellen. In 25% der Fälle einer epithelialen Keratitis geht die Infektion in eine stromale Keratitis über (Wilhelmus 1987). Es ist seit langem bekannt, daß es in Abhängigkeit vom infizierenden Virusstamm zu einem Rezidiv kommt oder nicht (Wander et al 1980). Die Virulenz, das heißt das Ausmaß der Ansteckungsfähigkeit, ist abhängig vom infizierenden Virusstamm (Wang et al 1988, Kintner et al 1995,

Martinez et al 1997). Sie bedingt die Häufigkeit der Schübe bzw. der Rezidive und das Übergreifen der Infektion vom Epithel auf das Stroma.
Schwer verlaufende Infektionen sind die stromale Keratitis und die Keratitis disciformis, bei denen ein therapieresistentes Ulkus oder eine Stromanekrose entstehen können, die zur Entstehung einer Descemetocele führen kann. Der Erreger kann über die Hornhaut hinaus alle Strukturen des Auges befallen und als Uveitis anterior, als Iridocyclitis oder Trabekulitis imponieren. Seltene, aber kompliziert verlaufende Krankheitsbilder sind die akute retinale Nekrose als schwere Form einer nekrotisierenden Retinitis (Culbertson et al 1982; Sarkies et al 1986), und die Panuveitis (Liesegang et al 1989).
Die verschiedenen Infektionsstadien der Kornea werden im folgenden detaillierter dargestellt.

I.5.1 Klinik und Stadien der herpetischen Augeninfektion

I.5.1.1 Die Blepharokonjunktivitis

Die primäre Infektion des vorderen Augenabschnittes mit dem HSV-1 manifestiert sich typischerweise als Blepharitis mit lidrandständigen Bläschen. Die Diagnose einer Infektion mit dem HSV-1 wird bei diesem klinisch nicht spezifischem Befund- bei Fehlen einer Hornhautbeteiligung- in der Regel verpaßt. Es kann sich allerdings eine Blepharokonjunktivitis ausbilden, die gelegentlich chronisch verläuft (Tabery 1994) und sekundär zu einer Affektion der Hornhaut führt, häufig aber selbstlimitierend ist (Wander et al 1980).

I.5.1.2 Die epitheliale Keratitis

Die epitheliale HSV-Keratitis ist charakterisiert durch Virusreplikation in den Hornhautepithelzellen im Rahmen einer rezidivierenden Infektion oder seltener im Rahmen einer Primärinfektion. Die oberflächlichen, rein epithelialen Formen der Herpes simplex-Keratitis sind die Keratitis punctata superficialis oder stellata mit kleinen punkt- bzw. sternförmigen Läsionen. Die zentralen

Zellen lösen sich dabei infolge viraler Keratolyse ab (Naumann 1997). Begleitet ist die epitheliale Keratitis von einem Fremd-körpergefühl und den klassischen Zeichen einer Entzündungsreaktion der Oberfläche des Auges mit Epiphora und Photophobie. Weiterhin imponieren klinisch eine ziliare Injektion und eine charakteristische Herabsetzung der Hornhautsensibilität. Bei immunkompetenten Personen kommt die epitheliale Keratitis häufiger in der zentralen als in der peripheren Kornea vor (Naumann 1997). Differentialdiagnostisch ist die Abgrenzung zu anderen Ursachen einer Keratitis punctata superficialis schwierig (s.a. I.9.2) (Axenfeld und Pau 1992). Die Keratitis punctata superficialis kann in die Keratitis dendritica mit ihren typischen dendritischen, das heißt bäumchenartigen, Läsionen übergehen. Große, landkartenartige Epitheldefekte imponieren als Keratitis geographica oder amöboide Keratitis. Bei der Keratitis dendritica kommt es gelegentlich zum Übergang in eine nekrotisierende, stromale Keratitis, die dann häufig eine Kerato-plastik-à-chaud erfordert (Wilhelmus et al 1981). Die epithelialen Herpes-Keratitiden verlaufen ansonsten ohne wesentliche Immunreaktion (Naumann 1997), heilen daher meistens ohne Narbenbildung ab und neigen im Gegensatz zu den stromalen Keratitiden nicht zur Vaskularisation.

I.5.1.3 Die stromale Keratitis

Nicht jede epitheliale Keratitis geht in eine stromale Keratitis über. Der Übergang in eine stromale Keratitis wird- neben den o. g. Determinaten (s. I.5)- bei verzögerter Heilung oder nach mehreren Rezidiven allerdings immer wahrscheinlicher. Bei einer nummulären Keratitis finden sich im vorderen Stroma kleine, kreisrunde Infiltrate. Diese sind häufiger zentral betont gelegen als diffus verteilt. Selten werden die Narben von einer oberflächlichlichen, subepithelialen oder tiefen Vaskularisation begleitet (Wilhelmus 1987). Die subepitheliale Vaskularisation (Pannus) ist ein ernst zu nehmendes Zeichen, weil es das Übergreifen der epithelialen Infektion in das Stroma anzeigt, und in der Folge zu einer stromaler Vaskularisation und Narbenbildung führen kann. Je nach klinischer Situation und Lokalisation der Infektion innerhalb der einzelnen Hornhautzellen bzw. -schichten kann die eine oder andere

Komponente im Vordergrund stehen und so das Erscheinungsbild der Keratitisform prägen (Naumann 1997). Bei chronisch rezidivierendem Verlauf kann es als Folge eines zytotoxisch bedingten sekundären Endothelversagens durch ein Hornhautödem zu einer progressiven Eintrübung der Hornhaut kommen. Die Folge ist eine teilweiser bis totaler Verlust der Sehfähigkeit. Klinisch stellt sich dieses Stadium der disciformen Keratitis mit einer scheibenförmigen Quellung ohne wesentliche Entzündungsreaktion im Hornhautstroma dar. Selten finden sich klinisch sogenannte Wessely-Immun-Ringe, die histopathologisch Antigen-Antikörper-Präzipitate, also Immunkomplexe, darstellen. Sie sind als Zeichen der Auseinandersetzung von Wirtsantikörper mit viralem Antigen bei persistierender Virusproduktion, zu interpretieren (Missotten 1994).
Die metaherpetische Keratitis ist eine chronisch verlaufende, stromale Entzündung, die einhergeht mit Vaskularisation, Stromaödem und Narbenbildung und deren Verlaufsform unabgängig von der Aktivität des Virus ist. Klinisch imponiert dieses Stadium als ein schmerzloses Hornhautulkus.

I.5.1.4 Der Befall des hinteren Augenabschnittes

Selten kommt es als Folge einer stromalen Keratitis zu einer Keratouveitis oder alleiniger Uveitis. Noch seltener ist die schwere und zu rascher Erblindung führende Entzündung der Netzhaut im Rahmen eines Akuten Retinalen Nekrose Syndroms (ARNS), die allerdings nie in Zusammenhang mit einer Keratitis auftritt.

I.5.1.5 Der langfristige klinische Verlauf

Der Verlauf und das Ausmaß der Komplikationen einer Herpes-Keratitis sind bestimmt von dem Zeitpunkt der Diagnosestellung und des Therapiebeginns. Durch die frühzeitige Behandlung der Virusinfektion und der Entzündungsreaktion können folgenschwere Entwicklungen verhindert werden.
Folgen der rezidivierenden Herpes-Keratitis sind Benetzungsprobleme der Hornhaut, Astigmatismus (Beigi et al 1994), Störungen der Epitheldifferen-

zierung, eine chronische stromale Entzündung, die Gefahr der epithelialen und/oder stromalen Vaskularisation und Narbenbildung, Sekundärveränderungen der vorderen Uvea und das Sekundärglaukom (Wilhelmus et al 1981, Holbach 1991 a).
Die Rezidivhäufigkeit und der chronische Krankheitsverlauf, aber auch häufig eine verpaßte Diagnosestellung und eine unzureichende Therapie, tragen wesentlich zur klinischen Bedeutung der okulären HSV-1 Infektion bei (Rintelen 1969) (s.a. I.7).

I.6 Die Immunologie der kornealen Herpesinfektionen

I.6.1 Die Immunologie der latenten Infektion

Eine latente Infektion bedeutet, daß virale DNS nachweisbar ist, aber kein Antigen (virales Strukturprotein) synthetisiert wird. Schon Goodpasture vermutete, daß das Virus sich in einem latenten Stadium in neuronalen Ganglien aufhält (Goodpasture 1929). So ist das HSV-1 nach einer Infektion im Bereich des N. trigeminus zu 100% im Ganglion trigeminale nachzuweisen (Cook und Hill 1991), welches die Vorraussetzung für das Entstehen endogener Rezidive ist (Stevens und Cook 1973). Die Ausbreitung des Virus erfolgt über die in der Hornhaut endenden Nervenfasern (Dawson et al 1968, Nesburn et al 1972) oder über den Tränenfilm (Kaufmann et al 1967, Shimeld et al 1996). Aber auch in der Hornhaut vermutet man das latente Persistieren des Virus (Cook und Hill 1991, Rong et al 1991, Brik et al 1993, Laycock et al 1993). Garweg (Garweg und Böhnke 1996) konnte darüberhinaus zeigen, daß das Virus sich in der Hornhaut in einem Stadium der permanenten langsamen Replikation befinden kann und nicht in einem Stadium der Latenz. Auch das Persistieren des Virus in der Netzhaut des kontralateralen Auges kann theoretisch Ausgangspunkt eines endogenen Rezidivs sein (Matsushima et al 1995).
Der Verlauf der Erkrankung und das Ausmaß der Gewebszerstörung sind vor allem durch das Ausmaß der Immunreaktion des Wirtes gegen das Virus-

antigen bestimmt (Lopez 1975, Dawson und Togni 1976, Liesegang 1988), induziert durch die viralen Glycoproteine bzw. der Strukturproteine, wie z. B. das Glykoprotein D (gD). Die Immunreaktion des Wirtes wiederum ist z. T. bestimmt durch die angeborene und die aktuelle Immunkompetenz bzw. -toleranz des Wirtes (Pepose 1991 b, Kintner und Brandt 1995).

I.6.2 Die Immunologie der epithelialen und stromalen Keratitis

I.6.2.1 Die Immunologie der epithelialen Keratitis

Das HSV vermehrt sich in den Epithelzellen der Hornhaut, woraufhin diese aufgrund der starken Zytotoxizität des Virus zugrunde gehen (Russell et al 1984, Naumann 1997). Eine zelluläre Immunreaktion wird bei rein epithelialer Keratitis nicht beobachtet. Die epitheliale Herpes-Keratitis hat einen Einfluß auf die Keratozyten des Hornhautstromas. Dabei kommt es im Rahmen der Wundheilung zu einer Cytokin-vermittelten Apoptose (Zelltod) der unterhalb der Epithelläsion gelegenen Keratocyten (Staats und Lausch 1993, Campos et al 1994, Wilson et al 1997). Diese ist vermutlich Interleukin-1 (IL-1)- und Fas-Ligand- vermittelt (Wilson et al 1996 a und b). Durch dieses Epithel-Stroma-Apoptose-System (ESA) könnte, wie man vermutet, eine Ausbreitung der Epithelinfektion ins Stroma verhindert werden (Wilson et al 1996 b, 1997). Im Gegensatz dazu steht die Entzündungsreaktion der stromalen Keratitis.

I.6.2.2 Die Immunologie der stromalen Keratitis

Bei der stromalen Keratitis handelt es sich um eine durch das HSV-1 induzierte Autoimmunreaktion gegen Hornhautgewebe, die durch T-Lymphozyten vermittelt wird (Metcalf und Kaufmann 1976, Metcalf et al 1979, Russell et al 1984, Hendricks und Tumpey 1990, Doymaz and Rouse 1992, Avery et al 1995, Hendricks 1997). Während im frühen Stadium der stromalen Keratitis eine unspezifische Entzündungsreaktion zu beobachten ist, kommt es bei der fortschreitenden Keratitis im zentralen Stroma zu einer hoch-

spezifischen zellulären Immunreaktion (Hendricks et al 1989). In der afferenten Phase dieser Reaktion erkennen die Rezeptoren CD-4 positiver T-Helfer-Zellen (THZ) der Th-1 Untergruppe (Hendricks et al 1992 b, Niemaltowski and Rouse 1992 b), aber auch die $V\beta 8_{1.2}$-T-Zellrezeptor-Untereinheit (Heiligenhaus und Foster 1994) markiertes virales Antigen. Die „Markierung“ erfolgt durch antigenpräsentierende Zellen (APZ) und MHC (Major Histocompatibility)- bzw. HLA (Humanes Leukozyten Antigen)- Klasse II- Moleküle. Die zytotoxischen T-Lymphozyten hingegen erkennen MHC-Klasse I- markiertes Antigen. Bei den APZ handelt es sich um in das zentrale Hornhautstroma migrierte Langerhans-Zellen (LZ) (Pepose 1989, Jager et al 1992, Miller et al 1993). Deren physiologischer Standort sind die periphere Hornhaut und die Limbusregion (Rodriguez et al 1981, Seto et al 1990, Hendricks et al 1992 a).

Die efferente Phase der Immunreaktion ist durch folgende Abläufe charakterisiert. Die THZ der Untergruppe Th-1 sezernieren proinflammatorische Zytokine, wie z. B. Gamma-Interferon (INF-γ) und Interleukin-2 (IL-2) (Niemialtowski und Rouse 1992 a, Hendricks et al 1992 b). Diese Botenstoffe wirken stimulierend auf T-Helfer Zellen und zytotoxische T-Lymphozyten (Pleyer 1997) und chemotaktisch auf polymorphkernige Leukozyten (PMKL) (Heiligenhaus und Foster 1994) in den Limbusgefäßen. INF-γ bewirkt über weitere Botenstoffe, die auf die Gefäßendothelzellen wirken, einen Austritt der PMKL aus den Limbusgefäßen in das periphere Hornhautstroma (Tang und Hendricks 1996), die chemotaktischen Wirkungen von IL-2 und INF-γ bewirken die Migration der Zellen in das zentrale Hornhautstroma (Tang et al 1997). IL-2 induziert die Freisetzung proteolytisch wirkender Enzyme aus den PMKL und bewahrt diese vor der Apoptose. PMKL können bis zu 90% der Entzündungszellen ausmachen. CD-8 positive zytotoxische T-Lymphozyten hingegen sind nur in einem sehr geringen Ausmaß an der Immunreaktion beteiligt (Hendricks et al 1992 b). Neben den o. g. genannten Chemokinen wurden weitere Botenstoffe nachgewiesen, deren Bedeutung und Rolle in dem Prozeß noch nicht eindeutig geklärt sind (Oaks et al 1993). Bouley und Heiligenhaus berichten über weitere, durch Cytokine un-

terhaltene Immunreaktionsmechanismen, die stimulierend auf die Entzündung wirken und zu deren Erhalt beitragen (Heiligenhaus und Foster 1994, Bouley et al 1995).
Das Herpes simplex-Virus, vor allem aber sein virales Strukturprotein scheinen sich während der klinischen Phase der stromalen Keratitis allerdings nur selten im Gewebe zu finden (Kapoor et al 1982, Kanangat et al 1996, Babu et al 1996).
Holbach und Mauriello konnten neben der stromalen Entzündungsreaktion auch eine T-Zell-vermittelte, granulomatöse Entzündung gegen die Bowman-'sche Membran nachweisen (Holbach et al 1990, Mauriello et al 1995).
Entsprechend ihrer Ätiologie kommt die stromale Herpes-Keratitis praktisch nicht bei Patienten mit T-Zell-Defekten des Immunsystems vor, wie z. B. bei HIV-Infizierten und Patienten mit schweren induzierten Immundefekten, z. B. Immunsuppression nach Organtransplantation, da diese nicht in der Lage sind, eine zellulär betonte Immunreaktion zu etablieren (Pepose 1991 a).

I.6.3 Die Immunologie der endothelialen Keratitis

Es wird vermutet, daß es zu einer Einlagerung von Viruspartikeln in die Endothelzellen kommt, die zu einer Schädigung und zu einem Verlust von Endothelzellen führen. Diese granulomatöse Endotheliitis führt bereits vor dem Zelluntergang sekundär über die zytotoxisch bedingte, T-Zell-vermittelte Endothelzellschädigung zu einem Stromaödem (Kumano et al 1988) mit der Ausbildung einer disciformen Keratitis.

I.7 Epidemiologischer Hintergrund und sozialmedizinische Bedeutung der herpetischen Keratitis

Die Durchseuchung der Bevölkerung mit Anti-Herpes-Antikörpern beträgt ab dem 15. Lebensjahr bis zu 90% (Sugar und Kaufmann 1975; Kanski 1996; Spalton/Hitchings/Hunter 1996, Naumann 1997). Davon entwickeln aber nur 1-10% eine okuläre Symptomatik (Sugar und Kaufmann 1975; Tang et al 1993).

Die Prävalenz der Herpes-Keratitis liegt bei 1,5/1000 (Liesegang et al 1989), die Inzidenz der Herpes-assoziierten Keratitiden liegt bei nur 4%. Unter den stromalen Keratitiden sind 30% durch das HSV-1 verursacht, 70% sind bakterieller Genese (Bialasiewicz 1995). Einen Grund für die Zunahme der Inzidenz an reaktivierten epithelialen Infektionen in den letzten Jahren sieht man in der steigenden Anzahl von Patienten mit Immundefekten (Liesegang et al 1989; Yamamoto et al 1996). In diese Gruppe gehören iatrogen Immunsupprimierte im Rahmen von Chemotherapien bei malignen Tumorerkrankungen und bei erworbenen Immundefekten durch Erreger wie das HI-Virus (Human Immunodeficiency Virus) (Vestergaard 1985).

Die Inzidenz ist im mittleren Lebensalter von 45 J. bis 75 J. am höchsten (Wilhelmus et al 1981; Liesegang et al 1989) . Dies mag dadurch erklärt sein, daß die Anzahl junger Menschen mit HSV-1 Antikörpern in der Bevölkerung abnimmt. Demgegenüber infizieren sich immer mehr alte Menschen mit dem HSV-1 (Liesegang et al 1989). Im Zeitraum von 1950-1962 betrug das durchschnittliche Alter, in der erstmals Symptome einer okulären Herpesinfektion auftraten 34,2 Jahre, im Zeitraum von 1963-1976 waren es 35,1 Jahre und in der Zeit zwischen 1977-1982 39,5 Jahre (Liesegang 1989).

Die soziale Bedeutung der Herpes-Keratitis ist groß. Der krankheits-bedingte Ausfall bei erwerbstätigen Patienten lag für das Jahr 1989 in der Bundesrepublik Deutschland bei 35.977 Fällen von Arbeitsunfähigkeit, durch die ein Arbeitszeitausfall von 194.272 Arbeitstagen entstand. 1989 wurden in der Bundesrepublik Deutschland insgesamt 2.095 Patienten mit HSK über einen durchschnittlichen Zeitraum von 13 Tagen stationär behandelt (Bundesministerium für Arbeit und Sozialordnung 1992).

I.8 Diagnostik und Differentialdiagnostik

I.8.1 Die diagnostischen Möglichkeiten

I.8.1.1 Klinische Hinweise

Die Diagnose stützt sich auf die Anamnese, den klinischen Befund und Verlauf und auf das Ansprechen auf eine Therapie mit antiviralen Substanzen und eventuell Steroiden (Kanski 1996). In unklaren Fällen versucht man eine Bestätigung oder den Ausschluß der Diagnose durch Laboruntersuchungen zu erreichen (Schacher et al 1998). Probleme in der Diagnosestellung treten bereits dann auf, wenn nur einer der klinischen diagnostischen Wegweiser (Anamnese, klinisches Bild und sein Verlauf, Ansprechen auf eine lokale und systemische antivirale Therapie) unzureichende Hinweise gibt.

Die Anamnese gibt Hinweise auf die Häufigkeit und Dauer der als pathognomisch zu betrachtenden Rezidive sowie auf das Ansprechen der Therapie bei früheren Rezidiven.

Klinisch kann die Diagnose relativ eindeutig gestellt werden, wenn sich der Befund einer dendritischen Epithelläsion findet. In seltenen Fällen kann die epitheliale Läsion mit einer Adenovirus-Keratitis verwechselt werden (Chodosh et al 1995) (s.a. I.8.2). Liegt allerdings eine stromale Keratitis unklarer Ätiologie vor, bei der sich eine unspezifische entzündliche Stromainfiltration findet, kann evt. nur die Anamnese den entscheidenden Hinweis geben, um welches Geschehen es sich handelt und somit zur Diagnose einer Herpes simplex Keratitis führen.

Die Herpes-Keratitis spricht therapeutisch auf eine kombinierte Therapie mit systemischer und lokaler Gabe Acyclovir®-haltiger Präparate und ggf. lokaler Gabe von Steroiden sehr gut an (Herpetic Eye Disease Study Group 1994, 1996 und 1998). Wurde eine solche Therapie einmal erfolgreich durchgeführt, spricht dies für eine stattgehabte Infektion mit dem Herpes simplex Virus.

I.8.1.2 Labordiagnostik

Neben den klinischen Hinweisen auf eine herpetische Infektion werden auch direkte Nachweismethoden zur Bestätigung einer Infektion angewendet.
Die diagnostische Methode der Wahl bei einer oberflächlichen, epithelialen Keratitis ist die immer noch als Goldstandard angesehene Viruskultur (Herbort et al 1985, Tang et al 1993). Einen Goldstandard zum Nachweis stromaler Keratitiden gibt es bisher nicht.
Die Anzahl der insbesondere hochsensitiven Nachweismethoden zum Nachweis einer stromalen Keratitis ist in den letzten Jahren stark angestiegen, hat jedoch nicht zu einem erhöhten Nachweis der Herpes-Keratitis geführt. Ein Grund hierfür mag sein, daß die z. T. aufwendigen Verfahren bisher keinen Eingang in die Routinediagnostik gefunden haben. Bei diesen Verfahren handelt es sich neben der sehr sensitiven, aber gering spezifischen und zeitaufwendigen Viruskultur (Shimeld et al 1982, Tullo et al 1985, Coupes et al 1986, Easty et al 1987, Simon et al 1992, Nahass et al 1992) um den zytologischen Nachweis (Nakagawa et al 1993, Thiel et al 1997), den Antigennachweis mittels immunhistochemischer und Immunfluoreszenz-Färbungen (Kaufmann 1960, Herbort et al 1985, Collum et al 1987, Kowalski und Gordon 1989, Uchida 1990, Holbach et al 1991 a, Brodin et al 1992, Asbell et al 1995), der In-Situ-Hybridisierung (ISH) zum DNS-Nachweis (Kobayashi et al 1991, Laycock et al 1993) und der ELISA (Enzyme Linked Immuno Sorbent Assay)- Technik (Lee und Pepose 1990). In letzter Zeit wurde auch die DNS-Amplifikation mittels Polymerase Chain Reaction (PCR), mit anschließendem DNS-Nachweis, angewendet (Cantin et al 1991, Rong et al 1991, Dumas et al 1992, Kowalski et al 1993, Wu et al 1993, Mietz et al 1995, Yamamoto et al 1996, Thiel et al 1997).
Bei akuter stromaler Keratitis kann jedoch, wie bereits erwähnt, nur mit geringer Aussicht die Diagnose gesichert werden. Hierzu ist fast immer eine Stromabiopsie notwendig. Der Virusnachweis erfolgt dann mit den bereits oben erwähnten Labormethoden.
Liegt ein chronischer stromaler Entzündungsverlauf vor, ist ein labordiagnostischer Virusachweis aufgrund der ausgeprägten Immun-reaktion (s.

I.6.2.3) sehr schwierig (Laycock et al 1993). Die Diagnosesicherung kann oftmals erst nach Durchführung einer perforierenden Keratoplastik am Exzisat der Wirtshornhaut erfolgen, wie auch in dieser Arbeit untersucht. Charakteristische histopathologische, lichtmikroskopische Befunde der akuten Infektion sind ein intra- und interzelluläres Stromaödem und Stromanekrosen. Ein Keratocytenverlust tritt insbesondere unterhalb entzündlich veränderter Läsionen (auch stromal) auf (Wilson et al 1997). Die beteiligten Entzündungszellen setzen sich zusammen aus T-Lymphozyten, polymorphkernigen Leukozyten, mehrkernigen Riesenzellen und Makrophagen (Holbach et al 1991 b, Naumann 1997).

I.8.2 Die Differentialdiagnosen

Die Differentialdiagnose epithelialer Läsionen umfaßt die Zoster-Keratitis, eine Infektion mit Akanthamöben, selten eine toxische Keratopathie oder eine mechanische Oberflächenläsion durch das Tragen von Kontaktlinsen (Axenfeld und Pau 1992, Kanski 1996, Naumann 1997). Auszuschließen sind Basalmembran-Dystrophien und gegebenenfalls eine Staphylokokken-assoziierte Keratitis marginalis (Naumann 1997). Stromale, disciforme Keratitiden als Impfreaktion oder als Begleiterscheinung bei Windpocken (Varizella- Zoster Virus) und Mumps (Paramyxo Virus) sind heutzutage selten geworden. Tuberkulose, tertiäre Syphilis und das Cogan-Syndrom kommen als Differentialdiagnose einer interstitiellen stromalen Keratitis in Frage, lassen sich aber anamnestisch und durch das gesamtklinische Erscheinungsbild relativ einfach abgrenzen (Wilhelmus 1987). In Frage kommen auch bakterielle und mykotische Superinfektionen, die z. T. schwierig abgrenzbar sein können (Boisjoly et al 1983). Raritäten stellen das Richner-Hartnup-Syndrom (Tyrosinämie II) und eine zugrundeliegende Malariainfektion dar, die zu einer dendritiformen Epihelläsion führen können (Bialasiewicz et al 1995). Hinter jeder rezidivierenden, unklaren Keratitis sollte differentialdiagnostisch immer an eine Herpes-Keratitis gedacht werden.

I.9 Die therapeutischen Möglichkeiten bei einer Herpes-Keratitis

I.9.1 Die medikamentöse Therapie

Rein epithelspezifische Formen der Keratitis dendritica können in kurzer Zeit auch ohne Therapie abheilen, bei Beteiligung der oberen Stromaschichten besteht aber eine schlechtere Heilungstendenz. Die Therapie der Wahl rein epithelialer Prozesse ist die Abrasio des Hornhautepithels zur Entfernung des virushaltigen Gewebes und darauffolgender Gabe antiviraler, antibiotischer und epithelregenerationsfördernder Substanzen. Neben adjuvantem, virustatischem Jod- Äther bei der therapeutischen Abrasio werden prä- und postoperativ 5-Jod-2-Desoxyuridin (Iduroxidin = IDU), Trifluorthymidin (TFT) und in den letzten Jahren in zunehmendem Maße Acyclovir®-haltige Präparate mit virustatischem Effekt verwendet (Herpetic Eye Disease Study Group 1994 und 1998).

Die akute stromale Keratitis wird mit neben den genannten lokalen Therapeutika auch systemisch mit Virustatika behandelt. Bei chronischen, stromalen Prozessen und insbesondere auch bei der disziformen Keratitis steht man therapeutisch vor der Entscheidung, lokal Steroidpräparate einzusetzen oder nicht (Collum et al 1992). Durch die damit erzielte Immunsuppression wird ein Schutz der Hornhaut vor einer chronischen Entzündungsreaktion erzielt, wodurch bei suboptimaler virustatischer Therapie allerdings die Persistenz der Viruspartikel begünstigt und die Möglichkeit der Viruselimination reduziert wird. Werden keine Steroide eingesetzt, wird ein Endothelzellverlust mit folgender Hornhautdekompensation begünstigt, dafür kommt es zu der erwünschten Elimination der Viruspartikel im Rahmen der Immunreaktion (Missotten 1994). Zusätzlich können zur Prophylaxe von Sekundärinfektionen Antibiotika, aber auch Kollagenaseinhibitoren und Interferonpräparate eingesetzt werden (Axenfeld und Pau 1992).

Haben Patienten bereits eine durch Narben und/oder Vaskularisation getrübte Hornhaut, oder liegt ein chronisches, schmerzhaftes, therapieresistentes (metaherpetisches) Hornhautulkus vor, so hilft nur noch das chirurgische Vorgehen.

I.9.2 Die chirurgische Therapie

Die Therapie der Wahl ist die perforierende Keratoplastik (pKPL). Sie sollte frühestens ein halbes Jahr nach Ausheilung des letzten Schubes einer akuten Entzündung durchgeführt werden sollte. Die Keratoplastik muß trotz des hohen immunologischen Risikos perforierend durchgeführt werden, damit kein endogenes Rezidiv mit Infektion des Transplantates aus den verbleibenden Stromaanteilen hervorgeht, wie dieses bei lamellärer Technik möglich ist. Die perforierende Keratoplastik sollte alle narbigen und vaskularisierten Bezirke mit einbeziehen, weil von diesen Stellen, die als immunologisch hochaktiv angesehen werden, gehäuft Rezidive ausgehen (Easty et al 1987). Das Rezidiv im Transplantat wird als die häufigste Ursache für das Transplantatversagen angesehen (Cobo et al 1980, Sterck et al 1995). So berichtet Tuberville, daß sein Patienten-kollektiv nach Keratoplastik fast doppelt so häufig einen erneuten Visusverlust wegen eines Herpesrezidivs (88%) als aufgrund einer bakteriellen Keratitis entwickelt hat (Tuberville und Wood 1981). Aus dem latenten Stadium kann es nach Keratoplastik jederzeit, auch vor Einsprossung der Nervenendigungen in das Transplantat, zu einer Reaktivierung der herpetischen Keratitis kommen. Dies kann über eine Ausbreitung des Virus über den Tränenfilm vermittelt sein (Shimeld et al 1996), sehr früh aber auch auf der Ebene des Endothels am Übergang von Wirts- auf Transplantathornhaut (Nicholls et al 1996). Eine nicht ausreichend lange Rezidivprophylaxe mit o. g. Therapeutika (s. I.9.1) nach einer Hornhauttransplantation kann zu einem verfrühten Auftreten eines Rezidivs beitragen (Barney et Foster 1994). Daher ist offensichtlich eine langfristige postoperative Rezidivprophylaxe mit lokalen Steroiden und systemischer virustatischer Therapie zur Verhinderung eines Transplantatrezidives prognostisch entscheidend (Herpetic Eye Disease Study Group 1998).

I.10 Problemstellung und Ziel der Arbeit

Die epitheliale Form einer Herpes-Keratitis kann sowohl klinisch als auch labordiagnostisch gesichert werden. Schwierg ist dies bei den stromalen Formen. Kann die Diagnose einer Herpesinfektion als Ursache einer stromalen Keratitis durch das klinische Bild nicht sicher gestellt werden, so müssen andere Diagnoseverfahren herangezogen werden. Zumal die Diagnosesicherung für Patienten mit perforierender Keratoplastik von prognostischer Bedeutung für Funktion und Überleben des Transplantates ist. Hinzu kommt, daß über die Sensititvität der klinischen Diagnose der Herpes simplex Keratitis ebenso wenig bekannt ist wie über ihre Spezifität. Dies liegt zum einen an der maßgeblichen Rolle der Erfahrung des Unter-suchers bei der Diagnosestellung, bei der erschwerend hinzukommt, daß man auf dem stark vorgeschädigten Gewebe mit chronischen Oberflächenproblemen, insbesondere unter adjuvanter Steroidtherapie, gehäuft bakterielle oder mykotische Superinfektionen findet, die das Bild so modifizieren, daß nicht mehr an eine Herpes simplex Keratitis gedacht wird. Andererseits liegt es auch daran, daß eine Hornhautbiopsie zur Diagnosesicherung während einer Keratitisepisode nur mit hohem Perforationsrisiko durchgeführt werden kann. Eine histologische Aufarbeitung ist erst möglich, wenn die Hornhaut soweit eingetrübt ist, daß eine perforierende Keratoplastik erforderlich wird. Aber selbst am Explantatgewebe erlaubt die histopathologische Aufarbeitung und Untersuchung mit o .g. Methoden nur in einem Teil der Fälle eine Sicherung der Diagnose.

In der vorliegenden Arbeit soll deshalb anhand von Hornhautexzisaten des eigenen Patientenkollektivs untersucht werden, inwieweit die klinisch gestellte Diagnose (*in vivo*) und der labor-diagnostische Nachweis mittels der immunhistologischen LSAB-2 Methode (*in vitro*) miteinander korrelieren. Dafür wurde anhand der klinischen Einschätzung des Krankheitsbildes eine Einteilung in drei Gruppen vorgenommen.
Dies waren Patienten mit einer nach klinischen Gesichtspunkten typischen

Herpes-Keratitis (Gruppe 1), Patienten mit nicht-herpetischer oder unklarer Keratitis (Gruppe 2) und Patienten mit degenerativer Hornhauterkrankung ohne entzündliche Affektion (Gruppe 3).

Diese Einteilung erlaubt die Einschätzung falsch-negativer immunhistologischer Befunde anhand der klinisch als Herpes-Keratitis diagnostizierten Keratitiden. Daraus und aus dem Anteil der immunhistologisch positiv bewerteten Färbungen in der Gruppe unklarer Keratitiden kann dann auf den Anteil von Patienten geschlossen werden, die in der Gruppe 2 wohl doch eine Keratitis herpetischer Ätiologie haben. Dieses ist die- auch bezüglich therapeutischer Konsequenzen- für diese Studie interessanteste Gruppe.

Bei allen Excisaten handelt es sich um Präparate von Patienten, bei denen eine perforierende Keratoplastik durchgeführt wurde.

Die Ziele dieser Studie sind, mit Hilfe der Ergebnisse folgende Fragen zu klären:

a) Wie aussagekräftig ist der immunhistologische Nachweis der klinischen Diagnose „Herpes simplex - Keratitis“ ?

b) Wie hoch ist die Sensititvität der klinischen Diagnose in unseren Patientenkollektiven der Ziel- und Kontrollgruppen ?

c) Ist die routinemäßige Durchführung der Immunhistologie auf Herpes simplex Antigen (virales Strukturprotein) gD sinnvoll ?

d) Lassen sich daraus diagnostische und / oder therapeutische Konsequenzen ableiten ?

II. Patienten und Methoden

II.1. Patienten

II.1.1 Patienteneinschlußkriterien

In die retrospektive Studie wurden alle histologischen Präparate von Patienten aufgenommen, die anhand der auf dem Einsendeformular zur Histologie angegebenen klinischen Diagnose eine Hornhauttrübung aufwiesen, die zu einer perforierenden Keratoplastik führte und deren Hornhautgewebe formalinfixiert und in Paraffin eingebettet zur weiteren Aufarbeitung zur Verfügung stand.
Das Material stammt aus den Archiven der Abteilungen für Histopathologie der Universitäts-Augenklinik Eppendorf und der Universitäts-Augenklinik Bern. Die zu diesen Akten korrespondierenden Patienten repräsentieren ein Kollektiv von Poliklinikpatienten aus dem Zeitraum von Dezember 1981 bis Oktober 1996 (Universitätsklinik Eppendorf) und aus dem Zeitraum 1991 bis 1995 (Bern). Insgesamt betrug die Anzahl der zur Verfügung stehenden Präparate 218, davon 153 Präparate aus der Hamburger Augenklinik und 65 Präparate aus der Berner Augenklinik.

II.1.2. Gruppeneinteilung

Die Patienten gliederten wir nach der klinischen Diagnose und dem Befund in drei Gruppen: in die Gruppe der Patienten mit einer Herpes-Keratitis (Gruppe 1), in die Gruppe der unklaren und nicht-herpetischen Keratitiden (Gruppe 2) und in die Gruppe nicht-herpetischer, degenerativer Hornhauterkrankungen ohne entzündliche Affektion (Gruppe 3).

Eine Herpes-Keratitis wurde angenommen, wenn anamnestisch entweder eine rezidivierende dendritische Keratitis oder rezidivierende endogene stromale Keratitis vorgelegen hatte und/oder wenn eine rezidivierende disciforme Keratitis mit speckigen Endothelbeschlägen, eine diffuse interstitielle Keratitis mit tiefer stromaler Vaskularisation oder eine akute Stromanekrose vorlagen und diese einmal auf eine systemische und lokale Therapie mit Acyclovir und auf eine Lokaltherapie mit Steroiden angesprochen hatte. Gemäß diesen Kriterien konnten 74 Patienten der Gruppe 1 zugeordnet werden.

In die Gruppe 2 wurden 111 Patienten mit entzündlichen Hornhauterkrankungen aufgenommen, die die Kriterien für die Diagnose einer Herpes simplex Keratitis nicht erfüllten, davon 76 aus Hamburg und 35 aus Bern. Dazu gehörten z. B. stromale Narben mit und ohne Neovaskularisationen, chronische und chronisch-rezidivierende stromale Keratitiden, rheumatisch bedingte stromale Keratitiden, bakterielle und mykotische stromale Keratitiden, Keratouveitiden und Ulcera unklarer Genese.

In die Gruppe 3 wurden 33 Patienten aufgenommen, 30 aus Bern und 3 aus Hamburg. Bei diesen Patienten führte eine primär degenerative Hornhauterkrankung zur Keratoplastik und es lagen keine Hinweise auf entzündliche Hornhauterkrankungen vor. Dazu gehörten Endotheldystrophien und -atrophien (einfache und Fuchs'sche Endotheldystrophie, Cornea guttata) und der Keratokonus.

II.1.3 Ausschlußkriterien

Patienten mit sekundärer Hornhautdystrophie, z. B. nach intraokularen Eingriffen, wurden nicht in die Studie aufgenommen, da bekannt ist, daß eine Herpes-Keratitis durch das Operationstrauma ausgelöst werden kann. Aus dem gleichen Grund wurden Patienten mit einer Narbenbildung nach vorausgegangenem Trauma nicht in die Studie aufgenommen. Patienten, bei denen die angegebene Diagnose nicht eindeutig eine Zuordnung zu einer der drei oben genannten Gruppen erlaubte, wurden ebenfalls ausgeschlossen. Patienten mit Re-Keratoplastik wurden der Gruppe der primären Diagnose zugeordnet, die Ergebnisse jedoch nicht in die Auswertung einbezogen.

II.1.4 Kontrollen

Als Kontrollen verwendeten wir zwei Hornhautpaare (# 5/96 und 135/96) aus der Hornhautbank der Universitäts-Augenklinik Eppendorf. Zur Kultivierung wurden sie in einem standartisierten Nährmedium aufbewahrt (siehe Anhang). Die Spender waren an einem Akuttrauma verstorben und hatten keine Augenerkrankungen oder Augenoperationen durchgemacht. In der klinischen Befundung nach der Bulbusentnahme war ein pathologischer Augenbefund ausgeschlossen worden. Dem Nährmedium der jeweils rechten (R) Hornaut der beiden Paare wurde ein klinisches Isolat von HSV-1 in einer

Dichte von ca. 10^3 pfu (plaque forming units)/ml zugesetzt (Positiv-Kontrolle). Anschließend erfolgte die Inkubation für 7 Tage bei 37°C unter kontinuierlicher CO_2-Begasung. Die jeweils linke (L) Hornhaut der beiden Paare wurde in dem Nährmedium belassen und ohne Zugabe von Virus parallel inkubiert. Diese Präparate wurden nach Ausschluß zytopathischer Veränderungen als Zeichen einer Virusinfektion als Negativ-Kontrolle verwendet. Das Virusisolat wurde uns freundlicherweise von dem Institut für Mikrobiologie der Universitätsklinik Eppendorf, Hamburg (Dir.: Prof. Dr. med. R. Laufs) zur Verfügung gestellt, wo auch die Hornhautinfektion durchgeführt wurde. Die Infektiosität des Inokulums wurde durch die parallele Infektion von MRC-5 Zellen und dem immunfluoreszenzmikroskopischen Nachweis von HSV-1-Antigen in der Zellkultur sichergestellt.

II.2 Aufarbeitung der Gewebe (Methode)

II.2.1 Testprinzip der immunhistochemischen Färbung

Dem Präparat mit dem zu detektierenden Antigen wird ein polyklonaler Antikörper hinzugegeben. Dieser soll an das zu detektierende Antigen, vor allem Glycoprotein D (gD), binden, welches sich (als Epitop) auf der Oberfläche infizierter Zellen oder an der nukleären Membran befindet, oder von Antigen-präsentierenden Zellen der Immunabwehr präsentiert wird (s.a. I.6.2.2). Für die Detektionsreaktion stehen derzeit 2 kommerziell erhältliche Avidin-Biotin Methoden zur Verfügung, von denen die sensitivere, sogenannte „Labelled Streptavidin-Biotin Methode“ (LSAB-2, Fa. DAKO) mit Alkalischer Phosphatase als Enzym verwendet wurde (Hsu et al 1981). An den primären Antikörper bindet dabei ein kovalent mit Biotin verbundener Sekundär- oder Brücken-Antikörper. Biotin hat 4 Bindungsstellen für Avidin (Guesdon et al 1979; Hsu et al 1981), im Mittel binden nur 2 Avidin-Moleküle pro Biotin. Das Avidin-Biotin System ist durch eine sehr niedrige Dissoziationskonstante (k) von 10^{-15} M gekennzeichnet (Guesdon et al 1979), welches die hohe Affinität von Avidin und Biotin, einem kleinmolekularen Vitamin, beschreibt. Dadurch kann die Inkubationszeit für die Sättigung der Bindung kurz gehalten werden. Das Avidin, ein 68.000 Dalton wiegendes Glykoprotein, ist mit dem Enzym Alkalische Phosphatase konjugiert, welches im letzten Schritt der Detektionsreaktion ein geeignetes Substrat umsetzt, wodurch die Farbreaktion entsteht (DAKO Handbuch I). Diese Methode gilt als etabliertes

Signalverstärkungsverfahren zur Detektion von unterschiedlichsten Antigenen in formalinfixierten Paraffinschnitten (Hsu et al 1981, Takahashi et al 1994, Oros et al 1996, Song et al 1996). Neben der semiquantitativen Aussage gestattet die Immunhistochemie auch eine morphologische Zuordnung bzw. Lokalisation der Antigene, was für die Interpretation der Spezifität des Signals ausgenutzt werden kann.

II.2.2 Die Vorbereitung der Präparate

Alle Präparate wurden nach der Exzision in einer neutral gepufferten Formaldehydlösung (5%) für mindestens 6, höchstens 24 Std. fixiert. Nach der Rehydrierung wurde die Hornhaut durch die Narbe in zwei Hälften geteilt und die Präparate auf den Schnittflächen liegend in Paraffin gegossen. Aus den 1 x 1 x 0.5 cm großen Paraffin-Blöcken wurden Schnitte in einer Dicke von 4 µm angefertigt. Die anfangs in einer Schnittdicke von 8 µm angefertigten Schnitte zeigten keinerlei Vorteile gegenüber den Schnitten der Schnittdicke 4 µm und hatten sich als nicht besser haftend auf den Objektträgern erwiesen. Der stärkere Background (unspezifische Färbung) und die größere Plastizität der 8 µm-Schnitte waren in der Auswertung von Nachteil. Nach dem Strecken im heißen Wasserbad erfolgte die Aufbringung zunächst auf von uns silanisierte Objektträger, später wegen der hohen Rate an nicht auf der Silanbeschichtung haftenden Hornhautschnitten auf speziell für die Immunhistologie geeignete, kommerziell silanisierte Objektträger (Superfrost Plus*).
Von jedem Patienten wurden je 2-3 Schnitte auf je 3 Objektträgern als Ausgangsmaterial für die Untersuchung angefertigt. Die ersten beiden Objektträger dienten dem immunhistologischen Nachweis von Herpes simplex-Antigen mit einem polyklonalen Antikörper, der dritte Objektträger diente (als interne Negativ-Kontrolle) dem Ausschluß unspezifischer Bindungen mit dem enzymkonjugierten Sekundär-Antikörper (Doppel-ansatz).

II.2.3 Deparaffinierung und Rehydrierung

Die Schnitte wurden vorbereitet durch Deparaffinieren in Xylol für 2 x 15 min. und anschließender Rehydrierung in einer absteigenden Alkohol-Reihe aus absolutem, 96- und 70%-igem Ethanol und PBS (Phosphate Buffered Saline, ph 7.4) für je 10 min.. Dann erfolgte eine Spülung in Aqua dest. für 1 min.

II.2.4 Antigen - Antikörper - Hybridisierung (Antigen-Bindung)

Vor der Inkubation mit dem spezifischen polyklonalen Kaninchen- Antikörper gegen HSV-1 (Rabbit-anti-HSV-1 (Strain MacIntyre), # B 11402, Fa. DAKO) wurde eine Prähybridisierung mit Blockierlösung (s. Anhang) für 10 min. bei Raumtemperatur durchgeführt.
Die Hybridisierung (AG-Bindung) erfolgte durch Aufbringen von jeweils ca. 60-80 µl des polyklonalen Antikörpers im Verhältnis von 1:100 in der Blockierlösung auf die jeweils ersten beiden Objektträger für 15 min. bei Raumtemperatur. Parallel dazu wurde der dritte Objektträger des Patienten nur mit PBS inkubiert (bzw. für den Zeitraum in der PBS-Lösung belassen). Das Abwaschen der Antikörper erfolgte in PBS für 3 x 5 min., gefolgt von der Detektionsreaktion.

II.2.5 Die Detektionsreaktion

60-80 µl des Brücken-Antikörpers wurde auf alle drei Objektträger gegeben, für 10 min inkubiert und mit PBS abgespült. Das mit alkalischer Phosphatase konjugierte Streptavidin wurde für 10 min. bei Raumtemperatur auf die Schnitte gegeben, dann für 3 x 5 min. mit PBS abgewaschen. Das Substrat der Alkalischen Phosphatase, Chlor-Naphtol-AS, wurde nach Anleitung als Chromogen-Substrat-Lösung frisch hergestellt, für 5 min. auf die Schnitte gegeben und anschließend gründlich in Aqua dest. abgespült. Die Gegenfärbung erfolgte für ca. 45 sec. in Hämalaun (= Meyer‘s Hämatoxylin) und wurde in Aqua destillata gestoppt. In feuchtem Zustand wurden die Schnitte mit einem wasserlöslichen Medium (Aquatex) mit einem Deckglas eingedeckelt.

II.2.6 Flußdiagramm zur Darstellung der immunhistologischen Färbung

Materialgewinnung und Vorbereitung der Präparate

Durchführung der perforierenden Keratoplastik und Gewinnen des Materials (1)

⇓

Makroskopische Beurteilung des Präparates (2)

⇓

Fixation des Präparates in 5% Formaldehyd (6-24 Std.) (3)

⇓

Schnitt durch die Narbe und
Einbetten des Präparates in Paraffin auf der Schnittfläche (4)

⇓

Anfertigung von 4µm-Schnitten am Rotationsmikrotom und Aufziehen der Schnitte auf Objektträger (Superfrost*)(5)

Immunhistochemische AG-Bindung

Entparaffinierung der Schnitte im Xylol-Bad (2x15 min.) (6)

⇓

Rehydrierung der Schnitte in der absteigenden Alkoholreihe (7)

⇓

Prähybridisierung mit Blockierlösung (8)

⇓

Aufbringen des polyklonalen Rabbit-Anti-HSV-1-Antikörpers in einer 1:100 Verdünnung auf die Schnitte für 15 min. (9)

Detektionsreaktion

Aufbringen des Brückenantikörpers für 10 min. (10)

⇓

Aufbringen des Alkalische-Phosphatase-(Enzym)-konjugierten Streptavidin-Antikörpers für 10 min. (11)

⇓

Aufbringen des Enzym-Substrates Chlor-Naphtol-AS für 5 min. (12)

⇓

Gegenfärbung der Schnitte in Hämalaun für 45 sec. (13)

⇓

Spülen der Schnitte in Aqua dest. (14)

⇓

Eindeckeln der Schnitte mit wasserlöslichen Aquatex (15)

(Von Schritt 8 bis Schritt 13 wurden die Schnitte zwischen jedem Schritt 3x à 5 min. in PBS gespült; die Reaktionen fanden bei Raumtemperatur statt).

Zwischen den einzelnen Schritten wurde die sich auf dem Objektträger be-

findliche überschüssige Flüssigkeit mit Saugpapier abgetupft, um Verdünnungseffekte der Lösungen zu vermeiden.

II.2.7 Kontrollen

Zur Überprüfung des Färbevorganges und als exemplarischer Bestätigungstest wurden je Ansatz eine Positiv- und eine Negativ- Kontrolle mitgeführt.

II.3 Auswertung

II.3.1 Auswertung der immunhistochemischen Färbungen

Die Auswertung erfolgte durch zwei unabhängige Untersucher (M.S. und J.G.) ohne Kenntnis der Gruppenzugehörigkeit des untersuchten Präparates unter dem Leica DMR BE Mikroskop (Leica AG, Wetzlar) mit gleichzeitiger Fotodokumentation eines repräsentativen Ausschnittes des Präparates. Zur Befundung und Auswertung der Schnitte wurde ein Scoresystem entwickelt (s. II.3.4), das für alle Präparate verwendet wurde. Die Bewertung erfolgte nur in nicht vom Objektträger abgelösten Bereichen der Präparate. Dabei wurde die Hornhaut bezüglich des Färbeverhaltens für Sensititvität und Spezifität nach bestimmten Gesichtspunkten bewertet. In den Score für den Background gingen die Hornhautschicht, in der es zur Anfärbung kam, das Verteilungsmuster (fokal, diffus) und das Färbeverhalten (unregelmäßig, gleichmäßig) ein. Die Stärke der spezifischen Färbung bzw. die Signalintensität (Sensititvität) wurde in drei Grade eingeteilt. Für die Bewertung der Spezifität wurde die Verteilung der Signale in Bereichen stark entzündlich veränderter und/oder vaskularisierter Areale, die mit hoher Wahrscheinlichkeit größtenteils unspezifisch sind, dem Färbeverhalten im Randbereich der entzündlichen Region und im angrenzenden gesunden Gewebe gegenübergestellt (siehe unten).
Histopathologische, nicht-immunhistologische Zellveränderungen, die als indirekte Zeichen einer Virusinfektion der Hornhaut gelten, wurden nicht bewertet. Zur Umgehung subjektiver, untersucherabhängiger Einflüsse wurde die Bewertung nur anhand der Anfärbung der Schnitte mit Hilfe des immunhistologischen Verfahrens vorgenommen. Im Epithel wurden Kernpyknosen, intranukleäre Kerneinschlüsse, Pannus und Zellhydrops nicht bewertet. Im Stroma fanden Defekte in der Bowman‘schen Membran, Keratolyse,

Keratozytenschwund, Narben und Vaskularisation keine Relevanz für die Beurteilung. Granulozytäre Reaktionen gegen die Descemet'sche Membran wurden ebenfalls nicht bewertet.

II.3.2 Der Auswertungsscore

Für die Bewertung der Spezifität müssen die Zellgrenzen bei der Färbung beachtet sein, das heißt, es werden nur zellassoziierte Färbungen gewertet. Es finden sich mehrkernige Zellen, intranucleäre Einschlüsse und unregelmäßiges Epithel.
In die Bewertung muß das Vorhandensein von Entzündungszellen, Blutgefäßen und Narben und das Verteilungsmuster einbezogen werden. Dieses wird unter der Rubrik Bemerkungen dokumentiert. Bei Fehlen des Endothels ist dessen Bewertung nicht möglich.

Ein Färbeergebnis wurde als positiv eingestuft, wenn es in der spezifischen Färbung die in der Tabelle 1 (s. II.3.4) genannten Kriterien für eine spezifische Färbung erfüllte. Ansonsten wurde das Ergebnis mit „negativ" bewertet.

In Ausnahmefällen wird zusätzlich eine Vergrößerung von 40x zur Bewertung herangezogen.

Tabelle 1

II.3.4 Punktescore zur Auswertung der immunhistologischen spezifischen (Signalintensität) und unspezifischen (Background) Färbung mit 10- und 20-facher Vergrößerung

	Background (10x)	**Spezifität / Signalintensität** (20x)	**Hilfskriterien**
Epithel	0 = unspezifisch 1 = Basalzellen fokal gefärbt 2 = Basalzellschicht unspezifisch gefärbt 3 = unspezifische Färbung in allen ... Epithelschichten	0 = negativ 1 = fokale Färbung einzelner Zellen ohne Überschreiten der Zellgrenzen 2 = fokale spezifische Färbung an mehr als zwei Orten bzw. einer kompletten Epithelschicht 3 = Färbung mehrerer Epithelschichten	Kernpyknosen, intranukleäre Kerneinschlüsse, Pannus, zytopathischer Effekt, Vakuolen, Zellhydrops, Synzytien
Stroma	0 = negativ 1 = einzelne granuläre Färbungen 2 = ausgeprägte granuläre Färbungen 3 = diffuse Präzipitation des Farbstoff - substrates	0 = negativ 1 = Keratozyten begrenzt in einer Gewebsschicht gefärbt 2 = fokale Färbung der Keratozyten in mehreren Schichten 3 = diffuse Färbung der Keratozyten und sonstigen Zellen in verschiedenen Stromaschichten	Defekte in der Bowman`schen Membran, Keratolyse, Narben, Keratozytenschwund, Vaskularisation, Histiozyten, Lymphozyten
Endothel	0 = negativ 1 = positiv, sowohl diffuse Färbung der Descemet`schen Membran als auch fokale Färbung einzelner Zellbereiche	0 = negativ 1 = positiv	granulozytäre Reaktion gegen die Descemet`sche Membran, Nekrose, Endothelzellrarefizierung

II.4 Statistische Datenanalyse

II.4.1 Datenaufarbeitung

Die statistische Auswertung der qualitativen Daten wurde mit dem Chi-Quadrat-Test durchgeführt. Entsprechend der Wahrscheinlichkeit eines Fehlers 1. Ordnung von a= 5% wurde, ausgehend von der Nullhypothese, daß sich kein Unterschied zwischen den Gruppen findet, ein Unterscheid als signifikant angenommen, bei dem im statistischen Vergleich eine Irrtumswahrscheinlichkeit von $p < 0,05$ gefunden wurde.

III. Ergebnisse

III.1. Graphische Darstellung der Ergebnisse

III.1.1 Gruppeneinteilung

Entsprechend der unter II.1.1 und II.1.2 genannten Kriterien der Gruppenzugehörigkeit ergaben sich folgende Gruppenstärken (s. Abb. 2).

III.1.2 Beurteilbare Präparate

Insgesamt konnten 153 (=70,2%) der 218 Präparate immunhistologisch beurteilt werden, 65 (29,8% der Fälle) Präparate nicht. Von den 74 Patienten der Gruppe 1 konnten 48 (64,9% der Fälle) immunhistologisch beurteilt werden, 26 (35,1% der Fälle) Präparate nicht. Von den 111 Patienten der Gruppe 2 konnten 72 (64,9% der Fälle) immunhistologisch beurteilt werden, 39 (35,1% der Fälle) Präparate nicht. In der Gruppe 3 konnten alle 33 Präparate beurteilt werden (s. Abb. 2).

Graphik 1: Anzahl der beurteilbaren bzw. nicht beurteilbaren Präparate je Gruppe

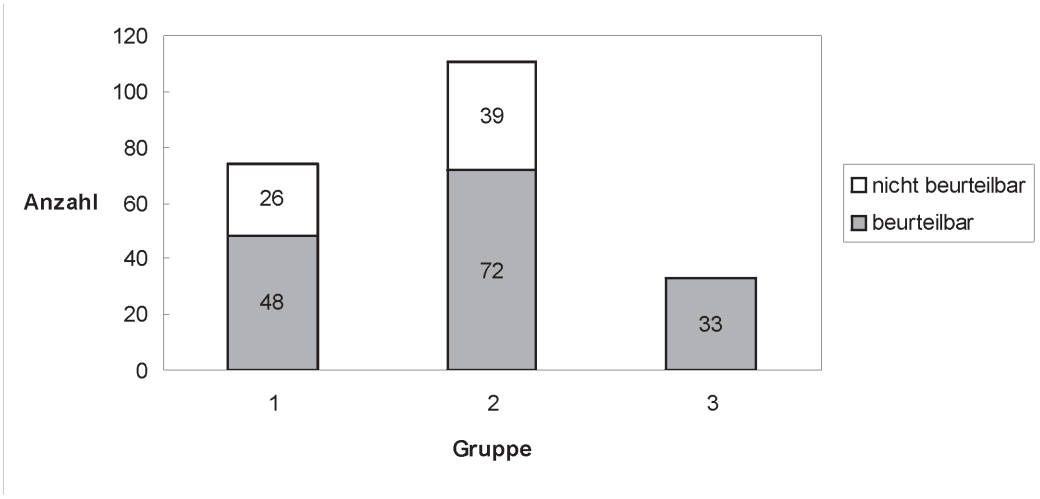

Entsprechend der Gruppeneinteilung in 3 Gruppen ergab sich folgendes Ergebnis:
In der Gruppe 1 fand sich in den Hornhautexcisaten von 48 bewerteten Präparaten in 68,75% der Fälle (n=33) immunhistologisch kein Signal, in 31,25% der Fälle (n=15) war HSV-1 AG nachweisbar.
In der Gruppe 2 fand sich in den Hornhautexcisaten von 72 bewerteten Präparaten in 86,1% der Fälle (n=62) immunhistologisch kein Signal, in 13,9% der Fälle (n=10) war HSV-1 AG nachweisbar.
In der Gruppe 3 waren alle 33 bewerteten Präparate immunhistologisch negativ (Abb. 3).

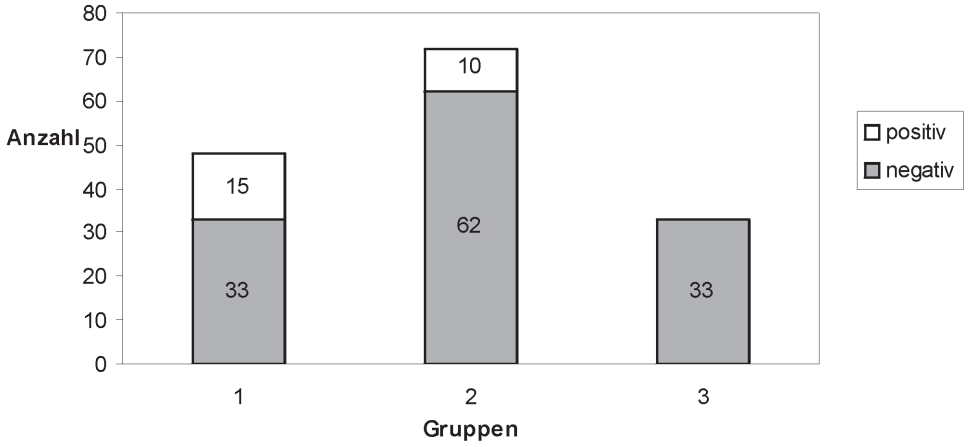

Graphik 2: Anzahl der positiven bzw. negativen Ergebnisse je Gruppe

III.1.3 Nicht beurteilbare Präparate

Die Gründe für die Nichtbeurteilbarkeit der histologischen Schnitte (drop-outs) waren in den einzelnen Gruppen, in der Reihenfolge der Häufigkeit des Auftretens, folgende:
In der Gruppe 1 konnten 26 von 74 Patienten (35,1% der Fälle) nicht bewertet werden. Dahinter standen folgende Gründe: in 15 Fällen (=57.7%) Re-Keratoplastik, in 7 Fällen (=26.9%) Endothel am histologischen Präparat nicht mehr adhärent und in 4 Fällen (=15.4%) die Spezifität nicht eindeutig beurteilbar.
In der Gruppe 2 konnten 39 von 111 Patienten (35,1% der Fälle) nicht gewertet werden: in 14 (=48.3%) Fällen Endothel nicht mehr adhärent, in 11 Fällen (=37.9%) Re-Keratoplastik und in 4 (=13.8%) Fällen Epithel nicht mehr

adhärent.
In der Gruppe 3 konnten alle 33 (100%) Präparate einwandfrei beurteilt werden.

III.2 Repräsentative Präparate als Photodokumentation

III.2.1 Kontrollpräparate

Sowohl von Positiv-Kontrollen (Abb. 1 und 2) und Negativ-Kontrollen als auch aus jeder der drei o. g. Gruppen wurden exemplarisch 1-2 für das immunhistologische Färbeergebnis typische Präparate ausgewählt.
(20x = Angabe der Vergrößerung)

Abb. 2
5/96-0 Diagnose: experimentelle stromale Herpes Keratitis 20x

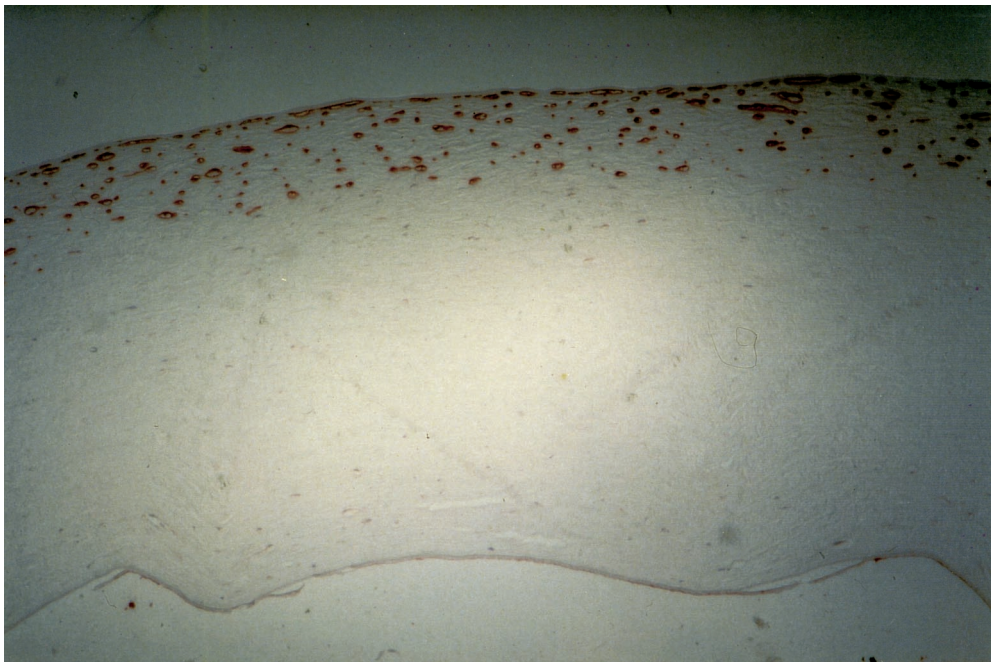

Abb.3

5/96-1 Diagnose: experimentelle stromale Herpes Keratitis 40x

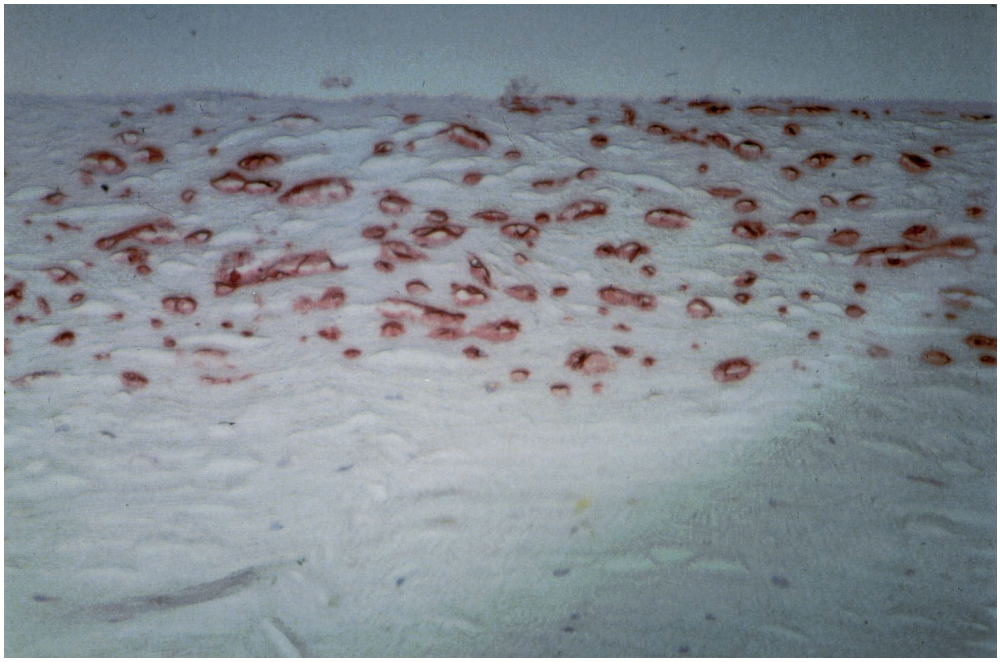

III.2.2 Klinische Präparate

In der Gruppe 1 der Patienten mit der klinischen Diagnose einer Herpes - Keratitis ergaben sich u.a. folgende positive Färbungen:

Abb.4

10715 Diagnose: granulomatöse Endothelitis 40x

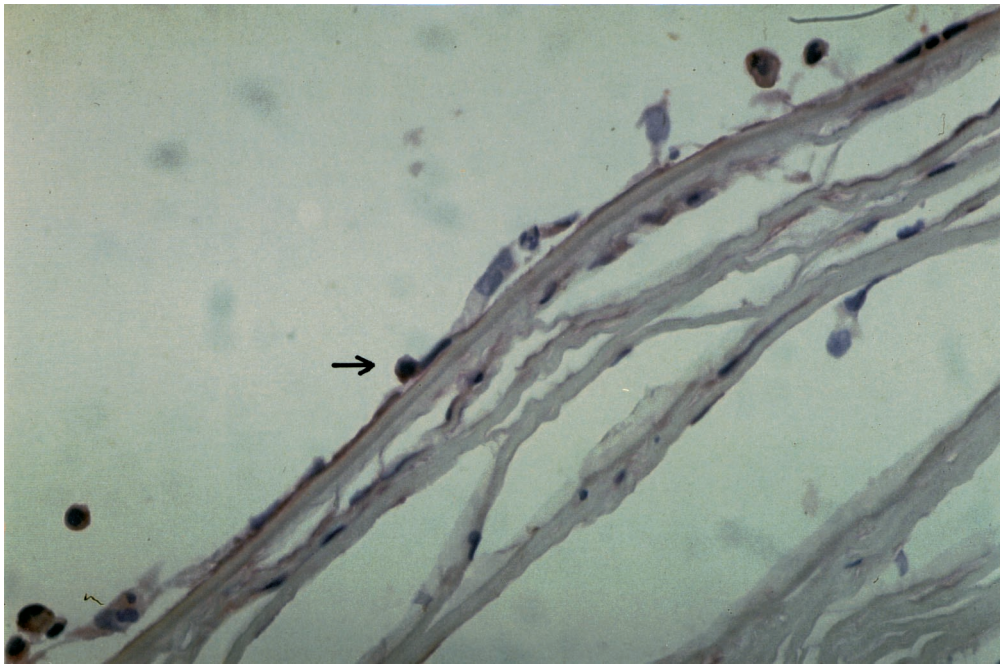

Abb.4a

15169 Diagnose: stromale Keratitis, hoher Background 20x

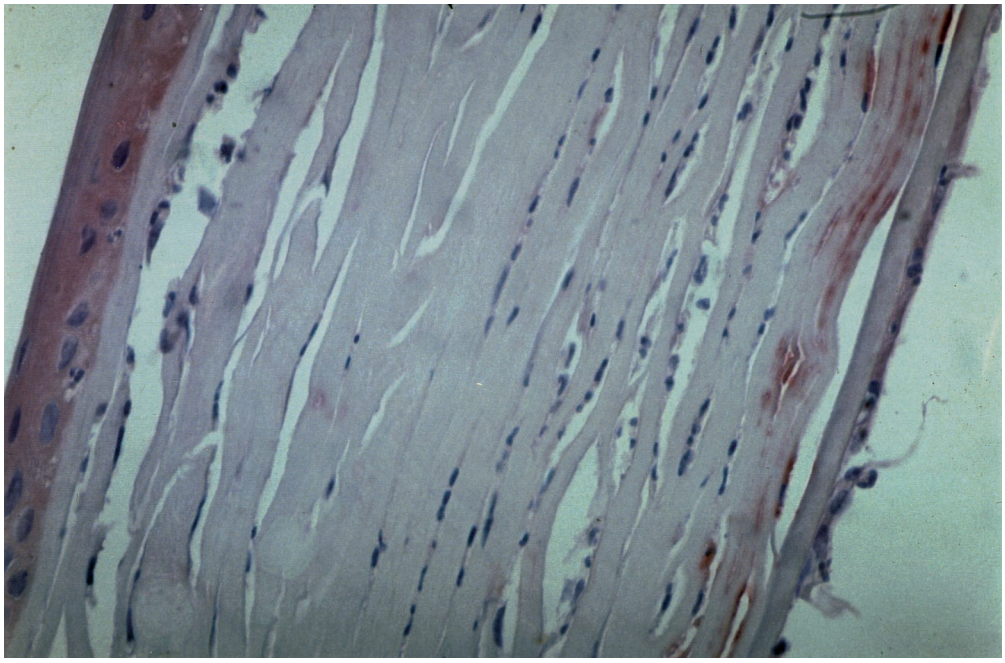

Abb. 5

15801 Diagnose: epithelialisierte Narbe nach ulzerierender Keratitis mit Keratocytennekrose 20x

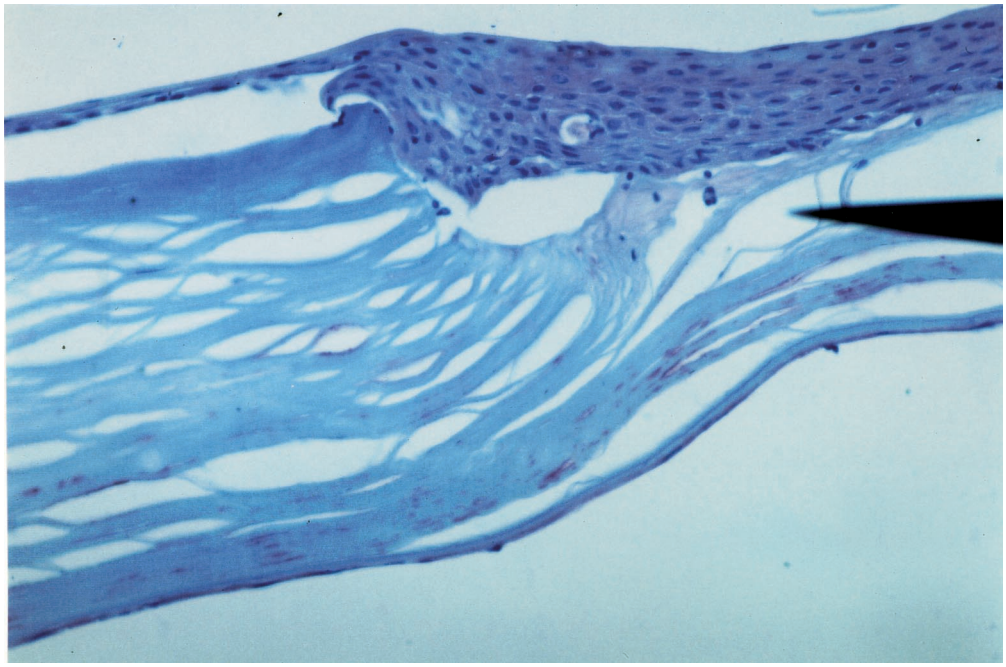

Als falsch-positiv diagnostizierten wir die Färbeergebnisse der folgenden Präparate:

Abb. 6

15168 Diagnose: kein Keratocytenschwund, fehlende zellassoziierte Entzündungsreaktion,hoher Background 20x

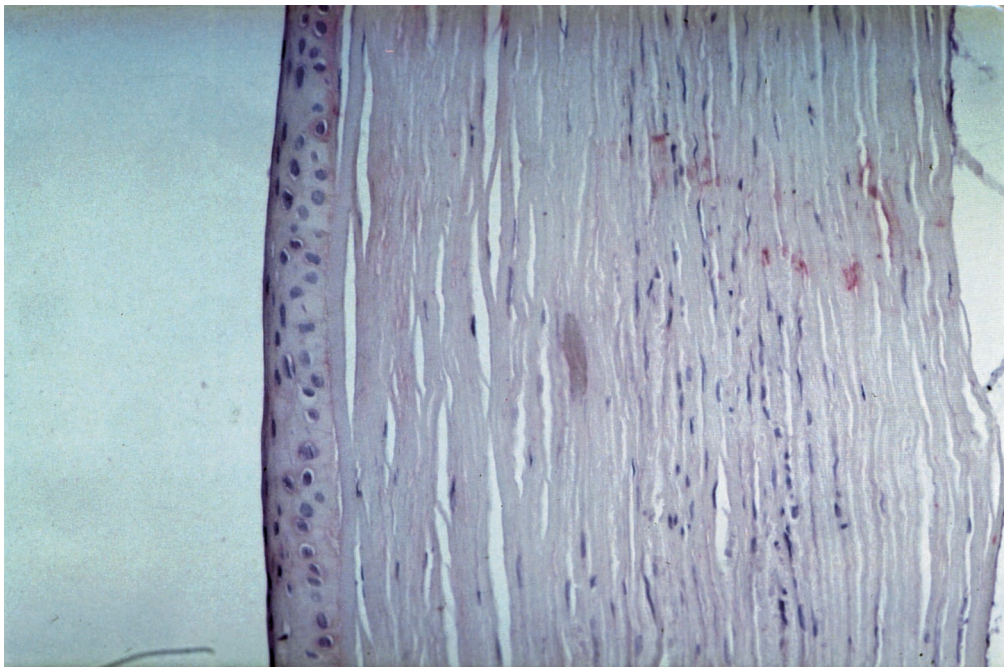

Abb. 7

17689 Diagnose: stromale Keratitis ohne Nachweis von HSV-1-AG, kein Keratocytenschwund, diffuse leukocytäre Infiltrate, kein cytopathischer Effekt 40x

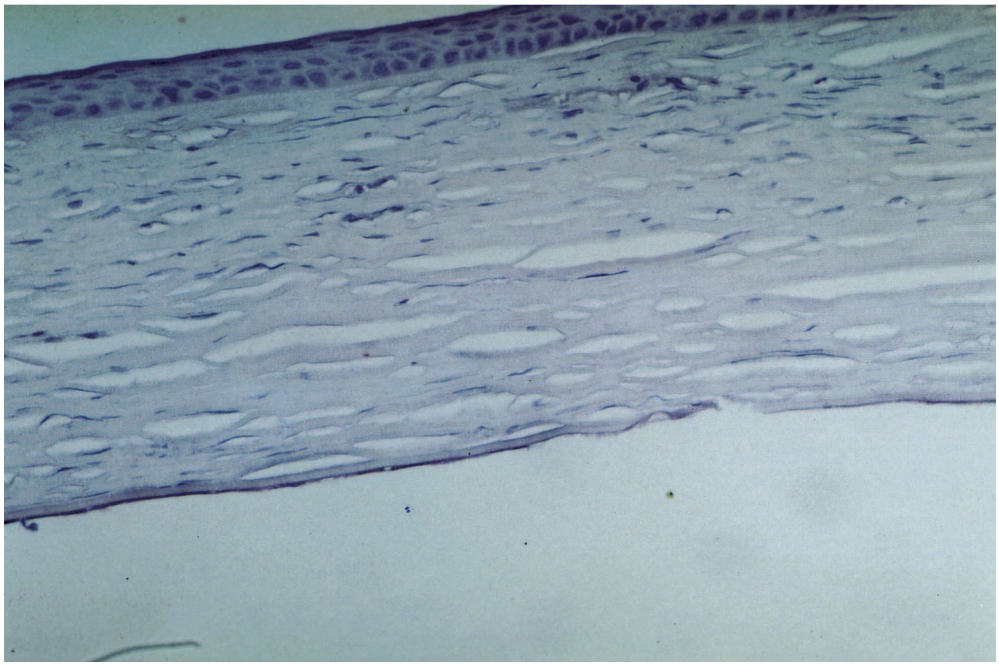

Einige der in der immunhistologischen Färbung als positiv bewerteten Präparate der Gruppe 2 sind die Folgenden:

Abb.8
15433 Diagnose: akute stromale Keratitis mit lymphocytären Infiltraten
20x

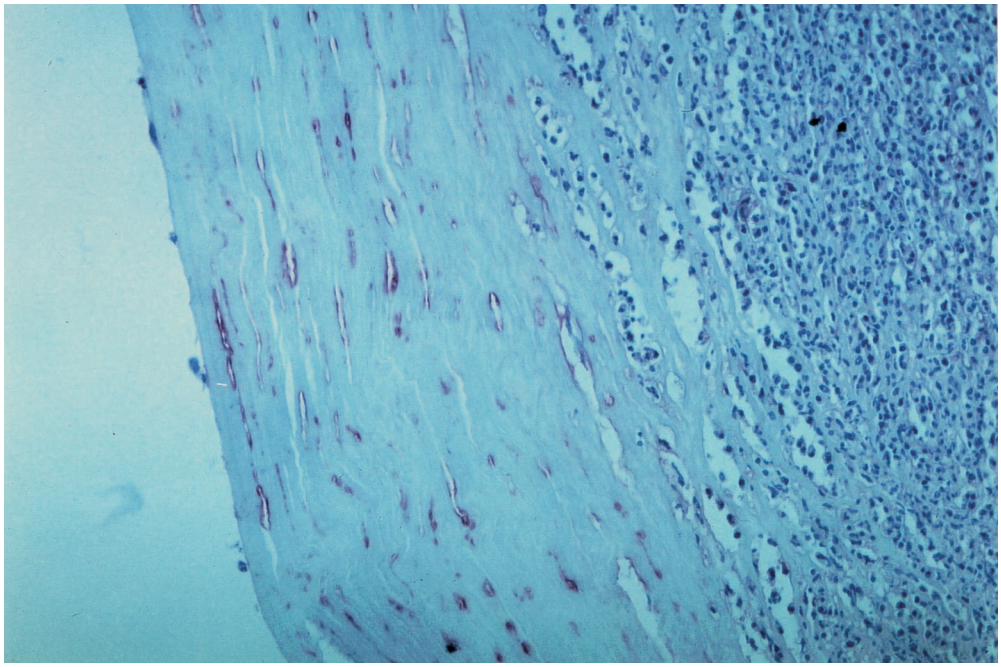

Beispielhaft für Präparate, die immunhistologisch nicht beurteilt werden konnten, zeigen wir die folgenden Bilder:

Abb. 9
17386 Diagnose: positive Immunhistologie eines Transplantates
eines rheumatisch bedingten Ulkus 20x

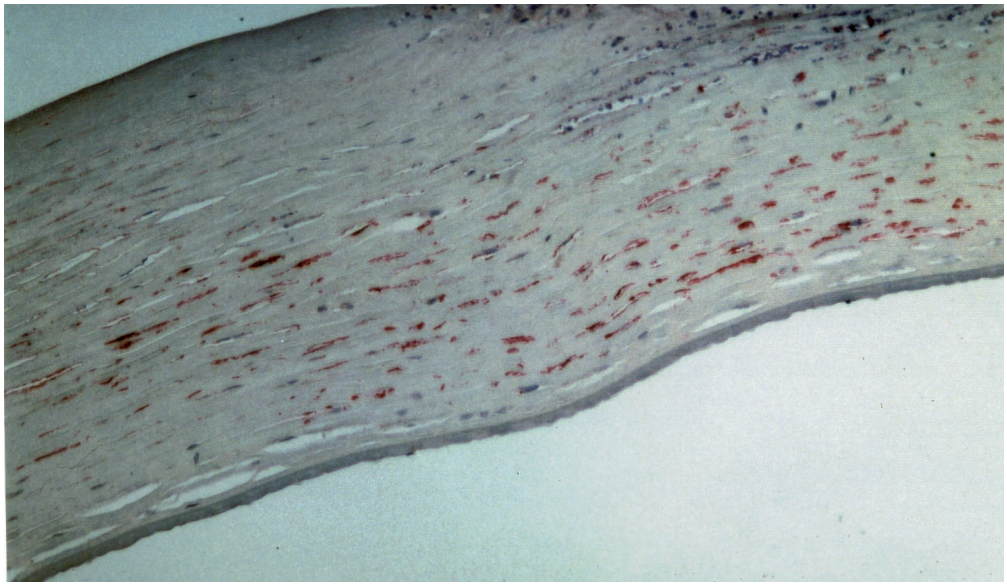

III.3 Statistische Ergebnisse

Das HSV-1 Antigen konnte bei Patienten mit Herpes-Keratitis in 15 von 48 Fällen (31.25%) und damit häufiger als bei Patienten mit anderen Keratitiden (10/72 (13,9%); p< 0,006) nachgewiesen werden. Auch im Vergleich mit der Gruppe 3 waren die Ergebnisse signifikant (p< 0.001).

III.4 Tabellarische Darstellung der immunhistologischen Ergebnisse

Die Ergebnisse der immunhistologischen Beurteilung anhand unseres verwendeten Scoresystems sind in der Tabelle 2 , mit einer Einteilung der Ergebnisse entsprechend der Gruppen (1,2,3), wiedergegeben.

Tabelle 2:

Gruppe 1:

	Background			**Spezifität**			**Immunhistologisches**
Histo-Nr.	**Epithel**	**Stroma**	**Endothel**	**Epithel**	**Stroma**	**Endothel**	**Ergebnis**
8705	2	1	1	0	1	0	positiv
9042	1	1	1	1	1	0	positiv
9803	2	1	1	0	0	0	negativ
9817	2	2	1	0	0	0	negativ
9819	1	1	1	0	0	0	negativ
9822	3	2	1	0	0	0	negativ
9994	3	2	0	0	1	0	positiv
10097	3	2	1	0	0	0	negativ
*10715	1	1	1	0	1	0	positiv
11244	1	1	1	0	0	0	negativ
11256	2	1	0	0	0	0	negativ
11911	2	1	1	0	2	0	positiv
12037	2	1	1	0	2	0	positiv
13030	2	1	1	0	0	0	negativ
13179	1	1	1	0	0	0	negativ
13423-II	2	2	1	0	1	0	positiv
13457	1	2	1	0	0	0	negativ
13655	2	1	1	0	0	0	negativ
13688	2	1	1	0	0	0	negativ
14135	1	1	0	0	0	0	negativ
14169	2	1	0	0	0	0	negativ
14287	1	0	1	0	0	0	negativ
14645	2	1	1	0	0	0	negativ
14760	1	1	0	0	0	0	negativ
14841	1	1	0	0	1	0	positiv
14909	2	1	1	0	0	0	negativ
14914	1	0	1	0	0	0	negativ
*15168	1	1	1	0	0	0	negativ
*15169	1	1	0	0	2	0	positiv
15312	2	1	1	0	2	0	positiv
15506	2	1	0	0	1	0	positiv
15623	0	0	0	0	0	0	negativ
15630	2	2	1	0	0	0	negativ
15664	1	1	0	0	0	0	negativ
*15801	2	1	1	0	2	0	positiv

16250	3	2	1	0	0	0	negativ
16262	2	1	1	0	1	0	positiv
16271	1	1	1	0	0	0	negativ
16278	2	1	1	0	0	0	negativ
16332	2	2	1	0	0	0	negativ
16536	3	2	1	0	1	0	positiv
16979	2	1	1	0	0	0	negativ
17302-I	1	1	1	0	0	0	negativ
17438	0	1	0	0	1	0	positiv
17616	0	0	0	0	0	0	negativ
*17689	0	1	1	0	0	0	negativ
17721	0	1	0	0	0	0	negativ
17987	1	1	0	0	0	0	negativ
Gesamt	43/48	44/48	34/48	1/48	15/48	0	

Gruppe 2:

	Background			**Spezifität**			**Immunhistologisches**
Histo-Nr.	**Epithel**	**Stroma**	**Endothel**	**Epithel**	**Stroma**	**Endothel**	**Ergebnis**
9026	1	1	1	0	0	0	negativ
9416	1	1	1	0	0	0	negativ
9552	1	0	0	0	1	0	positiv
10098	1	1	1	0	0	0	negativ
11372-I	1	0	1	0	0	0	negativ
11723	1	1	1	0	0	0	negativ
11877	0	0	0	0	0	0	negativ
12009	1	0	0	0	0	0	negativ
12892	2	1	1	0	0	0	negativ
13032	2	1	1	0	0	0	negativ
13198	1	1	1	0	0	0	negativ
13431	2	2	1	0	0	0	negativ
13745	2	2	1	0	0	0	negativ
13944	1	0	1	0	0	0	negativ
13974	2	1	1	0	0	0	negativ
14003	1	1	1	0	0	0	negativ
14622	1	1	0	0	0	0	negativ
14623	2	1	0	2	0	0	positiv
14787	0	0	0	0	0	0	negativ
14830	1	0	1	0	0	0	negativ
*15433	2	1	1	0	1	0	positiv
15622	0	0	0	0	0	0	negativ
15625	1	1	0	0	0	0	negativ
15634	0	0	0	0	0	0	negativ
15648	2	1	1	0	0	0	negativ
15764	1	0	1	0	0	0	negativ
15840	1	1	0	0	1	0	positiv
15953	2	1	1	0	0	0	negativ
15982	2	1	0	0	0	0	negativ
15986	1	2	1	1	1	0	positiv
16077	3	2	0	0	0	0	negativ
16150	1	1	0	0	0	0	negativ
16222	1	1	0	0	0	0	negativ
16358	2	1	1	1	1	0	positiv
16791	0	1	0	1	1	0	positiv
16862	1	2	1	0	1	0	positiv
17929	0	0	0	0	0	0	negativ
17979	0	0	0	0	0	0	negativ
18278	1	0	0	0	0	0	negativ
18300	1	1	1	0	0	0	negativ
18302-II	0	1	0	0	0	0	negativ
11	0	0	0	0	0	0	negativ
12	0	0	0	0	0	0	negativ
14	0	1	0	0	1	0	positiv
15	1	1	1	0	0	1	positiv
16	0	0	0	0	0	0	negativ
17	0	1	0	0	0	0	negativ
18	1	2	1	0	0	0	negativ

19	0	1	0	0	0	0	negativ
20	1	1	1	0	0	0	negativ
21	1	1	1	0	0	0	negativ
23	0	0	0	0	0	0	negativ
24	1	0	1	0	0	0	negativ
25	1	0	0	0	0	0	negativ
26	1	1	0	0	0	0	negativ
27	0	1	0	0	0	0	negativ
28	0	0	0	0	0	0	negativ
29	0	1	0	0	0	0	negativ
81	0	0	0	0	0	0	negativ
82	0	0	0	0	0	0	negativ
83	0	0	0	0	0	0	negativ
84	0	0	0	0	0	0	negativ
85	0	0	0	0	0	0	negativ
86	1	2	1	0	0	0	negativ
87	0	0	0	0	0	0	negativ
88	1	0	0	0	0	0	negativ
89	1	0	0	0	0	0	negativ
90	0	0	0	0	0	0	negativ
92	1	1	1	0	0	0	negativ
93	0	0	0	0	0	0	negativ
94	0	1	0	0	0	0	negativ
95	0	0	0	0	0	0	negativ
Gesamt	44/72	41/72	29/72	4/72	8/72	1/72	

Gruppe 3 :

	Background			**Spezifität**			**Immunhistologisches**
Histo-Nr.	**Epithel**	**Stroma**	**Endothe**	**Epithel**	**Stroma**	**Endothel**	**Ergebnis**
295/93	0	0	0	0	0	0	negativ
307/93	0	0	0	0	0	0	negativ
329/93	0	0	0	0	0	0	negativ
330/93	0	0	0	0	0	0	negativ
349/93	0	0	0	0	0	0	negativ
413/93	0	0	0	0	0	0	negativ
436/93	0	0	0	0	0	0	negativ
449/93	0	0	0	0	0	0	negativ
462/93	0	0	0	0	0	0	negativ
469/93	0	0	0	0	0	0	negativ
470/93	0	0	0	0	0	0	negativ
506/94	0	0	0	0	0	0	negativ
42/95	0	0	0	0	0	0	negativ
43/95	0	0	0	0	0	0	negativ
58/95	0	0	0	0	0	0	negativ
71/95	0	0	0	0	0	0	negativ
72/95	0	0	0	0	0	0	negativ
83/95	0	0	0	0	0	0	negativ
84/95	0	0	0	0	0	0	negativ
90/95	0	0	0	0	0	0	negativ
112/95	0	0	0	0	0	0	negativ
121/95	0	0	0	0	0	0	negativ
122/95	0	0	0	0	0	0	negativ
141/95	0	0	0	0	0	0	negativ
147/95	0	0	0	0	0	0	negativ
151/95	0	0	0	0	0	0	negativ
157/95	0	0	0	0	0	0	negativ
178/95	0	0	0	0	0	0	negativ
181/95	0	0	0	0	0	0	negativ
197/95	0	0	0	0	0	0	negativ
12491	0	0	0	0	0	0	negativ
15826	0	0	0	0	0	0	negativ
16391	0	0	0	0	0	0	negativ
Gesamt	0	0	0	0	0	0	

Von allen mit einem * gekennzeichneten Präparaten wurden im Verlauf dieses Kapitels Fotodokumentationen gezeigt.

IV. Diskussion

IV.1 Hintergrund

Ziel dieser Studie war, anhand einer Gruppe herpetischer Keratitiden (Gruppe 1) in der Gruppe der klinisch unklaren, primär als nicht herpetisch eingestuften Keratitiden (Gruppe 2) den Anteil der klinisch nicht erkannten Herpes-Keratitiden zu bestimmen. Dabei verwendeten wir die oben beschriebene immunhistologische Nachweismethode.
Die Diagnose einer epithelialen Herpes-Keratitis wird in der Regel ohne Probleme klinisch gestellt. Die Anamnese, das typische klinische Erscheinungsbild, der Krankeitsverlauf, und das Ansprechen auf eine adäquate Therapie führen zur Diagnose. Durch eine Viruskultur kann die Diagnose bestätigt werden. Diese ist durch eine hohe Spezifität und ausreichend hohe Sensititvität gekennzeichnet. Bei stromalen Keratitiden herpetischer Genese stützt sich die Diagnose auf die Anamnese, das klinische Bild, den Verlauf der Erkrankung und das Ansprechen auf eine adäquate Therapie (s.a. Kap I.9.1). Dennoch werden sehr viele Keratitiden nicht als herpetisch erkannt und können erst postoperativ am Hornhautexcisat mittels histopathologischer Methoden (*in-vitro*) genauer charakterisiert werden. Eine verläßliche *in-vivo* Diagnostik gibt es bisher nicht. Daher sollte bereits bei Diagnosstellung bekannt sein, wie häufig das HSV-1 hinter einer Keratitis steht. Aus diesem Grund wurde diese Studie initiiert.

IV.2 Einteilung der Patientengruppen

Die Erstdiagnose einer HSK wird nach den bereits dargestellten klinischen Kriterien gestellt (Kap.I, I.4 - I.6). Trotzdem unterliegt die Diagnosestellung stark subjektiven Eindrücken. Dies wirkt sich direkt auf die Einteilung und damit auf die Homogenität der Patienten-gruppen aus. Die statistische Auswertung der Ergebnisse zeigt jedoch, daß in der Gruppe 1 statistisch signifikant mehr Patienten mit einer HSK nachgewiesen werden konnten als in der Gruppe der unklaren Keratitiden ($p < 0.001$). Dies läßt auf die Qualität der klinischen Einschätzung und auf die Einhaltung der diagnostischen Kriterien zur Diagnosstellung schließen. Daher verwendeten wir die Gruppe 1 der Herpes-Keratitiden als Kontrollgruppe für die Ermittlung des prädiktiven Wertes der immunhistologischen Methode für unsere Zielgruppe (s. u.).

Unbeachtet blieben in dieser Gruppe die Anzahl der vorausgegeangenen Herpes-Keratitiden, die zu der perforierenden Keratoplastik geführt haben, die Aktivität der Entzündung zum Zeitpunkt der Operation und eventuell vorausgegangene medika-mentöse Therapien mit z. B. lokaler Steroidgabe und/oder antiviralen Substanzen. Letzteres führt vermutlich in erheblichem Maße zu einer Reduzierung der detektierbaren Antigene. Aber auch das Ausmaß der Vaskularisation, die Anzahl und die Ausdehnung eventuell vorhandener Narben- bzw. Nekrosebezirke, eine evt. vorhandene bakterielle Superinfektion und zugrundeliegende lokale und Allgemeinerkrankungen fanden keinen Eingang in die Beurteilung und Bewertung der immunhistologisch gefärbten Schnitte. Von all diesen Parametern ist jedoch bekannt, daß sie entscheidenden, die Sensititvität reduzierenden Einfluß auf die Anzahl und auf das Verteilungsmuster zu detektierender Antigene haben. Diese Punkte werden unter IV.I diskutiert.

IV.3 Der Einfluß der Methoden

IV.3.1 Die Aufbereitung der Präparate

Schlechte Konservierungsmethoden und eine wechselnde Sensititvität sind allgemein limitierende Faktoren in der Nachweistechnik der Immunhistologie (Liesegang 1991).
Der AG-Gehalt der zur Verfügung stehenden Hornhautexzisate wird durch die unterschiedlichen Schritte der Vorbereitung für die Färbung reduziert. Insbesondere die Stärke und Pufferung des für die Fixation verwendeten Formalins, aber auch die Fixationsdauer der Präparate in Formalin ist für die Nachweisbarkeit der Antigene in den Präparaten und die Intensität der Färbung der Schnitte von entscheidender Bedeutung. So kann freies AG schon während des Vorganges der Fixation in Formalin herausgewaschen werden (Hsu et al 1981). Aber auch durch jeden weiteren Färbevorgang können AG und/oder AG-AK-Komplexe herausgespült werden. Formalin führt an histologischen Präparaten zu der Ausbildung von Aldehydvernetzungen innerhalb des Präparates, so daß das zu detektierende Antigen mindestens partiell maskiert wird (DAKO Handbook). Eine ungenügende Formalinfixierung kann die Diffusion von Antigen im Gewebe begünstigen und zu einer starken unspezifischen Backgroundfärbung führen (DAKO Handbuch 1).
Bei der heutzutage üblichen und bei uns angewendeten Paraffinfixierung

der Präparate in einem Einbettungsautomaten wird die kritische Temperatur von 60°C nicht überschritten. Das Überschreiten dieser Temperatur würde zu einer zusätzlichen Reduktion des nachweisbaren Antigengehaltes durch zu starke Proteindenaturierung führen, und kommt bei unseren Präparaten folglich nicht zum Tragen. Ein Nachteil dieser Automaten ist ihr Gehalt an Kunststoff, der von dem Gerät in das Präparat übertritt und durch unspezifische Bindungen zu einer Erhöhung der Backgroundfärbung führen kann (DAKO Handbook), was bei unseren Schnitten vermutlich keine wesentliche Rolle gespielt hat. Paraffin führt bekannter-weise in Gewebepräparaten zu einer reduzierten Gewebegängigkeit für Antikörper. Dies erklärt vermutlich die geringe Sensititvität bei unseren Vorversuchen mit monoklonalen Antikörpern gegen HSV-1. Auffallend ist die schlechtere Beurteilbarkeit der alten Schnittpräparate aufgrund einer hohen Backgroundfärbung im Gesamtkollektiv. Dies mag an der schlechteren Lösbarkeit des älteren Paraffins im Xylolbad liegen. Eine zu lange Xylolbehandlung führt zu einer reduzierten Qualität der Antigenerkennung in den Präparaten. Die eben genannten Faktoren führen zu einer unterschiedlichen Anfärbbarkeit der Präparate auch innerhalb der Gruppen.

Die Schnittdicke unserer Präparate betrug 4 µm. Bei Schnittdicken von 8 µm war ein stärkerer Background wegen unspezifischer Bindungen aufgefallen, die Haftung der dickeren Schnitte war schlechter und die lichtmikroskopische Beurteilung aufgrund einer hohen Plastizität schwieriger. Entscheidend ist die Fixierung der Paraffinschnitte auf den Objektträgern durch das Strecken auf einer Wärmebank. Bei einer Temperatur von 60°C für 60 min. kommt es zu der optimalen Adhäsion von dem im Paraffin befindlichen Präparat an die von uns verwendeten Objektträger (Superfrost). Tritt diese Adhäsion nicht oder nur unzureichend ein, kommt es während des Färbevorganges zu einer teilweisen oder kompletten Ablösung der Hornhautpräparate von dem Objektträger. Besonders an diesen abgelösten Stellen haften ohne spezifische Bindung Primär-AK, Brücken-AK oder das Enzym und führen zu einer starken Background-färbung. Durch ein Verdauungsenzym wie Trypsin kann die Sensitivität der Methode erhöht werden (Hsu et al 1981), allerdings führt diese Behandlung nach unserer Erfahrung zu einem größeren Anteil an Präparaten mit Ablösung vom Objektträger, so daß auf diese Vorbehandlung bei den schlechten Adhäsionseigenschaften der Hornhäute auf Objektträgern verzichtet wurde (siehe Kap. II.2.2). Eine einminütige Vorbehandlung in einem Mikrowellenofen wird ebenfalls propagiert, führte jedoch in unserer Serie nicht zu einer methodischen Verbesserung. Statt dessen haben wir

mit gutem Erfolg der Waschlösung Tween 20 in niedriger Dosierung (0,1%) zugesetzt, welches die Zellen für den AK permeabilisiert.
Nachdem zur Etablierung der Methode eine Anlagerungstemperatur von 37°C angewandt worden war, konnten wir bei gleich guten Ergebnissen und bei gleichbleibender, kurzer Inkubationszeit des Primärantikörpers auf die Temperaturerhöhung verzichten und die Reaktionen (AG-Bindung und Signalverstärkung) bei Raumtemperatur durchführen.

IV.3.2 Einfluß der Methode der Antigen-Bindung

Wir verwendeten zur AG-Bindung einen polyklonalen Antikörper in einer Verdünnung 1:100 mit Prähybridisierungslösung. Polyklonale Antikörper sind weniger spezifisch als monoklonale Antikörper, sie sind jedoch geringer empfindlich gegen Veränderungen der Tertiär- und Quartär-struktur des Antigens, wodurch in Paraffinschnitten eine erhöhte Sensititvität erreicht wird. Die Verwendung von monoklonalen Antikörpern zur besseren Detektion und zur Erhöhung der Sensitivität hat sich in eigenen Versuchen nicht bewährt (s.o.).
Bei einer erhöhten Verdünnung des Primärantikörpers kam es zu einer deutlichen Abnahme der Signalintensität, nicht aber zu einer deutlichen Abnahme der Backgroundfärbung. Bei einer zu geringen Verdünnung kam es zu einer Zunahme der unspezifischen Backgroundfärbung, nicht aber zu einer Akzentuierung spezifischer Signale. Mit der o. g. Verdünnung erzielten wir ein ideales Signal-Rausch-Verhalten zwischen spezifischer und unspezifischer Färbung.
Sowohl der Primärantikörper als auch der Sekundärantikörper können unspezifisch an Kollagen binden, welches in geladener Form in der Hornhaut vorliegt (Hsu et al 1981). Dadurch kann es zu einer Erhöhung der unspezifischen Backgroundfärbung kommen. Daher wurde eine Prähybridisierungslösung verwendet, die unspezifische Proteinbindungsstellen besetzt, so daß der Primär-AK mit diesen keine unspezifischen Bindungen eingeht. Somit wird die Spezifität der Methode erhöht.

Aufgrund der 50%-igen Sequenzhomologie der DNA von HSV-1 und HSV-2 (Ehrlich 1987) ist eine Kreuzreaktivität der beiden verwandten Viren nicht auszuschließen (Liesegang 1991). Allerdings ist HSV-2 als Ursache einer Herpes-Keratitis unwahrscheinlich, wohl aber als Erreger einer Konjunktivitis oder Blepharokonjunktivitis (Martinez et al 1997) und als Auslöser einer

akuten retinalen Nekrose (Thompson et al 1994). Andere, erst in den letzten Jahren entdeckte Viren aus der Gruppe der Herpes-Viridae, z. B. das HHV-6, wurden bei HIV-neagtiven Patienten bisher nicht in Zusammenhang mit einer Keratitis gebracht (Qavi 1992). Diese würden deshalb vermutlich in einem gewissen Prozentsatz ebenfalls immun-histologisch markiert, im Gegensatz zu Varizella-assoziierten herpetischen Keratitiden, die in die Gruppe der falsch-negativen Resultate fallen dürften.

IV.3.3 Einfluß der Detektionsreaktion

Zur Antikörper-Detektion verwendeten wir die LSAB-2-Methode (Alkalische Phosphatase) (Fa. DAKO). Dies ist eine in der Immunhistologie etablierte Methode zur Detektion von Antigen in Gewebeschnitten unter-schiedlichster Art (Takahashi et al 1994, Shikata et al 1994, Yuge et al 1995, Song 1996), die durch eine hohe Sensititvität und Spezifität gekennzeichnet ist (Guesdon et al 1979, Hsu et al 1981). Generell liegen jedoch keine Angaben über den direkten Vergleich der Sensititvität und Spezifität dieser Methode mit anderen Detektionsmethoden in der Literatur vor. Bis 1997 fanden sich über diese seit 1992 etablierte Methode 13 Arbeiten in der Literatur, darunter nur eine aus dem Gebiet der Ophthalmologie, allerdings nicht in Verbindung mit Untersuchungen an der Hornhaut (Yuge et al 1995).
Die Verwendung der Alkalischen Phosphatase als Marker-Enzym ist bei dieser Methode unabhängig von der Reaktivität endogener Enzyme wie der Peroxidase, die in einigen Geweben wie Blut und blutreichen Geweben wie Knochenmark eine besonders starke Aktivität hat. Diese Unabhängigkeit trägt zur Erhöhung der Spezifität bei (DAKO Handbuch I), was an Hornhautgewebe vermutlich keine Rolle spielt.
Die Konzentration des Sekundärantikörpers hat keine Auswirkung auf die Signalintensität oder den Background der Färbung (Hsu et al 1981) und war auch in unserer Serie nicht kritisch.
In einigen Schnitten kam es zu einer unerwünscht hohen Backgroundfärbung. Da diese jedoch nicht in den Negativ-Kontrollen auffielen, interpretierten wir diese als unspezifische Hintergrundsaktivität ohne spezifische Bedeutung bei stark lymphohistiozytär infiltrierten und bei stark vaskularisierten Hornhäuten.

IV.4 Interpretation der Ergebnisse

Parallel zu unserer Studie konnte auch Schwartz zeigen, daß viele der zuvor als unklar klassifizierten Keratitiden eine herpetische Ursache haben (Schwartz et al 1998).
Unsere Studie zeigt auch, daß virales Antigen (Strukturprotein) in allen Schichten der Hornhaut nachweisbar ist. Dies bestätigen auch Untersuchungen anderer Autoren, die HSV-Antigen mit den unterschiedlichsten Methoden in allen Schichten der Hornhaut nachgewiesen haben, so im Epithel (Sabbaga et al 1988), in stromalen Keratozyten (Abu el Asrar et al 1990) und im Endothel (Holbach et al 1990), aber auch in ortsständigen Entzündungszellen, wie z. B. in polymorphkernigen Leukozyten (Easty et al 1987), in Makrophagen und T-Helfer Zellen (Pepose 1991 b).

Das AG-Verteilungsmuster bei einer stromalen Herpes-Keratitis ist unspezifisch, es ist fokal oder diffus (Wilhelmus 1987). Narbenbezirke allerdings gelten als Areale einer besonders kräftigen Immunreaktion (Easty et al 1987). Daher ist an diesen Stellen mit wenig Antigen und viel Background zu rechnen. Man erklärt sich dieses Phänomen mit einer besonders ausgeprägten Prozessierung von Antigen, welches dadurch aufgrund der veränderten Epitopeigenschaften nicht mehr der AG-Detektion zugänglich ist (Pepose 1991). Naumann bestätigt dies, konnte aber, als Ausdruck einer latenten Infektion, HSV-1-DNA in diesen Arealen nachweisen (Naumann 1997).

Wie in I.7.2 beschrieben, kommt es infolge der Herpes-Infektion zu einer komplexen, chronisch verlaufenden Immunreaktion mit einer erheblichen Degradation von Herpes-AG. Das ist die hauptsächliche Ursache für die eingeschränkte Nachweisbarkeit von HSV-1-Antigen in explantierten Hornhäuten mit stromaler Herpes-Keratitis (Laycock et al 1993). Das heißt, der Zeitpunkt der Diagnostik in Abhängigkeit des Stadiums der Infektion beeeinflußt wesentlich die Nachweisbarkeit des Erregers bzw. seiner Strukturproteine (Holbach et al 1991 a). Helena und andere Autoren konnten auch nachweisen, daß es zu einer Apoptose von Keratocyten nicht nur bei chirurgischer Manipulation im Bereich des Stromas kommt (Helena et al 1998), sondern auch bei epithelialen Entzündungsprozessen (Staats und Lausch 1993, Campos et al 1994), wie z. B. bei einer HSK (Wilson et al 1996 a, b und 1997). In anderen Untersuchungen wurde festgestellt, daß das Herpes simplex-Virus und Herpes simplex-Antigen während der klinischen Phase

der stromalen Keratitis nur selten im Gewebe zu finden sind (Kapoor et al 1982, Kanangat et al 1996, Babu et al 1996).
Eine präoperativ vorausgegangene antivirale und anti-inflammatorische Therapie führt zu einer erheblichen Reduktion des Antigengehaltes (virales Strukturprotein) in der Hornhaut (Pepose 1991 b). Außer bei Keratoplastik-à-chaud bei akuter Stromanekrose stehen so gut wie nie medikamentös unvorbehandelte Gewebe zur immunhistologischen Untersuchung zur Verfügung. Daher fehlen Daten von humanen Präparaten zur Frage der Beeinflussung des AG-Gehaltes durch antivirale Substanzen. Nach vorliegenden experimentellen Studien zur HSK ist eine Analogie zwischen humaner und Maus-Situaton zu erwarten, so daß gewonnene Ergebnisse aus dem tierexperimentellen Bereich auf die Situation des Menschen übertragen werden können. Dadurch ist zu erklären, daß es in den meisten Präparaten zu einer deutlich reduzierten spezifischen Anfärbung in den mit unserer Nachweistechnik erhaltenen Färbungen und zu einer Verscheibung des Signal-Rausch- Verhaltens zu Ungunsten der Signalintensität kommt. Andererseits konnte virale DNA auch in gesunden Explantaten nachgewiesen werden (Crouse et al 1990, Cantin et al 1991, Openshaw et al 1992, Cleator et al 1994, Openshaw et al 1995), aber oft genug auch nicht in Explantaten mit klinisch eindeutiger, aktiver Herpes- Keratitis (Holbach et al 1991 a). Dies bestätigt, daß bei der HSK virale Proteine degradiert werden.

Résumieriend kann festgestellt werden, daß, obwohl die Sensititvität der Methode nicht sehr groß ist, die Aussagekraft der immunhistologischen Untersuchung auf Herpes Antigen mit der o.g. Methode, nicht zuletzt aufgrund der hohen Spezifität, gegeben ist. Daher ist die routinemäßige Durchführung einer immunhistologischen Untersuchung auf das Herpes- Antigen für alle Patienten mit jedweder Keratitis unbedingt zu fordern. Denn eine herpetische Ursache einer zu einer perforierenden Keratoplastik führenden Keratitis ist von größter therapeutischer und prognostischer Bedeutung. Patienten mit HSK müssen- wie man inzwischen weiß- insbesondere nach perforierender Keratoplastik- unbedingt langfristig systemisch antiviral und lokal antiinflammatorisch mit Steroiden behandelt werden (Herpetic Eye Disease Study 1998).

V ZUSAMMENFASSUNG

In dieser Studie wurde gezeigt, daß der Nachweis einer klinisch als Herpes simplex-Keratitis diagnostizierten Keratitis mit der verwendeten Methode in ca. 31% gelang. In der Gruppe der unklaren Keratitiden wurden ca. 14% als Keratitis herpetischer Genese diagnostiziert. Die klinischen Kriterien, die zu dieser Gruppeneinteilung geführt hatten, waren statistisch signifikant, so daß es sich hierbei um verläßliche Ergebnisse handelt. Die Ursachen für ein negatives Ergebnis in der Immunhistologie sind vielfältig und gut erklärbar. Die Degradation von HSV-1-Antigen in der Hornhaut im Verlauf einer chronisch-stromalen Infektion durch die Immunreaktion ist bekannt. Hinzu kommen sowohl die präoperative Behandlung mit Steroiden und antiviralen Substanzen, die zu einer Verringerung des Virusgehaltes (Virusload) führen. Nicht nur die Vorbehandlung der zu untersuchenden Präparate für das Zugänglichmachen zur immunhistologischen Untersuchung, aber auch die Degradation bzw. Maskierung von Antigen durch die Untersuchungsmethode an sich führen zu einer deutlichen Reduzierung des AG-Gehaltes bzw. zu dessen Maskierung. Daher ist in einem viel größeren Maß als das Ergebnis dieser Studie vermuten läßt, in der Gruppe der klinisch als unklar eingestuften Keratitiden (Gruppe 2) mit einer Herpes simplex-Keratitis zu rechnen. In dieser Gruppe ist in bis zu 1/3 der Fälle mit einer Keratitis herpetischer Genese zu rechnen. Diese Herpes-Keratitiden sind durch Veränderungen aufgrund sekundärer Pathologien, z. B. Superinfektionen, einer sicheren Diagnose nicht zugänglich. Dies sollte zu einem veränderten Verhalten gegenüber Patienten mit unklaren Keratitiden führen und sich sowohl in der Erhebung der Anamnese, der differenzierten Betrachtung des klinischen Bildes und seines Verlaufes und seiner Behandlung führen. In diesen Fällen ist der Therapieversuch bzw. die Therapie mit Steroiden und antiviralen Substanzen , z. B. Acyclovir®, unbedingt notwendig, um den Verdacht einer Herpes simplex Keratitis zu bestätigen bzw. auszuschließen und um einen Therapieerfolg zu gewährleisten. Zur weiteren Diagnosesicherung sollte unbedingt eine immunhistologische Untersuchung auf das HSV-1-AG durchgeführt werden.

VI Quellennachweis

Abu el-Asrar A.M., Geboes K., Missotten L., Emarah M.H., Desmet V.
(1990) Expression of MHC class II antigens and IgM by the corneal epithelial cells in herpetic keratitis
Int Ophthalmol 14(4):233-239

Asbell P.A., Torres M.A., Kamenar T., Bottone E.J.
(1995) Rapid diagnosis of ocular herpes simplex infections
Br J Ophthalmol 79(5):473-475

Avery A.C., Zhao Z.S., Rodriguez A., Bikoff E.K., Soheilian M., Foster C.S., Cantor H.
(1995) Resistance to herpes stromal keratitis konferred by an IgG 2a - derived peptide
Nature 376:431-434

Axenfeld Th., Pau H.
(1992) Lehrbuch und Atlas der Augenheilkunde, 13. Auflage
Gustav Fischer Verlag, Stuttgart, New York

Babu J.S., Thomas J., Kanangat S., Morrison L.A., Knipe D.M., Rouse B.T.
(1996) Viral replication is required for induction of ocular immunopathology by herpes simplex virus
J Virol 70(1):101-107

Barney N.P., Foster C.S.
(1994) A prospective randomized trial of oral acyclovir after penetrating keratoplasty for herpes simplex keratitis
Cornea 13(3):232-236

Beigi B., Algavi K., Foley - Nolan A., O‘Keefe M.
(1994) Herpes simplex keratitis in children
Br J Ophthalmol 78:458-460

Bialasiewicz A.A., Klauß V., Knothe H., Kramer A., Werner H.-P.
(1995) Infektionskrankheiten des Auges
Gustav Fischer Verlag, Stuttgart, New York

Bialasiewicz A.A., Schaudig U., Draeger J., Richard G., Knobel H.
(1996) Descemetocele after excimer laser phototherapeutic keratectomy in herpes simplex virus - induced keratitis: a clinico - pathologic correlation
Klin Monatsbl Augenheilkd 208(2):120-123

Boisjoly H., Pavan - Langston D., Kenyon K., Baker A.
(1983) Superinfections in herpes simplex keratitis
Am J Ophthalmol 96:354-361

Bordin P., Merlin U., Pugina P., Benzi G., Sichirolle R.
(1992) Reliability on the herpes simplex virus immunofluorescent test in corneal disease
Eur J Ophthalmol 2(4):175-178

Bouley D.M., Kanangat S., Wire W., Rouse B.T.
(1995) Characterisation of herpes simplex virus typische-1 infection and herpetic stromal keratitis development in IFN-gamma knockout mice
J Immunol 155(8):3964-3971

Brandis H., Pulverer G.
(1994) Lehrbuch der Medizinischen Mikrobiologie, 7. Auflage
Gustav Fischer Verlag, Stuttgart, New York

Brik D., Dunkel E., Pavan-Langston D.
(1993) Herpetic keratitis: persistence of viral particles despite topical and systemic antiviral therapy.
Arch Ophthalmol 111:522-527

Bundesministerium für Arbeit und Sozialordnung
(1992) Arbeitsunfähigkeit und Krankenhausbehandlung nach Krankheitsarten 1989, Jahresbericht
Bonn 1992

Campos M., Szerenyi K, Lee M., MyDonnell J.M., McDonnell P.J.
(1994) Keratocyte loss after corneal deepithelialization in primates and rabbits
Arch Ophthalmol 112:254-260

Cantin E.M., Lange W., Openshaw H.
(1991) Application of polymerase chain reaction assays to studies of herpes simplex virus latency
Intervirology 32:93-100

Centifanto-Fitzgerald Y.M., Fenger T., Kaufmann H.E.
(1982) Virusproteins in herpetic keratitis
Exp Eye Res 35:425-441

Chodosh J., Miller D., Stroop W.G., Pflugfelder S.C.
(1995) Adenovirus epithelial keratitis
Cornea 14(2):167-174

Cleator G.M, Klapper G.E., Dennett C., Sullivan A.L, Bonshek R.E., Marcyniuk B., Tullo A.B.
(1994) Corneal donor infection by herpes simplex virus: herpes simplex virus DNA in donor corneas
Cornea 13:294-304

Cobo M., Coster D.J., Rice S.C., Jones B.R.
(1980) Prognosis and management of corneal transplantation for herpetic keratits
Arch Ophthalmol 98:645-650

Collum L.M.T., Mullaney J., Hillery M., Mullaney P., Lester R.
(1987) Two laboratory methods for diagnosis of herpes simplex keratitis
Br J Ophthalmol 71:742-745

Collum L.M.T., Power W.J., Collum A.
(1992) The current management of herpetic eye disease
Doc Ophthalmol 80(2):201-205

Cook S.D., Hill J.M.
(1991) Herpes simplex virus: Molecular biology and the possibility of corneal latency
Surv Ophthalmol 36:140-148

Coupes D., Klapper P.E., Cleator P.M., Bailey A.S., Tullo A.B.
(1986) Herpes siplex virus in chronic human keratitis
Curr Eye Res 5:735-738

Crouse C.A., Pflugfelder S.C., Pereira I., Cleary T., Rabinowitz S., Atherton S.S.
(1990) Detection of herpes viral genomes in normal and deseased corneal epithelium
Curr Eye Res 9:569-581

Culbertson W.W., Blumenkranz M. S., Haines H., Gass D.M., Mitchell K.B., Norton E.W.
(1982) The Acute Retinal Necrosis Syndrome. Part 2: Histopathology and etiology
Ophthalmology 89(12):1317-1325

DAKO Handbook
(1989) Immunochemical Staining Methods
DAKO Corporation, Carpinteria, California

DAKO Handbuch I
(1989) Handbuch I der Immunperoxidase Färbemethoden
DAKO Corporation, Carpinteria, California

Dawson C., Togni B., Moore E.
(1968) Structural changes in chronic herpetic keratitis
Arch Ophthalmol 79:740-747

Dawson C., Togni B.
(1976) Herpes simplex eye infections: Clinical manifestations, pathogenesis and management
Surv Ophthalmol Vol 21:121-135

Doymaz M.Z., Rouse B.T.
(1992) Immunopathology of herpes simplex virus infection
Curr Top Microbiol Immunol 179:121-136

Dumas A.L., de Ancos E., Herbort C.P.
(1992) Evaluation de la methode de l‘amplification de l‘ADN (PCR, Polymerase Chain Reaction) pour le diagnostic d l‘Herpes oculaire superficiel
Klin Monatsbl Augenheilkd 200(5):472-475

Easty D.L., Shimeld C.L., Claoue C.M.P., Menage M.
(1987) Herpes simplex virus isolation in chronic stromal keratitis : human and laboratory studies
Curr Eye Res 6(1):69-74

Ehrlich K.S.
(1987) Diagnosis and treatment of viral infections, laboratory diagnosis of Herpesvirus infections
Clin Lab Med 7:759-775

Fraser W.W., Block T.M., Spivack J.G.
(1992) The latency associated transcripts of herpes simplex virus: RNA in search of a function
Virology 191:1-8

Garweg J., Böhnke M.
(1996) Slow viral replication of HSV-1 is responsible for early recurrence of herpetic keratitis after corneal grafting
Graefe‘s Arch Clin Exp Ophthalmol 234:133-138

Goodpasture E.W.
(1929) Herpetic infection, with special reference to involvement of the nervous system
Medicine 8(2):223-243

Guesdon J.-L., Ternynck T., Avrameas S.
(1979) The use of Avidin - Biotin interaction in immunoenzymatic techniques
J Histochem Cytochem 27(8):1131-1139

Heiligenhaus A., Foster C.S.
(1994) Histological and immunopathological analysis of T-cells mediating murine HSV-1 keratitis
Graefe‘s Arch Clin Exp Ophthalmol 232(10):628-634

Helena M.C., Baerveldt F., Kim W.J., Wilson S.E.
(1998) Keratocyte apoptosis after corneal surgery
Invest Ophthalmol Vis Sci 39(2):276-83

Hendricks R.L., Epstein R.J., Tumpey T.M.
(1989) The effect of cellular immune tolerance to HSV-1 antigens on the immunopathology of HSV-1 keratitis
Invest Ophthalmol Vis Sci 30(1):105-115

Hendricks R.L., Tumpey T.M.
(1990) Contribution of virus and immune factors to herpes simplex virus type 1 - induced corneal pathology
Invest Ophthalmol Vis Sci 31(10):1929-1939

Hendricks R.L., Janowicz M., Tumpey T.M.
(1992 a) Critical role of corneal Langerhans cells in the CD-4 but not CD-8 mediated immunopathology in herpes simplex virus type 1infected mouse corneas
J Immunol 148.2522

Hendricks R.L., Tumpey T.M., Finnegan A.
(1992 b) IFN-gamma and IL-2 are protective in the skin but pathologic in the corneas of HSV-1 infected mice
J Immunol 149:3023-3034

Hendricks R.L.
(1997) An immunologist‘s view of herpes simplex keratitis: Thygeson lecture 1996
Cornea 16(5):503-506

Herbort C.P., Perentes E., Matter M., Faggioni R., Pyndiah N.
(1985) Rapid diagnosis of herpetic infections by immunoperoxidase method
Ophthalmologica 191:95-101

Herpetic Eye Disease Study
(1994) A controlled trial of oral Acyclovir for herpes simplex stromal keratitis
Ophthalmology 101:1871-1882

Herpetic Eye Disease Study
(1996) Herpetic Eye Disease Study - You can Help
Arch Ophthalmol 114:89-90

Herpetic Eye Disease Study
(1998) Acyclovir for the prevention of recurrent herpes simplex eye disease
N Engl J Med 339:300-306

Holbach L.M., Font R.L., Naumann G.O.H.
(1990) Granulomatous cell reactions at the level of descemet‘s membrane, the stroma, and bowman‘s layer
Ophthalmology 97:722-728

Holbach L.M., Font R.L., Baehr W., Pittler S.J.
(1991 a) HSV antigens and HSV DNA in avascular and vascularized lesions of human herpes simplex keratitis
Curr Eye Res 10:63-68

Holbach L.M., Font R.L., Wilhelmus K.R.
(1991 b) Recurrent herpes simplex keratitits with concurrent epithelial and stromal involvement
Arch Ophthalmol 106:692-695

Hoyt C.S., Billson F.A.
(1976) Herpes simplex infection after blow - out fractures
Lancet 2:1364-1365

Hsu S.M., Raine L., Fanger H.
(1981) Use of Avidin - Biotin - Peroxidase Complex (ABC) in immunoperoxidase techniques: a comparison between ABC and unlabeled antibody (PAP) procedures
J Histochem Cytochem 29(4):577-580

Jager M.J., Bradley D., Atherton S., Streilein J.W.
(1992) Presence of Langerhans cells in the central cornea linked to the development of ocular herpes in mice
Curr Eye Res 54:835

Johnson D., Bourne W.M., Campell R.J.
(1982) The ultrastructure of Descemet‘s membrane. I. Changes with age in normeal corneas
Arch Ophtalmol 100:1948-1951

Kanangat S. Thomas J., Gangappa S., Babu J.S., Rouse B. T.
(1996)Herpes simplex virus type-1 mediated up-regulation of IL-12 (p40) mRNA expression: implications in immunopathogenesis and protection
J Immunol 156(3):1110-1116

Kanski J.J.
(1994) Clinical Ophthalmology
Butterworth, Heinemann, Oxford, pp. 108-111

Kapoor A.K., Nash A.A., Wildy P., Phelan J., McLean C.S., Filed H.J.
(1982) Pathogenesis of herpes simplex virus in congenitally athymic ice: the relative roles of cell mediated and humoral immunity
J Gen Virol 60:255-263

Kaufmann H.E.
(1960) The diagnosis of corneal herpes simplex infection by immunofluorescent antibody staining
Arch Ophthalmol 64:382-384

Kaufmann H.E., Brown D.C, Ellison E.M.
(1967) Recurrent herpes in the rabbit and man
Science 156:1628-1629

Kenney M.C., Hinds D., Waring G.O.
(1982) Localisation of fibronectin and fibrinogen / fibrin in Descemet‘s membrane from normal, Fuchs‘ endothelial dystophy and keratoconus corneas
Invest Ophthalmol Vis Sci 22:27 (ARVO Abstracts)

Kintner R.L., Brandt C.R.
(1995) The effect of viral inoculum level and host age on disease incidence, disease severity, and mortality in a murine model of ocular HSV-1 infection
Curr Eye Res 14(2):145-152

Kobayashi T.K., Soto S., Iwa N., Yakushiyi M
(1991) Cytological diagnosis of herpesvirus keratitis by means of in situ hybridisation: a case report
Ophthalmologica 203(3):109-113

Kowalsky R.P., Gordon Y.J.
(1989) Evaluation of immunologic tests for the detection of ocular herpes simplex virus
Ophthalmology 96(11):1583-1586

Kowalski R.P., Gordon Y.J., Romanowski E.G., Araullo - Cruz T., Kinchington P.R.
(1993) A comparison of enzyme immunoessay and Polymerase Chain Reaction with the clinical examination for diagnosing ocular herpetic disease
Ophthalmology 100:530-533

Kumano Y., Yamamoto M., Iwasaki M., Ishibashi T., Inomata H., Mori R.
(1988) Participation of T-Lymphocyte in corneal edema in the early stage of herpetic stromal keratitis
Ophthalmologica 196(3):113-125

Laycock K.A., Lee S.F., Stulting R.D., Croen K.D., Ostrove J.M., Straus S.E., Pepose J.S.
(1993) Herpes simplex virus type 1 transcription is not detectable in quiescent human stromal keratitis by in situ hybridisation
Invest Ophthalmol Vis Sci 34(2):285-292

Lee S.F., Pepose J.S.
(1990) Sandwich enzyme immunoessay and latex agglutination test for herpes simplex virus keratitis
J Clin Microbiol 28(4):785-786

Liesegang T.J.
(1988) Ocular herpes simplex Infection:Pathogenesis and current therapy
Mayo Clin Proc 63:1092-1105

Liesegang T.J., Melton J., Daly P.J., Ilstrup D.M.
(1989) Epidemiology of ocular herpes simplex, incidence in Rochester, Minn., 1950 through 1982
Arch Ophthalmol 107:1155-1159

Liesegang T.J.
(1989) Epidemiology of ocular herpes simplex, natural history in Rochester, Minn, 1950 through 1982
Arch Ophthalmol 107:1060-1065

Liesegang T.J.
(1991) Biology and molecular aspects of herpes simplex and varizella - zoster virus infections
Ophthalmology 99:781-789

Liesegang T.J.
(1993) Biology of HSV and VZV
Int Ophthalmol Clin 33(1):81-93

Liu T., Tang Q., Hendricks R.L.
(1996) Inflammatory infiltration of the trigeminal ganglion after herpes simplex virus type 1 corneal infection
J Virol 70(1):264-271

Lopez C.
(1975) Genetics of natural resistance to herpes virus in mice
Nature 258:152-154

Martinez M.J., Vogel M., Traipe L., Suarez M.
(1997) Genomic polymorphism in herpes simplex virus keratitis
Mikrobiologia 13(1):75-78

Matsuda M., Ubels J.L., Edelhauser H.F.
(1986) Kinetics of corneal wound healing.
In: Corneal Surgery. F.S. Brightbill (ed), pp. 603-612, The C.V. Mosby Company, St. Louis, Washington, Toronto (1986)

Matsushima M., Uyama M., Ohyama A., Ueyama T., Sugimoto T.
(1995) Immunohistchemical proof of intraneural localisation of herpes simplex virus in experimental retinitis
Jpn J Ophthalmol 39(2):143-151

Mauriello J.A. Jr., McLean I.W., Riddle P.J.
(1995) Granulomatous reaction to Bowman‘s layer in herpetic keratitis and band keratopathy
Can J Ophthalmol 30(4):203-207

Metcalf J.F., Kaufmann H.E.
(1976) Herpetic stromal keratitis. Evidence of cell-mediated immunopathogenesis
Am J Ophthalmol 82:827-834

Metcalf J.F., Hamilton D.S., Reichert R.W.
(1979) Herpetic keratitis in athymic (nude) mice
Infect Immun 26:1164-1167

Mietz H., Cassinotti P., Siegl G., Kirchhof B., Krieglstein G.K.
(1995) Detection of herpes simplex virus after penetrating keratoplasty by polymerase chain reaction: correlation of clinical and laboratory findings
Graefe‘s Arch Clin Exp Ophthalmol 233:714-716

Miller J.K., Laycock K.A., Nash M.M., Pepose J.S.
(1993) Corneal Langerhans cell dynamics after herpes simplex virus reactivation
Invest Ophthalmol Vis Sci 34(7):2282-2290

Missotten L.
(1994) Immunology and herpetic keratitis
Eye 8:12-21

Murphy C., Alvarado J., Juster R.
(1984) Prenatal and postnatal growth of the human Descemet‘s membrane
Invest Ophthalmol Vis Sci 25:1402-1415

Nahass G.T., Goldstein B.A., Zhu W.Y., Serfling U., Penneys N.S., Leonardi C.L.
(1992) Comparison of Tzanck smear, viral culture, and DNA diagnostic methods in detection of herpes simplex and varizella - zoster infection
JAMA 268:2541-2544

Nakagawa H., Uchida Y., Takamura E., Nakagawa Y., Araki H., Watanabe M.
(1993) Diagnostic impression cytology for herpes simplex Keratitis
Jpn J Ophthalmol 37(4):505-513

Nakayasu K., Tanaka M., Konomi H., Hayashi T.
(1986) Distribution of type I, II, III, IV and V collagen in normal and keratoconus corneas
Ophthalmic Res 18:1-10

Naumann G.O.H.
(1997) Pathologie des Auges
Springer Verlag, S. 253-259

Nesburn A., Cook M., Stevens J.D.
(1972) Latent herpes simplex infection from trigeminal ganglia of rabbits with recurrent eye infections
Arch Ophthalmol 88:412-417

Newsome D.A., Gross J., Hassel J.R.
(1982) Human corneal stroma contains three distinct collagens
Invest Ophthalmol Vis Sci 22:376-381

Nicholls S.M., Shimeld C., Easty D.L., Hill T.J.
(1996) Recurrent Hhrpes simplex after corneal transplantation
Invest Ophthalmol Vis Sci 37(2):525-535

Niemialtowski M.G., Rouse B.T.
(1992 a) Phenotypic and functional studies on ocular T cells during herpetic infections in the eye
J Immunol 148:1864-1870

Niemialtowski M.G., Rouse B.T.
(1992 b) Predominance of Th 1 cells in ocular tissues during herpetic stromal keratitis
J Immunol 149:3035-3039

Oaks J.E., Cubitt C.L., Raush R.N.
(1993) Induction of interleukin-8 gene epression is associated with herpes simplex virus infection of human corneal keratocytes but not human epithelial cells
J Virol 63:769-775

Openshaw H., McNeill J.I., Lin X.H., Chen J., Cantin E.M.
(1992) HSV-1 DNA sequences in human and rabbit corneas
International conference on herpetic eye diseases, New Orleans, La., Abstract 21:9

Openshaw H., McNeill J.I., Lin X.H., Niland J., Cantin E.M.
(1995) HSV DNA in normal corneas: persistence without viral shedding from ganglia
J Med Virol 46(1):75-80

Oros J., Matsushita S., Rodriguez J.L., Rodriguez F., Fernandez A.
(1996) Demonstration of rat CAR bacillus using a Labelled Streptavidin Biotin method
J Vet Med Sci 58(12):1219-1221

Pavan-Langston D.
(1987) Viral diseases: Herpetic infections.
In: Smolin G., Thoft R.A. (eds), The cornea: Scientific foundations in clinical practice, 2nd edn., Little, Brown, Boston, pp 240-266

Pepose J.S.
(1989) The relationship of corneal Langerhans cells to herpes simplex antigens during dendritic keratitis.
Curr Eye Res 8:851

Pepose J.S.
(1991a) External ocular herpes virus infections in immunodeficiency
Curr Eye Res 10 Suppl:87-95

Pepose J.S.
(1991 b) Herpes simplex keratitis: Role of viral infection versus immune response
Surv Ophthalmol 35(5):345-352

Pepose J.S., Laycock K.A., Miller J.K., Chansue E., Lenze E.J., Gans L.A., Smith M.E.
(1992) Reactivation of latent herpes simplex virus by excimer laser photokeratectomy
Am J Ophthalmol 114(1):45-50

Pleyer U.
(1997) Immunreaktion nach perforierender Keratoplastik. Immunbiologie, Prävention und Therapie
Ophthalmologe 94:933-950

Qavi H.B., Green M.T., SeGall G.K., Lewis D.E., Hollinger F.B.
(1992) Frequency of dual infections of corneas with HIV-1 and HHV-6
Curr Eye Res 11(4):315-323
Reim M.
(1968) Hornhaut und Bindehaut
Biochemie des Auges, Hockwin O. (Hrsg), Enke Verlag, Stuttgart (1985), S. 13-46

Rintelen F.
(1969) Augenheilkunde
S. Karger Verlag, Basel, New York, S. 91-92

Rodriguez M.M., Rowden G., Hackett J., Bakos I.
(1981) Langerhans cells in the normal conjunctiva and peripheral cornea of selected species
Invest Ophthalmol Vis Sci 21:759

Roizman B., Sears A.E.
(1990) Herpes simplex virus replication
In B.N. Fields and D.M. Knipe (ed), Virology, 2nd ed. Raven Press, New York, p.1795-1841

Rong B.-L., Pavan - Langston D., Weng Q.-P., Martinez R., Cherry J.M., Dunkel E.C.
(1991) Detection of herpes simplex virus thymidine kinase and latency - associated transcript gene sequences in human herpetic corneas by Polymerase Chain Reaction amplification
Invest Ophthalmol Vis Sci 32:1808-1815

Russell R.G., Nasisse M.P., Larsen H.S., Rouse B.T.
(1984) Role of T-lymphocytes in the pathogenesis of herpetic stromal keratitis
Invest Ophthalmol Vis Sci 25:938-944

Sabbaga E.M.H., Pavan - Langston D., Bean K.M., Dunkel E.C.
(1988) Detection of HSV nucleid acid sequences in the cornea during acute and latent disease
Exp Eye Res 47:545-553

Sarkies N., Gregor Z., Forsey T., Darougar S.
(1986) Antibody to herpes simplex virus type 1 in intraocular fluids of patients with Acute Retinal Necrosis
Br J Ophthalmol 70(2):81-84

Schacher S., Garweg J., Russ C., Böhnke M.
(1998) Diagnostik der herpetischen Uveitis und Keratouveitis
Klin Mbl Augenheilkd 212:359-362

Schwab I.R., Raju V.K., McClung J.
(1986) Indirect immunofluorescent antibody diagnosis of herpes simplex with upper tarsal and corneal scrapings
Ophthalmology 93:752-756

Schwartz G.S., Harrison A.R., Holland E.J.
(1998) Etiology of immune stromal (interstitial) keratitis
Cornea 17(3):278-281

Secchiero P., Berneman Z.N., Gallo R.C., Lusso P.
(1994) Biological and molecular characteristics of human herpes virus 7: *In vitro* growth optimization and development of a syncytia inhibition test
Virology 202:506-512

Seto S.K., Gillette T.E., Chandler W.
(1990) HLA DR+/ T6-Langerhans cells of the human cornea
Invest Ophthalmol Vis Sci 28:1719

Shao L., Rapp L.M., Weller S.K.
(1993) Herpes simplex virus-1 alkaline nuclease is required for efficient egress of capsids from the nucleus
Virology 196:146-162

Shikata N., Oyaizu T., Andachi H., Tsubura A.
(1994) Tenascin expression in normal human adult skin and skin appendage tumors
Virchows Arch 424:511-516

Shimeld C. Tullo A.B., Easty D.L. Thomsitt T.J.
(1982) Isolation of herpes simplex virus from the cornea in chronic stromal keratits
Br J Ophthalmol 66:643-647

Shimeld C., Whiteland J.l., Nicholls S.M., Easty D.L., Hill T.J.
(1996) Immune cell infiltration in corneas of mice with recurent herpes simplex virus disease
J Gen Virol 77(Pt 5):977-985

Simon M.W., Miller D., Pflugfelder S.D., Murchison J.F., Huang A.J., Atherton S.S.
(1992) Comparison of immunocytology to tissue culture for diagnosis of presumed herpes virus dendritic epithelial keratitis
Ophthalmology 99(9):1408-1413

Smith I.W., Peutherer J.F., MacCallum F.O.
(1967) The incidence of herpes virus hominis antibodies in the population
J Hyg (Lond) 65:395-408

Spalton D.J., Hitchings R., Hunter P.A.
(1996) Atlas der Augenkrankheiten
Thieme Verlag, Stuttgart, New York. S. 76-80

Song J.Y., Russell P., Markham R., Manconi F., Fraser I.S.
(1996) Effect of high dose progesteron on white cells and necrosis in human endometrium
Hum Reprod 11(8):1713-1718

Staats H.F., Lausch R.N.
(1993) Cytokine expression in-vivo during murine herpetic stromal keratitis
J Immunol 151:277-283

Sterck C.C., Jager M.J., Swart-v.d. Berg M.
(1995) Recurrent herpetic keratitis in penetrating keratoplasty
Doc Ophthalmol 90(1):29-33

Stevens J.G., Cook M.L.
(1973) Latent herpes simplex virus in sensory ganglia.
In: Perspectives in Virology, Vol VIII. (Ed. Plard, M.). Academic Press, New York. pp 171-188

Sugar A., Kaufmann H.E.
(1975) Herpetic keratitis
Curr Conc Ophthalmol, Chapter 1:1-16

Tabery H.M.
(1994) Herpes simplex virus in chronic relapsing keratoconjunctivitis
Acta Ophthalmol 72:265-266

Takahashi H., Shikata N., Tsubura A.
(1994) Immunohistochemical reaction patterns of keratins in MNNG - induced shrew oesophageal carcinomas
Virchows Arch 424:267-271

Tang S., Scheiffarth O.F., Stefani F.H.
(1993) Clinical and immunohistochemical correlation of herpetic keratitis with the expression of HLA - DR antigen
Graefe‘s Arch Clin Exp Ophthalmol 231:162-165

Tang Q., Hendricks R.L.
(1996) IFN-gamma regulates PECAM-1 expression and neutrophil infiltration into herpes simplex virus infected mouse corneas
J Exp Med 184:1435

Tang Q., Chen W., Hendricks R.L.
(1997) Proinflammatory functions of interleukin-2 in herpes simplex virus corneal infection
J Immunol 158:1275

Tang Q., Scheiffarth O.F., Lund O.E.
(1993) Direct identification of Herpes simplex type 1 in human corneal tissue.
Chinese Med J 106:122-126

Thiel M.A., Bossart W., Bernauer W.
(1997) Improved impression cytology for the immunopathological diagnosis of superficial viral infections
Br J Ophthalmol 81(11):984-988

Thompson W.S., Culbertson W.W., Smiddy W.E., Robertson W.E., Rosenbaum J.T.
(1994) Acute Retinal Necrosis caused by reactivation of herpes simplex virus type 2
Am J Ophthalmol 118(2):205-211

Tuberville A.W. and Wood T.O.
(1981) Corneal ulcers in corneal transplants
Curr Eye Res 1:479-485

Tullo A.B., Easty D.L., Shimeld C., Stirling P.E., Darville J.M.
(1985) Isolation of herpes simplex virus from corneal discs of patients with chronic stromal keratitis
Trans Ophthalmol Sco UK 104:159-165

Uchida Y.
(1990) Viral deseases of the outer eye - rapid diagnosis by immunohistochemistry
Nippon Ganka Gakkai Zasshi 94(10):889-902

Vestergaard B.F.
(1985) Laboratory diagnosis of herpes viruses
Scand J Infect Dis, Suppl. 47:22-32

Waltmann S.R., Hart W.M.
(1987) The cornea. In: Adler‘s Physiology of the eye -clinical application. Hart W.M. (ed), 8. ed., The C.V. Mosby Company, St. Louis, Washington, Toronto, pp 36-60

Wander A.H., Centifanto Y.M., Kaufmann H.E.
(1980) Strain specifity of clinical isolates of herpes simplex virus
Arch Ophthalmol 98:1458-1461

Wang H., Sheu M., Stulting R.D., Kaplan H.J.
(1988) Immunohistichemical evaluation of murine HSV-1 keratouveitis
Curr Eye Res 8:37-46

Waring G.O., Bourne W.M., Edelhauser H.F., Kenyon K.R.
(1982) The corneal endothelium: Normal and pathologic structure and function
Ophtalmology 89:531-590

Wilhelmus K.R., Coster D.J., Donovan H.C., Falcon M.G., Jones B.R. (= W. et al)
(1981) Prognostic indicators of herpetic keratitis
Arch Ophthalmol 99:1578-1582

Wilhelmus K.R.
(1987) Diagnosis and management of herpes simplex stromal keratitis
Cornea 6(4):286-291

Wilson S.E., Li Q., Weng J., Berry-Lane P.A., Jester J.V., Liang Q., Wordinger R.J.
(1996 a) The Fas / Fas ligand system and other modulators of apoptosis in the cornea
Invest Ophthalmol Vis Sci 37:1582-1592

Wilson S.E., He Y.-G., Weng J., Li Q., McDowall A.W., Vital M., Chwang E.L.
(1996 b) Epithelial injury induces keratocyte apoptosis: hypothesized role for the IL-1 system in the modulation of corneal tissue organisation and wound healing
Exp Eye Res 62:325-337

Wilson S.E., Pedroza L., Beuerman R., Hill J.M.
(1997) Herpes simplex virus type-1 infection of corneal epithelial cells induces apoptosis of the underlying keratocytes
Exp Eye Res 64:775-779

Wu K., Zhang Q., Zhuo L., Chen H., Zhang X., Yang J., Chen Y.
(1993) Virus DNA detection of herpes simplex keratitis by PCR
Yen Ko Hsueh Pao. 9(3):126-128

Wulle K.G.
(1972) Electron microscopy in the fetal development of the corneal endothelium and Descemet‘s membrane of the human eye
Invest Ophthalmol Vis Sci 11:879-904

Yamamoto S., Pavan - Langston D., Kinoshita S., Nishida K., Shimomura Y., Tano Y.
(1996) Detecting herpes virus DNA in uveitis using the PCR
Br J Ophthalmol 80(5):465-468

Yue B.Y.J.T., Baum J.L.
(1976) The synthesis of glycosaminoglycans by cultures of rabbit corneal endothelial and stromal cells
Biochem J 158:567-574

Yuge K., Nakajima M., Uemura Y., Miki Herpes., Uyama M., Tsubura A.
(1995) Immunohistochemical features of the human retina and retinoblastoma
Virchows Arch 426(6):571-575

VII Anhang

VII.1 Materialienliste

VII.1.1 Medien

Blockierlösung:
BSA (Bovine Serum Albumin) 0,5% in PBST (Phosphate Buffered Saline mit 0,1% Tween) bei ph 7,4

Nährmedium:

MEM* Earle‘s Salze (10x)	10,6 g
Hepes-Puffer, 1 Molar	1,5 ml
$NaHCO_3$, 8,4%	2,62 ml
L-Glutamin Lösung, 200 µmol/ml	1,0 ml
Penicillin- und Streptomycin Stammlösung	1,0 ml
Amphotericin B Stammlösung, 250 mmol/ml	1,0 ml
Aqua ad injectabile	ad 100 ml

Einstellung auf ph 7,3
*MEM = Minimal Essential Medium

PBS (Phospahte Buffered Saline)

NaCl	7,2 g
NaH_2PO_4	1,48 g
KH_2PO_4	0,43 g

ad 1 L mit A. dest., ph-Einstellung mit NaOH auf 7,4

VII.1.2 Chemikalien

Aqua destillata	Universitätsklinik Eppendorf(UKE),Apotheke
Aquatex Eindeckmedium	Fa. Merck, Darmstadt
Ethanol (96, 98, 100%, p.a.)	UKE, Apotheke
Formalin	5%, neutralgepuffert, aus mind. 37% Formaldehyd, ph 7,0-7,6, Fa. Merck, Darmstadt
LSAB-2 Kit (AP)	Fa. DAKO, Glastrup, DK
Mayer‘s Hämatoxilin	Fa. Merck, Darmstadt
Xylol	Fa. Merck, Darmstadt

VII.1.3 Antikörper

1. Polyklonaler Antikörper:
   Rabbit Immunoglobulins to HSV-1 (MacIntyre) in 0,1 M NaCl und 15 mM NaN_3, # B 11402, Fa. DAKO, DK
2. Antikörper Verdünnung:
   „Antibody diluent, with background reducing components, # S 3022, Fa. DAKO
3. Brücken-Antikörper:
   biotinylierter Anti-Rabbit- und Anti-Maus-Antikörper, in PBS
4. Alkalische Phosphatase gekoppelter Strepatividin Antikörper
5. Substrat-Chromogen-Komplex:
   Neufuchsin in Tris-HCl-Pufferkonzentrat, Chlor-Naphtol-AS

VII.1.4 Kleinmaterial

Deckgläschen	Marienfeld
Objektträger	Superfrost Plus, Menzel

VII.1.5 Geräte

Einbettungsautomat	Shandon Citadelle 2000
Photomikroskop	Leica DMR BE, Leica AG, Wetzlar
Rotationsmikrotom	Fa. Leitz, WetzLAR

VII.1.6 Abkürzungen

AG	Antigen
AK	Antikörper
APZ	Antigen präsentierende Zelle
ARNS	Akutes retinales Nekrose Syndrom
CD	Cluster Designation
CMV	Cytomegalie Virus
DNS	Desoxyribonukleinsäure
EBV	Epstein Barr Virus
ELISA	Enzyme linked immunosorbent assay
FCS	Fetal Calf Serum
gD	Glycoprotein D

Ggl	Ganglion
HHV	Humanes Herpes Virus
HIV	Human Immunodeficiency Virus
HLA	Human Leukocyte Antigen
HSK	Herpes simplex Keratitis
HSV-1	Herpes simplex Virus Typ 1
HSV-2	Herpes simplex Virus Typ 2
IDU	Iduroxidin
IL	Interleukin
INF-χ	Interferon Gamma
ISH	In-situ-Hybridisierung
Jhdt	Jahrhundert
k	Dissoziationskonstante
LSAB	Labelled Streptavidin-Biotin
LZ	Langerhans Zelle
M	Mol
MEM	Minimal Essential Medium
MHC	Major Histocompatibility
MPH	Makrophagen
MRC-5	(Humane Lungenfibroblasten Zellinie)
PBS	Phosphate Buffered Saline
PCR	Polymerase Chain Reaction
pfu	plaque forming unit
pKPL	perforierende Keratoplastik
PMKL	Polymorphkernige Leukocyten
TFT	Triflourthymidin
THZ	T-Helfer Zelle
UV	Ultraviolett
VZV	Varizella Zoster Virus

VII.2 Lebenslauf

Name	: Marc Luer Schellhorn Kegelhoftsraße 31 D - 20251 Hamburg		
Geburtsdaten	: 8. Juni 1968, Landau i.d. Pfalz		
Konfession	: Evangelisch		
Eltern	: Dr. Peter Schellhorn, Augenarzt, Kiel Frau Antje Schellhorn, MTA, Hausfrau		
Geschwister	: Aiko Schellhorn, Bankkaufmann und Dipl.-Betriebswirt		
Ausbildung	: 1974-1978	Grundschule Mönkeberg	
	1978-1989	Gymnasium Wellingdorf	
	1989-1990	Bundeswehr, Marine-Sanitäter (Solist im Marinechor)	
	1990-1997	Medizinstudium in Hamburg, WS 93/94 in Wien	
Beschäftigungen	: Extrawachen	- Universitätsklinik - Kiel, Innere Medizin	
		- KH Alten Eichen, Innere Medizin, Hamburg	
	Skilehrer	- TSVK, Kiel	
		- Universitäts - Breitensport, Hamburg	
		- Rainbow - Tours, Hamburg	
Famulaturen	: Innere Medizin	3/93	U. of Chicago, Pritzker Medical School
	Anästhesie	9/93	KH Alten Eichen
	Augenheilkunde	3/95	Universitätsspital Bern
	Allgemeinmedizin	8/95	Praxis, Mühlheim / Mosel
Praktisches Jahr	: Augenheilkunde	Universitätsklinik Eppendorf, Hamburg	
	Innere Medizin	Universitätsklinik Eppendorf, Hamburg	
	Chirurgie	Universitätsklinik Eppendorf, Hamburg	
Hobbies	: Rennradfahren, Möbel-Restauration, Lesen, Ski, Snowboard, Golf		
Sprachen	: Englisch (sehr gut) Französisch (gut)		

seit 01.09.1997 : Arzt im Praktikum (AiP) in der Universitätsaugenklinik Eppendorf, Hamburg

VII.3 Danksagung

Mein ganz besonderer Dank geht an Herrn PD Dr. Justus Garweg, Universitätsaugenspital Bern, für die Überlassung des Themas und für die freundliche Hilfe bei der Erstellung der Arbeit.
Der Dank geht auch an die Mitarbeiterinnen des Histologischen Labors, insbesondere Frau Sabine Helbing, und, die mir mit wertvollem Rat und praktischer Hilfeleistung zur Seite standen.
Schließlich möchte ich Frau PD Dr. K. Engelmann und Frau A. Richel für die motivierende und aufmunternde Unterstützung bei der Vollendung der Arbeit bedanken.

Angenommen von dem Fachbereich Medizin

der Universität Hamburg am: 19.02.1999

Gedruckt mit Genehmigung des Fachbereichs

Medizin der Universität Hamburg

Sprecher : Prof. Leichtweiß

Referent : Frau Prof. Feuglmann

Koreferent: Prof. Richard