UNIVERSITÄTSKLINIKUM HAMBURG-EPPENDORF

Klinik und Poliklinik für Diagnostische und Interventionelle Radiologie
des Zentrums für Radiologie und Endoskopie

Direktor Prof. Dr. med. Gerhard Adam

Radiologisch implantierte Portkathetersysteme am Oberarm: Langzeitergebnisse unter Berücksichtigung von technischer Durchführbarkeit, Sicherheit und assoziierter Komplikationen

Dissertation

zur Erlangung des Grades eines Doktors der Zahnmedizin
an der Medizinischen Fakultät der Universität Hamburg.

vorgelegt von:

Gianna Friederike Heller
aus Hamburg

Hamburg 2012

Angenommen von der
Medizinischen Fakultät der Universität Hamburg am: 25.10.2012

Veröffentlicht mit Genehmigung der
Medizinischen Fakultät der Universität Hamburg.

Prüfungsausschuss, der/die Vorsitzende: Prof. Dr. C. Habermann

Prüfungsausschuss, zweite/r Gutachter/in: PD Dr. T. Kölbel

Prüfungsausschuss, dritte/r Gutachter/in: Prof. Dr. G. Adam

Die vorliegende Arbeit wurde in der Zeit von September 2010 bis Mai 2012 in der Klinik und Poliklinik für Diagnostische und Interventionelle Radiologie des Universitätsklinikums Hamburg-Eppendorf erstellt.

Auszüge dieser Dissertation sind vorab veröffentlicht worden:

1. Hahne JD, Heller F, Arndt C, Herrmann J, Schönnagel B, Habermann CR. Follow-up interventionell radiologisch implantierter zentralvenöser Portkathetersysteme am Oberarm. Fortschr Röntgestr, (2011) 183; DOI: 10.1055/s-0031-1279094
2. Busch JD, Heller F, Herrmann J, Schoennagel B, Habermann CR, Adam G. Follow-up of radiologically totally implanted central venous access ports of the upper arm: Long-term complications in 127750 catheter days. (abstr). In: Radiological Society of North America scientific assembly and annual meeting program [book online]. Oak Brook, Ill: Radiological Society of North America, 2011. http://rsna2011.rsna.org/
3. Busch JD, Herrmann J, Heller F, Derlin T, Koops A, Adam G, Habermann CR. Follow-up of radiologically totally implanted central venous access ports of the upper arm: Long-term complications in 127750 catheter days. American Journal of Roentgenology, (2012); DOI: 10.2214/AJR.11.7970 (Epub ahead of print)

Inhaltsverzeichnis

1. EINLEITUNG 2

1.1. Entwicklung von Portkathetersystemen 2

1.2. Aufbau und Konstruktion der Portkathetersysteme 4

1.3. Portkathetersysteme – Verwendung und Nutzen 7

1.4. Anatomie der Armvenen 8

2. MATERIAL UND METHODEN 10

2.1. Patientenkollektiv 10

2.2. Portkathetersysteme 11

2.3. Implantationstechnik 12

2.4. Studiendesign 15

3. ERGEBNISSE 17

3.1. Allgemeines 17

3.2. Katheterliegetage, Explantation, Revision 18

3.3. Komplikationen 19

4. DISKUSSION 26

5. ZUSAMMENFASSUNG 35

6. ABKÜRZUNGSVERZEICHNIS 37

7. LITERATURVERZEICHNIS 38

8. ABBILDUNGSVERZEICHNIS 44

9. TABELLENVERZEICHNIS 45

10. DANKSAGUNG 46

11. CURRICULUM VITAE 47

12. EIDESSTATTLICHE VERSICHERUNG 48

1. Einleitung

Zur stationären und ambulanten Therapie von Patienten*, die über einen längeren Zeitraum eine intravenöse Medikamentengabe benötigen, sind zentrale Katheter unerlässlich. Sie dienen der Gabe von Analgetika, einer Chemotherapie oder der hochkalorischen parenteralen Ernährung. Die betroffenen Patienten leiden überwiegend an malignen Erkrankungen, die eine meist mittel- oder sogar langfristige Therapie mit genannten Substanzen erfordern. Zur Minimierung der Belastung von Patienten und Pflegepersonal, aber vor allem zur Vermeidung lokaler Komplikationen, wie Infektionen und Nekrosen durch repetitive Punktion oder Injektion aggressiver Therapeutika, ist ein permanenter zentralvenöser Zugang angezeigt. Alternativ zu den klassischen extern ausgeleiteten zentralen Venenkathetern stehen heute vollständig implantierbare Portkathetersysteme zur Verfügung, die chirurgisch oder zunehmend radiologisch-interventionell implantiert werden (1).

1.1. Entwicklung von Portkathetersystemen

Die Entwicklung verschiedener Kathetertypen und deren Einführung in den klinischen Alltag bedeutete einen großen Fortschritt für die intravenöse Medikamentengabe. 1973 wurde der erste subkutan "getunnelte" Silikonkatheter von BROVIAC vorgestellt. Er wurde für die Ernährungstherapie von Kindern entwickelt (2). Der externe Teil des Systems stellte jedoch einerseits eine ständige Infektionsquelle dar und schränkte die körperliche Aktivität ein. Des Weiteren empfanden einige Patienten den perkutan ausgeleiteten Anteil als kosmetisch störend (3,4). Neben den Strapazen einer Chemotherapie führten letztere Widrigkeiten zusätzlich zu einer Einschränkung der Lebensqualität (5).

* Die hier und im Folgenden verwendete männliche Form inkludiert stets die weibliche.

Als Weiterentwicklung folgte 1979 der sog. HICKMAN-Katheter, welcher durch ein größeres Lumen z.B. auch für Knochenmarkstransplantationen geeignet ist (6) (siehe Abb. 1.1).

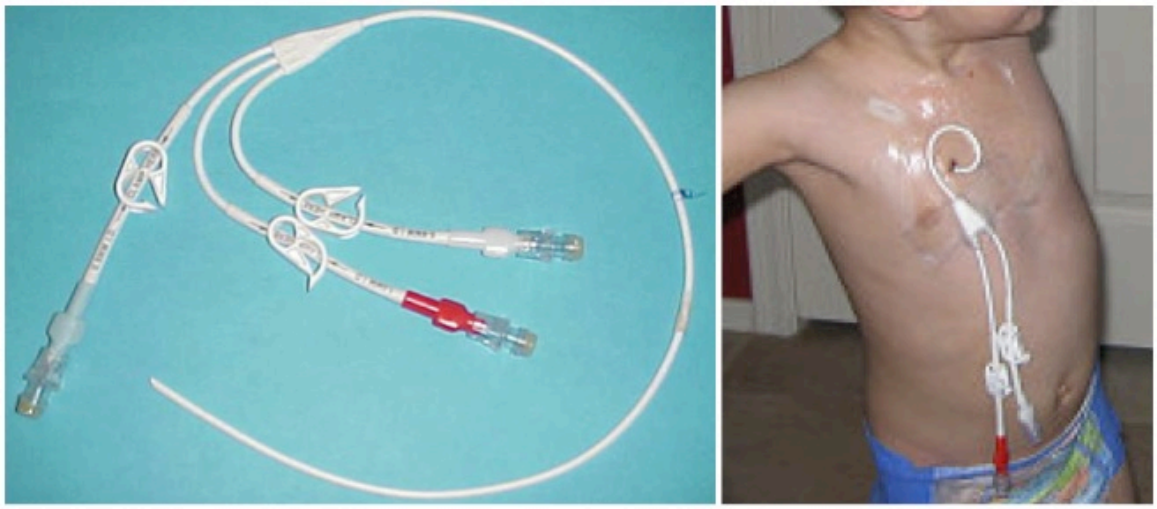

Abb. 1.1 Hickman-Katheter (7,8)

1982 führte NIEDERHUBER erstmals einen vollständig subkutan implantiertes System mit einem mehrfach punktierbaren Reservoir ein (9). Dieser sog. Portkatheter ist ein geschlossenes System. Er besteht aus einem subkutan getunneltem Katheter und einem Reservoir, das in eine subkutan präparierte Tasche implantiert wird (10).

Bis 1990 wurden Portkathetersysteme fast ausschließlich chirurgisch implantiert (11). Mit der Weiterentwicklung und Miniaturisierung der Systeme erfolgte die Implantation zunehmend durch Radiologen, denen die Phlebographie darüber hinaus ermöglichte, Komplikationen wie Katheterfehllagen zu entdecken oder fragmentierte Systeme zu bergen.

Neue Portkathetersysteme, verfeinerte Punktionstechniken sowie eine intensivierte Unterstützung durch bildgebende Verfahren erlauben die erfolgreiche Implantation auch unter erschwerten Bedingungen, z.B. bei venösen Anomalien oder Verschlüssen (11).

Anfangs wurden Portkathetersysteme nur brachial implantiert, wenn auf Grund einer Radiodermatitis oder bei Tumorrezidiven an Hals und oberer Thoraxwand eine thorakale Implantation nicht möglich war oder "respiratorische Beeinträchtigungen" die thorakale Implantation verhinderten (12).

1.2. Aufbau und Konstruktion der Portkathetersysteme

Bei den betrachteten Portkathetersystemen handelt es sich um einen vollständig subkutan implantierbaren Gefäßzugang, der sich aus einem Portreservoir und einem flexiblen Katheter zusammensetzt. An der der Hautoberfläche zugewandten Seite wird die Kammer durch ein selbstabdichtendes Silikonseptum verschlossen, welches herstellerabhängig von variabler Dicke oder Wölbung ist. Der Katheter wird über ein seitliches Anschlussröhrchen mit der Portkammer konnektiert. Durch dieses Zwei-Komponenten-System kann die Katheterlänge individuell angepasst werden.

Aufgrund der nachgewiesen guten Biokompatibilität und Verträglichkeit bestehen Katheter meist aus Silikon oder Polyurethan (13). Etabliert sind Katheter aus Silikon wegen ihrer günstigen Elastizität- und Oberflächeneigenschaften, obwohl sie eine größere Wandstärke benötigen, um die Festigkeit der aus Polyurethan gefertigten Katheter zu erreichen (14). Im Vergleich zu Kathetern aus Polyvinylchlorid oder Polyethylen zeigen Silikon- und Polyurethankatheter eine geringere Thrombogenität. Darüber hinaus ist die Inzidenz von Thrombophlebitiden bei Polyurethankathetern deutlich niedriger (15,16). Laut LERSCH et al. besitzen Letztere die besten mechanischen Eigenschaften, wie z.B. Steifigkeit, welche für die Insertion von Bedeutung ist. Die Verwindungssteifigkeit sorgt außerdem dafür, dass es seltener zu sekundären Katheterdislokationen kommt (14,16). Auch langstreckige, subkutane Katheterverläufe und die Überbrückung von ein oder zwei Gelenken soll nicht mit einer höheren Komplikationsrate einhergehen (14).

Die Portkammern können aus Metall, meist Titan, Kunststoff oder Keramik bestehen; sie haben einen Durchmesser von 1,9 - 3,0 cm und ein Fassungsvermögen von 0,15 - 0,8 ml. Vorteile der Titan-Ports sind die langfristige Haltbarkeit und der Widerstand des Metallbodens gegenüber der Punktionsnadel (14). Bei Portreservoirs aus Kunststoff kann der Portboden dagegen bei Punktionen durch die Kanülenspitze beschädigt werden (13). Portkammern sind heute MRT kompatibel, durch das Magnetfeld verursachte Dislokationen sind ergo nicht zu befürchten. Alle metallischen Implantate führen jedoch zu Bildartefakten. Bei der CT zu Aufhärtungs- und bei der MRT zu Suszeptibilitätsartefakten (17). Vorteile der Kunststoffports sind ihr geringeres Gewicht und das Ausbleiben genannter Bildartefakten (14). Ein Portkathetersystem aus Aluminiumoxidkeramik weist zwar nicht die Nachteile der genannten Systeme auf, konnte sich jedoch aus anderen Gründen nicht etablieren (18).

Mittels nicht-stanzender Nadeln mit sog. Huber-Schliff gelingt es, dass sich der Stichkanal nach jeder Punktion wieder verschließt und das System dicht bleibt. Bei richtigem Gebrauch kann die Silikonmembran laut Teichgräber et al. ca. 1500 mal (17), laut Beckmann et al. sogar ca. 5.000 mal punktiert werden (19).

Ausschlaggebend für die Auswahl des passenden Portsystems ist u.a. die Konstitution des Patienten. So empfiehlt sich, bei mageren Patienten eine flache Kammer eines Niedrigprofilportsystems und bei adipösen Patienten eine höhere Kammer zu wählen. Dadurch werden Drucknekrosen durch zu große Ports bei Kachexie, dagegen Lokalisierungsprobleme bei der Punktion infolge zu klein gewählter Ports bei Adipositas vermieden. Doppelkammerportsysteme stehen sowohl zur Gabe von Chemotherapie als auch zur parenteralen Ernährung zur Verfügung. Inzwischen werden auch Portsysteme zur alleinigen Kontrastmittelgabe angeboten, die sich dann zur kontrastgestützten Ultraschall, CT oder MRT-Untersuchung zum Zwecke des Tumorstaging und Restaging verwenden lassen (21).

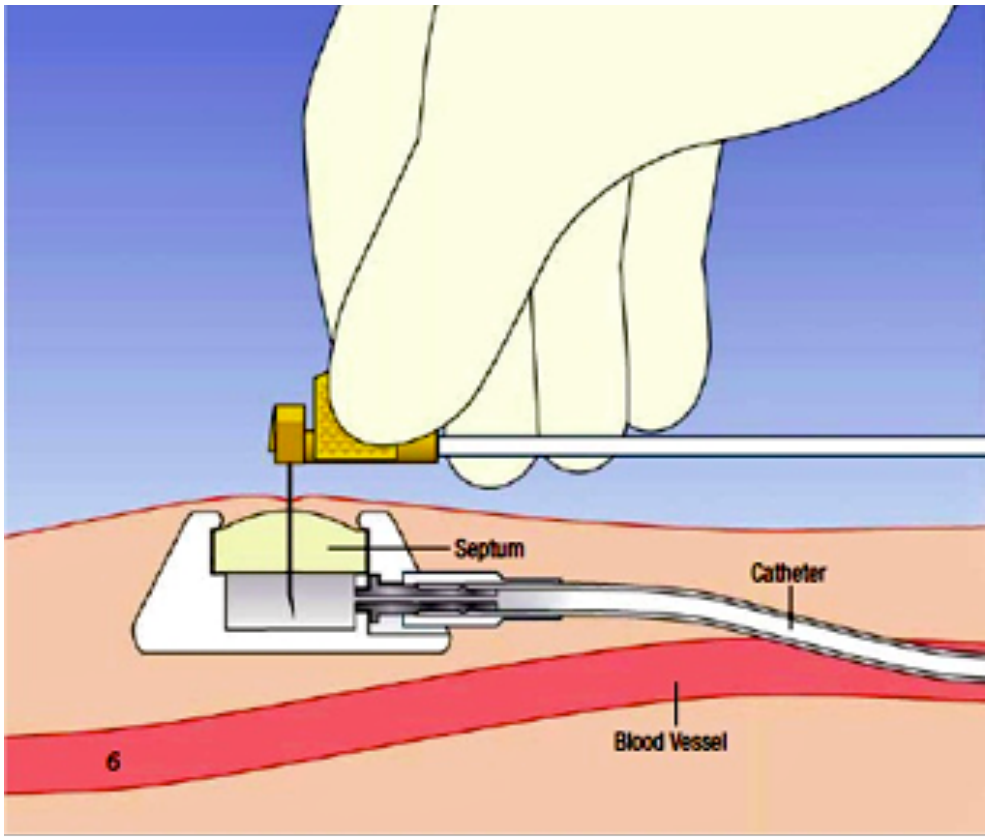

Abb. 1.2 Aufbau eines Portkathetersystems in schematischer Darstellung (20)

1.3. Portkathetersysteme – Verwendung und Nutzen

In vielen Bereichen der Medizin ist die venöse bzw. zentralvenöse Medikation essentiell für die Therapie. Die intermittierende oder permanente Infusion in periphere Venen ist durch die häufigen, traumatisierenden Gefäßpunktionen problematisch (13). Durch hochdosierte aggressive Chemotherapeutika kommt es zum Verlust oberflächlicher, peripherer Venen infolge progressiver Sklerosierung (22). Insbesondere bei eingeschränktem periphervenösem Gefäßstatus benötigt man deshalb verträgliche und langfristig nutzbare Systeme (23).

Langzeitchemotherapien, parenterale Ernährung, Flüssigkeitssubstitution, Medikamentengabe, Bluttransfusionen oder häufige Blutentnahmen werden somit erheblich durch Portkathetersysteme erleichtert (11,13,23). Die hohe Akzeptanz wird dadurch gestärkt, dass Betroffene in ihrem sozialen Umfeld verbleiben können, was die Lebensqualität in einer schwierigen Lebensphase wesentlich verbessert (13,24).

Da ein zentraler Venenkatheter, soll er längere Zeit genutzt werden, im Unterschied zum Portkathetersystem gewechselt werden muss, folgt daraus ein höherer pflegerischer und interventioneller Aufwand. Dies summiert sich letztlich zu höheren Kosten im Vergleich zu den anfänglich kostenintensiveren Portkathetersystemen, für die sich letzlich niedrigere Gesamtkosten ergeben (1).

Neben den onkologischen und hämatologisch-onkologischen Erkrankungen werden vollständig implantierbare Kathetersysteme auch bei nephrologischen oder infektiologischen Erkrankungen, die eine intravenöse Langzeittherapie benötigen, genutzt (25).

Obwohl die Komplikationsrate bei Langzeittherapien im Vergleich zum zentralvenösen Katheter geringer ist, sind auch bei Portkathetersystemen verschiedene Komplikationen zu beobachten. Diese treten bei der Implantation selbst bzw. innerhalb von 24 Stunden (periprozedural) oder aber im Verlauf auf.

Letztere werden in Früh- (≤ 30 Tage) und Spätkomplikationen (> 30 Tage) eingeteilt (26).

1.4. Anatomie der Armvenen

Hier soll insbesondere auf die - für das Portkathetersystem relevante - Anatomie venöser Gefäße von der Ellenbeuge bis zur Einmündung der Vv. brachiocephalicae in die V. cava superior eingegangen werden.

Das Venensystem besteht an der oberen Extremität aus oberflächlichen und tiefen Venen. Von Interesse sind hier die Venen, die einerseits zur peripheren Kontrastmittelinjektion benutzt und andererseits als Zugang punktiert werden bzw. in denen der Portkatheter vorgeführt wird.

Sowohl die V. cephalica als auch die V. basilica, die beiden großen oberflächlichen Hautvenen, können am Unterarm mehrfach angelegt sein; sie entstehen peripher aus dem Rete venosum dorsale manus, also dem Venennetz des Handrückens. Dort wird das Kontrastmittel zur Armphlebographie injiziert. Durch Kompression der Hautvenen am proximalen Unterarm wird das Kontrastmittel in die tiefen Venen gelenkt, wodurch diese darstellbar werden. Für die Platzierung des Ports bzw. die Einbringung des Portkatheters ist die Kenntnis des Verlaufs der Vv. brachiales von Bedeutung. Die tiefen Unterarmvenen (Vv. ulnares, interosseae anteriores et radiales) vereinigen sich peripher etwa in Höhe des proximalen Drittels des Unterarmes bis zentral etwa in Oberarmmitte in die meist paarig angelegten Vv. Brachiales. Diese gehen in die V. axillaris über, in die V. subclavia, die V. brachiocephalica, um schließlich in die V. cava. superior einzumünden. Auf dem Weg von der Hand nach zentral bestehen verschiedene oberflächliche und tiefe Venengeflechte. Allen ist gemeinsam, dass sie in das tiefe Venensystem einmünden, das den Abstrom nach zentral gewährleistet (27,28).

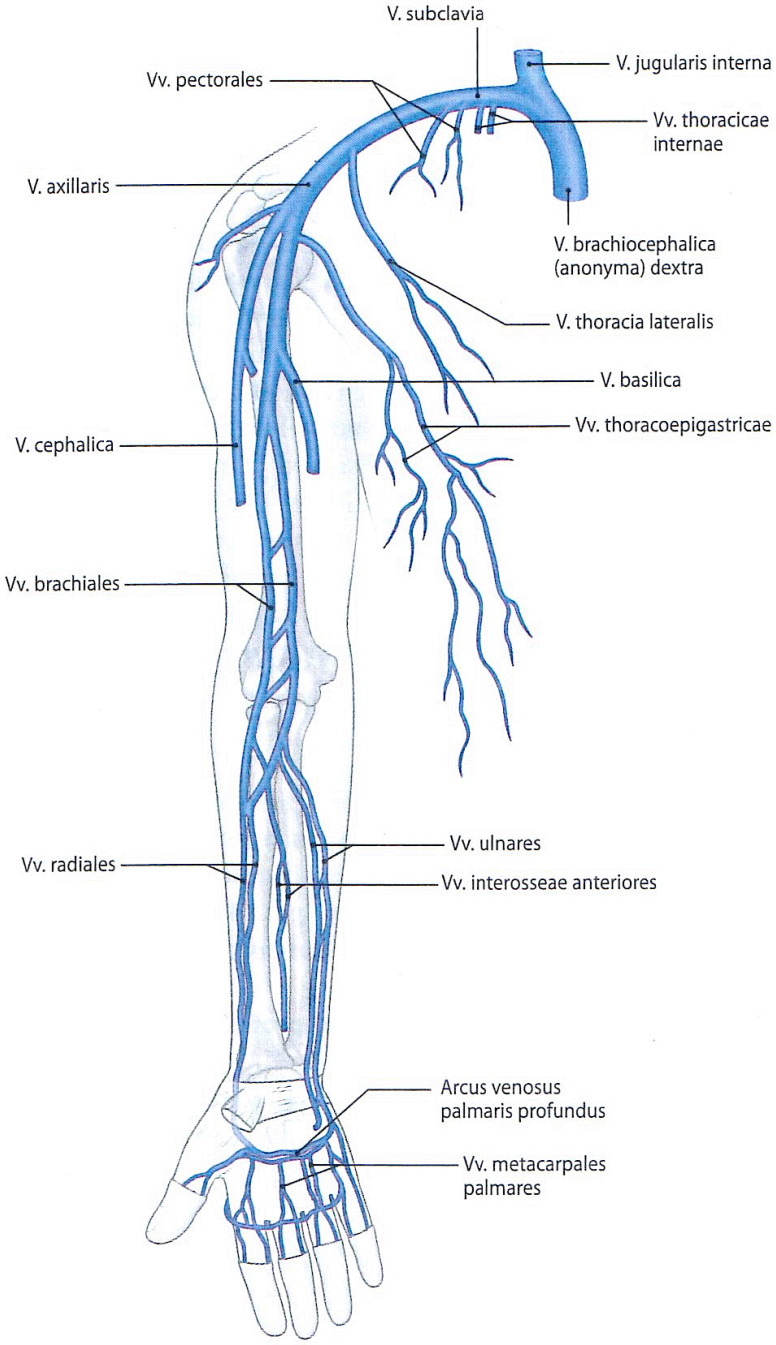

Abb. 1.3 Anatomie der Armvenen (27)

2. Material und Methoden

2.1. Patientenkollektiv

Diese retrospektive Studie umfasst 507 konsekutive Patienten, die im Zeitraum Januar 2005 bis Juli 2010 in der Klinik und Poliklinik für Diagnostische und Interventionelle Radiologie des Universitätsklinikum Eppendorf zur Implantation eines Portkathetersystems vorstellig wurden. Die Nachbeobachtung endete im Oktober 2010. Die Patienten sind im Vorfeld gemäß den gesetzlichen Vorgaben aufgeklärt worden und gaben ihr schriftliches Einverständnis für die Durchführung der Intervention und der Verwendung der Daten zu wissenschaftlichen Zwecken. Die vorliegende Studie wurde von der Ethikkommission der Ärztekammer Hamburg genehmigt (WF-027/10).

Bei 236 Männer und 271 Frauen betrug das durchschnittliche Patientenalter 59,2 ± 11,4 Jahre und variierte zwischen 19,5 und 88,5 Jahre. Der durchschnittliche Follow-up Zeitraum betrug 248 ± 279 Tage (Spanne: 1 - 1687). Insgesamt entgingen elf Patienten der Nachbeobachtung und wurden in den statistischen Erhebungen nicht berücksichtigt.

Es handelte sich überwiegend um Patienten mit malignen Grunderkrankungen (98,2%), die Hauptindikation zur Portkatheterimplantation war die intravenöse Chemotherapie.

Tab. 2.1 Indikation zur Implantation eines Portkathetersystems

Indikation	**Anzahl (n)**	**%**
Chemotherapie	448	88,4
Parenterale Ernährung	38	7,5
Häufige intravenöse Medikation	21	4,1

2.2. Portkathetersysteme

Die in dieser Studie verwendeten Portkathetersysteme, sind der Cook Titan Vital-Port® Mini (Cook Vascular Incorporated; 1186 Montgomery Lane; Vandergrift, PA 15690 USA), der bei 465 Patienten, und der Cook Titan Vital-Port® Petite, der bei 58 Patienten verwendet wurde. Die Auswahl der Modelle erfolgte in Abhängigkeit von Grunderkrankung und Patientenhabitus.

Tab. 2.2 Datenblatt: Portkathetersysteme

Portkörper	**Titan Vital-Port® Mini**	**Titan Vital-Port® Petite**
Höhe	7,2 mm	9.7 mm
Durchmesser	19,0 mm	24,1 mm
Septum	6,6 mm	10,2 mm
Gewicht	5 g	9 g
Volumen	0,15 ml	0,35 ml



Abb. 2.1 Portkathetersysteme: Titanium Vital-Port® Mini (a) und Titanium Vital-Port® Petite (b). (29,30)

2.3. Implantationstechnik

Vor der Intervention erfolgt die laborchemische Bestimmung von Gerinnungs- und Entzündungsparametern sowie ein ausführliches Aufklärungsgespräch mit dem Patienten, in welchem Nutzen und Risiken sowie alternative Methoden erläutert werden.

Als absolute und relative Kontraindikationen gelten akute Infektionen, Allergien auf Materialien oder Jod-haltiges Kontrastmittel, Thrombosen des Zielgefäßes sowie pathologische Blutgerinnungsparameter.

Alle Eingriffe werden in einem Angiographieraum, ausgestattet mit einem Durchleuchtungsgerät (Integris Allura, Philips Medical System, Best, Niederlande), mit Option der digitalen Subtraktionsangiographie (DSA), durchgeführt. Das Team besteht üblicherweise aus einem erfahrenen Radiologen und mindestens einem medizinisch technischen Radiologieassistenten. Die Prozedur erfolgt unter sterilen Kautelen. Diese beinhalten eine chirurgische Händedesinfektion, das Tragen von Mundschutz, Handschuhen, Kittel und Haube.

Bei Patienten nach axillärer Lymphadenektomie bei Mammakarzinom sowie bei Patienten mit Herzschrittmachern wird das Portkathtetersystem im kontralateralen Arm implantiert. Regelhaft wird ansonsten, wenn immer möglich, der nicht-dominante Arm vorgezogen.

Der Patient liegt in Rückenlage, der betreffende Arm wird zur Lagerung abduziert und nach außen rotiert. Der Bereich des Gefäßzugangs wird großflächig desinfiziert und steril abgedeckt.

Bevor das Portkathetersystem implantiert wird, müssen Portkammer und Katheterlumen mittels heparinisierter Kochsalzlösung vollständig entlüftet werden. Zu Beginn werden zur Darstellung der Armvenen (Phlebographie) 20 ml eines verdünnten Kontrastmittels (Imeron 300 M®, Bracco Imaging, Konstanz,

Deutschland) über eine Venenverweilkanüle in eine periphere Handrückenvene injiziert. Nach Ausschluß einer Venenthrombose oder anatomischer Varianten wird die Lokalanästhesie (Xylocain 1 %, Astra Zeneca, Wedel, Germany) durchgeführt. Lokalisation und Punktion der Armvene erfolgen durchleuchtungsgestützt. Der Führungsdraht wird über die Punktionsnadel intravasal platziert und in die V. subclavia vorgeschoben. Danach wird die 6-F (Titanium Vital-Port® Mini) bzw. 7-F (Titanium Vital-Port® Petite) Punktionsnadel in Seldinger-Technik durch eine sog. Peel-away-Schleuse ersetzt. Über den Führungsdraht wird der 5-F bzw. 6,5-F Portkatheter bis unmittelbar vor den rechten Vorhof in die V. cava superior vorgeschoben und die Peel-away-Schleuse entfernt. Nach Hautinzision am medio-distalen Oberarm erfolgt die stumpfe Präparation einer subkutanen Tasche, in welcher die Portkammer platziert wird. Die Portkammer sollte weder zu tief noch zu oberflächlich positioniert werden, um diese einerseits leicht punktieren zu können und andererseits das Risiko einer Drucknekrose zu minimieren.

Der Katheter wird subkutan zur Porttasche getunnelt, auf die richtige Länge gekürzt und mit der Portkammer konnektiert. Bei "hypermobiler“ Portkammer, wird diese durch zwei subkutane Haltefäden fixiert bevor die Inzision subkutan und kutan vernäht wird. Um die korrekte Lage des Portkathetersystems zu dokumentieren, wird abschließend eine Angiographie durchgeführt.

Regulär wird mittels ca. 20 ml isotonischer Kochsalzlösung gespült und heparinisierter Kochsalzlösung geblockt (5 ml Lösung enthalten IE/ml Heparin), bevor die Wunde steril versorgt wird. Eine Entfernung des Nahtmaterials wird zehn Tage postinterventionell empfohlen.

Entsprechend den aktuellen Empfehlungen wurden weder eine prophylaktische antibiotische Abschirmung noch eine Routine-Antikoagulation während der Nachsorge vorgenommen (31).

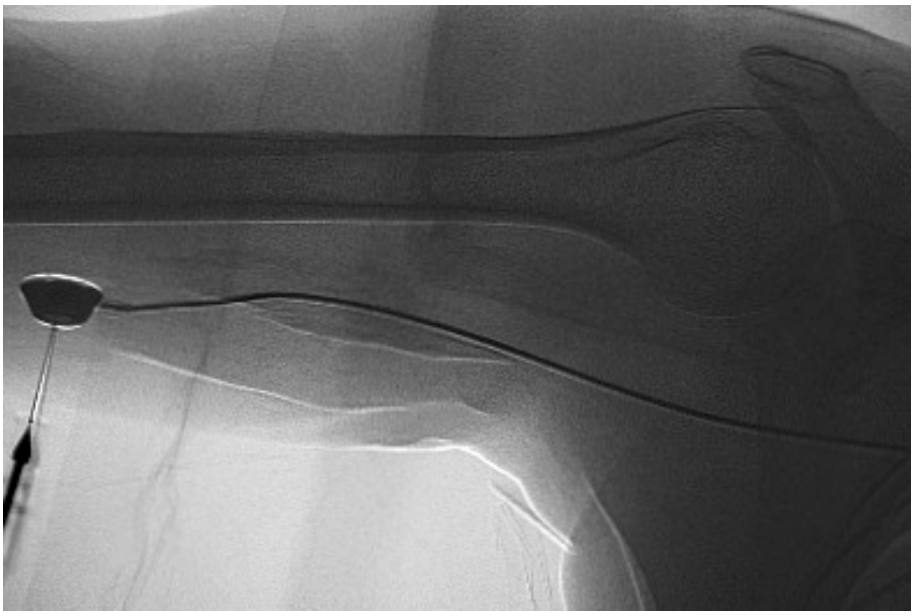

Abb. 2.2 Durchleuchtungsbild: Kontrastmittelinjektion in die am Oberarm implantierte Portkammer. Der Katheter lässt sich bis in die Axilla verfolgen.

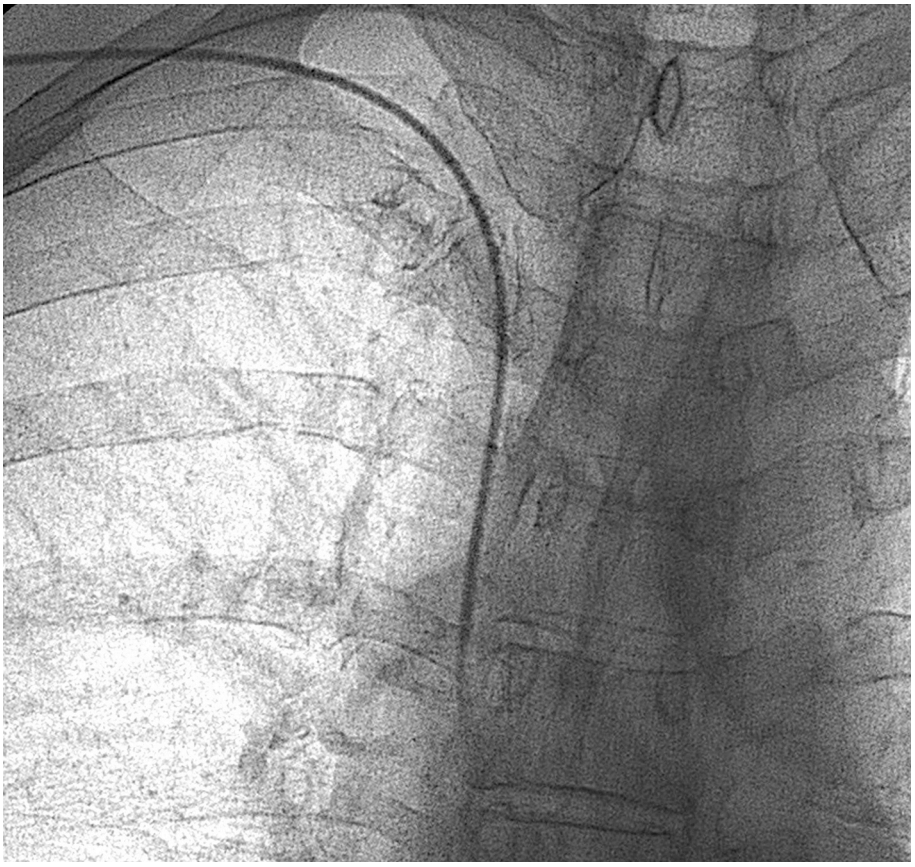

Abb. 2.3 Durchleuchtungsbild (zentraler Anschluss zu Abb. 2.2.): Die Portkatheterspitze endet in der V. cava superior oberhalb der perikardialen Umschlagsfalte.

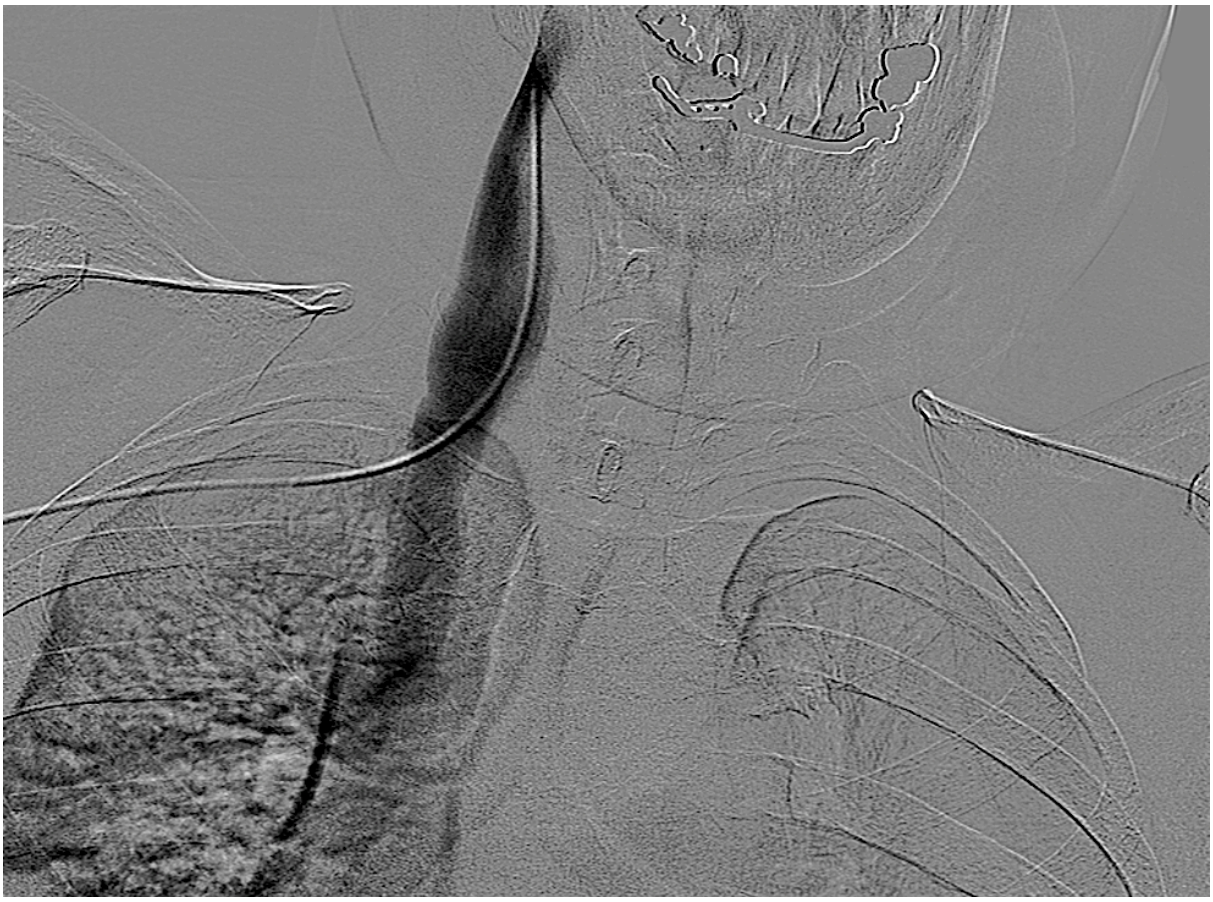

Abb. 2.4 Fehlpositionierung des Portkatheters, der in die rechte V. jugularis externa umgeschlagen ist.

2.4. Studiendesign

In dieser monozentrischen retrospektiven Studie wurden Daten von 507 Patienten aufgenommen, die von Januar 2005 bis Juli 2010 einen Port am Oberarm implantiert bekamen. Der Nachbeobachtungszeitraum endete im Oktober 2010.

Zur Verlaufsbeurteilung und Evaluierung der postinterventionellen Komplikationsrate und -art wurden sämtliche medizinischen Aufzeichnungen der Patienten gesichtet. Hierzu wurden die radiologischen sowie die klinischen Datenbanken überprüft und abgeglichen. Um auch Patienten miteinbeziehen zu können, die nicht bis zur Entfernung des Ports oder bis zum Tode klinisch überwacht werden konnten, wurde fehlende Information beim weiterbehandelndem Arzt erfragt.

Die Daten wurden untersucht bezüglich:

- Patientenalter
- Patientengeschlecht
- verwendetem Portkathetersystem
- Grunderkrankung
- Behandlungsindikation
- Liegedauer der Ports
- Explantationsindikation

Komplikationen wurden in Anlehnung an Wagner et al. in periprozedurale, frühe (≤ 30 Tage) oder späte Manifestationen (> 30 Tage) unterschieden. Dies scheint ein reliables Maß bezüglich der Zuordnung entzündlicher Komplikationen darzustellen (26).

Als portassoziierte wurden folgende Komplikationen definiert:

- Infektionen, lokale bzw. systemische Infektionen
- Thrombosen, der Katheter-führenden Vene oder Okklusionen des Katheterlumens.
- Affektion des N. medianus
- Kachexie-assoziierte Hautdehiszenz
- Mechanische Probleme, wie z.B. Malrotation oder Fraktur mit und ohne Fragmentdislokation.

Die Daten wurden in Excel™ (Microsoft™, Redmond, USA) acquiriert und mittels PASW Statistics 18™ (SPSS Inc., Chicago, USA) statistisch analysiert.

3. Ergebnisse

3.1. Allgemeines

Zwischen Januar 2005 und Juli 2010 wurden bei 271 Frauen und 236 Männern (507 Patienten) insgesamt 523 Portsysteme implantiert. Der Altersgipfel lag zwischen 60 und 70 Jahren (n= 169), gefolgt von der Dekade der 50-60 Jährigen (n= 144). Zu jeweils etwa gleichen Anteilen (n= 76 bzw. 73) wurden 40-50 bzw. 70-80 Jährige versorgt.

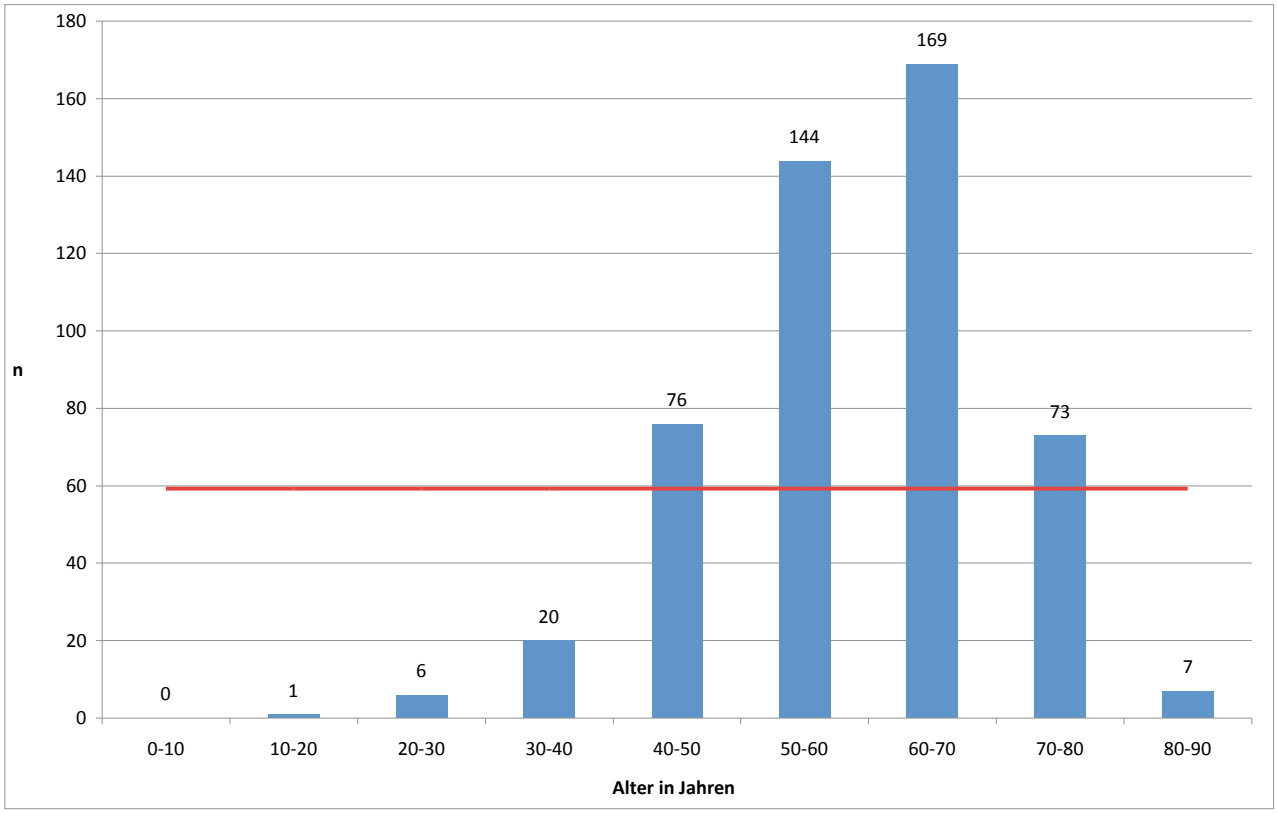

Abb. 3.1 Altersverteilung der Patienten zum Zeitpunkt der Implantation (n=496)

Bei 98,2% der Patienten lag eine Erkrankung aus dem onkologischen Formenkreis zu Grunde. Bei den Diagnosen handelte es sich in 23,3% um Kopf-Hals-Tumore, in 22,1% um Brustkrebs, in 22,9% um Lungenkrebs, in 10,8% um Tumoren des Gastrointestinaltrakts, in 4,9% um Lymphome und Leukämien, in 14,2% um andere Malignitäten und in 1,8% um andere nicht-maligne Erkrankungen.

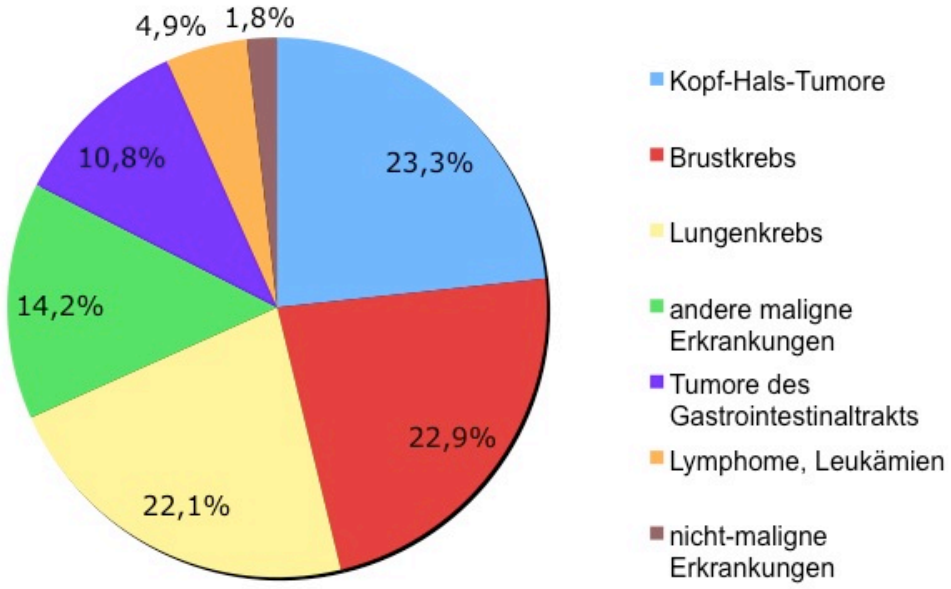

Abb. 3.2 Prozentuale Verteilung der tumorösen und nichttumorösen Krankheiten bzw. deren Organmanifestationen, die Indikationen zur Implantation eines Portkatheters waren

Die Hauptindikation zur Portkatheterimplantation war in 88,4% eine geplante Chemotherapie, in 7,5% die parenterale Ernährung und in 4,1% die regelmäßig erforderliche intravenöse Medikamentengabe.

111 Portanlagen erfolgten im rechten, 412 Portanlagen im linken Oberarm. Wegen fehlender Nachbeobachtungsdaten mussten 11 Patienten ausgeschlossen werden, sodass in die Auswertung 512 Datensätze einbezogen werden konnten.

Bei 16 Patienten erforderten Komplikationen die Implantation eines zweiten Portkathetersystems.

3.2. Katheterliegetage, Explantation, Revision

Vom Zeitpunkt der Implantation bis zur letzten Dokumentation im Oktober 2010 wurde bei den 496 Patienten eine Katheterliegezeit von 127.750 Tagen erfasst. Die durchschnittliche Katheterliegezeit betrug 258 Tage (248±279 Tage) mit einer Spanne von 1-1.687 Tagen.

Die geplante Explantation nach abgeschlossener Therapie erfolgte bei 97 (19,6%) Patienten. 159 (31,4%) Patienten starben während des Follow-up an den Folgen der Grunderkrankung mit einem funktionellen Portkathetersystem in situ. Aufgrund von Komplikationen war in 50 Fällen (9,9%) eine vorzeitige Explantation erforderlich.

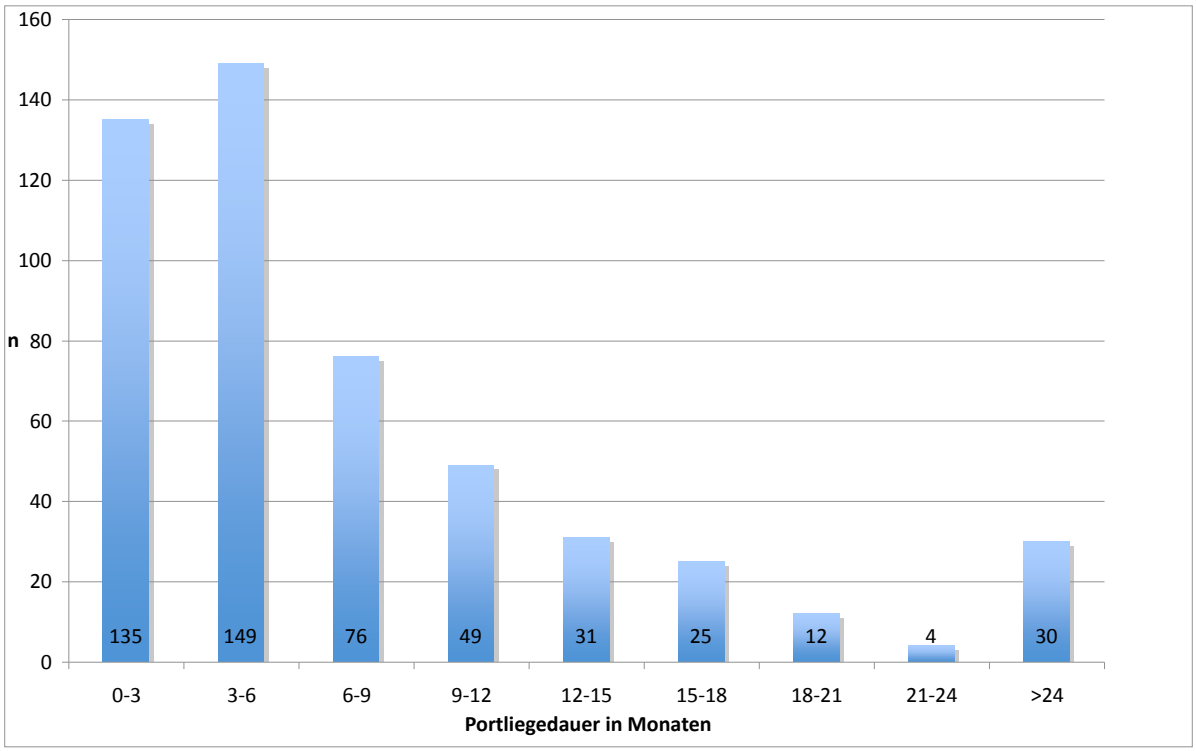

Abb. 3.3 Liegedauer der Portkathetersysteme bezogen auf die Patientenzahl

Die Portkathetersysteme werden bei mehr als 55,6% der Patienten nach 6 Monaten entfernt, bei 70,4% nach 9 Monaten. Eine Portliegedauer von > als 24 Monaten kommt nur in 6% vor.

3.3. Komplikationen

Alle Implantationen wurden ohne größere Komplikationen wie z.B. Pneumothorax oder schwere Blutungen abgeschlossen. Die primäre technische Erfolgsrate lag bei 99,04%, die sekundäre Erfolgsrate bei 100%. Bei fünf Patienten scheiterte der erste Implantationsversuch entweder aufgrund einer zentralen Venenthrombose (n=4) oder eines lokalen Hämatoms direkt nach der Punktion auf (n=1), letzteres bildete sich jedoch ohne weitere Behandlung zurück.

Die Gesamtkomplikationsrate betrug 9,9% (n=50). Die erfassten Komplikationen, von denen keine letal verlief, manifestierten sich nach durchschnittlich 114 ± 183 Tagen (Spanne 1-1113 Tagen). Im Vordergrund standen die Infektionen mit 5,3% (n=27).

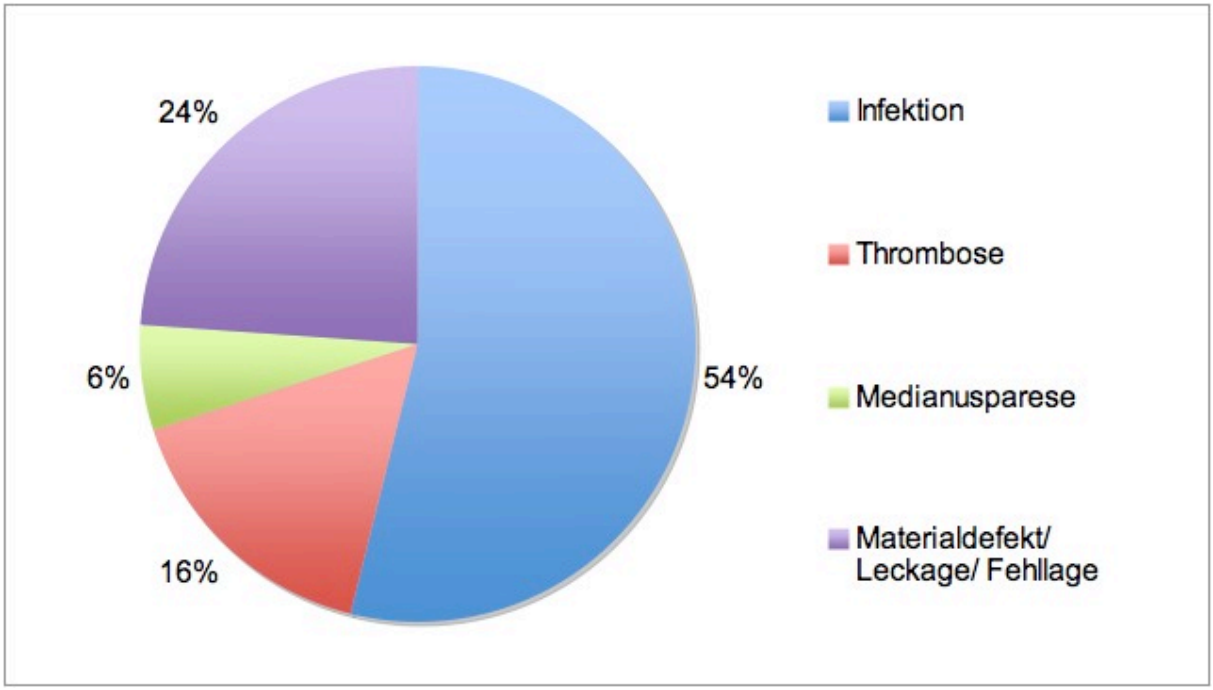

Abb. 3.4 Prozentuale Verteilung der aufgetretenen Komplikationen

3.3.1. Früh- und Spätkomplikationen

Einen Tag nach der Implantation bis 30 Tage postoperativ wurden 21 Komplikationen erfasst. Zu diesen definitionsgemäß frühen Komplikationen zählten elf Infektionen, sechs Materialdefekte (Twisted Port, d.h. ein um 180 Grad anterior-posterior verdrehtes Portreservoir, Katheterleckage und -bruch), eine Kachexie assoziierte Hautdehiszenz und drei Thrombosen.

Während der Nachbeobachtungsperiode ab dem 31. Tag ergaben sich 29 weitere, definitionsgemäß späte Komplikationen. Im Einzelnen fanden sich 16 Infektionen (sechs mit Erregernachweis in der Blutkultur), fünf Thrombosen, fünf Material-assoziierte Komplikationen sowie drei Läsionen des N. medianus.

Tab. 3.1 Zeitpunkt des Auftretens von Komplikationen

	Frühkomplikation		**Spätkomplikation**	
Komplikation	n	Tage nach Implantation	n	Tage nach Implantation
Infektion	11	2/7/8/11/12/14/16/17/20/24	16	34/35/53/56/59/77/83/114/159/ 199/211/227/236/358/1113
Thrombose	3	3/11/23	5	95/120/127/451/497
Neurale Affektion	-	-	3	116/117/294
Hautdehiszenz	1	12	-	-
Portspezifisch	6	1/3/28/29	5	91/97/117/118/123

3.3.2. Infektion

27 Patienten (5,3% oder 21,1 Ereignisse pro 100.000 Kathetertage) erfuhren klinische Infektionen ausgehend von Portkammer oder -katheter. Diese manifestierten sich zwischen dem zweiten und dem 1.113 Tag. Alle dokumentierten Portkathetersysteminfektionen führten zu einer Explantation.

Lokale Infektionen traten in 25 Fällen auf (4,9%). Das Erregerspektrum betraf Pseudomonas aeruginosa, Streptococcus viridans, Staphylococcus aureus, Staphylococcus epidermidis und Enterobacter cloacae.

Zwei Patienten zeigten das Bild einer Sepsis (0,4%). Der eine Fall wurde durch Methicillin-resistenten Staphylococcus aureus verursacht, der andere durch Enterobacter cloacae. Beide Patienten erholten sich nach Entfernung der Portsysteme und Antibiogramm-gerechter Therapie.

3.3.3. Material-assoziierte Komplikationen

Die elf Material-assoziierten Komplikationen beinhalteten eine Katheterdislokation, vier "twisted ports" sowie sechs Katheterfrakturen, von letzteren einer mit

Fragmentdislokation in die pulmonalarterielle Strombahn. In allen elf Fällen wurde aufgrund der mechanischen Probleme der Port explantiert.

Dies entspricht einer Komplikationsrate von 2,1% bzw. 8,6 Ereignissen pro 100.000 Kathetertagen. Die hier aufgeführten Komplikationen traten zwischen dem ersten und dem 123. Tag nach Implantation auf.



Abb. 3.5 Twisted Port. Die Portkammer ist um 180° gedreht.

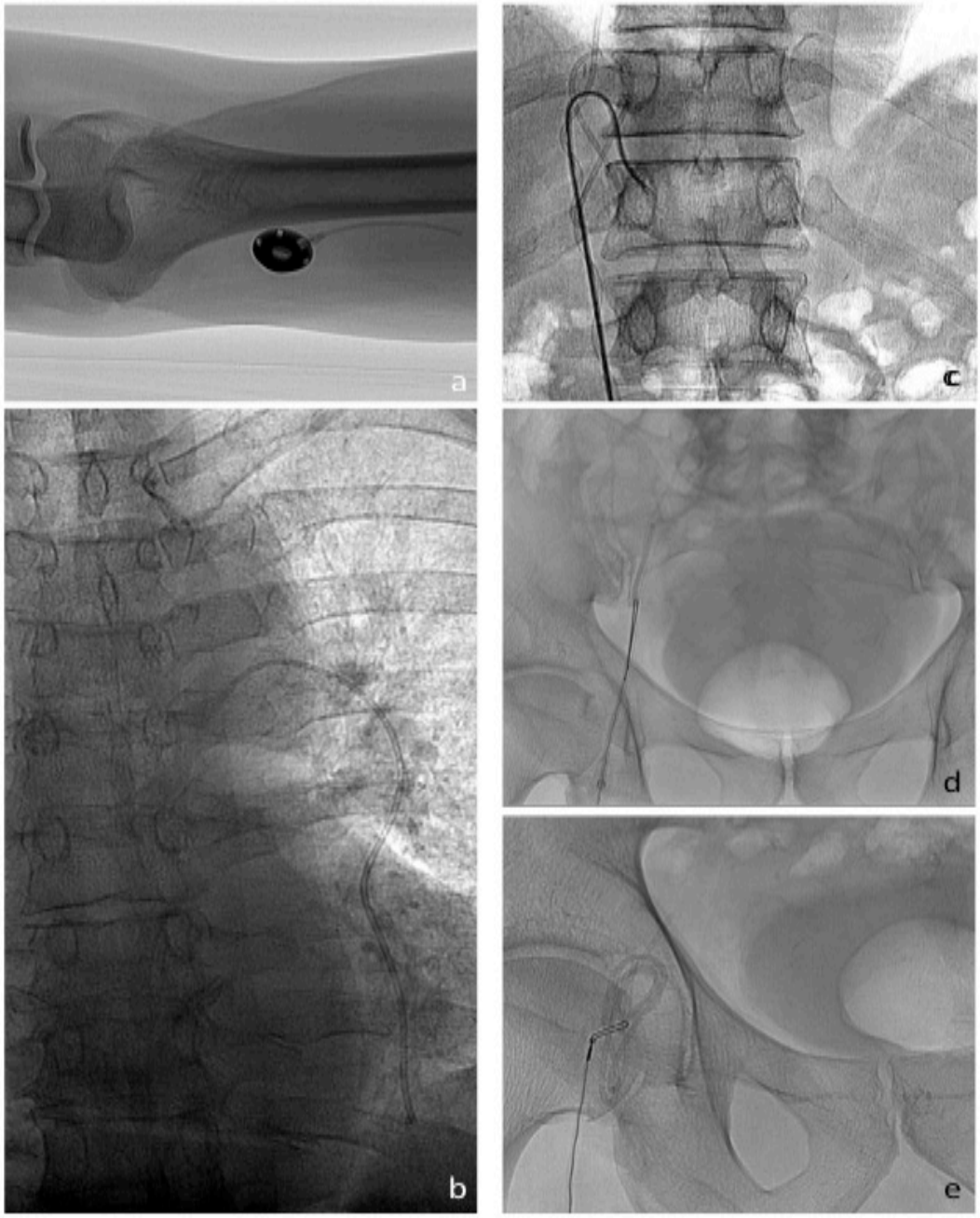

Abb. 3.6 Katheterfraktur mit Dislokation des Fragments in die pulmonalarterielle Strombahn. a: Oberarm. Portkammer mit distalem Katheterende b: Thoraxübersicht, Ausschnitt. In Projektion auf die linke Pulmonalarterie Darstellung des dislozierten Katheterfragments. c: Beckenübersicht, Ausschnitt. Retraktion des Katheterfragmentes mittels von inguinal vorgeführten Sidewinder-Katheters in die V. cava inferior auf Höhe BWK 12. d: Beckenübersicht, Ausschnitt. Fassen des Katheterfragmentes mittels Goose-Neck-Katheters. e: Beckenübersicht, Ausschnitt. Die Schleuse ist entfernt. Das Katheterfragment wird mittels Goose-Neck-Katheter retrahiert.

3.3.4. Thrombose

Eine klinisch relevante Thrombose wurde in acht Fällen nachgewiesen. Dies entspricht 1,6% bzw. 6,3 Ereignissen pro 100.000 Kathetertagen mit einer Latenz von drei bis 497 Tagen und erforderte jeweils die Portexplantation.

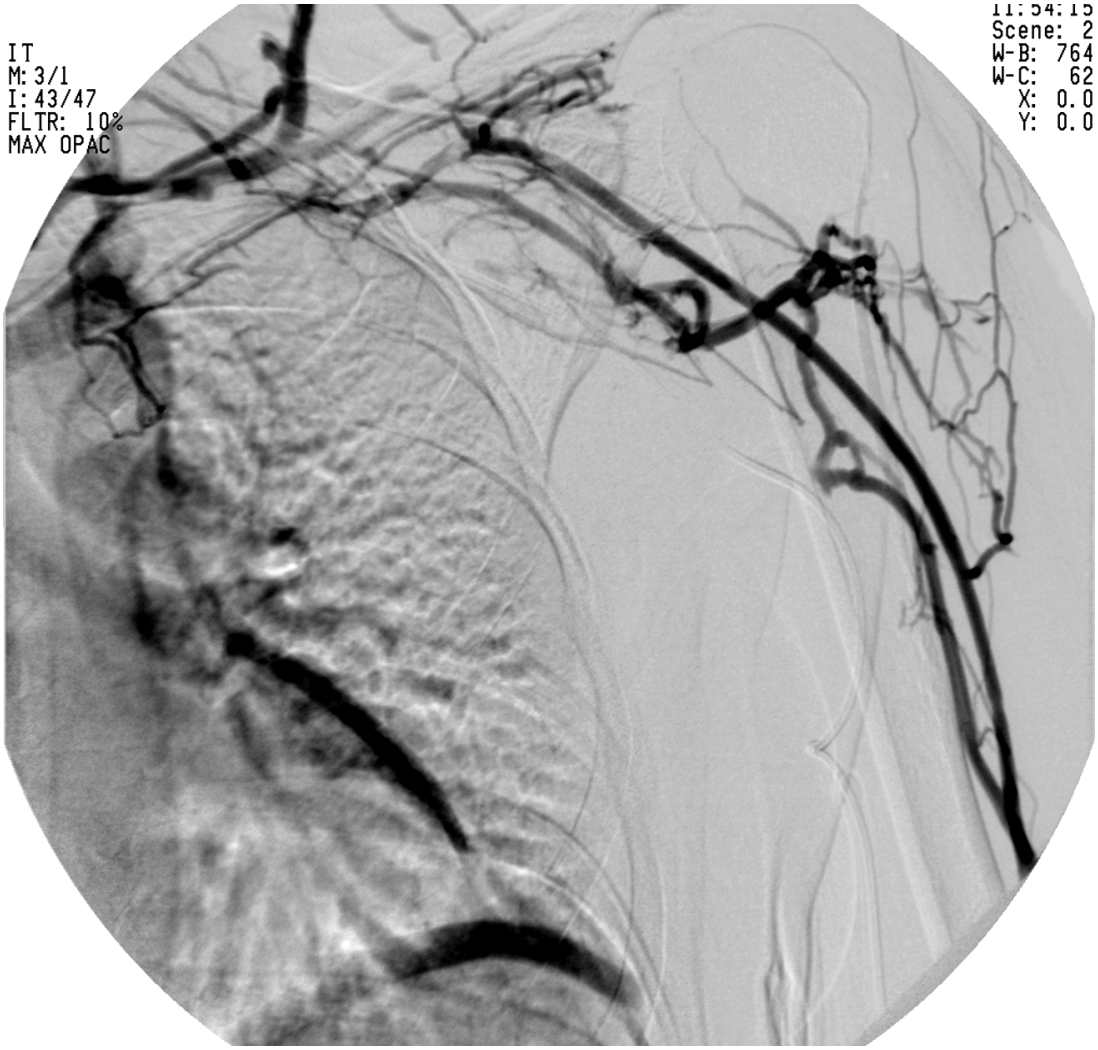

Abb. 3.7 Armphlebographie links. Kompletter Verschluss des tiefen Venensystems des Oberarms nach Implantation eines Portkatheters. Der Katheter ist in der V. basilica zu erkennen. Das Kontrastmittel fließt über die V. cephalica und Kollateralen nach zentral ab. Ebenso okkludiert sind die V. axillaris und die V. subclavia sinistra.

3.3.5. Kachexie assoziierte Hautdehiszenz

Eine Patientin mit rasch progredienter Kachexie bei malignem Tumorleiden zeigte am zwölften postinterventionellen Tag eine Hautdehiszenz im Bereich des Wundverschlusses über der Portkammer. Zur Vermeidung lokaler Infektionen wurde das Portkathetersystem umgehend entfernt.

Die Komplikationsrate beträgt hier 0,2% bzw. < 0,1 Ereignisse pro 100.000 Kathetertagen.

Abb. 3.8 Hautdehiszenz im Bereich der Portkammer (32)

3.3.6. Neurologische Komplikationen

In drei Fällen traten neurologische Symptome aufgrund einer Paralyse des N. medianus auf. Dies entspricht einer Komplikationsrate von 0,6% bzw. 2,3 Ereignissen pro 100.000 Kathetertage. In allen drei Fällen wurde der Port explantiert mit vollständigem Sistieren der klinischen Symptomatik.

4. Diskussion

Zentralvenöse Katheter sind unter stationären und ambulanten Therapiebedingungen wesentlicher Bestandteil der Behandlung von Patienten, welche die intravenöse Gabe von Chemotherapeutika, Analgetika oder hochkalorischer Nährstoffpräparate über einen längeren Zeitraum benötigen. Zur Vermeidung lokaler Komplikationen durch repetitive Punktionen oberflächlicher Venen oder die Injektion aggressiver Therapeutika ist ein permanenter zentralvenöser Zugang angezeigt.

Übereinstimmend mit der aktuellen Literatur zählt die Infektion mit 5,3% oder 21,1 Infektionen pro 100.000 Kathetertagen zu den Hauptkomplikationen (32,33).

Zu den lokalen Infektionen gehören die Entzündung der Einstichstelle und der Porttasche mit den klinischen Symptomen lokale Rötung, Erwärmung, Lymphangitis, Schmerzen und Purulenz. Unter den 25 Patienten (4,9%) unserer Studie mit lokalen Infektionen fanden sich als Erreger Pseudomonas aeruginosa, Streptococcus viridans, Staphylococcus aureus, Staphylococcus epidermidis und Enterobacter cloacae.

0,4% unserer Patienten erlitten eine systemische Infektion. In einem Fall war der Erreger ein Methicillin resistenter Staphylococcus aureus (MRSA), im anderen Enterobacter cloacae. Beide Patienten erholten sich nach der Portexplantation bzw. entsprechend wirksamer Antibiotika-Therapie.

Die vorliegenden Infektionsraten entsprechen denen anderer Autoren von 0-16%, wobei die katheterassoziierte Septikämie das schwerwiegendste klinische Problem darstellt (3,32-37).

Zum einen können Hautkeime wie Staphylococcus epidermidis und Staphylococcus aureus sich mit ihrer Glykokalix an der Fremdoberfläche Port anheften und dort vermehren (38). Zum anderen gibt es gewisse Risikogruppen, bei denen die Infektionsgefahr höher ist. Grundsätzlich sind Patienten mit hämatologischen

Erkrankungen aufgrund einer Schwächung ihres Immunsystems empfindlicher gegenüber Infektionen als Patienten mit soliden Tumoren (39,40).

Mitverantwortlich für das Auftreten einer Infektion ist zudem die Nutzung des Portsystems zur parenteralen Ernährung, da die Erreger, Bakterien aber auch Pilze, in der hochkalorischen Lösung ein ideales Nährmedium zur Vermehrung finden (41). So traten bei Patienten, die parenteral über den Port ernährt wurden, zusätzlich hohe Infektionsraten durch Candida albicans auf (32).

Da die Keimdichte der Haut am Arm im Vergleich zur Thoraxregion niedriger und dort die Bakterien weniger virulent seien, befinden PEARL et al. sowie SALEM et al. die Katheterplatzierung am Arm als vorteilhaft im Hinblick auf lokale und systemische Infektionen (42,43).

Die Meinungen über eine periinterventionelle Antiobiotkaprophylaxe divergieren in der Literatur. DAWSON et al. beschreiben eine Reduzierung der Rate an frühen Infektionen durch die perioperative Gabe von Antibiotika und durch präoperativen Hautwaschungen mit Chlorhexidinglukonat (44). GEBAUER et al. berichten über eine Senkung der Rate der Spätinfektionen bei singulärer Gabe von 2000 mg Ampicillin und 1000 mg Sulbactam als intravenöse Kurzinfusion 30 Minuten vor Beginn der Intervention (single-shot-Prophylaxe). Sie vermuten, dass durch die Antibiotika-Gabe eine frühzeitige Ausbildung eines besiedelten Biofilms des Portkathetersystems verhindert und Spätinfektionen reduziert werden können (45). Auch DE GREGORIO empfiehlt die singuläre Dosis von 1500 mg Cephuroxim als Prophylaxe 30 Minuten vor der Implantation (46).

Von KUIZON et al. wird trotz intraoperativer Antiobiotikagabe eine Infektionsrate von 30% angeben. WOLOSKER et al. verzichten auf die perioperative Antibiotikagabe und beschreiben weder eine allgemein erhöhte Komplikationsrate noch eine Erhöhung der Frühinfektionen (47).

1988 wurde von MESSING et al. die sogenannte Antibiotika-Blocktherapie beschrieben. Hierbei wird das Kathetersystem mit einer Antibiotika-Heparinlösung für 12 bis 24 h blockiert (48). An einem Kollektiv von AIDS-Patienten mit infizierten Portkathetersystemen konnten DOMINGO et al. demonstrieren, dass bei systemischer Antibiotikagabe wesentlich mehr Portsystemexplantationen erforderlich wurden als bei der Antibiotikablocktherapie (49). Diese Methode ist sowohl bei der Therapie von Infektionen und als auch im Sinne der Prävention einer Besiedelung des Katheters wirksam (50). Sie wird jedoch nicht als eine Routinemaßnahme empfohlen, sondern sollte speziellen Situationen vorbehalten bleiben.

Die routinemäßige periprozedurale Antibiotika-Abschirmung bleibt somit umstritten. In unserem Kollektiv gab es bei den 25 Patienten mit entzündlichen Komplikationen 10 frühe Infektionen (2%), infolgedessen die Portkatheterexplantation erfolgte und die Patienten eine systematische periprozedurale intravenöse single-shot-Antibiose mit Cefazolin (2 g Basocef®, Actavis, Langenfeld, Deutschland) erhielten. Im Falle einer Penicillin-Allergie bekamen die Patienten Ciprofloxacin (100 mg Ciprobay®, Bayer, Leverkusen, Deutschland).

Eine weitere gehäufte Komplikation ist die katheterassoziierte Thrombose, welche wir in acht Fällen nachwiesen. Entsprechend 1,6% oder 6,3 Ereignissen pro 100.000 Kathetertagen imponiert diese im Vergleich mit Angaben von 2,6 – 16 % in der Literatur niedrig (35,51,52).

In vielen Studien, so auch in unserer, wurde ein retrospektiver Ansatz gewählt, bei dem nicht gezielt nach Thrombosen gesucht wurde. Es ist also wahrscheinlich, dass asymptomatische Thrombosen nicht detektiert wurden. In diversen Untersuchungen, in denen durch festgelegte Stichproben die Thromboserate bestimmt wurde, konnte gezeigt werden, dass die Thrombose als Komplikation oft stumm verläuft. Dies kann man damit begründen, dass katheterbedingte tiefe Venenthrombosen kaum akut

auftreten und weniger okklusiv sind (53). DEBOURDEAU beschreibt so ein gehäuftes Vorkommen von 30-60% Thrombosen, die aber nur in 5% symptomatisch waren (54). LERSCH et al. entdeckten bei 30 Patienten mit Armports 15 Thrombosen mittels duplex-sonographischer Untersuchung, von denen nur fünf Patienten klinische Symptome aufgewiesen haben (55).

Eine wichtige Ursache für die Entstehung einer katheterbedingten Thrombose ist die Tumorerkrankung selbst. Besonders bei Tumoren des zentralen Nervensystems und bei gastrointestinalen Tumoren ist mit einem erhöhten Thromboserisiko zu rechnen (56).

Die Katheterspitzenpositionierung ist als ein weiteres Risiko für eine Thrombosierung beschrieben (57). Eine zu periphere Lokalisation der Katheterspitze erhöht das Thromboserisiko oder kann durch die Irritation der Venenwand, insbesondere, wenn phlebotoxische Medikamente infundiert werden, Stenosen der Vene verursachen (57,58). Andererseits kann eine zu sehr zentral positionierte Katheterspitze im rechten Vorhof zu Herzrhytmusstörungen, Thrombosen und einer Perforation mit konsekutiver Perikardtamponade führen (59). Daher wird die Platzierung der Katheterspitze im kaudalen Drittel der V. cava superior oder am cavo-atrialen Übergang empfohlen (58,60). Die bakterielle Besiedelung des Katheterthrombus führt zu häufigeren Bakteriämien (61). Neben der prophylaktischen, periprozeduralen Antibiose ist somit eine routinemäßige Antikoagulation zu erwägen. So berichten HENRICKSON et al. von einer dreifach geringeren Inzidenz systemischer Infektionen bei prophylaktischer Spülung des Ports mit Heparin und einem Antibiotikum (z.B. Ciprofloxacin und/oder Vancomycin) gegenüber der alleinigen Gabe von Heparin (62). Ursächlich ist die Bildung einer Fibrinscheide um den Portkatheter, an welcher sich Bakterien und Pilze festsetzen und zusätzlich ein thrombogenes Koagulaseenzym absondern können (63).

Auch zur prophylaktischen Antikoagulation zur Thromboseprophylaxe mittels des Kumarinderivates Warfarin bzw. unfraktioniertem oder niedermolekularem Heparin findet sich in der derzeitigen Literatur kein Konsens (64,65). Während eine im Jahre 2001 veröffentliche Arbeit, welche die Ergebnisse einer Vielzahl von Studien zusammengefasst hat, noch die prophylaktische Gabe von Warfarin oder niedrig-molekularem Heparin bei Patienten mit zentralem Venenkatheter empfiehlt, legen 2008 von den selben Autoren zusammengetragene Studienergebnisse nahe, auf eine Antikoagulation zu verzichten. Die Rate thrombotischer Ereignisse unterschied sich bei Patienten, welche heparinisiert worden waren, nicht signifikant von denen, die nur ein Placebo erhalten hatten (66,67).

Eine effektivere Prophylaxe von Thromboembolien hingegen scheinen die neuen Faktor Xa-Hemmer zu ermöglichen, bei denen weniger Blutungskomplikationen als bei Heparin zu erwarten seien (68).

In Studien von COUBAN, VERSO und YOUNG et al. wurde der Nutzen der prophylaktischen Antikoagulation speziell bei Krebspatienten bewertet. Allerdings konnte keine dieser Studien die routinemäßige prophylaktische Antikoagulation zur Verhinderung einer Katheter assoziierten Thrombose belegen (69-71). So bleibt die regelhafte Antikoagulation fraglich.

In der Literatur werden die durch das Portsystem selbst verursachten Komplikationen nur selten isoliert betrachtet. In unserem Kollektiv kam es in 2,1% der Fälle (8,6 Ereignisse pro 100.000 Kathetertagen) zu Material-assoziierten Komplikationen. Im Einzelnen sechs Katheterfrakturen – in einem Fall mit Fragmentdislokation, vier Portkammerrotationen (twisted ports) und eine Katheterdilsokation.

Bei einem körperlich aktiven Patienten unseres Kollektivs kam es zu einer Fraktur des Katheters mit Embolisation des Fragments in den Lungenkreislauf. Das

Katheterfragment konnte problemlos transfemoral mittels Schlingenkatheters geborgen werden.

Die Katheterdiskonnektion und die Katheterfraktur mit konsekutiv meist zentraler Embolisation zählen zu den gefährlichsten Komplikationen mit potentiell kardialen Arrhytmien, Lungenembolien oder Gefäßperforationen (72). Ihre Häufigkeit wird in der Literatur mit 0,5% angegeben (73).

Als Risikofaktoren für eine Katheterfraktur und Fragmentierung werden mikroskopische Läsionen bei der Implantation sowie Abscherungen in Folge regulärer Bewegungen der oberen Extremität diskutiert (39). Des Weiteren können hohe Injektionsdrücke bei Spülung oder Applikation von Medikamenten die max. empfohlenen Werte von 9 - 12 bar überschreiten. Bei Druckwerten über 30 bar kann der Katheter platzen oder sich an der Verbindungsstelle von Kammer und Katheter lösen (17). Protektiv sollten daher großvolumigere Spritzen genutzt werden, mit denen im Vergleich zu kleinvolumigeren geringere Drücke erzeugt werden.

Eine Patientin zeigte periprozedural eine Hautdehiszenz im Bereich des Wundverschlusses über der Portkammer (0,2% oder < 0,1 Ereignisse pro 100.000 Kathetertagen). Hier kann die Porttasche selbst Ursache für Komplikationen sein. Bei den eigenen Patienten wird die Porttasche vorzugsweise so präpariert, dass das Portreservoir nicht mit Nähten fixiert werden muss. Dabei befindet sich die Porttasche unmittelbar über einer stabilen Muskelaponeurose. Präpariert man die Porttasche zu klein, können – wie beobachtet - permanente Spannungen der über der Portkammer befindlichen Haut zu einem Aufplatzen oder -reißen der Haut führen. Eine zu groß präparierte Porttasche kann in einer Hypermobiliät der Portkammer resultieren, die dann wiederum zu Katheterbrüchen, -abknickungen oder -diskonnektionen führen kann. Eine Hypermobilität kann nachträglich durch die Fixierung mit subkutanen Haltefäden beseitigt werden.

Bei drei Patienten (0,6% oder 2,3 Ereignisse pro 100.000 Kathetertagen) traten persistierende Neurologien im Sinne einer Lähmung des N. medianus nach der Portkatheter-Implantation auf. In allen Fällen waren die Portkammern bei der Implantation mit Haltefäden fixiert worden. Unmittelbar nach Explantation bildeten sich genannte Symptome zurück. Die Fixierung der Portkammer durch Nähte birgt also das Risiko den N. medianus zu schädigen. Ursächlich für eine Nervenläsion können direkte Nervenverletzungen, die sich bei einer Venenpunktion ereignen, oder Kompressionsfolgen durch die Portkammer selbst sein. So ist bei der Präparation der subkutanen Tasche darauf zu achten, dass die Portkammer stabil fixiert ist, ohne eine zu hohe Hautspannung zu erzeugen.

Abschließend soll noch auf die Kostensituation eingegangen werden. Zwar sind die Materialkosten für perkutan implantierbare Portsysteme primär höher, dies gleicht sich jedoch wieder aus, wenn man die geringeren Komplikationsraten, Pflegekosten, ambulante Durchführbarkeit und ggf. längere Nutzungsdauer berücksichtigt (1,23,60). Laut einer aktuellen Veröffentlichung von TEICHGRÄBER et al. wird die Verwendung eines Portsystems bei einem Einkaufspreis von unter 500 Euro und einer Nutzungsdauer über mehrere Jahre auch unter ökonomischen Gesichtspunkten gerechtfertigt (21).

In vielen Kliniken wird die Indikationsstellung zur Implantation eines Ports am Oberarm restriktiv gehandhabt und findet nur Verwendung, wenn sich die Implantation am Thorax verbietet. Dies sind Patienten, bei denen z.B. eine Radiodermatitis besteht, die einen ipsilateralen Pectoralislappen bekamen oder bei denen Tumorrezidive im Bereich des Halses oder der oberen Thoraxwand aufgetreten waren. Jedoch zeigen unsere Ergebnisse sowie die anderer Autoren keinen nachteiligen Effekt auf Praktikabilität, Sicherheit oder Komplikationsrate.

Aufgrund der Topographie entfallen bei der Implantation am Oberarm die Gefahr eines Pneumothorax oder eines Pinch-off-Syndroms (52).

Eine Vergleichsstudie von MARCY et al. weist darüber hinaus sogar Ergebnisse zu Gunsten der Patientengruppe, die einen radiologisch implantierten Oberarmport erhielten, aus (12).

LENHART et al. berichten, dass selbst die Überbrückung von zwei Gelenken und ein längerer Portkatheter bei Systemen, die am Unterarm implantiert worden waren, kein erhöhtes Komplikationsrisiko bedeutet (14).

Weitere Vorteile z.B. bezüglich des Patientenkomforts, wie die Vermeidung einer Narbe am Dekolleté, die fehlende Beeinträchtigung durch Anschnallgurte oder BH-Träger sind nachvollziehbar (12).

Nachteile bei der Implantation am Oberarm sind das Risiko der arteriellen Fehlpunktion oder die Verletzung des N. medianus. Bei einem geübten Interventionsradiologen sind diese Risiken allerdings selten.

Bei der hier vorliegenden Arbeit handelt es sich um eine retrospektive Studie. Die Auswertung der Patientendaten musste sich also z.B. auf Krankenakten bzw. Informationen von Hausärzten stützen. Dabei bestehen naturgemäß Unsicherheiten bezüglich der Datenlage. Dies gilt ganz besonders dann, wenn differenzierte Aussagen bezüglich einer speziellen Pathologie bzw. der Häufigkeit ihres Auftretens getroffen werden sollen. Da es sich aber hier um eine sehr große Fallzahl handelt, ist dies zu vernachlässigen.

Aussagen bezüglich einer Portkathetersystem assoziierten Thrombosierung sind dagegen zu relativieren, da nicht gezielt danach gefahndet worden ist. Klinisch evidente Fälle wurden selbstverständlich erfasst. Partielle oder segmentale Thrombusbildungen könnten dagegen der Analyse entgangen sein, da sie asymptomatisch verlaufen können. Dies ist u.a. mit der Venenanatomie und der

dadurch vorhandenen "natürlichen Kollateralisierung" zu erklären. Andererseits zeigt der Vergleich mit publizierten Ergebnissen anderer Arbeitsgruppen, dass doch eine weitgehende Übereinstimmung in der Häufigkeit des Auftretens aller hier untersuchten Komplikationen besteht.

Verbindliche Schlüsse bezüglich der Sinnhaftigkeit z.B. einer prophylaktischen Antibiotikaabschirmung oder der systemischen Heparinisierung lassen sich aus den eigene Daten nicht ableiten, hier besteht auf Grund des uneinheitlichen Vorgehens keine Evidenz.

So finden sich auch hier zwar die allgemeinen Limitationen einer jeden retrospektiven Studie, die eigenen Daten erlauben aber verbindliche Schlussfolgerungen, gestützt durch die bereits publizierte Daten.

5. Zusammenfassung

Ziel der vorliegenden Arbeit war es retrospektiv die Eignung am Oberarm implantierter Portkathetersysteme bezüglich Praktikabilität und Komplikationsrate zu untersuchen. Patientenalter, Geschlecht, Grunderkrankung, Indikation, Implantationsbedingungen, Komplikationen, Gesamtliegedauer und Zeitpunkt von Revision oder Explantation wurden eruiert.

Von Januar 2005 bis Oktober 2010 wurden 523 Portkathetersysteme bei 507 Patienten (236 Männer, 271 Frauen) implantiert. 16 Patienten erhielten ein zweites System. Der Nachbeoabachtungszeitraum endete im Juli 2011. Wegen fehlender Nachbeobachtungsdaten mussten 11 Patienten ausgeschlossen werden, sodass in die Analyse 496 Patienten eingegangen sind. Das durchschnittliche Patientenalter betrug 59,2 Jahre (19,5 - 88,5 Jahre) mit einem Häufigkeitsgipfel in der 6. und 7. Lebensdekade. Bei den Patienten handelte es sich in 98,2% um onkologische Patienten, bei denen die Hauptindikation zur Implantation eine geplante Chemotherapie war. Die Portkatheterimplantation wurde in einem Angiographieraum in Seldinger-Technik unter sterilen Bedingungen in Lokalanästhesie durchgeführt. Die Gesamtliegedauer aller Systeme betrug 127.750 Tage. Bis zur letzten Dokumentation wurden 97 Portkathetersysteme nach Therapieabschluss und 50 (9,9%) aufgrund von Portkatheter-assoziierter Komplikationen vorzeitig explantiert, 159 Patienten (31,4%) verstarben während der Beobachtungszeit infolge der Grunderkrankung mit funktionierendem Portkathetersystem in situ.

Die Gesamtkomplikationsrate betrug 9,9%. Keine der Komplikationen verlief letal. Es ließen sich 21 Frühkomplikationen und 29 Spätkomplikationen erfassen. Die Infektionsrate betrug 5,3%, die Rate portspezifischer Komplikationen 2,1%, die Thromboserate 1,6%, in 0,2% wurde eine Kachexie assoziierte Hautdehiszenz beobachtet und zu einer Affektion des N. medianus kam es in 0,6% der Fälle.

Unsere Ergebnisse zeigen, dass die radiologische Implantation von Portkathetersystemen am Oberarm als sicheres und komplikationsarmes Verfahren zu bewerten ist, welches für die Applikation von Chemotherapeutika, parenteraler Nährstoffe und die wiederholte Gabe intravenös zu applizierender Medikamente auf einfache Weise genutzt werden kann. Die Lokalisation am Oberarm bietet auch bezüglich Kosmetik und Patientenkomfort Vorteile gegenüber thorakal implantierten Systemen.

Aus diesen Ergebnissen unter Berücksichtigung von Vor- und potentiellen Nachteilen gegenüber der Brustwandimplantation kann geschlossen werden, dass die Indikation zur Implantation von Portkathetersystemen am Arm großzügiger gestellt werden sollte.

6. Abkürzungsverzeichnis

BWK	Brustwirbelkörper
bzw.	beziehungsweise
cm	Zentimeter
CT	Computertomographie
d.h.	das heißt
DSA	Digitale Subtraktionsangiographie
et al.	und andere
g	Gramm
h	Stunde
IE/ml	Internationale Einheit / Milliliter
mg	Milligramm
ml	Milliliter
mm	Millimeter
MRSA	Methicillin resistenter Staphylokokkus aureus
MRT	Magnetresonanztomographie
N.	Nervus
resp.	respektive
sog.	sogenannte
u.A.	unter Anderem
USA	United States of America
V.	Vena
Vv.	Venae
z.B.	zum Beispiel

7. Literaturverzeichnis

1. Gebauer B. Zentralvenöse Zugänge: Bildgesteuerte Implantation, optimierter Arbeitsablauf, Detektion und Therapie assoziierter Komplikationen. Med. Habilitationsschrift. Charité- Universitätsmedizin Berlin; 2007.

2. Broviac J, Cole J, Scribner B. A silicone rubber atrial catheter for prolonged parenteral alimentation. Surg Gynecol Obstet. 1973;136(4):602–6.

3. Coco O, Hoffmann V. Elf Jahre mit permanten Port-System bei 329 Tumorpatienten. Therapeutische Umschau. 2001;58:425–34.

4. Krause U, Walz M, Kock H, Pietsch M. Zentralvenöse Portsysteme. München: Hepp W. Vaskuläre Tumorchirurgie. Urban & Schwarzenberg; 1994. p. 163–72.

5. Dahl H, Hengstmann J, Bode U, Hansen H. Klinische Anwendung eines vollständig implantierbaren Kathetersystems. Dtsch. med. Wschr. 1986;(111):88–92.

6. Hickman R, Buckner C, Clift R, Sanders J, Stewart P, Thomas E. A modified right atrial catheter for access to the venous system in marrow transplant recipients. Surg Gynecol Obstet. 1979;148(6):871–5.

7. Hickman-Katheter [Internet]. maagdarmstoornis.nl. p. 1–2. Available from: http://www.maagdarmstoornis.nl/v1/de-subclavia-en-hickman-lijn.html?showall=1&limitstart=

8. Hickman-Katheter in situ [Internet]. photos-b.ak.fbcdn.net. Available from: http://photos-b.ak.fbcdn.net/hphotos-ak-snc1/hs175.snc1/6575_1135530751734_1331305243_30537585_6095616_a.jpg

9. Niederhuber J, Ensminger W, Gyves J, Liepmann M, Doan K, Cozzi E. Totally implanted venous and arterial access system to replace external catheters in cancer treatment. Surgery. 1982;92(4):706–12.

10. Allen T, Burke D, Cardella J, Citron S, Cole P, Drooz A, et al. Quality improvement guidelines for central venous access. JVIR. 2003;14(9):231–5.

11. Denny D. Placement and management of long-term central venous access catheters and ports. AJR Am J Roentgenol. 1993;2(162):385–93.

12. Marcy P-Y, Chamorey E, Amoretti N, Benezery K, Bensadoun RJ, Bozec A, et al. A comparison between distal and proximal port device insertion in head and neck cancer. Eur J Surg Oncol. 2008 Nov. 1;34(11):1262–9.

13. Herrmann K, Waggershauser T, Helmberger T, Heinemann V, Sittek H, Reiser M. Interventionell-radiologische perkutane Implantation intravenöser Port-Katheter-Systeme. Radiologe. 1999;39(9):777–82.

14. Lenhart M, Schätzler S, Manke C, Strotzer M, Seitz J, Gmeinwieser J, et al. Radiological placement of peripheral central venous access ports at the forearm. Technical results and long term outcome in 391 patients. RöFo. 2010;182(1):20–8.

15. Pottecher T, Forrler M, Picardat P, Krause D, Bellocq J, Otteni J. Thrombogenicity of central venous catheters: prospective study of polyethylene, silicone and polyurethane catheters with phlebography or postmortem examination. Eur J Anaesthesiol. 1984;4(1):361–5.

16. Lersch C, Paschalidis M, Theiss W. Tiefe Venenthrombose durch zentralvenöse Katheter. Vasa. 1999;28(2):71–8.

17. Teichgräber U, Gebauer B, Benter T, Wagner J. Langfristige zentralvenöse Zugänge und deren Komplikationsmanagement. Fortschr Röntgenstr. 2004;176:944–52.

18. Haindl H, Schmoll E, Willmann G. Ein neues Portkathetersystem aus Aluminiumoxidkeramik. Biomed Tech. 1995;40(3):42–9.

19. Beckmann M, Lorenz C, Dall P. Platzierung und Pflege von venösen Verweilkathetern und Portsystemen. Der Gynäkologe. 2000;4(33):255–60.

20. Aufbau eines Portkathetersystems in schematischer Darstellung [Internet]. www.cookmedical.com. p. 1–2. Available from: http://www.cookmedical.com/ir/content/mmedia/FM-753-G.pdf

21. Hills J, Cardella J, Cardella K, Waybill J. Experience with 100 consecutive central venous access ports placed by interventional radiologists. J Vasc Radiol. 1997;8(6):983–9.

22. Damascelli B, Patelli G, Frigerio L, Lanocita R, Garbagnati F, Marchiano A, et al. Placement of long-term central venous catheters in outpatients: study of 134 patients over 24,596 catheter days. AJR Am J Roentgenol. 1997;168(5):1235–9.

23. Buerger T, Meyer F, Ridwelski K, Halloul Z, Lippert H. Komplikationen zentralvenöser Ports: Erfahrungen nach über 1200 Implantationen. Z. Herz-, Thorax-, Gefäßchir. 1998;12:48–53.

24. Bow E, Kilpatrick M, Clinch J. Totally implantable venous access port systems for patients receiving chemotherapy for solid tissue malignancies: A randomized controlled clinical trial examining the safety, efficacy, costs and impact on quality of life. J Clin Oncol. 1999;17(4):1267–73.

25. van der Pijl H, Frissen P. Experience with a totally implantable venous access device (Port-A-Cath) in patients with AIDS. AIDS. 1992;6(7):709–13.

26. Wagner H, Teichgräber U, Gebauer B, Kalinowski M. Transjugular implantation of venous port catheter systems. RöFo. 2003;175(11):1539–44.

27. Zilles K, Tillmann B. Anatomie. Springer Verlag; 2010.

28. Aumüller G, Aust G, Doll A. Anatomie. MLP Duale Reihe, Thieme Verlag; 2007.

29. Titanium Vital-Port® Mini [Internet]. www.cookmedical.com. 2012. p. 1–2. Available from: http://www.cookmedical.com/ir/dataSheet.do?id=5996

30. Titanium Vital-Port® Petite [Internet]. www.cookmedical.com. p. 1–2. Available from: http://www.cookmedical.com/ir/dataSheet.do?id=5995

31. Lorch H, Zwaan M, Kagel C, Weiss H. Central venous access ports placed by interventional radiologists: experinence with 125 consecutive patients. Cardiovasc Intervent Radiol. 2001;24(3):180–4.

32. Chang L, Tsai J, Huang S, Shih C. Evaluation of infectious complications of the implantable venous access system in a general oncologic population. Am J Infect Control. 2003;31(1):34–9.

33. Estes J, Rocconi R, Straughn J, Bhoola S, Leath C, Alvarez R, et al. Complications of indwelling venous access devices in patients with gynecologic malignancies. Gynecol Oncol. 2003;91(3):591–5.

34. Yildizeli B, Lacin T, Batirel H, Yüksel M. Complications and management of long-term central venous access catheters and ports. J Vasc Access. 2004;5(4):174–8.

35. Biffi R, Orsi F, Pozzi S, Pace U, Bonomo G, Monfardini L, et al. Best choice of central venous insertion site for the prevention of catheter-related complications in adult patients who need cancer therapy: a randomized trial. Annals of Oncology. 2009 May 1;20(5):935–40.

36. Boersma R, Jie K, Verbon A, Van Pampus E, Shouten H. Thrombotic and infectious complications of central venous catheters in patients with haemotological malignancies. Ann Oncol. 2008;3(19):433–42.

37. Vardy J, Engelhardt K, Cox K, Jacquet J, Mcdade A, Boyer M, et al. Long-term outcome of radiological-guided insertion of implanted central venous access ports devices (CVAPD) for the delivery of chemotherapy in cancer patients: institutional experience and review of the literature. Br J Cancer. 2004;91(6):1045–9.

38. Mack D, Becker P, Chatterjee I, Dobinsky S, Knobloch K, Peters G, et al. Mechanism of biofilm formation in Staphylococcus epidermidis an Staphylococcus aureus: functional molecules, regulatory circuits and adaptive responses. Int J Med Microbiol. 2004;294(2-3):203–12.

39. Kock HJ, Pietsch M, Krause U, Wilke H, Eigler FW. Implantable vascular access systems: experience in 1500 patients with totally implanted central venous port systems. World J Surg. 1998;22(1):12–6.

40. Groeger J, Lucas, AB, Thaler H, Friedlander-Klar H, Brown A, Kiehn T, et al. Infectious morbidity associated with long-term use of venous access devices with patients with cancer. Ann Intern Med. 1993;119:1168–74.

41. Poldermann K, Girbes A. Central venous catheter use. Part 2: infectious complications. Intensive Care Med. 2002;28(1):18–28.

42. Pearl J, Goldstein L, Ciresi K. Improved methods in long term venous access using the P.A.S. Port. Surg Gynecol Obstet. 1991;173(4):313–5.

43. Salem R, Wars B, Ravikumar T. A new peripherally implanted subcutaneous central venous access device for patients requiring chemotherapy. J Clin Oncol. 1993;11(11):2181–5.

44. Dawson S, Fitzgerald P, Langer J, Walton M, Winthrop A, Lau G, et al. A preoperative protocol for the prevention of infection in children with tunneled right atrial catheters. Oncol Rep. 2000;7(6):1239–42.

45. Gebauer B, Teichgräber U, Werk M, Wagner H. Periinterventionelle prophylaktische Antibiotikagabe bei der radiologischen Portkatheterimplantation. Fortschr Röntgenstr. 2007;179(8):804–10.

46. de Gregorio M, Miguelena J, Fernández J, de Gregorio C, Tres A, Alfonso E. Subcutaneous ports in the radiology suite: effective and safe procedure for care in cancer patients. Eur Radiol. 1996;6(5):748–52.

47. Wolosker N, Yazbek G, Nishinari K, Malavolta L, Munia M, Langer M, et al. Totally implantable venous catheters for chemotherapy: experience in 500 patients. Sao Paulo Med J. 2004;122(4):147–51.

48. Carratala J. The antibiotic-lock technique for therapy of “highly needed” infection catheters. 2002;8(5):282–9.

49. Domingo P, Fontanet A, Sanchez F, Allende L, Vazquez G. Morbidity associated with long-term use of totally implantable ports in patients with AIDS. Clin Infect Dis. 1999;29(2):346–51.

50. Bouza E, Burillo A, Munoz P. Catheter-related infections: diagnosis and intravascular treatment. Clin Microbiol Infect. 2002;8(5):265–84.

51. Kuriakose P, Colon-Otero G, Paz-Fumagalli R. Risk of deep venous thrombosis associated with chest versus arm central venous subcutaneous port catheters: a 5-year single-institution retrospective study. J Vasc Radiol. 2002;13(2):179–84.

52. Weickhardt A, joseph T, Susan S, Arhanghelschi D, Andrew L, Hamilton K, et al. Comparison of radiologically inserted arm ports versus surgically placed chest ports for chemotherapy. Asia-Pacific Journal of Clinical Oncology. 2009;5(3):181–6.

53. Monreal M, Davant E. Thrombotic complications of central venous catheters in cancer patients. Acta Haematol. 2001;106(1-2):69–72.

54. Debourdeau P, Zammit C, Pavic M, Bensaid B, D F-B. Venous thromboembolism associated with long-term use of central venous catheters in cancer patients. Rev Med Interne. 2007;28(7):471–83.

55. Lersch C, Eckel F, Sader R, Paschalidis M, Zeilhofer F, Schulte-Frohlinde E, et al. Initial experience with Healthport miniMax and other peripheral arm ports in patients with advenced gastrointestinal malignancy. Oncology. 1999;57(4):269–75.

56. Kakkar A, Levine M, Pinedo H, Wolff R, Wong J. Venous thrombosis in cancer patients: insights from the FRONTLINE survey. Oncologist. 2003;8(4):381–8.

57. Puel V, Caudry M, Le Metayer P, Baste J, Midy D, Marsault C, et al. Superior vena cava thrombosis related to catheter malposition in cancer chemotherapy given through implanted ports. Cancer. 1993;72(7):2248–52.

58. Vesely T. Central venous catheter tip position: a continuing controversy. Vasc Interv Radiol. 2003;14(5):527–34.

59. Collier P, Blocker S, Graff D, Doyle P. Cardiac tamponade from central venous catheters. Am J Surg. 1998;176(2):212–4.

60. Silberzweig J, Sacks D, Khorsandi A, Bakal C. Reporting standard for central venous access. JVIR. 2003;14(9):443–52.

61. Barzaghi A, Dell apos Orto M, Rovelli A, Rizzari C, Colombini A, Uderzo C. Central venous catheter clots: incidence, clinical significance and catheter care in patients with hematologic malignancies. Pediatr Hematol Oncol. 1995;12(3):243–50.

62. Henrickson K, Axtell R, Hoover R, Kuhn S, Pritchett J, Kehl S, et al. Prevention of central venous catheter-related infections and thrombotic events in immunocompromised children by the use of vancomycin/ciprofloxacin/heparin flush solution: A randomized, multicenter, double-blind trial. J Clin Oncol. 2000;18(6):1269–78.

63. Timsit J, Farkas J, Boyer J, Martin J, Misset B, Renaud B, et al. Central vein catheter-related thrombosis in intensive care patients: incidence, risk factors and relationship with catheter-related sepsis. CHEST. 1998;114(1):207–13.

64. Eastman M, Khorsand M, Maki D, Williams E, Kim K, Sondel P, et al. Central venous device-related infection and thrombosis in patients treated with moderate dose continuous-infusion interleukin-2. Cancer. 2001;91(4):806–14.

65. Heaton D, Han D, Inder A. Minidose (1 mg) warfarin as prophylaxis for central vein catheter thrombosis. Intern Med J. 2002;32(3):84–8.

66. Geerts W, Heit J, Clagett G, Pineo G, Colwell C, Anderson FJ, et al. Prevention of venous thromboembolism. CHEST. 2001;119:132–75.

67. Geerts W, Bergqvist D, Pineo G, Heit J, Samama C, Lassen M, et al. Prevention of venous thromboembolism: American College of Chest Physicians Evidence-Based Clinical Practice Guidelines (8th Edition). CHEST. 2008;133:381–453.

68. Turpie A, Bauer K, Eriksson B, Lassen M. Fondaparinux vs enoxaparin for the prevention of venous thromboembolism in major orthopedic surgery: a meta-analysis of 4 randomized double-blind studies. Arch Intern Med. 2002;162(16):1833–40.

69. Couban S, Goodyear M, Burnell M, Dolan S, Wasi P, Barnes D, et al. Randomized, placebo-controlled study of low-dose warfarin for the prevention of central venous catheter-associated thrombosis in patients with cancer. J Clin Oncol. 2005;18(23):4063–9.

70. Verso M, Agnelli G, Bertoglio S, Di Somma F, Paoletti F, Ageno W, et al. Enoxaparin for the prevention of venous thromboembolism associated with central vein catheter: a double-blind, placebo-controlled, randomized study in cancer patients. J Clin Oncol. 2005;18(23):4057–62.

71. Young A, Billingham L, Begum G, Kerr D, Hughes A, Rea D, et al. Warfarin thromboprophylaxis in cancer patients with central venous catheters (WARP): an open-label randomized trial. Lancet. 2009;373(9663):567–74.

72. Denny M, Frank L. Ventricular tachycardia secondary to Port-a-Cath fracture and embolization. J Emerg Med. 2003;24(1):29–34.

73. Mercuri M, Distefano M, Crovaro M, Giri S, Sportelli G, Carrara A, et al. Central venous catheter disruption and embolization: percutaneous retrieval. A case report. Eur Rev Pharmacol Sci. 2000;4(5-6):133–8.

8. Abbildungsverzeichnis

Abb. 1.1.: Hickman-Katheter

Abb. 1.2.: Aufbau eines Portkathetersystems

Abb. 1.3.: Anatomie der Armvenen

Abb. 2.1.: Portkathetersysteme: Titanium Vital-Port® Mini und Titanium Vital-Port® Petite

Abb. 2.2.: Durchleuchtungsbild Oberarm

Abb. 2.3.: Durchleuchtungsbild der oberen Thoraxapertur

Abb. 2.4.: Durchleuchtungsbild der oberen Thoraxapertur und des Halses

Abb. 3.1.: Säulendiagramm: Altersverteilung der Patienten zum Zeitpunkt der Implantation

Abb. 3.2.: Tortendiagramm: Verteilung der Krankheiten die Indikation zur Implantation eines Portkatheters waren

Abb. 3.3.: Säulendiagramm: Liegedauer der Portkathetersysteme bezogen auf die Patientenzahl

Abb. 3.4.: Tortendiagramm: Prozentuale Verteilung der Komplikationen

Abb. 3.5.: Durchleuchtungsbild Oberarm: Twisted Port

Abb. 3.6.: Katheterfraktur mit Dislokation

a: Durchleuchtungsbild Oberarm Katheterfraktur

b: Durchleuchtungsbild Thoraxübersicht Ausschnitt

c: Durchleuchtungsbild Beckenübersicht Ausschnitt

d: Durchleuchtungsbild Beckenübersicht Ausschnitt

e: Durchleuchtungsbild Beckenübersicht Ausschnitt

Abb. 3.7.: Armphlebographie links

Abb. 3.8.: Hautdehiszenz im Bereich der Portkammer

9. Tabellenverzeichnis

Tab. 2.1.: Indikation zur Implantation eines Portkathetersystems

Tab. 2.2.: Datenblatt: Portkathetersystem

Tab. 3.1.: Zeitpunkt des Auftretens von Komplikationen

10. Danksagung

Herrn Prof. Dr. Gerhard Adam, dem Leiter der Klinik und Poliklinik für Diagnostische und Interventionelle Radiologie danke ich für die Möglichkeit die vorliegende Arbeit in seiner Klinik durchzuführen.

Herrn Prof. Dr. Christian R. Habermann danke ich für die Überlassung des Themas, seine immer humorvolle, hilfsbereite Art, seine wertvolle Kritik und seine Unterstützung bei der Ausführung der Arbeit.

Frau Dr. Jasmin D. Busch als meine Betreuerin stand mir wirklich jederzeit helfend zu Seite. Ihr gebührt größter Dank für die ständige Erreichbarkeit und die ehrliche direkte Beurteilung. Ohne Ihre Hilfe wäre diese Arbeit noch lange nicht fertig.

Mein besonderer Dank gilt meiner Familie. Meiner Mutter danke ich für Ihre liebevolle Unterstützung in jeder Lebenslage. Ohne Ihren Beistand wären mir viele Dinge im Studium, bei dieser Arbeit und generell nicht so leicht gefallen oder gar geglückt. Meinem Vater danke ich für seine Kritik, seine fachlichen Ratschläge und seine geduldigen Hilfestellungen. Er war mir eine große Hilfe. Diese Arbeit und mein Studium wäre ohne die Unterstützung dieser Eltern nicht geglückt.

Meinen liebsten Geschwistern möchte ich danken für die ständige Erreichbarkeit bei jeglichen Problematiken, für die Lösung technischer Erschwernisse und das häufige Korrekturlesen.

Matthias Solari hat mir während der Erstellung dieser Arbeit den Rücken frei gehalten und mich in der Zeit fern dem Schreibtisch glücklich gemacht und zum Lachen gebracht. Vielen lieben Dank!

Ein letzter Dank richtet sich an Alina Erdmann, die schon seit weit vor meinem Studium an meiner Seite ist und mich in jeder Situation unterstützt.

11. Eidesstattliche Versicherung

Ich versichere ausdrücklich, dass ich die Arbeit selbständig und ohne fremde Hilfe verfasst, andere als die von mir angegebenen Quellen und Hilfsmittel nicht benutzt und die aus den benutzten Werken wörtlich oder inhaltlich entnommenen Stellen einzeln nach Ausgabe (Auflage und Jahr des Erscheinens), Band und Seite des benutzten Werkes kenntlich gemacht habe.

Ferner versichere ich, dass ich die Dissertation bisher nicht einem Fachvertreter an einer anderen Hochschule zur Überprüfung vorgelegt oder mich anderweitig um Zulassung zur Promotion beworben habe.

Unterschrift: .....