Universitätsklinikum Hamburg Eppendorf

Klinik für Herz- und Gefäßchirurgie

des Universitären Herzzentrums Hamburg

(Direktor: Prof. Dr. Dr. H. Reichenspurner)

Die klinische Einführung der computergestützten Operationseinheit da Vinci™ zur komplett endoskopischen Myokardrevaskularisation am schlagenden Herzen bei Patienten mit koronarer Ein- und Zweigefäßerkrankung

Dissertation

zur Erlangung des Grades eines Doktors der Medizin

an der Medizin Fakultät der Universität Hamburg

vorgelegt von

Teymour Ahmadzade-Youssefi

aus

Hamburg

Hamburg 2013

Angenommen von der

Medizinischen Fakultät der Universität Hamburg am: 13.11.2013

Veröffentlicht mit der Genehmigung der

Medizinischen Fakultät der Universität Hamburg

Prüfungsausschuss, der Vorsitzende: Prof. Dr. H. Reichenspurner

Prüfungsausschuss, zweiter Gutachter: Prof. Dr. Y. von Kodolitsch

Meinen Eltern Margrit und Hossein,

meiner Leyli und unserem Kian

Inhaltsverzeichnis

1. Einleitung 6

1.1. Die koronare Herzkrankheit (KHK) 7
1.1.1. Pathogenese der koronaren Herzkrankheit 7
1.1.2. Risikofaktoren der koronaren Herzkrankheit 9
1.1.3. Therapieoptionen der koronaren Herzkrankheit 10
1.2. Die operative Myokardrevaskularisation 11
1.2.1 Die geschichtliche Entwicklung der operativen Therapie der koronaren Herzerkrankung 12
1.2.2. Die Entwicklung von der konventionellen zur minimal-invasiven koronaren Bypassoperation 14
1.2.3. Die endoskopische Bypass-Operation am Herzen 16
1.4. Die Aufgabenstellung 19

2. Methodik und Patienten 20

2.1. Das da Vinci™ System 20
2.1.1. Der Grundaufbau 20
2.1.2. Die Master-Slave-Philosophie 23
2.1.3. Die haptische Rückkopplung 26
2.1.4. Die Instrumentation 27
2.2. Der Operationssaal 29
2.3. Das Patientengut 33
2.3.1. Indikation und Kontraindikationen 36
2.3.2. Konversionskriterien 38
2.3.3. Genehmigung für die klinische Erprobung des Telemanipulatorsystems 39
2.4. Anästhesiologisches Management 40
2.5. Die Operation am geschlossenen Thorax 42
2.5.1. Das endovaskuläre kardiopulmonale Bypass-System von Heartport 42
2.5.2. Der Endostabilisator 43
2.5.3. Positionierung und Vorbereitung des Patienten für den Einsatz des Telemanipulatorsystems 48
2.5.4. Die Portplatzierung 51

2.5.5. Die telemanipulatorgestützte endoskopische Präparation der linken A. thoracica interna (LITA) 53
2.5.6. Die endoskopische Präparation des Ramus interventricularis anterior (RIVA) 59
2.5.7. Die telemanipulatorgestützte endoskopische Präparation der rechten A. thoracica interna (RITA) 60
2.5.8. Die telemanipulatorgestützte Anastomosierung der LITA mit dem RIVA 61

3. Ergebnisse 64

4. Diskussion 72

4.1. Die Patientenlagerung 74
4.2. Die Portplazierung 75
4.3. Der Endostabilisator 76
4.4. Die endoskopische Koronaranastomose 77
4.5. Die Patientenauswahl 79
4.6. Die intraoperative Qualitätskontrolle 80
4.7. Vergleich mit anderen Telemanipulatorsystemen in der Koronarchirurgie 81
4.8. Erfahrungen im Universitärem Herzzentrum Hamburg 84
4.9. Ausblick 85

5. Zusammenfassung 87

6. Literaturliste 89

7. Danksagung 114

8. Eidesstattliche Erklärung 115

9. Anhang 116

1. Einleitung

Erkrankungen des Herz-Kreislauf-Systems spielen in der heutigen Zeit die zentrale Rolle in der modernen Medizin. In den Sterblichkeitsstatistiken stehen diese Erkrankungen an erster Position. Sowohl im Bereich der Grundlagenforschung als auch in der medizinischen Versorgung der Herz- Kreislauferkrankungen sind in den letzten Jahren enorme Fortschritte erzielt worden. Neben der medikamentösen Therapie und den interventionellen kardiologischen Verfahren wie Dilatationsbehandlung und Stent-Implantation haben sich auch in der chirurgischen Behandlung der koronaren Herzkrankheit elementare Veränderungen ergeben (63, 103, 151, 221).

In nahezu allen chirurgischen Disziplinen entwickeln sich neue Verfahren, deren Grundidee die Reduzierung des chirurgischen Traumas beinhaltet. Diese Entwicklung lässt die Herzchirurgie nicht unbeeinflusst, so dass seit einigen Jahren verstärkt verschiedene minimal-invasive Verfahren eingeführt werden (25, 26, 50, 138, 190, 197).

Die herkömmliche konventionelle Bypassoperation zur Versorgung der koronaren Herzerkrankung erfolgt über eine mediane Sternotomie mit einer ca. 30 cm langen Hautinzision. Die seit ca. 40 Jahren standardisierten Operationstechniken zur Myokardrevaskularisation waren gekennzeichnet durch die mediane Sternotomie und den Einsatz der extrakorporalen Zirkulation (EKZ).

Bei den minimal-invasiven Techniken lassen sich grundsätzlich zwei Zielrichtungen zur Vermeidung des operativen Traumas erkennen. Zum Einen haben sich Techniken etabliert, bei denen auf den Einsatz der Herz-Lungen-Maschine (HLM) verzichtet werden kann. Dabei handelt es sich um Operationen am schlagenden Herzen (56, 106, 138, 197). Zum Anderen kann die koronare Myokardrevaskularisation unter Einsatz der Herz-Lungen-Maschine über eine Minithorakotomie durchgeführt werden, um eine mediane Sternotomie und die mit ihr verbundenen Risiken zu vermeiden, wodurch eine schnellere Mobilisation des Patienten möglich wird (90, 156, 190). Die ersten Ansätze eines solchen endoskopischen Operierens waren jedoch durch die rigide, 2-dimensional ausgerichtete Instrumentierung limi-

tiert und daher auf die thorakoskopische Präparation der Brustwandarterien beschränkt (138, 175, 195).

In der vorliegenden Arbeit soll gezeigt werden, wie die Verbindung beider minimalinvasiver Techniken mit Hilfe der am Herzzentrum Dresden eingeführten computergestützten Operationseinheit da Vinci™ (Intuitive Surgical, Mountain View, CA, USA) möglich wird.

1.1. Die koronare Herzkrankheit (KHK)

Die koronare Herzkrankheit ist die häufigste, lebensbedrohliche Erkrankung in den westlichen Industrienationen. So leiden in den USA mehr als 11 Millionen Menschen an der koronaren Herzerkrankheit (171). In der Bundesrepublik Deutschland wird die Prävalenz der koronaren Herzerkrankung bei der männlichen Bevölkerung auf 5 bis 10% geschätzt. Frauen sind weniger betroffen, das Geschlechterverhältnis zwischen Frauen und Männern liegt bei 1:4 (170). Die sich daraus ergebenden Folgen, wie Herzinsuffizienz, Herzinfarkt und Herzrhythmusstörungen sind die häufigsten Todesursachen der westlichen Industrienationen. So verstarben im Jahr 2002 in der Bundesrepublik Deutschland bei einer Gesamtbevölkerung von ca. 81 Millionen insgesamt 841.656 Menschen, davon 393.778 (46,8%) an Herz-Kreislauferkrankungen, wobei dem Herzinfarkt ein Anteil von 17,6% der Herz-Kreislauferkrankungen (69.271 Todesfälle) zukommt (191).

In den zurückliegenden 30 Jahren nahm die Morbidität und Mortalität der an einer ischämischen Herzkrankheit leidenden Bevölkerung in einem solch starken Umfang zu, dass weltweit umfangreiche Präventionsmaßnahmen verabschiedet wurden (12, 122, 141).

1.1.1. Pathogenese der koronaren Herzkrankheit

Die koronare Herzkrankheit ist die Manifestation der Atherosklerose an den Herzkranzarterien. Als Ausgangspunkt des pathologischen Geschehens wird eine endotheliale Dysfunktion angesehen. Diese Dysfunktion und eine anormale Interaktion der Monozyten und Thrombozyten aus dem Blut führen zu subintimalen

Ansammlungen von Fett, Zellen und Zelltrümmern, sogenannten atherosklerotischen Plaques, die sich mit unregelmäßiger Geschwindigkeit in verschiedenen Segmenten des epikardialen Koronargefäßbettes entwickeln und schließlich zur segmentalen Einengung des entsprechenden Gefäßabschnittes führen (102).

Vorrangig entwickeln sich im epikardialen Verlauf der Koronararterien eine oder mehrere Einengungen. Abhängig vom Stenosierungsgrad können diese Einengungen zu einer hämodynamisch bedeutsamen Behinderung des Koronarflusses führen. Das dadurch entstehende Missverhältnis zwischen Sauerstoffbedarf und Sauerstoffversorgung löst in der Folge eine Myokardischämie aus. Dieser Prozess ist als fokales Geschehen zu betrachten, das eine uneinheitliche Ischämie hervorruft. Die daraus folgenden regionalen Kinetikstörungen bedingen segmentale Dysfunktionen und können so die Effizienz der myokardialen Pumpfunktion stark mindern (3, 211).

Die Durchblutung der Herzmuskulatur erfolgt transmural. Die großen epikardial verlaufenden Koronargefäße (Leitgefäße) geben verzweigende Seitenäste ab, die von der epikardialen Oberfläche der Herzmuskulatur zum Subendokard ziehen. Prädilektionsorte für stenosierende Gefäßwandprozesse sind die Bifurkationsstellen im proximalen Abschnitt der großen Leitgefäße. Entwickelt sich im proximalen Abschnitt der epikardialen Leitgefäße eine Koronarstenose, so kommt es infolge einer kompensatorischen Dilatation der intramyokardial verlaufenden kleineren Widerstandsgefäße zu einer Abnahme der Koronarreserve (100). Der Gesamtwiderstand und die Koronardurchblutung bleiben zunächst konstant.

Sind mehr als 75% der Querschnittsfläche des Koronargefäßes eingeengt, so ist die Koronarreserve erschöpft (kritische Stenose). Die Durchblutung des Myokards wird dabei durch die intramurale Wandspannung weiter erschwert, eine Blutversorgung des linken Ventrikelmyokards findet aufgrund der intramuralen Druckverhältnisse ohnehin nur in der Diastole statt. Da die Innenschicht des Myokards von den Endstrecken der transmuralen Zweige der Leitgefäße versorgt wird, ist sie von Durchblutungsstörungen am stärksten betroffen, eine Myokardischämie manifestiert sich von daher zuerst im subendothelialen Myokardgewebe (100).

Nach Absenkung der Koronardurchblutung tritt zuerst die Umstellung auf die anaerobe Glykolyse ein. Hämodynamisch betrachtet kommt es zunächst zu einer

diastolischen Relaxationsstörung, die eine diastolische Erhöhung des intramuralen Drucks und eine weitere Verschlechterung der Durchblutungsverhältnisse bewirkt. Erst später kommt es auch zu einer systolischen Kontraktionsstörung, gefolgt von einem Anstieg des linksventrikulären Füllungsdruckes. Erst dann treten EKG-Veränderungen und noch später subjektive Symptome auf (100).

Folgen der koronaren Herzkrankheit können instabile Angina pectoris, stumme Myokardischämie, akuter Myokardinfarkt, Herzrhythmusstörungen einschließlich des plötzlichen Herztods sowie die Ausbildung einer Herzinsuffizienz sein. Häufigstes Leitsymptom ist die belastungsabhängige Angina pectoris.

1.1.2. Risikofaktoren der koronaren Herzkrankheit

Bei der Betrachtung der Risikofaktoren der Atherosklerose, die mit denen der koronaren Herzkrankheit im wesentlichen übereinstimmen (66, 136, 140, 155), unterscheidet man unbeeinflussbare Risikofaktoren wie familiäre Disposition (78, 205), Lebensalter und männliches Geschlecht von beeinflussbaren Risikofaktoren (121, 124, 161, 216). Diese werden wiederum in Risikofaktoren erster und zweiter Ordnung unterteilt. Im Folgenden soll nur auf die Risikofaktoren erster Ordnung näher eingegangen werden.

In Ländern, in denen die Bevölkerung im Mittel einen niedrigen Cholesterinspiegel aufweist, ist das kardiovaskuläre Todesrisiko gering. In Industrienationen liegt der mittlere Cholesterinspiegel jedoch in der Regel zu hoch und das kardiovaskuläre Todesrisiko nimmt deutlich zu (143). Bei Männern mit einem Cholesterinspiegel von 240 mg% ist das Risiko einer koronaren Herzerkrankung signifikant erhöht. Es besteht hierbei eine inverse Beziehung zwischen der Plasmalipoproteinkonzentration HDL (High Density Lipoprotein) und der koronaren Herzerkrankung. HDL ist für den Abtransport von Cholesterin aus dem peripheren Gewebe verantwortlich. Bei Männern gehen HDL-Cholesterinwerte über 55 mg% und bei Frauen über 65 mg% mit einem deutlich verminderten kardiovaskulären Risiko einher. LDL-Cholesterin (Low Density Lipoprotein) über 190 mg% stellen ein sehr hohes kardiovaskuläres Risiko dar. Eine Triglyzeriderhöhung stellt demgegenüber keinen unabhängigen Risikofaktor dar (48, 131, 132).

Personen, die mehr als 20 Zigaretten pro Tag rauchen, haben ein dreimal höheres Risiko einen Herzinfarkt zu erleiden, als Nichtraucher. Nach Nikotinabstinenz sinkt das Risiko für eine koronare Herzerkrankung. Es erreicht allerdings nie das niedrigere Risiko der Nichtraucher (46, 210).

Die arterielle Hypertonie ist ein gesicherter Risikofaktor für die Entwicklung einer Koronarsklerose (114). Das Risiko steigt an, wenn gleichzeitig noch andere Risikofaktoren wie Hypercholesterinämie und Nikotinabusus vorliegen. Etwa 9-20% der erwachsenen Gesamtbevölkerung haben einen arteriellen Hypertonus (30, 67, 88).

Ein klinisch manifester Diabetes mellitus ist ebenfalls ein gesicherter Risikofaktor für die Entstehung einer Koronarsklerose (77, 109, 110, 212). Beim Diabetes mellitus tritt die koronare Herzerkrankung fast immer diffus, selten als lokalisierte Stenose auf. Auch ausgeprägte ischämische Episoden werden häufig von diesen Patienten nicht bemerkt (stumme Ischämien). Eine Erklärung hierfür kann eine gleichzeitig bestehende diabetische Polyneuropathie mit herabgesetztem Schmerzempfinden sein.

1.1.3. Therapieoptionen der KHK

Bei der Therapie der KHK wird initial versucht eine kausale Vorgehensweise einzuhalten um durch Ausschaltung von beeinflussbaren Risikofaktoren eine Verhinderung der Progression einer Arterioklerose zu erreichen. Zusätzlich ist jedoch aufgrund der bestehenden Klinik des Patienten eine symptomatische Therapie erforderlich. Hierbei unterscheidet man die medikamentöse Therapie von den Verfahren, welche die Revaskularisation der betroffenen Koronararterie zum Ziel haben (103, 151).

Bei der medikamentösen Therapie werden neben einer Basistherapie mit Gabe von Thrombozytenaggregationshemmern zur Prophylaxe einer Koronarthrombose sogenannte antianginöse Wirkstoffe wie Nitrate, Molsidomin, Betarezeptorenblocker und Kalziumantagonisten verabreicht, welche vor allem zu einem verminderten Sauerstoffbedarf des Myokardgewebes führen (68).

Bei persistierender Symptomatik werden zusätzlich revaskularisierende Verfahren angewendet um eine Verbesserung der Sauerstoffversorgung und damit eine Verminderung der Angina-pectoris-Symptomatik, eine Senkung des Infarktrisikos und eine Verbesserung der individuellen Belastbarkeit zu erzielen. Hierbei kommt neben den interventionellen kardiologischen Prozeduren wie der perkutanen transluminalen koronaren Angioplastie (PTCA) mit immer häufigerer, zusätzlicher Implantation eines intrakoronaren Stents (167), die operative Koronarrevaskularisation als Verfahren zum Einsatz (63, 103, 151, 221).

1.2. Die operative Myokardrevaskularisation

Von den im Jahre 2003 in der Bundesrepublik Deutschland am Herzen operierten 147.477 Patienten wurden 71.855 Patienten (48,7%) durch eine operative Myokardrevaskularisation versorgt (113). Hierbei stellt die koronare Bypassversorgung nicht nur in der Bundesrepublik Deutschland, sondern weltweit gesehen in den industrialisierten Ländern den am häufigsten durchgeführten chirurgischen Eingriff dar.

Von den zahlreichen in der Vergangenheit durchgeführten koronaren Bypassoperationen haben sich heute im wesentlichen folgende Konduits zur Myokardrevaskularisation durchgesetzt (38, 201):

- der Arteria-thoracica-interna-Bypass (ITA)
- der aortokoronare Venenbypass (V. saphena magna)
- der Arteria-radialis-Bypass

In einigen Herzzentren wird, in Anlehnung an die deutlich besseren Offenheitsraten der ITA gegenüber den Venenbypässen eine zunehmende arterielle Myokardrevaskularisation mittels Arteria-radialis-Bypässen favorisiert (201). Alternativ kommen vereinzelt auch die A. epigastrica inferior oder die A. gastroepiploica dextra als Konduit zum Einsatz (11). Hierbei wird in den meisten Fällen in konventioneller Technik die Operation am offenen Thorax mittels Einsatz der Herz-Lungen-Maschine in moderater Hypothermie (28-32°C) durchgeführt.

Bei der aortokoronaren Venenbypassoperation wird fast ausschließlich die V. saphena magna als Überbrückung der Koronararterienstenose auf die Aorta ascendens und in die Koronararterie distal der Stenose implantiert (38).

Bei der arteriellen Myokardrevaskularisation wird die A. thoracica interna bzw. die A. radialis oder ein anderes arterielles Konduit auf die betroffene Koronararterie distal der Stenose anastomosiert (10, 201). Die Favorisierung der A. thoracica interna liegt in der deutlich niedrigeren Verschlussrate gegenüber allen sonstigen in der koronaren Bypassoperation zur Anwendung kommenden Konduits. Nach 10-15 Jahren sind ca. 80-90% der A. thoracica interna Anastomosen noch offen (85, 203), während die V. saphena magna Bypässe in diesem Zeitraum nur noch zu 50-60% durchlässig sind (85, 178, 203). Die Letalität der Operation liegt heute in der Größenordnung von 1-2% (36, 60).

1.2.1 Die geschichtliche Entwicklung der operativen Therapie der koronaren Herzerkrankung

Die operative Myokardrevaskularisation geht auf die Anfänge des vorigen Jahrhunderts zurück. Alexis Carrel anastomosierte 1910 als einer der Ersten einen experimentellen koronaren Bypass. Im Laufe der folgenden Jahre wurden viele verschiedene Techniken, wie z.B. die Sympathektomie, Ligatur des Sinus coronarius, die Ligatur der A. thoracica interna und einige andere Verfahren zur Steigerung des myokardiale Sauerstoffangebotes und damit zur Behandlung der Angina pectoris in experimentellen Studien durchgeführt, ohne jedoch eine nachweislich durchgreifende Verbesserung erzielen zu können (15, 153, 154).

Die erste dokumentierte Technik zur indirekten Steigerung der Myokardperfusion war die „Vineberg-Technik“, bei der die A. thoracica interna in das Myokardgewebe implantiert wurde. In einer Anzahl von Fällen kam es hierbei sogar im Laufe der Zeit zur Ausbildung neuer Gefäßverbindungen zwischen der linken A. thoracica interna und einzelnen Koronararterien (214, 215). Falls es zur Ausbildung dieser o.g. Gefäßverbindungen kam, konnte bei einigen Patienten eine regrediente Angina pectoris Symptomatik beobachtet werden. Allerdings war eine

Revaskularisation des Myokards mit dieser Methode nicht immer nachweisbar und zudem ist die Methode nicht für die akute Revaskularisation zu verwenden.

Zwei wichtige Ereignisse waren maßgeblich an der Entwicklung hin zur modernen koronaren Bypasschirurgie beteiligt. Im Bereich der Diagnostik entwickelte und verbesserte Sones die koronare Arteriographie, womit die Bestimmung von Lokalisation und Schweregrad der Koronarartheriosklerose als auch die Beurteilung der linksventrikulären Pumpfunktion möglich wurden (184, 185).

Im Bereich der Operationstechnik stellte Gibbon 1954 die erfolgreiche Konstruktion eines totalen kardiopulmonalen Bypasses als die konsequente Weiterentwicklung der von O´Shaughnessy im Jahr 1939 beschrienenen Perfusionstechnik (82, 83, 154) vor. Mit der Entwicklung einer solchen Herz-Lungen-Maschine war die technische Voraussetzung für die Kardioplegie und somit für die moderne koronare Bypasschirurgie geschaffen.

Im Jahre 1962 wurde durch Sabiston an dem Johns-Hopkins-Hospital in Baltimore vermehrt die V. saphena magna als aortokoronares Venentransplantat zur Revaskularisation der rechten Koronarartie verwendet (168). Garret und DeBakey gelang es als erste, die Anastomosierung eines aortokoronaren Venentransplantates an das linke Koronarsystem als alternatives Verfahren umzusetzen, nachdem zuvor die Endarteriektomie im betreffenden Koronarsystem nicht erfolgreich durchgeführt werden konnte (80). Die heutige Verwendung von aortokoronaren Bypässen durch V. saphena magna Transplantate zur Versorgung isolierter Stenosen der Herzkranzgefäße geht auf Anfangsarbeiten von Favaloro in Cleveland zurück (76). Das Konzept des aortokoronaren Venenbypasses setzte sich durch, nachdem Favaloro in einer größeren Patientenserie aortokoronare Venenbypässe erfolgreich zum Einsatz brachte.

In der UDSSR anastomosierte zur gleichen Zeit Kolessov in Leningrad als erster einen A. thoracica interna Bypass zur Behandlung der Angina pectoris auf den Ramus interventrikularis anterior (129). Green modifizierte dieses Verfahren zur heute standardisierten Operationstechnik (86). Innerhalb weniger Jahre wurde in vielen Zentren die aortokoronare Bypassoperation als Routineverfahren durchgeführt.

1.2.2. Die Entwicklung von der konventionellen zur minimal-invasiven koronaren Bypasschirurgie

Der Zugang zum Mediastinum über eine mediane Sternotomie wurde erstmals durch den britischen Militärarzt Herbert Milton im Jahre 1897 durchgeführt und beschrieben (49). Im Laufe der folgenden Jahre wurde Miltons Einschätzung der medianen Sternotomie als der Zugang zu den thorakalen Organen von anderen Chirurgen geteilt (133, 169).

Erst im Jahre 1953 setzte sich die mediane Sternotomie als bevorzugter Zugang für eine elektive Herzoperation durch (112, 182). Dieser einfache und sichere Zugangsweg ist jedoch zum Teil mit einer erheblichen Mortalität und Morbidität unmittelbar nach der Operation behaftet (172, 220) wie z.B. Mediastinitis und Osteomyelitis (145, 177, 192), eingeschränkter Knochenheilung mit z.T. Ausbildung einer Pseudarthrose (32, 97, 101, 104), Wundheilungsstörungen (46, 63, 183) und chronischen Gewebereizungen (4, 14). Es werden ebenso verschiedene Poststernotomiesyndrome beschrieben, welche sich klinisch durch kontinuierliche Schmerzen und motorisch sensorische Störungen manifestieren (16, 111, 213).

Analog der Entwicklung in nahezu allen anderen chirurgischen Disziplinen, wurden auch in der Herzchirurgie in den letzten Jahren verschiedene minimal-invasive Verfahren eingeführt. Der Vielfalt der unterschiedlichen Verfahren steht bis heute keine einheitliche Definition des Begriffes „minimal-invasive" gegenüber. Prinzipiell lassen sich zwei Zielrichtungen zur Vermeidung des operativen Traumas erkennen:

- Operationstechniken mit dem Ziel der Minimierung des operativen Zuganges
- Operationstechniken mit Verzicht auf den Einsatz der Herz-Lungen-Maschine

Bei den Operationen mit dem Ziel einer Minimierung des operativen Zuganges galt es insbesondere, durch Vermeidung der medianen Sternotomie die Kontinuität des Thorax zu belassen und zusätzlich die Größe der Hautinzision zu minimieren. Hierbei erhoffte man sich vor allem durch die Minimierung der chirurgischen Wundfläche, eine schnellere Rekonvaleszenz und damit auch eine schnellere Mobilisation des Patienten zu erzielen. Kürzere Nachbeatmungszeiten, ein kürzerer Aufenthalt auf der Intensivstation, weniger peripher und zentralnervöse

Folgeerscheinungen und weitgehender Verzicht auf Bluttransfusionen dienen dem Patienten und verringern darüber hinaus die Krankheitskosten.

So publizierte Benetti die ersten beiden Fälle einer minimal-invasiven koronaren Myokardrevaskularisation des R. interventrikularis anterior (RIVA) durch die linke A. thoracica interna (LITA) mittels einer linksanterioren Minithorakotomie (17). Ebenso berichtete Stevens über seine tierexperimentellen Erfahrungen zur Anlage des LITA-RIVA-Bypasses über einen ähnlichen Zugang (193, 194). Diesen ersten Berichten über eine minimal-invasiven Zugang zur operativen Myokardrevaskularisation folgten weitere Erfahrungsberichte anderer Chirurgen (2,18, 34, 35, 196, 197, 198).

Der entscheidende Nachteil dieser minimal-invasiven Zugangstechniken bestand initial darin, dass nur Patienten mit einer Eingefäßerkrankung über den Zugang einer Minithorakotomie behandelt werden konnten. Es entstand die Notwendigkeit der Entwicklung weiterer minimal-invasiver Techniken zur Behandlung der koronaren Mehrgefäßerkrankung unter Vermeidung der medianen Sternotomie. Eine entsprechende Technik wurde schon früh von der Arbeitsgruppe in Dresden vorgeschlagen und eingesetzt (90, 91), wobei der Zugang über eine linksanteriore Minithorakotomie erfolgte und die multiple koronare Myokardrevaskularisation am kardioplegierten Herzen realisiert werden konnte. In der Anfangsphase wurde dabei das endovaskuläre kardiopulmonale Bypass-System von Heartport (Heartport Inc., Redwood City, CA/USA) genutzt (84, 89). Wegen der mit diesem System verbundenen, z.T. erheblichen Komplikationen wie z.B. der retrograden Aortendissektion der Aorta abdominalis (217), erfolgte später der Anschluss an die extrakorporale Zirkulation (EKZ) durch Kanülierung der Femoralgefäße und direktes Abklemmen der Aorta ascendens über den Zugang der linksanterioren Minithorakotomie. Mit dieser von Gulielmos entwickelten sogenannten „Dresdner Technik" konnte nun auch die operative Myokardversorgung von koronaren Mehrgefäßerkrankungen über den minimal-invasiven Zugang der linksanterioren Minithorakotomie erfolgen und hierbei die Sicherheitsstandards der konventionellen Herzchirurgie beibehalten werden (90, 91, 162, 163).

Seit der Entwicklung der minimal-invasiven koronaren Bypasschirurgie haben sich aber auch Techniken etabliert, bei denen weiterhin der chirurgische Zugang über die konventionelle medianen Sternotomie erfolgt, jedoch auf den Einsatz der

extrakorporalen Zirkulation gerade bei Hochrisikopatienten verzichtet werden kann (beating heart surgery). Diese Operationsverfahren, bei welchen die koronare Bypassversorgung mittels Einsatz entsprechender mechanischer Stabilisationssysteme (z.B. Octopus 1, Octopus 2, Medtronic Inc., Minneapolis, MN/USA) am schlagenden, jedoch lokal mechanisch ruhig gestellten Herzen erfolgt (62, 98, 115, 134, 144), werden unter der Bezeichnung OPCAB (Off Pump Coronary Artery Bypass) zusammengefasst. Ziel ist dabei die Minimierung der Ischämiezeiten, die bei jedem Verfahren mit Kardioplegie auftreten und sich vor allem negativ auf die Nieren und das Gehirn auswirken (1, 59).

Den erdenklich günstigsten Fall stellen somit solche Operationsverfahren dar, bei welchen man sowohl auf den Einsatz der extrakorporalen Zirkulation als auch auf den chirurgischen Zugang über die mediane Sternotomie verzichten kann. Dies wird mit dem sogenannten MIDCAB Verfahren (Minimally Invasive Direct Coronary Artery Bypass) realisiert (87), wobei die Anastomosierung der linken A. thoracica interna auf eine Koronararterie, in den meisten Fällen den R. interventricularis anterior, am schlagenden Herzen über den Zugang einer linksanterioren Minithorakotomie durchgeführt wird (47, 56, 138). Allerdings wird auch diese Technik in der Regel nur bei Patienten mit Eingefäßerkrankungen angewandt.

1.2.3. Die endoskopische Bypass-Operation am Herzen

Sämtliche Verfahren des minimal-invasiven thorakalen Zugangs bei der aortokoronaren Bypass-Operation erfordern eine mehrere Zentimeter lange Hautinzision und Minithorakotomie mit Spreizung des Gewebes und der knöchernen Strukturen. Trotz des im Vergleich zur Sternotomie deutlich kleineren operativen Zugangs, entstehen dem Patienten dadurch oft erhebliche Schmerzen (31), so dass ein endoskopisches Verfahren ohne die Notwendigkeit der Spreizung des thorakalen Gewebes und der knöchernen Strukturen wünschenswert erschien (31, 117, 118, 119, 146).

So wurde die Idee der minimal-invasiven Bypasschirurgie unter Nutzung endoskopischer computergestützter Operationsverfahren entwickelt (21, 27, 39, 73). Erste Ansätze dazu wies der sprachgesteuerte Manipulator AESOP (Automatic

Endoscopic System for Optimal Positioning) auf (165). Dieses System bot jedoch hinsichtlich der Freiheitsgrade nicht die technischen Voraussetzungen, um dem Ziel einer vollständig endoskopisch durchgeführten Operation am Herzen (Totally Endoscopic Coronary Artery Bypass, TECAB) gerecht zu werden. Der Umgang mit den notwendigen endoskopischen Instrumenten und die z.T. unterstützende thorakoskopische videoassistierte Präparation der LITA stellte sich im Vergleich zur konventionellen Präparation als schwierig und zeitaufwendig dar (43, 179, 180). Auch nach einer Lernphase war die LITA-Präparation über eine Minithorakotomie mit begrenzter Visualisation stets mit einem hohen Anspruch an den Operateur verbunden. Dieses lag zum einen an den problematischen Sichtbedingungen (94, 95, 219), zum anderen gestaltete sich die Handhabung der endoskopischen Instrumente in sofern als schwierig, als dass hierbei stets eine eingeschränkte Mobilität des Instrumentariums mit höchstens vier Bewegungsfreiheitsgraden bestand (175). Gerade bei der Präparation der kranialen 3-4 cm wurde deutlich, dass diese Präparation z.T. zu einer zu geringen Pedikellänge führten und somit die Revaskularisation insbesondere distaler RIVA-Abschnitte erschwerten. Es zeigte sich ferner, dass die Präparation der rechten A. thoracica interna (RITA) über die linksanterioren Minithorakotomie zwar möglich war (90), sich aber wegen der oben genannten Schwierigkeiten nicht als eine Methode für den klinischen Alltag durchsetzen konnte. Desweiteren wurden natürliche Zitterbewegungen beim konventionellen Gebrauch von endoskopischen Instrumentariums durch den invarianten Durchtrittspunkt am Thorax durch die direkte manuelle Führung verstärkt, während die Kraftübertragung und Rückübertragung wie auch der Bewegungsspielraum deutlich eingeschränkt sind (65, 69, 206).

Mit dem Ziel, diese Limitationen des vorhandenen konventionellen Instrumentariums zu überwinden, wurden am Forschungsinstitut Karlruhe elektronische Instrumentierungskontrollen und sensorische Feedbackmechanismen entwickelt. Zunehmende Verbreitung haben seither Roboterarme als Endoskopführungen gefunden (123, 142, 204).

In Analogie zu den industriellen Fernhantierungswerkzeugen wurde am Forschungszentrum Karlruhe das ARTEMIS System (Advanced Robotic Telemanipulator for Minimally Invasive Surgery), ein Telemanipulator mit sechs Bewegungsfreiheitsgraden entwickelt. Im Tiermodell konnten damit erfolgreich Cholezystekto-

mien durchgeführt werden (173), jedoch kam es aufgrund des eingeschränkten Bewegungsbereiches des Systems sowie der Länge des Vielgelenkes, das eine freie Schwenkung erst in einer Tiefe von 10 cm von der Trokarspitze erlaubte, sowie der fehlenden unterschiedlichen Effektoren, nicht zum klinischen Einsatz des ARTEMIS Telemanipulators (174).

Der sprachgesteuerte Roboterarm AESOP (Automated Endoscope System for Optimal Positioning) wird zur Endoskopführung während laparoskopischer und thorakoskopischer Anwendungen eingesetzt. Hierbei handelt es sich um einen mehrgelenkigen Manipulator mit vier Bewegungsfreiheitsgraden. Über ein Mikrofon steuert der Operateur die Positionierung des Videoskops mit Ein- oder Zwei-Wort-Kommandos. Im Vergleich zur manuellen Videoskopführung hat sich der Roboter gerade wegen des zitterfreien und stabilen Bildes, der exakten Positionierung sowie der Möglichkeit der Positionsspeicherung gegenüber der manuellen Videoskopführung als überlegen behauptet (43, 123). Kommunikationsprobleme zwischen Operateur und dem kameraführendem Assistenten, der oft spiegelbildlich agieren muss, entfallen (69).

Auf Basis des AESOP wurde von der Firma Computer Motion der ZEUS-Telemanipulator entwickelt (Computer Motion Inc., Goleta, CA/USA). Dieser Telemanipulator besteht aus zwei Komponenten, der Steuerkonsole und zwei auf der Basis des AESOP aufgebauten Manipulatoren zur Instrumentenführung, sowie einem AESOP zur Steuerung des Videoskops. Die Manipulatoren werden am Operationstisch angebracht. Die Darstellung des endoskopischen Bildes erfolgt entweder zweidimensional an einem Monitor oder dreidimensional, wobei der Operateur zur Wahrnehmung des 3-D-Effektes eine polarisierende Brille tragen muss bzw. das Bild auch in einem Head-Mounted-Display (HMD) dargestellt werden kann. Das System verfügt jedoch nur über vier Bewegungsfreiheitsgrade (20, 21, 157, 164, 165).

Erst die Entwicklung endoskopischen Instrumentariums mit einer Beweglichkeit in 6 Freiheitsgraden und genügend kleinen Bewegungsradien ließ den Gedanken der Operation am geschlossenen Brustkorb, also der total endoskopisch durchgeführten Operation, Realität werden. Diese technischen Voraussetzungen wurden erstmals mit der Entwicklung der komplementierten gelenkgestützten (Endo-

Wrist™) Operationseinheit da Vinci™ (Intuitive Surgical Inc., Mountain View, CA/USA) geschaffen (50, 61, 81, 117, 118, 119, 120).

1.4. Die Aufgabenstellung

Mit der Einführung der Operationseinheit da Vinci™ im Herzzentrum Dresden existiert seit Januar 1999 ein interdisziplinäres Team mit einem festen Mitarbeiterstab bestehend aus Herzchirurgen, Kardiologen, Anästhesisten, Kardiotechnikern und Instrumentierungsschwestern (-pflegern). Die hier vorgelegte Arbeit umfasst einen Beobachtungszeitraum von 2 Jahren.

Das primäre Ziel war, durch stetige Weiterentwicklung der operativen Fähigkeiten und Fertigkeiten mit dem Telemanipulatorsystem da Vinci™ die verschiedene Entwicklungsstadien bis hin zur komplett endoskopischen Myokardrevaskularisation der koronaren Eingefäßerkrankung am schlagenden Herzen zu betreuen. Es galt daher, neben der Datenerfassung der einzelnen Zwischenstadien die klinische Einsetzbarkeit des Telemanipulators zu demonstrieren.

Nach einer Schulung im Tierlabor wurde das System in die klinische Routine installiert. Es erfolgte eine etappenweise Weiterentwicklung bereits bestehender minimal-invasiver chirugischer Techniken zur Therapie der koronaren Herzerkrankung. Bei diesen Techniken wurde die computergestützte Operationseinheit als Ergänzung und Verbesserung eingesetzt. Das Ziel war die erfolgreiche Durchführung der komplett endoskopischen Myokardrevaskularisation am schlagenden Herzen. Aufzuzeigen war die Reproduzierbarkeit des operativen Ablaufes und die Entwicklung eines operativen Standards (Set up) zur operativen endoskopischen Versorgung bei Patienten mit einer koronaren Ein- und Zweigefäßerkrankung.

Die Aufgabenstellung war die schrittweise Betreuung der unterschiedlichen Entwicklungsstufen des vorangestellten Konzepts, von den ersten konzeptionellen Ansätzen bis hin zur vollständig endoskopisch durchgeführten Operation, sowie die Organisationsbeobachtung bei der Durchführung einer klinischen Studie zur Einführung einer neuen operativen Therapie.

2. Methodik und Patienten

2.1. Das da Vinci™ System

Konventionelles endoskopisches Instrumentarium verfügt nur über vier Bewegungsfreiheitsgrade und reduziert somit die intrakavitäre Beweglichkeit erheblich (175, 138, 195), es ist somit kaum möglich, eine koronare Anastomose im rechten Winkel zum Instrumentenschaft zu nähen (175). Desweiteren werden durch die Länge des endoskopischen Instrumentariums bedingt, kleinste unerwünschte Bewegungen, wie z.B. der natürliche Handtremor, in ihrer Auslenkung verstärkt. Durch die direkte Steuerung der endoskopischen Instrumente findet eine Bewegungsübertragung im Verhältnis von 1:1 statt, zudem muss der Operateur hierbei eine für ihn ungünstige Ergonomie einnehmen (173, 206). Erforderlich waren somit weitergehende technische und vor allem auch optische Verbesserungen, um eine Basis für die klinische Einführung einer eventuell komplett endoskopisch durchführbaren herzchirurgischen Operationen zu erzielen (94, 95, 137, 219). Im Folgenden wird die schrittweise Entwicklung der im Herzzentrum Dresden vorhandenen Operationseinheit da Vinci™, einem Telemanipulatorsystem, vorgestellt (117, 120, 147).

2.1.1. Der Grundaufbau

Der im Herzzentrum Dresden eingesetzte chirurgische Telemanipulator da Vinci™ (Intuitive Surgical Ind., Mountain View, CA/USA) besteht im wesentlichen aus zwei Komponenten, der Kontrollkonsole (Master) und dem chirurgischen Manipulator, einem dreiarmigen Roboter (Slave), wie auf der nächsten Seit in Abbildung 1 dargestellt. Die Masterkonsole besteht hierbei aus zwei Bedienerhandgriffen, dem Display, der Benutzerschnittstelle sowie dem elektronischen Controller.

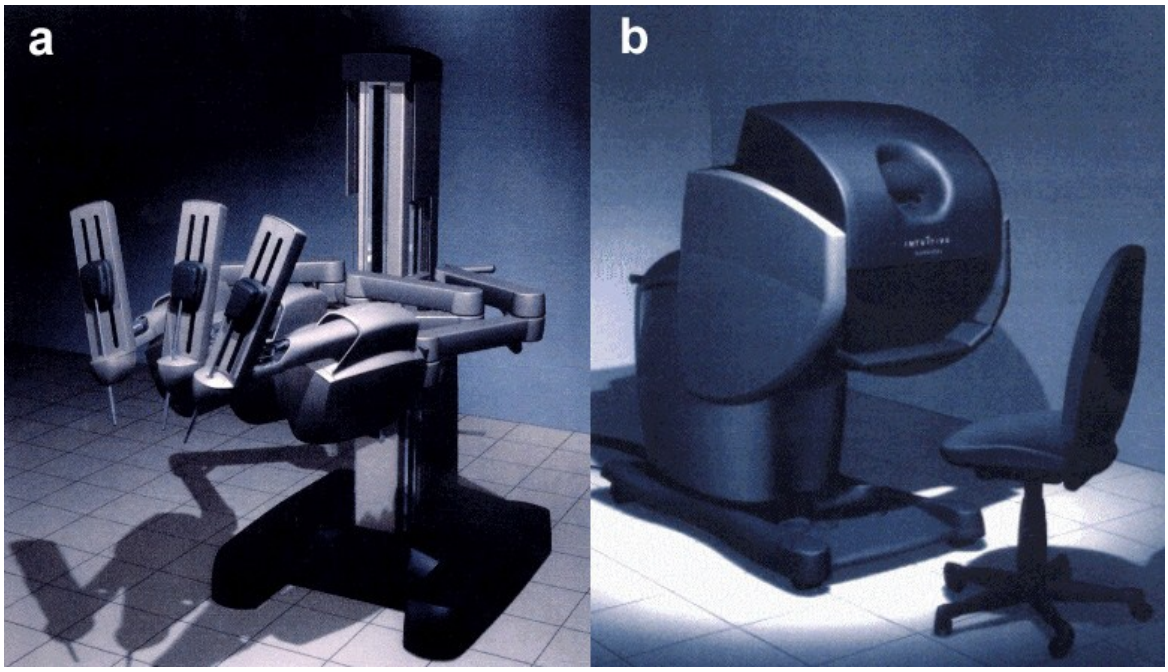

Abb. 1: a) der chirurgische Telemanipulator mit einem dreiarmigen Roboter (Slave), b) die Kontrollkonsole (Master)

Der Operateur arbeitet an zwei Masterhandgriffen, die chirurgischen Instrumenten nachempfunden sind. Die Position und Orientierung der Griffe sowie Greifkommandos triggern hochsensible Bewegungssensoren, die ihrerseits von einem Prozessor verarbeitet werden und die Servomotoren der Gelenke zur Durchführung einer Bewegung steuern (siehe Abbildung 2). Bei diesem Telemanipulatorsystem besteht lediglich eine limitierte Kraftrückkopplung, welche dem Operateur zum Beispiel im Falle einer Kollision über die Bedienerhandgriffe haptisch vermittelt wird (126).

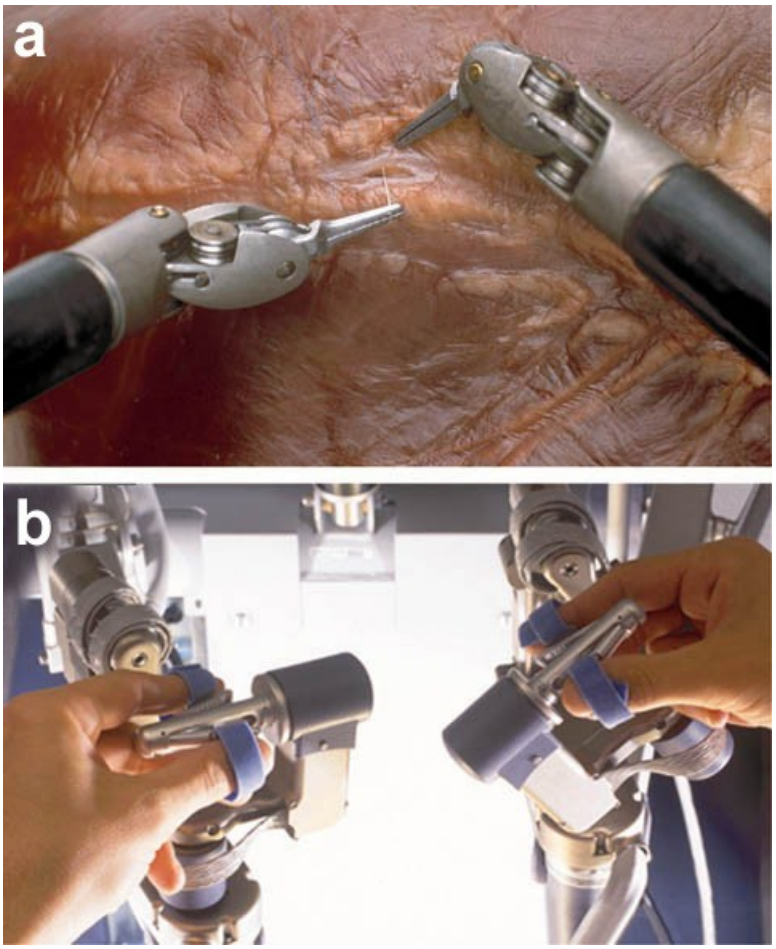

Abb. 2: a) die intrathorakal eingebrachten Mikroinstrumente, b) die Position und Orientierung der Griffe an der Kontrollkonsole, die vom Operateur geführt werden

Der am Patienten befindliche chirurgische Manipulator (Slave) besteht aus einer mit drei Telemanipulatorarmen ausgestatteten Einheit. Hierbei werden die prozessorgesteuerten Bewegungen so übertragen, dass am Eintrittspunkt der Instrumente in den Körper keine Bewegung erfolgt. Somit wird die Gefahr einer Gewebetraumatisierung am Eintrittspunkt minimiert (147). Die Manipulatoren verfügen über drei Freiheitsgrade (sagittal, horizontal, Insertion) und steuern die austauschbaren Instrumente (Endeffektoren) an. Die Instrumente verfügen ihrerseits an der Spitze über nur wenige Millimeter große mechanische Gelenke (EndoWrist™).

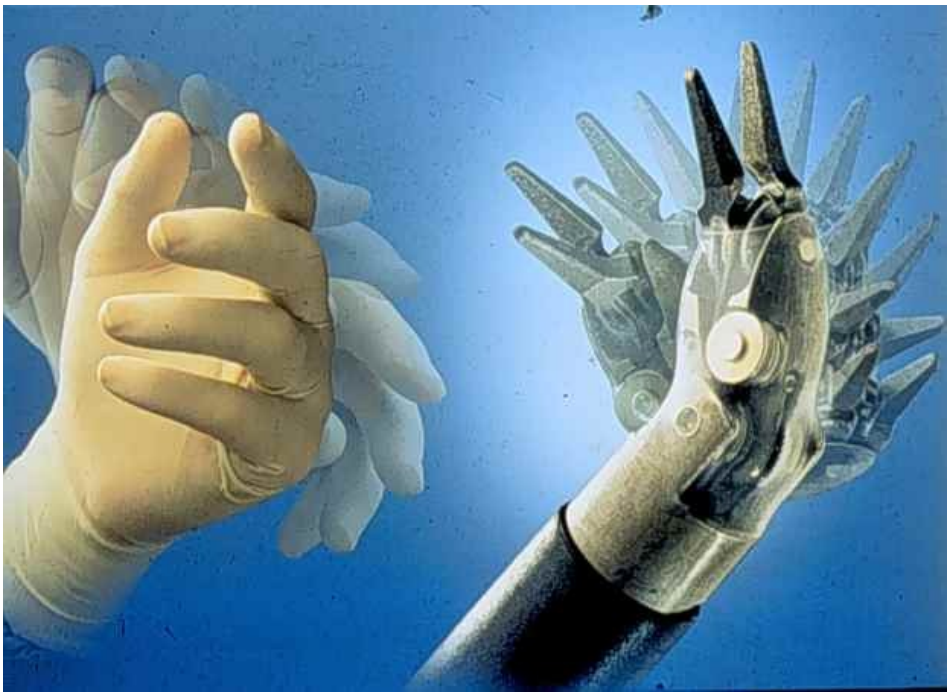

Abb. 3: Die durch 6 Freiheitsgrade der menschlichen Hand vergleichbare Beweglichkeit der Instrumente im Operationssitus

Da die Endeffektoren ihrerseits über drei zusätzliche Bewegungsfreiheitsgrade verfügen (Rotation, horizontale und sagitale Bewegungsebene), bietet das System insgesamt sechs interne Freiheitsgrade und ermöglicht somit eine dem menschlichen Handgelenk (Abbildung 3) vergleichbare Artikulation der Instrumente im Operationssitus (19).

2.1.2. Die Master-Slave Philosophie

Wie bereits im vorigen Abschnitt dargestellt, gliedert sich der Grundaufbau des chirurgischen Telemanipulatorsystems in eine, aus drei Telemanipulaorarmen bestehenden Ausführungseinheit (Slave), einem vernetzten Rechnersystem und dem chirurgischen Arbeitsplatz (Master), von dem aus der Operateur die indirekte, prozessorgesteuerte Führung der Instrumente vornimmt (117, 162). Somit findet eine mechanische Entkopplung zwischen dem Chirurgen und der Instrumentation statt (Abbildung 4).

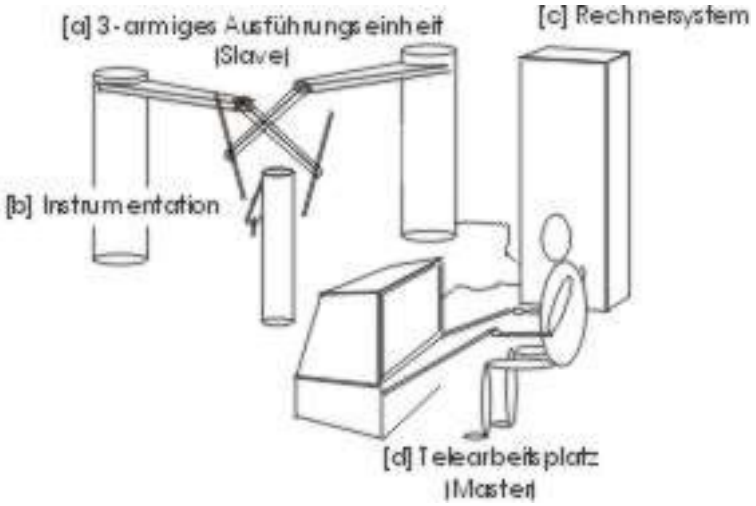

Abb. 4: Grundaufbau mit der dreiarmigen Ausführungseinheit (Slave) [a], dem chirurgischen Arbeitsplatz [d] und dem Rechnersystem [c], es erfolgt die mechanische Entkopplung zwischen dem Chirurgen und der Instrumentation [b]

Diese Master-Slave-Philosophie gestattet dem Chirurgen trotz endoskopischen Zuganges ein analoges Operieren in konventioneller Technik. Hierbei werden am chirurgischen Arbeitsplatz (Master) vom Operateur intuitive Arm- und Handbewegungen durchgeführt. Diese Bewegungen werden an frei beweglichen Griffstücken, ähnlich die eines Pinzettengriffes, eingeleitet.

Die Sicht auf den Operationssitus vermittelt ein Videoskop, welches mit zwei 3-Chip CCD Kameras eine stereoskopische Abbildung mit einer Auflösung von 2,0 mrad/lp erzeugt und dem Chirurgen an der Masterkonsole ein reales Arbeiten am Patienten suggeriert (siehe Abbildung 5). Dieser Eindruck des realen Arbeitens wird dadurch unterstützt, dass das Rechnersystem die Signale der Bewegungssensoren mit einer Rate von 770 MHz abtastet. Über diese Sensoren werden somit die Bewegungen des Operateurs an der Masterkonsole aufgenommen, welche dann prozessorgesteuert ohne Zeitverzögerung auf die drei Manipulatoren (Slave) übertragen werden. Hierbei führt ein zentraler Arm das Videoskop, während die zwei seitlichen Manipulatorarme jeweils ein auswechselbares endoskopisches Instrument, sogenannte Endeffektoren, führen. Dank der sechs Bewegungsfreiheitsgrade der Endeffektoren können somit praktisch alle Bewegungen der menschlichen Hand in miniaturisierter Form endokavitär vollzogen werden (69).

Abb. 5: Blick des Operateurs auf den Operationssitus, während er über die Griffe an der Masterkonsole die endoskopischen Instrumente im Operationssitus steuert

Durch die bei der Master-Slave-Philosophie vorhandene Zwischenschaltung eines Computers zwischen der Hand des Operateurs und der Instrumentenspitze eröffnen sich eine Reihe von Optionen, welche bei der direkt manuellen Führung der endoskopischen Instrumente durch den Operateur nicht möglich wären.

So besteht für den Operateur zu jedem Zeitpunkt die Möglichkeit, die Bedienerhandgriffe an der Masterkonsole bezüglich der Position temporär von den Endeffektoren zu entkoppeln und unabhängig von der Stellung der Endeffektoren neu

zu positionieren, einen Vorgang den man mit Indexing beschreibt. Somit kann der Operateur jederzeit eine für ihn ergonomische Arbeitsposition erneut einnehmen. Durch die prozessorgesteuerte Bewegung der Telemanipulatoreinheiten ist es ferner möglich, die Übersetzung der Bewegungen an der Masterkonsole zu verändern und der bis zu 10-fachen Vergrößerung anzupassen, die sogenannte Bewegungsskalierung (motion scaling). Die Bewegungen können im Verhältnis von 1:1 bis 5:1 frei verändert werden, somit wird die Ausführung von feinsten Bewegungen, wie das Nähen einer Koronaranastomose, vereinfacht (41, 158).

Darüber hinaus lassen sich unerwünschte Begleitbewegungen verhindern. Der menschliche Handtremor hat typischerweise eine Frequenz von 4 bis 7 Hz. Durch Implementierung eines entsprechend angepassten Filters wird die Übertragung des Ruhetremors vermieden (7, 69, 73).

2.1.3. Die haptische Rückkopplung

Da die Führung der Instrumente bei der telemanipulatorgestützten Operation prozessorgesteuert erfolgt, besteht kein direkter Kontakt zwischen der Hand des Operateurs und einem chirurgischen Instrument. Somit können die über die Instrumente auf die Hand wirkenden Gegenkräfte des Gewebes vom Operateur nicht mehr direkt wahrgenommen werden (126). Da aber ein Mindestmaß an haptischer Rückkopplung für die Führung der Instrumente notwendig ist, ist die computergestützte Operationseinheit da Vinci™ mit einem entsprechenden Feedbacksystem ausgestattet. Hierbei versucht man, ebenfalls prozessorgesteuert, diese auf die Endeffektoren wirkenden Gegenkräfte auf die Bedienerhandgriffe der Masterkonsole in einer solchen Form zurück zu übertragen, dass ein indirekt taktiles Feedback vom Bediener wahrgenommen werden kann.

Das Prinzip dieser haptischen Rückkopplung besteht in einer sensorüberwachten Aktorik. Vom Chirurgen wird an der Masterkonsole eine Bewegung eingeleitet. Das Rechnersystem vergleicht den von den Sensoren gemessenen Stellweg am Aktor der Ausführungseinheit (Slave) mit dem Stellweg an der Masterkonsole. Beim Auftreten von Gegenkräften an der Instrumentation im operativen Eingriff wird sich der vom Master eingeleitete Stellweg vom ausgeführten Stellweg der

Ausführungseinheit (Slave) unterscheiden. Die Feedbackregelung gibt diese Information an die Mastereinheit und simuliert am Instrument in der Hand des Chirurgen eine äquivalente Gegenkraft, so dass der Operateur einen zunehmenden Kraftaufwand aufbringen muss.

2.1.4. Die Instrumentation

Es stehen eine Vielzahl unterschiedlicher Endeffektoren für die verschiedenen chirurgischen Manipulationen zur Verfügung. Hierbei ist das dem Operateur zur Verfügung stehende Instrumentarium (Abbildung 6), dem in der konventionellen koronaren Bypassoperation benutztem, identisch. Dies beinhaltet, dass sämtliche Arbeitsschritte wie das Durchtrennen von Gewebe mittels Skalpell, Schere oder Elektrokauterisation realisiert werden können. Das Greifen von veschiedenartigem Gewebe wird durch eine Vielzahl an unterschiedlich aufgebauten Pinzetten mit unterschiedlicher Oberflächenstruktur ermöglicht. Ein Clipapplikator zum Abbinden von Gefäßen und ein mit Karbideinsätzen versehener Nadelhalter komplettieren das zur Zeit vorhandene endoskopische Instrumentarium (Tabelle 1).

Tab. 1: Das vorhandene Instrumentarium mit Funktionsbeschreibung

Instrumente	Beschreibung
Skalpell, Elektrokauterisation	Erfüllt eine Doppelfunktion: kann entweder eine Skalpell oder eine Kauterklinge tragen. Die Klingen sind für den Einmalgebrauch und können in das Instrument je nach Wahl eingeführt und/oder herausgezogen werden
Nadelhalter groß	Mit Karbiteinsätzen versehen und speziell zum Greifen größerer Nadeln konzipiert
Clipp Applikator	Zum Anbringen kleiner Clipps zur Ligatur von Seitenästen
De Bekey Pinzette	Für das atraumatische Greifen von Gewebe konzipiert
Potts Schere	Zum Schneiden feiner Strukturen geeignet
Rundschere	Zum Schneiden grober Gewebestrukuren und Nähte geeignet
Mikropinzette	Besitzt die feinste Instrumentenspitze und ist zum Greifen kleiner Nadeln und von Gewebe konzipiert

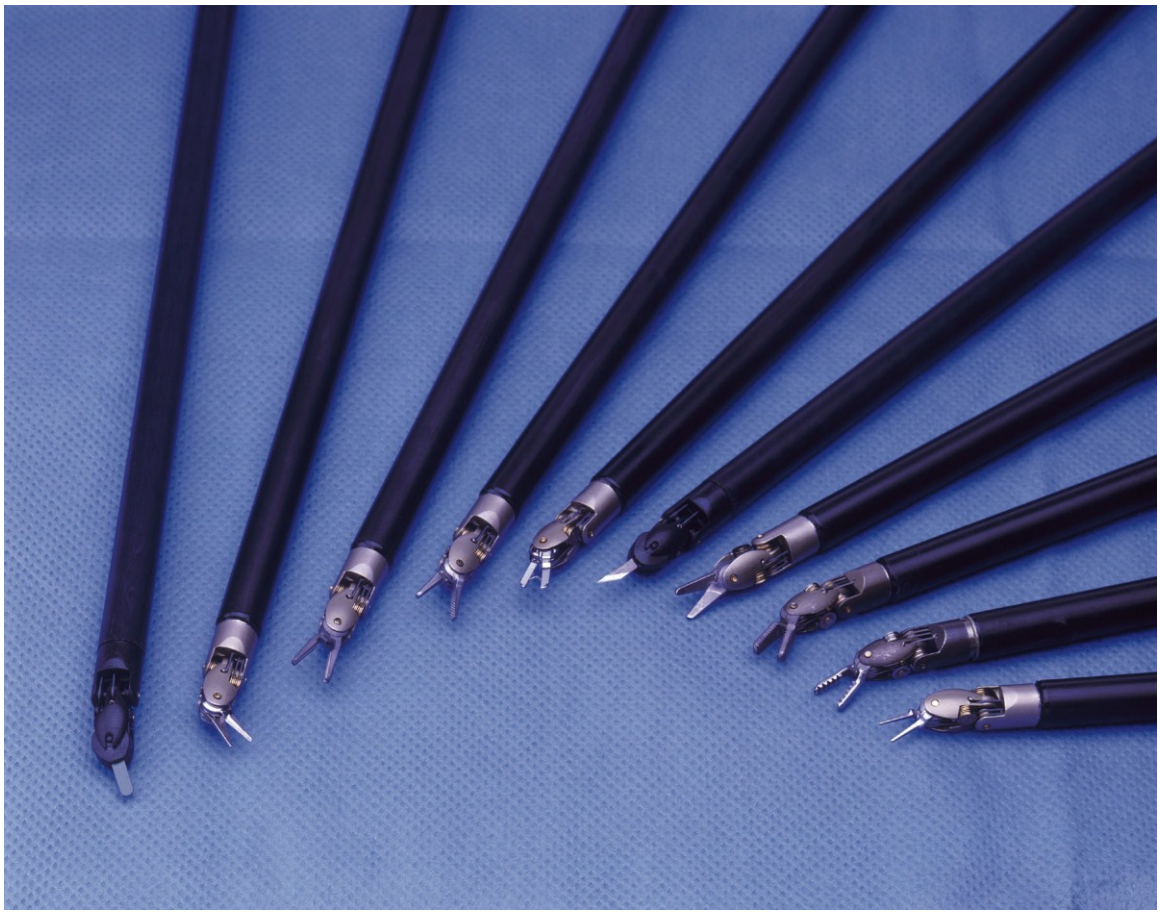

Abb. 6: Verschiene endoskopische Instrumente für den Einsatz am da Vinci™-System

Wird ein Wechsel des vorhandenen Instrumentariums erforderlich, so kann dies von einer steril am Operationstisch befindlichen Person durchgeführt werden. Es erfolgt zunächst die Entkoppelung das Instrumentes von dem führenden Telemanipulatorarm, anschließend wird das gewünschte sterile Instrument über den Trokar in das intrathorakale Operationsfeld vorgeschoben, an den Manipulatorarm angekoppelt und vom Assistenten durch manuelle Führung des Manipulatorarmes an die gewünschte Position plaziert.

Über einen am distalen Instrumentenschaft eingebauten Chip erfolgt die Instrumentenerkennung durch den Systemprozessor. Der sich an der Masterkonsole befindende Operateur kann anschließend die prozessorgesteuerte Führung der Instrumente zur Fortsetzung der Operation übernehmen.

Bei den Endeffektoren handelt es sich um sterilisierbare, austauschbare Instrumente. Hierbei verfügen alle Instrumente über sechs Bewegungsfreiheitsgrade wie in Abbildung 7 dargestellt.

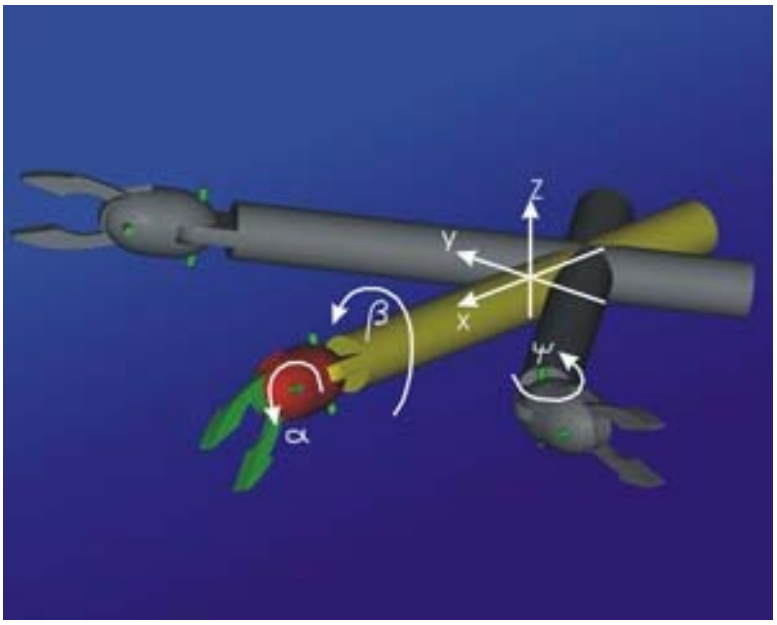

Abb. 7: Darstellung der sechs Freiheitsgrade der Endeffektoren

2.2. Der Operationssaal

Das Herzzentrum Dresden verfügt über vier Operationssäale mit jeweils zwei in sich abgeschlossenen Operationsräumen, die über einen gemeinsamen Flur mit darin befindlichen Wascheinheiten verbunden sind. Jedem Operationssaal ist ein anästhesiologischer Einleitungsraum vorgeschaltet.

Die traditionelle räumliche Zusammengehörigkeit des Operateurs zum Patienten sollte nach Möglichkeit erhalten bleiben, um stets die Übersicht über das Gesamtgeschehen im Operationssaal wahrnehmen zu können. Desweiteren sollten die bei einer Zwei-Raum-Anordnung eventuell anfallenden akustischen Probleme durch die notwendige indirekte Kommunikation über Mikrofone und Lautsprechereinheiten und unerwünschte Störgeräusche vermieden werden. Insgesamt wollte man durch die direkte Kommunikation der an der Operation beteiligten Personen

und die räumliche Nähe des Operateurs zum Patienten eine Erhöhung der Sicherheit für den Patienten erzielen.

Eine andere wichtige Überlegung bestand darin, die neue Operationseinheit so zu installieren, dass der Routineablauf, so wie er bisher bestand, durch die Einführung des neuen Telemanipulators nicht gestört werden sollte. Dies beinhaltete die Vorstellung auch in Zukunft den Operationsraum sowohl für konventionelle Operationsverfahren, als auch für minimal-invasive und, vom Einführungsbeginn des da Vinci™-Systems an, telemanipulatorgesteuerte endoskopische Operationsverfahren zu nutzen.

Um eine optimale Ausnutzung vorhandener Platzkapazitäten zu erreichen, wurde die ansonsten im Operationssaal für die Herz-Lungen-Maschine notwendige Hypothermieeinheit ausgelagert. Desweiteren wurden, entsprechend der Sicherheits- und Hygienestandards, eine wandintegrierte Kabelführung zur Vernetzung des Telemanipulators vorgenommen. Um ein optimales Monitoring des Patienten zu gewährleisten wurden an einem für alle Teilnehmer sichtbaren Stelle des Operationssaales, drei Monitoreinheiten installiert. Somit konnte zu jedem Zeitpunkt von allen an der Operation beteiligten Personen die z.T. durchgeführte echokardiographische Verlaufsbeobachtung wahrgenommen und am zweiten zentralen Monitor die über die intrathorakale Videokamera gesendeten Bilder allen sichtbar gemacht werden. Der dritte Monitor diente zur kontinuierlichen Überwachung der Hämodynamik, mit Darstellung des Elektrokardiograms, der arteriellen Blutdruckkurve, der zentralen Venendruckkurve, der Temperaturkontrolle und falls nötig, zur Darstellung anderer bei einer eventuellen Rechtsherzkatheterkontrolle erhobenen Messparameter. Abbildung 8 zeigt eine Skizze des Aufbaus des Operationssaals.

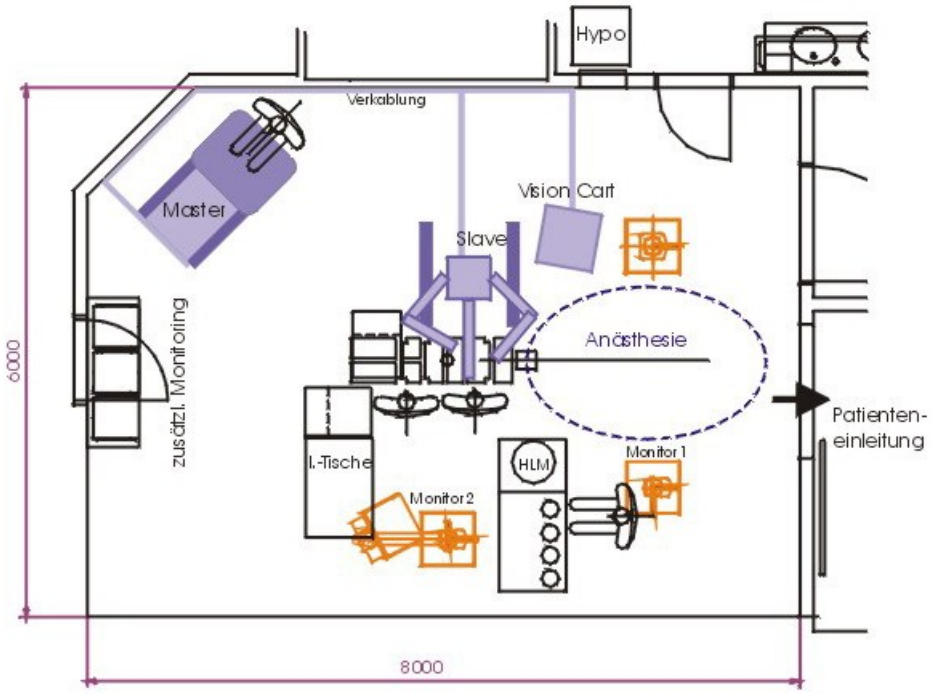

Abb. 8: Skizze des für die da Vinci™ Operationseinheit vorgesehenen Operationssaales: Positionierung der Masterkonsole, des dreiarmigen Telemanipuilatorsystems, des Operationstisches, dem ersten Assistenten und dem Instrumentanten, des Perfusiologen an der Herz-Lungen-Maschine, des Anästhesisten am Patientenkopfende mit dem cardiopulmonalem Monitoring sowie den beiden Operationsmonitoren (Monitor 1 und 2)

Im Operationssaal wurde eine zusätzliche Neuorganisation von einigen patientenseitig befindlichen Arbeiten notwendig, welche durch die an der rechten Patientenseite befindliche Telemanipulatoreinheit verursacht wurden. So wurden die ansonsten an der rechten Patientenseite befindlichen Instrumentiertische auf die linke Patientenseite positioniert. Auch die Positionierung der Herz-Lungen-Maschine musste auf der linke Seite erfolgen. Für roboterassistierte Operationen war es darüber hinaus notwendig, zusätzliche Geräte zu installieren, die eine Operation in Normothermie ermöglichen konnten. Der Patient wurde zu diesem Zweck bereits in der Operationseinleitung mit einer WarmTouch™-Wärmedecke versorgt. Desweiteren erfolgten die Operationen unter Einsatz eines CO_2-Insufflationsgerätes mit einem Overlaydisplay, über welches vorgewärmtes CO_2 in den Thorax eingeleitet werden konnte.

Abb. 9: Der für die da Vinci™-Operation vorgesehene Operationsraum während der Vorbereitung zur Operation bei dem bereits steril abgedeckten Patienten.

2.3. Das Patientengut

In dem Beobachtungszeitraum von Mai 1999 bis zum Januar 2001 wurden im Herz- und Kreislaufzentrum Dresden insgesamt 201 Patienten mit einer bestehenden koronaren Herzkrankheit unter Einsatz der Operationseinheit da Vinci™ einer operativen Myokardrevaskularisation unterzogen.

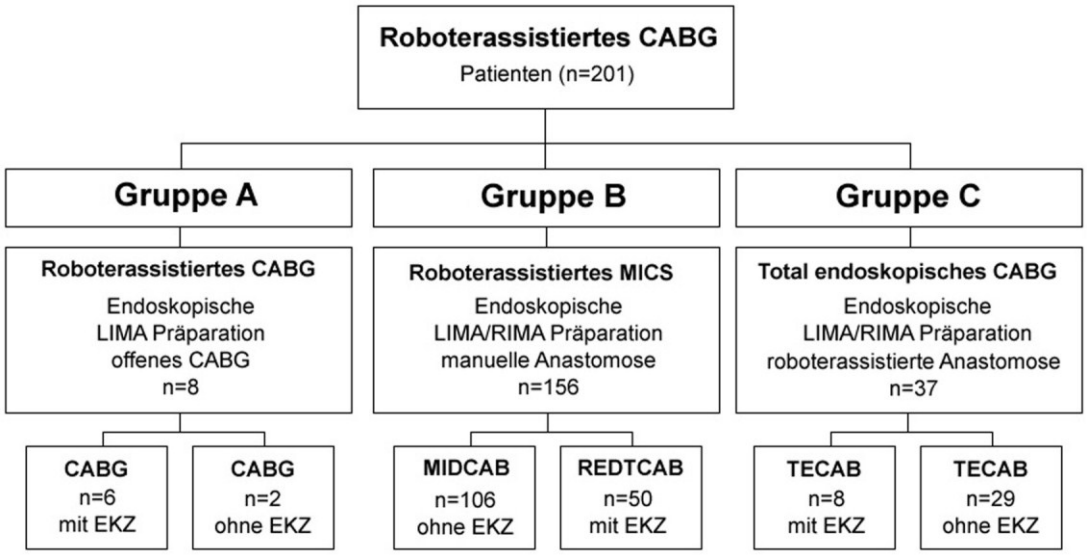

Abb. 10: Darstellung der mit der da Vinci™-Einheit durchgeführten Operationen.

Gruppe A: **Endoskopische LIMA-Präparation mit manueller Anastomosennaht direkt durch den Operateur in konventioneller Technik am sternotomierten Patienten**

Gruppe B: **Endoskopische LIMA-Präparation mit manueller Anastomosennaht direkt durch den Operateur über einen minimal-invasiven chirurgischen Zugang**

Gruppe C: **Endoskopische LIMA-Präparation mit endoskopischer Anastomosennaht indirekt mittels des da Vinci™-Systems am geschlossenen Thorax (komplett endoskopische Operation am geschlossenen Thorax)**

Hierbei waren 156 Patienten männlichen und 45 weiblichen Geschlechts. Der Altersmittelwert dieses Patientenkollektives betrug 64,0±10,5 Jahre. Die linksventrikuläre Ejektionsfraktion (LVEF) betrug 68,4±12,4%.

In der Anfangsphase wurde bei 8 Patienten (Gruppe A) lediglich die Präparation der linken A. thoracica interna (LITA) endoskopisch durchgeführt, während die anschließende operative Myokardrevaskularisation in konventioneller Technik über die mediane Sternotomie bei geöffnetem Thorax erfolgte.

In der sich anschließenden weiteren Entwicklungsstufe wurde bei 156 Patienten (Gruppe B) die Präparation der linken bzw. rechten A. thoracica interna ebenfalls endoskopisch telemanipulatorassistiert vollzogen, die anschließende koronare Bypassoperation wurde jedoch über einen minimal-invasiven chirurgischen Zugang und über eine konventionelle, direkt manuelle Instrumentenführung vom Operateur vollzogen. So erfolgte bei 106 Patienten mit einer koronaren Eingefäßerkrankung in der oben geschilderten Technik die Anastomosierung der linken respektive rechten A. thoracica interna über eine linksanteriore Minithorakotomie auf das entsprechende Koronargefäß ohne Einsatz der Herz-Lungen-Maschine (MIDCAB Gruppe). Bei den anderen 50 Patienten mit einer koronaren Zweigefäßerkrankung wurde unter Einsatz der extrakorporalen Zirkulation (EKZ) eine Mehrfachrevaskularisation ebenfalls über eine linksanteriore Minithorakotomie durchgeführt (REDTCAB Gruppe).

In dem letzten Entwicklungsstadium wurde bei 37 Patienten (Gruppe C) neben der endoskopischen Präparation der rechten und/oder linken A. thoracica interna die Koronaranastomose telemanipulatorgesteuert am geschlossenen Thorax durchgeführt. Das Risikoprofil dieser Patienten sind in Tabelle 2 dargestellt.

Tab. 2: kardiovaskuläres Risikoprofil

TECAB Gesamtgruppe (n=37), Risikofaktoren	
Nikotinabusus	14 (37,8%)
arterielle Hypertonie	30 (81,1%)
Diabetes mellitus	11 (29,7%)
Hyperlipoproteinämie	32 (86,5%)
akuter Myokardinfarkt	3 (8,1%)
euroSCORE *	2,06 ± 0,07
VLAD **	1.97 ± 0,29

*** euroSCORE: European System for Cardiac Operative Risk Evaluation**
****VLAD: Variable life-adjusted display**

Bei 8 Patienten wurde der Eingriff am kardioplegierten, durch Einsatz der Endoklemme erzielten Herzstillstand, durchgeführt.

Erst nach erfolgreicher Einführung eines für die Operationseinheit da Vinci™ konstruierten Stabilisators im Januar 2001 konnte bei 29 Patienten das initial gesteckte Ziel, nach endoskopischer Präparation der A. thoracica interna eine telemanipulatorgesteuerte endoskopische Koronaranastomose am geschlossenen Thorax unter Vermeidung der extrakorporalen Zirkulation (EKZ) am schlagenden Herzen durchzuführen („beating-heart Totally Endoscopic Coronary Artery Bypass", beating-heart TECAB), realisiert werden.

Die weiteren Betrachtungen richten sich auf diese 29 Patienten, bei denen die koronare Myokardrevaskularisation komplett endoskopisch am schlagenden Herzen erfolgte.

Von diesen 29 Patienten waren 4 männlich und 25 weiblich, der Altersmittelwert betrug 64,2 ± 9,8 Jahre. Hierbei wurde in der präoperativen Diagnostik bei 26 Patienten eine koronare Eingefäßerkrankung und bei 3 Patienten eine koronare Zweigefäßerkrankung festgestellt. Bei diesen 3 Patienten mit einer koronaren Zweigefäßerkrankung wurde sowohl die rechte als auch die linke A. thoracica interna als beating-heart TECAB Verfahren anastomosiert. Tabelle 3 gibt eine Übersicht über die Daten.

Tab. 3: Patientendaten

TECAB ohne EKZ (n=29)		
Alter		64,0 ± 9,8 Jahre
Geschlecht	männlich	25 (86,2%)
	weiblich	4 (13,8%)
Body-Mass-Index (BMI)		26,6 ± 3,8 kg/m^2
Ejektionsfraktion (EF)		69,0 ± 10,4 %
Eingefäßerkrankung		n=26
Zweigefäßerkrankung		n=3

Die präoperative klinische Klassifikation der Patienten stellte sich entsprechend der Canadian Cardiovascular Society (CCS) und der New York Heart Association (NYHA) wie folgt dar:

Es befanden sich 3,4% der Patienten im CCS Stadium I, 41,4% im CCS Stadium II, 51,7% im CCS Stadium III und 3,4% im CCS Stadium IV. Entsprechend der NYHA-Klassifikation befanden sich 6,9 % im Stadium I, 58,6% im Stadium II, 34,5% im Stadium III, kein Patient in NYHA Stadium IV.

2.3.1. Indikation und Kontraindikationen

Bei der Selektionierung der Patienten, bei denen eine robotergestützte endoskopische LITA-Präparation geplant ist, sind absolute und relative Kontraindikationen zu berücksichtigen (156, 202). Dazu gehören:

• Aorteninsuffizienz
• Dilatation bzw. Aneurysmen der Aorta ascendens
• Diffuse Koronarsklerose/Kalzifikationen im Bereich des RIVA
• Ausgeprägte pleurale Verwachsungen
• Intramyokardial verlaufender RIVA

Die Aorteninsuffizienz und -dilatation stellen hierbei insofern eine Kontraindikation dar, da im Falle eines eventuell notwendigen Einsatzes der Herz-Lungen-Maschine eine sichere Kardioplegie bei Verwendung der Endoklemme nicht gegeben ist (70). Ein intramyokardialer RIVA-Verlauf bzw. ein diffus verkalkter RIVA stellen per se keine Kontraindikation für die robotergestützte endoskopische LITA Präparation dar, jedoch ist von einer endoskopischen Anastomosierung der LITA zum RIVA wegen den zu erwartenden anatomisch schwierigen Bedingungen abzuraten.

Als weitere Ausschlusskriterien sind zu nennen:

- ausgeprägte Adipositas
- ausgeprägte mediastinale-, perikardiale- und bestehende Thoraxwandverfettung
- schmale Intercostalräume

- signifikante kardiale Dilatation mit einem hierdurch limitierten Platzangebot im Thorax
- eine bereits aus der Anamnese bekannte koronare Bypassoperation
- anamnestisch bekannte Perikarditis mit den zu erwartenden Verwachsungen
- ausgeprägte pulmonale Vorerkrankungen mit einer zu vermutender Intoleranz gegenüber der Einlungenventilation
- abgesenktes Sternum, prominenter Schultergürtel und übermäßige Kyphosierung der Brustwirbelsäule mit Limitierung der Beweglichkeit eines Effektors.

Darüber hinaus zeigen die gesammelten Erfahrungen, dass ein großer Thorax von allgemeinem Vorteil ist, da hierbei das Risiko eventueller Telemanipulatorkollisionen, bedingt durch die insgesamt größeren Portabstände, deutlich geringer ist.

Obwohl die angiographische Darstellung der LITA nicht in allen Institutionen routinemäßig durchgeführt wird, stellt es gerade bei einer geplanten TECAB Operation eine wichtige diagnostische Größe dar. Mit Ihrer Hilfe kann schon präoperativ erwogen werden ob ein passendes LITA Konduit vorhanden ist. Zusätzlich kann hierdurch bereits präoperativ eine Stenose im Bereich der linken A. subclavia ausgeschlossen werden, welche ansonsten eine Kontraindikation für die Verwendung eines in situ LITA Pedikels darstellen würde. Ein weiterer Vorteil der angiographischen LITA Darstellung besteht darin, dass sich der Operateur bereits präoperativ eine Vorstellung über den anatomischen Verlauf des zu präparierenden Konduits verschaffen kann, darüber hinaus die Lokalisation großer Seitenäste präoperativ dargestellt werden kann. Auch lässt sich hiermit ein geschlängelter Verlauf der LITA, welche bevorzugt zwischen ihrem Abgang aus der A. subclavia und dem zweiten Interkostalraum auftritt, ermitteln.

Mittels der vorhandenen koronare Angiographie erfolgt die Beurteilung der Größe und der Lokalisation der RIVA Stenose. Zusätzlich kann präoperativ eine Aussage bezüglich des Ausprägungsgrades einer eventuell vorhandenen diffusen Koronarkalzifikation getroffen werden.

Ist eine komplett endoskopische Myokardrevaskularisation im Sinne einer TECAB Operation geplant, kommt der routinemäßig präoperativ angefertigten Röntgenthoraxaufnahme eine besondere Bedeutung zu. Neben der Lokalisationszuordnung

des Herzens im Mediastinum kann eine Beurteilung der Herzgröße in Relation zum linkspleuralen Raum erfolgen. Auf der mitangefertigten Röntgenthorax Seitenansicht kann die wichtige Information über den bestehenden Raumabstand zwischen der Herzoberfläche und der dorsalen Sternumfläche und somit über den zu erwartenden Arbeitsraum im Bereich des linken Hemithorax gewonnen werden.

Bei geplanter Kardioplegiegabe mit Herzstillstand über die Endoklemme schließen sich noch weitere präoperativ notwendige diagnostische Untersuchungen an. Zum einen sollte durch eine präoperative echokardiographische Kontrolle der Ausschluss einer Aortenklappeninsuffizienz bzw. einer Dilatation im Bereich der Aorta ascendens erfolgen, da ansonsten wie o.g. eine absolute Kontraindikation bezüglich der Anwendung der Endoklemme bestehen würde. Darüber hinaus wird eine Dopplerunterschung der Femoralgefäße empfohlen, da hiermit eventuell absehbare Komplikationen schon im voraus vermieden werden können.

2.3.2. Konversionskriterien

Konversion bedeuet, dass die eigentlich geplante Operationstechnik nicht ausgeführt werden konnte und der Patient zu einer anderen Operationstechnik konvertiert werden musste. Hier standen folgende Möglichkeiten zur Verfügung:

TECAB ohne den Einatz der Herz-Lungen Maschine zu TECAB unter Einsatz der extrakorporalen Zirkulation, TECAB zu MIDCAB durch chirurgischen Zugang über eine Minithorakotomie und falls nötig TECAB zur konventionellen medinanen Sternotomie mit oder ohne den Einsatz der extrakorporalen Zirkulation.

Bei jedem der nachfolgend aufgeführten Operationsschritte waren prinzipiell Konversionen denkbar:

1. Schritt: Systeminstallation

- Pleurale Verwachsungen
- CO_2-Insufflination mit einhergehender hämodynamischen Instabilität
- Komplikationen hervorgerufen durch portbedingte Verletzungen

2. Schritt: Die endoskopische LIMA-Präparation

- Verletzungen der LIMA
- Ungenügende Konduitlänge
- Kein ausreichender Fluss

3. Schritt: Die endoskopische Operation

- Herzrhythmusstörungen
- Keine sichere Anastomosenanlage, schwierige Koronarmorphologie wie z.B. intramyokardialer Verlauf oder diffuse Koronarsklerose
- Ungenügende Stabilisationsmöglichkeit des Endostabilisators im operativen Zielgebiet
- Keine Eindeutige Identifikation des RIVA
- Ischämiegetriggerte Instabilität

2.3.3. Genehmigung für die klinische Erprobung des Telemanipulator-systems

Für den Einsatz des Telemanipulators bedurfte es einer Genehmigung nach dem Medizinproduktgesetz, da zunächst die CE-Zertifizierung des Geräts noch ausstand. Daher wurde ein entsprechender Antrag beim Regierungspräsidium Leipzig auf klinische Erprobung des Telemanipulatorsystems nach dem Medizinproduktgesetz gestellt, welchem unter der Registrierungsnummer 35-5487.40-2/98 entsprochen wurde. Als klinische Studie wurden die Untersuchungen auch von der Ethikkommission Leipzig genehmigt (Studie zum klinischen Einsatz des Telemanipulatorsystems im Rahmen der minimal-invasiven Herzchirurgie, Int.Reg.Nr. 721 vom 19.05.1998). Für die klinische Einführung des da Vinci™ Telemanipulatorsystems war der eigene Entwurf eines geeigneten Patientenaufklärungsbogens nötig, welcher im Anhang aufgeführt ist.

2.4. Anästhesiologisches Management

Im Gegensatz zu der ansonsten im Herz- und Kreislaufzentrum Dresden im wesentlichen standardisierten Vorgehensweise sind bei der roboterassistierten Operation einige spezielle Aspekte der kardioanästhesiologischen Narkoseführung zu beachten.

Zur Narkoseeinleitung diente Midazolam (0,075 mg/kg Körpergewicht) in Kombination mit Sufentanil (0,001 mg/kg) und Pancuronium (0,1 mg/kg). Zur Intubation wurde ein Doppellumentubus eingesetzt (Mallinckrodt, Irland), um eine selektive rechtsseitige Einlungenbeatmung zu ermöglichen. Eine kontinuierliche Propofol-Infusion (2-3 mg/kg/Stunde) in Kombination mit Sufentanil (0,002 mg/kg/Stunde) erhielt die Narkose aufrecht. Plasmaexpander und isotone Kochsalzlösung standen zur Volumensubstitution zur Verfügung.

Alle Patienten wurden mit einem linksläufigen Doppellumentubus intubiert, um eine Einlungenventilation (ELV) durchführen zu können, welches eine Grundvoraussetzung für die chirurgische Präparation der linken Brustwandarterien darstellt.

Die Patienten wurden mit zwei großlumigen venösen Zugängen, einer Kanüle zur invasiven Druckmessung (A. radialis), einem dreilumigen zentralvenösen Katheter (ZVK), einer Magensonde und einem Blasenkatheter versorgt. Zudem dienten zwei Temperatursonden zur Kontrolle der Körpertemperatur. Wegen potentiell möglicher Komplikationen wie Plexus brachialis Läsionen und einer eventuell intraoperativ notwendigen Konversion des operativen Zugangsweges wurden alle Patienten stets mit angelagerten oberen Extremitäten in Rückenlage positioniert.

Durch die Verwendung von Warmluftdecken in der Einleitung, Gabe von aufgewärmten Infusionslösungen und die Verwendung eines niedrigen Frischgasflusses wurden verschiedene Maßnahmen ergriffen um eine Aufrechterhaltung der Normothermie zu gewährleisten.

In der Anfangsphase der Operation kam es infolge der Einlungenventilation (ELV) und der für die Operation notwendigen Insufflation von CO_2 zu hämodynamischen Inbalancen, welche durch großzügige Volumengaben und Einsatz von vasoaktiv wirkenden Substanzen beherrscht werden konnten. Die während der Einlungenventilation (ELV) auftretende Erhöhung des CO_2-Partialdruckes kann in

der Regel durch eine Erhöhung der Atemfrequenz gut beherrscht werden. In einigen Fällen wurde eine geringe Hyperkapnie tolleriert.

Eine Hypoxämie, welche zum Abbruch der Einlungenventilation (ELV) geführt hätte, trat im beobachteten Zeitraum bei keinem Patienten auf. Am Ende der durchgeführten Operation wurden die Patienten auf einen Einlumentubus umintubiert und anschließend auf die herzchirurgische Intensivstation verlegt, wo sie nach ca. vier Stunden extubiert werden konnten.

Ein besonderer Stellenwert kam dem Anästhesisten zu, der trotz minimalen Platzverhältnissen ein uneingeschräktes Monitoring der vitalen Parameter des Patienten gewährleisten musste.

Abb. 11: Veranschaulichung des Arbeitsplatzes aus der Sicht des Anästhesisten bei eingeschränkter Zugangsmöglichkeit zum Patienten

2.5. Die Operation am geschlossenen Thorax

2.5.1. Das endovaskuläre kardiopulmonale Bypass System von Heartport™

In Phase 3 der Einführung der computergestützten Operationseinheit da Vinci™ sollte die komplette Operation endoskopisch erfolgen. Dazu wurde in der Anfangsphase ein System zur extrakorporalen Zirkulation (EKZ) benötigt, welches ohne mediane Sternotomie einzusetzen war. Durch den Einsatz der sogenannten Port-Access-Technologie, einem Verfahren mit transfemoraler endovaskulärer Ballonokklusion der Aorta ascendens und femoro-femoralem Anschluss an die EKZ wurde es möglich, Operationen am kardioplegierten Herzen ohne eine herznahe Kanülierung und externer Aortenausklemmung durchzuführen (90, 172).

Hierzu kam das an der Stanfort Universität in Kalifornien entwickelte und klinisch erprobte Heartport(System (183, 193, 194) zum Einsatz. Das endovaskuläre kardiopulmonale Bypass System von Heartport™ besteht aus:

- einer Y-förmigen femoralarteriellen Rückflusskanüle (French, MI/USA)
- einem femoralen venösen Drainagekatheter zur indirekten Kanülierung des rechten Vorhofes (28 French, DLP Inc., MI/USA)
- einem endoartalen Ballonokklusionskatheter (Endoklemme) (Heartport Inc., Redwood City, CA/USA)
- einem endopulmonalen Ventkatheter, plaziert via rechter Vena jugularis interna (Heartport Inc., Redwood City, CA/USA)
- einem Endosinuskatheter plaziert via Vena jugularis interna rechts (Heartport Inc., Redwood City, CA/USA)

Die Endoklemme ist ein flexibler, dreilumiger Katheter mit einem aufblasbaren Ballon an seinem distalen Ende, welcher über eine Femoralarterie in die Aorta vorgeschoben wird. Die Lagekontrolle des Ballons erfolgt echokardiographisch, so dass bei optimaler Lage des Ballons dieser aufgeblasen und somit in seiner Lokalisation stabilisiert wird. Der im Ballon erzeugte Druck sollte dabei zwischen 280 und 340 mmHg betragen. Das zweite Lumen ermöglicht die kontinuierliche Messung des Druckes in der Aortenwurzel. Über das dritte, distal des Ballons befindlichen Lumens kann zum einen die Instillation der antegraden kardioplegischen Lösung, zum anderen aber auch während des kardioplegischen Stillstandes eine

sichere Entlastung des linken Ventrikels über einen aktiven Saugvorgang erfolgen und vor Wiederfreigabe der Koronarzirkulation am Ende des Herzstillstandes eine antegrade Entlüftung der Aortenwurzel erzielt werden.

Nach Einführen der arteriellen Kanüle in die A. femoralis und der venösen Kanüle in die V. femoralis kann der Anschluss an die EKZ erfolgen. Hierbei wird zunächst die Spitze der venösen Kanüle unter transoesophagaler echokardiographischer (TEE) Kontrolle bis in Höhe des rechten Vorhofes vorgeschoben. Des weiteren erfolgt unter TEE-Kontrolle das Vorschieben eines Führungsdraht in die Aorta ascendens bis knapp oberhalb der Aortenklappenebene, über den die vorbereitete Endoklemme bis knapp oberhalb der Aortenklappe platziert wird. Unter TEE-Kontrolle erfolgt die korrekte Positionierung der Endoklemme zwischen der Aortenklappenebene und dem Abgang des Truncus brachiocephalicus. Erst hiernach wird der Endoklemmenballon bis zu einem Druck von maximal 340 mmHg aufgeblasen, die EKZ aufgenommen, die Kühlung des Patienten auf 32°C eingeleitet und der kardioplegische Herzstillstand mittels einer Kardioplegielösung, entsprechend der konventionellen Technik am sternotomierten Patienten mit Aortenquerabklemmung, vorgenommen.

2.5.2. Der Endostabilisator

Ziel der minimal-invasiven Herzchirurgie ist neben der Optimierung des operativen Zuganges nach Möglichkeit die Vermeidung des Einsatzes der Herz-Lungen-Maschine. Voraussetzung für eine Myokardrevaskularisation am schlagenden Herzen ist jedoch eine suffiziente lokale mechanische Stabilisierung im Bereich des Zielgefäßes der zu versorgenden Koronararterie. Die bisher für die Operationen am schlagenden Herzen zur Verfügung stehenden Stabilisatoren kommen aufgrund ihrer Bauweise nicht für einen endoskopischen Einsatz in Betracht (115, 147).

Die Anforderungen an einen, für eine endoskopische Koronarchirurgie am schlagenden Herzen verwendbaren Stabilisator sind vielfältig. Zunächst muss der Stabilisator eine suffiziente Immobilisation im Anastomosenbereich gewährleisten und braucht daher eine gewisse Größe. Darüber hinaus muss er aber von den Ausmaßen her über einen Trokar in die Thoraxhöhle einführbar sein, so dass ein

von außen entfaltbares System entwickelt werden musste. Eine weitere Bedingung, die an einen endoskopischen Stabilisator zu stellen ist, ist die zur Kostenersparnis beitragende Wiederverwendbarkeit und Sterilisierbarkeit (72, 147).

In Zusammenarbeit mit dem Forschungszentrum Karlsruhe wurde ein, diesen Anforderungen entsprechender Prototyp entwickelt (Deutsche Patentanmeldung Nr. 199 12 081.1). Dabei handelt es sich um einen resterilisierbaren, wiederverwendbaren Stabilisator mit einem Schaftdurchmesser von 10 mm, womit der Stabilisator problemlos durch einen 12 mm Trokar in den Thorax eingeführt werden kann. Über einen Schraubmechanismus öffnen sich die beiden Branchen des Stabilisators parallel zueinander mit einem maximalen Abstand von 20 mm. Die externe Stabilisierung des Schaftes erfolgt mit einem passiven Gelenkarm.

Im weiteren Verlauf werden die verschiedenen Generationen der klinisch eingesetzten Stabilisatoren beschrieben.

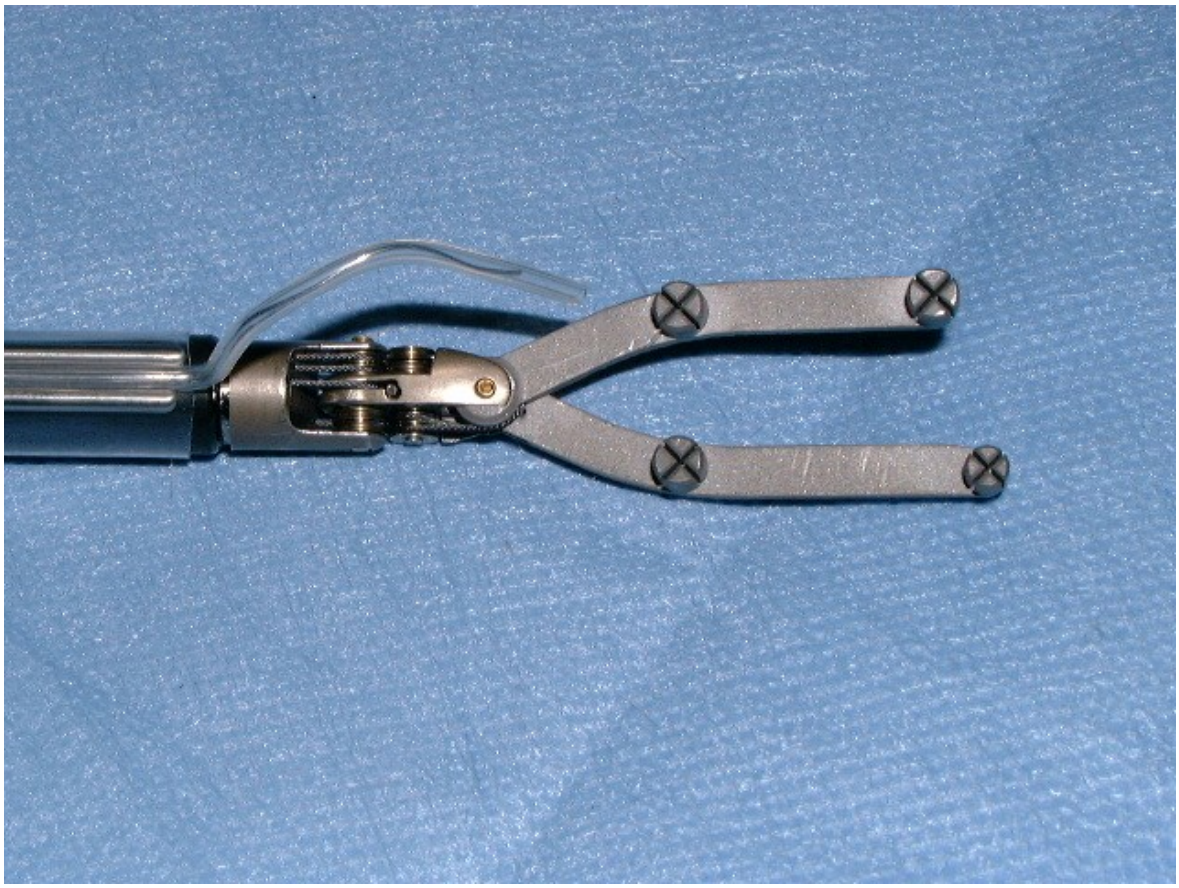

Abb. 12a): Stabilisator der ersten Generation

Erste Generation: Diese zunächst noch einfachen Stabilitatoren mit einem relativ hohen Profil der Stabilisatorarme besaßen eine wasserführende Zuleitung. Des weiteren waren zwei schlitzförmige Aufsätze angebracht, an welchen die Loops zur Unterbindung des Koronarflusses fixiert werden konnten. Die Stabilisation wurde hierbei durch Druck, der auf der Unterfläche angerauten Stabilisationsarme, erzielt. Der Abstand der Stabilisationsarme konnte individuell eingestellt werden.

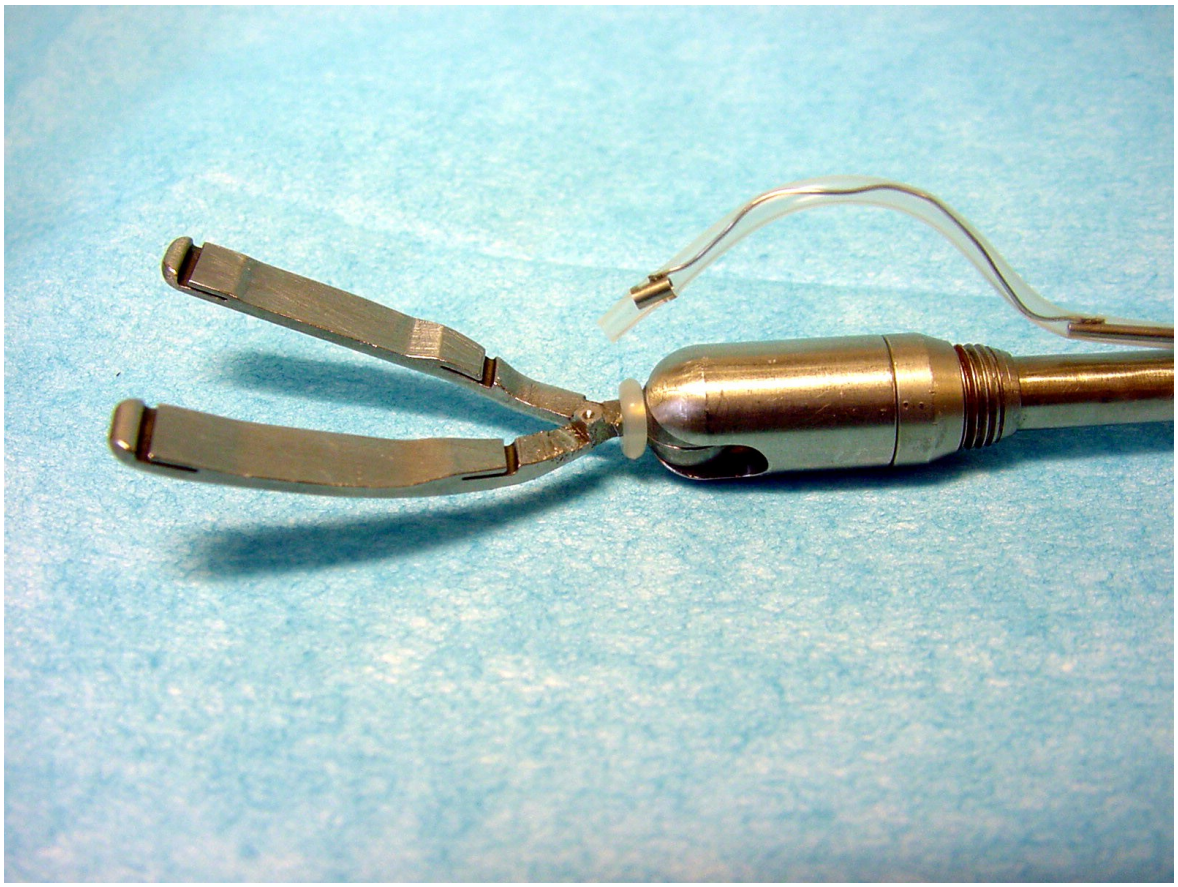

Abb. 12b) : Stabilisator der zweiten Generation

Zweite Generation: Im Unterschied zum Vorgängermodell zeigten die Stabilisationsarme eine niedrigere Profilhöhe.

Dritte Generation: Hier wurde gegenüber dem Vorgängermodell die Stabilisation im Zielgebiet durch die Kombination aus dem Druck der Stabilisatoren auf das Myokard und einer gleichzeitigen Saugungvorrichtung an der Unterfläche der Stabilisationsarme erreicht, so das eine Verschiebung des Stabilisators auf der Myokardoberfläche vermindert und somit eine bessere Stabilisation im Anastomosenzielbereich erzielt werden werden konnte.

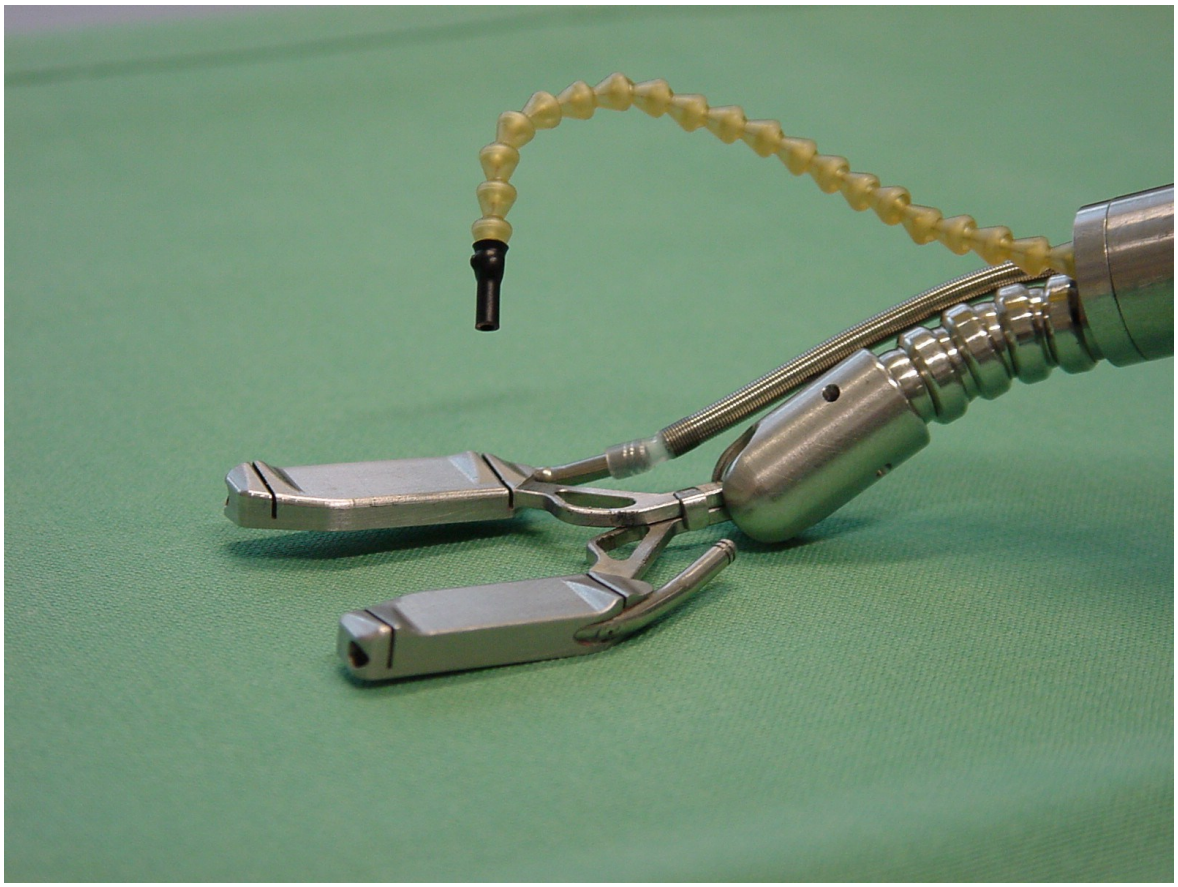

Abb. 12c) : Stabilisator der dritten Generation

Nachteilig waren bei allen Generationen der Stabilisatorsysteme die fehlende Flexibilität und dadurch bedingt die unpräzise Arbeitsweise mit einer oft ungenügende Stabilisation. Die für die Loops zu kantige Fixationsstelle führten zum Teil zu Looprissen und somit einer fehlenden Blutleere im Anatomosenbereich, welches eine erhöhte Schwierigkeit darstellet. Insgesamt war die Handhabung der verwendeten Stabilisatoren zu kompliziert, welches unter anderem dadurch bedingt war, dass die Stabilisatoren über eine weite Strecke am Operationstisch und nicht wie bei Patienten mit medianen Sternotomie direkt am Thoraxspreizer über eine deutlich kürzere Distanz angebracht werden konnten.

2.5.3. Positionierung und Vorbereitung des Patienten für den Einsatz des Telemanipulatorsytems

Nach anästhesiologischer Vorbereitung und Intubation des Patienten mit einem Doppellumentubus, Einbringung eines zentralen Venenkathethers, Einbringung einer peripheren arteriellen Druckmessleitung im Bereich der A. radialis und Lagerung auf einer Wärmematte, wird der zudem mit einem Dauerkatheter versorgte Patient in den Operationsraum verlegt. Anschließend erfolgt die sorgfältige, speziell für die roboterunterstützte Operation notwendige Lagerung des Patienten.

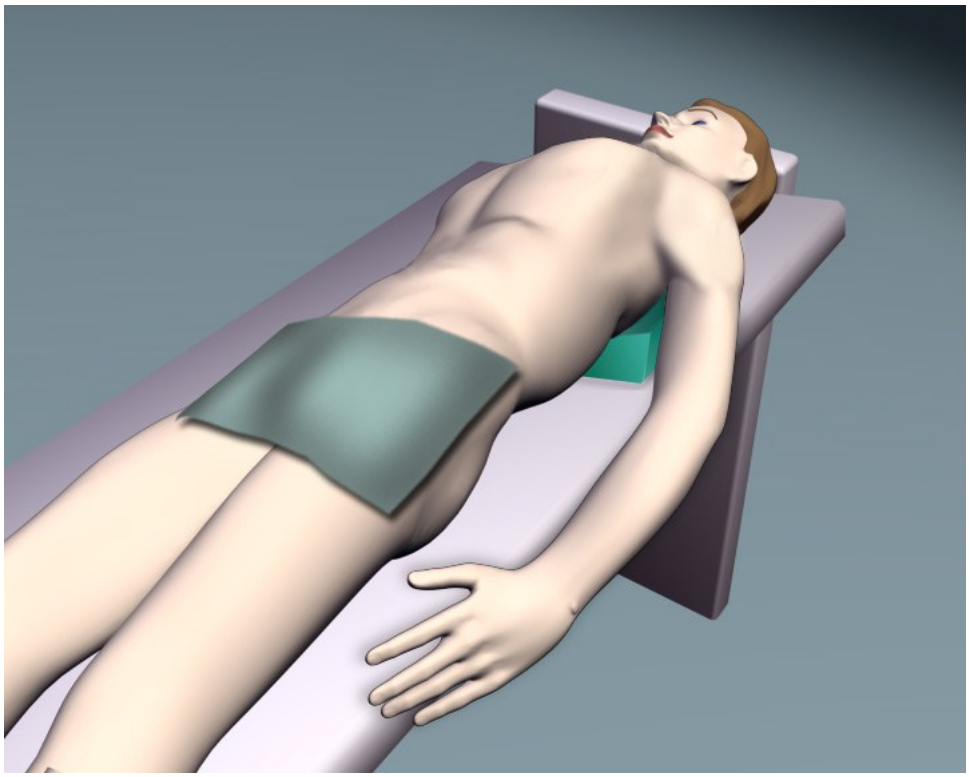

Abb. 13: Sachgerechte Lagerung des Patienten

Hierbei wird die Elevation des linken Hemithorax durch Polsterung und Rotation des Operationstisches erzielt, zusätzlich wird zur besseren Zugänglichkeit der Portplazierung der linke Arm angelegt und tiefgelagert (Abbildung 13).

Unsachgemäße Lagerung kann zu einer externen Kollision der Roboterarme, typischerweise mit der linken Schulter bzw. dem linken Hüftgelenk des Patienten

führen. Besonders bei der z.T. durchgeführten Lagerung des linken Armes über dem Kopf (149) ist auf eine entsprechende Unterstützung und sachgerechte Positionierung des betroffenen Armes zu achten um Schäden im Bereich des Plexus brachialis vorzubeugen (96). Wegen dieser potentiell bestehenden Komplikation und einer eventuell perioperativ notwendigen Konversion werden im Herz- und Kreislaufzentrum Dresden die Patienten stets mit angelegten oberen Extremitäten in Rückenlage positioniert.

Beachtet werden muss die Tatsache, dass alle sonst üblichen routinemäßigen Vorbereitungen für eine konventionelle koronare Bypassoperation mit eventueller Entnahme der V. saphena magna und einer eventuell notwendig werdenden medianen Sternotomie einzuhalten sind.

Um eine Optimierung der Patientenposition für eine robotergestützte Operation zu erzielen, wird der Patient an den linken Rand des Operationstisches gelagert. Anschließend folgt die Platzierung eines externen, sterilen Defibrillatorpatches rechts subclaviculär und eines wieteren, nicht sterilen Defibrillatorpatches linksseitig dorsal der hinteren Axillarlinie in Mammillenhöhe. Hierbei muss unbedingt darauf geachtet werden, dass durch Anbringen des sterilen rechtsseitigen Defibrillatorpatches eine eventuell notwendige Konversion zur medianen Sternotomie nicht behindert wird.

Nach Tieflagerung des angelegten linken Armes wird eine Rotation des Patienten um ca. 30° nach links durch entsprechende Polsterung im Bereich der linken Flanke erzielt. Durch Tieflagerung des angelegten linken Armes und der zusätzlichen linksseitigen Rotation erhält man eine optimale Darstellung des für die Portplatzierung geeigneten Körperareals (61). Des Weiteren ist bei linksseitiger Thoraxelevation ein ungestörter Bewegungsablauf der Roboterarme gewährleistet, da eine Kollision bzw. Beeinträchtigung des Bewegungsablaufs der Roboterarme durch den Operationstisch praktisch ausgeschlossen werden kann. Durch geringe Polsterung der linken Scapula wird zusätzlich ein Absinken des entsprechenden Schultergelenkes erzielt, wodurch gerade bei Extrembewegung des rechten Telemanipulatorarmes eine mögliche Kollision des Roboterarmes mit dem linken Schultergelenk vermieden werden kann.

Abb. 14: Gelagerter Patient mit 30° Hochlagerung des linken Hemithorax und Tieflagerung des linken Armes. Linksseitig am Patienten sind die EKG-Elektroden und eines der beiden Defibrillatorpatches zu erkennen. Die Beatmung des Patienten erfolgt über einen Doppellumentubus.

Nach sterilem Abwaschen erfolgt das Abkleben mit einem sterilen Einmaltuch. Hierbei ist zu beachten, dass bei der Abdeckung medialseitig ein guter Zugang zum Sternum besteht und somit eine eventuell notwendige mediane Sternotomie ohne weitere Vorbereitung zügig durchgeführt werden kann. Zum anderen ist bei der Abdeckung darauf zu achten, dass die linkslaterale Abdeckung dorsal der linken hinteren Axillarlinie beginnt, um so keine Behinderung bei der Portplatzierung zu verursachen.

Vor Einbringen der Ports hat es sich als zweckmäßig erwiesen, gewisse anatomische Leitstrukturen im Bereich des linken Hemithorax zu identifizieren und anschließend zu markieren (61).

Hierzu gehören folgende:

- oberes Sternumende (Jugulum)
- Xiphoid
- Louiswinkel
- dritter, vierter, fünfter und sechster Intercostalraum
- vermuteter Verlauf der A. thoracica interna (ca. 1 bis 3 cm lateral des linken Sternalrandes)

Zuletzt erfolgt die Identifizierung und Markierung der für den jeweiligen Patienten optimal erscheinenden Porteintrittsstellen.

2.5.4. Die Portplatzierung

Die korrekte Portplatzierung stellt einen wichtigen Aspekt zur erfolgreichen Durchführung der Operation dar. Die richtige Port Platzierung ist dann gegeben, wenn eine erfolgreiche Präparation der LITA von ihrem Ursprung an der A. subclavia sinister bis zu ihrer Bifurkation in Höhe des fünften, respektive sechsten Intercostalraumes möglich ist. Zur richtigen Portplatzierung müssen alle präoperativ erhobenen Befunde wie Thoraxröntgenaufnahmen, angiographische LITA- und Koronararteriendarstellung, echokardiographische Befunde unter Beachtung der individuellen internen und externen anatomischen Charakteristika des Patienten, berücksichtigt werden.

Die Porteinrittsstellen variieren in Abhängigkeit vom Körpersitus. So benötigt man bei einem kleinen Thorax kleinere Bewegungswinkel um die anatomischen Gegebenheiten zu erreichen, welches folgedessen zu einer kleineren Dreiecksformation innerhalb der drei eingeführten Ports führt. Zwischen den einzelnen Ports muss ein genügend großer Abstand eingehalten werden, so dass die Bewegungsfreiheit der Roboterarme gewährleistet ist und somit eine interne Kollision der Roboterarme untereinander bzw. eine externe Kollision mit präformierten Körperregionen des Patienten wie z.B. dem linken Schulter- und Hüftgelenk vorgebeugt wird. Es sollte deshalb zwischen linear angeordneten Ports ein Mindestabstand von zwei Rippen, und zwischen benachbarten, medial bzw. lateral

versetzten Porteintrittsstellen ein Mindestabstand von einer Rippe, mindestens jedoch 5 cm eingehalten werden um so die durch Kollision der einzelnen Roboterarme bedingte Bewegungseinschränkung zu minimieren. Die am häufigsten verwendeten Port Eintrittsstellen sind:

- 3. bzw. 4. ICR im Areal zwischen der vorderen Axillarlinie und der Medioclavicularlinie für die Platzierung des rechten Instrumentenports
- 5. ICR im Bereich zwischen mittlerer und vorderer Axillarlinie zur Platzierung des Kameraports
- 6. bzw. 7. ICR im Areal zwischen der vorderen Axillarlinie und der Medioclavicularlinie zur Platzierung des linken Instrumentenports

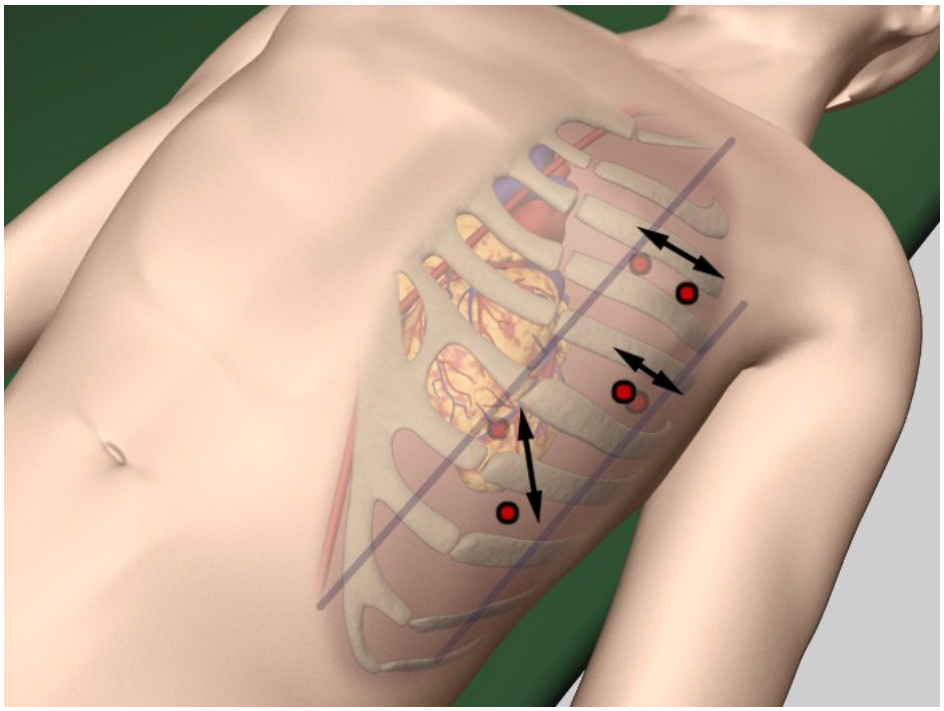

Abb. 15: Variable Position der Porteintrittsstellen in Relation zur linken Medioclavicularlinie sowie der vorderen Axillarlinie

Nach Markierung der anatomischen Leitstrukturen erfolgt primär die Platzierung des Kameraports, in Abhängigkeit von den internen und externen anatomischen Gegebenheiten, meist in Höhe des 5. ICR, in einem Areal zwischen der mittleren und vorderen linken Axillarlinie. Über den Doppeltlumentubus wird eine einseitige

Ventilation der rechte Lunge durchgeführt, um so ein vergrößerten Arbeitsraum und somit eine bessere Übersichtlichkeit im linken Hemithorax zu erzielen. Danach erfolgt die Insufflination von angewärmten und befeuchtetem CO_2 durch den Seitenport des eingeführten Kameratrocar. Nach Erreichen eines Insufflinationsdruckes von 6-10 mmHg erfolgt das Einführen der dreidimensionalen Endoskopkamera in den linken Hemithorax.

Bei noch initial manuell gehaltener Endoskopkamera erfolgt zunächst die Darstellung der LITA von ihrem distalen bis zu ihrem proximalen Ende unter Berücksichtigung potentieller Kollisionen der Roboterarme mit dem linken Schulter- bzw. Hüftgelenk des Patienten.

Nach Inspektion der inneren Thoraxwand mit Beachtung potentiell störender Faktoren bei der Trokareinführung, werden die beiden Instrumentenports eingeführt. Hierbei müssen potentielle Komplikationen wie eventuell störendes Lungengewebe bei Einführen des kranialen Instrumentenports und die Stellung des Diaphragmas bei Platzierung des caudalen Instrumentenports, unter ständiger Kamerakontrolle, berücksichtigt werden. Wie bei jeder thorakalen Punktion muss zur Vermeidung eventueller Blutungskomplikationen, unter Beachtung des Gefäßverlaufes am Unterrand der Rippe, der jeweilige Trocar am Rippenoberrand vorbei unter Entfernung des Mandrins in den linken Hemithorax eingeführt werden. Zum Abschluss wird eine Inspektion der Porteintrittsstellen durchgeführt um größere Blutungen gleich zu sichten und bei Bedarf zu versorgen.

2.5.5. Die telemanipulatorgestützte endoskopische Präparation der linken A. thoracica interna (LITA)

Zur erfolgreichen LITA Präparation mit dem da Vinci™ System wird sowohl der sichere Umgang mit der endoskopischen als auch der telechirurgischen Technik benötigt. Der Chirurg muss hierbei vor allem die Anatomie aus der Sicht der endoskopischen Kamera verstehen und sich mit der neuen topographischen Anatomie intensiv auseinandersetzen.

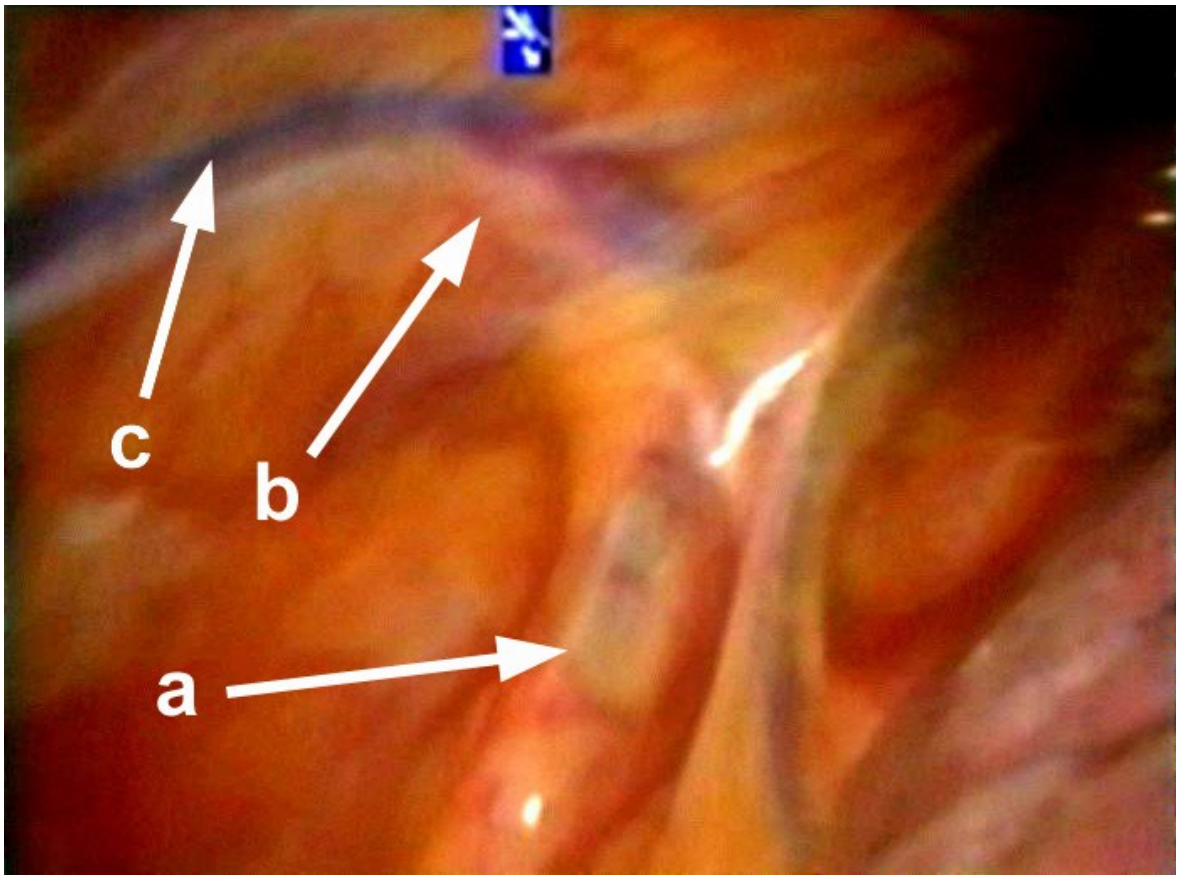

Abb. 16: Intraoperatives Bild im Bereich des linken Hemithoraxes mit Darstellung von topographischen Leitstrukturen wie der linken A. subclavia (a) sowie der linksseitigen A. thoracica interna (b) mit einer Begleitvene (c)

Basierend auf den Laborversuchen sowohl am menschlichen Kadaver als auch an lebenden Versuchstieren hat sich die permanente CO_2-Insufflination als ein notwendiges Hilfsmittel erwiesen, um während der intrathorakalen Operation einen zusätzlichen Raumgewinn im Bereich des linken Hemithorax zu erzielen. Die während der LITA-Präparation angewendete rechtsseitige Einlungenventlation trägt ebenso zur Vergrößerung des Arbeitsraumes bei, zusätzlich wird hiermit einer möglichen Sichtbehinderung bei der LITA-Präparation durch die linke Lunge vorgebeugt.

Vor Beginn der LITA-Präparation erfolgt die Umstellung der Beatmung durch Blockierung des linken Hauptbronchus auf die rechtsseitige Einlungenventilation, anschließend wird die gewinkelte 30° Endoskopkamera in die linke Thoraxapertur eingeführt. Man beginnt zunächst mit der orientierenden Inspektion des linken Hemithorax. Das Aufsuchen der LITA sollte an der am besten sichtbarsten Stelle,

meist im Bereich der 2. Rippe, erfolgen. Anschließend wird das arterielle Konduit nach apical bis zu ihrem Ursprung aus der A. subclavia sinistra verfolgt. Zusätzlich wird der N. phrenicus aufgesucht, welcher entlang dem Perikard bis in die Nähe des Ursprungs der LITA reicht. Hierbei muss auf das Vorhandensein eines eventuellen accessorischen N. phrenicus geachtet werden. Nach distal wird die LITA bis in Höhe des 6. ICR aufgesucht. Das mittlere Pedikeldrittel ist meist von Fettgewebe, dass distale Drittel von Muskulatur überlagert. Hierbei dient lediglich die durch das Gewebe durchschimmernde Pulsation der Orientierung.

Während des gesamten Vorganges wird gewärmtes und befeuchtetes CO_2 mit einem, zwischen 6-10 mmHg liegenden Insufflinationsdruckes und einem mittleren Flow, in den linken Thorax eingelassen (27, 61). Hierbei bewirkt die CO_2-Insufflination eine Abflachung des Fettgewebes über dem Mediastinum wodurch der Sichtwinkel vergrößert und damit eine insgesamt bessere Visualisation der LITA erreicht wird. Darüber hinaus bewirkt die Insufflation eine gewisse Abflachung des linken Ventrikel, wodurch ein vergrößerter Arbeitsraum zwischen dem linken Ventrikel und dem Sternum entsteht. Das angewärmte CO_2 vermindert, neben der Auskühlung des Patienten, eine Beschlagung der 3-D-Endoskopkamera.

Anschließend wird der Telemanipulator mit den steril verdeckten Telemanipulatorarmen an die rechte Patientenseite herangefahren und so positioniert, dass der mittlere Arm des Roboters mit dem Kameraport verbunden wird. Die beiden Instrumentationsports werden nun Analog, an den rechten und linken Telemanipulatorarm angekoppelt. Mit der komplettierten Operationseinheit kann anschließend die Präparation der LITA begonnen werden.

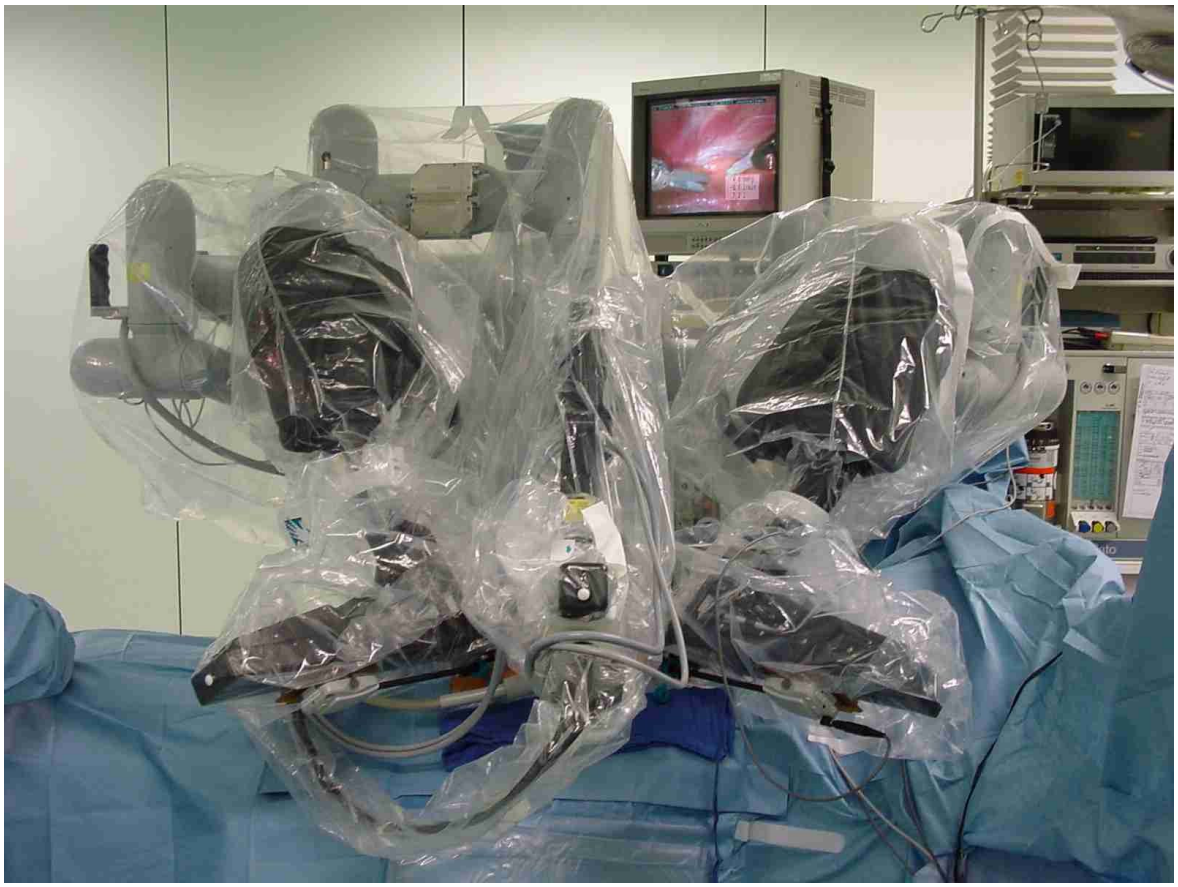

Abb. 17: Eingebrachte Instrumente an dem dreiarmigen Telemanipulator. Mittig ist der Telemanipulatorarm mit dem Kameraport verbunden, der lechte und linke Telemanipulatorarm sind jeweils mit einem Instrumentenport verkoppelt.

Zur Pedikelmobilisation wird ein monopolarer Kauter mit einer niedrigen Leistung von ca. 15 Watt verwendet. Die Pedikelpräparation beginnt mit der Inzision der Pleura parietalis mit dem Elektrokauter an der am besten sichtbaren Stelle, meist im Bereich der 2. Rippe, ca. 1 cm lateral der LITA. Anschließend wird die Faszie über die gesamte Länge des Pedikels inzidiert und nach medial und lateral abgeschoben. Die Mobilisation des Pedikels erfolgt durch kombinierte Nutzung des Elektrokauters, zum einen in Form einer stumpfen Präparation und zum anderen durch elektrokautrisches Lösen des LITA Pedikels von dem umgebenden Gewebe. Hierbei wird die LITA nach kranial bis zur 1. Rippe und nach kaudal bis in Bifurkationshöhe im Bereich des 5. oder 6. ICR präpariert.

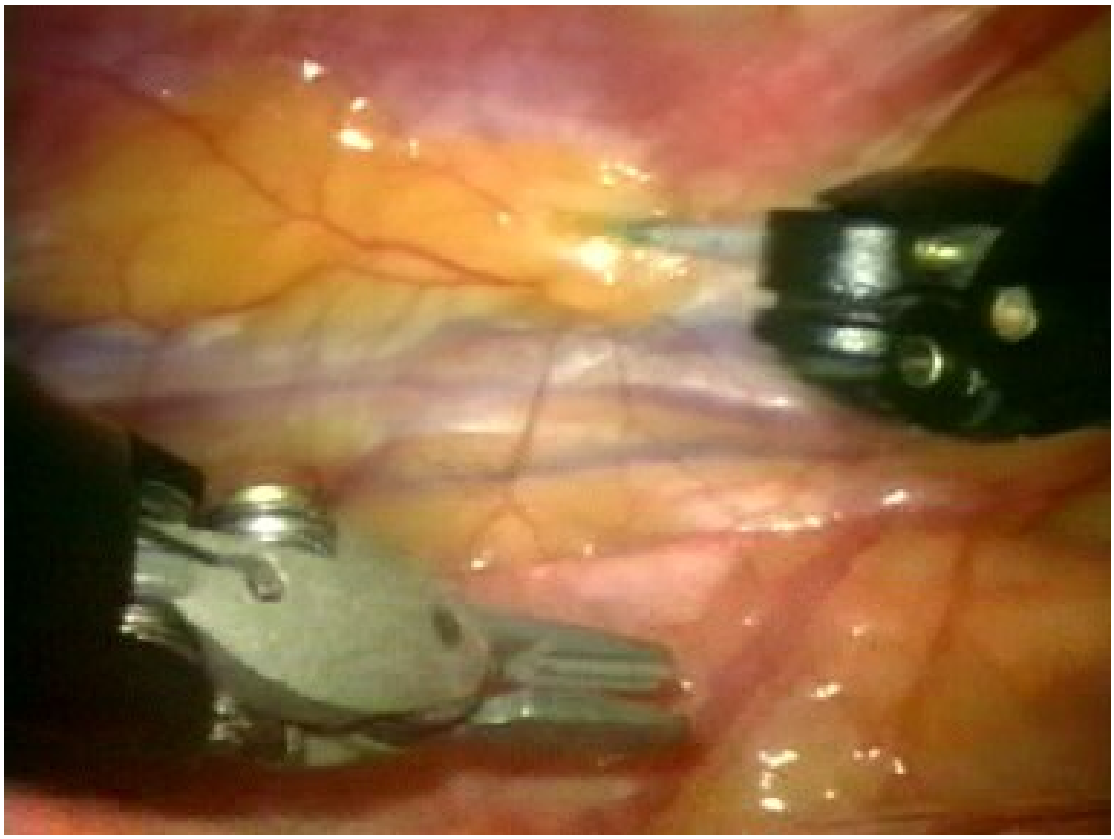

Abb. 18: Darstellung der linken A. thoracica interna. Zu sehen sind neben der linken A. thoracica interna die beiden Begleitvenen, am unteren Bildrand ist einer der Endeffektoren mit einer Pinzettenfunktion, am rechten oberen Bildrand der Elektrokauter abgebildet.

Große Seitenäste werden hierbei geklippt, während die kleineren gekautert werden. Bei der Präparation des cranialen Endes der LITA kann es zu Interferenzen zwischen den Telemanipulatorarmen und der linken Patientenschulter und bei Mobilisation des kaudalen LITA - Endes mit dem linken Patientenhüftgelenk kommen, welches der Operateur an der Bewegungseinschränkung der zweiarmigen Steuerkonsole (Master) bemerkt. Das beste Management zur Vermeidung dieser externen Kollision besteht darin, dass der an der Konsole arbeitende Operateur den Assistenten im Falle einer Kollision informiert, welcher umgehend eine neue Ausrichtung des entsprechenden Roboterarmes vornehmen muss. Führt dieses nicht zum gewünschten Erfolg, so muss ein Austausch des Kauters und des Greifinstrumentes an den beiden Roboterinstrumentationsarmen erfolgen. Die arterielle Pulsation der LITA, welche leicht mit dem Endoskop identifiziert werden kann dient

während der gesamten Pedikel Mobilisation dazu, eine kontinuierliche Evaluation des Pedikelstatuses vorzunehmen.

Nach kompletter Mobilisation des LITA Pedikels erfolgt die vorbereitende Präparation des caudalen Pedikelendes für die im weiteren Verlauf anstehende Anastomosierung. Generell wird diese Präparation intern, d.h. bei in situ Lage der LITA durchgeführt da sich hierbei eine für die weitere Operation vereinfachende Arbeitstechnik ergibt. Sollte dies nicht möglich sein, kann der Pedikel am distalen Ende abgesetzt und anschließend vorsichtig über einen Instrumentenport aus dem Situs herausgeführt und somit extern präpariert werden.

Im Regelfall erfolgt die Skelettierung der letzten 3 cm am kaudalen Ende des Pedikels mit einer Potts Schere, wobei die Faszie und die begleitenden Venen bei dem sich in situ befindlichen LITA Pedikel abpräpariert werden.

Des Weiteren wird ein zusätzliches Areal von ca. 1 cm Länge im Abstand von 5-6 cm proximal des kaudalen Pedikelendes, zur Platzierung einer später anzubringenden Bulldogklemme, skelettiert. Eine mit einer Ligatur gesicherte atraumatische Bulldogklemme wird vom Assistenten durch einen Instrumentenport in den Thorax eingeführt und vom Operateur mit Hilfe der Intuitive DeBakey Pinzette an der proximal skelettierten, vorbereiteten Stelle angebracht. Die Gabe einer ausreichenden Heparinmenge mit einer Ziel - ACT (Activated Clotting Time) von ca. 300 sec wird nach Skelettierung, jedoch vor Anbringen der Bulldogklemme, verabreicht. Das kaudale Ende des Pedikels wird anschließend geklippt. Proximal des Klipps wird die LITA partiell eingeschnitten und der Blutfluss über den Pedikel durch intermittierendes Lösen der Bulldog-klemme geprüft. Hierzu sollte das Endoskop soweit herausgezogen werden, dass mit einer entsprechenden Panoramaeinstellung sowohl das kaudale LITA Ende als auch die Bulldogklemme beim Lösen dieser mit der Intuitive Debakey Pinzette beobachtet werden kann.

2.5.6. Die endoskopische Präparation des Ramus interventricularis anterior (RIVA)

Nach erfolgreicher LITA Mobilisation und Präparation wird der RIVA aufgesucht. Eine Grundvoraussetzung zur erfolgreichen RIVA Auffindung beinhaltet die Inzision des Perikards mit Schaffung eines genügend großen Fensters. Hierbei ist die Sicht der endoskopischen Kamera viel stärker limitiert als dies bei der konventionellen bzw. der minimal-invasiven Vorgehensweise der Fall ist. Hinzu kommt noch die bis zu 10fache Vergrößerung, welche zu einer Missinterpretation der anatomischen Gegebenheiten führen kann.

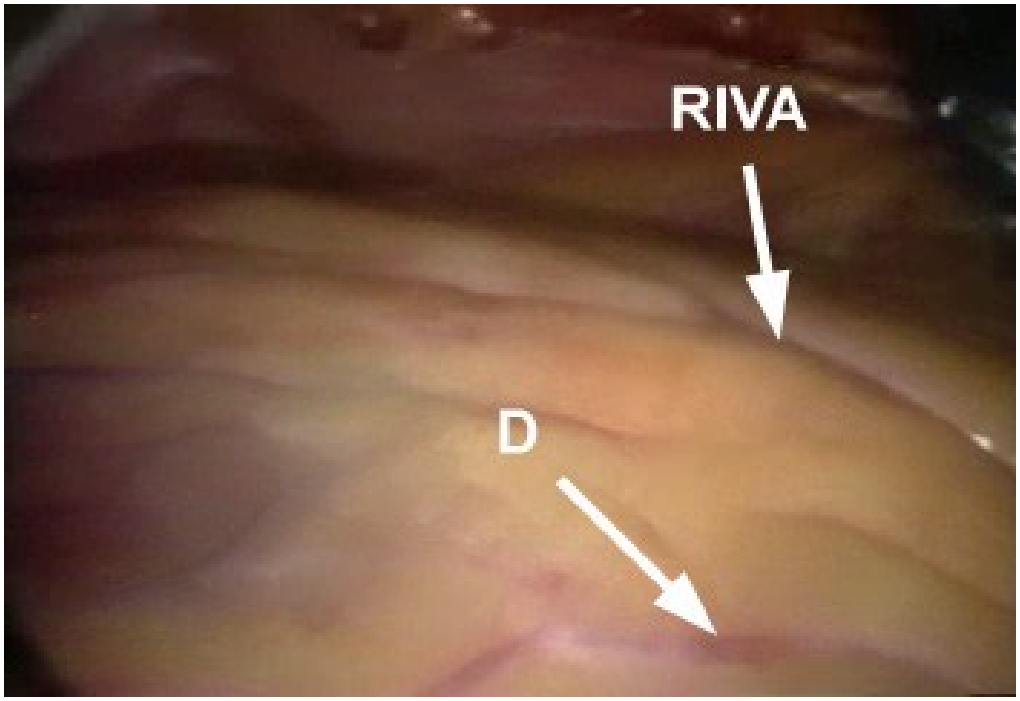

Abb. 19: Intraoperative Sicht auf die Vorderwand des linken Ventrikels mit Darstellung der RIVA und eines Diagonalastes (D).

Vor Eröffnung des Perikards wird der N. phrenicus an der Lateralseite des Perikards identifiziert. Sodann folgt die Exzision des perikardialen Fettgewebes medialseitig, so dass dieses nach lateral aus dem Gesichtsfeld verschwindet. Vor der Inzision des Perikards wird dieses soweit möglich sternalwärts gezogen und anschließend im Bereich des vermuteten RIVA Verlaufes inzidiert. Diese Inzision

wird nach medial und longitudinal zum Apex cordis verlängert womit ein genügend großes Fenster geschaffen wird. Falls erforderlich muss das Fenster soweit vergrößert werden, dass ein suffizienter Zugang zur Identifikation der Anatomie geboten wird. Nach Lokalisation des linken Herzohres, welches bei schlagendem Herzen und einer von lateral erfolgenden Sicht des Herzens leichter möglich ist, wird zunächst der proximale Anteil des RIVA aufgesucht. Dieser verläuft links der A. pulmonalis entlang der Interventrikulargrube bis zum Apex.

Bei der Verlaufskontrolle des RIVA vom Ursprung bis zum Apex werden die abgehenden Diagonaläste mitbeobachtet. Zur besseren späteren Orientierung wird ein Klipp entlang des RIVA Verlaufes an der beabsichtigten späteren Anastomosenstelle paravaskulär platziert.

2.5.7. Die telemanipulatorgestützte endoskopische Präparation der rechten A. thoracica interna (RITA)

Die robotergestützte Präparation der RITA erfolgt im Prinzip mit dem gleichen Instrumentarium, mit welchem die LITA von der Thoraxwand gelöst wird. Die Porteintrittsstellen im dritten, fünften und sechsten Intercostalraum unterscheiden sich nicht von der, für die Myokardrevaskularisation üblichen Lokalisation. Somit bedarf es bei der alleinigen bzw. zusätzlichen Präparation der RITA als arteriellem Konduit keinerlei zusätzlicher Umstellung des operativen Prozederes. Wird bei einer Myokardrevaskularisation die rechte und linke ITA als arterielles Konduit benutzt, so erfolgt zunächst die Präparation der RITA und anschließend die der LITA.

Bei der Präparation der RITA erfolgt die Umstellung der Beatmung durch Blockierung des linken Hauptbronchus auf die rechtsseitige Einlungenventilation. Mit Hilfe der gewinkelten 30° Endoskopkamera erfolgt zunächst eine orientierende Inspektion des linken Hemithorax. Anschließend wird, nach aufsuchen des N. phrenicus die LITA in Ihrem gesamten Verlauf dargestellt. Zur besseren Raumübersicht und zur Verhinderung der Auskühlung des Patienten wird kontinuierlich gewärmtes und angefeuchtetes CO_2 mit einem Insufflationsdruck von 3-10 mmHg in den linken Hemithorax Eingelassen. Bei der beidseitigen ITA-Nutzung wird, nach Markierung des lateralen Pedikelrandes der LITA, zunächst die RITA von der

rechten Thoraxapertur gelöst. Im Gegensatz zur der sonst üblichen Methodik wird zur besseren RITA-Darstellung der Wechsel von der gewinkelten 30° zur 0° Endoskopkamera nötig. Nach transmediastinaler Präparation gelangt man zur rechte Pleura, welche sich besonders im proximalen Bereich sternumnah befindet. Anschließend wird der substernal liegende Anteil der Pleura perietalis in seinem kompletten Verlauf von proximal nach distal eröffnet. Über die nun offene rechtsseitige Pleura parietalis strömt das CO_2 nun auch in den rechten Hemithorax und bewirkt eine gewisse Kompression der rechten Lunge. Über die nun beidseits eröffneten Pleurahöhlen wird das angewärmt und befeuchtete Gas resorbiert, so dass bei der beidseitigen Pleuraeröffnung eine deutliche CO_2 Retention in der arteriellen Blutgasanalyse nachweisbar ist. Ebenso wie im Bereich des linken Hemithorax erfolgt auch bei der Eröffnung des rechten Pleura zunächst eine orientierende Darstellung. Hierbei sollte neben dem rechtsseitigen N. phrenicus vor allem die großkalibrige Vena mammaria, welche z.T. direkt in die Vena cava superior mündet, dargestellt werden. Im Gegensatz zu der bei der LITA Präparation üblichen Technik, erfolgt die Präparation der RITA nicht am lateralen, sondern zunächst am medialen Rand des Pedikels von kranial nach kaudal in der sogenannten „roll over technik". Hierbei wird nach Markierung des medialen Pedikelrandes, dieser durch entsprechende Fascienspaltung von der Thoraxwand gelöst. Anschließend wird die RITA, unter Koagulation und Klippen der Seitenäste, durch stumpfe Präparation von dem umgebenden Gewebe gelöst und noch ca. 1 bis 2 cm weiter nach lateral präpariert. Nach entsprechender Präparation der RITA in ihrer gesamten Länge ist diese somit nur noch an ihrem lateralen Pedikelrand an der Thoraxwand anhaftend und kann anschließend problemlos von der lateralen Thoraxwand gelöst werden.

2.5.8. Die telemanipulatorgestützte Anastomosierung der LITA mit dem RIVA

Nach entsprechender Präparation des LITA-Pedikels werden die in herkömmlichem Sinne durchgeführten Vorbereitungen für eine LIMA-RIVA Anastomose getroffen. Da stets eine 10fache Vergrößerung gegeben ist, empfiehlt sich eine parallele Mitbetrachtung des LITA Pedikels zur besseren Größenabschätzung der vorzunehmenden Arteriotomie. In dieser Phase der Operation erfolgt bei einer

konventionellen Vorgehensweise der Anschluss des Patienten an die EKZ mit einer Entkoppelung vom Respiratorsystem.

Falls jedoch die weitere Operation am schlagenden Herzen in sogenannter OPCAB-Technik erfolgen soll, wird die bestehende Einlungenventilation fortgesetzt. Die sich weiter anschließenden Arbeitsschritte werden mit einer Mikropinzette und dem Beavermesser durchgeführt und sind in analogen Schritten zur konventionellen Operationstechnik zu setzen.

Mit der Entscheidung, die Operation endoskopisch weiterzuführen, muss ein möglichst lokal ruhiggestelltes Operationsareal gewährleistet sein. Hierzu kommt ein Stabilisator zum Einsatz. Um den unten beschriebenen Endostabilisator entsprechend einzusetzen war es notwendig an einer geeigneten Stelle einen 4. Port zu platzieren. Hierzu wurde unter endoskopischer Kontrolle der Port links subxiphoidal installiert (siehe rechtsseitiges Bild). Zum Einen war die freie Beweglichkeit der Roboterarme gewährleistet und zum Anderen war ein optimaler Zugang für den Endostabilisator geschaffen.

Die Schrittfolge der endoskopischen Koronaranastomose ist analog zur konventionellen Koronaranastomose zu sehen. Nach entsprechender Sicherung des Zielgefäßes erfolgt die Freipräparation. Für die temporäre Koronarokklusion wurden 2 Silastik-Loops über den 4. Port eingebracht. Diese wurden unmittelbar proximal und distal des Anastomosenareals platziert. Durch die auf den Branchen der Stabilisatoren sich befindenden zwei Schlitze konnten die eingebrachten Loops fixiert und somit eine entsprechende Koronarokklusion aufrechterhalten werden (siehe Bild).

Nach der Positionierung des Endostabilisators wird der RIVA von seiner bedeckenden Gewebeschicht befreit. Unter Zug und Kreuzung der Loops erfolgt die temporäre Okklusion. Unter Nutzung eines 15° Stichskalpels wird die Koronararterie mittig inzidiert, ohne jedoch hierbei die Koronarhinterwand zu verletzen. Die Arteriotomie wird unter Einsatz der Potts-Schere longitudinal, im Schnitt auf eine Länge von ca. 8 mm erweitert (siehe Bild).

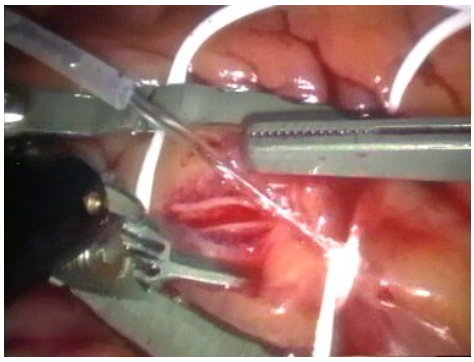

Die Anastomose wird mit 2 Mikropinzetten gefertigt. Hierzu kommt ein gesondert gefertigtes Nahtmaterial (7-0 Prolene, 8-0 Nadel, 7cm lang) zum Einsatz. Die Anastomosentechnik entspricht der in der konventionellen Bypasschirurgie angewandten „Parachute-Technik" mit Eversion der Anastomosenränder und auswärts gerichteter Stichrichtung im Empfängergefäß (69). Die wesentliche Herausforderung bei der telemanipulatorgesteuerten Anastomosentechnik liegt im Generieren einer ausreichenden Fadenspannung ohne einem entsprechenden taktiles Feedback. Die Fadenspannung erfolgt somit ausschließlich durch eine visuelle Kontrolle der Anastomosennaht. Ist die Fadenspannung zu niedrig, so ist die Anastomose undicht, ist sie zu hoch, besteht die Gefahr eines Fadenabrisses. Nach Fertigstellung der Anastomose wird die Strombahn der LIMA freigegeben und, nach Ausschluß einer eventuellen Anastomoseninsuffizienz, die temporäre Okklusion des RIVA aufgehoben.

Nach der Entfernung des Endostabilisators und nach der Entfernung sämtlichen Fremdmaterials kann die Einzellungenventilation aufgehoben werden. Nach Entfernung aller Ports werden sämtliche Portstellen verschlossen, wobei ein Portzugang als Drainageneingang für die linke Pleura dient.

3. Ergebnisse

Im dem Zeitraum von Mai 1999 bis Januar 2001 kamen im Herzentrum Dresden bei 201 Patienten unterschiedliche roboterassistierte koronare Myokardrevaskularisationstechniken zur Anwendung:

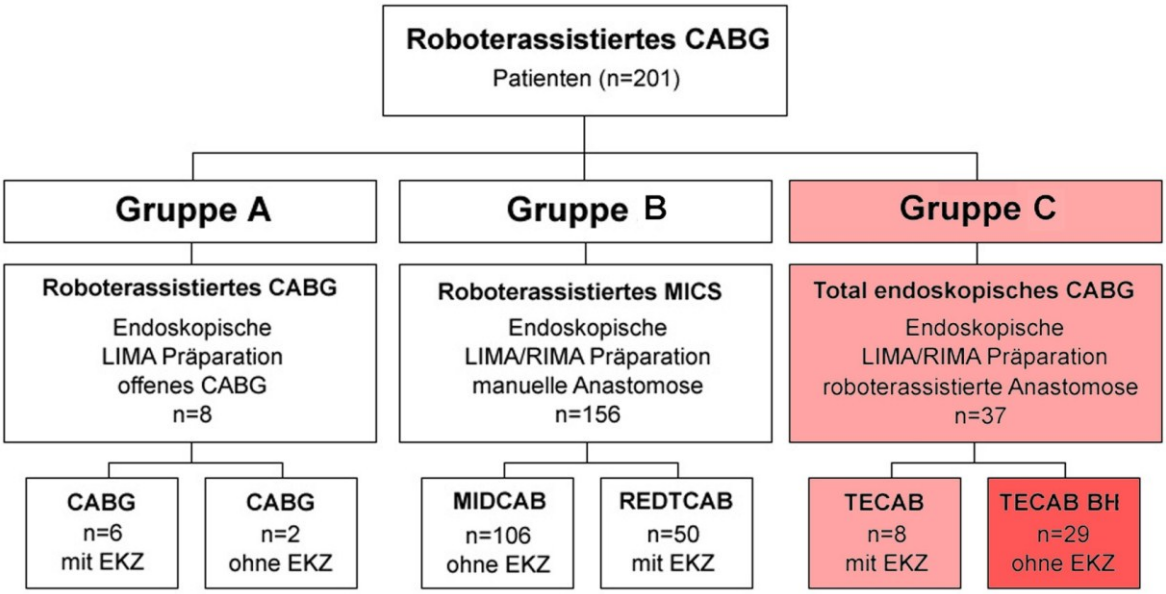

Abb. 20: Operationstechniken

TECAB - **(koronare 1-Gefäßerkrankung), 3 Stichinzisionen, HLM (Heart-Port)**

TECAB BH - **(koronare 1-Gefäßerkrankung), 4 Stichinzisionen, keine HLM**

MIDCAB - **(koronare 1-Gefäßerkrankung), linksanterolaterale Minithorakotomie, keine HLM**

REDTCAB - **(koronare 2-3-Gefäßerkrankung), linksanterolaterale Minithorakotomie, HLM**

CABG - **(koronare 2-3-Gefäßerkrankung), mediane Sternotomie mit bzw. ohne HLM**

Die oben aufgeführte Abbildung spiegelt den konzeptionelle Ansatz zur ettapenweisen Verwirklichung der komplett endoskopischen Myokardrevaskularisation am schlagenden Herzen wieder.

Hierbei stellt die endoskopische Präparation der LIMA bzw. RIMA die Gemeinsamkeit aller 201 Patienten, welche nach verschiedenen Operationstechniken operiert wurden, dar. Entsprechend der präoperativen Diagnose einer koronaren Ein-,

Zwei- oder Dreigefäßerkrankung erfolgte die Zuordnung zu einer bestimmten Operationstechnik. Bezogen auf die koronare Eingefäßerkrankung war der primäre Ansatz die komplett endoskopische Myokardrevaskularisation am schlagenden Herzen.

In der Anfangsphase (Gruppe A) wurde bei 8 Patienten lediglich die Präparation der linken A. thoracica interna endoskopisch durchgeführt, während die Fortsetzung der koronaren Bypassoperation in konventioneller Technik mit einer manuell gefertigten Anastomose bei offenem Thorax mittels einer medianen Sternotomie erfolgte. Bei 6 Patienten wurde diese Operation bei kardioplegischem Herzstillstand unter Einsatz der Herz-Lungen-Maschine, bei den verbliebenen 2 anderen Patienten am schlagenden Herzen durchgeführt.

In der Fortentwicklung der robotergestützten Operationstechnik wurde in einer zweiten Entwicklungsphase bei 156 Patienten (Gruppe B) ebenfalls telemanipulatorassistiert die Präparation der linken bzw. rechten A. thoracica interna realisiert, die koronare Myokardrevaskularisation wurde jedoch nicht mehr über eine mediane Sternotomie, sondern über einen minimal-invasiven chirurgischer Zugang, der linksanteriore Minithorakotomie, mittels einer manuell vom Operateur durchgeführte Anastomose vollzogen. Auch in dieser Gruppe erfolgte die Operation bei 106 Patienten am schlagenden Herzen in der sogenannter MIDCAB-Technik (Minimally Invasive Direct Coronary Artery Bypass), während bei den anderen 50 Patienten eine koronare Mehrfachrevaskularisation zwar auch über eine links anterolaterale Minithorakotomie, jedoch unter Einsatz der Herz-Lungen-Maschine am kardioplegierten Herzen als sogenannte REDTCAB Operation (Roboter Enhanced Dresden Technique Coronary Artery Bypass) durchgeführt wurde (44, 45, 116).

In der dritten Gruppe (Gruppe C), der letzten Entwicklungsphase, war der primäre Ansatz, die operative Myokardrevaskularisation einer vorwiegend bestehenden koronarer Eingefäßerkrankung mittels einer komplett endoskopischen Operationstechnik, der sogenannten TECAB-Technik (Totally Endoscopic Coronary Artery Bypass). Von den ursprünglich vorgesehenen 56 Patienten, bei denen ein TECAB-Verfahren geplant war, gelang das Vorhaben bei 37 Patienten, während bei den verbliebenen 19 Patienten (33,9%) eine Konversion zum MIDCAB-Verfahren nötig wurde. Hierbei wurde im Rahmen der Konversion über

eine im nachhinein durchgeführte zusätzliche Minithorakotomie die koronare Anastomose manuell durchgeführt. Die zur Konversion führenden Gründe sind der Tabelle 4 zu entnehmen.

Tab. 4: Konversion zum MIDCAB Verfahren

Grund der Konversion	Anzahl der Patienten
Endoskopisch RIVA Lokalisation nicht möglich	5
Diffuse RIVA Sklerose	5
Intramuraler RIVA Verlauf	2
Pleurale Verwachsungen	2
Insuffiziente Stabilisation im Anastomsenbereich	3
Insuffiziente RIVA Okklusion	2

Von den 37 Patienten, bei denen der Eingriff im TECAB-Verfahren durchgeführt werden konnte, wurde bei 8 Patienten die Operation mit Hilfe der Herz-Lungen-Maschine durchgeführt, während er bei 29 Patienten am schlagenden Herzen realisiert werden konnte.

Die im folgenden präsentierten Daten beziehen sich auf diese 29 Patienten, die nach Entwicklung eines entsprechenden Endostabilisators komplett endoskopisch, also durch eine telemanipulatorgestützte A. thoracica interna Präparation und roboterassistierte koronare Anastomose, am schlagenden Herzen unter Vermeidung der extrakorporalen Zirkulation verwirklicht werden konnte.

In dieser Gruppe mit 29 Patienten waren 25 männlichen und 4 weiblichen Geschlechts. Das Alter betrug im Mittel 64±9,8 Jahre. Abhängig von der Anzahl der betroffenen Koronargefäße wurde bei 26 Patienten (89,7%) eine koronare Eingefäßerkrankung und bei 3 Patienten (10,3%) eine koronare Zweigefäßerkrankung präoperativ diagnostiziert.

Nach Einführung der Endostabilisatoren zeigte sich, das endoskopische Operationen roboterassistiert am geschlossenen Thorax ohne Einsatz der Herz-Lungen-Maschine im klinischen Einsatz prinzipiell möglich sind. Durch die Entwicklung der telemanipulatorgestützten Operationseinheit da Vinci™ war ein System vorhan-

den, welches sich als geeignet darstellte, diese Operationen durchzuführen. Eines der Gründe liegt sicherlich daran, dass nach Installierung des Systems, die Fortführung der weiteren Operation vom Chirurgen in Analogie zur konventionellen Technik fortgesetzt werden kann, ohne über langjährige Erfahrungen im Bereich der endoskopischen Chirurgie verfügen zu müssen. Die vom Chirurgen intuitiv ausgeführten Bewegungsabläufe werden prozessorgesteuert auf die Endeffektoren übertragen und nicht wie sonst üblich durch direkte manuelle Bedienung des endoskopischen Instrumentariums.

Die perioperative Überlebensrate, ebenso wie die 30 Tages-Überlebensrate betrugen 100%. Bei drei Patienten (10,3%) der mittels beating heart TECAB Gruppe (n=29) durchgeführten Operationen, wurde eine postoperativ erhöhte Thoraxdrainagemenge festgestellt. In der daraufhin durchgeführten Kontrolle zeigte sich bei allen Patienten eine muskuläre Blutungsursache im Bereich der Porteintrittsstellen. Eine Anastomosenblutung konnte ausgeschlossen werden.

In der im folgenden dargestellten Tabelle 5 werden die intraoperativ ermittelten Daten, wie die Gesamtoperationsdauer, die LIMA-Präparationszeit, die RIMA-Präparationszeit und die Anastomosendauer wiedergegeben:

Tab. 5: Dauer der Operation und der einzelnen zeitkritischen Schritte

Gesamtoperationsdauer	174 ± 65,6 min
LIMA-Präparation	34,5 ± 8,2 min
RIMA-Präparation	42 ± 1,2 min
Anastomosendauer	30,5 ± 9,7 min

Bei 3 Patienten (10,3%) wurde bei einer bestehenden koronaren Zweigefäßerkrankung zusätzlich zur LIMA die RIMA präpariert, um eine koronare Zweifachrevaskularisation mittels Verwendung von bilateralen Aa. thoracicae internae (BITA), telemanipulatorgesteuert am schlagenden Herzen durchführen zu können. Die Häufigkeiten der im einzelnen durchgeführten Koronaranastomosen sind nachfolgend in Tabelle 6 wiedergegeben.

Tab. 6: Art der durchgeführten Anastomosen

Bypasslokalisation	Anzahl der durchgeführten Anastomosen
LIMA - RIVA	n=26 (81,3%)
RIMA – RIVA, LIMA - D	n=2 (9,4%)
RIMA – RIVA, LIMA - OM	n=1 (6,3%)

Die postoperativ ermittelten Daten wie die postoperative Entwöhnungszeit vom Respirator (Beatmungsdauer), die Verlegung von der herzchirurgischen Intensivstation auf die periphere Normalstation (ITS-Verweildauer) und die Entlassung des Patienten in die Anschlussheilbehandlung (Hospitalisationsdauer) werden im einzelnen in der folgenden Tabelle 7 wiedergegeben:

Tab. 7: Dauer der postoperativen Nachsorge

Postoperative Zeiten	Dauer in Stunden (h) bzw. Tagen (d)
Beatmungsdauer	4 ± 8,1 h
ITS Verweildauer	21 ± 20 h
Hospitalisationsdauer	6 ± 1 d

In der unmittelbar postoperativ durchgeführten elektrokardiographischen und laborchemischen Kontrolle, bei der zusätzlich zum Troponin-T-Wert die Myoglobinfraktion der Kreatinkinase (CK-MB) in Relation zur Gesamt Kreatinkinasemenge (CK) bestimmt wurde, konnte bei keinem Patienten eine neu aufgetretene Erregungsrückbildungsstörung bzw. ein Quotient von CK-MB/CK größer als 0,1 festgestellt werden.

Eine intraoperative bzw. postoperative koronarangiographische Kontrolluntersuchung wurde nur bei bestehender klinischer Indikation wie erneut auftretender Angina pectoris Symptomatik, elektrokardiographischen Ischämiezeichen, einem Quotienten von CK-MB/CK von >0,1 und bei neu auftretenden Herzrhythmusstörungen durchgeführt. Wegen der bei einem Patienten am ersten

postoperativen Tag neu aufgetretener Angina pectoris Symptomatik bei normalem Elektrokardiogramm (EKG) und einer CK-MB Fraktion von <10%, wurde eine Koronarangiographiekontrolle durchgeführt, in der sich normale Bypassverhältnisse darstellten. Hierbei konnte eine Anastomosenstenose, bei gutem Abfluss des Kontrastmittels über den Bypass in das native Koronargefäß, ausgeschlossen werden.

In der nach 4 Wochen durchgeführten Untersuchung (4-Wochen Follow-up) konnte bei den zur Nachuntersuchung erschienenen 27 Patienten (93,1%) ebenfalls keine neu aufgetretene Erregungsrückbildungsstörung im EKG oder ein Quotient von CK-MB/CK >0,1 festgestellt werden. In der zusätzlich durchgeführten Stress-EKG Untersuchung konnten ebenfalls keinerlei neu aufgetretene Erregungsrückbildungsstörungen, Herzrhythmusstörungen oder Änderung des Lagetypes festgestellt werden. Die klinische Untersuchung der Patienten stellte sich als unauffällig dar.

Eine bei dieser Untersuchung ebenfalls durchgeführte körperlichen Kontrolle ergab bei den Patienten weder eine Wunddehiszens noch eine infektiöse Wundheilungsstörung. Alle Porteintrittsstellen stellten sich unauffällig dar.

Bei einem Patienten wurde wegen klinischer Beschwerden mit Angina pectoris Symptomatik in der sechsten postoperativen Woche die Indikation zur erneuten Koronarangiographie gestellt. Es zeigten sich normale Bypassverhältnisse, eine Verschluss oder eine Stenose im Bereich des verwendeten Konduits oder im Anastomosenbereich konnte hierbei ausgeschlossen werden. Es fand sich jedoch bei diesem Patienten eine im Verlauf deutlich progrediente Stenose im Bereich der A. circumflexa, welche mittels einer perkutanen transluminalen Koronarangioplastie (PTCA) erfolgreich behandelt werden konnte.

Zur weiteren Kontrolle der Patienten wurde ein 12-Wochen Follow-up durchgeführt, wobei in einem telefonischen Gespräch mit den betroffenen Patienten eine erneute Klassifizierung in die NYHA- und CCS Stadien vorgenommen wurde.

In den Tabellen 8 und 9 wird der Vergleich der NYHA- und CCS-Stadien präoperativ und 12-Wochen postoperativ dargestellt.

Tab. 8: CCS-Stadien präoperativ und 12 Wochen postoperativ

CCS Stadien	präoperativ n=29	12-Wochen postoperativ n=27
CCS I	n=1 (3,4%)	n=22 (81,5%)
CCS II	n=12 (41,4%)	n=3 (11,1%)
CCS III	n=15 (51,7%)	n=2 (7,4%)
CCS IV	n=1 (3,4%)	--

Tab. 9: NYHA-Stadien präoperativ und 12 Wochen postoperativ

NYHA Stadien	präoperativ n=29	12-Wochen postoperativ n=27
NYHA I	n=2 (6,9%)	n=19 (70,4%)
NYHA II	n=17 (58,6%)	n=8 (29,6%)
NYHA III	n=10 (34,5%)	--
NYHA IV	--	--

In den nachfolgenden Grafiken ist der Lerneffekt dargestellt, der sich im Beobachtungszeitraum vom Mai 1999 bis Januar 2001 im Handling des da Vinci™-Telemanipulatorsystems einstellte. Dazu wurden die Gesamtdauer der Operation (Abbildung 21) und die Dauer der Anastomosierung (Abbildung 22) für jeden einzelnen Patienten entsprechend des OP-Datums gezeigt, ergänzt um die Regressionsgrade, die den mit zunehmender Erfahrung immer kürzer werdenden Zeitbedarf dokumentiert.

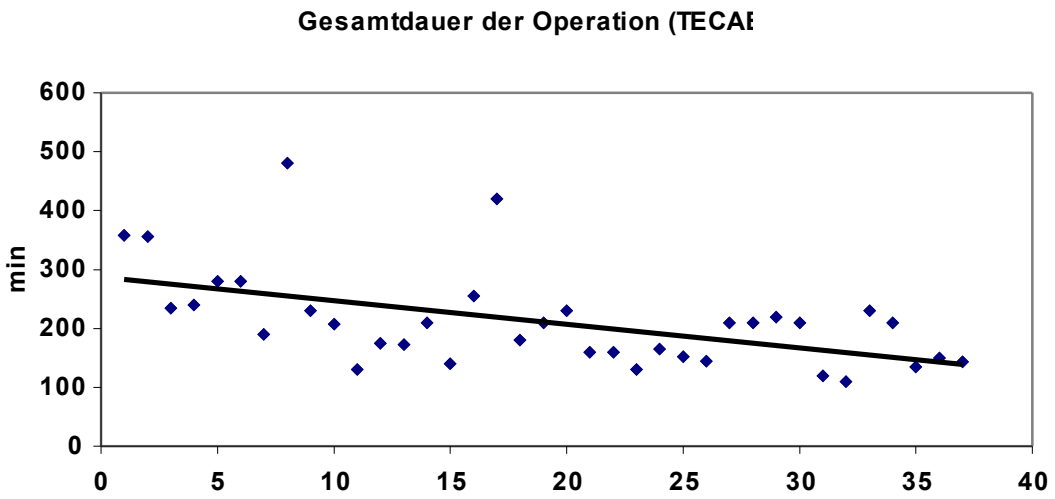

Abb. 21: Gesamtdauer der TECAB Operation für alle 37 Patienten nach OP-Datum geordnet. Die Regressionsgerade zeigt eine Abnahme der mittleren Operationsdauer von ca. 300 min zu Beginn der Untersuchung zu ca. 160 min am Ende der Untersuchung.

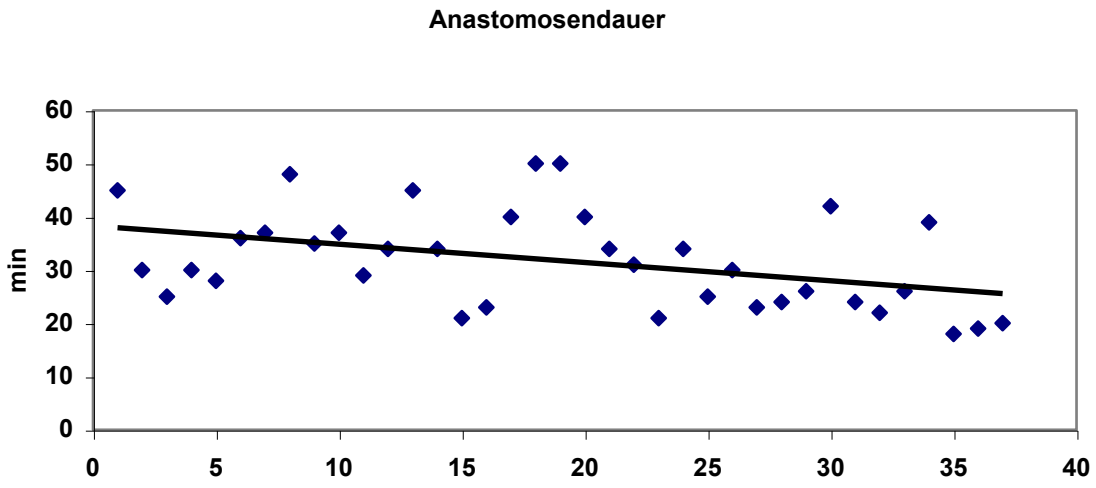

Abb. 22: In dieser Grafik ist der Zeitbedarf für die Anastomosierung einer ITA auf das entsprechende Koronargefäß für jeden einzelnen Patienten dargestellt, ebenfalls nach OP-Datum sortiert. Die Regressionsgerade zeigt auch hier den Lerneffekt: die benötigte Zeit nimmt im Mittel von ca. 35 min auf ca. 25 min ab.

4. Diskussion

In den letzten Jahren zeichnet sich in dem jungen Fachgebiet der Herzchirurgie, wie auch in anderen chirurgischen Fachdisziplinen, zunehmend eine Entwicklung ab, die von der konventionellen Weiterentwicklung vieler chirurgischer Praktiken über die minimal-invasive Chirurgie bis hin zum Einsatz multifunktionaler Systeme gekennzeichnet ist.

Mit dieser Entwicklung sind nicht nur die chirurgischen Disziplinen gefordert was Innovation und Flexibilität erfordert, es ist vor allem ein interdisziplinäres Zusammenarbeiten gefordert, da viele Neuentwicklungen nicht primär für die minimal-invasive Chirurgie bzw. für thorakoskopisches Operieren konzipiert sind, sondern für andere technische Anforderungen geschaffen wurden (13, 139, 187).

Eines der führenden Probleme in den verschiedenen Entwicklungsstadien der minimal-invasiven Herzchirurgie war die Herausforderung, die Sicherheitsstandards der konventionellen Herzchirurgie (Sternotomie und extrakorporale Zirkulation mit kardioplegischem Herzstillstand) mit minimal-invasiven herzchirurgischen Techniken zu erreichen.

Eine der Techniken, die zu Beginn der Entwicklung der minimal-invasiven Koronarchirurgie im Vordergrund stand, war die sogennante Port-Access™-Technik, die an der Standford-Universität in Californien erstmals klinisch erprobt wurde (193). Mit dem über die Leistengefäße vorgeschobenen Heartport™-Katheter war somit eine extrakorporale Zirkulation mit nachfolgendem kardioplegischem Herzstillstand am geschlossenen Thorax möglich.

Mit der Einführung der Port-Access™-Technik in Dresden war eine wichtige Voraussetzung geschaffen, die minimal-invasive Vorgehensweise im Sinne eines Verzichts auf die Sternotomie auch in der Herzchirurgie einzuführen (162). Die Port-Access™-Technik (Heartport™) ermöglichte die extrakorporale Zirkulation über die Femoralgefäße, sowie das Ausklemmen der Aorta ascendens über einen in die Aorta ascendens vorgeschobenen Heartport™-Katheter, welcher in Form einer endovaskulären aortalen Okklusionsklemme, der sogenannten Endoklemme,

einen Verschluss der Aorta und damit eine sichere Applikation einer kardioplegischen Lösung zum Erreichen eines Herzstillstandes ermöglichte (172, 193).

Anfangs nur auf koronare Eingefäßerkrankungen beschränkt, zeichnete sich bald die Modifikation vieler operativer Techniken ab, so dass mit der Dresdner Technik auch Dreigefäßerkrankungen über einen minimal-invasiven chirurgischen Zugang nach Anschluss an die Herz-Lungen-Maschine und kardioplegischem Herzstillstand, problemlos versorgt werden konnten.

Einen weiteren Ansatz der minimal-invasiven chirurgischen Technik zur operativen Myokardrevaskularisation stellt der Verzicht auf die extrakorporale Zirkulation und somit die Operationen am schlagenden Herzen zur Versorgung der koronaren Herzkrankheit dar. Hierbei wurde anfangs über den konventionellen Zugang einer medianen Sternotomie eine operative Myokardrevaskularisation vorgenommen, bei der die Anastomosierungsstelle lediglich durch eine mechanische Stabilisation am, ansonsten schlagenden Herzen, ruhig gestellt wurde (Off Pump Coronary Artery Bypass, OPCAB) (25, 26, 54, 55, 90, 98, 99, 106, 107, 108, 144, 159, 188).

Zur Versorgung von Stenosen, vor allem im Bereich des Ramus interventrikularis anterior (RIVA) bei koronarer Eingefäßerkrankungen konnte eine Operationstechnik entwickelt werden, die in idealer Weise die beiden Ansatzpunkte der minimal-invasiven Herzchirurgie, die Minimierung des chirurgischen Zuganges mit reduziertem Gewebstrauma und die Operation am schlagenden Herzen unter Vermeidung des Einsatzes der Herz-Lungen-Maschine verbindet. Bei dieser sogenannte MIDCAB Operation (Minimally Invasive Direct Coronary Artery Bypass) wird über eine linksanteriore Minithorakotomie unter Vermeidung der extrakorporalen Zirkulation eine koronare Einfachbypass Operation durchgeführt. Die hierbei erzielten Ergebnisse wie perioperative Infarktraten und Offenheitsrate der Bypässe wurde in verschiedenen Arbeiten vorgestellt. Nach entsprechender Erfahrung konnten ca. ein Jahr postoperativ Offenheitsraten von >95% erreicht werden, was diese Operationstechnik als ein, im Vergleich zur konventionellen Technik, sicheres operatives Verfahren charakterisiert (56, 57, 58, 72, 74, 209).

Eine weitere Reduzierung des chirurgischen Traumas konnte nur mit einer robotergestützten Operationseinheit erreicht werden, bei der die an der Masterkonsole ausgeführten Bewegungen prozessorgesteuert auf die Endeffektoren im intrakavi-

tären Raum übertragen werden. Damit war es möglich die Bewegungen der menschlichen Hand in miniaturisierter Weise, über den Einsatz der mit sechs Freiheitsgraden ausgestatteten Instrumente, im Thorax umzusetzen. Es konnte nach verschiedenen Entwicklungsstadien gezeigt werden, das nicht nur die operative Myokardrevaskularisation am geschlossenen Thorax mittels dieser telemanipulatorgesteuerten Technik möglich war, es war darüber hinaus auch die Durchführung der Operation unter Vermeidung des Einsatzes der Herz-Lungen-Maschine am schlagenden Herzen möglich (54, 55, 75, 117, 120).

Es zeigte sich aber auch, dass trotz modernster Technik dieses operative Vorgehen bei den einzelnen Operationsschritten zur Zeit noch an gewisse Grenzen stößt. Darüber hinaus ist anzumerken, dass die in dieser Arbeit vorgestellten Daten von einem selektionierten Patientengut stammen und die Ergebnisse nicht automatisch auf andere Patientengruppen zu übertragen sind. Im Folgenden werden einige Punkte diskutiert, die für die Weiterentwicklung und breitere klinische Einsetzbarkeit der minimal-invasiven koronaren Bypassoperation am schlagenden Herzen von Bedeutung sind.

4.1. Die Patientenlagerung

Bei der Patientenlagerung sind 3 Sachverhalte zu beachten. Erstens ist die Lagerung so vorzunehmen, dass eine Läsion des Plexus brachialis vermieden wird, zweitens muss eine Kollision vor allem des linken Schultergelenks mit einem Manipulatorarm ausgeschlossen werden und drittens muss die Lagerung eine rasche Konversion zu konventionellen Operationsverfahren, ggf. mit der Notwendigkeiten einer medianen Sternotomie, ermöglichen.

Im Gegensatz zu der von Loulmet vorgeschlagenen Überkopflagerung des linken Armes (135), wurde im Herzzentrum Dresden die Anlagerung beider Arme befürwortet. Es zeigte sich, dass durch die Anlagerung beider Arme zum einen das Risiko einer Plexusläsion gemindert, vor allem aber die Kollision des rechten Telemanipulatorarmes mit dem ausgelagerten Arm vermieden werden konnte.

Durch leichte Elevation des linken Hemithorax mittels eines unter die Wärmematte geschobenen Kissens konnte eine leichtere Portplazierung und geringe Linksrota-

tion des Herzens mit besserer Darstellung des Ramus interventrikularis anterior als Zielgefäß erreicht werden. Verstärkt wurde dies durch eine zusätzliche Rotation des Operationstisches um 30° nach links. Die linke Schulter war bei dieser Lagerung etwas abgesenkt, womit Kollisionen des rechten Manipulatorarmes mit dem linken Schultergelenk weitgehend unterbunden wurde, ohne den Bewegungsradius des Manipulatorarmes einzuschränken. Diese Lagerung begünstigte auch die richtige Plazierung der Porteintrittsstellen.

4.2. Die Portplazierung

Die richtige Portplazierung ist ein Kompromiss aus der richtigen Plazierung der Eintrittsstellen zur endoskopischen Präparation der linken bzw. rechten A. thoracica interna und der im Anschluss durchgeführten endoskopischen Koronaranastomose. Eine falsche Portplazierung kann die Durchführung einer endoskopischen Operation erschweren bis unmöglich erscheinen lassen. Die von Loulmet vorgeschlagene Portplazierung der Manipulatorarme in den 4. Interkostalraum (ICR) in Höhe der vorderen Axillarlinie (AAL) und der Medioclavicularlinie (MCL) und im Bereich des 6. ICR im Bereich der AAL wurde von uns wegen der beobachteten externen Manipulatorarmkollisionen variiert. Um solche externen Kollisionen der Manipulatorarme untereinander zu verhindern, galt es eine Portplazierung in einer solchen Art und Weise zu wählen, dass durch die Porteintrittsstellen die Form eines gleichschenkligen Dreieckes beschrieben war. Hierbei war darauf zu achten, einen genügend großen Abstand von mindstens 5 cm bzw. zwei Intercostalräume zwischen den Porteintrittsstellen einzuhalten.

Primär wurde deshalb im Herzzentrum Dresden der erste Port zum Einführen der Kamera im Bereich des 5. ICR in einem Areal medial der AAL gesetzt, während die beiden Instrumentenports lateral der MCL im 3./4. und 6./7. ICR eingeführt wurden. Diese Anordnung der Porteintrittsstellen wird in ähnlicher weise auch in der Übersichtsarbeit von Randall K Wolf (218) und in leicht modifizierter Version auch im Herzzentrum Leipzig verwendet, wobei sich hier der Kameraport im Bereich des 4. oder 5. ICR in der mittleren Axillarlinie befindet, die Instrumentenports im Bereich des 3. ICR und 6. bzw. 7. ICR in Höhe der vorderen Axillarlinie eingeführt werden.

Nach Einführen des Kameraports konnte durch manuelle Repositionierung des Telemanipulatorarmes der auf die Interkostalmusklatur ausgeübte Druck verringert und eine deutlich bessere Visualisation des Thoraxinnenraumes und der linken A. thoracica interna erzielt werden. Grundsätzlich ist jedoch zu bedenken, dass bei jeder noch so bewährten Portplazierung die Individualität des einzelnen und damit eine dem Situs des Patienten gerechte Modifikation vom ursprünglich favorisiertem Schema vorgenommen werden sollte.

4.3. Der Endostabilisator

Der Endostabilisator ist eines der Instrumente, die eine endoskopische, roboter-assistierte Koronaranastomose am schlagenden Herzen erst ermöglichen. Er muss eine hohe mechanische Stabilität aufweisen, um das Operationsgebiet optimal ruhig zu stellen. Gleichzeitig muss er zusammenfaltbar sein, um durch den Trokar zu passen. Nach der intrathorakalen Entfaltung der Stabilisationsfüßchen soll über den ausgeübten Druck eine sichere lokale Stabilisierung des Herzens im Anastomosenzielgebiet erreicht werden, während die anderen Regionen des Herzens sich frei kontrahieren können.

Von den 19 Fällen, in denen eine Konversion des Verfahrens durchgeführt wurde, waren in 5 Fällen (26,3%) Probleme mit dem Endostabilisator dafür verantwortlich. So lag in 3 Fällen eine ungenügende Stabilisierung des Anastomosenzielgebiets vor und in 2 Fällen eine insuffiziente Okklusion der betroffenen Koronararterien. Es erfolgte hierbei jeweils eine Konversion zur Minithorakotomie, bei der durch den Einsatz eines am Minithorakotomiesperrers angebrachten anderen Stabilisationssystems, die Operation schließlich am schlagenden Herzen mit einer manuell angefertigten Anastomose als sogenannte MIDCAB Operation fortgesetzt werden konnte.

Diese Ergebnisse zeigen, dass im Vergleich zu den für konventionelle Bypassoperationen zur Verfügung stehenden Stabilisatorsystemen auf dem Sektor der Endostabilisatoren eine Weiterentwicklung nötig ist. Eine bessere Stabilisierung im Bereich der Zielanastomose ließe sich z.B. erreichen, wenn die lokale Ruhigstellung durch den Endostabilisator nicht nur durch mechanischen Druck im entsprechen-

den Bereich erzielt wird, sondern wenn die Stabilisatoren zusätzlich mit einer Sogfunktion ausgestattet wären. Des weiteren verhindert die lange Strecke zwischen der externen Fixierung am Operationstisch und dem Endostabilisator selbst, eine ausreichend Ruhigstellung im Anastomosenzielgebiet.

Um einen Blutaustritt im Gebiet der zur Bypassoperation eröffneten Koronararterie zu verhindern, wird die Durchblutung im Bereich des Zielgefäßes durch Umschlingung und Zuziehen elastischer Züge (Vessel-Loops) erreicht, wobei diese anschließend fixiert werden müssen. Es wäre eine Konstruktion sinnvoll, die eine Fixierung der gespannten Vessel-Loops an den Stabilisatorfüßchen möglich macht. Einige solcher Stabilisatorsysteme sind bereits entwickelt worden, die im klinischen Alltag in Bezug auf ihre Funktion und Handhabbarkeit geprüft werden müssen.

Des weiteren wäre es wünschenswert, wenn die am Stabilisator befindliche Wassersprühfunktion zur Säuberung des Operationsgebietes mit einer von außen bedienbaren Positionierungsmöglichkeit versehen werden könnte, um optimale Sichtverhältnisse während der Operation zu gewährleisten.

Darüber hinaus sind die bisherigen Positionierungsmöglichkeiten des Endostabilisators noch nicht zufriedenstellend. Die im Beobachtungszeitraum bei TECAB Operationen verwendeten Stabilisator wurden mittels eines Trokars von subxiphoidal in den linken Thorax eingeführt. Hierbei konnte jedoch nicht in allen Fällen eine optimale Positionierung des Stabilisators erzielt werden. Eine deutliche Verbesserung der Stabilisatorfunktion könnte durch den Einsatz eines zusätzlichen, vierten Telemanipulatorarmes, welcher bei der neuen Generation des da Vinci S™ Models vorhanden ist, erzielt werden.

4.4. Die endoskopische Koronaranastomose

Die Bewegungen des Operateurs zur Durchführung der endoskopischen Koronaranastomose werden von der Masterkonsole prozessorgesteuert auf die Endeffektoren übertragen. Hierbei ist keine langjährige Erfahrung im endoskopischen Operieren nötig (71), da der Operateur auf grund der visuellen Technik in nahezu gewohnter Weise die Operation ausführt und an der

Masterkonsole sitzend den Eindruck hat, dank der sechs Freiheitsgrade selbst direkt die Instrumente mit seiner eigenen Hand zu führen. Es zeigt sich aber, dass einige technisch bedingte Komplikationen, wie z.B. eine Koronaranastomosenblutung, eine Konversion des Verfahrens eventuell nötig werden lassen (69). Dieses ist zum Teil durch eine noch ungenügende haptische Rückkopplung bedingt, wodurch der Operateur die Gegenkraft des Gewebes nicht spüren kann. Die Folge davon kann zum einen eine ungenügende Fadenspannung während der Koronaranastomosennaht sein, die zu einer Anastomosenblutung führen kann. Andererseits kommt es gerade beim Fassen des Fadens auch zu ungewollten Fadenabrissen. Die fehlende taktile Rückkopplung einer Fadenspannung wird bisher hauptsächlich durch die visuelle Kontrolle kompensiert (126, 127). Nur größere auf die Telemanipulatorarme wirkende Kräfte, wie eine Kollision der Manipulatorarme untereinander, mit der linken Schulter oder mit dem Hüftgelenk des Patienten werden vom Operateur an der Masterkonsole haptisch wahrgenommen. Hier ist eine Weiterentwicklung in Bezug auf die haptische Rückkopplung der Endeffektoren, prozessorgesteuert auf die Handgriffe an der Masterkonsole, wünschenswert (148, 207).

Des weiteren wäre der Einsatz von Klipp-Anastomosen Devices denkbar, bei welchen durch eine einfache, aber zuverlässige Technik das entsprechende Konduit mit der Koronararterie anastomosiert werden könnte (40). In der endoskopischen operativen Versorgung der Mitralklappe konnte durch Einsatz solcher nahtersetzender Systeme auch die Operationsdauer signifikant gesenkt werden (130). Eine Studie zum Einsatz von Klipp-Anastomosen für koronare Arterien (9, 181, 199) wurde im Bereich der konventionellen Technik am offenen Thorax bei zentralen Koronaranastomose, also im Bereich der Anastomosenstelle zwischen Bypasskonduit und Aorta ascendens, in der Klinik für Herz- und Gefäßchirurgie des Universitären Herzzentrums Hamburg durchgeführt. Auch unter dem Aspekt möglicher stärkerer Traumatisierung der Anastomosenstelle durch die roboterassistierte Technik (6) ist der Einsatz von Klipp-Anastomosen sinnvoll. Hier gibt es erste Berichte von dem Einsatz distaler Anastomosen Device (C-Port Flex A, Cardiaca, Redwood City, CA/USA) (8) mit erfogsversprechenden Ergebnissen. Im Gegensatz hierzu sehen es einige Autoren als erwiesen an, dass die Fertigstellung der distalen Anastomose mittels einzelner Nähte, auf Grund der

fehlenden taktilen Rückkopplung, als die sicherere Technik gegenüber der fortlaufenden Anastomosennaht einzustufen ist (79, 93).

4.5. Die Patientenauswahl

Bei dem in dieser Arbeit vorgestelltem Patientengut handelt es sich um eine selektionierte Gruppe von Patienten, bei welchen die bereits vorgestellten Indikations- und Ausschlusskriterien streng beachtet wurden. Es ist jedoch bei den Ausschlusskriterien zu bedenken, das einige der genannten Kriterien eher eine Kontraindikation zur Implantation einer Endoklemme, also einen über die Leistengefäße eingeführten Katheter zur Installation der extrakorporalen Zirkulation und weniger eine Kontraindikation zur endoskopischen Operation am schlagenden Herzen darstellen.

Mit zunehmender Erfahrung und der hierbei gewonnenen operativen Sicherheit wird die Notwendigkeit zur Konversion und Fortsetzung der Operation an der nachträglich installierten Herz-Lungen-Maschine immer geringer werden. Bei keinem der 19 Patienten, bei denen eine Konversion der initial endoskopisch begonnenen Operation am schlagenden Herzen nötig war, wurde zur Fortsetzung der Operation die Installation einer extrakorporalen Zirkulation notwendig. Die Operation wurde lediglich durch den Zugang einer nachträglichen anterioren Minithorakotomie unter Verwendung eines entsprechenden Stabilisationssystems als sogenannte MIDCAB-Operation am schlagenden Herzen fortgesetzt.

Zu beachten ist, dass bei 12 von insgesamt 19 Patienten (63,2%), bei denen eine Konversion erfolgte, sich intraoperativ die Lokalisation des Ramus interventrikularis anterior als schwierig erwies, bzw. wegen einer bestehenden diffusen Koronarsklerose die endoskopische Fortsetzung der Operation als zu riskant beurteilt wurde. Hier sollten in Zukunft im Rahmen der präoperativen Diagnostik eine diffuse Koronarsklerose durch weiterreichende diagnostische Maßnahmen wie z.B. dem intravaskulären Ultraschall (IVUS) mit transmuraler invivo-Darstellung der Koronargefäße (92, 150) oder einem koronaren CT (160) abgeklärt werden. Ein intramyokardialer Verlauf der Koronararterie, der eine endoskopische Operation

beim jetzigen Stand der Technik nicht möglich erscheinen lässt, kann präoperativ z.B. durch ein Angio-CT diagnostiziert werden (33).

Wegen der bis zu 10-fachen Vergrößerung (41) ist nicht selten eine Verwechselung eines Diagonalastes mit dem R. interventricularis anterior möglich. Deshalb sollte stets der RIVA an seinem Ursprung, also in Bereich zwischen der A. pulmonalis und den linken Herzohr aufgesucht werden und dann bis in die Peripherie verfolgt werden, wobei nach Auffinden einer geeigneten Anastomosierungsstelle diese z.B. mittels eines Klipps gekennzeichnet werden sollte, um ein späteres Wiederauffinden dieser Stelle zu erleichtern.

Bei allen für diese Operation vorgesehenen Patienten wurde präoperativ eine eingeschränkte linksventrikuläre Pumpfunktion ausgeschlossen. Dieses ist zum jetzigen Zeitpunkt als sinnvoll zu betrachten, da bei einer eingeschränkten linksventrikulären Pumpfunktion oft der linksventrikuläre Durchmesser des Herzens vergrößert ist. Dadurch ist der Arbeitsraum zwischen der dorsalen Sternumfläche und der Herzoberfläche eingeengt, was letzten Endes die Präparation der linken A. thoracica interna deutlich erschweren kann. Desweiteren kann bei einer eingeschränkten linksventrikulären Pumpfunktion die Hämodynamik durch die CO_2-Insufflation mit einem bis zu 10 mmHg betragendem Druck deutlich früher beeinflusst werden, so dass auf Grund der sich ergebenden Kreislaufinstabilität der Patient eventuell notfallmäßig an die Herz-Lungen-Maschine angeschlossen werden muss, um einer eventuellen Myokardischämie vorzubeugen.

Es war vorteilhaft, wenn die Patienten eine größere Körperlänge aufwiesen, da sich hierdurch der Abstand der Porteintrittsstellen zu einander vergrößerte und somit die Gefahr der Kollision der Manipulatorarme untereinander verringert werden konnte. Zusätzlich wiesen diese Patienten oft einen größeren Interkostalraum auf, womit eine leichtere Porteinführung und geringere Gewebetraumatisierung erreicht werden konnte.

4.6. Die intraoperative Qualitätskontrolle

Aufgrund fehlender technischer Voraussetzungen wurde bei keinem Patienten eine intraoperative Koronarangiographie durchgeführt. Die postoperative Ischä-

miediagnostik wurde lediglich mittels 12-Kanal-EKG und laborchemischen Untersuchungen durchgeführt. Eine Koronarangiographie wurde nur bei klinischem Verdacht auf eine Myokardischämie oder bei einer auffälligen Herzenzymkonstellation bzw. bei Ischämiehinweisen im EKG durchgeführt. Um auch intraoperativ eine Aussage über die Bypassqualität möglich zu machen, könnte zukünftig entweder eine direkte intrathorakale Dopplerflussmessung des Bypasskonduits (53, 64, 186) oder eine intravasale Ultraschalluntersuchung erfolgen (208).

Eine andere Möglichkeit der Qualitätskontrolle der Anastomose ist die Injektion fluoreszierender Substanzen, wobei Laserlicht die Fluoreszenz angeregt und mit einer Infrarot-Kamera die Durchblutung im Bereich des Konduits bzw. im Bereich der Koronararterie distal der Anastomose zu überprüfen ist (166). Dieses Verfahren wird auch in der Transplantationschirurgie eingesetzt (176).

Zusammenfassend sollte nach Möglichkeiten gesucht werden, womit intraoperativ eine Aussage zur Bypass- und Anastomosenqualität möglich wird, ohne den Patienten durch Transporte z.B. ins Herzkatheterlabor zu gefährden. Diese Möglichkeiten sollten sich durch einfache Handhabung und niedrige Kosten auszeichnen und darüber hinaus keinen weiteren Risikofaktor für den Patienten darstellen.

Empfehlenswert ist die Durchführung solcher komplexen Operationen in einem Hybrid Operationssaal, bei der man ohne zusätzlichen Transport des Patienten intraoperativ eine Koronarangiographie mit Bypassdartsellung durchführen kann um dann eventuell Anastomosenstenosen oder Koronarverwechselungen zwischen dem Ramus interventrikularis und dem Ramus diagonalis rechtzeitig zu erkennen um in gleicher Sitzung ggf. eine entsprechende Korrektur vornehmen zu können (5, 23).

4.7. Vergleich mit anderen Telemanipulatorsystemen in der Koronarchirurgie

An dieser Stelle ist vor allem das ZEUS™ System der Firma Computer Motion Inc. zu nennen. Dieser Telemanipulator besteht ebenfalls aus zwei Komponenten, der Steuerkonsole und zwei auf der Basis des AESOP (Automated Endoscope Sys-

tem for Optimal Positioning) aufgebauten Manipulatoren zur Instrumentenführung, sowie einem AESOP zur Steuerung des Videoskops (20, 21, 22, 164, 165). Die einzelnen Manipulatoren werden hierbei am Operationstisch angebracht. Die meisten Anwendungserfahrungen mit dem Zeus-System hinsichtlich der Myokardrevaskularisation wurden von den Arbeitsgruppen um Reichenspurner (20, 21, 54, 55, 164, 165) und Boyd berichtet (28, 29, 128).

Im Unterschied zum da Vinci™-System der Firma Intuitive verfügen die Endeffektoren des Zeus-Systems nur über vier Bewegungsfreiheitsgrade. In den von Falk (64) durchgeführten Versuchen konnte gezeigt werden, dass ein Telemanipulator mit sechs Freiheitsgraden ein präziseres und vor allem schnelleres endoskopisches Arbeiten erlaubt als ein System mit lediglich vier Freiheitsgraden. Durch die Reduzierung der Mobilität auf vier Freiheitsgrade nahm sowohl die erforderliche Zeit zur Durchführung der verschiedensten Aufgaben, als auch die hierbei verursachte Fehlerrate, zu.

In der nachfolgenden Tabelle 10 sind Zeitangaben zu unterschiedlichen Phasen der Operation gegeben.

Tab. 10: Vergleich der Präparations- und Anastomosierungszeiten

Studie	ITA-Präparation (min)	Anasto-mose (min)	Gesamt-OP (min)	ICU (h)	Hospitalisa-tionsdauer (d)
Reichenspurner et al. 1999a	83 + 110	42 + 40			
Boehm et al. 2000		25 (14-50)	5,5h (4-8h)		
Falk et al. 2000	61 ± 27	17 ± 10	220-507	20	7
Kiaii et al. 2000	65 ± 21				
Boyd et al. 2001	64,1 ± 22,9				3,3 ± 0,8
Damiano et al. 2001		24 ± 9			5,5 ± 2,7
Kodera et al. 2001	57,8 ± 23,2				3,9 ± 1,5
Boyd et al. 2002	61,3 ± 17,9	28,5 ± 28,2	368 ± 129		
Detter et al. 2002	48 – 110	36,5	4-8h		
Tabaie et al. 2002		29,1			
Ergebnisse der eigenen Arbeit	**34,5 ± 8,2 (li)** **42,0 ± 1,2 (re)**	**30,5 ± 9,7**	**174 ± 66**	**21 ± 20**	**6 ± 1**

Zum Teil sind von den Autoren nur einige Schritte der Operation mittels eines Telemanipulator ausgeführt und entsprechend in der Tabelle aufgenommen worden. Die meisten Berichte gibt es dabei von den Arbeitsgruppen, die das ZEUS-System nutzten, nur die Ergebnisse der Leipziger Arbeitsgruppe (74) und die eigenen Ergebnisse basieren auf der Anwendung des da Vinci™-Systems.

In dieser Übersicht wird deutlich, dass die Präparationszeiten in der vorliegenden Arbeit kürzer sind, als in den Vergleichsarbeiten der Tabelle 10. Die Leipziger Arbeitsgruppe berichtet zuletzt auch von ITA-Präpaationszeiten in der Größenordung von 20 bis 35 Minuten (105). Neben dem Vorteil der 6 Freiheitsgrade, die das da Vinci™-System bietet, ist sicher auch ein Lerneffekt hierfür verantwortlich (69). Die Möglichkeiten der Systeme sind diesbezüglich wahrscheinlich noch nicht ausgereizt.

4.8. Erfahrungen im Universitären Herzzentrum Hamburg

Nach Einzug des da Vinci™-Systems im Universitären Herzzenrum Hamburg erfolgte die Selektionierung der Patienten mit koronarer Herzerkrankung, bei denen die operative Myokardevaskularisation mit Unterstützung des Vinci™-Systems angestrebt wurde. Im Zeitraum 8/2004 bis 2/2013 führten wir bei 59 Patienten eine MIDCAB Operation durch, wobei die Präparation der LITA in endoskopischer Technik mit Hilfe des da Vinci™-Systems erfolgte. Anschließend wurde der chirurgische Zugang zum Herz mittels einer meist im 4. ICR durchgeführten, ca. 6 cm langen Minithorakotomie, geschaffen. Anschließend wurde die LITA am schlagenden Herzen, unter Verwendung eines Stabilisators zur lokalen mechanischen Ruhigstellung des Herzens, manuell auf den R. interventrikularis anterior anastomosiert. Die Operationsdauer betrug im Mittel für die durchgeführten MIDCAB Operationen 259 ± 69 Minuten. Bei allen Patienten wurde hierbei die LITA auf den RIVA anastomosiert. Intraopetrativ erfolgte routinemäßig bei allen Patienten die Qualitätskontrolle der Koronaranastomose mittels einer dopplersonographisch durchgeführten Flussmessung. Die Patienten wurden im Durchschnitt ca. 5,7 ± 0,72 Stunden postoperativ nachbeatmet und im Verlauf des zweiten postoperativen Tages auf die periphere herzchirurgische Station verlegt, welche sie im Mittel nach 6,1 ± 1,6 Tagen postoperativ verließen.

Da im Rahmen des präoperativen Screenings bei allen Patienten, bei denen eine MIDCAB Operation in Erwägung gezogen wird, eine MDCT (multi-detektor computer tomography) Untersuchung erfolgt, kann hierbei ein intramyokardialer Verlauf des RIVA bereits präoperativ diagnostiziert werden. Da der intramyokardialer Verlauf des RIVA eine Kontraindikation zur Durchführung einer

MIDCAB Operation darstellt, erfolgte bei den betroffenen Patienten der chirurgische Zugang zum Herz somit primär über eine mediane Sternotomie. Die nachfolgende myokardiale Revaskularisation wurde anschließend am schlagenden Herzen, in sogenannter OPCAB-Technik (Off Pump Coronary Artery Bypass), vollzogen.

4.9. Ausblick

Telemanipulationssysteme sind entwickelt worden, um dem Operateur eine hohe Präzision bei beschränktem Platzangebot zu bieten. Dadurch ist eine deutliche Minimierung des chirurgischen Traumas bei der operativen Myokardrevaskularisation möglich geworden, mit der Folge einer schnelleren Rekonvaleszenz und Rückkehr der Patienten zum alltäglichen Leben (57, 105). Die bisherige Erfahrung mit den Telemanipulatorsystemen hat aber auch gezeigt, dass es verschiedene Felder mit Weiterentwicklungsbedarf gibt.

Die Skalierung der Bewegung (Motion-Scaling) bietet dabei die Möglichkeit, bei entsprechender optischer Vergrößerung, feinste Bewegungen durchzuführen. Durch den indirekten Bewegungsablauf benötigt man im Vergleich zu manuellen Zielbewegungen jedoch bei telemanipulatorassistierten Zielbewegungen am bewegten Objekt mehr Zeit. Um zu Operationszeiten zu gelangen, die denen konventioneller Eingriffe vergleichbar sind, erscheint es sinnvoll, z.B. durch Training an einem Simulator die Lernkurve zur optimalen Bedienung des Systems deutlich zu verbessern. Die Leipziger Gruppe plante den Einsatz eines solchen Simulatorsystems, welches auf den da Vinci™-Telemanipulator zugeschnitten ist (105).

Eine weitere Möglichkeit, die benötigte Operationszeit zu verkürzen, ist der Einsatz von Hilfen zur Anastomosierung eines Konduits auf ein entsprechendes Koronargefäß. Hier sind verschiedene Ansätze zu verzeichnen, die von Anastomosierungshilfen und selbstschließenden Klipp-Anastomosen bis hin zu vollautomatischen Devices reichen (8, 9, 40, 152, 181, 199).

Das bereits erwähnte Problem des geringen haptischen Feedbacks des Systems, welches zu Fadenabrissen oder zu geringen Fadenspannungen und damit zu Problemen bei der endoskopischen Anastomosierung der Arterien führen kann,

könnte durch Verwendung solcher Anastomosierungshilfen bzw. selbstschließender Klipp-Anasomosen Device so ebenfalls z.T. umgangen werden, da die Realisierung von Systemen mit deutlich verbessertem haptischen Feedback schwierig ist (187).

Eine sinnvolle Verbesserung kann auch eine in Zukunft mögliche herzschlagsynchrone Mitbewegung des Systems sein, die dem Operateur das Bild eines ruhenden Herzen vermittelt, obwohl es in Wirklichkeit kontrahiert (42). Dies ist auch bei der Anwendung von verbesserten Stabilisatorsystemen bedeutsam, da auch bei optimaler mechanischer Stabilisierung eine Restbewegung der Herzwand verzeichnet werden kann (147).

Darüber hinaus ist zur Minimierung der Konversionsrate eine genauere Selektion der Patienten wünschenswert. Wie oben bereit erwähnt ist dazu eine umfangreichere präoperative Diagnostik erforderlich, um Situationen, die für eine total endoskopische Myokardrevaskularisation problematisch sind, bereits präoperativ zu erfassen. Dazu gehört die diffuse Koronarsklerose, der intramyokardiale Verlauf der Koronararterie und die stark verfettete Thoraxwand mit schwer zu präparierender A. thoracica interna.

Zusammenfassend lässt sich sagen, dass heutzutage endoskopische koronarchirurgische Operationen am kardioplegierten geschlossenen Thorax sicher durchgeführt werden können. Hierzu wurden verschiedene, z.T. multizentrische Studien durchgeführt (5, 23, 24, 37).

Eine Besonderheit stellt hierbei die total endoskopische koronare Bypassoperation am schlagenden Herzen dar. Bei Lösung der derzeit noch bestehenden Probleme ist es durchaus denkbar, dass sich die roboterassistierte Operation bei Patienten mit koronarer Eingefäßerkrankung vor allem im Bereich des R. interventrikularis anterior als ein alternatives Verfahren zu der heute verbreiteten MIDCAB-Operation etabliert. Voraussetzung hierfür ist jedoch, dass bei der Ein- und Mehrjahreskontrolle ähnlich gute Ergebnisse bezüglich der Überlebensrate, der fehlenden Angina pectoris Symptomatik und vor allem der Bypass-Offenheitsrate erzielt werden können wie bei der MIDCAB Operation (59, 147).

5. Zusammenfassung

Die operative Myokardrevaskularisation ist eine häufige Operation in den westlichen Industrienationen. In den letzten Jahrzehnten sind zwei Ansätze verfolgt worden, das operative Trauma zu reduzieren, zum einen die Minimierung des thorakalen Zugangs und zum anderen der Verzichts auf die extrakorporale Zirkulation. Die total endoskopische Myokardrevaskularisation am schlagenden bietet somit das Optimum bezüglich der Reduktion des operativen Traumas.

Betrachtet man die Entwicklungen der letzten 10 Jahre auf dem Gebiet der Koronarchirurgie so ist die endoskopische Myokardrevaskularisation gesondert hervorzuheben. In einem Beobachtungszeitraum von ca. 2 Jahren wurden alle notwendigen Schritte für die klinische Implementierung der robotergestützten Operationseinheit im Herzzentrum Dresden betreut. Der primäre Ansatz war, ein hochselektioniertes Patientengut mit dem Schwerpunkt einer koronaren Eingefäßerkrankung endoskopisch unter Verwendung der linken A. thoracica interna am schlagenden Herzen zu revaskularisieren.

Hierfür wurde im Rahmen der Arbeitsgruppe ein klinisches Konzept etabliert um einem routinierten operativen Einsatz des Systems gerecht zu werden, so dass die endoskopische Operationstechnik am schlagenden Herzen in dem Zeitraum von Mai 1999 bis Januar 2001 bei 29 Patienten erfolgreich durchgeführt werden konnte.

Bei der Verwirklichung der Aufgabe wurde ein festes Operationsteam gesondert geschult und eingesetzt. Für den gesicherten Operationsablauf waren einige Umbauten des Operationsaals notwendig. Ebenfalls wurden Logistik und Infrastruktur dem Vorhaben angepasst um die restlichen Operationabläufe nicht zu gefährden.

Unter diesen Voraussetzungen wurde das System schrittweise in den Operationsablauf eingebracht. Beginnend mit der Systemkomplementierung im Operationssaal, der Präparation der LIMA, der Perikarderöffnung, der RIVA-Identifikation bis hin zur telemanipulatorgestützten Koronaranastomose wurde der endoskopische Ansatz Realität.

Die im Beobachtungszeitraum erhobenen klinischen Ergebnisse sind entsprechend gut, wobei das kosmetische Ergebnis hervorzuheben ist. Die initial verlängerten Operationszeiten konnten im Verlauf deutlich verringert werden. Nachteilig ist der hohe prozentuale Anteil (33,9%) der Konversionen, aufgrund technischer Probleme und fehlender Zusatzdiagnostik wie z.B. der genauen topographischen Lagebestimmung der Koronargefäße mittels MDCT, so dass in dieser initialen Phase noch nicht von sicher reproduzierbaren Ergebnissen gesprochen werden sollte. Dennoch zeigte sich, das mit der Anzahl der durchgeführten Eingriffe die Erfahrung des Operationsteams stieg und sich in der Zunahme der erfolgreich durchgeführten Eingriffe widerspiegelte.

Für die bessere Dokumentation der einzelnen Fälle hätten bei der doch neuen Anastomosentechnik die routinemäßige peri- bzw. postoperative Koronarangiographie zum Protokoll gehören sollen. Dies ist als wichtigste Limitierung dieser klinischen Studie zu sehen.

Um eine weitere erfolgreiche klinische Anwendung der endoskopischen Operationstechnik auf dem Gebiet der Koronarchirugie nicht zu verhindern, ist die Entwicklung eines operativen Standards zur endoskopischen Myokardrevaskularisation zwingend notwendig. Des weiteren sind prospektive Studienansätze als auch die Langzeitergebnisse von großen Serien zu fordern.

Zusammenfassend ist die Einführung des da Vinci™ Sytems als eine der herausragenden technischen Errungenschaften auf dem Gebiet der koronaren Herzchirurgie der letzten Dekade zu sehen. Erst mit der Innovation und technischen Lösung der telemanipulatorgestützen Operationeinheit waren die bisherigen Probleme der zweidimensional orientierten Intsrumentation beseitigt und ließen den Traum endokopischer Herzchirurgie Wirklichkeit werden. In wie Weit sich die Operationstechnik auch auf die Zwei- und Dreigefäßerkrankung anwenden lässt werden erst zukünftige Entwicklungen wie z.B. automatische Anastomosensystem, zeigen.

6. Literaturverzeichnis

1. Abel RM, Buckley NJ, Austen WG, Barnett GO, Beck CH, Fischer JE (1976): *Etiology, incidence, and prognosis of renal failure following cardiac operations. Results of a prospective analysis of 500 consecutive patients*. J Thorac Cardiovasc Surg 71: 323-333.

2. Acuff TE, Landreneau RJ, Griffith BP, Mack MJ (1996): *Minimally invasive coronary artery bypass grafting.* Ann Thorac Surg 61: 135-137.

3. Allen DG, Orchard CH (1987): *Myocardial contractile function during ischemia and hypoxia.* Circ Res 60: 153-168.

4. Ancalmo N, Perniciaro C, Ochsner J, Lotto AA, Parolai A, Alemanni F, Biglioli P (1993): *Hypersensitivity reaction to sternal wires: a possibile cause of persisitent postoperative pain.* Cardiovasc Surg 1: 439-441.

5. Argenziano M, Katz M, Bonatti J, Srivastava S, Murphy D, Poirier R, Loulmet D, Siwek L, Kreaden U, Ligon D; TECAB Trial Investigators (2006): *Results ot the prospective multicenter trial of robotically assisted totally endoscopic coronary artrery bypass grafting.* Ann Thorac Surg 81: 1666-1675.

6. Arnold M, Boehm DH, Welsch U, Detter C, Reichart B, Reichenspurner H (2002): *Evaluation of acute traumatic changes of the coronary artery wall after robotically assisted endoscopic coronary artery bypass grafting.* Heart Surg Forum 5: 128-131.

7. Autschbach R, Falk V, Walther T, Diegeler A, Mohr FW (1999): *Robotic techniques.* Z Kardiol 88 (Suppl 4): S 42-46.

8. Balkhy HH, Wann LS, Krienbring D, Arnsdorf SE (2011): *Integrating Coronary Anastomotic Connectors and Robotics Towards a Totally Endoscopic Beating Heart Approach: Review of 120 Cases.* Ann Thorac Surg 92: 821-827.

9. Bar-El Y, Tio FO, Shofti R (2003): *An automatic sutureless coronary anastomotic device: initial results of an animal study.* Heart Surg Forum 6: 369-374.

10. Barner HB (1998): *Arterial grafting: techniques and conduits.* Ann Thorac Surg 66 (5 Suppl): S 2-5

11. Barner HB, Sundt TM 3rd (1999): *Multiple arterial grafts and survival.* Curr Opin Cardiol 14: 501-508.

12. Barrett-Connor E (1994): *Heart disease in woman.* Fertil Steril 62 (6 Suppl 2): 127 S-132 S.

13. Barrett SF, Wright CH, Jerath MR, Lewis RS 2nd, Dillard BC, Rylander HG 3rd, Welch AJ (1995): *Automated retinal robotic laser system*. Biomed Sci Instrum 31: 89-93.

14. Bayindir O, Paker T, Akpinar B, Erenturk S, Askin D, Aytac A (1991): *Use of transcutaneous electrical nerve stimulation in the control of postoperative chest pain after cardiac surgery*. J Cardiothorac Vasc Anesth 5: 589-591.

15. Beck CS (1935): *The development of a new blood supply to the heart by operation*. Ann Surg 102: 801-813.

16. Ben-David B, Stahl S (1997): *Prognosis of intraoperative brachial plexus injury: a review of 22 cases.* Br J Anaesth 79: 440-445.

17. Benetti FJ, Ballester C (1995): *Use of thoracoscopy and minimaly thoracotomy, in mammary-coronary bypass to left anterior descending artery, without extracorporeal circulation. Exprience in 2 cases*. J Cardiovasc Surg (Torino) 36: 159-161.

18. Benetti F, Mariani MA, Sani G, Boonstra PW, Grandjean JG, Giomarelli P, Toscano M (1996): *Video-assisted minimally invasive coronary operations without cardiopulmonary bypass: a multicenter study*. J Thorac Cardiovasc Surg 112: 1478-1484.

19. Bodner J, Wykypiel H, Wetscher G, Schmid T (2004): *First experiences with the da Vinci operating robot in thoracic surgery.* Eur J Cardiothorac Surg 25: 844-851.

20. Boehm DH, Reichenspurner H, Gulbins H, Detter C, Meiser B, Brenner P, Habazettl H, Reichart B (1999): *Early experience with robotic technology for coronary artery surgery.* Ann Thorac Surg 68: 1542-1546.

21. Boehm DH, Reichenspurner H, Detter C, Arnold M, Gulbins H, Meiser B, Reichart B (2000): *Clinical use of a computer-enhanced surgical robotic system for endoscopic coronary artery bypass grafting on the beating heart*. Thorac Cardiovasc Surg 48: 198-202.

22. Boehm DH, Detter C, Arnold MB, Deuse T, Reichenspurner H (2003):. *Robotically assisted coronary artery bypass surgery with the ZEUS telemanipulator system.* Semin Thorac Cardiovasc Surg 15: 112-120.

23. Bonatti J, Schachner T, Bonaros N, Oehlinger A, Ruetzler E, Friedrich G, Feuchtnerv G, Laufer G (2008): *How to improve performance of robvitic totally endoscopic coronary artery gypass gerfting*. Am J Surg 195: 711-716.

24. Bonatti J, Schachner T, Bonaros N, Oehlinger A, Wiedemann D, Ruetzler E, Weidinger F, Kolbitsch C, Feuchtner G, Zimrin D, Friedrich G, Pachinger O, Laufer G (2009): *Effectiveness and safety of total endoscopic left mammary artery bypass graft to the left anterior descending artery*. Am J Cardiol 104: 1684-1688.

25. Borst C, Jansen EWL, Gründeman PF, Van Dogen JWF, Masvel Beck HJ, Wesenhagen H (1995): *Regional cardiac wall immobilization for open and closed chest coronary artery bypass grafting on the beating heart: The „Octopus“ method*. Circulation 92 (Suppl): I 117.

26. Borst C, Jansen EW, Tulleken CA, Gründeman PF, Mansvelt Beck HJ, van Dongen JW, Hodde KC, Bredèe JJ (1996): *Coronary artery bypass grafting without cardiopulmonary bypass and without interruption of native coronary flow using a novel anastomosis site restraining device („Octopus").* J Am Coll Cardiol 27: 1356-1364.

27. Boyd WD, Rayman R, Desai ND, Menkis AH, Dobkowski W, Ganapathy S, Kiaii B, Jablonsky G, McKenzie FN, Novick RJ (2000): *Closed-chest coronary artery bypass grafting on the beating heart with the use of a computer-enhanced surgical robotic system.* J Thorac Cardiovasc Surg 120: 807-809.

28. Boyd WD, Kiaii B, Novick RJ, Rayman R, Ganapathy S, Dobkowski WB, Jablonsky G, McKenzie FN, Menkis AH (2001): *RAVECAB: improving outcome in off-pump minimal access surgery with robotic assistance and video enhancement.* Can J Surg 44: 45-50.

29. Boyd WD, Kiaii B, Kodera K, Rayman R, Abu-Khudair W, Fazel S, Dobkowski WB, Ganapathy S, Jablonsky G, Novick RJ (2002): *Early experience with robotically assisted internal thoracic artery harvest*. Surg Laparosc Endosc Percutan Tech 12: 52-57.

30. Bramlage P, Pittrow D, Wittchen HU, Kirch W, Boehler S, Lehnert H, Hoefler M, Unger T, Sharma AM (2004): *Hypertension in overweight and obese primary care patients is highly prevalent and poorly controlled*. Am J Hypertens 17: 904-910.

31. Bucerius J, Metz S, Walther T, Falk V, Doll N, Noack F, Holzhey D, Diegeler A, Mohr FW (2002): *Endoscopic internal thoracic artery dissection leads to significant reduction of pain after minimally invasive direct coronary artery bypass graft surgery.* Ann Thorac Surg 73: 1180-1184.

32. Bryan AJ, Lamarra M, Angelini GD, West RR, Breckenridge IM (1992): *Median sternotomy wound dehiscence: A retrospective case control study of risk factors and outcome.* J R Coll Surg Edinb 37: 305-308.

33. Caimmi PP, Fossaceca R, Lanfranchi M, Kapetanakis EI, Verde A, Panella A, Bernardi M, Fiume C, Vivirito M, Carriero A, Micalizzi E (2004): *Cardiac angio-CT scan for planning MIDCAB.* Heart Surg Forum 7: E113-116.

34. Calafiore AM, Giammarco GD, Teodori G, Bosco G, D´Annunzio E, Barsotti A, Maddestra N, Paloscia L, Vitolla G, Sciarra A, Fino C, Contini M (1996): *Left anterior descending coronary artery grafting via left anterior small thoracotomy without cardiopulmonary bypass*. Ann Thorac Surg 61: 1658-1665.

35. Calafiore AM, Angelini GD, Bergsland J, Salerno TA (1996): *Minimally invasive coronary artery bypass grafting*. Ann Thorac Surg 62: 1545-1548.

36. Calafiore AM, Di Giammarco G, Teodori G, Di Mauro M, Iaco AL, Bivona A, Contini M, Vitolla G (2004*): Late results of first myocardial revascularization in multiple vessel disease: single versus bilateral internal mammary artery with or without saphenous vein grafts*. Eur J Cardiothorac Surg 26: 542-548.

37. Cannière D, Wimmer-Greinecker G, Cichon R, Gulielmos V, Van Praet F, Seshadri-Kreaden U, Falk V (2007): *Feasibility, safety, and efficacy of totally endoscopic coronary artery bypass grafting: multicenter European experience.* J Thorac Cardiovasc surg 134: 710-716.

38. Canver CC (1995): *Conduit options in coronary artery bypass surgery*. Chest 108: 1150-1155.

39. Carpentier A, Loulmet D, Aupecle B, Berribi A, Relland J (1999): *Computer-assisted cardiac surgery*. Lancet 353: 379-380.

40. Carrel TP, Eckstein FS, Englberger L, Berdat PA, Schmidli J (2004): *Clinical experience with devices for facilitated anastomoses in coronary artery bypass surgery.* Ann Thorac Surg 77: 1110-1120.

41. Cassilly R, Diodato MD, Bottros M, Damiano RJ Jr (2004): *Optimizing motion scaling and magnification in robotic surgery.* Surgery 136: 291-294.

42. Cattin P, Dave H, Grünenfelder J, Szekely G, Turina M, Zünd G (2004): *Trajectory of coronary motion and its significance in robotic motion cancellation.* Eur J Cardiothorac Surg 25: 786-790.

43. Chitwood WR Jr (1999): *Endoscopic robotic coronary surgery is this reality or fantasy?* J Thorac Cardiovasc Surg 118: 1-3.

44. Cichon R, Kappert U, Schneider J, Schramm I, Gulielmos V, Tugtekin SM, Schüler S (2000): Robotic-enhanced arterail revascularization for multivessel coronary artery disease. Ann Thorac Surg 70:1060-1062.

45. Cichon R, Kappert U, Schneider J, Gulielmos V, Schramm I, Tugtekin SM, Schueler S (2000): *Robotically enhanced „Dresden technique" with bilateral internal mammary artery grafting*. Thorac Cardiovasc Surg 48: 189-192.

46. Cook DG, Shaper AG, Pocock SJ, Kussick SJ (1986): *Giving up smoking and the risk of heart attacks. A report from The British Regional Heart Study*. Lancet 2: 1376-1380.

47. Cremer J, Strüber M, Wittwer T, Ruhparwar A, Harringer W, Zuk J, Mehler D, Haverich A (1997): *Off-bypass coronary bypass grafting via minithoracotomy using mechanical epicardial stabilization.* Ann Thorac Surg 63 (6 Suppl): S 79-83.

48. Criqui MH, Heiss G, Cohn R, Cowan LD, Suchindran CM, Bangdiwala S, Kritchevsky S, Jacobs DR Jr, O´Grady HK, Davis CE (1993): *Plasma triglyceride level and mortality from coronary heart disease*. N Engl J Med 328: 1220-1225.

49. Dalton ML, Connally SR (1993): *H. Milton: visionary surgeon*. Am J Surg 165: 355-357.

50. Damiano RJ Jr, Ehrmann WJ, Ducko CT, Tabaie HA, Stephenson ER Jr, Kingsley CP, Chambers CE (2000): *Initial United States clinical trial of robotically assisted endoscopic coronary artery bypass grafting*. J Thorac Cardiovasc Surg 119: 77-82.

51. Damiano RJ Jr, Tabaie HA, Mack MJ, Edgerton JR, Mullangi C, Graper WP, Prasad SM (2001): *Initial prospective multicenter clinical trial of robotically-assisted coronary artery bypass grafting*. Ann Thorac Surg 72: 1263-1269.

52. Demmy TL, Park SB, Liebler GA, Burkholder JA, Maler TD, Benckart DH, Magovern GJ Jr, Magovern GJ Sr (1990): *Recent experience with major sternal wound complications*. Ann Thorac Surg 49: 458-462.

53. Dessing TC, Budde RP, Meijer R, Bakker PF, Borst C, Gründeman PF (2004): *Geometry assessment of coronary artery anastomoses with construction errors by epicardial ultrasound*. Eur J Cardiothorac Surg 26: 257-261.

54. Detter C, Boehm DH, Reichenspurner H, Deuse T, Arnold M, Reichart B (2002): *Robotically-assisted coronary artery surgery with and without cardiopulmonary bypass - from first clinical use to endoscopic operation*. Med Sci Monit 8: MT 118-123.

55. Detter C, Deuse T, Christ F, Boehm DH, Reichenspurner H, Reichart B (2002): *Comparison of two stabilizer concepts for off-pump coronary artery bypass grafting*. Ann Thorac Surg 74: 497-501.

56. Diegeler A, Falk V, Walther T, Mohr FW (1997): *Minimally invasive coronary-artery bypass surgery without extracorporeal circulation*. N Engl J Med 336: 1454.

57. Diegeler A, Matin M, Falk V, Binner C, Walther T, Autschbach R, Mohr FW (1999): *Quality assessment in minimally invasive coronary artery bypass grafting*. Eur J Cardiothorac Surg 16 (Suppl 2): S 67-72.

58. Diegeler A, Matin M, Kayser S, Binner Ch, Autschbach R, Battellini R, Krankenberg H, Mohr FW (1999): *Angiographic results after minimally invasive coronary bypass grafting using the minimally invasive direct coronary bypass grafting (MIDCAB) approach.* Eur J Cardiothorac Surg 15: 680-684.

59. Diegeler A, Hirsch R, Schneider F, Schilling LO, Falk V, Rauch T, Mohr FW (2000): *Neuromonitoring and neurocognitive outcome in off-pump versus conventional coronary bypass operation*. Ann Thorac Surg 69: 1162-1166.

60. Dimick JB, Welch HG, Birkmeyer JD (2004): *Surgical mortality as an indicator of hospital quality: the problem with small sample size*. JAMA 292: 847-851.

61. Dogan S, Aybek T, Andressen E, Byhahn C, Mierdl S, Westphal K, Matheis G, Moritz A, Wimmer-Greinecker G (2002): *Totally endoscopic coronary artery bypass grafting on cardiopulmonary bypass with robotically enhanced telemanipulation: report of forty-five cases.* J Thorac Cardiovasc Surg 123: 1125-1131.

62. Dukanovic B (2003): *Off-pump myocardial revascularization using the Octopus tissue stabilizer system*. Med Pregl 56: 80-84.

63. Dündar Y, Hill RA, Bakhai A, Dickson R, Walley T (2004): *Angioplasty and stents in coronary artery disease: a systematic review and meta-analysis*. Scand Cardiovasc J 38: 200-210.

64. Eikelaar JH, Meijer R, van Boven WJ, Klein P, Gründeman PF, Borst C (2002): *Epicardial 10-MHz ultrasound in off-pump coronary bypass surgery: a clinical feasibility study using a minitransducer*. J Thorac Cardiovasc Surg 124: 785-789.

65. Emam TA, Hanna GB, Kimber C, Dunkley P, Cuschieri A (2000): *Effect of intracorporeal-extracorporeal instrument length ratio on endoscopic task performance and surgeon movements*. Arch Surg 135: 62-66.

66. Epstein FH, Pyörälä K (1987): *Perspectives for the primary prevention of coronary heart disease*. Cardiology 74: 316-331.

67. Erhardt L, Hobbs FD (2002): *Public perceptions of cardiovascular risk in five European countries: the react survey*. Int J Clin Pract 56: 638-644.

68. Eschenhagen T, Scholz H (2000): *Herz- und Kreislauferkrankungen*. In: Scholz H, Schwabe U (Hrsg): Taschenbuch der Arzneimittelbehandlung: Angewandte Pharmakologie, Urban & Fischer, München, 12. Aufl., S 118-139

69. Falk V (2001): *Experimentelle Entwicklung und klinische Implementierung eines Verfahrens zur endoskopischen Myokardrevaskularisation unter Anwendung eines computergestützten Telemanipulators*. Habilitationsschrift, Medizinische Fakultät der Universität Leipzig.

70. Falk V, Walther T, Autschbach R, Diegeler A, van Son JAM, Friedrich M, Battelini R, Autschbach R, Mohr FW (1998): *Minimal invasive Mitralkalppenchirurgie*. Acta Chir Austriaca 30: 25-28.

71. Falk V, Gummert J, Walther T, Hayesi M, Berry GJ, Mohr FW (1999): *Quality of computer enhanced endoscopic coronary artery bypass graft anastomosis -- comparison to conventional technique*. Eur J Cardiothorac Surg 15: 260-265.

72. Falk V, Diegeler A, Walther T, Löscher N, Vogel B, Ulmann C, Rauch T, Mohr FW (1999): *Endoscopic coronory artery bypass grafting on the beating heart using computer enhanced telemanipulation system*. Heart Surg Forum 2: 199-205.

73. Falk V (1999): *Robotic surgery*. In: Yim AP, Hazelrigg SR, Izzat MB, Landrenaeau RJ, Mack MJ, Naunheim KS (eds): Minimal access cardiothoracic surgery. WB Saunders, Philadelphia, p 623-629.

74. Falk V, Diegeler A, Walther T, Banusch J, Brucerius J, Raumans J, Autschbach R, Mohr FW (2000): *Total endoscopic computer enhanced coronary artery bypass grafting*. Eur J Cardiothorac Surg 17: 38-45.

75. Falk V, Jacobs S, Gummert J, Walther T (2003): *Robotic coronary artery bypass grafting (CABG)--the Leipzig experience*. Surg Clin North Am 83: 1381-1386.

76. Favaloro RG (1969): *Saphenous vein graft in the surgical treatment of coronary artery disease*. Operative technique. J Thorac Cardiovasc Surg 58: 178-184.

77. Fox CS, Coady S, Sorlie PD, Levy D, Meigs JB, D´Agostino RB Sr, Wilson PW, Savage PJ (2004): *Trends in cardiovascular complications of diabetes*. JAMA 292: 2495-2499.

78. Funke H (2003): *Genetics of coronary heart disease*. Ther Umsch 60: 481-486.

79. Gao C, Yang M, Wu Y, Wang G, Xiao C, Zhao Y, Wang J (2011): *Early and midterm results of totally endoscopic coronary artery bypass grafting on the beating heart*. J Thorac Cardiovasc Surg 142: 843-849.

80. Garrett HE, Dennis EW, DeBakey ME (1973): *Aortocoronary bypass with saphenous vein graft: Seven year follow-up*. JAMA 223: 792-794.

81. Gerosa G, di Marco F, Bianco R, Vendramin I, Casarotto D (2004): *First Italian robot-enhanced coronary bypass*. Ital Heart J 5: 475-478.

82. Gibbon JH Jr (1954): *Application of a mechanical heart and lung apparatus to cardiac surgery*. Minn Med 37: 171-185.

83. Gibbon JH Jr, Miller BJ, Dobell AR, Engell HC, Voigt GB (1954): *The closure of interventricular septal defects in dogs during open cardiotomy with maintenance of cardiorespiratory functions by a pump-oxygenator*. J Thorac Cardiovasc Surg 28: 235-240.

84. Glower DD, Landolfo KP, Clements F, Debruijn NP, Stafford-Smith M, Smith PK, Duhaylongsod F (1998): *Mitral valve operation via Port Access versus median sternotomy*. Eur J Cardiothorac Surg 14 (Suppl 1): S 143-147.

85. Goldman S, Zadina K, Moritz T, Ovitt T, Sethi G, Copeland JG, Thottapurathu L, Krasnicka B, Ellis N, Anderson RJ, Henderson W (2004): *Long-term patency of saphenous vein and left internal mammary artery grafts after coronary artery bypass surgery: results from a Department of Veterans Affairs Cooperative Study*. J Am Coll Cardiol 44: 2149-2156.

86. Green GE, Stertzer SH, Reppert EH (1968): *Coronary arterial bypass grafts*. Ann Thorac Surg 5: 443-450.

87. Greenspun HG, Adourian UA, Fonger JD, Fan JS (1996): *Minimally invasive direct coronary artery bypass (MIDCAB): surgical techniques and anesthetic considerations*. J Cardiothorac Vasc Anesth 10: 507-509.

88. Greiser E, Joeckel KH, Giersiepen K, Maschewsky-Schneider U, Zachcial M (1989): *Cardiovascular disease risk factors, CHD morbidity and mortality in the Federal Republic of Germany*. Int J Epidemiol 18 (3 Suppl 1): S 118-124.

89. Groh M, Grossi EA (1999): *Multivessel coronary bypass grafting with minimal access using cardiopulmonary bypass*. Curr Cardiol Rep 1: 331-334.

90. Gulielmos V, Knaut M, Cichon R, Brandt M, Jost T, Matschke K, Schüler S (1998): *Minimally invasive surgical treatment of coronary artery multivessel disease*. Ann Thorac Surg 66: 1018-1021.

91. Gulielmos V, Brandt M, Knaut M, Cichon R, Wagner FM, Kappert U, Schüler S (1999): *The Dresden approach for complete multivessel revascularization*. Ann Thorac Surg 68: 1502-1505.

92. Gussenhoven EJ, Essed CE, Lancee CT (1989): *Arterial wall characteristics determined by intravascular ultrasound imaging: an in vitro study*. J Am Coll Cardiol 14: 947-952.

93. Hamman BL, White CH (2004): *Interrupted disatal anastomosis: the interrupted "porcupine" technique*. Ann Thorac Surg 78: 722-724.

94. Hanna GB, Shimi S, Cuschieri A (1997): *Influence of direction of view, target-to-endoscope distance and manipulation angle on endoscopic knot tying*. Br J Surg 84: 1460-1464.

95. Hanna GB, Shimi SM, Cuschieri A (1998): *Randomised study of influence of two-dimensional versus three-dimensional imaging on performance of laparoscopic cholecystectomy*. Lancet 351: 248-251.

96. Hanson MR, Breuer AC, Furlan AJ, Lederman RJ, Wilbourn AJ, Cosgrove DM, Loop FD, Estafanous FG (1983): *Mechanism and frequency of brachial plexus injury in open-heart surgery: a prospective analysis*. Ann Thorac Surg 36: 675-679.

97. Hantson P, Goenen M, Matta A, Dion R, Jaumin P (1991): *Revision of midline sternotomies after cardiac surgery in 1988: retrospective study*. Ann Chir 45: 122-127.

98. Hart JC (2000): *Multivessel off-pump coronary bypass with the Octopus experience in 226 patients*. J Card Surg 15: 266-270.

99. Hart JC, Spooner TH, Pym J, Flavin TF, Edgerton JR, Mack MJ, Jansen EW (2000): *A review of 1,582 consecutive Octopus off-pump coronary bypass patients*. Ann Thorac Surg 70: 1017-1020.

100. Hellige G, Gonska BD, Bretschneider HJ, Kreuzer H (1991): *Herz*. In: Hierholzer K, Schmidt RF (Hrsg): Pathophysologie des Menschen. VCH Verlagsgesellschaft, Weinheim, S 16.1-16.28.

101. Hendrickson SC, Koger KE, Morea CJ, Aponte RL, Smith PK, Levin LS (1996): *Sternal plating for the treatment of sternal nonunion*. Ann Thorac Surg 62: 512-518.

102. Hort W (1984): *Kreislauforgane*. B. *Arterien*. In: Eder M, Gedigk P (Hrsg.): Lehrbuch der allgemeinen Pathologie und der pathologischen Anatomie. 31. Auflage, Springer, Berlin, S 345-357.

103. Hueb W, Soares PR, Gersh BJ, Cèsar LA, Luz PL, Puig LB, Martinez EM, Oliveira SA, Ramires JA (2004): *The medicine, angioplasty, or surgery study (MASS-II): a randomized, controlled clinical trial of three therapeutic strategies for multivessel coronary artery disease: one-year results*. J Am Coll Cardiol 43: 1743-1751.

104. Hugo NE, Sultan MR, Ascherman JA, Patsis MC, Smith CR, Rose EA (1994): *Single-stage management of 74 consecutive sternal wound complications with pectoralis major myocutaneous advancement flaps*. Plas Reconstr Surg 93: 1433-1441.

105. Jacobs S, Falk V, Onnasch J, Mohr FW (2003): *Thorakoskopische Koronarchirurgie. Stand und Entwicklungsmöglichkeiten.* Chirurg 74: 310-314.

106. Jansen EW, Gründeman PF, Borst C, Eefting F, Diephuis J, Nierich A, Lahpor JR, Bredèe JJ (1997): *Less invasive off-pump CABG using a suction device for immobilization: the 'Octopus' method*. Eur J Cardiothorac Surg 12: 406-412.

107. Jansen EW, Borst C, Lahpor JR, Gründeman PF, Eefting FD, Nierich A, Robles de Medina EO, Bredèe JJ (1998): *Coronary artery bypass grafting without cardiopulmonary bypass using the octopus method: results in the first one hundred patients*. J Thorac Cardiovasc Surg 1998; 116: 60-67.

108. Jansen EW, Lahpor JR, Borst C, Gründeman PF, Bredèe JJ (1998): *Off-pump coronary bypass grafting: how to use the Octopus Tissue Stabilizer*. Ann Thorac Surg 66: 576-579.

109. Jarrett RJ (1985): *Risk factors of macrovascular disease in diabetes mellitus.* Horm Metab Res Suppl 15: 1-3.

110. Jarrett RJ, Shipley MJ (1985): *Mortality and associated risk factors in diabetics*. Acta Endocrinol Suppl (Copenh) 272: 21-26.

111. Jellish WS, Blakemann B, Warf P, Slogoff S (1997): *Hands-up positioning during asymmetric sternal retraction for internal mammary artery harvest: A possible method to reduce brachial plexus injury*. Anest Analg 84: 260-265.

112. Julian OC, Lopez-Belio M, Dye WS, Javid WJ, Grove WJ (1957): *The median sternal incision in intracardiac surgery with extracorporeal circulation: a general evaluation of its use in heart surgery*. Surgery 42: 753-761.

113. Kalmar P, Irrgang E; German Society for Thorax and Cardiovascular Surgery (2004): *Cardiac surgery in Germany during 2003. a report by the German Society for Thoracic and Cardiovascular Surgery*. Thorac Cardiovasc Surg 52: 312-317.

114. Kannel WB, Vasan RS (2004): *Assessment of cardiovascular risk and choice of antihypertensive therapy*. Curr Hypertens Rep 6: 346-351.

115. Kappert U, Gulielmos V, Knaut M, Cichon R, Schneider J, Schueler S (1999): *The application of the Octopus stabilizing system for the treatment of high risk patients with coronary artery disease*. Eur J Cardiothorac Surg 16 (Suppl 2): S 7-9.

116. Kappert U, Cichon R, Gulielmos V, Schneider J, Schramm I, Nicolai J, Tugtekin SM, Schueler S (2000): *Robotic-enhanced Dresden technique for minimally invasive bilateral internal mammary artery grafting*. Heart Surg Forum 3: 319-321.

117. Kappert U, Cichon R, Schneider J, Gulielmos V, Tugtekin SM, Matschke K, Schramm I, Schueler S (2000): *Closed-chest coronary artery surgery on the beating heart with the use of a robotic system*. J Thorac Cardiovasc Surg 120: 809-11.

118. Kappert U, Schneider J, Cichon R, Gulielmos V, Matschke K, Tugtekin SM, Schüler S (2000): *Wrist-enhanced instrumentation: moving towards totally endoscopic coronary artery bypass grafting*. Ann Thorac Surg 70: 1105-1108.

119. Kappert U, Cichon R, Schneider J, Gulielmos V, Tugtekin SM, Matschke K, Schramm I, Schueler S (2000): *Robotic coronary artery surgery -- the evolution of a new minimally invasive approach in coronary artery surgery*. Thorac Cardiovasc Surg 48: 193-197.

120. Kappert U, Cichon R, Schneider J, Gulielmos V, Ahmadzade T, Nicolai J, Tugtekin SM, Schueler S (2001): *Technique of closed chest coronary artery surgery on the beating heart*. Eur J Cardiothorac Surg 20: 765-769.

121. Karp I, Abrahamowicz M, Bartlett G, Pilote L (2004): *Updated risk factor values and the ability of the multivariable risk score to predict coronary heart disease*. Am J Epidemiol 160: 707-716.

122. Kawachi I, Coditz G, Stone CB (1994): *Does coffee drinking increase the risk of coronary heart disease? Results from a meta analysis*. Br Heart J 72: 269-275.

123. Kavoussi LR, Moore RG, Adams JB, Partin AW (1995): *Comparison of robotic versus human laparoscopic camera control*. Urology 154: 2134-2136.

124. Kenchaiah S, Narula J, Vasan RS (2004): *Risk factors for heart failure*. Med Clin North Am 88: 1145-1172.

125. Kiaii B, Boyd WD, Rayman R, Dobkowski WB, Ganapathy S, Jablonsky G, Novick RJ (2000): *Robot-assisted computer enhanced closed-chest coronary surgery: preliminary experience using a Harmonic Scalpel and ZEUS*. Heart Surg Forum 3: 194-197.

126. Kitagawa M, Dokko D, Okamura AM, Bethea BT, Yuh DD (2004): *Effect of sensory substitution on suture manipulation forces for surgical teleoperation*. Stud Health Technol Inform 98: 157-163.

127. Kitagawa M, Dokko D, Okamura AM, Yuh DD (2005): *Effect of sensory substitution on suture-manipulation forces for robotic surgical systems*. J Thorac Cardiovasc Surg 129: 151-158.

128. Kodera K, Boyd WD, Kiaii B, Novik RJ, Rayman R, Ganapathy S, Dobkowski WB, McKenzie NF, Menkis AH, Otsuka T, Yozu R (2001): *Clinical experience in thoracoscopic left internal mammary artery harvesting with voice activated robotic assistance*. Kyobu Geka 54: 987-994.

129. Kolessov VI (1967): *Mammary artery-coronary artery anastomosis as method of treatment for angina pectoris*. J Thorac Cardiovasc Surg 54: 535-544.

130. Kypson AP, Nifong LW, Chitwood WR Jr (2003): *Robotic mitral valve surgery*. Surg Clin North Am 83: 1387-1403.

131. Lavie CJ, Milani RV (1993): *Factors predicting improvements in lipid values following cardiac rehabilitation and exercise training*. Arch Intern Med 153: 982-988.

132. Lavie CJ, Milani RV, Littman AB (1993): *Benefits of cardiac rehabilitation and exercise training in secondary coronary prevention in the elderly*. J Am Coll Cardiol 22: 678-683.

133. Lilienthal H (1925): *Thoracic surgery; The surgical treatment of throracic diseases*. Philadelphia. W.B. Saunders Co. II: p 262-265.

134. Louagie Y, Eucher P, Buche M, Scavèe V, Gonzalez M, Broka S, Schoevaerdts JC (2001): *Beating heart surgery using the Octopus tissue stabilizers: initial experience including triple vessel disease and high-risk patients*. Acta Chir Belg 101: 130-134.

135. Loulmet D, Carpentier A, d´Attellis N, Berrebi A, Cardon C, Ponzio O, Aupècle B, Relland JY (1999): *Endoscopic coronary artery bypass grafting with the aid of robotic assisted instruments*. J Thorac Cardiovasc Surg 118: 4-10.

136. Löw M, Stegmaier C, Ziegler H, Rothenbacher D, Brenner H; ESTHER study (2004): *Epidemiological investigations of the chances of preventing, recognizing early and optimally treating chronic diseases in an elderly population (ESTHER study)*. Dtsch Med Wochenschr 129: 2643-2647.

137. Macedo JA, Kaber DB, Endsley MR, Powanusorn P, Myung S (1998): *The effect of automated compensation for incongruent axes on teleoperator performance*. Hum Factors 40: 541-553.

138. Mack M, Acuff T, Yong P, Jett GK, Carter D (1997): *Minimally invasive thoracoscopically assisted coronary artery bypass surgery*. Eur J Cardiothorac Surg 12: 20-24.

139. Marohn MR, Hanly EJ (2004): *Twenty-first century surgery using twenty-first century technology: surgical robotics*. Curr Surg 61: 466-473.

140. Marrugat J, D´Agostino R, Sullivan L, Elosua R, Wilson P, Ordovas J, Solanas P, Cordòn F, Ramos R, Sala J, Masià R, Kannel WB (2003): *An adaptation of the Framingham coronary heart disease risk function to European Mediterranean areas*. J Epidemiol Community Health 57: 634-638.

141. McGill HC Jr, McMahan CA, Malcom GT, Oalmann MC, Strong JP (1997): *Effects of serum lipoproteins and smoking on atherosclerosis in young men and women. The PDAY Research Group. Pathobiological Determinants of Atherosclerosis in Youth*. Arterioscler Thromb Vasc Biol 17: 95-106.

142. Melzer A, Schurr MO, Kunert W, Buess G, Voges U, Meyer JU (1993): *Intelligent surgical instrument system ISIS. Concept and preliminary experimental application of components and prototype*. Endosc Surg Allied Technol 1: 165-170.

143. Menotti A, Conti S, Dima F, Giampaoli S, Giuli B, Matano M, Seccareccia F (1985): *Incidence of coronary heart disease in two generations of men exposed to different levels of risk factors*. Acta Cardiol 40: 307-314.

144. Milojevic´ P, Neskovic´ V, Stojanovic´ D, Jakovljevic´ M, Nenic` S, Peric` M, Nezic` D, Dukanovic` B (2003): *Off-pump myocardial revascularization using the Octopus tissue stabilizer system*. Med Pregl 56: 80-84.

145. Misawa Y, Fuse K, Hasegawa T (1998): *Infectious mediastinitis after cardiac operations: computed tomographic findings*. Ann Thorac Surg 65: 622-624.

147. Mohr FW, Falk V, Diegler A, Autschbach R (1999): *Computer-enhanced coronary artery bypass surgery*. J Thorac Cardiovasc Surg 117: 1212-1213.

147. Mohr FW, Falk V, Diegeler A, Walther T, Gummert JF, Bucerius J, Jacobs S, Autschbach R (2001): *Computer-enhanced „robotic“ cardiac surgery: experience in 148 patients*. J Thorac Cardiovasc Surg 121: 842-853.

148. Moix T, Ilic D, Fracheboud B, Zoethout J, Bleuler H (2005): *A real-time haptic interface for interventional radiology procedures*. Stud Health Technol Inform 111: 329-333.

149. Nataf P, Lima L, Regan M, Benarim S, Ramadan R, Pavie A, Gandjbakhch I (1997): *Thoracoscopic internal mammary artery harvesting: technical considerations*. Ann Thorac Surg 63 (6 Suppl): S 104-106.

150. Nishimura RA, Edwards WD, Warnes CA, Reeder GS, Holmes DR Jr, Tajik AJ, Yock PG (1990): *Intravascular ultrasound imaging: in vivo validation and pathologic correlation*. J Am Coll Cardiol 16: 145-154.

151. Norris CM, Saunders LD, Ghali WA, Brant R, Galbraith PD, Graham M, Faris P, Dzavik V, Knudtson ML; APPROACH Investigators (2004): *Health-related quality of life outcomes of patients with coronary artery disease treated with cardiac surgery, percutaneous coronary intervention or medical management*. Can J Cardiol 20: 1259-1266.

152. Ono M, Wolf RK, Angouras D, Schneeberger EW (2002): *Early experience of coronary artery bypass grafting with a new self-closing clip device*. J Thorac Cardiovasc Surg 123: 783-787.

153. O´Shaughnessy L (1937): *Treatment of cardiac ischaemia*. Br Med J 1: 184-185.

154. O´Shaughnessy L (1939): *Future of cardiac surgery*. Lancet 2: 969-971.

155. Poulter NP, Thom S (1993): *Cardiovascular Disease - Risk Factors and Intervention*. Radcliffe Medical Press, Oxford, p 37-46.

156. Prasad SM, Ducko CT, Stephenson ER, Chambers CE, Damiano RJ Jr (2001): *Prospective clinical trial of robotically assisted endoscopic coronary grafting with 1-year follow-up*. Ann Surg 233: 725-732.

157. Prasad SM, Maniar HS, Soper NJ, Damiano RJ Jr, Klingensmith ME (2002): The effect of robotic assistance on learning curves for basic laparoscopic skills. Am J Surg 183: 702-707.

158. Prasad SM, Prasad SM, Maniar HS, Chu C, Schuessler RB, Damiano RJ Jr (2004): *Surgical robotics: impact of motion scaling on task performance*. J Am Coll Surg 199: 863-86.

159. Puskas JD, Williams WH, Duke PG, Staples JR, Glas KE, Marshall JJ, Leimbach M, Huber P, Garas S, Sammons BH, McCall SA, Petersen RJ, Bailey DE, Chu H, Mahoney EM, Weintraub WS, Guyton RA (2003): *Off-pump coronary artery bypass grafting provides complete revascularization with reduced myocardial injury, transfusion requirements, and length of stay: a prospective randomized comparison of two hundred unselected patients undergoing off-pump versus conventional coronary artery bypass grafting*. J Thorac Cardiovasc Surg 125: 797-808.

160. Raggi P, Berman DS (2005): *Computed tomography coronary calcium screening and myocardial perfusion imaging*. J Nucl Cardiol 12: 96-103.

161. Rao GH, White JG (1993): *Coronary artery disease: an overview of risk factors.* Indian Heart J 45: 143-153.

162. Reichenspurner H, Gulielmos V, Daniel WG, Schüler S (1997): *Minimally invasive coronary artery bypass surgery*. N Engl J Med 336: 67-68.

163. Reichenspurner H, Gulielmos V, Wunderlich J, Dangel M, Wagner FM, Pompili MF, Stevens JH, Ludwig J, Daniel WG, Schüler S (1998): *Port-Access coronary artery bypass grafting with the use of cardiopulmonary bypass and cardioplegic arrest*. Ann Thorac Surg 65: 413-419.

164. Reichenspurner H, Boehm DH, Gulbins Detter C, Damiano R, Mack M, Reichart B (1999): *Robotically assisted endoscopic coronary artery bypass procedures without cardiopulmonary bypass*. J Thorac Cardiovasc Surg 118: 960-961.

165. Reichenspurner H, Damiano RJ, Mack M, Boehm DH, Gulbins H, Detter C, Meiser B, Ellgass R, Reichart B (1999): *Use of the voice-controlled and computer-assisted surgical system ZEUS for endoscopic coronary artery bypass grafting.* J Thorac Cardiovasc Surg 118: 11-16.

166. Reuthebuch O, Häussler A, Genoni M, Tavakoli R, Odavic D, Kadner A, Turina M (2004): *Novadaq SPY: intraoperative quality assessment in off-pump coronary artery bypass grafting*. Chest 125: 418-424.

167. Rinfret S, Grines CL, Cosgrove RS, Ho KK, Cox DA, Brodie BR, Morice MC, Stone GW, Cohen DJ; Stent-PAMI Investigators (2001): *Quality of life after balloon angioplasty or stenting for acute myocardial infarction. One-year results from the Stent-PAMI trial*. J Am Coll Cardiol 38: 1614-1621.

168. Sabiston DC (1974): *The William F. Rienhoff, Jr. lecture. The coronary circulation*. Johns Hopkins Med J 134: 314-329.

169. Sauerbruch F (1925): *Die Chirurgie der Brustorgane*. Springer, Berlin, Vol II, S 415.

170. Schanzenbächer P, Kochsiek K (1998): *Koronare Herzkrankheit*. In: Classen M, Diehl V, Kochsiek K (Hrsg.): Innere Medizin. 4. Auflage, Urban und Schwarzenberg, München, S 1114-1124.

171. Schmailzl KJG, Arntz HR (2003): *Ischämische Herzerkrankung*. In: Dietel M, Dudenhausen J, Suttrop N (Hrsg): Harrisons Innere Medizin. ABW-Wissenschaftsverlag, Berlin, 15. Auflage, S 1540-1550.

172. Schüler S, Gulielmos V (1998): *Minimally invasive interventions in heart surgery*. Zentralbl Chir 123: 1118-1124.

173. Schurr MO, Breitwieser H, Melzer A, Kunert W, Schmitt M, Voges U, Buess G (1996): *Experimental telemanipulation in endoscopic surgery*. Surg Laparosc Endosc 6: 167-175.

174. Schurr MO, Buess G, Neisius B, Voges U (2000): *Robotics and telemanipulation technologies for endoscopic surgery. A review of the ARTEMIS project. Advanced Robotic Telemanipulator for Minimally Invasive Surgery*. Surg Endosc 14: 375-381.

175. Scott-Connor CE, Berci G (1993): *Unsolved problems in endoscopic surgery*. Surg Endosc 7: 281-282.

176. Sekijima M, Tojimbara T, Sato S, Nakamura M, Kawase T, Kai K, Urashima Y, Nakajima I, Fuchinoue S, Teraoka S (2004): *An intraoperative fluorescent imaging system in organ transplantation*. Transplant Proc 36: 2188-2190.

177. Semper O, Leclerc Y, Cartier R, Carrier M (1991): *Post-sternotomy mediastinitis: strategy of treatment*. Ann Chir 45: 770-773.

178. Shah PJ, Gordon I, Fuller J, Seevanayagam S, Rosalion A, Tatoulis J, Raman JS, Buxton BF (2003): *Factors affecting saphenous vein graft patency: clinical and angiographic study in 1402 symptomatic patients operated on between 1977 and 1999*. J Thorac Cardiovasc Surg 126: 1972-1977.

179. Shennib H, Bastawisy A, Mack MJ, Moll FH (1998): *Computer assisted telemanipulation: an enabling technology for endoscopic coronary artery bypass*. Ann Thorac Surg 66: 1060-1063.

180. Shennib H, Bastawisy A, McLoughlin J, Moll F (1999): *Robotic computer-assisted telemanipulation enhanced coronary artery bypass*. J Thorac Cardiovasc Surg 117:310-313.

181. Shennib H, Korkola SJ, Bousette N, Giaid A (2000): *An automated interrupted suturing device for coronary artery bypass grafting: automated coronary anastomosis*. Ann Thorac Surg 70: 1046-1048.

182. Shumacker HB Jr, Lurie PR (1953): *Pulmonary valvulotomie; description of a new operative approach with comments about diagnostic characteristics of pulmonic valvular stenosis*. Thorac Surg 25: 173-186.

183. Siegel LC, St Goar FG, Stevens JH, Pompili MF, Burdon TA, Reitz BA, Peters WS (1997): *Monitoring considerations for port-access cardiac surgery*. Circulation 96: 562-568.

184. Sones FM, Shirey EK (1962): *Cine coronary arteriography*. Mod Concepts Cardiovasc Dis 31: 735-738.

186. Song MH, Ito M, Toki S, Tanaka K, Kato W, Iwase J, Tajima K (2004): *Echocardiographic evaluation of internal mammary artery graft patency*. Asian Cardiovasc Thorac Ann 12: 130-132.

187. Spicer MA, Apuzzo ML (2003): *Virtual reality surgery: neurosurgery and the contemporary landscape*. Neurosurgery 52: 489-497.

188. Spooner TH, Dyrud PE, Monson BK, Dixon GE, Robinson LD (1998): *Coronary artery bypass on the beating heart with the Octopus: a North American experience*. Ann Thorac Surg 66: 1032-1035.

189. Stahle E; Tammelin A, Bergström R, Hambreus A, Nyström SO, Hansson HE (1997): *Sternal wound complications--incidence, microbiology and risk factors.* Eur J Cardiothorac Surg 11: 1146-1153.

190. Stanbridge RD, Symons GV, Banwell PE (1995): *Minimal-access surgery for coronary artery revascularisation*. Lancet 346: 837.

191. Statistisches Bundesamt Wiesbaden (2003): *Gesundheitswesen*. Verlag: Metzner - Peschel, Stuttgart, Statistisches Jahrbuch für die Bundesrepublik Deutschland.

192. Stamatis G, Freitag L, Wencker M, Greschuchna D (1994): *Omentopexy and muscle transposition: two alternative methods in the treatment of pleural empyema and mediastinitis.* Thorac Cardiovasc Surg 42: 225-232.

193. Stevens JH, Burdon TA, Peters WS, Siegel LC, Pompili MF, Vierra MA, St Goar FG, Ribakove GH, Mitchell RS, Reitz BA (1996): *Port-access coronary artery bypass grafting: a proposed surgical method*. J Thorac Cardiovasc Surg 111: 567-573.

194. Stevens JH, Burdon TA, Siegel LC, Peters WS, Pompili MF, St Goar FG, Berry GJ, Ribakove GH, Vierra MA, Mitchell RS, Toomasian JM, Reitz BA (1996): *Port-access coronary artery bypass with cardioplegic arrest: acute and chronic canine studies*. Ann Thorac Surg 62: 435-441.

195. Stephenson ER Jr, Sankholkar S, Ducko CT, Damiano RJ Jr (1998): *Robotically assisted microsurgery for endoscopic coronary artery bypass grafting*. Ann Thorac Surg 66: 1064-1067.

196. Subramanian VA, Sani G, Benetti F, Calafiore AM (1995): *Minimally invasive coronary artery bypass surgery: A multicenter report of preliminary clinical experience*. Circulation 92 (Suppl 2): 645-649.

197. Subramanian VA, McCabe JC, Geller CM (1997): *Minimally invasive direct coronary artery bypass grafting: two year clinical experience*. Ann Thorac Surg 64: 1648-1655.

198. Subramanian VA, Patel NU (2000): *Transabdominal minimally invasive direct coronary bypass grafting (MIDCAB)*. Eur J Cardiothorac Surg 17: 485-487.

199. Suyker WJ, Buijsrogge MP, Suyker PT, Verlaan CW, Borst C, Grundeman PF (2004): *Stapled coronary anastomosis with minimal intraluminal artifact: The S2 Anastomotic System in the off-pump porcine model*. J Thorac Cardiovasc Surg 127: 498-503.

200. Tabaie HA, Graper WP, Reinbolt JA (2002): *Clinical investigation: endoscopic coronary artery bypass grafting with robotic assistance*. Heart Surg Forum 5: 328-333.

201. Taggart DP (1999): *The radial artery as a conduit for coronary artery bypass grafting.* Heart 82: 409-410.

202. Tang LW, D´Ancona G, Bergsland J, Kawaguchi A, Karamanoukian HL (2001): *Robotically assisted video-enhanced-endoscopic coronary artery bypass graft surgery*. Angiology 52: 99-102.

203. Tatoulis J, Buxton BF, Fuller JA (2004): *Patencies of 2127 arterial to coronary conduits over 15 years*. Ann Thorac Surg 77: 93-101.

204. Taylor RH, Funda J, Eldridgge B, Gomory S, Gruben K, LaRose D, Talamani M, Kavoussi L, Anderson J (1995): *A telerobotic assistant for laparoscopic surgery*. Proc IEEE Eng Med Biol 72: 279-288.

205. Taylor AJ, Bindeman J, Bhattarai S, Feuerstein IM, O´Malley PG (2004): *Subclinical calcified atherosclerosis in men and its association with a family history of premature coronary heart disease in first- and second-degree relatives*. Prev Cardiol 7: 163-167.

206. Tendick F, Mori T, Way LW (1996) *Future of laparoscopic surgery*. In: Way LW, Bhoyrul S, Mori T (eds.): Fundamentals of laparoscopic surgery. Churchill Livingstone, New York, p 235-252.

207. Tholey G, Desai JP, Castellanos AE (2005): *Force feedback plays a significant role in minimally invasive surgery: results and analysis*. Ann Surg 241: 102-109.

208. Tozzi P, Corno AF, von Segesser LK (2003): *Intravascular ultrasound: potential tool to assess coronary anastomosis quality*. Asian Cardiovasc Thorac Ann 11: 143-146.

209. Turner WF, Sloan JH (2006): *Robotic-assisted coronary artery bypass on a bveating heart: initial experience and implications for the future*. Ann Thorac Surg 82: 790-794.

210. Twardella D, Küpper-Nybelen J, Rothenbacher D, Hahmann H, Wüsten B, Brenner H (2004): *Short-term benefit of smoking cessation in patients with coronary heart disease: estimates based on self-reported smoking data and serum cotinine measurements*. Eur Heart J 25: 2101-2108.

211. Tyberg JV, Yeatman LA, Parmley WW, Urschel CW, Sonnenblick EH (1970): *Effects of hypoxia on mechanics of cardiac contraction*. Am J Physiol 218: 1780-1788.

212. Uitewaal PJ, Goudswaard AN, Ubnik-Veltmaat LJ, Bruijnzeels MA, Hoes AW, Thomas S (2004): *Cardiovascular risk factors in Turkish immigrants with type 2 diabetes mellitus: comparison with Dutch patients*. Eur J Epidemiol 19: 923-929.

213. Vahl CF, Carl I, Müller-Vahl H, Struck E (1991): *Brachial plexus injury after cardiac surgery. The role of internal mammary artery preparation: a retrospective study on 1000 consecutive patients*. J Thorac Cardiovasc Surg 102: 724-729.

214. Vineberg AM (1946): *Development of anastomosis between coronary vessels and transplanted internal mammary artery*. Can Med Assoc J 55: 117-119.

215. Vineberg AM (1966): *Revascularisation of the entire heart by internal mammary artery implantation, epicardiectomy and free omental graft*. Can Med Assoc J 94: 378-385.

216. Wilson PW (2004): *Framingham and European risk algorithms: implications for African Americans*. Rev Cardiovasc Med (5 Suppl 3): S 34-41.

217. Wimmer-Greinecker G, Matheis G, Dogan S, Aybek T, Kessler P, Westphal K, Moritz A (1999): *Complications of port-access cardiac surgery*. J Card Surg 14: 240-245.

218. Wolf RK (2001): *Computer-assisted or robotic totally endoscopic coronary artery bypass grafting*. Oper Techniq Thorac Cardiovasc Surg 6: 177-188.

219. Worringham CJ, Beringer DB (1989): *Operator orientation and compatibility in visual-motor task performance*. Ergonomics 32: 387-399.

220. Zacharias A, Habib RH (1996): *Factors predisposing to median sternotomy complications: Deep vs superficial infection*. Chest 110: 1173-1178.

221. Zhang Z, Mahoney EM, Stables RH, Booth J, Nugara F, Spertus JA, Weintraub WS (2003): *Disease-specific health status after stent-assisted percutaneous coronary intervention and coronary artery bypass surgery: one-year results from the Stent or Surgery trial*. Circulation 108: 1694-1700.

7. Danksagung

Sehr gerne möchte ich mich an dieser Stelle bei Herrn Prof. Dr. Dr. Reichenspurner für die Überlassung des Themas, seiner Betreuung und kritischen Durchsicht dieser Arbeit bedanken.

Des weiteren möchte ich mich bei sehr bei Herrn PD Dr. Kappert für die Bereitstellung der intraoperativen Bilder, die mir zur Verfügung gestellten Akten der im Herz- und Kreislaufzentrum Dresden operierten Patienten und seine großzügige und stetige Unterstützung bedanken. Ebenso danke ich dem Team der Kardioanästhesie des Herz- und Kreislaufzentrums Dresden, insbesondere Herrn Dr. Nicolai und dem gesamten Team der Kardiotechnik/Perfusiologie.

Der Firma Intuitiv Surgical Inc. (Mountain View, CA/USA) möchte ich für die Aushändigung des Informationsmaterial bezüglich des da Vinci™ Telemanipulatorsystems ebenso an dieser Stelle danken.

Zuletzt möchte ich mich bei allen Menschen bedanken, die mich unterstützt haben. Der größte Dank richtet sich an meine Eltern, meine Frau Leyli und meinem Sohn Kian für Ihre Motivation, Zuversicht und Geduld

8. Eidelstaatliche Erklärung

Ich versichere ausdrücklich, dass die Arbeit selbstständig und ohne fremde Hilfe verfasst, andere als die von mir angegebenen Quellen und Hilfsmittel nicht benutzt und die aus benutzten Werken wörtlich oder inhaltlich entnommenen Seiten einzeln nach Ausgabe (Auflage und Jahr des Erscheinens), Band und Seite des benutzten Werkes kenntlich gemacht habe.

Ferner versichere ich, dass die Dissertation bisher nicht einem Fachvertreter an einer anderen Hochschule zur Überprüfung vorgelegt oder mich anderweitig um Zulassung zur Promotion beworben habe.

Ich erkäre mich einverstanden, dass meine Dissertation vom Dekanat der medizinischen Fakultät mit einer gängigen Software zur Erkennung von Plagiaten überprüft werden kann.

Aufklärung für

robotergestützte Eingriffe in der Herzchirurgie

HERZ- UND KREISLAUFZENTRUM DRESDEN e.V.

Der vorliegende Aufklärungsbogen soll Sie über die Möglichkeit einer Operation mit einem computergestützten System , sowie über mögliche Risiken, Komplikationen des Eingriffes mit einem solchen Gerät aufklären. Die/ Der betreuende Ärztin / Arzt (im folgenden nur Arzt) wird mit Ihnen das für Sie in Frage kommende Verfahren eingehend erörtern und Ihre Fragen dazu beantworten.

Bitte lesen Sie diesen Aufklärungsbogen durch, nachdem Sie Ihr behandelnder Arzt mit der Basisinformation (Basisinformation zum Aufklärungsgespräch über Aortokoronarer Bypass, Mitralklappenchirurgie oder ASD-Verschluß) informiert hat.

Sehr geehrte Patientin, sehr geehrter Patient,

bei Ihnen liegt eine Herzerkrankung vor, die einen operativen Eingriff erforderlich macht. Dank neuer Techniken ist es möglich, bestimmte Eingriffe oder Teile der Operation minimal invasiv, d.h. ohne Durchtrennung des Brustbeines und großflächige Eröffnung des Brustkorbes durchzuführen.

Unter Umständen ist hierzu lediglich ein kleiner Schnitt unterhalb der Brust (bzw. des Brustmuskels) erforderlich. Die Herz-Lungen-Maschine wird, falls erforderlich, statt im Brustkorb über die Beinarterie und -vene angeschlossen. Einige Operationen können sogar ganz ohne die Herz-Lungen-Maschine durchgeführt werden.

Die Operationen werden zum Teil endoskopisch durchgeführt (sogenannte Schlüssellochoperation). Hierzu werden neben einer Videokamera die Bilder aus dem Körperinneren auf einen Bildschirm übertragen, endoskopische Instrumente eingesetzt, die eine Gewebemanipulation durch kleine Schnitte ermöglichen.

Der endoskopischen Operationstechnik sind allerdings aufgrund des kleinen Operationsfeldes und der eingeschränkten Beweglichkeit der derzeit verwendeten Instrumente Grenzen gesetzt. Um die Möglichkeiten der Operation zu verbessern, soll an unserer Klinik ein System zum Einsatz kommen, das es dem Operateur erlaubt, die Bewegungen der menschlichen Hand über einen Computer auf miniaturisierte in allen Richtungen bewegliche Instrumente zu übertragen.

Das sogenannte Endoscopic Instrument Control System besteht aus einer Steuerkonsole, von der aus der Operateur die Instrumente entsprechend dem dreidimensionalen stark vergrößerten Videobild ansteuert.

Ein Computer überträgt die Bewegung des Chirurgen verzögerungsfrei auf sogenannte Manipulatorarme, an deren Ende sich in allen Ebenen bewegliche Präzisionsinstrumente befinden. Diese Instrumente können über Öffnungen von einem Zentimeter Durchmesser in den Brustkorb eingebracht werden. Der Einsatz dieser neuen Technik erlaubt unter Umständen eine weitere gewebeschonende Minimierung des operativen Zuganges (kleinere Schnitte).
Auch bei Patienten, die sich einer herkömmlichen Operation mit Durchtrennung des Brustbeines unterziehen müssen, können einige Operationsschritte unter Verwendung der neuen Technik

erfolgen. Durch die extreme Vergrößerung können Details sichtbar gemacht werden, die auch bei der konventionellen Operation nur schwer erkennbar sind. Möglicherweise kann das Operationsergebnis insgesamt verbessert werden. Ziel der Studie ist die Beurteilung der neuen Technik in Bezug auf Durchführbarkeit, Sicherheit, zeitlichem Aufwand und operativem Ergebnis.

Beschreibung des Ablaufes der Operation

Vor der Operation durchlaufen Sie wie alle anderen Patienten unsere präoperative Routinediagnostik. Die Narkose ist im Vergleich zu herkömmlichen Verfahren unverändert. Je nach Eingriff erfolgt der Anschluß der Herz-Lungen-Maschine (falls für die Operation erforderlich) am Herzen und der großen Körperschlagader (Aorta) oder über die Beinarterie - und vene.

Der Brustkorb wird in der Mitte (herkömmliche Operation) oder seitlich links (minimal invasive Bypassoperation) oder rechts (minimal invasive Mitralklappenoperation, ASD-Verschluß) unterhalb der großen Brustmuskeln eröffnet. Zusätzlich sind drei oder mehrere kleine Schnitte (Ports genannt) erforderlich, über die ein Videoskop (Operationskamera) sowie die endoskopischen Instrumente eingebracht werden können (Abb.1).

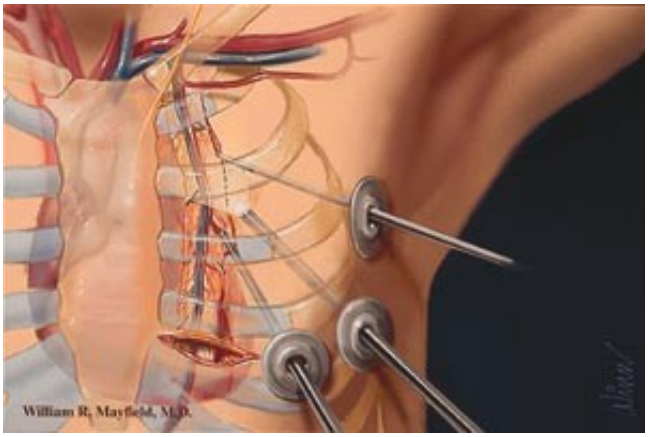

Abb.1: Schematische Skizze der Operationstechnik.

Der Eingriff (Klappenoperation oder Bypassoperation) wird dann zum Teil unter Zuhilfenahme des Endoscopic Instrument Control Systems vorgenommen (endoskopische Präparation der Brustwandarterie als Bypassmaterial, Mitralklappenchirurgie und ASD-verschluß).

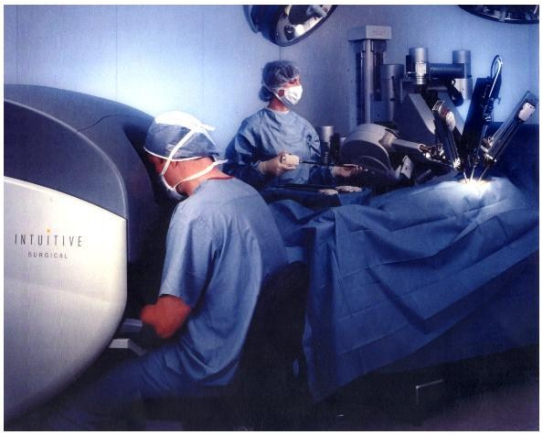

Hierbei arbeitet der Chirurg über das Fernsehbild, das ihm die Videokamera aus dem Körperinneren auf den Bildschirm projiziert (Abb.2).

Ein erfahrener Operateur überwacht am Operationstisch jede Bewegung der Instrumentenarme und kann jederzeit in die Operation eingreifen, wenn dies erforderlich sein sollte.

Ist die Herzfunktion nach der Operation voll erreicht, wird die Herz Lungen Maschine (HLM) gestoppt und sämtliche Kanülen entfernt.

Abb.2: Roboter-System von Intuitive Surgical

Anschließend werden nach Einlage von Drainageschläuchen zur Ableitung des Wundsekrets alle Wunden verschlossen. Nach der Operation werden Sie wie alle anderen Patienten auch auf die Intensivstation verlegt.
Sollte es zu irgendeinem Zeitpunkt zu einem Problem mit dem System oder der Operationstechnik kommen, wird der Chirurg die Operation nach der herkömmlichen Technik fortführen und beenden.

Nachsorgeuntersuchungen

Da es sich um ein neues Operationsverfahren handelt, sind Nachfolgeuntersuchungen geplant, um die neue Technik bewerten zu können.

Potentielle Risiken

Das neue chirurgische Gerät wurde bis jetzt noch nicht ausgiebig an Patienten erprobt. Es handelt sich bei dem Endoscopic Instrument Control System um ein komplexes Gerät. Elektronische oder mechanische Fehler könnten zu einer Gerätestörung führen.

In diesem Fall entfernt der Chirurg das Gerät und schließt die Operation unter Verwendung herkömmlicher Standardtechniken ab. Das Gerät verfügt über ein umfangreiches Sicherheitssystem, so daß es bei Störungen nicht zu unkontrollierten Bewegungen kommen kann. Unter Umständen ist es jedoch möglich, daß das Gerät störungsbedingt zu Schäden am Gewebe führen könnte. Ähnliche Verletzungen können jedoch auch bei herkömmlichen thorakoskopischen Operationen auftreteten.

In einem solchen Fall wird Ihr Chirurg genauso wie bei der konventionellen Thorakoskopie den Schaden entweder thorakoskopisch oder, falls erforderlich, durch Öffnen des Brustkorbes beheben. Neben diesem speziellen Risiko bestehen dieselben Operationsrisiken, die Ihnen auf den ausgehändigten Perimed™-Bögen sowie im Aufklärungsgespräch erläutert werden.

Alle Formen routinemäßiger oder experimenteller medikamentöser, interventioneller oder operativer Diagnostik oder Therapie beinhaltet das Risiko von Verletzungen oder Schädigungen. Trotz aller getroffenen Vorsichtsmaßnahmen können sich daher medizinische Komplikationen als Folge der neuen Operationstechnik einstellen. Falls solche Komplikationen auftreten, werden wir alle nötigen medizinischen Maßnahmen ergreifen, die zur Behandlung erforderlich sind. Falls Ihnen ein gesundheitlicher Schaden entstehen sollte, haben Sie ein Recht auf Entschädigung.

Mögliche Vorteile

Dieses neue Gerät soll dem Chirurgen zusätzliche und verbesserte Fähigkeiten verleihen. Das Gerät bietet ein Fernsehbild in drei Dimensionen (3D) anstatt in nur zwei Dimensionen. Da Ihr Chirurg sich räumlich orientieren muß, ist die dreidimensionale Darstellung vorteilhaft.

Alle Chirurgen haben einen gewissen Grad an Zittern in ihren Händen; der Computer beseitigt diese unbeabsichtigte Bewegung durch entsprechende Bewegungsfilter. Das Gerät vergrößert die Flexibilität der Bewegungen, die der Chirurg im Inneren des Brustkorbes machen kann, indem es die Bewegungsmöglichkeiten der menschlichen Hand imitiert und auf die Instrumentenspitzen im Körperinneren überträgt (Abb.3). Traditionellen thorakoskopischen Instrumenten fehlt dieses Maß an Bewegungsfreiheit.

Der Computer „dosiert" die Bewegungen des Chirurgen automatisch; große vom

Chirurgen am Bedienfeld ausgeführte Hand- und Armbewegungen werden vom Computer in exakte ähnliche, aber kleinere und präzisere Bewegungen der Instrumente im Brustkorb umgewandelt. Dies sollte den Chirurgen in die Lage versetzen, sorgfältiger und präziser zu sein.

Abb3: Operationstechnik

Rücktritt

Selbstverständlich können Sie Ihre Einwilligung zur Operation und die damit verbundene Teilnahme jederzeit zurückziehen, ohne daß Ihnen daraus Nachteile entstünden. Von unserer Seite wird das geplante Vorhaben unterbrochen, wenn aus medizinischen Gründen im Interesse des Patienten eine Weiterführung nicht sinnvoll erscheint.

Fragen und Informationen

Neue Informationen bezüglich der Sicherheit und Effektivität der Methode, die im Verlauf der Untersuchung bekannt werden, werden Ihnen durch die Untersucher (Prof. Schüler) mitgeteilt. Sollten im Zusammenhang mit der Operation im späteren Verlauf Fragen entstehen, bitten wir Sie, diese an uns zu richten.

Freiwillige Teilnahme

Ihre Teilnahme ist strikt freiwillig. Sie können wählen, Ihren Arzt die Operation auf konventionelle Art und Weise durchführen zu lassen. Falls Sie sich entscheiden nicht teilzunehmen, werden für Sie daraus keine Nachteile entstehen. Bevor Sie sich zur Teilnahme entschließen, müssen Sie verstehen, daß:

1) der Einsatz dieses Gerätes mit unvorhergesehenen Risiken verbunden sein kann;
2) Ihre Teilnahme aufgrund der Nichteinhaltung von Erfordernissen durch Ihren Arzt beendet werden kann;
3) Ihnen keine zusätzlichen Kosten entstehen;
4) Sie freiwillig jederzeit Ihre Teilnahme bis zu dem Zeitpunkt, an dem die Operation tatsächlich beginnt, zurückziehen können;

Einverständniserklärung

Durch meine Unterschrift erkläre ich, daß ich die obengenannte Information gelesen und verstanden habe. Das neue Operationsverfahren sowie die Alternativen eines herkömmlichen Operationsverfahrens sind mit dem aufklärenden Operateur besprochen worden.

Ich habe mich aufgrund der dargelegten Information zu dem Eingriff und zur Teilnahme entschlossen.

Meine Einwilligung beruht auf einem freiwilligen Entschluß. Ich weiß, daß ich jederzeit ohne persönliche Nachteile meine Einwilligung zur Operation zurückziehen kann.

(z.B. individuelle Risiken und damit verbundene mögliche Komplikationen, besondere Fragen des Patienten, Nebeneingriffe, Folgemaßnahmen, mögliche Nachteile im Falle einer solchen Behandlung / Verschiebung der Operation, Beschränkung der Einwilligung etc.)

_____

_____

_____

_____

_____

Ort/Datum/Uhrzeit Unterschrift der Ärztin/ des Arztes

Über die geplante **Operation** sowie evtl. erforderliche Erweiterung des Eingriffes hat mich

Frau/ Herr Dr. _____

in einem Aufklärungsgespräch ausführlich informiert. Dabei konnte ich alle mir wichtig erscheinenden Fragen über Art und Bedeutung des Eingriffes, über spezielle Risiken und mögliche Komplikationen, sowie über Neben- und Folgeeingriffe und Ihre Risiken, stellen.
Ich habe **keine weiteren Fragen**, fühle mich **ausreichend aufgeklärt** und **willige** hiermit nach **ausreichender Bedenkzeit** in die geplante Operation **ein**. Mit unvorhersehbaren, erforderlichen Erweiterungen des Eingriffes bin ich ebenfalls einverstanden.

_____

Datum Unterschrift der Patientin/des Patienten

Dresden, den _____

Patient/in _____ aufklärender Arzt _____