Universitätsklinikum Hamburg-Eppendorf

Aus der Klinik für Dermatologie und Venerologie

Direktorin Fr. Prof. Dr. med. Ingrid Moll

Der Einfluss von Östrogen auf die Wundheilung im porcinen System

Dissertation

Zur Erlangung
des Grades eines Doktors der Medizin
an der Medizinischen Fakultät der Universität Hamburg.

vorgelegt von:

Carmen Krüger
aus Pasewalk

Hamburg 2014

Angenommen von der

Medizinischen Fakultät der Universität Hamburg am: 30.04.2014

Veröffentlicht mit Genehmigung der

Medizinischen Fakultät der Universität Hamburg.

Prüfungsausschuss, der/die Vorsitzende: Prof. Dr. I. Moll

Prüfungsausschuss, zweite/r Gutachter/in: Prof. Dr. J. Brandner

Prüfungsausschuss, dritte/r Gutachter/in: Prof. Dr. G. Rune

Inhaltsverzeichnis

Inhaltsverzeichnis ii

Abbildungsverzeichnis iv

Tabellenverzeichnis vii

Abkürzungsverzeichnis ix

1 Einleitung 1

1.1 Aufbau und Funktion der Haut 1

1.2 Wundheilungsprozess 2

1.2.1 Die Inflammationsphase 3

1.2.2 Die Regenerationsphase 4

1.2.3 Die Remodellierungsphase 5

1.3 Östrogene 6

1.3.1 Vorkommen und Biosynthese von Östrogenen 6

1.3.2 Östrogenrezeptor und Signalwege 8

1.3.3 Wirkung von Östrogenen allgemein und auf die Haut 11

1.3.4 Östrogeneinfluss auf die Wundheilung 12

1.3.5 Connexine und Gap Junctions 14

1.4 Connexine in der Haut 15

1.5 Die Rolle von Connexinen in der kutanen Wundheilung 17

1.6 Einfluss Östrogen auf Connexin 18

1.7 Fragestellung 20

2 Material 21

2.1 Untersuchungsgut 21

2.2 Geräte 21

2.3 Chemikalien und Vebrauchsmaterial 22

2.4 Material Immunhistochemie 24
2.4.1 Primärantikörper und Isotypkontrolle 24
2.4.2 Sekundärantikörper 25
2.4.3 DNA-Färbung 25
2.4.4 Puffer und Lösung 26

3 Methoden **27**
3.1 Herstellung der porcinen ex vivo Wundheilungsmodelle 27
3.2 Bestimmung der Östrogenkonzentration im porcinen Blut 28
3.3 Histologische Techniken 28
3.3.1 Herstellung und Fixierung von Gefrierschnitten 28
3.3.2 HE-Färbung 29
3.3.3 Immunfluoreszenzfärbung 29
3.4 Auswertung der Färbung 30
3.4.1 Bewertungssystem der ex vivo Wundheilungsmodelle 30
3.4.2 Immunfluoreszenzfärbung 30
3.5 Vermessung der Wundoberfläche 32
3.6 Statistische Auswertung 33

4 Ergebnisse **34**
4.1 Wundvermessung 34
4.2 Einfluss der Wundgröße auf die Wundheilung 36
4.3 Einfluss des Geschlechts auf die Wundheilung 37
4.4 Nachweis von Östrogenrezeptoren im porcinen kutanen Wundheilungsmodell 39
4.5 Östrogeneinfluss auf die Wundheilung 43
4.5.1 Effekt von 17-β-Östradiol im ex vivo Wundheilungsmodell auf männliche und weibliche Individuen 43
4.5.2 Testung der Applikationsform von 17-β-Östradiol 45
4.5.3 Einfluss von GAP27 und 17-β-Östradiol auf die porcine Wundheilung 47
4.6 Lokalisation von Cx43 und Cx26 am Wundrand während der Wundheilung unter Östrogen- und GAP27-Einfluss 50

4.6.1 2 Stunden nach Verwundung 51
4.6.2 6 Stunden nach Verwundung 53
4.6.3 18 Stunden nach Verwundung 54
4.6.4 24 Stunden nach Verwundung 56
4.6.5 48 Stunden nach Verwundung 58
4.6.6 72 Stunden nach Verwundung 60
4.7 Lokalisation von Cx43 und Cx26 in der regenerierenden Epidermis während der Wundheilung unter Östrogen- und GAP27-Einfluss 62
4.7.1 18 Stunden nach Verwundung 62
4.7.2 24 Stunden nach Verwundung 63
4.7.3 48 Stunden nach Verwundung 65
4.7.4 72 Stunden nach Verwundung 67

5 Diskussion **69**
5.1 Das porcine ex-vivo Wundheilungsmodell 69
5.2 Die Wirkung von Östrogenen auf die Wundheilung im ex-vivo Modell . 71
5.3 Wechselwirkung zwischen Östrogen und dem Connexin-mimetischen Peptid GAP27 75
5.4 Expression und Lokalisation von Cx43 und Cx26 im ex vivo WHM nach 17-β-Östradiol/ GAP27 Applikation 76

6 Zusammenfassung **78**

7 Literaturverzeichnis **80**

Danksagung **92**

Lebenslauf **93**

Eidesstattliche Versicherung **94**

Abbildungsverzeichnis

1.1 Schematischer Querschnitt der Haut 2
1.2 Inflammationsphase der kutanen Wundheilung. 3
1.3 Die Regenerationsphase der kutanen Wundheilung. 5
1.4 Die Remodellierungsphase der kutanen Wundheilung. 6
1.5 Die Biosynthese von 17-β-Östradiol. 7
1.6 Der 17-β-Östradiol Signalweg: die genomischen und nicht-genomischen Rezeptoren. 9
1.7 Das Vorkommen von ERα und β 10
1.8 Aufbau der Gap Junction. 15
1.9 Die Connexinexpression in der gesunden und kranken humanen Epidermis. 16

3.1 Übersicht Berechnung Wundoberfläche 32

4.1 Übersicht Vermessung 34
4.2 Darstellung der Wundfläche 48 Stunden nach Verwundung 35
4.3 Darstellung des Wundheilungsfortschritts zum Zeitpunkt 24 Stunden nach Verwundung. 37
4.4 Darstellung des Wundheilungsfortschritts von männlichen und weiblichen porcinen ex vivo WHM. 38
4.5 Darstellung der relativen Häufigkeit der verschiedenen IRS von ERα in männlicher und weiblicher porciner Epidermis. 40
4.6 Darstellung der relativen Häufigkeit der verschiedenen IRS von ERβ in männlicher und weiblicher porciner Epidermis. 41
4.7 Immunfluoreszens-mikroskopische Aufnahmen von ERα und ERβ in porciner Epidermis. 42
4.8 Immunfluoreszens-mikroskopische Aufnahmen der Kontrollfärbung von ERα und ERβ. 43

4.9 Darstellung des Wundheilungsfortschrittes nach Östrogen-Behandlung in männlichen und weiblichen WHM. 44
4.10 Abhängigkeit des Wundheilungsfortschrittes von der Applikationsform und vom Geschlecht. 46
4.11 Effekt von 17-β-Östradiol auf das ex vivo WHM nach 18 Stunden 47
4.12 Effekt von 17-β-Östradiol auf das ex vivo WHM nach 24 Stunden 48
4.13 Effekt von GAP27 und 17-β-Östradiol auf das ex vivo WHM nach 48 Stunden. 49
4.14 Darstellung des Wundheilungsfortschritt des ex vivo WHM nach 72 Stunden 50
4.15 Anteil von Modellen mit Cx43 Lokalisation am Wundrand im Stratum Granulosum (SG), im SG und im oberen Stratum Spinosum (SG+OSSP), im SG und im gesamten Stratum Spinosum (SG+SSP), in allen Schichten (SG+SSP+SB) und ohne Cx43 Lokalisation (negativ) 2 Stunden nach Verwundung. 52
4.16 Anteil von Modellen mit Cx43 Lokalisation am Wundrand 6 Stunden nach Verwundung. 53
4.17 Anteil von Modellen die Cx43 und Cx26 Lokalisation am Wundrand in den verschiedenen Schichten 18 Stunden nach Verwundung zeigten. . . . 55
4.18 Anteile von Modellen die Cx43 und Cx26 Lokalisation am Wundrand 24 Stunden nach Verwundung zeigten. 57
4.19 Anteil von Modellen die Cx43 und Cx26 Lokalisation am Wundrand in den verschiedenen Schichten 48 Stunden nach Verwundung zeigten. . . . 59
4.20 Anteil von Modellen die Cx43 und Cx26 Lokalisation am Wundrand in den verschiedenen Schichten 72 Stunden nach Verwundung zeigten. . . . 61
4.21 Anteil von Modellen die Cx26 Lokalisation in der regenerierenden Epidermis in den verschiedenen Schichten 18 Stunden nach Verwundung zeigten. 62
4.22 Anteil von Modellen die Cx43 und Cx26 Lokalisation in der regenerierenden Epidermis den verschiedenen Schichten 24 Stunden nach Verwundung zeigten. 64

4.23 Anteil von Modellen die Cx43 und Cx26 Lokalisation in der regenerierenden Epidermis den verschiedenen Schichten 48 Stunden nach Verwundung zeigten. 66
4.24 Anteil von Modellen die Cx43 und Cx26 Lokalisation in der regenerierenden Epidermis den verschiedenen Schichten 72 Stunden nach Verwundung zeigten. 68

Tabellenverzeichnis

2.1 Gerätekurzbezeichnung, Typ und Hersteller 22
2.2 Chemikalien / Vebrauchsmaterial mit Handelsbezeichnung und Hersteller 23
2.3 Übersicht über die verwendeten Primärantikörper mit den jeweiligen Verdünnungen für die Immunfluoreszenz. 24
2.4 Übersicht über die verwendeten Sekundärantikörper mit den jeweiligen Verdünnungen für die Immunfluoreszenz. 25
2.5 Puffer/ Lösung mit Handelsbezeichnung und Hersteller 26

3.1 Immunreaktiver Score modifiziert nach Remmele und Stegner 1987 . . 31

Abkürzungsverzeichnis

A.dest.	destilliertes Wasser
Abb.	Abbildung
Adion	Androstenedion
Adiol	Androstenediol
Ak	Antikörper
ANOVA	univariate Varianzanalyse
bFGF	Basis Fibroblast Growth Factor
Cx	Connexin
CSF-1	Colony Stimulating Factor
DAPI	4,6-Diamidino-2-phenylindol-dihydrochlorid
DHEA	Dehydroandrostendion
DMEM	Dulbecco's Modified Eagle's Medium
DNA	Desoxyribonucleic acid, Desoxribonukleinsäure
E2	17-β-Östradiol
ECM	Extracellular Matrix
EGF	Epidermal Growth Factor
EGFR	Epidermal Growth Factor Receptor
Epi.	Epidermis
ERα	Östrogenrezeptor alpha
ERβ	Östrogenrezeptor beta
GAP27	Connexin mimetisches Peptid
ggf.	gegebenenfalls
GJ	Gap Junction
GJIC	Gap junctional Intercellular Communication
GmbH	Gesellschaft mit beschränkter Haftung
h	Stunden

HE	Hämatoxylin-Eosin
HSD	3β-Hydroxysteroid Dehydrogenase
IGF-1	Insulin-like Growth Factor
IRS	immunreaktiver Score
KCL	Kaliumchlorid
KH2PO4	Kaliumhydrophosphat
MAPK	mitogen-aktivierte Protein Kinase
MI	metabolische Inhibition
MIF	Macrophage Migration Inhibitory Factor
n	Anzahl
OSSP	oberes Stratum Spinosum
PBS	Phosphate buffered saline, phosphatgepufferte Kochsalzlösung
PDGF	platelet derived growth factor
reg.	regenerierende
SB	Stratum basale
SG	Stratum granulosum
SSP	Stratum spinosum
Tab.	Tabelle
TGFβ	Transforming Growth Factor β
TNFα	Tumor necrosis Factor α
UKE	Universitätsklinikum Hamburg-Eppendorf
VEGF	Vascular Endothelial Growth Factor
WHM	Wundheilungsmodell
z.B.	zum Beispiel

1 Einleitung

1.1 Aufbau und Funktion der Haut

Eines der wichtigsten Organe des Menschen ist die Haut mit vielfältigen Funktionen und mit einer Oberfläche von ca. 2 m^2. Sie besteht aus Epidermis, Dermis und Subkutis (Bild 1.1a). Die Epidermis ist ein mehrschichtiges verhorntes Plattenepithel und besteht überwiegend aus Keratinozyten, die vom Stratum basale (Basalzellschicht), über das Stratum spinosum (Stachelzellschicht) bis hin zum Stratum granulosum (Körnerzellschicht) und zum Stratum corneum zunehmend differenzieren (Bild 1.1b). Das Stratum corneum (Hornzellschicht) besteht aus kernlosen, dicht geschichteten Korneozyten (Hornzellen), die überwiegend Keratin enthalten.

Weitere Zellen der Epidermis sind Melanozyten, die in speziellen Organellen den Melanosomen das Hautpigment Melanin bilden, Langerhans-Zellen, die eine große Rolle bei der Antigenerkennung und -präsentation zellvermittelter Immunreaktionen spielen, und neuroendokrine Merkel-Zellen (Johnson 2001), die der Mechanorezeption dienen.

In der Dermis finden sich, eingelagert in eine amorphe glykosaminglykanhaltige Grundsubstanz, dicht angeordnete, verflochtene Bündel kollagener und elastischer Fasern, die beide von dazwischen eingestreuten Fibroblasten gebildet werden. Darüber hinaus sind Blut- und Lymphgefäße, Nervenfasern und Rezeptoren für verschiedene Reizqualitäten vorhanden.

Der in die Epidermis zapfenförmig hineinragende kapillartragende Teil der Dermis bildet das Stratum papillare, darunter schließt sich bis zur Subkutis das Stratum reticulare an.

Die Subkutis besteht aus lockerem Bindegewebe mit eingelagertem Fettgewebe und dient als Schutzpolster und Energiereserve.

Als Grenzorgan zur Umwelt dient die Haut dem Schutz des Organismus vor exogenen Einwirkungen und verhindert den unkontrollierten Verlust von Wasser und Elektroly-

ten. Gleichzeitig dient sie der Thermo- und Osmoregulation. Neben der strukturellen Barriere bietet sie komplexe neurale Schutzmechanismen, die durch die Mechanorezeptoren als Tast-, Temperatur- und Schmerzempfinden vermittelt werden. Die Funktion der Haut als neuro-endokrines Organ hat sich erst zunehmend in der jüngeren Vergangenheit etabliert.

Bei Traumata durch Verwundung muss die komplexe Struktur der Haut reproduziert werden, um die verlorene Barriere wiederherzustellen. Diesen physiologischen Prozess zur Regeneration zerstörten Gewebes bezeichnet man als Wundheilung.

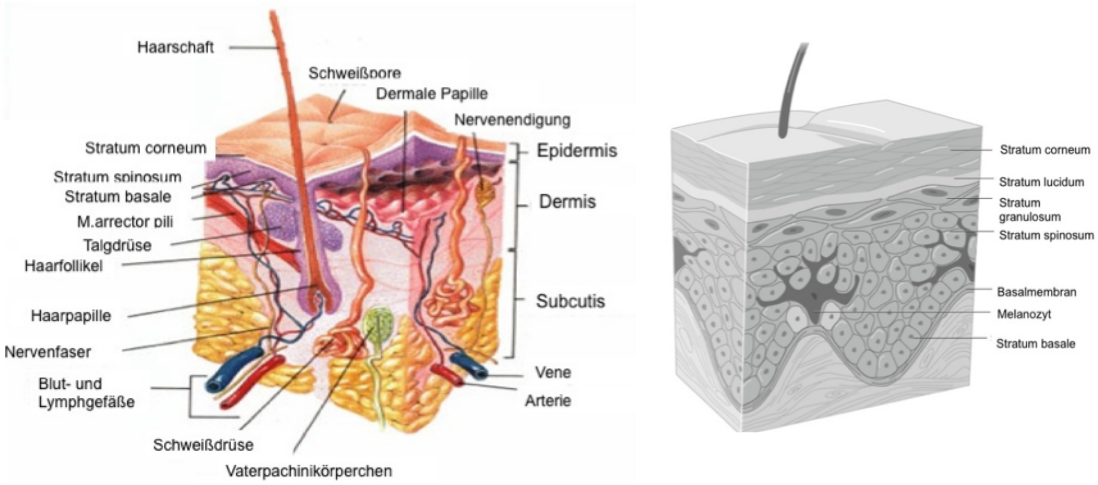

(a) (b)

Bild 1.1: **Schematischer Querschnitt der Haut** (a) Die Haut setzt sich aus der Epidermis, der Dermis und dem subkutanen Fettgewebe zusammen. Haare, sowie Schweiß- und Talgdrüsen sind in der Dermis verankert. (b) Die Epidermis setzt sich aus den Schichten Stratum basale, Stratum spinosum, Stratum granulosum und dem Stratum corneum zusammen (modifiziert nach Elsässer).

1.2 Wundheilungsprozess

Bei der Wundheilung handelt es sich um einen dynamischen interaktiven Prozess, der viele Mediatoren wie gewebeständige und infiltrierende Zellen, Komponenten der extrazellulären Matrix und eine Reihe von zellulären und molekularen Interaktionen beinhaltet (Singer und Clark 1999). Die Wundheilung verläuft in drei Phasen, die sich zeitlich

überlappen: Inflammationsphase (Entzündungsphase), Regenerationsphase und Remodellierungsphase.

1.2.1 Die Inflammationsphase

Unmittelbar nach der Verletzung setzt die Entzündungsphase (Bild 1.2) ein. Als erstes muss die Blutung mittels der Aggregation von Blutplättchen und Vasokonstriktion gestoppt werden. Der entstandene Propf besteht aus Thrombozyten, die in Fibrin, Fibronektin, Vitronektin und Thrombospondin quervernetzt eingebettet sind. Die Thrombozyten aktivieren nicht nur die Gerinnungskaskade, sondern starten die Komplementkaskade und setzen zusätzlich Wachstumsfaktoren frei, die eine positive Chemotaxis auf zirkulierende Entzündungszellen bewirken.

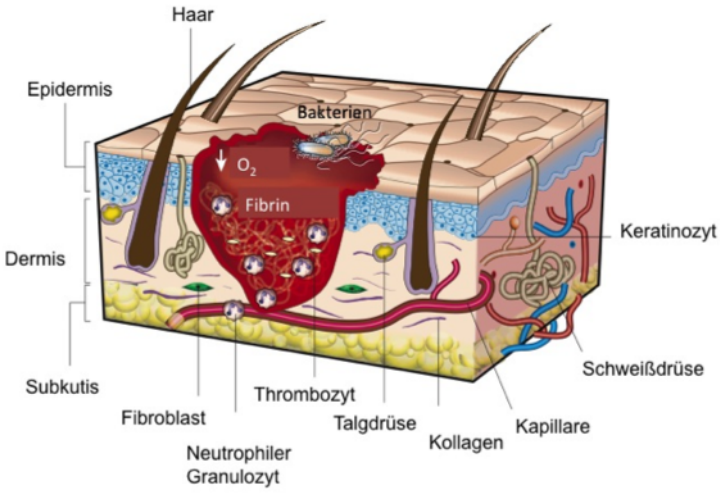

Bild 1.2: **Inflammationsphase der kutanen Wundheilung.** Durch die Blutgerinnung wird die Kapillarverletzung geschlossen. In der Wunde sind eine Vielzahl von Bakterien, Neutrophilen und Thrombozyten enthalten. Die Struktur der Epidermis mit den Hautanhangsgebilden ist angrenzend der Wunde noch intakt (modifiziert nach Gurtner et al. (2008))

Durch die Vasodilatation gelangen Neutrophile und Monozyten mittels Diapedese in die Wunde. Die Aufgabe der neutrophilen Granulozyten ist die Abwehr eingedrungener Mikroorganismen über Phagozytose und Bildung von Sauerstoffradikalen. Monozyten, die

im Entzündungsherd zu Makrophagen differenzieren, sind die Hauptproduzenten von stimulatorischen Signalen, die wiederum die Inflammation vorantreiben (Brown 1995). Die wichtigsten Mediatoren sind CSF-1, TNF-α, TGF-β und IGF-I (Rappolee et al. 1988). Unter anderem spielen sie eine wichtige Rolle in der Migration und Aktivierung von Fibroblasten.

1.2.2 Die Regenerationsphase

Die Regenerationsphase beinhaltet die Reepithelialisierung und die Bildung von Granulationsgewebe (Bild 1.3). Die Reepithelisierung beginnt bereits einige Stunden nach der Verletzung. In den epidermalen Zellen vollziehen sich phänotypische Veränderungen, wie z.B. die Umlagerung der intrazellulären Tonofilamente, sowie die Auflösung von Zellverbindungen, wie Desmosomen und Gap Junctions (Goliger und Paul 1995). Daraufhin lösen sich die epidermalen und dermalen Zellen aus dem Zellverband, wobei eine Bewegung der Zellen möglich ist. Die Migration von epidermalen Zellen wird durch ihre Expression von Integrinrezeptoren auf ihrer Oberfläche und den damit verbundenen Interaktionen mit den extrazellulären Matrixproteinen, wie Fibronektin, realisiert. Zudem besitzen die Keratinozyten die Fähigkeit, die vor ihnen liegende Fibrinbarriere mittels Enzymen, den sogenannten Matrixmetalloproteasen (MMPs), zu verdauen. Die Keratinozyten, die sich hinter dem Leading Edge befinden, proliferieren zunächst und differenzieren dann zu reifen Zellen, um die Barrierefunktion des Epithels wieder herzustellen (Singer und Clark 1999). Durch Zelldifferenzierung, Verankerung der Zellen in der Basalmembran und Bildung neuer Zellkontakte, wie Desmosomen und Hemidesmosomen entsteht eine neue Epidermis.

Darunter entsteht ein Granulationsgewebe, dass Makrophagen, Fibroblasten und neue Blutgefäße enthält und aus Bestandteilen der extrazellulären Matrix, vor allem Fibrin, Fibronektin, Kollagen und Hyaluronsäure besteht (Singer und Clark 1999). Die Makrophagen sind eine große Quelle an Wachstumsfaktoren, die für die Fibroblastenvermehrung und die Angiogenese notwendig sind. Die Neovaskularisierung, angeregt durch anfängliche Hypoxie sowie angiogenen Faktoren wie VEGF und bFGF, ist essentiell für die Sauerstoff- und Nährstoffversorgung des sich neubildenden Gewebes. Im späteren Zeitverlauf kommt es zu einer Differenzierung der Fibroblasten zu Myofibro-

blasten, dabei handelt es sich um kontraktile Zellen, die die Wundränder aneinander führen.

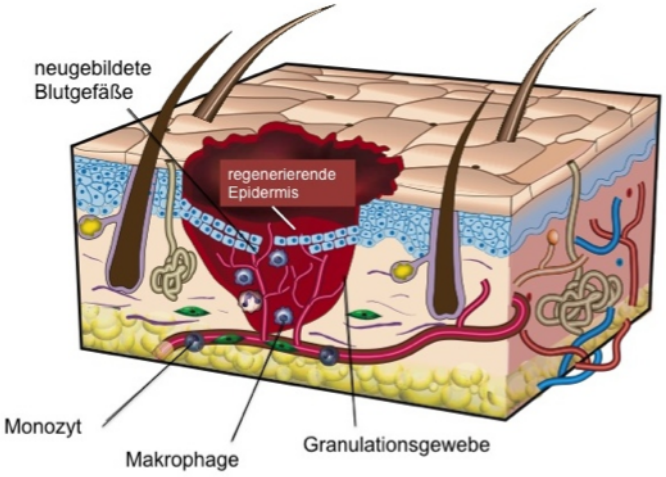

Bild 1.3: **Die Regenerationsphase der kutanen Wundheilung.** Neue Blutgefäße werden gebildet und versorgen das Wundgebiet. Unter dem sich neubildenden Wundschorf kann man die Migration von epithelialen Zellen beobachten (modifiziert nach Gurtner et al. (2008)).

1.2.3 Die Remodellierungsphase

Die letzte Phase der Wundheilung ist die Remodellierungsphase (Bild 1.4), bei der die Narbenbildung stattfindet. Nach ungefähr 6-12 Monaten wird die Kollagenstruktur der Granulationsmatrix umgelagert, Kollagene vom Typ III werden durch Kollagene vom Typ I ersetzt. Dieser Vorgang wird durch die Matrixmetalloproteasen vermittelt, die von Fibroblasten, Makrophagen sowie Endothelzellen gebildet werden. Somit erlangt das Gewebe im Wundbereich seine fast ursprüngliche Zugfestigkeit zurück. Die meisten endothelialen Zellen, Makrophagen und Myofibroblasten gehen in Apoptose oder verlassen den Wundbereich. Das zurückbleibende Gewebe ist zellarm und besteht hauptsächlich aus Kollagen und anderen extrazellulären Matrixproteinen (Gurtner et al. 2008).

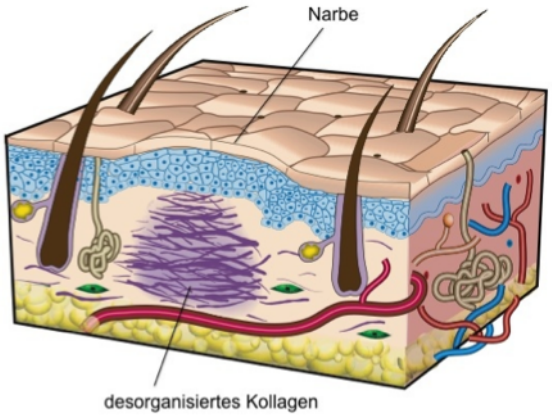

Bild 1.4: **Die Remodellierungsphase der kutanen Wundheilung.** Die Wundränder kontrahieren sich und es entsteht eine geschlossene Oberfläche, die Narbe, wobei die weiteste Ausdehnung der Wunde in der Tiefe vorliegt. Das umgelagerte Kollagen gewährleistet eine gewisse Zugfestigkeit. In dem zugeheilten Areal befinden sich keine Hautanhangsgebilde (modifiziert nach Gurtner et al. (2008)).

1.3 Östrogene

1.3.1 Vorkommen und Biosynthese von Östrogenen

Östrogene sind die wichtigsten weiblichen Sexualhormone aus der Klasse der Steroidhormone, die bei Frauen hauptsächlich in den Ovarien und bei Männern in den Hoden, bei beiden Geschlechtern aber auch in geringen Mengen in der Nebennierenrinde, im Fettgewebe, in der Leber, in der Haut im Haarfollikel und den Talgdrüsen sowie im Gehirn durch die enzymatische Umwandlung von Androstendion gebildet werden (Nilsson und Gustafsson 2002).

Die Hormonkonzentration im Blut sowie das Verhältnis von weiblichen und männlichen Hormonen zueinander unterscheidet maßgeblich die beiden Geschlechter voneinander. Östrogen existiert in verschiedenen Formen im Körper: Östradiol, Östron und Östriol, wobei 17-β-Östradiol (E2) die potente und vorherrschende Form darstellt.

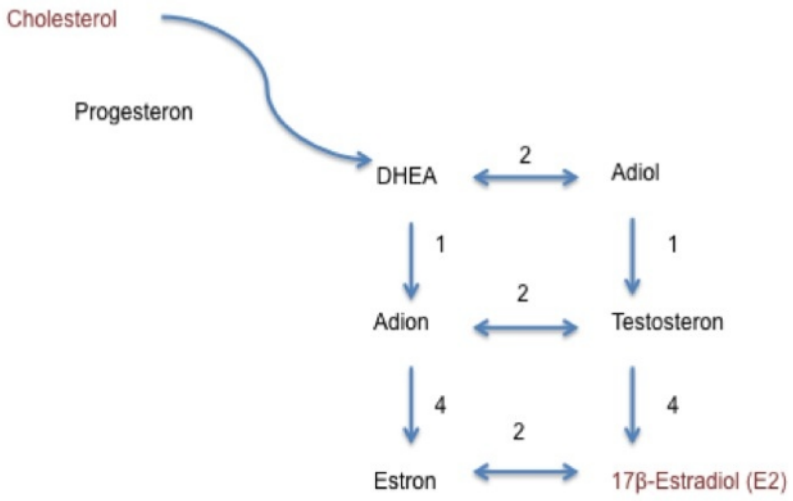

Bild 1.5: **Die Biosynthese von 17-β-Östradiol.** Östrogen und Androgen werden über Dehydroepiandrosteron (DHEA) aus Cholesterol synthetisiert. DHEA wird zu Testosteron umgewandelt, entweder über Androstenedion (Adion) oder Androstenediol (Adiol). Die Östrogene Östron und 17-β-Östradiol werden durch die Aromatase aus ADion und Testosteron synthetisiert. (1) 3β-Hydroxysteroid dehydrogenase (HSD); (2) 17β-HSD; (3) 5α-Reductase; (4) Aromatase (modifiziert nach Thornton (2005)).

Die Biosynthese von Sexualsteroiden (Bild 1.5) beginnt mit Cholesterol, ein Ausgangsstoff für jedes Steroidhormon, dass entweder aus Azetat in fast allen steroidogenen Geweben synthetisiert wird, oder direkt vom freizirkulierenden LDL Cholesterol oder HDL Cholesterol dem Organismus zur Verfügung steht (Albrecht und Pepe 1990). Cholesterol wird über Pregnenolon zu Dehydroandrostendion (DHEA), einen Vorläufer für Androgene und Östrogene, umgewandelt. Aus DHEA wird durch 3β-Hydorxysteroiddehydrogenase (HSD) Androstendion synthetisiert, ein direkter Vorläufer für Testosteron und Östron. Das entscheidende Enzym zur Produktion von Östrogenen ist die Aromatase, die die Konversion von Androstendion zu Östron und Testosteron zu E2 katalysiert.

1.3.2 Östrogenrezeptor und Signalwege

Der Wirkmechanismus von E2 (Bild 1.6) beruht auf dem Östrogenrezeptor (ER), einem Steroidrezeptor, der zur Superfamilie der nukleären Rezeptoren zählt (Jensen und Jacobson 1962). Der Effekt von 17-β-Östradiol (E2) auf die unterschiedlichen Gewebe ist determiniert durch den Rezeptorsubtyp und seinen posttranslationalen Status, der Balance zwischen Co-Repressor und Co-Aktivator, die Transformation des Rezeptors nach Ligandenbindung und die Interaktion des finalen Rezeptorproteinkomplex mit dem Promotor des Zielgens (McDonnell und Norris 2002).

Es existieren zwei Isoformen des Östrogenrezeptors, ERα (Greene et al. 1986) und ERβ (Kuiper et al. 1997). Die beiden Rezeptorproteine werden von verschiedenen Genen kodiert, die auf unterschiedlichen Chromosomen lokalisiert sind. ERα befindet sich auf dem humanen Chromosom 6, wobei ERβ auf dem Chromosom 14 lokalisiert ist (Enmark et al. 1997). 17-β-Östradiol aktiviert ERα und ERβ, um somit die Transkription, durch Bindung der Dimere der ligandenaktivierten Rezeptoren an spezifische DNA-Sequenzen, den sogenannten estrogen response elements (ERE), die im Bereich des Promotors des Zielgens lokalisiert sind, zu erhöhen (Klinge 2001).

In einigen Studien konnte ein Heterodimer von ERα und ERβ nachgewiesen werden, woraus man auf Interaktion der beiden Rezeptoren schließen könnte (White et al. 1987) (Cowley et al. 1997). ERα und ERβ binden nicht nur mit nahezu gleicher Affinität 17-β-Östradiol, sondern weisen ein fast gleiches Bindungsprofil für natürliche und synthetisierte Liganden, wie z.B. 4-OH-Tamoxifen, auf (Kuiper et al. 1997). Die schnelle Zellantwort nach der Stimulation mit Östrogen lässt auf einen zusätzlichen nichtgenomischen Prozess schließen (Hewitt et al. 2006). Beispielsweise lässt die schnelle Erhöhung der intrazellulären Kalziumkonzentration in Makrophagen (Guo et al. 2002) und die Induktion der MAP Kinase in endothelialen Zellen (Russell et al. 2000), auf einen Membranrezeptor, der auf Östrogen sensibel reagiert, schließen.

Tatsächlich konnte gezeigt werden, dass es neben den nukleären Rezeptoren auch Östrogenrezeptoren in der Plasmamembran (Pedram et al. 2007) und extranukleären Organellen (Acconcia und Marino 2011) gibt. Die beteiligten aktivierten Enzyme in der Signalkaskade sind z.B. die Serin-Threonin Kinase, mitogen-aktivierte Protein Kinase

(MAPK), Phospholipase C und die Proteinkinase A,B und C (Alexaki et al. 2004, Lee et al. 2005, Wessler et al. 2006).

In einigen Zellen (z.B. epidermale Keratinozyten) sieht es so aus, als ob 17-β-Östradiol den genomischen und den nichtgenomischen Signalweg aktivieren kann (Thornton 2005).

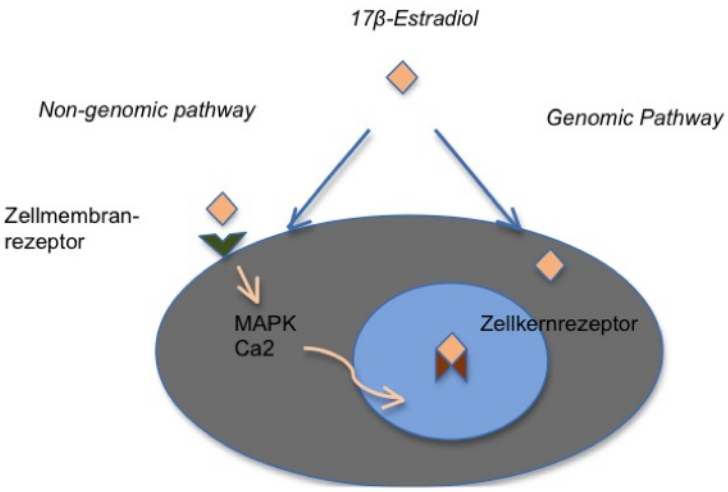

Bild 1.6: **Der 17-β-Östradiol Signalweg: die genomischen und nicht-genomischen Rezeptoren.** 17-β-Östradiol aktiviert den genomischen intrazellularen Rezeptor (ERα und ERβ) und den nicht-genomischen Zellmembranrezeptor. Zum einen diffundiert 17-β-Östradiol passiv in die Zelle und interagiert mit dem nukleären Rezeptor (ERα und ERβ). Zum anderen bindet 17-β-Östradiol an den Zellmembranrezeptor, um über MAPK oder der Erhöhung des intrazellulären Kalzium Levels (Ca^{2+}) die Transkription zu starten (modifiziert nach Thornton (2005)).

Das Vorkommen von ERα und ERβ variiert organabhängig, ist teils identisch und teils divers (Bild 1.7). ERα dominiert eher in den „klassischen“ Östrogen sensiblen Organen, wie dem männlichen und weiblichen Reproduktionstrakt, dem Brustdrüsengewebe, dem kardiovaskulären System, den Knochen und Teilen des Gehirns (Couse et al. 1997). ERβ dominiert eher in den „nicht klassischen“ Östrogen sensiblen Organen, ist trotzdem weit verbreitet im weiblichen und männlichen reproduktiven Gewebe, aber auch in der Harnblase, im Herz, in den Nebennieren, in der Schilddrüse, in der

Niere, im Hypothalamus, in der Hypophyse und in der Haut vorhanden (Saunders et al. 1997, Taylor und Al-Azzawi 2000, Taylor et al. 2002). Die Anzahl beider ERs ist abhängig von der Körperregion, z.B ist er häufiger in der fazialen Haut zu finden, als am Oberschenkel oder der Brust (Hasselquist 1980). ERβ ist der vorherrschende Östrogenrezeptor in der adulten humanen Haut und Kopfhaut mit einer Expression in der Epidermis vorwiegend im Stratum basale und Stratum spinosum. Sie ist im Stratum granulosum abnehmend. Eine starke nukleäre immunhistochemische Färbung von ERβ wurde nicht nur in den Keratinozyten, sondern auch im Stratum papillare der Dermis und in den Blutgefäßen beobachtet (Thornton et al. 2003 a, 2003 b).

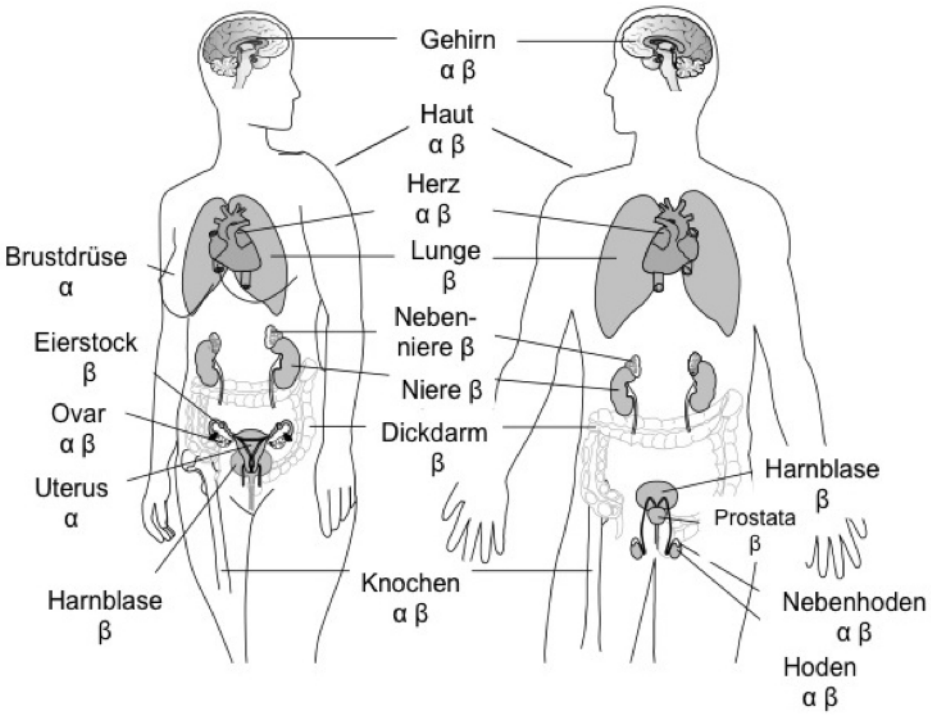

Bild 1.7: **Das Vorkommen von ER α und β.** Schematische Darstellung der Östrogenrezeptorlokalisation in humanen Geweben (modifiziert nach Drummond und Fuller (2010)).

In humanen Haarfollikeln, die ihren eigenen Vorrat an Enzymen für die Metabolisierung und Synthetisierung für Sexualsteroide besitzen (Schweikert et al. 1975), wurde ERβ in den Zellkernen in der äußeren Haarwurzelscheide, in epithelialen Matrixkeratinozyten und dermalen Papillafibroblasten detektiert (Thornton 2005). In humanen Fibroblasten

der Haut überwiegt der Anteil von ERα, der sowohl im Zellkern als auch im Zytoplasma immunhistochemisch nachgewiesen werden konnte (Haczynski et al. 2002). Mithilfe eines Northern Blot und der Immunhistochemie sind beide Rezeptoren ERα und ERβ in humanen Keratinozyten in vitro detektiert worden (Verdier-Sevrain et al. 2004).

1.3.3 Wirkung von Östrogenen allgemein und auf die Haut

Sexualhormone spielen eine große Rolle in vielen verschiedenen physiologischen Prozessen des menschlichen Körpers. Auf Molekülebene betrachtet ist E2 ein mitogener Faktor, der in vielen Geweben die Zellproliferation durch Regulation der Expression von Enzymen, Proteinen und Wachstumsfaktoren beeinflusst (Robker und Richards 1998).

Der Östrogenrezeptorkomplex aktiviert die Transkription von ca. 100 Genen, die zur Induktion von Proliferation verschiedener Gewebe (Vagina, Brust, Uterus), der Differenzierung (Brustdrüse) und der Ausbildung der sekundären Geschlechtsmerkmale führt. Zusätzlich sind Östrogen und Progesteron essentiell für das Eintreten und Aufrechterhalten der Schwangerschaft (Albrecht et al. 2000). Auch der Knochenstoffwechsel, das Immunsystem und das zentrale Nervensystem werden beeinflusst (Turner et al. 1994, Carani et al. 1997, Brann et al. 2007, Olsen und Kovacs 1996). Eine Vielzahl an Studien zeigt, dass Östrogene eine protektive und positive Wirkung auf die Physiologie der Haut haben.

Östrogene verbessern den Kollagengehalt, erhöhen die Dicke der Haut, fördern die Vaskularisation und erhalten den Feuchtigkeitsgehalt durch Erhöhung der Mukopolysaccharide, Glukosaminoglykane und Hyaluronsäure (Brincat 2000, Thornton 2005). Östrogen ist zusammen mit Testosteron eines der Schlüsselhormone für die Regulation des Haarwachstums. Abhängig von der Körperlokalisation sind diese Effekte sowohl hemmend als auch stimulatorisch (Ohnemus et al. 2006).

Während der Schwangerschaft stellte man bei einer Vielzahl von Frauen fest, dass sich die TH-1 gewichtete inflammatorische Hauterkrankungen Psoriasis eher verbesserte, wobei sich das TH-2 gewichtete atopische Ekzem verschlechtert (Boyd et al. 1996).

Östrogene vermindern gemeinsam mit Progesteron die Faltenbildung und Hautatro-

phie durch Stimulation der Keratinozytenproliferation und Unterdrückung der Apoptose. Zudem verbessern sie die Zusammensetzung der elastischen Fasern in der Dermis (Kanda und Watanabe 2005).

In der Zellkultur fand man heraus, dass humane epidermale Keratinozyten ERα und ERβ besitzen (Verdier-Sevrain et al. 2004) und das die Zelllinie HaCaT 17-β-Östradiol zu Estron metabolisieren kann (Altenburger und Kissel 1998).

Humane dermale Fibroblasten besitzen das Enzym Aromatase, das für die Umwandlung von Testosteron zu Östradiol verantwortlich ist (Bild 1.5) (Stillman et al. 1990). Sie besitzen beide Östrogenrezeptoren ERα und ERβ (Haczynski et al. 2002).

Nach einer zweitägigen Inkubation mit Östradiol werden humane Melanozyten dendritisch und vergrößern sich in der Zellkultur (Maeda et al. 1996).

1.3.4 Östrogeneinfluss auf die Wundheilung

Die topische und systemische Anwendung von Östrogenen zeigt eine Verbesserung der Wundheilung bei Männern (Durchschnittsalter 70 Jahre) und postmenopausalen Frauen (Durchschnittsalter 74 Jahre) (Ashcroft et al. 1997, Ashcroft et al. 1999, Campbell et al. 2010, Hardman et al. 2008).

Die Arbeitsgruppe von Ashcroft fand ebenfalls heraus, dass Wunden 7 Tage nach der Verletzung im Hinblick auf die Reepithelisierung und den Kollagengehalt bei prämenopausalen 28-jährigen Frauen besser heilen als bei postmenopausalen 58-Jährigen Frauen. Interessanterweise ist die Wundheilung bei 58-jährigen Frauen, die eine Hormonersatztherapie bekommen, vergleichbar mit der Gruppe der 28-jährigen Frauen (Ashcroft et al. 1997). An chronischen nicht-heilenden Wunden, z.B. venösen Ulzera, leiden besonders ältere Männer (Taylor et al. 2002), die ein reduziertes Grundlevel an Östrogenen und demgegenüber ein relativ hohes Level an Androgenen besitzen, dass sich negativ auf die Wundheilung auswirkt (Ashcroft und Mills 2002).

Nach Östrogenapplikation zeigt sich bei älteren Männern und Frauen eine verbesserte Wundheilung durch die Hemmung der lokalen Entzündung aufgrund der Reduzierung der inflammatorischen Zellinfiltration (Ashcroft et al. 1999) und Inhibition der proinflammatorischen Zytokinproduktion (Ashcroft und Ashworth 2003, Ashcroft et al.

1998). Die neutrophilen Granulozyten werden an der Immigration gehemmt, dadurch wird die Ausschüttung der Elastase reduziert und somit der exzessive Abbau der extrazellulären Matrix verhindert (Ashcroft et al. 1999, Stramer et al. 2005).

In der Haut wird ein proinflammatorisches Cytokin, der macrophage migration inhibitory factor (MIF), von Monozyten, Makrophagen, Neutrophilen, Endothelzellen und Keratinozyten gebildet (Baumann et al. 2003). Östrogen ist im Stande MIF und TNF-α herunterzuregulieren, was bedeutet, dass die Entzündung reduziert, die ECM verstärkt und somit die Wundheilung verbessert wird (Ashcroft und Ashworth 2003).

Die Expression von PDGF in Monozyten und Makrophagen wird durch Östrogen stimuliert (Shanker et al. 1995). Es handelt sich hierbei um einen mitogenen und chemotaktischen Wachstumsfaktor, der auf dermale Fibroblasten wirkt und somit die Wundkontraktion stimuliert.

Fibroblasten werden außerdem von Östrogen angeregt, die Sekretion von TGF-β1 zu erhöhen (Ashcroft et al. 1997). TGF-β1 ermöglicht die Formation des Granulationsgewebes und begünstigt die Kollageneinlagerung.

Des Weiteren beeinflusst Östrogen die Angiogenese, in dem die Anhaftung der Endothelzellen an Laminin, Kollagen Typ I und IV und Fibronektin gefördert wird (Morales et al. 1995). 17-β-Östradiol steigert gleichzeitig die Fähigkeit der Endothelzellen kapillar-ähnliche Strukturen zu bilden (Calvin 2000).

Dehydroepiandrostendion wirkt ebenfalls wundheilungsfördernd, vermutlich durch die Konversion zu Östrogen (Mills et al. 2005). Androgene hingegen, vor allem Testosteron, verzögern die Wundheilung und erhöhen die Inflammation (Ashcroft und Mills 2002).

In Zellkulturen der humanen Keratinozyten-Zell-Linie NCTC2544, hergestellt aus der Vorhaut von Neugeborenen, konnte gezeigt werden, dass die Behandlung mit 10 nM 17-β-Östradiol sowie einem ERα und ERβ Agonisten zu einer gesteigerten Proliferation führte, allerdings erst nach 96 h. Darüber hinaus konnte im Scratch assay und im Transwell assay gezeigt werden, dass 17-β-Östradiol und die Agonisten nach 5 und 24 h die Migration steigern (Merlo et al. 2009). Kanda und Watanabe zeigten, dass 17-β-Östradiol in einer Konzentration von 0,1 nM – 10 nM bereits nach 24 h einen steigernden Effekt auf die Proliferation von primären humanen Keratinozyten hat (Kanda und

Watanabe 2004). Auch Verdier-Sevrain et al., zeigten einen positiven Effekt auf die Proliferation bei 0,1 – 1 nM (Verdier-Sevrain et al. 2004).

1.3.5 Connexine und Gap Junctions

Für den perfekten Ablauf von physiologischen Prozessen im Körper ist die Zell-Zell-Kommunikation über Gap Junctions von großer Bedeutung. Ohne das interzellulare Signalsystem würde es keine Homöostase eines Gewebes geben, was bedeutet, dass z.B keine Synchronisierung der Zellen auf bestimmte Stimuli oder kein geordnetes Wachstum stattfinden würde.

Gap Junctions sind Kanäle in der Plasmamembran zweier benachbarter Zellen, die direkt mit dem Zytoplasma verbunden sind und somit den Transport von kleinen Molekülen und Ionen von unter 1800 Da ermöglichen. So entsteht nicht nur eine elektrische Kopplung der nah aneinander grenzenden Zellen, sondern auch eine metabolische Verbindung (Kumar und Gilula 1996). Diesen Prozess bezeichnet man als „Gap junctional intercellular communication“ (GJIC) (Guthrie und Gilula 1989).

Der integrale Membranproteinkomplex der Gap Junction Kanäle besteht aus Connexinen, die aus vier Transmembrandomänen sowie einer intrazellulären und zwei extrazellulären Schleifen aufgebaut sind, wobei sich sowohl der C- als auch der N-Terminus im Zytoplasma befinden. Sechs Connexine bilden ein Connexon (Halbkanal) und zwei Connexone von benachbarten Zellen bilden einen vollständigen GJ-Kanal (Bild 1.8a). Sind die Connexine innerhalb eines Connexons vom gleichen Typ, spricht man von homomer, sind sie unterschiedlich, nennt man sie heteromer. Analog dazu sind GJ Kanäle homo-bzw. heteromer und heterotypisch (Bild 1.8b) (Richard 2000).

Die Connexonzusammensetzung ist entscheidend für die Selektivität und Permeabilität der GJ Kanäle (Bevans et al. 1998). Die Funktion der GJ Kanäle in den einzelnen Geweben differiert voneinander. So wird in erregbaren Zellen, wie Neurone oder Kardiomyozyten, ein elektrisches synchronisiertes Potential weitergeleitet, in nicht - erregbaren Zellen bewirkt die Verbindung eine koordinierte Antwort auf externe Signale, wie z.B. der Glucosemetabolismus in den Hepatozyten (Mese et al. 2007). Neben den GJIC abhängigen Funktionen sind aber auch Kanal-unabhängige Funktionen von Connexinen

bekannt. Im Nukleus und den Mitochondrien sind sie vermutlich an der Regulation der Genexpression sowie des Zelltods beteiligt (Rodriguez-Sinovas et al. 2007).

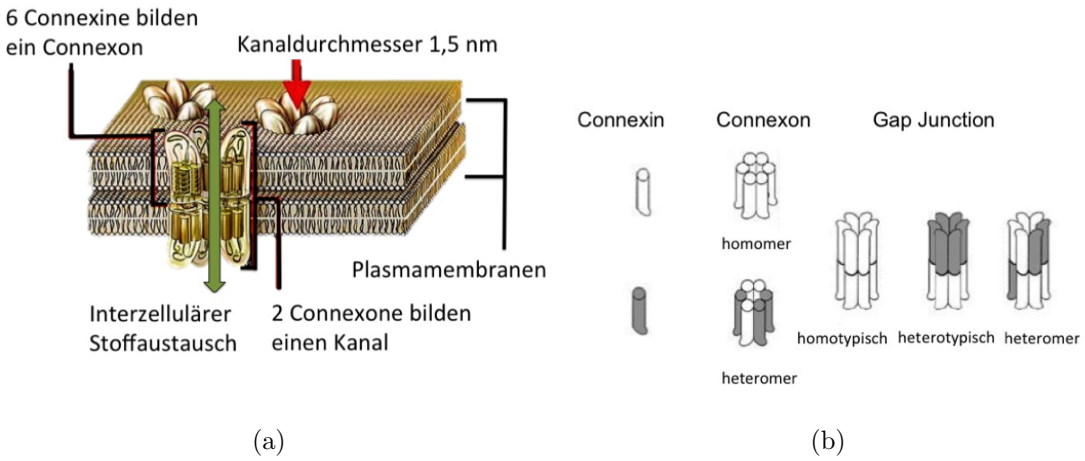

Bild 1.8: **Aufbau der Gap Junction.** (a) Schematische Darstellung von Gap Junction Kanälen zwischen zwei benachbarten Zellen, von denen jeweils ein Halbkanal gestellt wird. GJ Kanäle sind auf Zelloberflächen meist in größeren Ansammlungen von Kanälen, sogenannten Plaques zu finden (Danesh-Meyer und Green 2008) (b) Schematische Darstellung von möglichen Cx-Zusammensetzungen von Connexonen (bestehend aus 6 Connexinen) bzw. GJ Kanälen (bestehend aus zwei Connexonen) (White und Paul 1999).

Einige Connexine sind in vielen Geweben verbreitet, andere sind sehr begrenzt in ihrem Verteilungsmuster. Fast alle Körperzellen exprimieren zu einem Zeitpunkt während der Entwicklung oder im weiteren Lebenslauf mindestens einen Connexin-Typ (Mese et al. 2007). Im menschlichen Genom sind bis heute 21 Connexine bekannt (Willecke et al. 2002), wobei Connexin 43, das in mindestens 34 Geweben und 46 Zelltypen vorkommt (Laird 2006), am weitesten verbreitet ist.

1.4 Connexine in der Haut

In der Epidermis der Haut sind die Keratinozyten über Connexin-Kanäle miteinander verbunden. Dadurch ist die Koordination von Wachstum und Differenzierung von Keratinozyten gewährleistet. Neun Connexinisoformen konnten bis heute in der epider-

malen Morphogenese nachgewiesen werden. Die Connexinexpression unterscheidet sich räumlich und zeitlich voneinander, gemeinsames Vorkommen mehrerer Connexine ist möglich (Bild 1.9a) (Mese et al. 2007).

Die wichtigsten Connexine der menschlichen Haut sind Connexin 43 (Cx43) und Connexin 26 (Cx26). Cx43 wird vor allem in den Zellen der suprabasalen Schichten exprimiert und gilt als wichtigste Gap-junction Untereinheit der interfollikulären Epidermis. Cx26 wird insbesondere in Fußsohlen und Handinnenflächen, sowie gemeinsam mit Cx43 in Hautanhangsgebilden wie Haarfollikeln und Schweißdrüsen exprimiert (Salomon et al. 1994, Haass et al. 2006). Dermale Fibroblasten bilden vor allem Cx40, Cx43 und Cx45 (Wright et al. 2009).

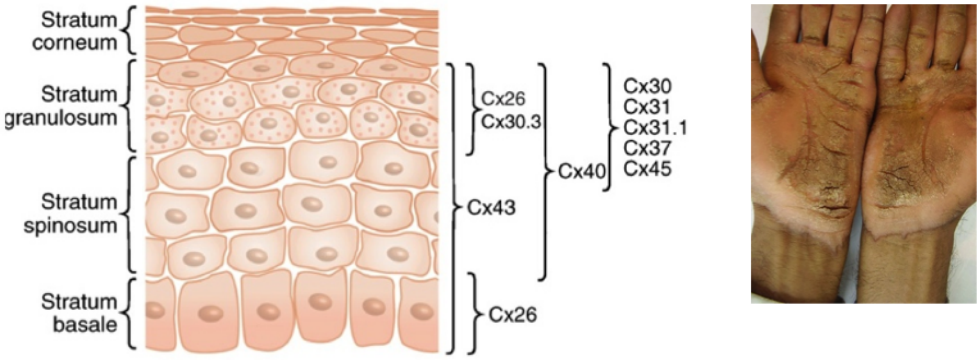

(a) (b)

Bild 1.9: **Die Connexinexpression in der gesunden und kranken humanen Epidermis.** (a) Verteilung von Connexinen in der Haut (Mese et al. 2007). Die Expression von Cx26 im Stratum basale wird nur in Palmae und Plantae gefunden, von Cx26 und Cx30 im Stratum granulosum nur in vereinzelten Hautproben (Haass et al., 2006). (b) Diffuse honigfarben krustende palmare Keratodermis mit ausgeprägten Einrissen (ul Bari 2006).

Die Bedeutung von GJ-Kanälen wird durch die Tatsache, dass Mutationen in einzelnen Cx-Genen eine Reihe von Krankheiten hervorrufen, verdeutlicht. Beispielsweise führen Mutationen im Cx31- oder Cx30.3-Gen zu epidermalen Verhornungsstörungen wie der Erythrokeratodermia figurata variabilis (Macari et al. 2000) oder im Cx26-Gen zu der Keratosis palmoplantaris mutilans (ul Bari 2006) (Bild 1.9b).

Im Gegensatz dazu kann ein Verlust der Kanalfunktion, die cochleäre interzellulare Kommunikation derart beeinflussen, dass ein autosomal rezessiver Hörverlust unvermeidbar ist (White 2000). Bei dieser Erkrankung lässt sich keine dermale Beteiligung feststellen, weshalb man davon ausgeht, das der Verlust der GJ-Kanäle nicht schädlich für die Entwicklung und Funktion der Epidermis ist, jedoch eine abnormale Cx-Funktion, die durch Mutationen hervorgerufen wird (Mese et al. 2007).

1.5 Die Rolle von Connexinen in der kutanen Wundheilung

Die essentiellen Funktionen, die während der Wundheilung durch GJ vermittelt werden, sind Proliferation (Lucke et al. 1999) und Migration (Huang et al. 1998). Gleichzeitig werden die Inflammation und Wundkontraktion stimuliert (Mori et al. 2006). Diese Prozesse gehen mit einer Veränderung der Connexin Expression, besonders Cx43, in der Epidermis einher.

In der frühen Phase der Wundheilung (nach ca 5-7 Stunden) wird Cx43 am Wundrand herunterreguliert und erst wieder nach 5-6 Tagen reinduziert. (Goliger et al. 1995, Saitoh et al. 1997, Coutinho et al. 2003, Brandner et al. 2004). Während es in der gesunden Epidermis nach Verwundung zu einer Herunterregulation von Cx43 kommt, bleibt Cx43 in den Wundrändern von chronischen Wunden vorhanden (Brandner et al. 2004). Die Verminderung der Funktion von Cx43 durch die Zugabe des Cx43-mimetischen Peptids GAP27 führt zu einer gesteigerten Proliferation und Migration von Keratinozyten und Fibroblasten (Pollok et al. 2011, Wright et al. 2009) und zu einer gesteigerten Wundheilung im ex-vivo Wundheilungsmodell (Pollok et al. 2011).

GAP27 ist ein Cx-mimetisches Peptid, das zur spezifischen Inhibition der Kommunikation durch GJs bzw. Cx-Halbkanäle, die aus Cx43 aufgebaut sind, entwickelt worden ist. In Mausstudien konnte gezeigt werden, dass eine Reduzierung der Cx43 Expression durch Genknockout (Kretz et al. 2003) oder Applikation von Cx43-anti-sense Oligodesoxyribonukleotiden (Qiu et al. 2003), in muriner Haut zu einer Erhöhung der Wundheilung der akzidentellen Verwundung führte. Mori und Kollegen (Mori et al, 2006) zeigten, dass bei einer akuten Herunterregulation von Cx43 mit Hilfe von Antisense-Oligonukleotiden die Keratinozyten-Proliferation sowie die Migration von Fibroblasten

in die Wunde zur Kollagenmatrix hin gefördert wurde.

Eine reduzierte Immunantwort konnte während der Inflammationsphase nachgewiesen werden. Somit lässt sich vermuten, dass die Herunterregulation von Cx43 am epidermalen Wundrand und die damit einhergehende reduzierte Kommunikation zwischen den Zellen ein zentraler Schritt in der Wundheilung ist.

Cx26 tritt erstmalig 18 Stunden nach Verwundung am Wundrand und in der regenerierenden Epidermis auf. 5-6 Tage nach der Verwundung wird Cx26 in der komplett regenerierten Epidermis in allen Schichten des Wundbereichs und des Wundrandes exprimiert (Brandner et al. 2004). In chronischen Wunden ist Cx26 am Wundrand vorhanden (Brandner et al. 2004).

1.6 Einfluss Östrogen auf Connexin

In den meisten Geweben findet man ein Gleichgewicht der Connexinexpression, jedoch gibt es in einigen Organen eine gewebespezifische Regulation der Connexinexpression wie z.B. in den hormonalen Zielgeweben, Ovar und Uterus (MacKenzie und Garfield 1985, Grummer et al. 1994). Aus mehreren Studien ist die Tatsache bekannt, dass Steroidhormone das Vorhandensein von Cx43 in der Plasmamembran im Myometrium durch Steigerung der Proteinsynthese beeinflussen (Garfield und Hertzberg 1990), und die Connexin 43 Genexpression im Uterus erhöhen (Petrocelli und Lye 1993, Lye et al. 1993).

In vitro Studien zeigten, dass im humanen Myometrium die Cx43 Proteinkonzentration und das Vorhandensein von Gap Junctions gesteigert werden konnte (Kilarski et al. 2000), wobei mehr GJ Kanäle in die Plasmamembran eingebaut wurden, als dass eine Steigerung der Leitfähigkeit in den vorhanden GJ festgestellt wurde (Di et al. 2001). In der Promotorregion des Cx43 Gens konnten halbpalindromische estrogen response elements (ERE) beschrieben werden (Yu et al. 1994).

Die E2 induzierte Erhöhung der Transkription von Cx43 im Myometrium von Ratten wird direkt durch neu synthetisierte nukleäre Transkriptionsfaktoren vermittelt.

Eine signifikante Reduktion der Cx43 Expression in Mesenterialarterien, nicht jedoch

in der Aorta (Hortovanyi et al. 2001), konnte in ovarektomierten Ratten festgestellt werden (Nawate et al. 2005).

Die metabolische Inhibition (MI) der Kardiomyozyten verursacht eine verminderte GJIC zwischen den Zellen. E2 kann diesen Effekt abschwächen und eine verbesserte Kommunikation der Kardiomyozyten wiederherstellen. Während die MI eine Verminderung von Serin 368 phosphoryliertem Cx43 Protein verursacht, wird diese Proteinkonzentration von E2 erhöht. Man vermutet, dass diese Phosphorylierung an Cx43 durch einen Membran assoziierten Signalmechanismus über die Proteinkinase C durch E2 eingeleitet wird (Chung et al. 2004). Eine besondere Bedeutung kommt der Proteinkinase C abhängigen Phosphorylierung von Cx43 am Serin 368 in der kutanen Wundheilung zu, denn dies führt zu einer Inhibition der GJIC (Richards et al. 2004).

1.7 Fragestellung

Eine Konsequenz der im zunehmenden Alter verminderten Hormonkonzentration ist die Verlängerung der kutanen Wundheilung.

Es konnte gezeigt werden, dass die Behandlung mit Östrogen die Wundheilung bei älteren Patienten verbessert (Ashcroft und Ashworth 2003).

Ein ex-vivo Modell für die gezielte vergleichende Untersuchung der Wirkung von Substanzen in Östrogen enthaltenden und –defizienten Wunden ist bisher nicht vorhanden. In dieser Arbeit soll deshalb das in der Arbeitsgruppe patentierte und etablierte Wundheilungsmodell (Brandner et al. 2006) für ex-vivo Untersuchungen mit und ohne Östrogen etabliert werden. Als erster Schritt muss dabei geprüft werden, ob der in vivo beobachtete positive Einfluss von Östrogen ex-vivo simuliert werden kann und ob man Unterschiede zwischen männlich-kastrierten und weiblichen Schweinen im Alter von 6 Monaten beobachtet. Darüber hinaus wird die Wirkung auf die Expression der Östrogenrezeptoren α und β untersucht.

Es konnte in den letzten Jahren gezeigt werden, dass Connexin 43 eine wichtige Rolle bei der Wundheilung spielt und dass durch Applizieren von Cx 43 mimetischen Peptiden (GAP27) eine Wundheilungsbeschleunigung hervorgerufen wird (Pollok et al. 2011). In verschiedenen Organen ist ein Einfluss von Östrogenen auf Connexine bereits bekannt (Grummer et al. 1999, Kilarski et al. 2000, Chung et al. 2004, Luksha et al. 2006). Deshalb soll zum einen die Beeinflussung der Expression und Lokalisation von Cx26 und Cx43 nach Applikation von Östrogen untersucht werden. Darüber hinaus soll getestet werden, ob GAP27 seine Wirkung sowohl in östrogenhaltigen als auch -defizienten Modellen zeigt.

2 Material

2.1 Untersuchungsgut

Die verwendeten Hautbiopsien wurden aus Schweinohren entnommen, die von 6 Monate alten Schweinen stammen. Die männlichen Individuen waren im Alter von 6 Wochen kastriert worden. Sie gehörten der Rasse crossbred Yorkshire/ deutsches Edelschwein an. Per Kurier wurden die entnommenen Ohren zeitnah nach der Schlachtung ins Labor transportiert.

2.2 Geräte

Biopsy Punch	Durchmesser 6, 3, 2, 1mm (Stiefel Laboratorium GmbH; Offenbach)
Brutschrank	Sanyo CO2 Inkubator (Japan)
Digitalkamera	Kodak dc 120 (Kodak GmbH, Stuttgart)
Kryostat	Leica CM 3050 (Leica Camera AG, Solms)
Makierungsstift für Gefrierschnitte	DAKO CYTOMATION PEN (Dako A/S, Denmark)
Mikroskope	Leica DM-SL, Leica Mikroskope & Systeme GmbH Wetzlar, Zeiss Axioplan 2, Immunfluoreszensmikroskop (Zeiss GmbH, Jena) mit CCD-Kamera Hamamatsu C4742-95 (Hamamatsu Photonics Deutschland GmbH, Herrsching), Software: Openlab 3.0.9 (Improvision, Coventry, UK)
Pipetten	Eppendorf (Eppendorf AG, Hamburg)
pH-Meter	Knick 766 Calimatric (Knick Elektronische Messgeräte GmbH & Co. KG, Berlin)
Sterilwerkbank	Hera Safe 12, (Heraeus Instruments Hanau)
Tischzentrifuge	Heraeus Biofuge pico (Heraeus Holding GmbH, Hanau)

Vortexer	Bender & Hobein Ag (Zürich, Schweiz)
Waage	Sartorius (Sartorius Ag, Göttingen)

Tabelle 2.1: Gerätekurzbezeichnung, Typ und Hersteller

2.3 Chemikalien und Vebrauchsmaterial

Aceton	Th. Geyer Hamburg GmbH & Co. KG (Hamburg)
β-Östradiol	Sigma- Aldrich
DAPI	Roche (Mannheim)
Deckgläser	24 mal 60 mm, No.1 Superior, Bernhard Schulz & Sohn (Hamburg)
DMEM Zellkultur-medium	Biochrom AG (Berlin)
Einbettungsmedium	Tissuecol tissue freezing medium, Jung, Leica Instruments GmbH (Nussloch)
Eindeckungsmedium	Fluoromount-G Southern Biotechnology Associates, Inc. (Birmingham, AL, USA)
Eosin	Th.Geyer Hamburg GmbH & Co. KG 2 g in 1000 ml aqua dest. Lösen + 20 μl Eisessig
Eppendorf- Gefäße	Safe Lock Tubes 2,0, 1,5 ml, Eppendorf AG (Hamburg)
Ethanol	Th.Geyer Hamburg GmbH & Co. KG
Eukitt	O.Kindler GmbH & Co. KG (Freiburg)
Hämalaunlösung	Medite GmbH (Hannover)
Hydrocortison	Sigma (Taufkirchen)
Isopentan	Carl Roth GmbH (Karlsruhe)
Isotonische Kochsalz-lösung	Baxter Healthcare SA (Zürich, Schweiz)
KCL	Merck KgaA (Darmstadt)
KH2PO4	Merck KgaA (Darmstadt)
Kompressen	ES 10x20, Paul Hartmann AG (Heidenheim)

Multiwell-Platten	BD Falcon Multiwell Cell Culture Plates (BD Biosciences, CA, USA)
NaCl Baxter	Deutschland GmbH (Unterschleißheim)
Objektträger S	Superfrost plus, Bernhard Schulz und Sohn (Hamburg)
PBS, steril	Biochrom AG, (Berlin)
Penicillin/Streptomycin	Biochrom AG, (Berlin)
Petrischalen	BD Falcon Easy Grip, Zellkulturschale (Becton Dickinson Labware: Franklin Lakes, NJ, USA)
Petroleumbenzin	Petroleumbenzin Siedeberiech 40 − 60°C ,Merck KgaA (Darmstadt)
Pipettenspitzen	Eppendorf T.I.P.S. Standard $0,1 - 10\ \mu l$, $2 - 200\ \mu l$, $20\mu l$, $50 - 100\ \mu l$, 5 ml, Eppendorf AG (Hamburg)
Skalpell	Cutfix, Braun aesculap AG und Co. KG (Tuttlingen)
Sterilium	Paul Hartmann AG (Heidenheim)
Stickstoff	Werk Siegthal Cryotherm (Euteneuen)
Triton	X-100 Sigma, Chemical Co. (St.Louis, USA)
Wasser, destilliert	Baxter Deutschland GmbH (Unterschleißheim)
Xylolersatz	Med. Technik GmbH, Elektronik Vogel (Giessen)

Tabelle 2.2: Chemikalien / Vebrauchsmaterial mit Handelsbezeichnung und Hersteller

2.4 Material Immunhistochemie

2.4.1 Primärantikörper und Isotypkontrolle

Protein	Antikörper, (Klon), Isotyp, Verdünnung, mit/ohne Block, Firma
Cx 43:	monoklonaler Ak der Maus, (2), Katalog: c13720, Isotyp: IgG1, Endverdünnung 1:100, Transduction Laboratories Lexington, (Kentucky, USA)
Cx26:	Polyklonaler Ak des Meerschweinchens, affinitätgereinigt; Endverdünnung 1:50 (eigene Herstellung, Brandner et al., 2004)
ERα:	polyklonaler Antikörper des Kaninchen, Endverdünnung 1:100, NGS und Triton 10%, Santa Cruz Biotechnology (California, USA)
ERβ:	Chicken anti-ERβ antibody 503, Endverdünnung 1:100, NDS und Triton 10%, J.-Å. Gustafsson (Departments of Medical Nutrition and Biosciences, Karolinska Institute, NOVUM, Stockholm, Schweden)

Tabelle 2.3: Übersicht über die verwendeten Primärantikörper mit den jeweiligen Verdünnungen für die Immunfluoreszenz.

2.4.2 Sekundärantikörper

Antikörper	Isotyp, Klon, Firma, Verdünnung
Maus-Antikörper	IgG der Ziege, gekoppelt mit Alexa Fluor®488, Klon: Alexa A11017 Fluor® 488 IF(ab´)2 MoBiTec, Endverdünnung 1:600
Meerschweinchen-Antikörper	IgG der Ziege, gekoppelt mit Alexa Fluor®488, Klon: Alexa A11073 Fluor 488 IgG(H+L) MoBiTec, Endverdünnung 1:600
Kaninchen-Antikörper	IgG der Ziege, gekoppelt mit Alexa Fluor®488 Klon: Alexa 11070 Fluor®488 F(ab´)2 MoBiTec, Endverdünnung 1:600
Huhn-Antikörper	CY2, IgG(H+L), Jackson Immuno Research Laboratories

Tabelle 2.4: Übersicht über die verwendeten Sekundärantikörper mit den jeweiligen Verdünnungen für die Immunfluoreszenz.

2.4.3 DNA-Färbung

Die DNA-Färbung erfolgte mittels Dapi (4‘,6‘-Diamidin-2‘,-phenylin-dihydrochlorid) der Firma Roche Diagnotics GmbH Mannheim in einer Verdünnung von 1:5000 in Aqua dest..

2.4.4 Puffer und Lösung

Kombinierte Block/Triton-Lösung	10 μl Triton 10% (X-100 Sigma, Chemical Co., (St. Louis, USA) in 970 μl PBS, 20 μl NGS (normal goat serum, Dianova GmbH, Hamburg)/ 20 μl NDS (normal donkey serum, Dianova GmbH, Hamburg)
PBS Gebrauchslösung (1x)	200 ml PBS-Stammlösung, 1800 ml Aqua destilliert
PBS Stammlösung (10x)	160 g NaCl + 4 g KCL+23,2 g Na_2HPO_4*$2H_2O$+4 g K_2PO_4 ad 2 l A.dest., pH 7,3-7,5 mit dem pH-Meter einstellen

Tabelle 2.5: Puffer/ Lösung mit Handelsbezeichnung und Hersteller

3 Methoden

3.1 Herstellung der porcinen ex vivo Wundheilungsmodelle

Die Herstellung der ex vivo Wundheilungsmodelle erfolgte aus Schweineohren, die direkt nach dem Empfang bearbeitet wurden. Als erstes wurden die Ohren mit Leitungswasser gereinigt und von Haaren mittels einer Schere befreit, um die Verletzung der Epidermis möglichst gering zu halten. Anschließend wurde auf die Ohrinnenfläche mit Sterillium desinfiziert und mit steriler Kochsalzlösung gereinigt. Die Stanzbiopsien mit einem Durchmesser von 6 mm wurden entlang der Plicae mittels einer Biopsy Punch 6 mm und einer Schere entnommen. Jede Hautstanze wurde mit Hilfe eines Skalpells von Haaren und Fettgewebe befreit.

Danach wurde zentral eine 3 mm durchmessende Stanze in die 6 mm Stanzbiopsie gesetzt, um eine Wunde zu generieren. Hierbei wurde in diesem Bereich die Epidermis und der obere Teil der Dermis entfernt. Die Kultivierung der Wundmodelle erfolgte in 12-Well-Schalen, die in jedem Well ein zurechtgeschnittenes Gazestück (ca. 1 cm^2) und Medium enthielt. Das Zellkulturmedium DMEM wurde mit FCS 2%, Penicillin/Streptomycin und Hydrocortison aufgestockt.

Die Biopsien wurden nachfolgend in die Lochplatten gelegt, wobei sie mit der Dermis Kontakt zum Medium hatten und mit der Epidermis Luftkontakt, um die normale Umgebung der Haut zu simulieren. Diese Art der Kultivierung wird als Air-Liquid-Interface bezeichnet. Die Inkubation erfolgte bei $37°C$, 10% CO_2 sowie 85%iger Luftfeuchtigkeit über einen Zeitraum von 48 Stunden. In dieser Zeit setzt der Wundheilungsprozess ein, wobei sich randnah eine neue Epidermis bildet. Um den Wundheilungsverlauf zu untersuchen, wurden die Wundmodelle nach einer bestimmten Zeit gestoppt.

Die Modelle wurden in Isopentan, dass zuvor in flüssigem Stickstoff gekühlt wurde, schockgefroren. Die Aufbewahrung erfolgte anschließend bei −80°C. Dieses Modell ist patentiert (Patent-Nr. DE 10317400). Um zu untersuchen, wie sich 17-β-Östradiol auf

die Wundheilung dieser Modelle auswirkt, wurden 5 μl der Östrogene in unterschiedlichen Konzentrationen direkt nach Verwundung in die Wunde appliziert. Diese Behandlung wurde nach 24 Stunden wiederholt. In einem anderen Ansatz wurde das Medium mit unterschiedlichen Konzentrationen von Östrogen versetzt und nach 48 Stunden wurde der Wundheilungsprozess abgestoppt.

3.2 Bestimmung der Östrogenkonzentration im porcinen Blut

Die Blutproben von 7 männlichen und 7 weiblichen crossbred Yorkshire/deutschen Edelschweinen wurden beim Schlachter entnommen. Direkt nach Empfang wurden die Proben zentrifugiert und das Serum gewonnen. In Kooperation mit dem Institut für Klinische Chemie am Universitätsklinikum Eppendorf wurden die 17-β-Östradiol-Werte bestimmt.

3.3 Histologische Techniken

3.3.1 Herstellung und Fixierung von Gefrierschnitten

Die Anfertigung von Gefrierschnitten wurde am Kryostaten bei einer Blocktemperatur von −24°C und einer Kammertemperatur von −21°C durchgeführt. Jedes tiefgefrorene Modell wurde mit „tissue freezing medium“ eingebettet. Für die Vermessung der tiefgefrorenen Modelle wurden im Areal der intakten Haut alle 100 μm und im Wundbereich alle 50 μm 2 Schnitte mit einer Dicke von 6 μm auf Superfrost/Plus Objektträger aufgebracht.

Um die Wundheilung der ex vivo Wundmodellen beurteilen zu können, wurden gezielt Schnitte aus der Mitte der Wunde verwendet (6 μm). Anschließend wurden die Schnitte 30 Minuten bei Raumtemperatur getrocknet, 10 Minuten in Aceton fixiert, um dann noch einmal luftzutrocknen. Die Schnitte konnten nun entweder direkt für die immunhistochemische Färbung verwendet oder bis um Gebrauch bei −80°C gelagert werden.

3.3.2 HE-Färbung

Das Färbeverfahren, Hämatoxylin-Eosin, gehört zur histologischen Routine, mit dem die verschiedenen Strukturen eines feingeweblichen Schnittes angefärbt werden können. Das Hämatoxylin färbt die Zellkerne, das Eosin das Plasma und die extrazelluläre Matrix.

Für die HE-Färbung wurden die zu färbenden Objektträger zunächst für 8 Minuten in filtriertes Hämatoxylin getaucht. Die überschüssige Farbe wurde durch Waschen in Leitungswasser entfernt. Es folgte das sogenannte Bläuen, bei dem die Schnitte für 10 Minuten unter fließendem Leitungswasser gespült wurden. Nach kurzem Tauchen in Aqua dest. wurden sie dann für 25 Sekunden in Eosin gefärbt und erneut mit Leitungswasser und Aqua dest. für jeweils 25 Sekunden gewaschen.

Anschließend durchliefen die Gewebeschnitte zur Entwässerung eine aufsteigende Ethanolreihe (50%, 70%, 80%, 96%, 100%), bevor sie dann für 5 Minuten in Xylol inkubierten. Dieser Schritt ist notwendig zur Vorbereitung der Einbettung des Gewebes mit Eukitt. Die Schnitte wurden mit einem Deckgläschen abgedeckt und mussten unter dem Luftabzug trocknen. Die Bewertung und Dokumentation erfolgte mit dem Lichtmikroskop.

3.3.3 Immunfluoreszenzfärbung

Die Kryoschnitte wurden bei Raumtemperatur aufgetaut, luftgetrocknet und mit einem PAP-Pen umkreist. Die Färbungen wurden bei Raumtemperatur in einer dunklen Feuchtkammer durchgeführt. Sowohl die Primär- als auch die Sekundärantikörper wurden nach der Verdünnung in PBS für 1 Minute bei 13.000 xg zentrifugiert. Der Überstand wurde weiterverwendet und 30 μl Primärantikörper pro Schnitt aufgetragen, die Inkubation erfolgte für 30 Minuten bei Raumtemperatur.

Nach der Reaktion des Primärantikörpers folgten drei Waschschritte mit PBS von einmal 5 und zweimal 10 Minuten, bei denen alle nicht-gebundenen Immunglobuline vom Gewebe entfernt wurden. Die anschließende Bindung des Sekundärantikörpers wurde somit ermöglicht, der ebenfalls 30 Minuten auf dem Objektträger verblieb. Erneut folgte ein 5-minütiger Waschschritt mit PBS, bevor die Objektträger für eine Minute in

DAPI inkubiert wurden.

DAPI ist ein interkalierender Farbstoff, der spezifisch an die DNA bindet und bei Fluoreszenzlicht die Zellkerne blau markiert. Danach folgt nochmals eine 5-minütige Spülung mit PBS und zwei 3-minütige Waschschritte mit Aqua dest.. Nach dem Eindecken des Gewebes mit Fluoromont G, wurden die Präparate über Nacht zum Aushärten bei Raumtemperatur gelagert.

3.4 Auswertung der Färbung

3.4.1 Bewertungssystem der ex vivo Wundheilungsmodelle

Zur Untersuchung der Wundheilung wurden von den bei −80°C gelagerten WHM Gefrierschnitte aus dem Bereich der Wundmitte angefertigt, die anschließend mittels der HE-Methode angefärbt wurden. Die Bewertung der Wundheilung erfolgte verblindet unter dem Lichtmikroskop mit Hilfe eines Score-Systems, wobei auch eine Vergabe zwischen den ganzzahligen Werten möglich war (siehe auch Brandner et al. (2006)):

0 =	keine regenerierende Epidermis
1 =	beginnende regenerierende Epidermis
2 =	längere regenerierende Epidermis
3 =	geschlossene einschichtige regenerierende Epidermis
4 =	geschlossene mehrschichtige regenerierende Epidermis

Pro Schwein wurden alle Proben in Doppelbestimmung angesetzt und pro Modell wurden 3 Schnitte ausgewertet.

3.4.2 Immunfluoreszenzfärbung

Zur Auswertung der Immunfluoreszenzfärbungen wurde das Immunfluoreszensmikroskop (Zeiss GmbH Jena) mit der CCD-Kamera Hamamatsu C4742-95 (Hamamatsu Photonics Deutschland GmbH, Herrsching) und die Software Openlab 3.0.9 (Improvision, Coventry, UK) eingesetzt.

Die Auswertung für die Connexine 43 und 26 erfolgte nach der Lokalisation und der Schicht in der Epidermis, unter Berücksichtigung ob die Antikörperfärbung vorhanden

war oder nicht, nach folgender Einteilung:

Lokalisation horizontal:

- Wundrand
- regenerierende Epidermis

Jeweils in den einzelnen Lokalitäten in Schichten:

0 =	in keiner Schicht eine positive Färbung
1 =	positiv im Stratum granulosum (SG)
2 =	positiv im SG und im oberen Stratum spinosum (OSSP)
3 =	positiv im SG und im gesamten Stratum spinosum (SSP)
4 =	positiv in allen Schichten (inklusive dem Stratum basale)

Prozentsatz positiver Färbung \ Farbintensität	keine Farbreaktion 0 Punkte	schwache Farbreaktion 1 Punkt	mäßige Farbreaktion 2 Punkte	starke Farbreaktion 3 Punkte
keine positiven Zellkerne/Zytoplasma 0 Punkte	0	0	0	0
<10% positiv 1 Punkte	0	1	2	3
10-50% positiv 2 Punkte	0	2	4	6
51-80% positiv 3 Punkte	0	3	6	9
>80% positiv 4 Punkte	0	4	8	12

Tabelle 3.1: **Immunreaktiver Score modifiziert nach Remmele und Stegner 1987** Für den Wert des IRS ≤ 2 gilt die Färbung der Östrogenrezeptoren als negativ, für IRS ≥ 3 wird die Färbung positiv gewertet.

Das semiquantitatives Bewertungsverfahren (Remmele und Stegner 1987) wurde für die Auswertung der Östrogenrezeptoren α und β in der porcinen Haut genutzt. Es beschreibt die Färbeintensität und den Prozentsatz positiv gefärbter Zellen. Das Produkt der vergebenen Punkte wird im so genannten Remmele Score zusammengefasst, wobei der Schwellenwert des von 0 bis 12 reichenden immunreaktiven Scores (IRS) für eine positive Färbung bei 3 liegt, siehe (Tabelle 3.1).

3.5 Vermessung der Wundoberfläche

Die HE-gefärbten Schnitte der 5 ex vivo WHM wurden mit dem Mikroskop und der Software Openlab 3.0.9 vermessen. Die Länge der Wunde vom linken zum rechten Wundrand, der Wundoberfläche folgend, konnte mithilfe der Festlegung, dass ein Pixel gleich $6,7\ \mu m$ darstellen, errechnet werden. Die gemessenen Längen werden zur Berechnung der Fläche der nicht zugeheilten Epidermis verwendet. Die Längen zwei nebeneinander liegender Schnitte stellen die parallelen Kanten a_i bzw. a_{i+1} eines Trapezes dar, wobei die Abstand der Schnitte ($h = 50\ \mu m$) die Höhe bestimmt. Die Fläche des Trapezes A berechnet sich mit $A_i = (a_i + a_{i+1})/2 * h$. Die Summe $A_{\texttt{gesamt}}$ aller n Trapeze ergibt die Gesamtfläche der nicht zugeheilten Epidermis (Bild 3.1).

$$A_{\texttt{gesamt}} = \sum_i A_i \quad \forall \quad i = 1 \ldots n$$

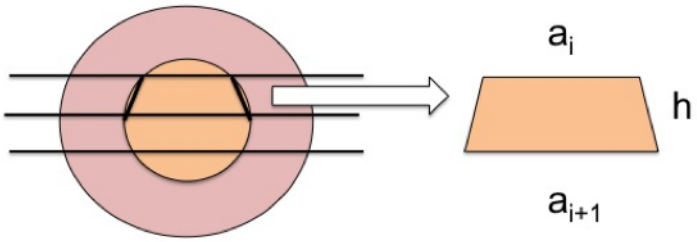

Bild 3.1: **Übersicht Berechnung Wundoberfläche** Die Abstände der Querschnitte sind gleichzusetzen mit der Höhe (h) eines Trapez. Die Seitenlängen (a_i, a_{i+1}) wurden durch die HE-gefärbten Schnitte unter dem Mikroskop mithilfe der Software openlab 3.0.9. ermittelt.

3.6 Statistische Auswertung

Die HE Färbungen, die den Wundheilungsfortschritt bei unterschiedlichen Behandlungen zeigten und die immunhistochemische Färbungen für den ER, wurden mittels der Software PASWstatistics 18.0 statistisch ausgewertet. Es wurden die arithmetischen Mittelwerte und Standardabweichung der WHS für die ex vivo WHM mit unterschiedlicher Behandlung bestimmt. Anschließend wurden die Stichproben auf Normalverteilung und Varianzgleichheit geprüft. Im Fall positiver Prüfung wurde eine univariate Varianzanalyse (ANOVA) durchgeführt, um die Einflüsse der Faktoren Geschlecht, Behandlung und Applikationsform zu prüfen.

Für Stichproben, die nicht die Normalverteilungsvoraussetzung erfüllten, wurde der nichtparametrische Kruskal-Wallis-Test verwendet. Beim Kruskal-Wallis-Test handelt es sich um einen Rangsummentest. Die Mittelwertsunterschiede von mehr als zwei unterschiedlichen Stichproben können hiermit untersucht werden. Für beide Tests wurde ein Signifikanzniveau von 95% verlangt.

Die immunhistochemischen Färbungen für die Connexine 43 und 26 wurden mittels der Software PASWstatistics 18.0 mit der ordinal logistischen Regression statistisch ausgewertet. Die Fälle wurden nach den Connexinen, dem Zeitpunkt und der Lokalisation getrennt voneinander ausgewertet. In diesem Modell wird versucht die Wahrscheinlichkeit für das Auftreten der Werte der ordinalskalierten Variable der Schicht der Epidermis durch die Einflussvariable der verschiedenen Behandlungen vorherzusagen. Nach einer Schätzung der Parameter des Modells können die Wahrscheinlichkeiten für das Auftreten von einer oder mehreren positiv auf ein Connexin gefärbten Schichten zwischen den Behandlungen verglichen werden. Der beinhaltete Test der Modelleffekte gibt an, ob der Einfluss von der Variablen, Behandlung, überhaupt signifikant ist. Nur wenn dieser Wert signifikant ist, kann man die Parameterschätzer interpretieren.

4 Ergebnisse

4.1 Wundvermessung

Um einen Überblick über die allgemeine Verteilung der Heilung im Wundmodell in 3-dimensionaler Form zu erhalten, wurden zu Beginn der Arbeiten 5 Wundmodelle von verschiedenen Individuen angelegt, 48 Stunden nach Verwundung abgestoppt, komplett aufgearbeitet und vermessen. Die Hautbiopsien des Schweineohrs waren durchmessend 6 mm groß und hatten einen Wunddurchmesser von 3 mm. Mit dem Kryostaten wurden in dem intakten Hautareal alle 100 μm und in dem Wundbereich alle 50 μm 6 μm dicke Gefrierschnitte aufgenommen (Bild 4.1).

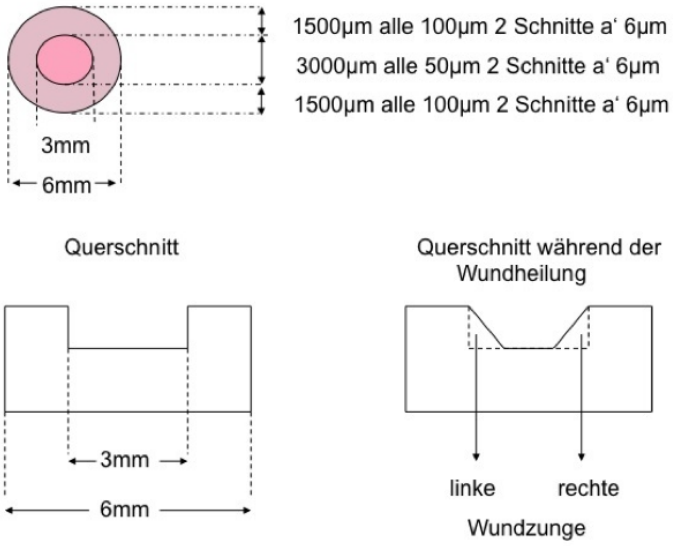

Bild 4.1: **Übersicht Vermessung** Darstellung des ex vivo WHM mit angegebenen Maßstab. Darstellung des Querschnitts vom ex vivo WHM direkt nach Verwundung und während der Wundheilung.

Mit der Länge der zugeheilten Wundränder und der noch nicht zugeheilten Epidermis ließ sich mittels der Erkenntnis der Abstände von den Querschnitten die noch nicht

zugeheilte Oberfläche der 5 ex vivo WHM berechnen. Die Oberfläche der zugeheilten Wundfläche, der 5 ex vivo WHM ohne jegliche Behandlung, betrug 48 Stunden nach Verwundung durchschnittlich 55%. Der Mittelwert der noch nicht zugeheilten Wundfläche liegt bei 45% (Bild 4.2b).

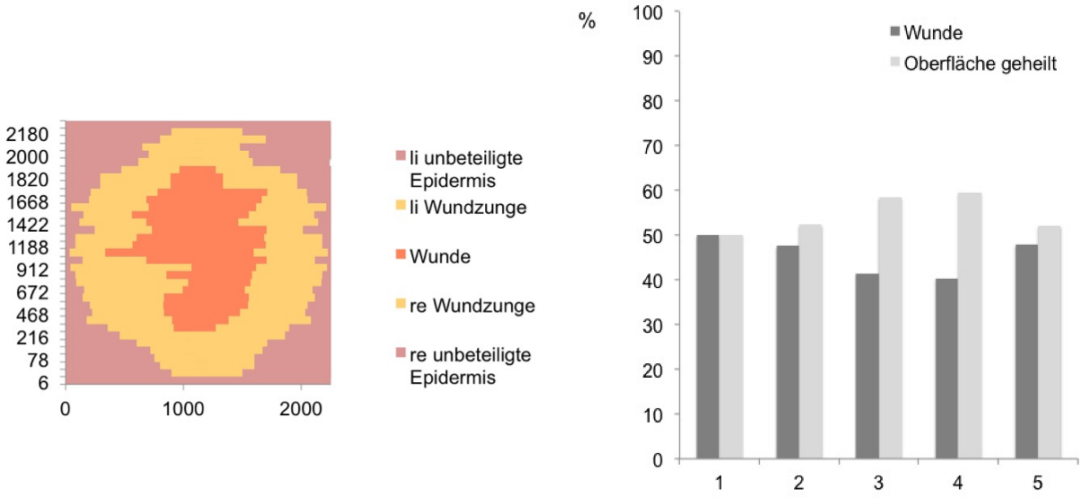

(a) (b)

Bild 4.2: **Darstellung der Wundfläche 48 Stunden nach Verwundung**(a) Visualisierung des ex vivo WHM aus Sicht der Vogelperspektive. Von links nach rechts betrachtet, sieht man die linke unbeteiligte Epidermis (rosa), den Wundrand mit der linken Wundzunge (gelb), die noch nicht zugeheilte Wundoberfläche (rot), die rechte Wundzunge (gelb) und die rechte unbeteiligte Epidermis (rosa). Der Durchmesser des Querschnitts der Wundmitte beträgt 2260 μm inklusive der Wundzunge links, rechts und der noch nicht geheilten Wundoberfläche. (b) Für jedes ex vivo WHM wurde die Wundfläche und die zugeheilte Wundoberfläche in Prozent berechnet.

Der Abstand von Beginn der Probebiopsie der intakten Haut über den Beginn der Wunde bis zur Wundmitte wurde im Mittel nach 2000 μm (SEM $\pm 110,7$ μm) erreicht. In der Wundmitte beträgt die Länge der noch nicht zugeheilten Epidermis ca. 1523 μm (SEM $\pm 125,4$ μm). Das bedeutet, dass sich unsere Ausgangswerte bei der Herstellung des ex vivo WHM nach Verarbeitung geändert haben. Unser Modell hat sich etwas

verändert, wobei die Wunde einen Durchmesser von ca. 2260 μm anstatt 3000 μm hat (Bild 4.2b) und sich die unbeteiligte Epidermis in ihrem Umfang verkleinert.

Die Wundränder wachsen, außer bei dem Vorhandensein von Haarfollikeln, relativ gleichmäßig der Mitte entgegen. Hautareale mit Haarfollikeln fördern die Wundheilung (Brown und McDowell 1942), sodass die regenerierende Epidermis in diesem Bereich weiter in die Mitte ragt, als in haarlosen Arealen.

Zusammenfassend lässt sich feststellen, dass die Hautstanze nach der Manipulation, entweder durch das Schockgefrieren oder des Anfassens der Probebiopsie mit der Pinzette, kleiner als erwartet ist. Der Radius der Hautstanze von Beginn der intakten Epidermis bis zur Wundmitte wird normalerweise nach 3000 μm erreicht, nach der Manipulation beträgt der Radius nur noch 2000 μm (SEM $\pm 110,7$ μm). Die bereits vorher gewählte gängige Praxis, Wundheilungsränder, an denen sich ein Haarfollikel befindet, nicht auszuwerten, wird durch diese Ergebnisse unterstützt.

4.2 Einfluss der Wundgröße auf die Wundheilung

Desweiteren wurden jeweils 5 Wundheilungsmodelle mit kleiner durchmessenden Wunden angefertigt, um herauszufinden ob die Krümmung der Oberfläche im Bezug auf die mechanische Spannung bei kleineren Wunden zu einer beschleunigten Wundheilung führen könnte. Es wurden 3 Zeitreihen des ex vivo Wundmodells mit unterschiedlichen Durchmessern von 1 mm, 2 mm und 3 mm angefertigt. Nach 2, 6 und 24 Stunden wurden die WHM abgestoppt. Der Wundbereich wurde in diesem Fall unbehandelt belassen.

2 und 6 Stunden nach Verwundung konnte man in allen Modellen noch keine beginnende Wundheilung beobachten. Bei einer Wunde von 1 mm Durchmesser wachsen, genau wie bei der 2 und 3 mm durchmessenden Wunde zum Zeitpunkt von 24 Stunden nach Verwundung, die gegenüberliegenden Wundränder aufeinander zu, siehe (Bild 4.3c und b).

Es gibt keinen Unterschied im Wundheilungsfortschritt zwischen den verschiedenen Durchmessern der Wundoberfläche zu dem Zeitpunkt 24 Stunden nach Verwundung. Der Wundheilungsscore liegt bei allen Modellen mit den unterschiedlichen Wunddurch-

messern bei 0,85 (SEM $\pm 0,06$), siehe (Bild 4.3a). Die mechanische Spannung scheint in Bezug auf kleiner werdende Oberflächen die Wundheilung in dem porcinen ex vivo WHM somit nicht zu beschleunigen.

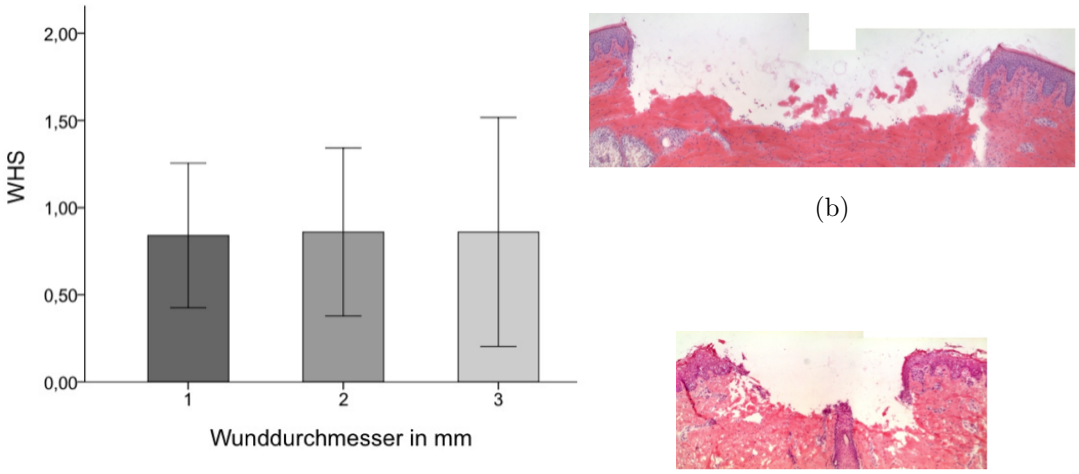

(a) (b) (c)

Bild 4.3: **Darstellung des Wundheilungsfortschritts zum Zeitpunkt 24 Stunden nach Verwundung.**(a) Vergleich des Wundheilungsfortschritts der ex vivo WHM mit verschiedenen Wunddurchmesser 1 mm, 2 mm und 3 mm. Das Balkendiagramm zeigt die Mittelwerte der jeweils 5 ex vivo WHM mit der zugehörigen Standardabweichung für die Wunden mit 1 mm, 2 mm und 3 mm Durchmesser. Hämotoxylin-Eosin gefärbter Querschnitt mit einem Wunddurchmesser von 1 mm (c) und 2 mm (b).

4.3 Einfluss des Geschlechts auf die Wundheilung

Die physiologische Östrogenkonzentration unterscheidet sich beim Menschen geschlechtsspezifisch. Im Vergleich von männlichen zu weiblichen Individuen, ist die Östrogenkonzentration im Blut bei Männern nahezu konstant $13,5 - 59,5\ ng/l$, wobei der Spiegel bei den Frauen zyklusabhängig ist und $24,5 - 411\ ng/l$ (prämenopausal) bzw. $< 39,5\ ng/l$ (postmenopausal) beträgt.

In einer Blutuntersuchung von unseren porcinen Versuchsobjekten stellten wir bei weiblichen Individuen eine Hormonkonzentration von durchschnittlich 56 ng/l 17-β-

Östradiol ($n = 7$) (SEM $\pm 4,6$ ng/l) und bei kastrierten männlichen Individuen 38 ng/l 17-β-Östradiol ($n = 7$) (SEM $\pm 5,7$ ng/l) fest, $p = 0,032$. Zur Untersuchung, ob das Geschlecht einen Einfluss auf die Wundheilung hat, wurden männliche und weibliche Individuen für die ex vivo WHM verwendet. Die Wundheilung wurde geschlechtsspezifisch ausgewertet.

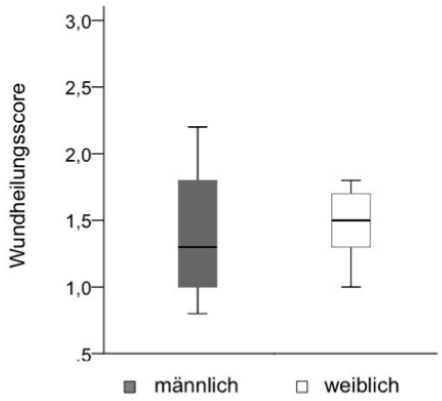

Bild 4.4: **Darstellung des Wundheilungsfortschritts von männlichen und weiblichen porcinen ex vivo WHM.** Die grafische Darstellung des Boxplot gibt eine Vorstellung der Lage und der Streuung der statistischen Daten. Es beinhaltet den Median (als durchgehender Strich in der Box eingezeichnet), die Box (entspricht dem Bereich, in dem die mittleren 50 % der Daten liegen), die Whisker (2 Linien, die das Rechteck verlängern, das Minimum und Maximum der Werte). Es gibt keinen signifikanten Unterschied in der nativen Wundheilung zwischen männlichen und weiblichen Individuen.

Die unbehandelten Modelle der männlichen ($n = 11$) und weiblichen ($n = 7$) Schweine wurden zum Zeitpunkt 48 Stunden nach Verwundung verglichen, wobei sich kein sichtbarer Unterschied in der Wundheilung der verschiedenen Geschlechter zeigte (männlich Mittelwert: 1,4 (SEM $\pm 0,08$), Median: $1,3$; weiblich Mittelwert: $1,45$ (SEM $\pm 0,07$), Median $1,5$, $p = 0,640$)(Bild 4.4).

4.4 Nachweis von Östrogenrezeptoren im porcinen kutanen Wundheilungsmodell

Bisher ist über die Östrogenrezeptoren in der humanen Haut bekannt, dass ERβ der vorherrschende Östrogenrezeptor in der adulten humanen Kopfhaut ist. Er wird vorwiegend im Stratum basale und Stratum spinosum exprimiert, im Stratum granulosum nimmt die Expression ab (Thornton et al. 2003 a). Die Arbeitsgruppe von Gustafsson zeigte, dass je nach Aktivierung über den genomischen oder nicht-genomischen Signalweg die Rezeptoren manchmal gar nicht, dann entweder zytoplasmatisch oder im Zellkern lokalisiert nachweisbar sein können (Heldring et al. 2007).

In humanen Fibroblasten der Haut überwiegt der Anteil des ERα, der sowohl im Zellkern als auch im Zytoplasma immunhistochemisch nachgewiesen werden konnte (Haczynski et al. 2002). Mithilfe eines Northern Blot und der Immunhistochemie sind beide Rezeptoren ERα und ERβ in humanen Keratinozyten in vitro detektiert worden (Verdier-Sevrain et al. 2004).

Da bisher nichts über die Lokalisation des ERα und ERβ in porciner interfollikulärer Haut bekannt war, wurde seine Lokalisation in unverwundeter Schweinehaut bei männlichen und weiblichen Individuen untersucht. Hier wurden Hautstanzen à 6 *mm* von 4 männlichen und 4 weiblichen Schweineohren entnommen und immunhistochemisch gefärbt. Als Positivkontrollen dienten für ERα humanes Mammagewebe und für ERβ humanes Ovargewebe, die für jeden Färbedurchgang mitgeführt wurden. Für die Auswertung wurde der in Abschnitt 3.4.2 beschriebene Immunoreaktivitäts Score verwendet.

In unseren Untersuchungen konnte der ERα bei allen männlichen und weiblichen Individuen positiv gefärbt werden (IRS von ≥ 3) (Bild 4.5). Bei beiden Geschlechtern ist der Rezeptor zytoplasmatisch lokalisiert. ERα ist vorwiegend im Stratum basale und Stratum spinosum positiv gefärbt, im Stratum granulosum nimmt die Anzahl der positiv gefärbten Zellen ab (Bild 4.7). Alle männliche Modelle zeigten eine starke positive Färbung im Zytoplasma in über 50% der Zellen der Epidermis (IRS 6-12). Diese Anteil an positiv gefärbten Zellen wurde bei drei weiblichen Modellen beobachtet. Ein weibliches Individuum wurde in die Kategorie der mäßig positiv gefärbten mit einer

Zellanzahl von 10 – 50%, IRS 3-4, eingestuft.

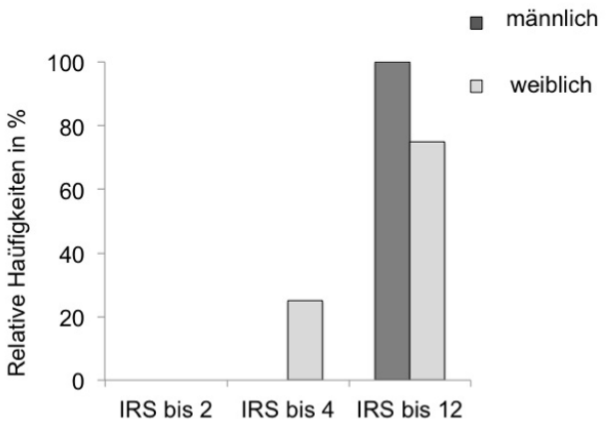

Bild 4.5: **Darstellung der relativen Häufigkeit der verschiedenen IRS von ERα in männlicher und weiblicher porciner Epidermis.**

Für den ERβ konnte eine positive Färbung mit einem IRS von ≥ 3 bei den männlichen Individuen bei vier Modellen (100%) und bei den weiblichen bei drei von vier Modellen (75%) beobachtet werden (Bild 4.6). Der ERβ ist in den positiven Modellen bei beiden Geschlechtern nukleär und zytoplasmatisch lokalisiert. Im Stratum basale und im Stratum spinosum ist die positiv gefärbte Zellkernanzahl größer, als im Stratum granulosum (Bild 4.7).

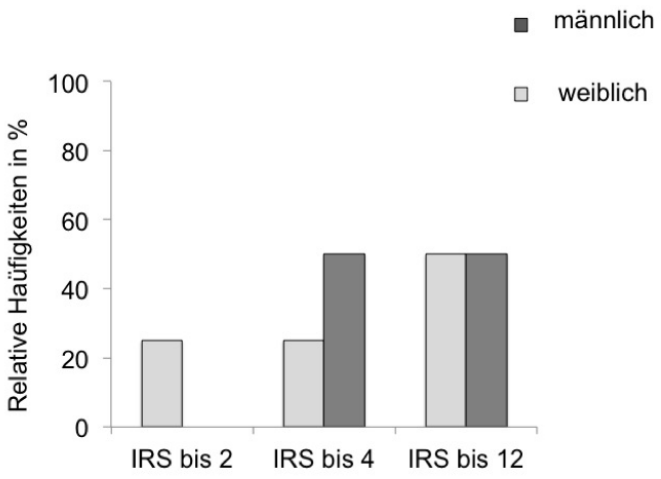

Bild 4.6: **Darstellung der relativen Häufigkeit der verschiedenen IRS von ERβ in männlicher und weiblicher porciner Epidermis.**

Über 50% der Zellkerne der Zellen in der Epidermis konnten bei beiden Geschlechtern in jeweils 2 Modellen stark positiv gefärbt werden (männlich 50%, weiblich 50% der Positiven, IRS 6-12). Zwei männliche und ein weibliches Individuum zeigten eine mäßig positive Färbung der Zellkerne und des Zytoplasmas in $10 - 50\%$ der Zellen der Epidermis.

Ein weibliches Modell wurde als negativ gewertet, da es unter 10% gefärbte Zellkerne bzw. Zytoplasma aufwies, beziehungsweise die Färbung zu schwach war.

Zusammenfassend lässt sich feststellen, dass in diesen Versuchen ERα in der porcinen Epidermis zytoplasmatisch und ERβ nukleär und zytoplasmatisch lokalisiert ist. Es zeigen sich bei der Expression beider Rezeptortypen keine deutlichen Unterschiede zwischen männlichen und weiblichen Individuen. Die Rezeptordichte ist bei beiden Östrogenrezeptoren im Stratum basale und im Stratum spinosum am größten, nimmt zum Stratum granulosum hin ab und ist im Stratum corneum nicht zu finden. Die Verteilung der Rezeptoren in der Epidermis sind unseren Untersuchungen folgernd der humanen Haut sehr ähnlich.

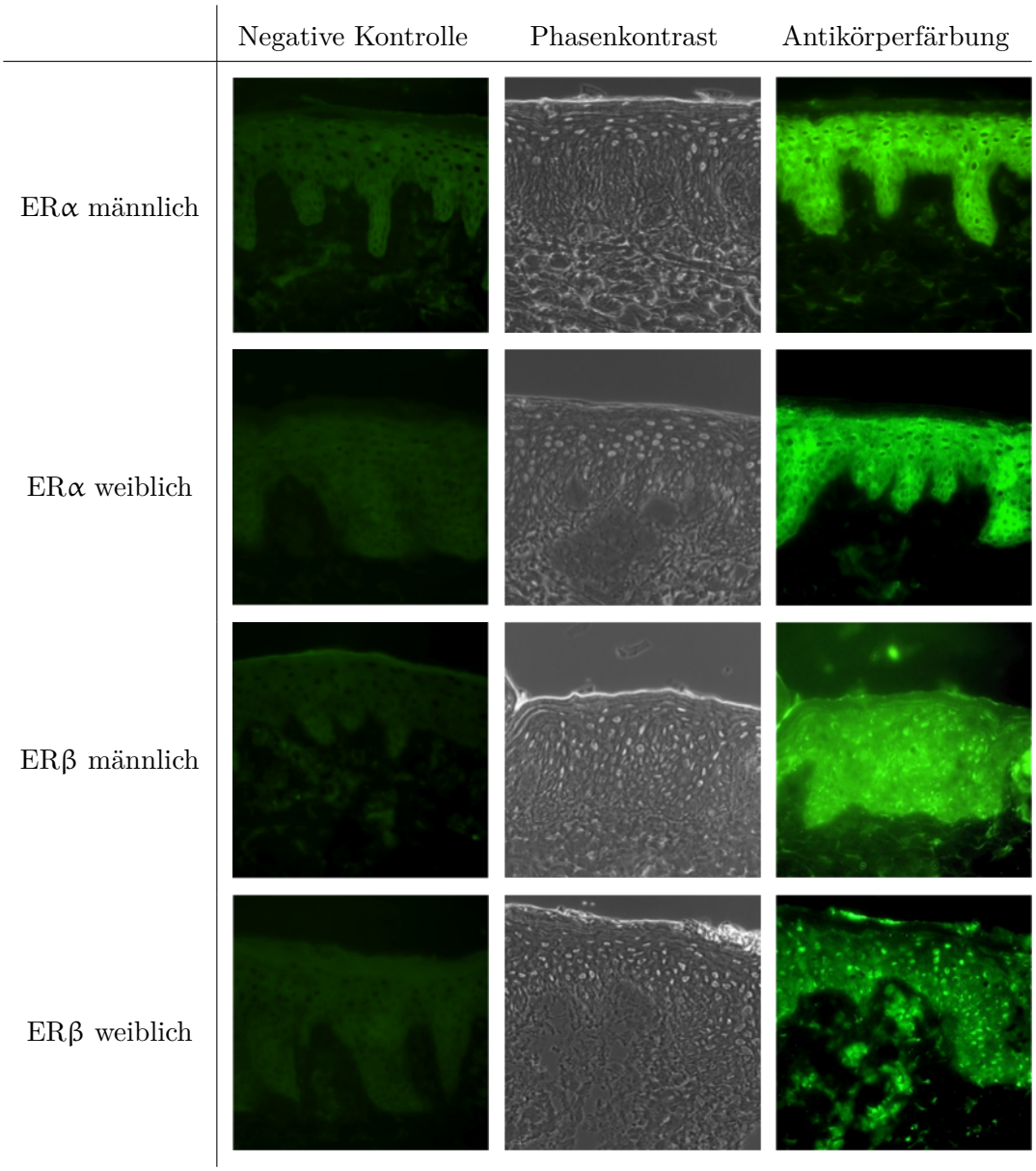

Bild 4.7: **Immunfluoreszens-mikroskopische Aufnahmen von ERα und ERβ in porciner Epidermis.** In drei Spalten sind jeweils die Negativkontrolle (grün), der Phasenkontrast (grau) und die Antikörperfärung des entsprechenden Rezeptors (grün) dargestellt.

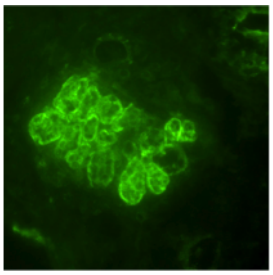

(a) Kontrolle Mamma

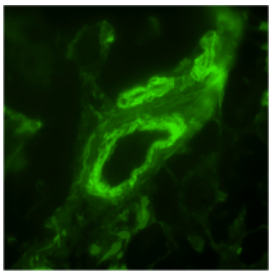

(b) Kontrolle Ovar

Bild 4.8: **Immunfluoreszens-mikroskopische Aufnahmen der Kontrollfärbung von ERα und ERβ.** Die Kontrolle (a) für ERα ist humanes Mammagewebe und (b) für ERβ humanes Ovargewebe (grün).

4.5 Östrogeneinfluss auf die Wundheilung

4.5.1 Effekt von 17-β-Östradiol im ex vivo Wundheilungsmodell auf männliche und weibliche Individuen

Die ex vivo WHM eines Individuum (weiblich: $n = 7$; männlich: $n = 21$) wurden mit vier unterschiedlichen Konzentrationen von 17-β-Östradiol inkubiert (1 nM, 2 nM, 100 nM und 1000 nM). Für Vorversuche wurden die Konzentrationen zwischen $0,1\breve{}1000$ nM gewählt, da bei diesen Konzentrationen nachweisbare biologische Effekte beschrieben wurden. Dies gilt in vivo und in vitro (Ashcroft et al. 1997, Conrad et al. 2005, Merlo et al. 2009). Als Kontrolle wurde das entsprechende Volumen PBS, in dem Östrogen auch gelöst war, der Wunde zugesetzt. Auf die Kontrolle wurde konstant Bezug genommen. Die WHM wurden direkt nach der Verwundung und nach 24 h mit Östradiol, dass direkt in die Wunde appliziert wurde, behandelt und nach 48 h wurden sie ausgewertet.

In den Vorversuchen zeigte sich bei $0,1$ nM kein Effekt, aber die Östrogenkonzentrationen von 1 nM und 100 nM führten zu einer signifikanten Wundheilungsbeschleunigung ($p < 0,001$) in unserem ex vivo WHM ($n = 4$) (Bild 4.9a). Daher wurde in den folgenden Untersuchungen 17-β-Östradiol Konzentrationen von 1 nM, 2 nM und 100 nM gewählt. Um einen eventuell noch stärkeren Effekt bei höheren Konzentrationen zu überprüfen, wurde zusätzlich der Effekt von 1000 nM untersucht.

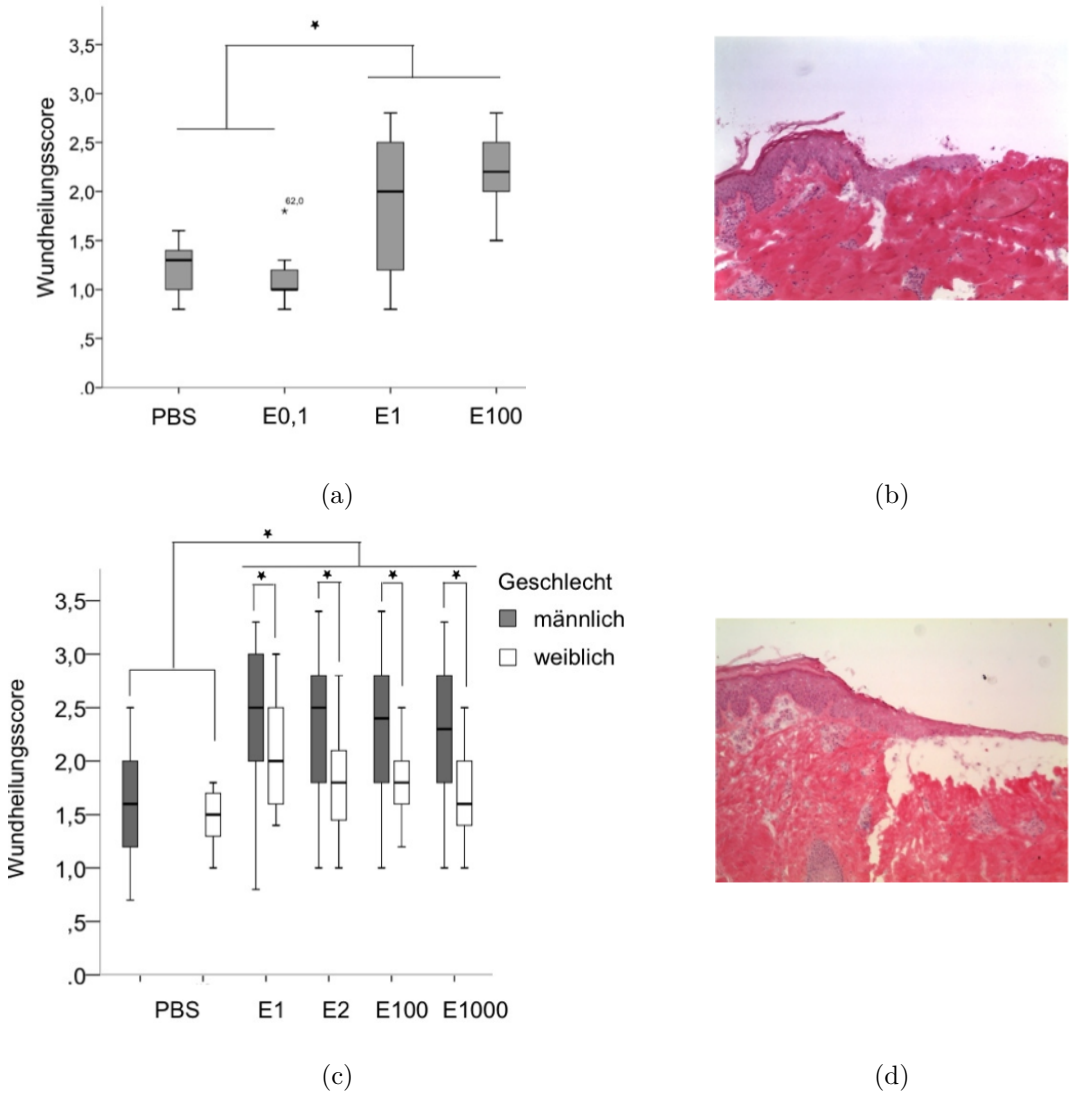

Bild 4.9: **Darstellung des Wundheilungsfortschrittes nach Östrogen-Behandlung in männlichen und weiblichen WHM** Vorversuch (a) WHM, die mit 1 nM (E1) und 100 nM (E100) 17-β-Östradiol behandelt wurden, heilen signifikant besser, als die Kontrolle (PBS) und $0,1$ nM (E0,1)($n = 4$; *:$p \leq 0,001$) (c WHM, die mit 1 nM (E1), 2 nM (E2), 100 nM (E100), 1000 nM (E1000) 17-β-Östradiol behandelt wurden heilen signifikant besser als die Kontrolle (PBS), wobei männliche ex vivo WHM ($n = 21$) bei allen Konzentrationen einen signifikant höheren Wundheilungsfortschritt erzielen als weibliche ($n = 7$) (*:$p \leq 0,001$). Beispiel eines weiblichen (b) oder männlichen (d) ex vivo WHM (Hämatoxylin-Eosin Färbung) das mit 2 nM 17-β-Östradiol behandelt wurden.

Es stellte sich heraus, dass 17-β-Östradiol im Gesamtkollektiv (männliche und weibliche Schweine gemeinsam ausgewertet) in jeder Konzentrationsform statistisch signifikant ($p < 0,001$) die Wundheilung gegenüber der Kontrolle (PBS) beschleunigt.

Die verschiedenen 17-β-Östradiol Konzentrationen unterscheiden sich nicht signifikant hinsichtlich des Wundheilungsfortschritts. Eine Konzentration von 1 nM 17-β-Östradiol ist ausreichend um die Wundheilung zu verbessern. Es gibt keinen linearen Zusammenhang zwischen den in diesem Experiment getesteten ansteigenden 17-β-Östradiol Konzentration und der Beschleunigung der Wundheilung.

Interessanterweise konnte man bei allen Konzentrationen einen signifikanten Unterschied ($p < 0,001$) in der Wirkung von Östrogen in der porcinen kutanen Wundheilung zwischen männlichen und weiblichen Individuen beobachten. Männliche mit Östrogen behandelte porcine ex vivo WHM heilten signifikant besser als weibliche (Bild 4.9b, c, d).

Zusammenfassend lässt sich feststellen, dass 17-β-Östradiol in der Lage ist, die Wundheilung ab einer Konzentration von 1 nM in porcinen Hautmodellen zu beschleunigen. Bei männlichen und weiblichen Individuen konnte eine signifikante Wundheilungsbeschleunigung unter Behandlung von 17-β-Östradiol nachgewiesen werden, wobei die männlichen Individuen eine signifikant bessere Wundheilung aufzeigten als die weiblichen.

4.5.2 Testung der Applikationsform von 17-β-Östradiol

Das porcine WHM wurde mit den Konzentrationen 1 nM, 2 nM, 100 nM und 1000 nM 17-β-Östradiol (E2) behandelt, entweder auf direktem Wege mit Applikation in die Wunde oder indirekt, durch Hinzugabe von 17-β-Östradiol in das das WHM umgebende Medium. Hierbei handelt es sich um das gleiche Kollektiv wie im oberen Abschnitt beschrieben. Dabei zeigte sich, dass die Art der Applikation von 17-β-Östradiol keinen Einfluss auf seine Auswirkung auf die Wundheilung hat. Es gibt keinen signifikanten Unterschied ($p = 0,152$) des Wundheilungsfortschrittes zwischen der Applikation von 17-β-Östradiol indirekt in das Medium oder direkt in die Wunde. Daher ergibt sich für weitere Untersuchungen, aufgrund der einfacheren Handhabung und des geringeren

Verbrauchs von Östrogen eine direkte Applikation des Wirkstoffes in die Wunde. Die ex vivo WHM wurden nach dem Geschlecht unterschieden, um differente Auffälligkeiten in der Wundheilung zu verifizieren. Die Applikationsform ergibt im männlichen sowie im weiblichen Geschlecht keinen signifikanten Unterschied. Die Gesamtheit aller vorliegenden männlichen ex vivo WHM zeigen eine deutliche verbesserte Wundheilung als die weiblichen, der statistisch signifikante Unterschied liegt bei $p = 0,001$ siehe (Bild 4.10a und b).

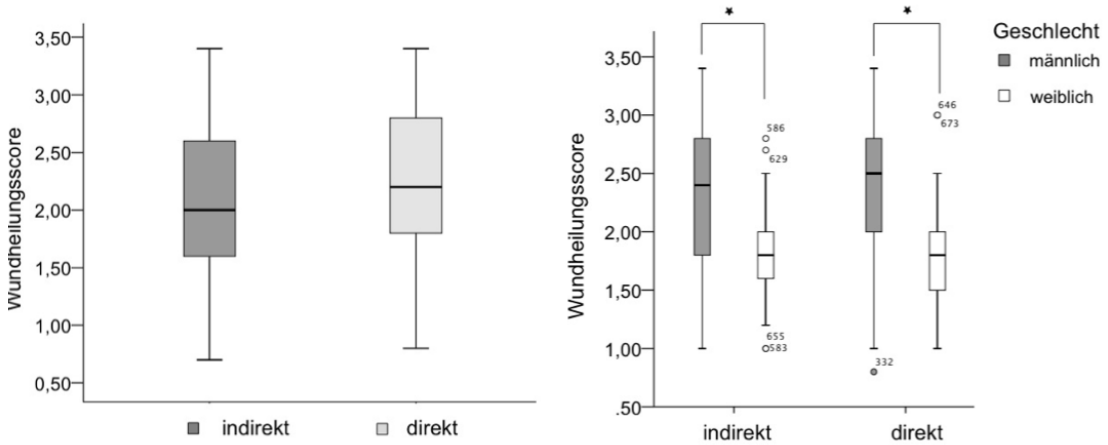

(a) (b)

Bild 4.10: **Abhängigkeit des Wundheilungsfortschrittes von der Applikationsform und vom Geschlecht.** Zum Zeitpunkt 48 Stunden nach Verwundung wurde die indirekte mit der direkten Applikationsform verglichen. Jede Form enthält alle getesteten Konzentrationen (1 nM, 2 nM, 100 nM, 1000 nM) 17-β-Östradiol.(a) Es wurde kein signifikanter Unterschied ($p = 0,152$) des Wundheilungsfortschrittes zwischen den Applikationsformen indirekt (Median $= 2,0569$) und direkt (Median $= 2,2373$) festgestellt. Das gilt auch im Vergleich für jede getestete Konzentrationsform. (b) Es wurde kein signifikanter Unterschied des Wundheilungsfortschrittes zwischen den Applikationsformen indirekt und direkt weder für männliche noch weibliche WHM festgestellt. Ein signifikanter Unterschied wurde wie bereits vorher gezeigt in der Wundheilung zwischen dem männlichen ($n = 21$) und weiblichen ($n = 7$) Geschlecht nach Applikation von Östrogen mit beiden Applikationsformen beobachtet (*:$p \leq 0,001$).

4.5.3 Einfluss von GAP27 und 17-β-Östradiol auf die porcine Wundheilung

Da wir festgestellt haben, dass die Applikation von Östrogenen (diese Arbeit) und von dem Cx-mimetischen Peptid GAP27, das spezifisch die Funktionalität der Connexin 43-vermittelteten zellulären Kommunikation beeinflusst (Pollok et al., 2011), die Wundheilung im ex-vivo Modell beschleunigen und auf der anderen Seite bekannt ist, dass Östrogene einen Einfluss auf Connexine haben (Grummer et al. 1994, Kilarski et al. 2000), wollten wir untersuchen, ob eine Kombination dieser beiden Substanzen einen abhängigen oder unabhängigen Effekt zeigt.

Dazu wurde in Zeitreihen von 2, 6, 18, 24, 48 und 72 Stunden in 8 männlichen WHM die Wirkung von 2 nM 17-β-Östradiol, 600 μM GAP27 und der Kombination von 17-β-Östradiol und GAP27 untersucht. PBS diente dabei als Kontrolle. Für den Zeitpunkt 48 Stunden wurde zusätzlich eine Kombination von 100 nM 17-β-Östradiol und 600 μM GAP27 getestet, um einen eventuellen Einfluss der 17-β-Östradiol Konzentration in Kombination mit GAP27 auf den Wundheilungsfortschritt beurteilen zu können.

Nach 2 und 6 Stunden konnte in keinem der Modelle ein Wundheilungsfortschritt nachgewiesen werden.

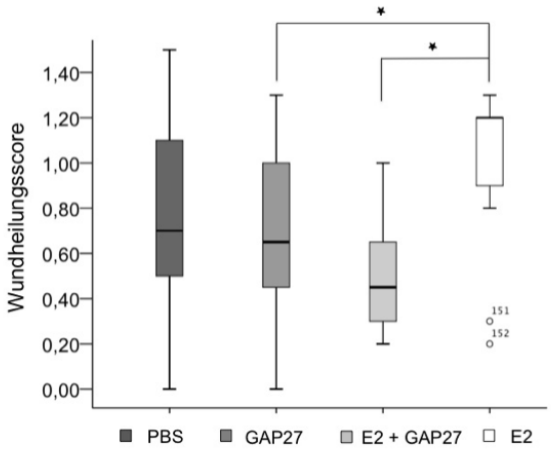

Bild 4.11: **Effekt von 17-β-Östradiol auf das ex vivo WHM nach 18 Stunden** Vergleich des Wundheilungsfortschritts in porcinen WHM nach Behandlung mit 600 μMGAP27, 2 nM 17-β-Östradiol und der Kombination von 17-β-Östradiol/GAP27 ($n = 8$; *:$p \leq 0,05$).

Nach 18 h waren mit 2 nM 17-β-Östradiol behandelte WHM mit einem durchnittlichen Score von $1,0$ besser geheilt, als Modelle mit GAP27 mit $0,69$. 17-β-Östradiol/GAP27 mit $0,5$ und der PBS Kontrolle mit 0,79. In der univariaten Varianzanalyse liegt die Signifikanz des Unterschieds zwischen 17-β-Östradiol und GAP27 bei $p = 0,021$ (Faktor $1,444$) und zwischen 17-β-Östradiol und der Kombination 17-β-Östradiol/GAP27 bei $p = 0,001$ (Faktor $1,96$). Im Bezug zur Kontrolle ergibt sich für E2 und PBS $p = 0,1$ (Faktor $1,27$) und für den Vergleich von E2+GAP27 und PBS $p = 0,05$ (Faktor $0,65$), siehe (Bild 4.11).

24 Stunden nach Verwundung zeigen Modelle, die mit GAP27 behandelt wurden im Median den höchsten Score (Wert). GAP27 beschleunigt die porcine Wundheilung statistisch signifikant gegenüber PBS ($p = 0,047$; Faktor $1,33$) und 17-β-Östradiol/GAP27 ($p = 0,027$; Faktor $1,38$), nicht aber im Vergleich zu E2 alleine ($p = 0,105$; Faktor $1,24$), siehe (Bild 4.12).

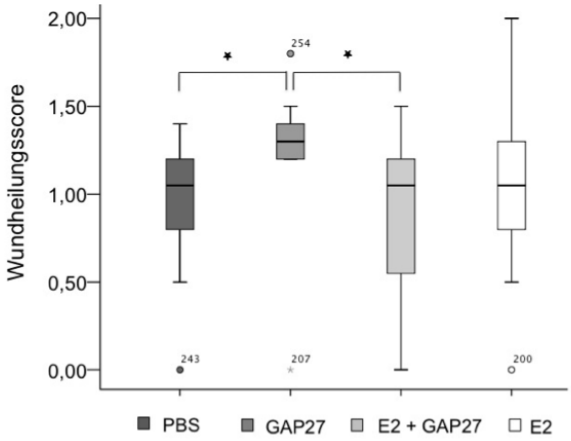

Bild 4.12: **Effekt von 17-β-Östradiol auf das ex vivo WHM nach 24 Stunden** Vergleich des Wundheilungsfortschritts in porcinen WHM nach Behandlung mit 600 μM GAP27, 2 nM 17-β-Östradiol und der Kombination von 17-β-Östradiol/GAP27 ($n = 8$; *:$p \leq 0,05$).

Nach 48 Stunden waren alle behandelten Modelle, 600 μM GAP27, 100 nM 17-β-Östradiol, 2 nM 17-β-Östradiol und der Kombination von 17-β-Östradiol/GAP27, gegenüber der Kontrolle besser geheilt (Bild 4.13a und b). Für diesen Zeitpunkt wurde zusätzlich eine höhere Konzentration (100 nM) 17-β-Östradiol in Kombination mit

GAP27 getestet. Im Kruskal Wallis Test des paarweisen Vergleichs werden durch Bildung von Rängen die Signifikanzen im Vergleich der Behandlungen zur Kontrolle deutlich. Die einzelnen Behandlungen unterscheiden sich nicht signifikant hinsichtlich des Wundheilungsfortschritts.

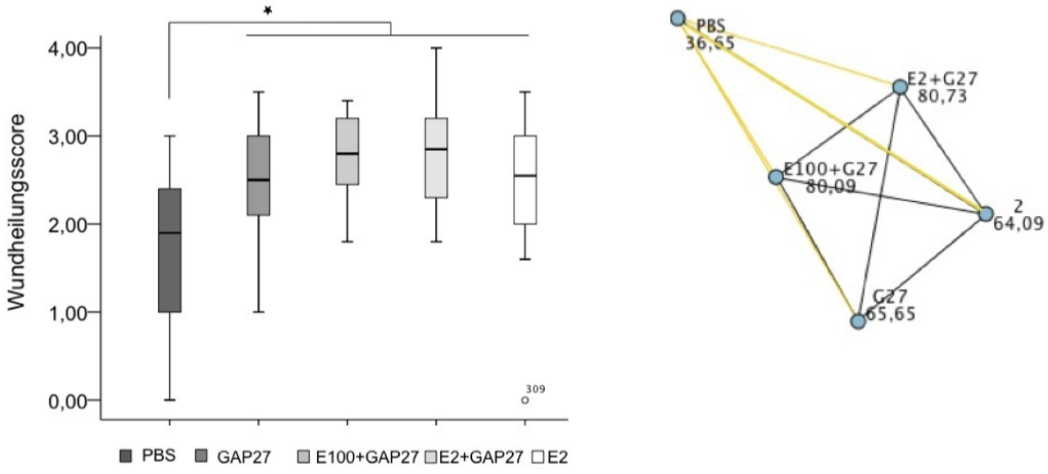

(a) (b)

Bild 4.13: **Effekt von GAP27 und 17-β-Östradiol auf das ex vivo WHM nach 48 Stunden.** (a)Vergleich des Wundheilungsfortschritts in porcinen WHM nach Behandlung mit 600μM GAP27, 100 nM 17-β-Östradiol, 2 nM 17-β-Östradiol und der Kombination von 17-β-Östradiol/GAP27 ($n = 8$; *:$p \leq 0,01$). (b) Paarweiser Vergleich von Kruskal-Wallis, Darstellung der Signifikanzen (gelb) PBS zu GAP27 $p = 0,005$, PBS zu E100+GAP27 $p < 0,001$, PBS zu E2+GAP27 $p < 0,001$ PBS zu E2 $p = 0,007$, keine Signifikanz (schwarz). Die Zahlen an den Behandlungen geben die für den Test zur Bildung der Signifikanz wichtigen Durschnittsränge an, je größer die Differenz der Ränge, desto wahrscheinlicher liegt eine Signifikanz vor.

Nach einer Wundheilungsdauer von 3 Tagen sind alle Wunden der porcinen ex vivo WHM mit der regenerierenden Epidermis verschlossen. Es zeigt sich kein messbarer Unterschied im Wundheilungsscore zwischen der Kontrolle, GAP27, 17-β-Östradiol und der Kombination von 17-β-Östradiol/GAP27 (Bild 4.14).

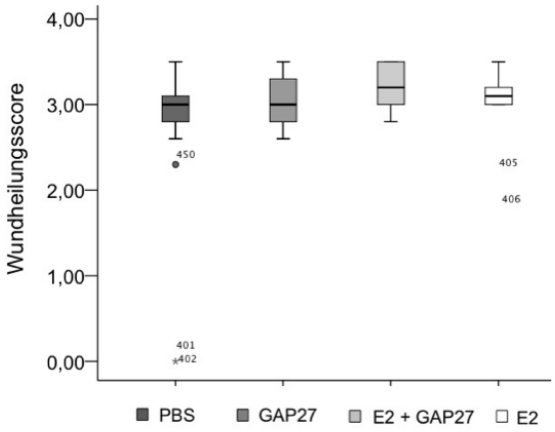

Bild 4.14: **Darstellung des Wundheilungsfortschritt des ex vivo WHM nach 72 Stunden** Es ist kein Unterschied in der Wundheilung der einzelnen Behandlungen (PBS, 600 μM GAP27,100 nM 17-β-Östradiol, 2 nM 17-β-Östradiol und der Kombination von 17-β-Östradiol/GAP27) feststellbar.

Zusammenfassend ist festzustellen, dass 17-β-Östradiol nach 18 Stunden die Wundheilung beschleunigt. GAP27 zeigt nach 24 Stunden eine signifikant beschleunigende Wirkung. Nach 48 Stunden erzielen alle Behandlungen (600 μM GAP27, 100 nM 17-β-Östradiol, 2 nM 17-β-Östradiol und der Kombination von 17-β-Östradiol/GAP27) einen positiven Effekt gegenüber der Kontrolle. Die Kombination von GAP27 und 17-β-Östradiol zeigte zu keinen Zeitpunkt eine signifikante Verbesserung zu den Einzelsubstanzen, zu 48 h konnte aber ein Trend der Verbesserung durch Kombination beobachtet werden.

4.6 Lokalisation von Cx43 und Cx26 am Wundrand während der Wundheilung unter Östrogen- und GAP27-Einfluss

Im Folgenden wurde die Beeinflussung der Expression und Lokalisation von Cx26 und Cx43 nach Applikation von 17-β-Östradiol und GAP27 im porcinen Wundheilungsmodell untersucht. Die bereits im vorherigen Kapitel bezüglich der Wundheilung vorgestellten ex vivo WHM wurden immunhistologisch mit Cx43 und Cx26 doppelgefärbt.

Zur besseren Übersichtlichkeit der Ergebnisse wird nachfolgend die Doppelfärbung nach den Connexinen (Cx43, Cx26), in die verschiedenen Zeitpunkte nach der Verwundung und nach der Lokalisation (Wundrand, regenerierende Epidermis) unterteilt. In den nachfolgenden Untersuchungen wurde der Anteil an Modellen mit einer positiven Cx43 oder Cx26 Färbung in die Schichten der Epidermis, in das Stratum granulosum (SG), Stratum granulosum und oberes Stratum spinosum (SG+OSSP), Stratum granulosum und gesamtes Stratum spinosum (SG+SSP) und in alle Schichten (SG+SSP+SB) unterteilt. Zusätzlich sind einige Modelle in allen Schichten negativ.

4.6.1 2 Stunden nach Verwundung

Am Wundrand kann 2 Stunden nach Verwundung eine positive Färbung von Cx43 festgestellt werden. Im Vergleich zur unbeteiligten Epidermis in der Cx43 in allen Schichten vorhanden ist, sieht man am Wundrand einige Unterschiede (Bild 4.15b und c). Tendentiell kann beobachtet werden, dass in der Behandlung mit GAP27 weniger Modelle in den tieferen Schichten positiv für Cx43 sind. In der Behandlung mit E2+GAP27 schreitet die Cx43 Supprimierung langsamer voran, als im Vergleich mit allen anderen Behandlungen und der Kontrolle. Nach der statistischen Auswertung mithilfe der ordinal logistischen Regression ergibt sich aber kein statistisch signifikanter Unterschied zwischen den Behandlungen ($p = 0,581$). Im SG und gesamten SSP sind nach 2 Stunden in der Kontrolle (PBS), in E2+GAP27 und in E2 noch $66,7\%$ und in GAP27 noch 50% der Modelle positiv für Cx43. Eine positive Färbung von Cx43 in allen Schichten ist nur für die Behandlung E2+GAP27 in 16,7% der Modelle nachzuweisen (Bild 4.15a). Die beginnende Herabregulation von Cx43 wird am Wundrand vor allem im Stratum Basale und bei einigen Modellen die mit PBS oder GAP27 behandelt wurden, im unteren Stratum Spinosum beobachtet, siehe (Bild 4.15b).

Wie bereits bekannt, wird die Cx26 Expression am Wundrand erst nach 18 Stunden induziert (Brandner et al. 2004). Auch in dieser Arbeit zeigen Behandlungen mit 2 nM 17-β-Östradiol (E2), 2 nM 17-β-Östradiol gemeinsam mit 600 μM GAP27 (E2+GAP27), 600 μM GAP27 (PBS+GAP27) und PBS (Kontrolle) am Wundrand erst nach 18 Stunden eine positive Reaktion (Abschnitt 4.6.3).

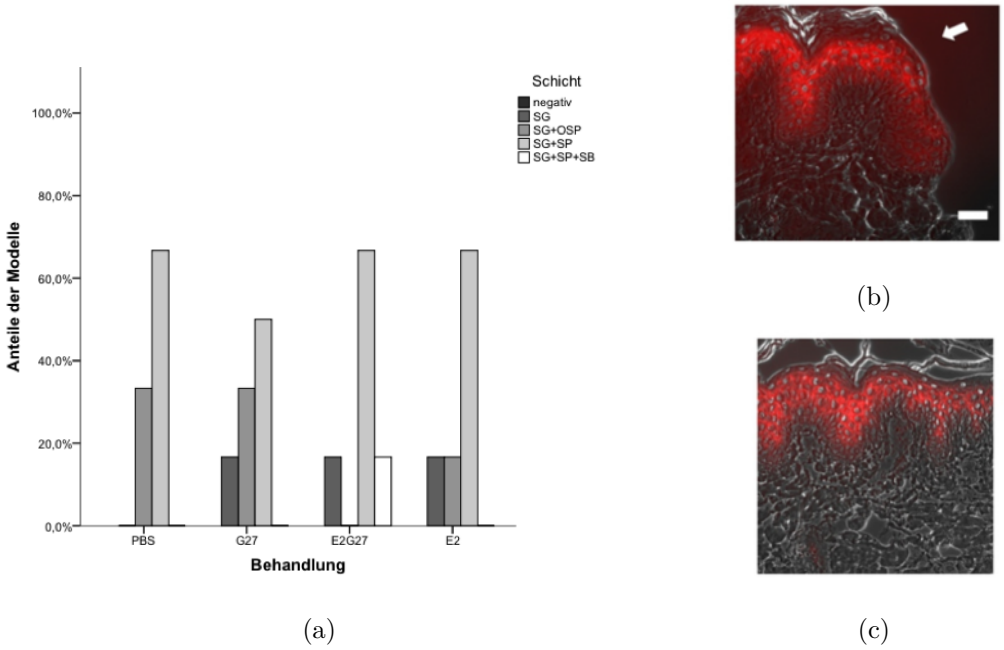

Bild 4.15: **Anteil von Modellen mit Cx43 Lokalisation am Wundrand im Stratum Granulosum (SG), im SG und im oberen Stratum Spinosum (SG+OSSP), im SG und im gesamten Stratum Spinosum (SG+SSP), in allen Schichten (SG+SSP+SB) und ohne Cx43 Lokalisation (negativ) 2 Stunden nach Verwundung.**(a) Beispielhafter immunhistologischer Nachweis von Cx43 (rot) (Überlagerung mit Phasenkontrast), am Wundrand in einem WHM, das mit GAP27 inkubiert wurde (Längenmaßstab = 50 μM)(weißer Pfeil kennzeichnet den Wundrand) (b) und in der unbeteiligten Epidermis in einem WHM ohne jegliche Behandlung (c).

4.6.2 6 Stunden nach Verwundung

6 Stunden nach der Verwundung ist bei allen Modellen die fortschreitende Herunterregulation von Cx43 vor allem in den unteren Schichten der Epidermis zu beobachten. Einige Modelle sind bereits komplett negativ (Bild 4.16b). Als Trend kann beobachtet werden, dass mit der Behandlung mit E2 und GAP27 die meisten Modelle negativ für Cx43 sind im Vergleich zu allen anderen Behandlungen und zur Kontrolle (Bild 4.16a). Die ordinal logistische Regression ergibt aber keinen statistisch signifikanten Unterschied $p = 0,975$.

Der Anteil der Modelle in denen keine Cx43 Färbung nachgewiesen werden konnte, liegt für die Behandlung mit PBS und E2+GAP27 bei $16,7\%$ und mit GAP27 und E2 bei $33,3\%$. Im SB ist bei den mit PBS, GAP27 und E2+GAP27 behandelten Modellen keine positive Färbung für Cx43 sichtbar. Es wurde keine positive Färbung für Cx26 in allen Modellen beobachtet.

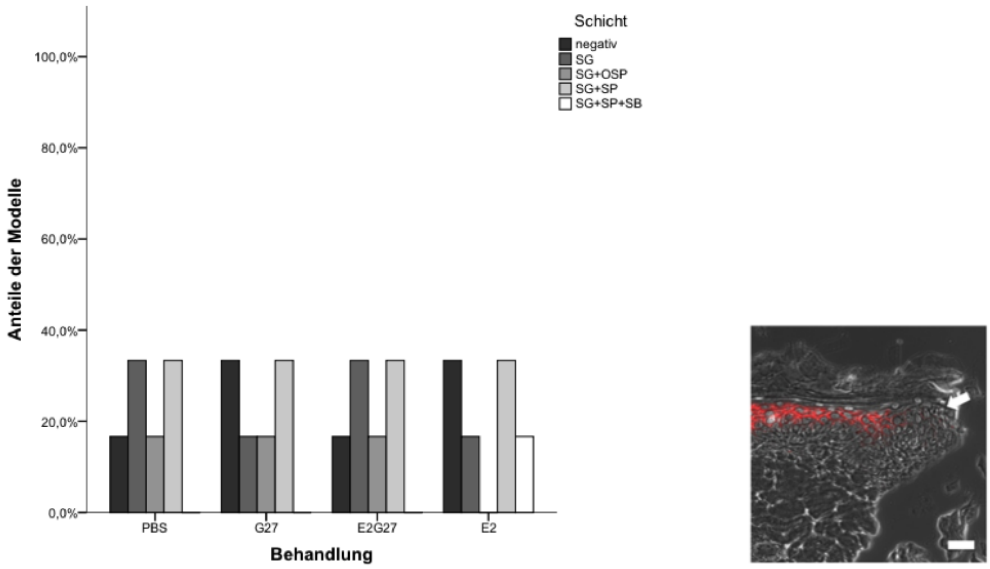

(a) (b)

Bild 4.16: **Anteil von Modellen mit Cx43 Lokalisation am Wundrand 6 Stunden nach Verwundung.**(a) Beispielhafter immunhistologischer Nachweis von Cx43 (rot) und Cx26 (grün) (Überlagerung mit Phasenkontrast), in einem WHM, das mit PBS inkubiert wurde (Kontrolle) (b)(Längenmaßstab = 50 μM) (weißer Pfeil kennzeichnet den Wundrand).

4.6.3 18 Stunden nach Verwundung

Nach 18 Stunden ist Cx43 in allen Schichten fast vollständig herunterreguliert (Bild 4.17a und c), in PBS und E2+GAP27 zu $87,5\%$ und in GAP27 und E2 zu 75%. Bei den Behandlungen mit E2 und E2+GAP27 in den wenigen noch positiven Modellen ist eine Lokalisation von Cx43 im SG und SSP zu sehen, während man in mit GAP27 behandelten Modellen und in den Kontrollmodellen nur noch eine Expression im SG beobachtet. Es ergibt sich aber nach der statistischen Auswertung kein signifikanter Unterschied zwischen den Behandlungen ($p = 0,856$).

Über 60% der Modelle aller Behandlungen sind nach 18 h in allen Schichten der Epidermis positiv für Cx26, (Bild 4.17c und b). Für Cx26 beobachtet man für die Behandlung mit E2+GAP27 eine verminderte Expression im Vergleich mit allen anderen Behandlungen und der Kontrolle. Es ergibt sich aber nach der statistischen Auswertung kein signifikanter Unterschied zwischen den Behandlungen, $p = 0,526$, wobei sich der niedrigste p-Wert für den Vergleich von E2+GAP27 mit den anderen Behandlungen, $p = 0,257$, in dem Diagramm ergibt.

Im SG und gesamten SSP sind für PBS und E2 $12,5\%$ und für E2+GAP27 25% positiv. Die Anteile der Modelle die in allen Schichten positiv sind liegen für PBS, GAP27 und E2 bei $87,5\%$ und für E2+GAP27 bei $62,5\%$.

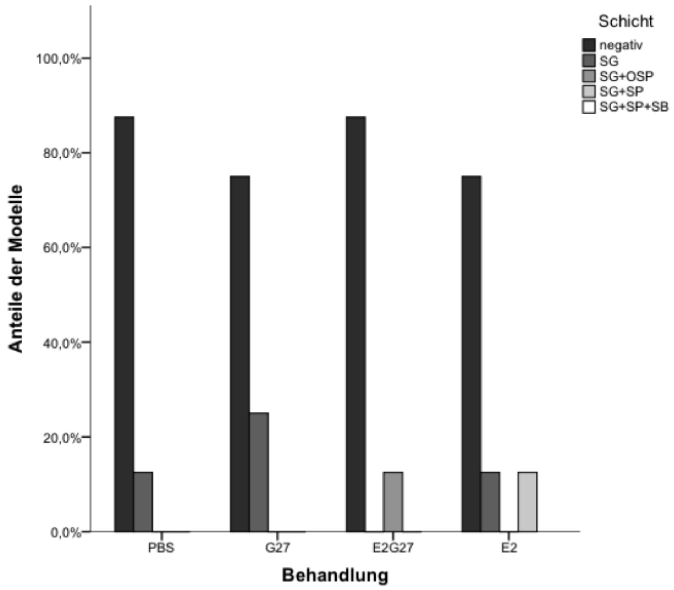

(a)

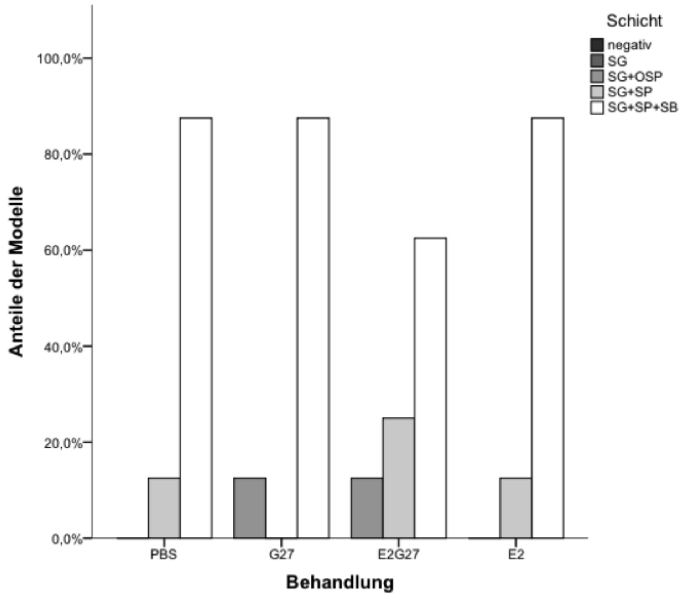

(b)

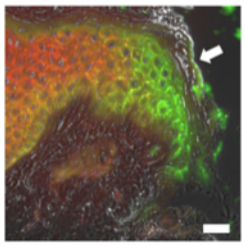

(c)

Bild 4.17: **Anteil von Modellen die (a) Cx43 und (b) Cx26 Lokalisation am Wundrand in den verschiedenen Schichten 18 Stunden nach Verwundung zeigten.** Beispielhafter immunhistologischer Nachweis von Cx43 (rot) und Cx26 (grün) (Überlagerung mit Phasenkontrast) in einem Wundheilungsmodell, das mit PBS inkubiert wurde (c) (Längenmaßstab = 50 μM) (weißer Pfeil kennzeichnet den Wundrand).

4.6.4 24 Stunden nach Verwundung

Zum Zeitpunkt 24 Stunden nimmt die Anzahl negativer Modelle für die Cx43 Färbung wieder ab. Eine stärkere Reexpression von Cx43 wurde in Modellen, die mit GAP27 (alleine oder in Kombination mit E2) behandelt wurden, gesehen. Zum Vergleich zeigen die Modelle, die mit E2 oder PBS behandelt wurden, eine noch verminderte Expression von Cx43. Es gibt aber keinen statistisch signifikanten Unterschied zwischen den Behandlungen ($p = 0,350$. Für die Kontrolle PBS zeigt sich zu $42,9\%$, für GAP27 zu $14,3\%$, für E2+GAP27 zu 25% und für E2 zu 50% keine Cx43 Expression. In allen Schichten, somit auch im SB zeigen nur wenige Modelle, GAP27 14,3% und E2+GAP27 $12,5\%$, die Reexpression von Cx43 (Bild 4.18a).

Für Cx26 beobachtet man 24 h nach Verwundung für die verschiedenen Behandlungen nur minimale Unterschiede (Bild 4.18b), die nicht statistisch signifikant sind ($p = 1,000$. Cx26 ist 24 h nach Verwundung am Wundrand in allen Schichten in den Modellen für die Behandlungen PBS, E2+GAP27 zu 100%, GAP27 und E2 zu $85,7\%$ positiv. Cx26 ist in den Kontrollmodellen und in den mit 17-β-Östradiol behandelten Modellen auf den äußersten Wundrand und die regeneriende Epidermis beschränkt, während es in den mit GAP27 und E2+GAP27 behandelten Modellen stärker im gesamten Bereich des Wundrandes vorhanden ist. Bei diesen beiden Behandlungen ist Cx26, das zu diesem Zeitpunkt am Wundrand reinduziert wird, mit Cx43 co-lokalisiert (Bild 4.18d und f).

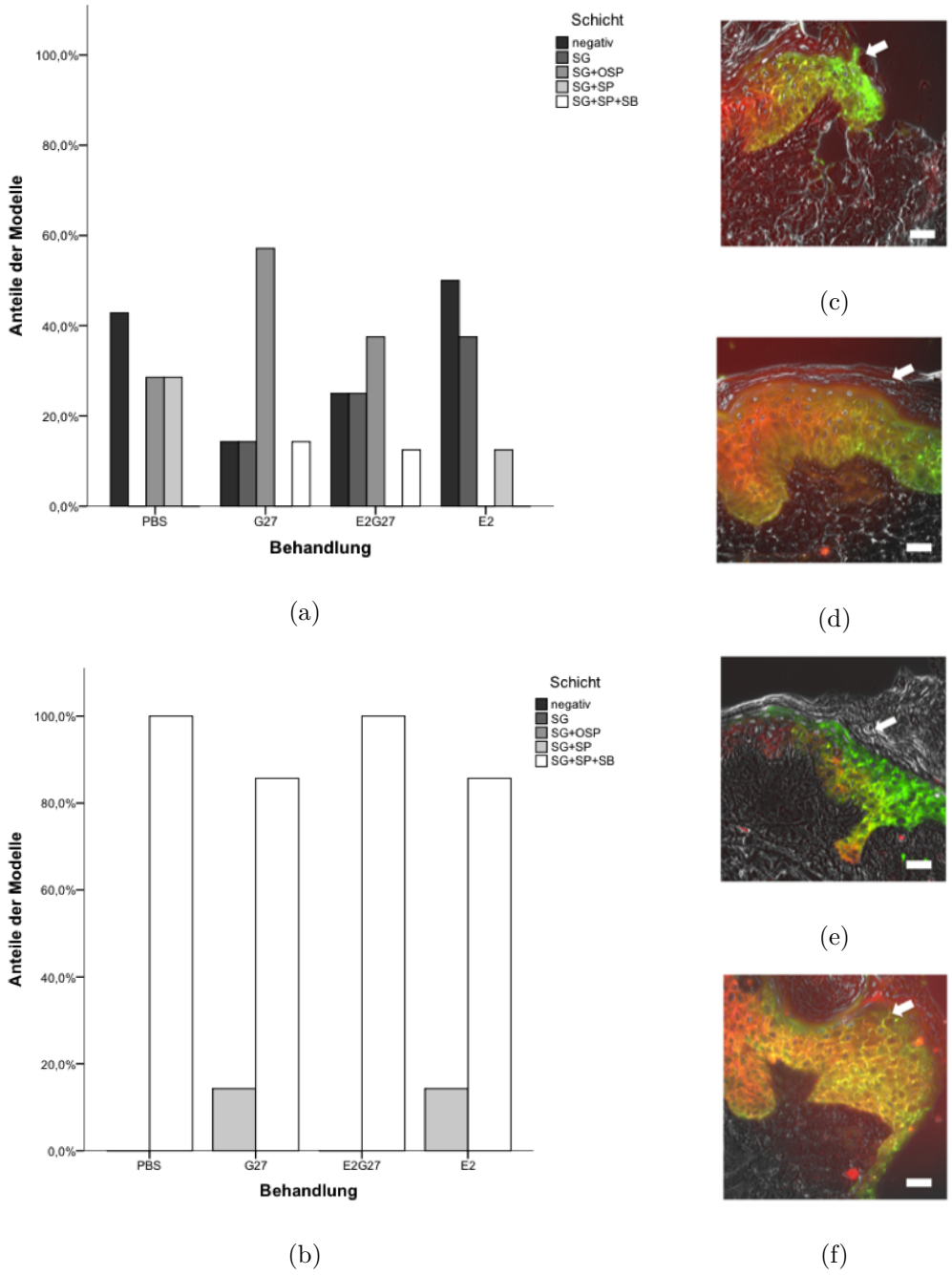

Bild 4.18: **Anteile von Modellen die Cx43 (a) und Cx26 (b)Lokalisation am Wundrand 24 Stunden nach Verwundung zeigten.** Beispielhafter immunhistologischer Nachweis von Cx43 (rot) und Cx26 (grün) und deren Co-Lokalisation (gelb) in porcinen WHM (Überlagerung mit Phasenkontrast), die mit PBS (c), 600 μM GAP27 (d), 2 nM 17-β-Östradiol (e) und der Kombination von 17-β-Östradiol/GAP27 (f) inkubiert wurden (Längenmaßstab = 50 μM). Die Bereiche der Wundränder sind jeweils links im Bild nach Verwundung dargestellt (weißer Pfeil kennzeichnet den Wundrand).

4.6.5 48 Stunden nach Verwundung

2 Tage nach Verwundung ist Cx43 in allen Modellen wieder vollständig vorhanden (Bild 4.19c und d). Tendentiell zeigt sich zum Zeitpunkt 48h nach Verwundung eine deutlich vermehrte Cx43 Expression in den Behandlungen mit GAP27, E2+GAP27 und E2 gegenüber der Kontrolle ($p = 0,553$). Die Expression von Cx43 ist am Wundrand in allen Schichten der Epidermis bei den behandelten Modellen mit GAP27 in 16,7% und mit E2+GAP27 und E2 in 14,3% zu detektieren, jedoch nicht in der Kontrolle (Bild 4.19a).

In der Cx26 Färbung sieht man nach 48h im Vergleich zu 24 h eine verminderte Expression bei allen Modellen. Intressanterweise ist diese Herunterregulation von Cx26 aber wesentlich deutlicher für Modelle, die mit E2 behandelt wurden. Eine negative Cx26 Färbung kam bei der Kontrolle zu $33,3\%$, bei GAP27 zu $33,3\%$, bei E2+GAP27 zu $14,3\%$ und bei E2 zu 50% vor (Bild 4.19b). In der gesamten Epidermis sind für PBS $66,7\%$, für GAP27 $33,3\%$, für E2+GAP27 42,9% und für E2 nur $16,7\%$ positiv. In der statistischen Auswertung ergibt sich für den Einfluss der Behandlung auf die Cx26 Expression ein $p = 0,424$. E2 zeigt im Vergleich zu den anderen Behandlungen den größten Einfluss, jedoch ohne statistische Signifikanz ($p = 0,155$.

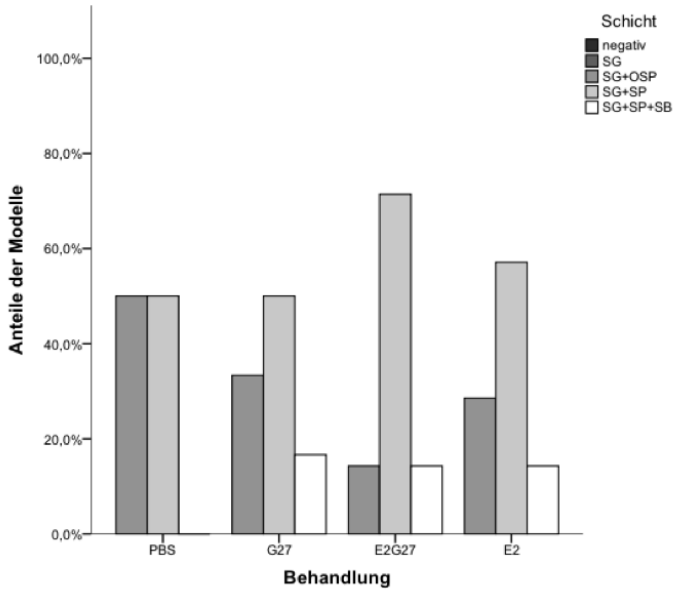

(a)

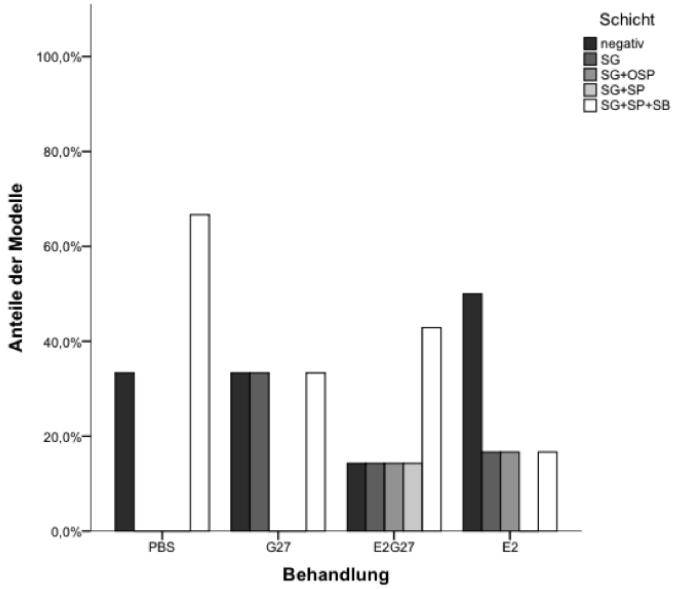

(b)

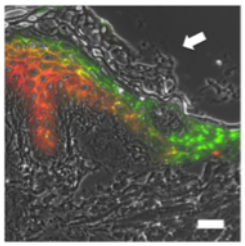

(c)

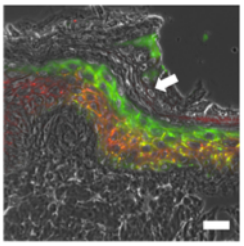

(d)

Bild 4.19: **Anteil von Modellen die Cx43 (a) und Cx26 (b) Lokalisation am Wundrand in den verschiedenen Schichten 48 Stunden nach Verwundung zeigten.** Beispielhafter immunhistologischer Nachweis von Cx43 (rot) und Cx26 (grün) und deren Co-Lokalisation (gelb) (Überlagerung mit Phasenkontrast) in einem porcinen WHM, das mit E2 (c) und der Kombination von 17-β-Östradiol/GAP27 (d) inkubiert wurde (Längenmaßstab = 50 μM) (weißer Pfeil kennzeichnet den Wundrand).

4.6.6 72 Stunden nach Verwundung

Nach 72 Stunden hat sich am Wundrand für Cx43 nahezu der Ausgangszustand eingestellt (Bild 4.20c). Cx43 ist bei allen Modellen in allen Behandlungen im SG und SSP vertreten, wobei PBS in $87,5\%$, GAP27 und E2+GAP27 in $66,7\%$ und E2 zu $71,4\%$ positiv sind. In der gesamten Epidermis lässt sich eine positive Cx43 Färbung vor allem für die Modelle mit GAP27 $33,3\%$ nachweisen. Keine Cx43 Färbung zeigt sich in $14,3\%$ der Modelle die mit E2 behandelt worden sind. Man kann einen Trend beobachten, dass die Re - Expression von Cx43 in E2 im Vergleich zu den anderen Behandlungen und der Kontrolle noch nicht so weit fortgeschritten ist, (Bild 4.20a). In der ordinal logistischen Regression ergibt sich kein statistisch signifikanter Unterschied, $p = 0,201$. Der beobachtete Trend geht mit einem $p = 0,106$ einher. Die Cx26 Färbung zum Zeitpunkt 72 Stunden nimmt im Bereich des Wundrandes in der gesamten Epidermis im Vergleich zum 48 h Wert weiter ab. $62,5\%$ (PBS) (E2), $66,7\%$ (GAP27) und 75% (E2+GAP27) der Modelle sind negativ. Nur noch $37,5\%$ der Modelle, die mit PBS behandelt wurden, bzw. $12,5\%$ der Modelle, die mit E2+GAP27 behandelt wurden, zeigen in allen Schichten eine positive Färbung. Die Anteile der negativ gefärbten Modelle für Cx26 nehmen im Zeitverlauf von 48 h auf 72 h nach Verwundung in allen Modellen deutlich zu. Man beobachtet hier also einen Trend zur verminderten Expression von Cx26 in Modellen, die mit E2 in Kombination mit GAP27 behandelt wurden (Bild 4.20b). Die statistische Auswertung ergibt für den Vergleich der Behandlungen zur Kontrolle einen p-Wert von $p = 0,831$.

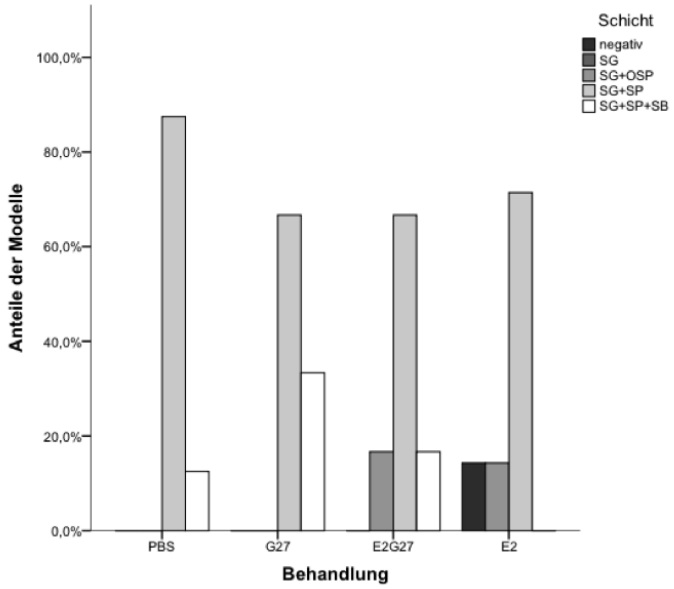

(a)

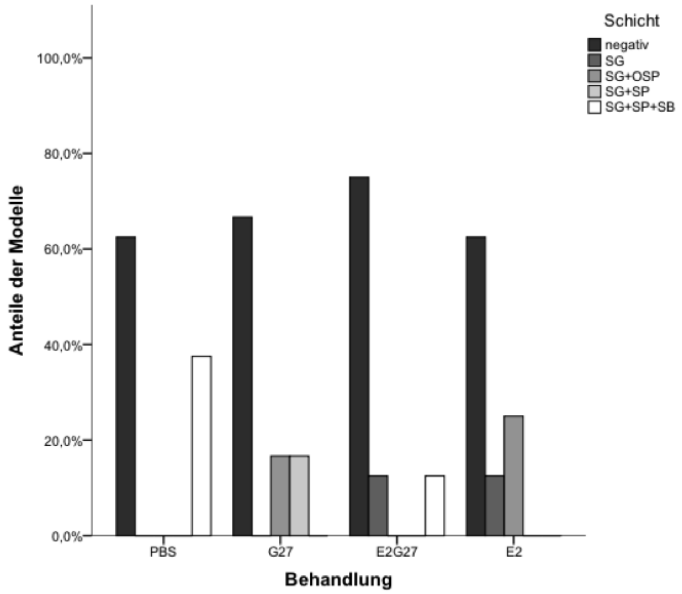

(b)

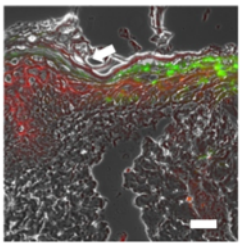

(c)

Bild 4.20: **Anteil von Modellen die Cx43 (a) und Cx26 (b) Lokalisation am Wundrand in den verschiedenen Schichten 72 Stunden nach Verwundung zeigten.** Beispielhafter immunhistologischer Nachweis von Cx43 (rot) und Cx26 (grün) (Überlagerung mit Phasenkontrast) in einem Wundheilungsmodell, das mit 17-β-Östradiol (E2) (c) inkubiert wurde (Längenmaßstab = 50 μM) (weißer Pfeil kennzeichnet den Wundrand).

4.7 Lokalisation von Cx43 und Cx26 in der regenerierenden Epidermis während der Wundheilung unter Östrogen- und GAP27-Einfluss

Während man nach 2 und 6 h in der Wundheilungsphase noch keine regenerierende Epidermis beobachten kann, sieht man nach 18 h im Regelfall eine beginnende Bildung der regenerierenden Epidermis, wie es auch in dieser Arbeit siehe Abschnitt 4.5.3 der Fall ist.

4.7.1 18 Stunden nach Verwundung

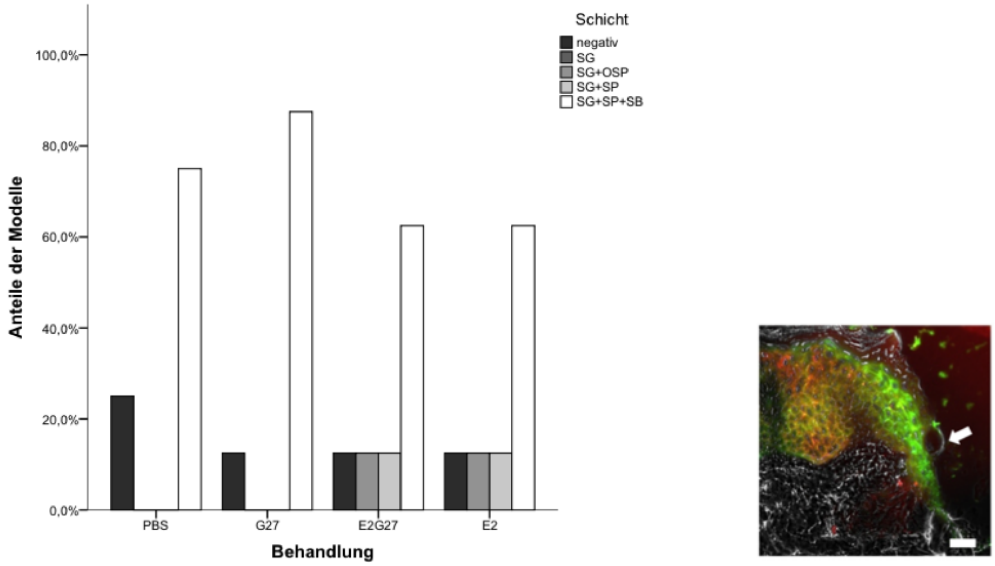

(a) (b)

Bild 4.21: **Anteil von Modellen die Cx26 (a) Lokalisation in der regenerierenden Epidermis in den verschiedenen Schichten 18 Stunden nach Verwundung zeigten.** Beispielhafter immunhistologischer Nachweis von Cx43 (rot) und Cx26 (grün) (Überlagerung mit Phasenkontrast) in einem Wundheilungsmodell, das mit PBS (b) inkubiert wurde (Längenmaßstab = 50 μM) (weißer Pfeil kennzeichnet die regenerierende Epidermis).

Nach 18 Stunden war Cx43 in der regenerierenden Epidermis in allen Schichten bei allen Behandlungen abwesend. Im immunhistologischen Nachweis (Bild 4.21b) erkennt man die grüne Färbung für Cx26, aber keine rote Färbung für Cx43. Die Lokalisation von Cx43 in allen Schichten der Epidermis konnte bei PBS in 75%, bei GAP27 in $87,5\%$ und bei E2+GAP27 und E2 in $62,5\%$ der Modelle beobachtet werden (Bild 4.21a). In der Behandlung mit PBS zeigten 25% der Modelle keinen Nachweis von Cx26, etwas niedriger ist dieser Wert bei den mit GAP27, E2+GAP27 und E2 behandelten Modellen. Es scheint, als ob die Modelle, die mit GAP27 behandelt worden sind, eine deutlichere Expression von Cx26 in allen Schichten zeigen, als die anderen Behandlungen. Die ordinal logistische Regression ergibt keinen signifikanten Unterschied zwischen den Behandlungen ($p = 0,780$). Am deutlichsten hebt sich GAP27 von den anderen Behandlungen mit $p = 0,488$ ab.

4.7.2 24 Stunden nach Verwundung

Zum Zeitpunkt 24 Stunden nach Verwundung lässt sich in der regenerierenden Epidermis eine minimal positive Färbung für Cx43 feststellen. Tendentiell zeigt sich eine verminderte Expression von Cx43 in GAP27 behandelten Modellen, aber es ergibt sich kein statistisch signifikanter Unterschied ($p = 0,733$)(Bild 4.22a). Der kleinste p-Wert wird in dem Vergleich PBS zu GAP27 $p = 0,385$ errechnet. Die Mehrheit der Modelle bei allen Behandlungen sind jedoch noch negativ.

In der regenerierenden Epidermis ist Cx26 in den mit GAP27 und E2+GAP27 behandelten Modellen in allen bis dahin gebildeten Schichten positiv nachzuweisen (Bild 4.22c und b). Man beobachtet einen Trend, dass man eine verbreiterte Cx26 Expression in den mit E2+GAP27 und GAP27 behandelten Modellen im Gegensatz zur Kontrolle hat. Es ergibt sich kein statistisch signifikanter Unterschied zwischen den Behandlungen ($p = 1,000$).

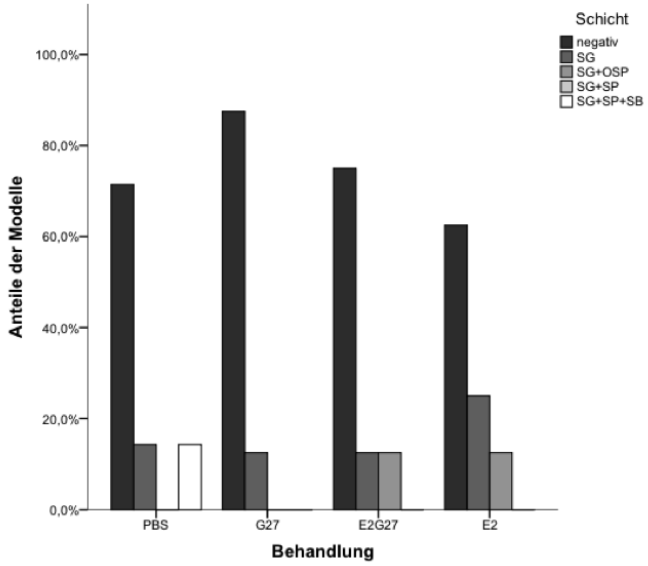

(a)

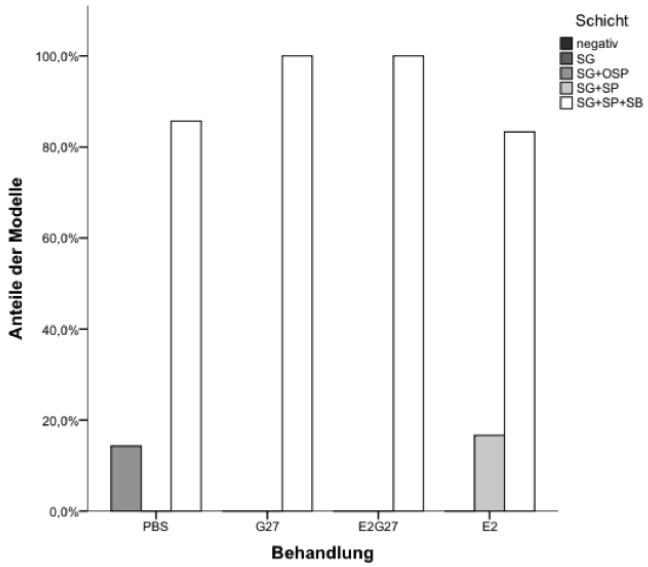

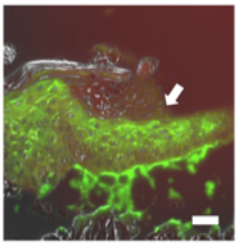

(b) (c)

Bild 4.22: **Anteil von Modellen die Cx43 (a) und Cx26 (b) Lokalisation in der regenerierenden Epidermis den verschiedenen Schichten 24 Stunden nach Verwundung zeigten.** Beispielhafter immunhistologischer Nachweis von Cx43 (rot) und Cx26 (grün) (Überlagerung mit Phasenkontrast) in einem Wundheilungsmodell, das mit GAP27 (c) inkubiert wurde (Längenmaßstab = 50 μM) (weißer Pfeil kennzeichnet die regenerierende Epidermis).

4.7.3 48 Stunden nach Verwundung

Nach 2 Tagen steigt der Anteil der Modelle mit positiver Cx43 Färbung in der regenerierenden Epidermis. Im Vergleich zur Kontrolle zeigen die Modelle, die mit GAP27, E2+GAP27 und E2 behandelt worden sind, eine breitere Expression von Cx43 in der Epidermis (Bild 4.23c). Zum Beispiel sind im SG und gesamten SSP 16,7% der mit GAP27 und $14,3\%$ der mit E2+GAP27 bzw. E2 behandelten Modelle positiv, wobei die Kontrolle in diesen Schichten keine Cx43 Expression zeigt. Es zeigt sich somit ein Trend zur breiteren Lokalisation von Cx43 mit allen Behandlungen im Vergleich zur PBS-Kontrolle. Es ergeben sich aber keine statistisch signifikanten Unterschiede ($p = 0,579$) (Bild 4.23a).

Cx26 ist bei allen Behandlungen noch deutlich positiv gefärbt (Bild 4.23b). Besonders in den Modellen, die mit E2 und E2+GAP27 behandelt wurden, ist die Cx26 Expression noch in allen Schichten der Epidermis zu erkennen. Im Gegensatz dazu ist die Expression von Cx26 in der Kontrolle und in den Modellen, die mit GAP27 behandelt worden sind, rückgängig zu sein. So sind einige Modelle nur noch im Stratum Granulosum und oberen Stratum Spinosum positiv gefärbt. Es sind keine komplett negativ gefärbten Modelle zu beobachten. Man beobachtet somit einen Trend der stärkeren Expression von Cx26 in Modellen, die mit E2 oder der Kombination E2+GAP27 behandelt wurden. Ein statistisch signifikanter Unterschied der Cx26 Färbung zum Zeitpunkt 48 Stunden zwischen den Behandlungen konnte nicht nachgewiesen werden ($p = 0,845$).

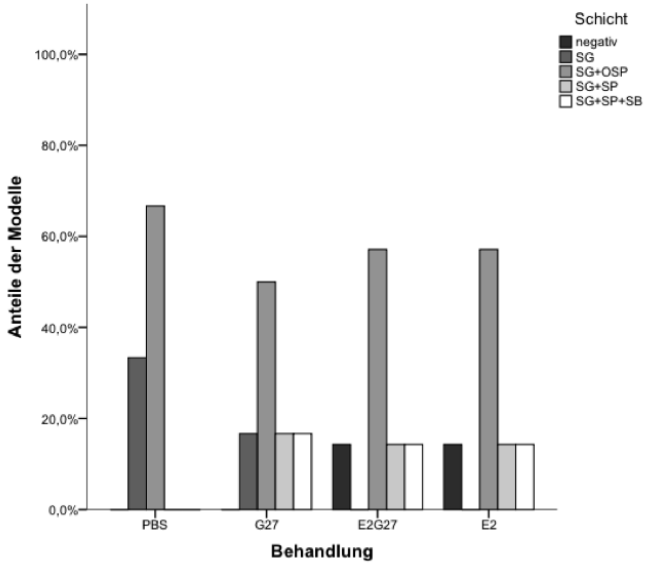

(a)

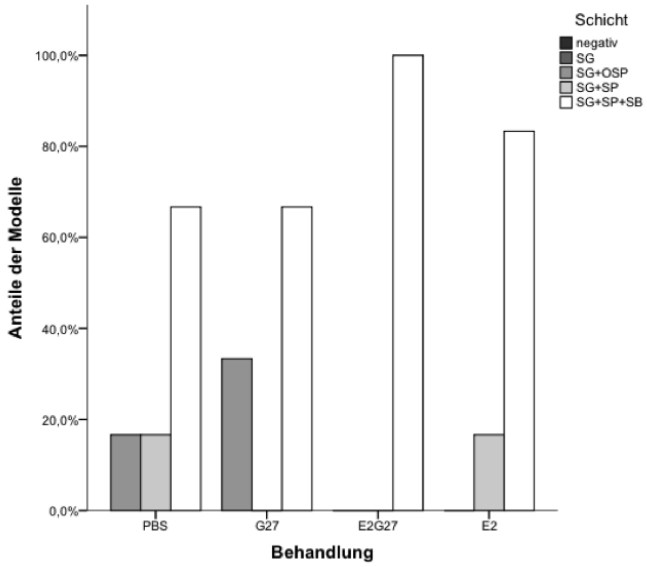

(b)

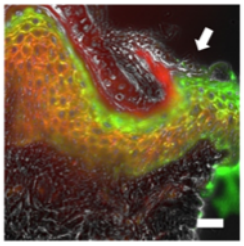

(c)

Bild 4.23: **Anteil von Modellen die Cx43 (a) und Cx26 (b) Lokalisation in der regenerierenden Epidermis den verschiedenen Schichten 48 Stunden nach Verwundung zeigten.** Beispielhafter immunhistologischer Nachweis von Cx43 (rot) und Cx26 (grün) (Überlagerung mit Phasenkontrast) in einem Wundheilungsmodell, das mit 17-β-Östradiol+GAP27 (E2G27) (c) inkubiert wurde (Längenmaßstab = 50 μM) (weißer Pfeil kennzeichnet die regenerierende Epidermis).

4.7.4 72 Stunden nach Verwundung

72 Stunden nach Verwundung hat sich das Bild der Doppelfärbung von Cx43 und Cx26 nicht wesentlich gegenüber dem Bild von 48 h geändert. Einige Modelle die mit E2 behandelt worden sind, zeigen in $12,5\%$ eine negative Färbung für Cx43. Eine positive Cx43 Färbung in allen Schichten der regenerierenden Epidermis ist für die mit PBS und E2 behandelten Modelle in $12,5\%$ und mit E2+GAP27 in 25% der Fälle zu finden, jedoch nicht für die Modelle, die mit GAP27 behandelt worden sind (Bild 4.24a). Man kann somit einen Trend beobachten, dass die Expression von Cx43 in den mit GAP27 behandelten Modellen weniger verbreitet ist, als in dem mit PBS und E2+GAP27 behandelten Modellen. In der ordinal logistischen Regression ergibt sich kein statistisch signifikanter Unterschied zwischen der Kontrolle und den Behandlungen ($p = 0,717$). Die Epression von Cx26 nimmt zum Zeitpunkt 72 h nach Verwundung in der regenerierenden Epidermis im Vergleich zum Zeitpunkt 48 h weiterhin ab. Tendentiell ist die Expression von Cx26 in der Kontrolle in allen Schichten der Epidermis noch am stärksten gegenüber den Behandlungen vertreten (Bild 4.24b). In der statistischen Auswertung ergibt sich keine statistische Signifikanz ($p = 0,792$). In allen Schichten der regenerierenden Epidermis zeigen die Modelle mit PBS zu 75%, GAP27 zu 50%, E2+GAP27 zu $57,1\%$ und E2 zu $62,5\%$ eine positive Cx26 Färbung. Einige Modelle zeigen in der Behandlung mit E2 zu $12,5\%$ eine negative Färbung für Cx26.

Zusammenfassend für die Cx43 Färbung ist festzustellen, dass es zu keinem Zeitpunkt am Wundrand und in der regenerierenden Epidermis in keiner Schicht zu einem signifikanten Unterschied zwischen den Behandlungen mit 2 nM 17-β-Östradiol (E2), 2 nM 17-β-Östradiol gemeinsam mit 600 μM GAP27 (E2+GAP27), 600 μM GAP27 (GAP27) und PBS, als Kontrolle gibt. Für die Cx26 Färbung ergibt sich ebenfalls kein statistisch signifikanter Unterschied weder am Wundrand noch in der regenerierenden Epidermis. Die Testung erfolgte mit der ordinal logistischen Regression. Es wurde das Vorhandensein von Cx43 und Cx26 in den jeweiligen Gruppen der Behandlungen des ex vivo WHM zum entsprechenden Zeitpunkt und der Lokalisierung miteinander verglichen.

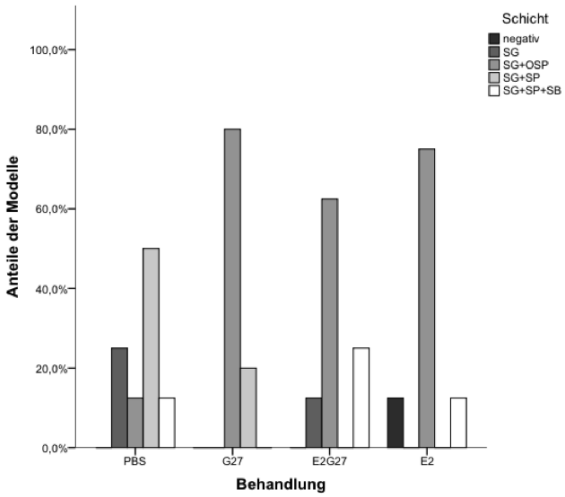

(a)

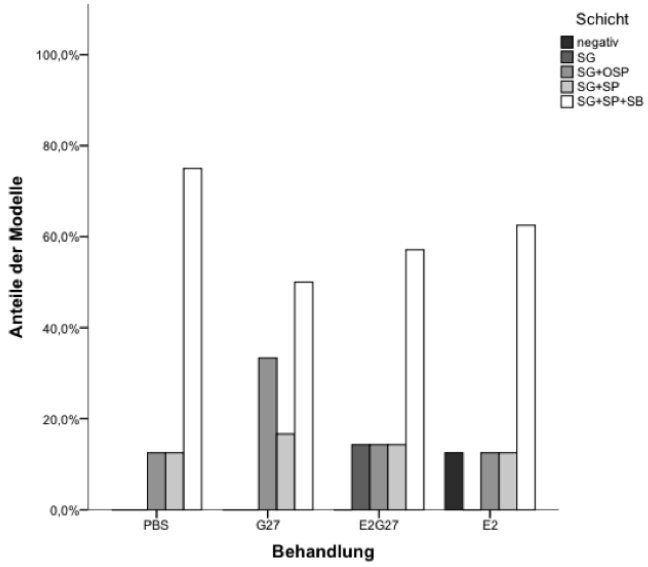

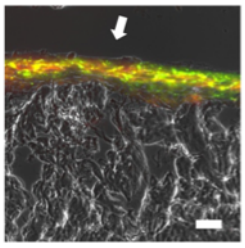

(b) (c)

Bild 4.24: **Anteil von Modellen die Cx43 (a) und Cx26 (b) Lokalisation in der regenerierenden Epidermis den verschiedenen Schichten 72 Stunden nach Verwundung zeigten.** Beispielhafter immunhistologischer Nachweis von Cx43 (rot) und Cx26 (grün) (Überlagerung mit Phasenkontrast) in einem Wundheilungsmodell, das mit 17-β-Östradiol (E2) (c) inkubiert wurde (Längenmaßstab = 50 μM) (weißer Pfeil kennzeichnet die regenerierende Epidermis).

5 Diskussion

5.1 Das porcine ex-vivo Wundheilungsmodell

Das beste Untersuchungsmaterial zur Erforschung der humanen Wundheilung ist humane Haut in vivo. Da es jedoch oft Schwierigkeiten mit der Varianz der Probanden gibt, bzw. es aus ethischer Sicht in vielen Fällen nicht vertretbar ist, mit menschlichen Probanden/Patienten zu arbeiten, hat man versucht Tiermodelle zu finden, an denen man die Prozesse der Wundheilung untersuchen kann. Diese Modelle lassen sich, je nach Spezies und Wundmodell mehr oder weniger gut auf die humane Haut extrapolieren.

In vielen verschiedenen Aspekten besitzt die Haut eines Schweins Ähnlichkeiten mit der menschlichen Haut. Das Verhältnis von Epidermis zu Dermis (Vardaxis et al. 1997), gut entwickelte Reteleisten, subkutanes Fettgewebe sowie das dermale Kollagen der porcinen Haut (Heinrich et al. 1971) gleicht der humanen Haut. Das gleiche gilt für die Anordnung, Größe und Verteilung der Blutgefäße in der Dermis und die Anzahl und Verteilung der Adnexstrukturen (Meyer et al. 1978). Die Wundheilung verläuft in den selben Phasen wie die humane Wundheilung (Sullivan et al. 2001).

Das Schwein ist für die Wundheilung ein wesentlich besseres Modell als Nager, da (a) der Aufbau der porcinen Haut der menschlichen viel ähnlicher ist, (b) die Zahl der Haarfollikel beim Schwein viel geringer ist und (c) die Wundkontraktion beim Schwein – ähnlich wie beim Menschen, aber anders als bei der Maus – eine untergeordnete Rolle spielt (Meyer et al. 1978, Meyer 1996, Brandner et al. 2006). Allerdings sind Schweine aufgrund ihrer Größe teuer in Anschaffung und Unterhalt. Darüber hinaus gebietet der Tierschutzgedanke die Suche nach Alternativen zum lebenden Tier.

Aus diesem Grund wurde das porcine ex-vivo Wundheilungsmodell in der Arbeitsgruppe Brandner/Moll etabliert und patentiert (Patent-Nr.DE 10317400). Dieses Modell hat den Vorteil, dass man die Wundheilung im dreidimensionalen System unter Beteiligung aller residenten Zellen der Epidermis und Dermis und der extrazellulären Matrix

über mehrere Tage hinweg beobachten kann. Allerdings kommt es, aufgrund der ex-vivo Situation und damit des Fehlens einer systemischen Versorgung, nicht mehr zum Einwandern von Zellen des Immunsystems. Dies erlaubt auf der anderen Seite aber auch die Dissektion von Effekten auf die Wundheilung, die intrinsisch in der Haut durch Zugabe von bestimmten Substanzen hervorgerufen werden von Effekten, für die die Einwanderung von Immunzellen nötig ist.

Dieses Modell wurde in dieser Arbeit verwendet, um den Einfluss von Östrogen auf die Wundheilung zu ermitteln, welcher durch die residenten kutanen Zellen vermittelt wird. Vor Beginn der eigentlichen Untersuchungen wurde das Modell mit Hilfe der 3D-Vermessung genauer charakterisiert, um in der Analyse möglichst genau die Mitte der Wunde beurteilen zu können und um festzustellen, ob man eine gleichmäßige Wundheilung von allen Seiten beobachten kann. Dies sollte frühere kursorische Beobachtungen widerlegen oder bestätigen.

Bisherige Beobachtungen legten nahe, dass der Abstand vom Modellrand zur Wundmitte von 3 mm abweichen könnte, da sich die Stanzbiopsien durch das Schockgefrieren in ihrer Größe verändern könnten. Darüber hinaus kann es auch beim Greifen der Stanzbiopsie mit der Pipette dazu kommen, dass diese leicht oval gedrückt wird. Tatsächlich zeigte die Vermessung, dass sich der Ausgangsradius von 3000 μm auf 2000 μm (SEM $\pm 110,7$ μm) verkleinert hat. Dies ist bei der Wahl der Schnitte für die Wundheilungsmitte zu berücksichtigen.

Die Wundränder wachsen, außer beim Vorhandensein von Haarfollikeln, relativ gleichmäßig der Mitte entgegen. Hautareale mit Haarfollikeln fördern die Wundheilung (Brown und McDowell 1942), sodass die regenerierende Epidermis in diesem Bereich weiter in die Mitte ragt, als in haarlosen Arealen. Die bereits vorher gewählte gängige Praxis, Wundheilungsränder, an denen sich ein Haarfollikel befindet, nicht auszuwerten, wird durch diese Ergebnisse unterstützt.

Da durch das oval-drücken der Wunde mit der Pinzette die Krümmung der Wunde verändert wird, sollte zusätzlich untersucht werden, ob unterschiedliche Krümmungen einen Einfluss auf die Wundheilung haben. Parallele Untersuchungen mit Wunden mit unterschiedlichem Durchmesser und damit auch unterschiedlicher Krümmung zeigten aber, dass dies nicht der Fall ist.

5.2 Die Wirkung von Östrogenen auf die Wundheilung im ex-vivo Modell

Die Haut zählt zu den „nicht klassischen“ östrogensensiblen Geweben und ihre herausragende Bedeutung als Östrogenzielorgan wurde in ihrer Komplexität erst in den vergangenen 2 Dekaden dargelegt (Zouboulis 2000, Ohnemus et al. 2006). Östrogene spielen eine komplexe Rolle bei der Wundheilung. Es ist bekannt, dass sie ihre Wirkung auf die verschiedenen zellulären Komponenten der Haut, wie Fibroblasten, Endothelzellen, Keratinozyten, als auch infiltrierende inflammatorische Zellen erzielen (Gilliver und Ashcroft 2007).

Hormonersatztherapie (HRT) bei postmenopausalen Frauen verbesserte nachweislich die Wundheilungsrate (Ashcroft et al. 1997) und gilt als präventiver Faktor gegen die Entwicklung eines chronischen Ulkus, bei chronisch venöser Insuffizienz oder Dekubitalulzera (Margolis et al. 2002). Die topische und systemische Anwendung von Östrogenen zeigt eine Verbesserung der Wundheilung bei älteren männlichen und weiblichen Patienten durch die Reduzierung der inflammatorischen Antwort (Ashcroft et al. 1997, Ashcroft et al. 1999). Auch in ovariektomisierten Ratten beschleunigt Östrogen die Wundheilung (Pirila et al. 2002).

Bei der Wundheilung handelt es sich um einen dynamischen interaktiven Prozess, der viele Mediatoren wie gewebeständige und infiltrierende Zellen, Komponenten der extrazellulären Matrix und eine Reihe von zellulären und molekularen Interaktionen beinhaltet (Singer und Clark 1999). Da die Wirkung der Östrogene unter anderem über die inflammatorische Antwort abläuft (Ashcroft et al. 1997, Campbell et al. 2010), die in dem patentierten und etablierten Wundheilungsmodell (Brandner et al. 2006) unserer Arbeitsgruppe für ex-vivo Untersuchungen nur eine nachgeordnete Rolle spielt, wollten wir untersuchen, inwieweit der beobachtete positive Einfluss der Östrogene auf die Wundheilung in vivo auch im porcinen ex-vivo WHM simuliert werden und somit eine Haut-intrinsische Antwort hervorrufen kann. Hinweise auf einen intrinsischen Mechanismus gaben bereits Untersuchungen an Keratinozyten-Zellkulturen, die gezeigt haben, dass Östrogene die Proliferation und (an einer Keratinozyten-Linie) die Migration steigern (Kanda und Watanabe 2004, Verdier-Sevrain et al. 2004, Merlo et al.

2009).

In der vorliegenden Arbeit konnte eine statistisch signifikante Verbesserung der Wundheilung in ex vivo Wunden, die mit Östrogen stimuliert wurden gegenüber der Kontrolle nachgewiesen werden. Es wurden vier verschiedene 17-β-Östradiol (1 nM, 2 nM, 100 nM und 1000 nM) Konzentrationen in die Wunde appliziert und 48 Stunden nach der Verwundung ausgewertet. Alle vier Konzentrationen ergaben eine signifikant verbesserte Wundheilungsrate gegenüber der Kontrolle. Eine Konzentrationsabhängigkeit zwischen den 17-β-Östradiol Konzentrationen von 1 nM bis 1000 nM konnte nicht beobachtet werden. Ursache dafür könnte sein, dass bereits bei 1 nM die maximale Wirkung erreicht wurde, die anschließend nicht mehr gesteigert werden konnte.

Um Unterschiede zwischen den Konzentrationen bezüglich des Wundheilungsfortschritts zu beobachten, könnte man in Zukunft versuchen die Konzentrationen zu verkleinern. Interessanterweise zeigten unsere Vorversuche, dass mit $0,1$ nM 17-β-Östradiol keine Wirkung auf das ex-vivo Wundheilungsmodell erzielt werden konnte. Eine Konzentrationsreihe müsste sich dann also im sehr engen Bereich von $0,1$ nM bis 1 nM bewegen. Erfolgversprechender wäre deshalb vermutlich, den Wundheilungsfortschritt zu einem früheren Zeitpunkt (18 h, 24 h) zu beurteilen.

Bei Männern und Frauen konnten geschlechtsspezifische Unterschiede in der Wundheilung festgestellt werden, aufgrund der unterschiedlichen zirkulierenden Steroidhormonkonzentrationen. Das männliche Geschlecht wurde als primärer Risikofaktor für chronische nichtheilende Ulzera cruris nachgewiesen (Taylor et al. 2002).

In unseren ex-vivo Modellen konnte in nicht zusätzlich mit Östrogen behandelten Wunden kein Unterschied zwischen dem männlichen und weiblichen Geschlecht beobachtet werden. Eine Erklärung hierfür könnte sein, dass die männlichen Tiere kastriert waren, was zu einem niedrigeren Level von Androgenen und somit zur Verminderung des Risikos einer schlechteren Wundheilung beim männlichen Geschlecht führen könnte. Interessanterweise führte aber die Applikation von 17-β-Östradiol in das porcine ex vivo Wundheilungsmodell bei männlichen Individuen zu einem signifikant höheren Wundheilungsfortschritt, als bei den weiblichen.

Eine mögliche Ursache hierfür ist eine unterschiedliche Ausgangskonzentration von Östrogen in männlichen und weiblichen WHM. Tatsächlich konnten wir beobachten,

dass, obwohl es sich bei den Schweinen um Tiere vor der Geschlechtsreife handelt, die Östrogenkonzentration im Blut unserer weiblichen Versuchsobjekte signifikant höher waren als bei den männlichen. Dies könnte zu einer unterschiedlichen „Grundsensibilisierung“ für Östrogen führen. Eine weitere mögliche Ursache könnte die unterschiedliche Lokalisation von Östrogenrezeptoren sein. Dies wurde aber ausgeschlossen (siehe unten). Auch zeigten sich im Immunreaktivitätsscore vergleichbare Ergebnisse. Allerdings handelt es sich dabei um eine semiquantitative Auswertemethode. Die Untersuchung der Expression auf mRNA und Proteinebene könnte ggf. weitere Hinweise auf quantitative Unterschiede geben.

Zusammenfassend lässt sich aber festhalten, dass bei unterschiedlicher Ausgangskonzentrationen von Östrogen eine Zugabe von externen Östrogen vorteilhaft für die Wundheilung ist, und dass der Effekt scheinbar deutlicher ist, wenn die Ausgangskonzentration niedriger ist. Bezogen auf die Verwendbarkeit des nicht-Östrogen-behandelten ex-vivo Modells als Modell für Hautzustände mit niedriger Östrogenkonzentration (z.B. postmenopausale Haut) zeigen die die Ergebnisse, dass vor allem die Verwendung von männlichen kastrierten Schweinen geeignet ist, da die Östrogenkonzentration im Blut dieser Schweine ($38\ ng/l \pm 5,7\ ng/l$) vergleichbar mit der von postmenopausalen Frauen ($< 39,5\ ng/l$) ist. Die Östrogen-Konzentration liegt ebenfalls im Bereich von gesunden Männern ($13,5 - 59,5\ ng/ml$).

Um die Effekte von Östrogenen nicht nur bei der Hautalterung, Pigmentierung, Haarwachstum, Talgproduktion und der Entstehung von Hautmalignomen, sondern auch der Wundheilung zu verstehen, ist es notwendig die Physiologie der Steroidhormone und deren Rezeptoren zu kennen. Der Wirkmechanismus von E2 beruht auf dem Östrogenrezeptor (ER), einem Steroidrezeptor, der zur Superfamilie der nukleären Rezeptoren zählt (Jensen und Jacobson 1962). Es existieren zwei Isoformen des Östrogenrezeptors, ERα (Greene et al. 1986) und ERβ (Kuiper et al. 1997), die in vielen unterschiedlichen Geweben bei Säugetieren vorkommen. In humaner Haut und deren Appendices, den Haarfollikeln und Talgdrüsen (Thornton et al. 2003 a) sind beide Rezeptoren in Keratinozyten (Verdier-Sevrain et al. 2004), Fibroblasten (Haczynski et al. 2002) und Adipozyten (Velickovic et al. 2013) lokalisiert.

Da bisher nichts über die Lokalisation von ERβ und ERα in porciner interfollikulä-

rer Haut bekannt war, wurde in dieser Arbeit seine Lokalisation in unverwundeter Schweinehaut bei männlichen und weiblichen Individuen untersucht. In der immunhistochemischen Färbung konnten beide Östrogenrezeptoren in der Epidermis nachgewiesen werden. In unseren Färbungen war ERα vorwiegend zytoplasmatisch und ERβ nukleär und zytoplasmatisch lokalisiert. Es zeigen sich bei der Expression beider Rezeptortypen keine signifikanten Unterschiede zwischen dem männlichen und weiblichen Geschlecht. Bei einem weiblichen Individuum war die Färbung für ERβ negativ. In diesem Modell sind die Rezeptoren offenbar herunterreguliert. Die bessere Induzierbarkeit der Wundheilung der männlichen gegenüber den weiblichen Individuen könnte mit der Herunterregulation der Rezeptoren einhergehen.

Die Verteilung des ERβ in der porcinen Epidermis ähnelt sehr der humanen Epidermis (Thornton et al. 2003 a). Allerdings gibt es Unterschiede bei den Ergebnissen zwischen Mensch und Schwein in der Lokalisation von ERα. Thornton konnte ERα nicht spezifisch in der Epidermis in Keratinozyten angefärbt werden, während dies in dieser Arbeit der Fall war. Neben dem Speziesunterschied könnten auch unterschiedliche Färbeprotokolle für dieses unterschiedliche Ergebnis verantwortlich sein. Die Arbeitsgruppe von Inoue konnte ERα und ERβ in der humanen Epidermis in Hautproben von 100 Patienten im Stratum basale bis zum Stratum granulosum nachweisen. Es gab keinen Unterschied zwischen Frauen und Männern (Inoue et al. 2011). Unsere Ergebnisse sind vergleichbar mit den Ergebnissen von der Arbeitsgruppe Inoue. Das deutet daraufhin, dass die porcine Epidermis der menschlichen Epidermis im Hinblick auf die Östrogenrezeptoren sehr ähnelt.

Es konnte gezeigt werden, dass in ovarektomierten Mäusen die Applikation eines selektiven ERβ Agonists zur signifikanten Reduzierung der Wundfläche führte. Im Gegensatz dazu konnte für ERα kein Effekt auf die Wundheilung nachgewiesen werden (Campbell et al. 2010). Man kann vermuten, dass in unserem ex vivo Modell durch Behandlung mit 17-β-Östradiol ERβ aktiviert und somit die Wundheilung gefördert wurde. Für diese Hypothese sollten jedoch, weitere Versuche mit spezifischen ERα- und ERβ-Agonisten durchgeführt werden.

5.3 Wechselwirkung zwischen Östrogen und dem Connexin-mimetischen Peptid GAP27

Aus den Erkenntnissen, das Östrogene (diese Arbeit) und GAP27, das die Funktionalität von Connexin 43 beinhaltenden Gap Junction Kanälen und Halbkanälen beeinflusst (Wright et al. 2009, Pollok et al. 2011) die Wundheilung im ex-vivo Modell beschleunigen und das Östrogene einen Einfluss auf Connexine haben (Grummer et al. 1994, Kilarski et al. 2000), wollten wir sehen, ob ein abhängiger oder unabhängiger Effekt bei der Kombination dieser beiden Substanzen zu beobachten ist.

Es ergab sich ein unterschiedlicher Einfluss der Behandlungen von 2 nM 17-β-Östradiol, 600 μM GAP27 und der Kombination von 17-β-Östradiol und GAP27 in männlichen ex vivo WHM zu den unterschiedlichen Zeitpunkten nach 18, 24 und 48 Stunden. 18 Stunden nach der Verwundung zeigten Modelle mit 2 nM E2 im Vergleich zu GAP27 aber auch zur Kombination von GAP27 mit E2 eine signifikant bessere Wundheilung. Im Vergleich zu PBS konnte man einen Trend beobachten. 24 Stunden nach Verwundung zeigt GAP27 in männlichen ex vivo WHM in Wunden ohne Östrogensubstitution einen statistisch signifikant besseren Wundheilungsfortschritt als in Wunden mit 17-β-Östradiol, eine Tendenz ist im Vergleich zu PBS zu beobachten. Dies könnte für eine besonders gute Wirkung von GAP27 in postmenopausalen Wunden sprechen. Nach 48 Stunden führten alle Behandlungen zu einem signifikant positiven Effekt gegenüber der Kontrolle. Nach 72 h ist kein deutlicher Unterschied zwischen der Kontrolle und den einzelnen Behandlungen zu erkennen. Ein leichter Trend zur verbesserten Wundheilung in 17-β-Östradiol substituierten, GAP27-behandelten Wunden war zu beobachten.

E2 und GAP27 scheinen unabhängig voneinander zu wirken, denn ansonsten müssten sie eine additive Steigerung der Wundheilung in der Behandlung als Kombination zeigen. Sie scheinen sich auch nicht positiv gegenseitig zu beeinflussen, wäre das der Fall würde man eine potenzierende Wirkung auf die Wundheilung erwarten. Zum Teil wirkt es eher, als ob sie sich gegenseitig hemmen.

5.4 Expression und Lokalisation von Cx43 und Cx26 im ex vivo WHM nach 17-β-Östradiol/ GAP27 Applikation

Es ist bekannt, dass Östrogene Connexine beeinflussen können (MacKenzie und Garfield 1985, Grummer et al. 1999). Es konnte in den letzten Jahren gezeigt werden, dass eine Herabregulation von Connexin 43 eine wichtige Rolle bei der Wundheilung spielt und dass durch Applizieren von Cx43 mimetischen Peptiden (GAP27), die die Connexin-Funktion beeinträchtigen eine Wundheilungsbeschleunigung hervorgerufen wird (Pollok et al. 2011). Connexin 26 hingegen wird während der Wundheilung verstärkt exprimiert.

Im Folgenden wurde die Beeinflussung der Expression und Lokalisation von Cx26 und Cx43 nach Applikation von 17-β-Östradiol im porcinen Wundheilungsmodell im Vergleich zu GAP27, und 17-β-Östradiol/GAP27 behandelten Modellen sowie Kontrollmodellen untersucht. Ich konnte bestätigen, dass die Applikaton von GAP27 im porcinen ex vivo WHM keine Auswirkung auf die Cx43 Lokalisation und –Regulation – wie zuvor von Pollok et al. (2011) beschrieben hat.

17-β-Östradiol aktiviert ERα und ERβ, um somit die Transkription, durch Bindung der Dimere der ligandenaktivierten Rezeptoren an spezifische DNA-Sequenzen, den sogenannten estrogen response elements (ERE), zu erhöhen. Die ERE sind im Bereich des Promotors des Zielgens lokalisiert (Klinge 2001). Im Promotor des Gens von Cx43 wurden die ERE beschrieben (Yu et al. 1994) und wir konnten auch bei hohen Konzentrationen von Östrogen (100 nM), nicht aber bei 2 nM eine Herabregulation von Cx43 mRNA beobachten (unveröffentlichte Daten). In dieser Arbeit konnte kein Einfluss von Östrogen auf die Lokalisation von Cx43 beobachet werden.

Für Cx26 wurde in dieser Arbeit zu späteren Zeitpunkten (48 h, 72 h) am Wundrand, und 72 h nach Verwundung in der regenerierenden Epidermis ein Trend zur verminderten Lokalisation von Cx26 für Modelle, die mit E2 behandelt wurden beobachtet. Die Herabregulation von Cx26 nach anfänglicher Heraufregulation ist wichtig, damit die Wundheilung tatsächlich ordnungsgemäß ablaufen kann, da sie sonst in einem hyperproliferativen Status bleibt (Goliger und Paul 1995, Coutinho et al. 2003, Brandner et al. 2004). In chronischen Wunden ist Cx26 am Wundrand vorhanden (Brandner et al. 2004). Es könnte sein, dass das ein positiver Effekt ist, durch den E2 wirkt. Zur

Klärung dieser Frage müsste die Zahl der Fälle allerdings noch stark erhöht werden.

In Zellkulturexperimenten zeigte 17-β-Östradiol allerdings bei 2 nM keinen Einfluss auf die Cx26 Expression von Keratinozyten. Bei 100 nM wird sogar eine Erhöhung von Cx26 in low Calcium zu 18 und 24 h und in high Calcium-Medium zu 24 h beobachtet (persönliche Kommunikation Sabine Vidal-y-Sy). Ob und inwieweit Östrogene Connexine in der Haut beeinflussen ist noch nicht abschließend geklärt. Die genaue Wirkung und die Funktion von Östrogenen auf Zellkomponenten in der Haut und der Einfluss von Östrogenen auf die Wundheilung sind sehr komplex und bedürfen zur Aufklärung der Mechanismen weitere intensive Untersuchungen.

6 Zusammenfassung

Die verzögerte kutane Wundheilung ist eine der wichtigsten Konsequenzen der im zunehmenden Alter veränderten Hormonkonzentrationen des Menschen. Verschiedene in vitro und in vivo Untersuchungen haben gezeigt, dass dabei Östrogen eine besondere Rolle spielt. So verbessert z.B. die Behandlung mit Östrogen die Wundheilung bei weiblichen und männlichen älteren Patienten. Ein ex-vivo Modell für die gezielte vergleichende Untersuchung der Wirkung von Substanzen in Östrogen enthaltenden und –defizienten Wunden ist bisher nicht vorhanden.

Dies wäre aber von besonderem Interesse, um z.B. Interaktionen der zu testenden Substanzen mit der An/Abwesenheit von Östrogen und somit ihre Einsetzbarkeit z.B. in post-menopausalen Wunden zu klären. In dieser Arbeit wurde deshalb ein in der Arbeitsgruppe etabliertes porcines ex-vivo Wundheilungsmodell (WHM) speziell bezüglich Unterschiede in der Wundheilung, Lokalisation von Östrogenrezeptoren und der Substitution mit Östrogen an Proben von Spendern mit niedriger ((kastrierte) männliche Schweine) und normaler (weibliche Schweine, 6 Monate) Östrogenkonzentration untersucht.

Darüber hinaus wurden die Serum-Östrogenlevel bestimmt. Dabei konnte gezeigt werden, dass das Östrogen-Serumlevel bei kastrierten männlichen Schweinen bei $38 \pm 5,7\ ng/l$ liegt, was dem Serumlevel von Männern ($13,5 - 59,5\ ng/l$) und postmenopausaler Frauen ($< 39,5\ ng/l$) entspricht. Der Wert bei weiblichen Schweinen lag bei $56 \pm 4,6\ ng/l$, was im unteren Bereich der prämenopausalen Frauen ($24,4 - 411\ ng/l$, zyklusabhängig) liegt. Dies spricht für eine Eignung der männlichen WHM als Modelle für postmenopausale Wunden, der weiblichen WHM für prämenopausale Wunden mit eher niedrigem Östrogengehalt.

Durch die Applikation von 17-β-Östradiol in männliche und weibliche porcine ex vivo Wundheilungsmodelle konnte deren Wundheilung - vergleichbar zu humanen Patienten - signifikant beschleunigt werden. Interessanterweise zeigten die behandelten männlichen

Individuen eine signifikant verbesserte Wundheilung im Vergleich zu den weiblichen. In WHM ohne Applikation von 17-β-Östradiol konnte hingegen kein Unterschied in der Wundheilung zwischen porcinem männlichen und weiblichen Geschlecht beobachtet werden. Bezüglich der Östrogenrezeptoren konnte ERα in der porcinen Epidermis zytoplasmatisch und ERβ nukleär und zytoplasmatisch lokalisiert werden. Es zeigten sich bei der Expression beider Rezeptortypen keine Unterschiede zwischen dem männlichen und weiblichen Geschlecht.

Zur Testung einer Substanz mit möglicher Wechselwirkung mit Östrogen wurde GAP27 ausgewählt. Es handelt sich dabei um ein mimetisches Peptid, dass Connexin 43 als Zielmolekül hat, dessen Expression/Funktion von Östrogen beeinflusst werden kann. Wir konnten zeigen, dass die Wundheilung im männlichen ex vivo WHM zum Zeitpunkt 18 Stunden mit GAP27 in Wunden ohne Östrogensubstitution tendentiell besser war, als in Wunden mit 17-β-Östradiol. Nach 24 h war dieser Unterschied signifikant. Dies könnte für eine besonders gute Wirkung von GAP27 in postmenopausalen Wunden sprechen. Nach 48 und 72 h konnte kein deutlicher Unterschied mehr beobachtet werden, ein leichter Trend zur verbesserten Wundheilung in 17-β-Östradiol substituierten, GAP27-behandelten Wunden war zu erkennen. In der immunhistologischen Untersuchung von Cx43 haben wir festgestellt, dass sich die mit 17-β-Östradiol behandelten Modelle von den Kontrollmodellen zu keinem Zeitpunkt signifikant unterscheiden.

Auch für ein weiteres, häufig mit der Wundheilung assoziiertes Connexin, Cx26, konnte keine signifikante Veränderung beobachtet werden. Somit werden die beobachteten Unterschiede der GAP27-Wirkung in östrogen-haltigen und –defizienten Wunden vermutlich nicht durch unterschiedliche Lokalisation/Expression des Targets oder eines eng assoziierten Connexins verursacht.

Zusammenfassend zeigen die Ergebnisse, dass das ex-vivo Wundheilungsmodell mit sorgfältig ausgewählten Spendern als Modell für Wunden mit und ohne Östrogenmangel verwendet werden kann.

7 Literaturverzeichnis

EG. Braun-Falco (2005), *Dermatologie und Venerologie, 5.Auflage. Springer Berlin*

EG. Elsässer (2008), *Körperpflege und Kosmetik, 2.Auflage. Springer Heidelberg*

EG. Jung (1995), *Dermatologie, 3. Auflage. Hippokrates Verlag GmbH Stuttgart*

EG. Moll (2005), *Duale Reihe: Dermatologie, 6.Auflage. Georg Thieme Verlag*

EG. Pambor (1995), *Dermatologie/Venerologie systematisch. UNI-MED, Bremen*

Acconcia F, Marino M (2011), *The Effects of 17beta-estradiol in Cancer are Mediated by Estrogen Receptor Signaling at the Plasma Membrane. Front Physiol. 2:30.*

Albrecht ED, Pepe GJ (1990) *Placental steroid hormone biosynthesis in primate pregnancy. Endocr Rev. 11(1):124-150.*

Albrecht ED, Aberdeen GW, Pepe GJ (2000), *The role of estrogen in the maintenance of primate pregnancy. Am J Obstet Gynecol. 182(2):432-438.*

Alexaki VI, Charalampopoulos I, Kampa M, Vassalou H, Theodoropoulos P, Stathopoulos EN, Hatzoglou A, Gravanis A, Castanas E (2004), *Estrogen exerts neuroprotective effects via membrane estrogen receptors and rapid Akt/NOS activation. Faseb J. 18(13):1594-1596.*

Altenburger R, Kissel T (1998), *Biotransformation of estradiol in the human keratinocyte cell line HaCaT: metabolism kinetics and the inhibitory effect of ethanol. Pharm Res. 15(11):1684-1689.*

Ashcroft GS, Dodsworth J, van Boxtel E, Tarnuzzer RW, Horan MA, Schultz GS, Ferguson MW (1997), *Estrogen accelerates cutaneous wound healing associated with an increase in TGF-beta1 levels. Nat Med. 3(11):1209-1215.*

Ashcroft GS, Horan MA, Ferguson MW (1998), *Aging alters the inflammatory and endothelial cell adhesion molecule profiles during human cutaneous wound healing. Lab Invest. 78(1):47-58.*

Ashcroft GS, Greenwell-Wild T, Horan MA, Wahl SM, Ferguson MW (1999), *Topical estrogen accelerates cutaneous wound healing in aged humans associated with an altered inflammatory response. Am J Pathol. 155(4):1137-1146.*

Ashcroft GS, Mills SJ (2002), *Androgen receptor-mediated inhibition of cutaneous wound healing. J Clin Invest. 110(5):615-624.*

Ashcroft GS, Ashworth JJ (2003), *Potential role of estrogens in wound healing. Am J Clin Dermatol. 4(11):737-743.*

Baumann R, Casaulta C, Simon D, Conus S, Yousefi S, Simon HU (2003), *Macrophage migration inhibitory factor delays apoptosis in neutrophils by inhibiting the mitochondria-dependent death pathway. Faseb J. 17(15):2221-2230.*

Bevans CG, Kordel M, Rhee SK, Harris AL (1998), *Isoform composition of connexin channels determines selectivity among second messengers and uncharged molecules. J Biol Chem. 273(5):2808-2816.*

Boyd AS, Morris LF, Phillips CM, Menter MA (1996), *Psoriasis and pregnancy: hormone and immune system interaction. Int J Dermatol. 35(3):169-172.*

Brandner JM, Houdek P, Husing B, Kaiser C, Moll I (2004), *Connexins 26, 30, and 43: differences among spontaneous, chronic, and accelerated human wound healing. J Invest Dermatol. 122(5):1310-1320.*

Brandner JM, Houdek P, Quitschau T, Siemann-Harms U, Ohnemus U, Willhardt I, Moll I (2006), *An Ex-vivo model to evaluate dressings & drugs for wound healing. Example: Influence of lucilia sericata extracts on wound healing progress. EWMA J. 6:11-15.*

Brann DW, Dhandapani K, Wakade C, Mahesh VB, Khan MM (2007, *Neurotrophic and neuroprotective actions of estrogen: basic mechanisms and clinical implications. Steroids. 72(5):381-405.*

Brincat MP (2000), *Hormone replacement therapy and the skin: beneficial effects: the case in favor of it. Acta Obstet Gynecol Scand. 79(4):244-249.*

Brown EJ (1995), *Phagocytosis. Bioessays. 17(2):109-117.*

Brown JB, McDowell F (1942), *Epithelial Healing and the Transplantation of Skin. Ann*

Surg. 115(6):1166-1181.

Calvin M (2000), *Oestrogens and wound healing. Maturitas. 34(3):195-210.*

Campbell L, Emmerson E, Davies F, Gilliver SC, Krust A, Chambon P, Ashcroft GS, Hardman MJ (2010), *Estrogen promotes cutaneous wound healing via estrogen receptor beta independent of its antiinflammatory activities. J Exp Med. 207(9):1825-1833.*

Carani C, Qin K, Simoni M, Faustini-Fustini M, Serpente S, Boyd J, Korach KS, Simpson ER (1997), *Effect of testosterone and estradiol in a man with aromatase deficiency. N Engl J Med. 337(2):91-95.*

Chung TH, Wang SM, Wu JC (2004), *17beta-estradiol reduces the effect of metabolic inhibition on gap junction intercellular communication in rat cardiomyocytes via the estrogen receptor. J Mol Cell Cardiol. 37(5):1013-1022.*

Conrad F, Ohnemus U, Bodo E, Biro T, Tychsen B, Gerstmayer B, Bosio A, Schmidt-Rose T, Altgilbers S, Bettermann A, Saathoff M, Meyer W, Paus R (2005), *Substantial sex-dependent differences in the response of human scalp hair follicles to estrogen stimulation in vitro advocate gender-tailored management of female versus male pattern balding. J Investig Dermatol Symp Proc. 10(3):243-246.*

Couse JF, Lindzey J, Grandien K, Gustafsson JA, Korach KS (1997) Tissue distribution and quantitative analysis of estrogen receptor-alpha (ERalpha) and estrogen receptor-beta (ERbeta) messenger ribonucleic acid in the wild-type and ERalpha-knockout mouse. Endocrinology. 138(11):4613-4621.

Coutinho P, Qiu C, Frank S, Tamber K, Becker D (2003), *Dynamic changes in connexin expression correlate with key events in the wound healing process. Cell Biol Int. 27(7):525-541.*

Cowley SM, Hoare S, Mosselman S, Parker MG (1997), *Estrogen receptors alpha and beta form heterodimers on DNA. J Biol Chem. 272(32):19858-19862.*

Danesh-Meyer HV, Green CR (2008), *Focus on molecules: connexin 43–mind the gap. Exp Eye Res. 87(6):494-495.*

Di WL, Lachelin GC, McGarrigle HH, Thomas NS, Becker DL (2001), *Oestriol and oestradiol increase cell to cell communication and connexin43 protein expression in*

human myometrium. Mol Hum Reprod. 7(7):671-679.

Drummond AE, Fuller PJ (2010), *The importance of ERbeta signalling in the ovary. J Endocrinol. 205(1):15-23.*

Enmark E, Pelto-Huikko M, Grandien K, Lagercrantz S, Lagercrantz J, Fried G, Nordenskjold M, Gustafsson JA (1997), *Human estrogen receptor beta-gene structure, chromosomal localization, and expression pattern. J Clin Endocrinol Metab. 82(12):4258-4265.*

Garfield RE, Hertzberg EL (1990), *Cell-to-cell coupling in the myometrium: Emil Bozler's prediction. Prog Clin Biol Res. 327:673-681.*

Gilliver SC, Ashcroft GS (2007), *Sex steroids and cutaneous wound healing: the contrasting influences of estrogens and androgens. Climacteric. 10(4):276-288.*

Goliger JA, Paul DL (1995), *Wounding alters epidermal connexin expression and gap junction-mediated intercellular communication. Mol Biol Cell. 6:1491-1501.*

Greene GL, Gilna P, Waterfield M, Baker A, Hort Y, Shine J (1986), *Sequence and expression of human estrogen receptor complementary DNA. Science. 231(4742):1150-1154.*

Grummer R, Chwalisz K, Mulholland J, Traub O, Winterhager E (1994), *Regulation of connexin26 and connexin43 expression in rat endometrium by ovarian steroid hormones. Biol Reprod. 51(6):1109-1116.*

Grummer R, Traub O, Winterhager E (1999), *Gap junction connexin genes cx26 and cx43 are differentially regulated by ovarian steroid hormones in rat endometrium. Endocrinology. 140(6):2509-2516.*

Guo Z, Krucken J, Benten WP, Wunderlich F (2002), *Estradiol-induced nongenomic calcium signaling regulates genotropic signaling in macrophages. J Biol Chem. 277(9):7044-7050.*

Gurtner GC, Werner S, Barrandon Y, Longaker MT (2008), *Wound repair and regeneration. Nature. 453(7193):314-321.*

Guthrie SC, Gilula NB (1989), *Gap junctional communication and development. Trends Neurosci. 12(1):12-16.*

Haass NK, Wladykowski E, Kief S, Moll I, Brandner JM (2006), *Differential induction of connexins 26 and 30 in skin tumors and their adjacent epidermis. J Histochem Cytochem. 54(2):171-182.*

Haczynski J, Tarkowski R, Jarzabek K, Slomczynska M, Wolczynski S, Magoffin DA, Jakowicki JA, Jakimiuk AJ (2002), *Human cultured skin fibroblasts express estrogen receptor alpha and beta. Int J Mol Med. 10(2):149-153.*

Hardman MJ, Emmerson E, Campbell L, Ashcroft GS (2008), *Selective estrogen receptor modulators accelerate cutaneous wound healing in ovariectomized female mice. Endocrinology. 149(2):551-557.*

Hasselquist MB (1980), *Isolation and characterisation of the estrogen receptor in human skin. Clin Endocrinol Metab. 50:76-82.*

Heinrich W, Lange PM, Stirtz T, Iancu C, Heidemann E (1971), *Isolation and characterization of the large cyanogen bromide peptides from the alpha1- and alpha2-chains of pig skin collagen. FEBS Lett. 16(1):63-67.*

Heldring N, Pike A, Andersson S, Matthews J, Cheng G, Hartman J, Tujague M, Strom A, Treuter E, Warner M, Gustafsson JA (2007), *Estrogen receptors: how do they signal and what are their targets. Physiol Rev. 87(3):905-931.*

Hewitt SC, Collins J, Grissom S, Hamilton K, Korach KS (2006), *Estren behaves as a weak estrogen rather than a nongenomic selective activator in the mouse uterus. Endocrinology. 147(5):2203-2214.*

Hortovanyi E, Varbiro S, Tokes AM, Illyes G, Szekacs B, Paku S, Kerenyi T, Kadar A (2001), *Connexin 43 expression in rat aortic smooth muscle after ovariectomy and hormonal replacement. Pathol Res Pract. 197(2):109-112.*

Huang GY, Cooper ES, Waldo K, Kirby ML, Gilula NB, Lo CW (1998), *Gap junction-mediated cell-cell communication modulates mouse neural crest migration. J Cell Biol. 143(6):1725-1734.*

Inoue T, Miki Y, Abe K, Hatori M, Hosaka M, Kariya Y, Kakuo S, Fujimura T, Hachiya A, Aiba S, Sasano H (2011), *The role of estrogen-metabolizing enzymes and estrogen receptors in human epidermis. Mol Cell Endocrinol. 344(1-2):35-40.*

Jensen E, Jacobson H (1962), *Basic guides to the mechanism of estrogen action. Recent Prog Horm Res. 18:387-414.*

Johnson KO (2001), *The roles and functions of cutaneous mechanoreceptors. Curr Opin Neurobiol. 11(4):455-461.*

Kanda N, Watanabe S (2004), *17beta-estradiol stimulates the growth of human keratinocytes by inducing cyclin D2 expression. J Invest Dermatol. 123(2):319-328.*

Kanda N, Watanabe S (2005), *Regulatory roles of sex hormones in cutaneous biology and immunology. J Dermatol Sci. 38(1):1-7.*

Kilarski WM, Hongpaisan J, Semik D, Roomans GM (2000), *Effect of progesterone and oestradiol on expression of connexin43 in cultured human myometrium cells. Folia Histochem Cytobiol. 38(1):3-9.*

Klinge CM (2001), *Estrogen receptor interaction with estrogen response elements. Nucleic Acids Res. 29(14):2905-2919.*

Kretz M, Euwens C, Hombach S, Eckardt D, Teubner B, Traub O, Willecke K, Ott T (2003), *Altered connexin expression and wound healing in the epidermis of connexin-deficient mice. Journal of Cell Science. 116:3343-3452.*

Kuiper GG, Carlsson B, Grandien K, Enmark E, Haggblad J, Nilsson S, Gustafsson JA (1997), *Comparison of the ligand binding specificity and transcript tissue distribution of estrogen receptors alpha and beta. Endocrinology. 138(3):863-870.*

Kumar MN, Gilula NB (1996), *The gap junction communication channel. Cell. 84:381-388.*

Laird DW (2006), *Life cycle of connexins in health and disease. Biochem J. 394(Pt 3):527-543.*

Lee YR, Park J, Yu HN, Kim JS, Youn HJ, Jung SH (2005), *Up-regulation of PI3K/Akt signaling by 17beta-estradiol through activation of estrogen receptor-alpha, but not estrogen receptor-beta, and stimulates cell growth in breast cancer cells. Biochem Biophys Res Commun. 336(4):1221-1226.*

Lucke T, Choudhry R, Thom R, Selmer IS, Burden AD, Hodgins MB (1999), *Upregulation of connexin 26 is a feature of keratinocyte differentiation in hyperproliferative*

epidermis, vaginal epithelium, and buccal epithelium. J Invest Dermatol. 112(3):354-361.

Luksha L, Poston L, Gustafsson JA, Hultenby K, Kublickiene K (2006), *The oestrogen receptor beta contributes to sex related differences in endothelial function of murine small arteries via EDHF. J Physiol. 577(Pt 3):945-955.*

Lye SJ, Nicholson BJ, Mascarenhas M, MacKenzie L, Petrocelli T (1993), *Increased expression of connexin-43 in the rat myometrium during labor is associated with an increase in the plasma estrogen:progesterone ratio. Endocrinology. 132(6):2380-2386.*

Macari F, Landau M, Cousin P, Mevorah B, Brenner S, Panizzon R, Schorderet DF, Hohl D, Huber M (2000), *Mutation in the gene for connexin 30.3 in a family with erythrokeratodermia variabilis. Am J Hum Genet. 67(5):1296-1301.*

MacKenzie LW, Garfield RE (1985), *Hormonal control of gap junctions in the myometrium. Am J Physiol. 248(3 Pt 1):C296-308.*

Maeda K, Naganuma M, Fukuda M, Matsunaga J, Tomita Y (1996), *Effect of pituitary and ovarian hormones on human melanocytes in vitro. Pigment Cell Res. 9(4):204-212.*

Margolis DJ, Knauss J, Bilker W (2002), *Hormone replacement therapy and prevention of pressure ulcers and venous leg ulcers. Lancet. 359(9307):675-677.*

McDonnell DP, Norris JD (2002), *Connections and regulation of the human estrogen receptor. Science. 296(5573):1642-1644.*

Merlo S, Frasca G, Canonico PL, Sortino MA (2009), *Differential involvement of estrogen receptor alpha and estrogen receptor beta in the healing promoting effect of estrogen in human keratinocytes. J Endocrinol. 200(2):189-197.*

Mese G, Richard G, White TW (2007), *Gap junctions: basic structure and function. J Invest Dermatol. 127(11):2516-2524.*

Meyer W, Schwarz R, Neurand K (1978), *The skin of domestic mammals as a model for the human skin, with special reference to the domestic pig. Curr Probl Dermatol. 7:39-52.*

Meyer W (1996), *Comments on the suitability of swine skin as a biological model for human skin. Hautarzt. 47(3):178-182.*

Mills SJ, Ashworth JJ, Gilliver SC, Hardman MJ, Ashcroft GS (2005), *The sex steroid precursor DHEA accelerates cutaneous wound healing via the estrogen receptors. J Invest Dermatol. 125(5):1053-1062.*

Morales DE, McGowan KA, Grant DS, Maheshwari S, Bhartiya D, Cid MC, Kleinman HK, Schnaper HW (1995), *Estrogen promotes angiogenic activity in human umbilical vein endothelial cells in vitro and in a murine model. Circulation. 91(3):755-763.*

Mori R, Power KT, Wang CM, Martin P, Becker DL (2006), *Acute downregulation of connexin43 at wound sites leads to a reduced inflammatory response, enhanced keratinocyte proliferation and wound fibroblast migration. J Cell Sci. 119(Pt 24):5193-5203.*

Nawate S, Fukao M, Sakuma I, Soma T, Nagai K, Takikawa O, Miwa S, Kitabatake A (2005), *Reciprocal changes in endothelium-derived hyperpolarizing factor- and nitric oxide-system in the mesenteric artery of adult female rats following ovariectomy. Br J Pharmacol. 144(2):178-189.*

Nilsson S, Gustafsson JA (2002), *Biological role of estrogen and estrogen receptors. Crit Rev Biochem Mol Biol. 37(1):1-28.*

Ohnemus U, Uenalan M, Inzunza J, Gustafsson JA, Paus R (2006), *The hair follicle as an estrogen target and source. Endocr Rev. 27(6):677-706.*

Olsen NJ, Kovacs WJ (1996), *Gonadal steroids and immunity. Endocr Rev. 17(4):369-384.*

Pedram A, Razandi M, Sainson RC, Kim JK, Hughes CC, Levin ER (2007), *A conserved mechanism for steroid receptor translocation to the plasma membrane. J Biol Chem. 282(31):22278-22288.*

Petrocelli T, Lye SJ (1993), *Regulation of transcripts encoding the myometrial gap junction protein, connexin-43, by estrogen and progesterone. Endocrinology. 133(1):284-290.*

Pirila E, Parikka M, Ramamurthy NS, Maisi P, McClain S, Kucine A, Tervahartiala T, Prikk K, Golub LM, Salo T, Sorsa T (2002), *Chemically modified tetracycline (CMT-8) and estrogen promote wound healing in ovariectomized rats: effects on matrix metalloproteinase-2, membrane type 1 matrix metalloproteinase, and laminin-5*

gamma2-chain. Wound Repair Regen. 10(1):38-51.

Pollok S, Pfeiffer AC, Lobmann R, Wright CS, Moll I, Martin PE, Brandner JM (2011), *Connexin 43 mimetic peptide Gap27 reveals potential differences in the role of Cx43 in wound repair between diabetic and non-diabetic cells. J Cell Mol Med. 15(4):861-873.*

Qiu C, Coutinho P, Frank S, Franke S, Law L-Y, Martin P, Green CR, Becker DL (2003), *Targeting Connexin 43 Expression accelerates the rate of wound repair. Curr Biol. 13:1697-1703.*

Rappolee DA, Mark D, Banda MJ, Werb Z (1988), *Wound macrophages express TGF-alpha and other growth factors in vivo: analysis by mRNA phenotyping. Science. 241(4866):708-712.*

Remmele W, Stegner HE (1987), *Recommendation for uniform definition of an immunoreactive score (IRS) for immunohistochemical estrogen receptor detection (ER-ICA) in breast cancer tissue. Pathologe. 8(3):138-140.*

Richard G (2000), *Connexins: a connection with the skin. Experimental Dermatology. 9:77-96.*

Richards TS, Dunn CA, Carter WG, Usui ML, Olerud JE, Lampe PD (2004), *Protein kinase C spatially and temporally regulates gap junctional communication during human wound repair via phosphorylation of connexin43 on serine368. J Cell Biol. 167(3):555-562.*

Robker RL, Richards JS (1998), *Hormonal control of the cell cycle in ovarian cells: proliferation versus differentiation. Biol Reprod. 59(3):476-482.*

Rodriguez-Sinovas A, Cabestrero A, Lopez D, Torre I, Morente M, Abellan A, Miro E, Ruiz-Meana M, Garcia-Dorado D (2007), *The modulatory effects of connexin 43 on cell death/survival beyond cell coupling. Prog Biophys Mol Biol. 94(1-2):219-232.*

Russell KS, Haynes MP, Sinha D, Clerisme E, Bender JR (2000), *Human vascular endothelial cells contain membrane binding sites for estradiol, which mediate rapid intracellular signaling. Proc Natl Acad Sci U S A. 97(11):5930-5935.*

Salomon D, Masgrau E, Vischer S, Ullrich S, Dupont E, Sappino P, Saurat JH, Meda P (1994), *Topography of mammalian connexins in human skin. J Invest Dermatol.*

103(2):240-247.

Saunders PT, Maguire SM, Gaughan J, Millar MR (1997), *Expression of oestrogen receptor beta (ER beta) in multiple rat tissues visualised by immunohistochemistry. J Endocrinol. 154(3):R13-16.*

Schweikert HU, Milewich L, Wilson JD (1975), *Aromatization of androstenedione by isolated human hairs. J Clin Endocrinol Metab. 40(3):413-417.*

Shanker G, Sorci-Thomas M, Adams MR (1995), *Estrogen modulates the inducible expression of platelet-derived growth factor mRNA by monocyte/macrophages. Life Sci. 56(7):499-507.*

Singer AJ, Clark RA (1999), *Cutaneous wound healing. N Engl J Med. 341(10):738-746.*

Stillman SC, Evans BA, Hughes IA (1990), *Aromatase activity in genital skin fibroblasts from normal and androgen-insensitive individuals. J Endocrinol. 127(1):177-183.*

Stramer BM, Austin JS, Roberts AB, Fini ME (2005), *Selective reduction of fibrotic markers in repairing corneas of mice deficient in Smad3. J Cell Physiol. 203(1):226-232.*

Sullivan TP, Eaglstein WH, Davis SC, Mertz P (2001), *The pig as a model for human wound healing. Wound Rep Reg. 9:66-76.*

Taylor AH, Al-Azzawi F (2000), *Immunolocalisation of oestrogen receptor beta in human tissues. J Mol Endocrinol. 24(1):145-155.*

Taylor RJ, Taylor AD, Smyth JV (2002), *Using an artificial neural network to predict healing times and risk factors for venous leg ulcers. J Wound Care. 11(3):101-105.*

Thornton MJ, Taylor AH, Mulligan K, Al-Azzawi F, Lyon CC, O'Driscoll J, Messenger AG (2003 a), *The distribution of estrogen receptor beta is distinct to that of estrogen receptor alpha and the androgen receptor in human skin and the pilosebaceous unit. J Investig Dermatol Symp Proc. 8(1):100-103.*

Thornton MJ, Taylor AH, Mulligan K, Al-Azzawi F, Lyon CC, O'Driscoll J, Messenger AG (2003 b), *Oestrogen receptor beta is the predominant oestrogen receptor in human scalp skin. Exp Dermatol. 12(2):181-190.*

Thornton MJ (2005), *Oestrogen functions in skin and skin appendages. Expert Opin Ther Targets. 9(3):617-629.*

Turner RT, Riggs BL, Spelsberg TC (1994), *Skeletal effects of estrogen. Endocr Rev. 15(3):275-300.*

ul Bari A (2006), *Keratoderma hereditarium mutilans (Vohwinkel syndrome) in three siblings. Dermatol Online J. 12(7):10.*

Vardaxis NJ, Brans TA, Boon ME, Kreis RW, Marres LM (1997), *Confocal laser scanning microscopy of porcine skin: implications for human wound healing studies. J Anat. 190 (Pt 4):601-611.*

Velickovic K, Cvoro A, Srdic B, Stokic E, Markelic M, Golic I, Otasevic V, Stancic A, Jankovic A, Vucetic M, Buzadzic B, Korac B, Korac A (2013), *Expression and Subcellular Localization of Estrogen Receptors alpha and beta in Human Fetal Brown Adipose Tissue. J Clin Endocrinol Metab.*

Verdier-Sevrain S, Yaar M, Cantatore J, Traish A, Gilchrest BA (2004), *Estradiol induces proliferation of keratinocytes via a receptor mediated mechanism. Faseb J. 18(11):1252-1254.*

Wessler S, Otto C, Wilck N, Stangl V, Fritzemeier KH (2006), *Identification of estrogen receptor ligands leading to activation of non-genomic signaling pathways while exhibiting only weak transcriptional activity. J Steroid Biochem Mol Biol. 98(1):25-35.*

White R, Lees JA, Needham M, Ham J, Parker M (1987), *Structural organization and expression of the mouse estrogen receptor. Mol Endocrinol. 1(10):735-744.*

White TW, Paul DL (1999), *Genetic diseases and gene knockouts reveal diverse connexin functions. Annu Rev Physiol. 61:283-310.*

White TW (2000), *Functional analysis of human Cx26 mutations associated with deafness. Brain Res Brain Res Rev. 32(1):181-183.*

Willecke K, Eiberger J, Degen J, Eckardt D, Romualdi A, Guldenagel M, Deutsch U, Sohl G (2002), *Structural and functional diversity of connexin genes in the mouse and human genome. Biol Chem. 383(5):725-737.*

Wright CS, van Steensel MA, Hodgins MB, Martin PE (2009), *Connexin mimetic pep-*

tides improve cell migration rates of human epidermal keratinocytes and dermal fibroblasts in vitro. Wound Repair Regen. 17(2):240-249.

Yu W, Dahl G, Werner R (1994), *The connexin43 gene is responsive to oestrogen. Proc Biol Sci. 255(1343):125-132.*

Zouboulis CC (2000), *Human skin: an independent peripheral endocrine organ. Horm Res. 54(5-6):230-242.*

Danksagung

An erster Stelle möchte ich mich bei Frau Prof. Dr. Ingrid Moll für die Überlassung des wissenschaftlichen Themas und für das Gewähren der großzügigen Arbeitsmöglichkeiten an der Klinik für Dermatologie und Venerologie des UKE bedanken.

Mein besonderer Dank gilt Frau Prof. Dr. Johanna Brandner, Leiterin des Labors für Zell- und Molekularbiologie der Klinik für Dermatologie und Venerologie des UKE, die mir mit unermüdlichem Einsatz zu jeder Zeit mit Rat und Tat zur Seite gestanden hat.

Ich danke Herrn Dr. Ohnemus für die Zweitbetreuung seitens des Fachbereichs Dermatologie.

Weterhin bedanke ich mich bei den MTAs Frau Sabine Vidal-Y-Sy, Ewa Wladykowski und Pia Houdek für die Einarbeitung der für meine Arbeit benötigten Methoden, sowie der zahlreichen Hilfestellung bei jeder offenen Frage.

Allen Mitarbeitern des Labors für Zell- und Molekularbiologie der Klinik für Dermatologie und Venerologie des UKE danke ich für das freundschaftliche Arbeitsklima und die konstruktiven fachlichen Diskussionen, die zu neuen Denkanstößen weitergeholfen haben.

Lebenslauf

entfällt aus datenschutzrechtlichen Gründen

Eidesstattliche Versicherung

Ich versichere ausdrücklich, dass ich die Arbeit selbstständig und ohne fremde Hilfe verfasst, andere als die von mir angegebenen Quellen und Hilfsmittel nicht benutzt und die aus den benutzten Werken wörtlich oder inhaltlich entnommenen Stellen einzeln nach Ausgabe (Auflage und Jahr des Erscheinens), Band und Seite des benutzten Werkes kenntlich gemacht habe.

Ferner versichere ich, dass ich die Dissertation bisher nicht einem Fachvertreter an einer anderen Hochschule zur Überprüfung vorgelegt oder mich anderweitig um Zulassung zur Promotion beworben habe.

Ich erkläre mich einverstanden, dass meine Dissertation vom Dekanat der Medizinischen Fakultät mit einer gängigen Software zur Erkennung von Plagiaten überprüft werden kann.

Unterschrift: