UNIVERSITÄTSKLINIKUM HAMBURG-EPPENDORF

Orthopädische Wirbelsäulenchirurgie
Klinik für Unfall- Hand-und Wiederherstellungschirurgie
Hamburg-Eppendorf

Prof. Dr. W. Rüther

Therapiemöglichkeiten der Spondylodiszitis im Wandel der Zeit: Das perkutane Operationsverfahren eröffnet neue Therapiehorizonte in der Behandlung der Spondylodiszitis

Dissertation

zur Erlangung des Grades eines Doktors der Medizin
an der Medizinischen Fakultät der Universität Hamburg.

vorgelegt von:

Rachel Helmers, geb. Schmitz-Hübsch
aus Steinfurt

Hamburg 2014

Angenommen von der
Medizinischen Fakultät der Universität Hamburg am: 23.02.2015

Veröffentlicht mit Genehmigung der
Medizinischen Fakultät der Universität Hamburg.

Prüfungsausschuss, der/die Vorsitzende: Prof. Dr. Nils Hansen - Algenstaedt

Prüfungsausschuss, zweite/r Gutachter/in: Prof. Dr. Luca Papavero

Inhaltsverzeichnis

Inhaltsverzeichnis II
Arbeitshypothese und Fragestellung IV
1 Einleitung 1
1.1 Spondylodiszitis: Ein kurzer Einblick in die Historie dieses vielschichtigen Krankheitsbildes 1
1.2 Definitionen und Zahlen 1
1.3 Am Anfang steht die Infektion am Ende der Patient: Spondylodiszitis - Eine diagnostische Herausforderung 3
1.4 Der Ausschluss der Differentialdiagnosen sichert die Therapie 6
2 Material und Methoden 10
2.1 Patientenkollektiv 10
2.2 Datenerhebung 11
2.3 Ziel des operativen Verfahrens 13
2.4 Operationsverfahren bei perkutaner Operationstechnik 13
2.5 Operationsverfahren bei dem traditionellen offenen Verfahren 14
2.6 Ventrales Vorgehen 15
2.7 Postoperatives Therapieregime 15
3 Ergebnisse 17
3.1 Klinische Ergebnisse 17
3.1.1 Operative Therapie 17
3.1.2 Anzahl der betroffenen Segmente und Lokalisation der Infektion 17
3.1.3 Abszedierung 19
3.2 Klinische Symptome 20
3.2.1 Besonderheiten zur Vorgeschichte / Mögliche Infektionsquellen 20
3.2.2 Nebendiagnosen / Prädisponierende Faktoren 22
3.2.3 Medikamentöse Therapie bei Aufnahme 24
3.2.4 Keimspektrum 25
3.2.5 Blutparameter 26
3.2.6 Implantate 28
3.2.7 Operationsdauer 28
3.2.8 Anzahl dekomprimierter / stabilisierter Segmente 29
3.2.9 Anzahl der Schrauben, Anzahl der Querverbinder 30
3.2.10 Durchleuchtungsdauer 30
3.2.11 Intraoperative sowie postoperative Komplikationen 31
3.2.12 Erythrozyten und Plasmagabe 32
3.2.13 Postoperatives Therapiemanagment 36
3.2.14 Intensivmedizinische Behandlungszeit 37
3.2.15 Postoperativer Verlauf 37
4 Diskussion 38
4.1 Die Spondylodiszitis – ein Krankheitsbild mit vielen Gesichtern 38
4.2 Wer erkrankt am häufigsten an diesem komplexen Krankheitsbild? 38
4.3 Ein besseres Verständnis der Beschwerdesymptomatik könnte eine frühzeitige Diagnose ermöglichen 39

4.4 Lokalisation und Ausbreitung der Infektion beeinflusst die Therapieentscheidung 40
4.5 Staphylokokkus epidermidis: Ein Keim der normalen Haut- und Schleimhautflora des Menschen wird zum Problemfall 41
4.6 Patienten mit immunologisch bedeutsame Grunderkrankungen bergen ein höheres Risiko eine Spondylodiszitis zu entwickeln 44
4.7 Das C-reaktive Protein als Indikator für die entzündliche Aktivität der Spondylodiszitis zu Beginn und im weiteren Krankheitsverlauf 46
4.8 Stationäre Verweildauer 47
4.9 Therapieempfehlungen zur Behandlung der Spondylodiszitis fehlen 48
4.10 Konservatives versus operatives Vorgehen 48
4.11 Offenes versus perkutanes Verfahren 50
5 Zusammenfassung 57
6 Abkürzungsverzeichnis 58
7 Abbildungsverzeichnis 59
8 Tabellenverzeichnis 60
9 Literaturverzeichnis 61
10 Danksagung 70
11 Eidesstattliche Erklärung 71

Arbeitshypothese und Fragestellung

Die Spondylodiszitis ist ein seltenes aber häufig schwer verlaufendes Krankheitsbild. Die Inzidenz der unspezifischen Spondylodiszitis wird mit 1:250.000 angegeben (Cramer et. al. 2003, Frangen et al. 2006, Eysel und Peters 1997). Die aktuelle Studienlage zur Therapie der Spondylodiszitis zeigt, dass zurzeit wenige prospektive, randomisierte und kontrollierte Studien vorliegen. Zudem gibt es bislang keine einheitlichen Therapieempfehlungen, das Evidenzniveau geht hierfür nicht über Level C hinaus (Lew und Waldvogel 2004).

Behandelt werden kann die Spondylodiszitis zum einen durch ein konservatives Therapieregime, welches sich durch eine konsequente Ruhigstellung des mit einem Korsett versorgten Patienten über mehrere Wochen, sowie einer hochdosierten gezielten Antibiose auszeichnet. Die Antibiose sollte hierbei möglichst nach bioptischen Keimnachweis erfolgen. Ist die Destruktion des Wirbelkörpers weit fortgeschritten, oder ist eine Nervenschädigung bereits aufgetreten, so sollte eine operative Sanierung sowie Rekonstruktion der betroffenen Wirbelkörper erfolgen.

Traditionell kommt bei der operativen Behandlung der Spondylodiszitis eine offene Operationstechnik zur Anwendung. Am Universitätsklinikum Hamburg Eppendorf wird die Spondylodiszitis seit einigen Jahren zusätzlich durch ein neues, perkutanes Operationsverfahren behandelt. Während das perkutane Operationsverfahren in der Behandlung von Frakturen in Bereich der Wirbelsäule mit großem Erfolg eingesetzt wird, ist es in der Behandlung der Spondylodiszitiden Neuland und eröffnet hier neue Therapiemöglichkeiten aufgrund einer gewebeschonenden Operationsweise, die die häufig moribunden Patienten nicht noch zusätzlichen Belastungen und somit neuen Risiken aussetzt.

Ziel der vorliegenden Arbeit ist ein Vergleich der beiden genannten operativen Verfahren. Die Vor- und Nachteile beider Verfahren sollen durch eine retrospektive Analyse dargestellt und kritisch mit den derzeitigen Therapieempfehlungen zur Behandlung der Spondylodiszitis verglichen werden.

1 Einleitung

1.1 Spondylodiszitis: Ein kurzer Einblick in die Historie dieses vielschichtigen Krankheitsbildes

„The most important requisite for clinical diagnosis of pyogenic spondylitis is a knowledge of the disease“(Jacob Kulowski 1936).

Im Jahre 1779 beschrieb der englische Chirurg Sir Percivall Pott (1714-1788) eine Symptomtrias bestehend aus Gibbus, Abszess und Lähmung heute bekannt unter dem Eponym „Pott'sche Krankheit“ (Pott 1936). Das von ihm beobachtete Krankheitsbild beschreibt die tuberkulöse Spondylodiszitis im Endstadium, welche über viele Jahrzehnte den Hauptanteil der Spondylodiszitiden darstellte.

Das Krankheitsbild der bakteriellen Entzündung der Wirbelsäule wurde erstmals 1879 durch Lannelongue (Lannelongue 1879) und 1936 ausführlich durch Kulowski (Kulowski 1936) beschrieben. Kulowski vermutete schon damals die hämatogene Verschleppung von Bakterien als Ursache für die Infektion der Wirbelkörper.

1.2 Definitionen und Zahlen

Spondylodiszitis
Der primäre Befall des Bandscheibeninnenraums wird als Diszitis bezeichnet. Im weiteren Krankheitsverlauf kommt es zu einem sekundären Befall des angrenzenden Wirbelkörpers. Es entsteht eine bakterielle Entzündung des Bandscheibeninnenraums sowie der angrenzenden Wirbelkörper.

Spondylitis
Die Spondylitis bezeichnet eine Osteomyelitis der Wirbelsäule. Durch einen bakteriellen Befall kommt es zu einer Destruktion der Wirbelkörpergrund- und deckplatten, die unbehandelt letztendlich zu einem sekundären Kollaps des Wirbelkörper selbst führt. Erst durch Ausweitung des Krankheitsprozesses kommt es zu einer Infektion des Bandscheibeninnenraums.

Zum Zeitpunkt der Diagnosestellung ist es häufig nicht mehr möglich den primären Entstehungsherd auszumachen, so dass häufig ein Mischbild vorliegt, welches keiner eindeutigen Zuordnung mehr folgen kann.

Es muss zwischen einer *spezifischen* und einer *unspezifischen* Spondylodiszitis differenziert werden. Die spezifische Spondylodiszitis hat ihre Ursache in einer Infektion durch Tuberkelbakterien, wohingegen die unspezifische Spondylodiszitis am häufigsten durch

Staphylokokken, Streptokokken, Pneumokokken, Salmonellen, Escherichia coli, Haemophilus influenza, Clostridium perfringens und Proteus mirabilis verursacht wird (Sindern et al. 1993).

Die Schwere der Erkrankung zeigte sich bis in die Anfänge des vorletzten Jahrhunderts in der hohen Letalitätsrate von über 70% bei Patienten unter 30 Jahren (Makins und Abbott 1896). In der ersten Hälfte des 20. Jahrhunderts lag die Mortalitätsrate noch zwischen 40 und 90%, konnte dann jedoch zum Ende des letzten Jahrhunderts auf unter 5 % gesenkt werden (Dufek et al. 1987). Den Rückgang der Mortalitätsrate verdanken wir zum einem der zunehmend besseren und schnelleren Diagnosestellung, insbesondere ist hier die bald flächendeckende Versorgung mit modernen Magnetresonanztomographen zu nennen, zum anderen der verbesserten chirurgischen Therapiemöglichkeiten sowie der gezielten antibiotischen Behandlung.

1963 gelang Stone der Nachweis, dass bei Erwachsenen bevorzugt die Osteomyelitis der Wirbelsäule auftritt, wohingegen bei Kindern der Befall der langen Röhrenknochen im Vordergrund steht (Stone und Bofinglio 1963).

In Mitteleuropa konnte man in den letzten Jahrzehnten einen Rückgang bakterieller Osteomyelitiden, die vorrangig Tibia, Femur und Humerus jüngerer Patienten betrifft, verzeichnen (Waldvogel et al. 1977). Etwa 2-4% aller Knocheninfekte und 8-16% aller hämatogenen Osteomyelitiden betreffen die Wirbelsäule (Przybyklski und Sharan 2001). Männer sind von dieser Erkrankung bis zu dreimal häufiger betroffen als Frauen (Frangen et al. 2006, Klöckner et al. 2001, Woertgen et al. 2006, Maiuri et al. 1997). Die Inzidenz der unspezifischen Spondylodiszitis wird mit 1:250.000 angegeben (Cramer et. al. 2003, Frangen et al. 2006, Eysel und Peters 1997).

Über Jahre hinweg ist die Zahl der an der spezifischen Spondylodiszitis erkrankten Patienten rückläufig gewesen, so dass deren Diagnostik und Behandlung zunehmend in den Hintergrund gelangte. Heute muss im zunehmenden Maße wieder ein Augenmerk auf diese Form der Spondylodiszitis gerichtet werden. Im Rahmen der steigenden HIV-Infektionen mit entsprechender Immunsupression wird eine erneute Zunahme dieses Erkrankungsbildes verzeichnet. Dieser Zusammenhang wird umso bedeutender, wenn man die Wahrscheinlichkeit des Auftretens einer spezifischen Spondylodiszitis von HIV-positiven und HIV-negativen Tuberkulosepatienten betrachtet. Bei HIV-negativen Tuberkulosepatienten manifestiert sich die Tuberkulose in nur 3% bis 5% und bei HIV-infizierten Patienten in bis zu 60% am Skelett (Moon 1997). Skeletttuberkulosen treten in 50% der Fälle an der Wirbelsäule auf (Moon 1997, Tuli 2002).

Weiterhin sollte der weltweit beobachteten Wiederkehr der Tuberkulose, insbesondere auch dem Auftreten von multiresistenten Stämmen, mit einer erhöhten Wachsamkeit begegnet werden, weil diese Entwicklung zusätzlich zu einer Häufung des Wirbelsäulenbefalls führen könnte (Tuli 2002).

Die aktuelle Literatur über Wirbelsäuleninfektionen beschäftigt sich immer wieder mit der steigenden Inzidenz der hämatogenen Wirbelsäuleninfektionen des älteren und multimorbiden Menschen (Collert 1997, Jensen et al. 1997). So wird bei den über 50-Jährigen eine innerhalb eines Jahrzehnts rasch steigende Inzidenz der unspezifischen Spondylodiszitis auf 1:100.000 im Jahre 1990 beschrieben (Jensen et al. 1997). Sucht man nach den Gründen für die steigende Inzidenz, sollte man auch die immer besser werdenden diagnostischen Möglichkeiten betrachten. Möglicherweise wären einige Diagnosen ohne den Ausbau der bildgebenden Verfahren nicht oder nicht mehr rechtzeitig gestellt worden.

1.3 Am Anfang steht die Infektion am Ende der Patient: Spondylodiszitis - Eine diagnostische Herausforderung

Betrachtet man die Infektionswege der Spondylodiszitis so ist es möglich einen endogenen von einem exogenen Ausbreitungsweg zu unterscheiden. Eine wirbelkörperferne Infektion kann durch hämatogene Streuung eines Erregers eine Keimabsiedlung in einem oder mehreren Wirbelköper verursachen und auf diesem Wege eine endogene Spondylodiszitis auslösen. Die Dissemination kann sowohl auf arteriellem als auch auf venösem Weg erfolgen. Der primäre Infektionsweg ist bei Diagnosestellung häufig nicht mehr nachweisbar. Als Ursache von exogenen Infektionen sind operative Eingriffe oder wirbelsäulennahe Injektionen bekannt. Ebenso ist eine Infektion auf lymphogenem Weg sowie durch Ausbreitung per continutatem möglich (Cramer et al. 2003, Frangen et al. 2006).

Als Risikofaktoren für das Auftreten einer Spondylodiszitis finden sich in der einschlägigen Fachliteratur Alter, Multimorbidität, vorausgegangene viszeralchirurgische Eingriffe, chronischer Alkohol- und intravenöser Drogenabusus, HIV-Infektion, chronische Hepatitiden, Diabetes mellitus, Herz- Kreislauferkrankungen, Adipositas, Niereninsuffizienz, fortgeschrittene maligne Erkrankungen, regelmäßige Einnahme von Steroiden und Immunsupressiva, Kurzdarmsyndrom, rheumatische Erkrankungen, abgelaufene Tuberkulose sowie Sichelzellanämie (McHenry et al. 2002, Rudert und Tillmann 1993, Frangen et al. 2006, Klöckner et al. 2001, Eysel und Peters 1997, Müller et al. 2004, Schinkel et al. 2003, Butler et al. 2006, Nolla et al. 2002, Maiuri et al. 1997, Heyde et al. 2006).

Nach dem ersten Auftreten von Beschwerden vergehen in der Regel 2 bis 3 Monate bis die Diagnose einer Spondylodiszitis gestellt und eine gezielte Therapie eingeleitet wird (Frederickson et al. 1978, Przybyklski und Sharan 2001). Eine wegweisende Diagnostik

wird bei weniger als einem Drittel der Betroffenen innerhalb eines Monats eingeleitet (McHenry et al. 2002, Malawski und Lukawski 1991).

Allzu oft ist die klinische Symptomatik wenig spezifisch. Das Beschwerdebild reicht von heftigen und andauernden bis hin zu eher dumpfen Rückenschmerzen, die teilweise einen Bezug zur Belastung aufweisen, teils aber auch unabhängig davon in Erscheinung treten (Klöti und Ludwig 1998). Die Diagnosestellung wird durch unspezifische Krankheits- und Schmerzsymptome häufig verzögert, diese Verzögerung wiederum führt zu einer recht hohen Rate an neurologischen Komplikationen im weiteren Verlauf (Eismont et al. 1983, Ryan und Taylor 1978).

Diagnostische Probleme ergeben sich durch die steigende Inzidenz der Erkrankung bei älteren und multimorbiden Patienten, die häufig mit unspezifischen Beschwerden vorstellig werden. Insbesondere Rückenschmerzen werden dabei initial fälschlicherweise auf degenerative Veränderungen zurückgeführt (Behre 2000, Klöckner et al. 2001, Krödel und Stürz 1989). Die Ausbildung von Lähmungserscheinung verläuft bei diesem Patientenkollektiv überwiegend schleichend. Im Rahmen eines septischen Krankheitsbildes stehen im weiteren Verlauf häufig allgemeine Krankheitssymptome im Vordergrund, so dass Lähmungserscheinungen häufig nicht rechtzeitig erkannt werden (Maiuri et al. 1997). Bei der akuten Verlaufsform liegt der Anteil eines septischen Krankheitsgeschehens zwischen 13% und 26% (Digby und Kersley 1979, Krödel und Stürz 1989).

Ausgangspunkt der klinischen Untersuchung ist die körperliche Inspektion. Die neurologische Untersuchung sollte bereits bestehende neurologische Defizite aufdecken sowie einen detaillierten prä- und postoperativen Status ermöglichen. Die Untersuchung am mobilen Patienten zeigt häufig ein Fersenfall-, Stauchungs- und Klopfschmerz bei fehlendem oder geringem lokalem Druckschmerz über der Wirbelsäule. Der Patient vermeidet, während der Überprüfung der Beweglichkeit der Wirbelsäule, die Belastung der ventralen Wirbelsäulenabschnitte indem er eine Schonhaltung einnimmt. Als besonders schmerzhaft wird oft die Inklination und Wiederaufrichtung empfunden.

Nachdem die Anamnese und die körperliche Untersuchung abgeschlossen ist, sollte das klinische Bild durch zusätzliche apparative Untersuchungen ergänzt werden. Der erste Schritt ist die Untersuchung des Blutes in Hinblick auf stattfindende systemische Reaktionen, die dem behandelnden Arzt die differentialdiagnostische Klärung der Beschwerden erleichtern sollte. Wichtige Laborparameter sind in diesem Zusammenhang die Leukozytenanzahl, die Konzentration von C-reaktive-Protein (CRP) sowie die Blutkörpersenkungsgeschwindigkeit (BSG). In der Regel kann der Verlauf der entzündlichen Reaktion anhand des CRP und der BSG kontrolliert werden (Dufek et al. 1987, Weber et al. 1998), wobei die Kontrolle der BSG zunehmend in den Hintergrund gerät.

Die Entnahme von Blutkulturen ist ein weiterer wichtiger diagnostischer Schritt. Septisch febrile Verläufe ermöglichen in ¼ der Fälle den positiven Keimnachweis (Sapico und Montomerie 1990). Ist es hingegen zu einer Ausbildung eines epiduralen Abszesses gekommen, kann der zugrundeliegende Keim in bis zu 82% der Fälle im Blut nachgewiesen werden (Darouiche et al. 1992, Sapico und Montomerie 1990).

Wichtigstes Verfahren der bildgebenden Diagnostik bei unklaren Wirbelsäulenbeschwerden ist nach wie vor das konventionelle Röntgen. Die Röntgenaufnahmen sollten soweit möglich immer am Stehtisch erfolgen. Jedoch lassen sich bei der Spondylodiszitis erste radiologische Zeichen frühestens 3 bis 4 Wochen nach Auftreten des Infektes nachweisen. Dieser Nachweis gelingt jedoch nur wenn es zur Ausbildung von ossären Läsionen gekommen ist. Die weitere radiologische Manifestation ist sehr protrahiert (Dina 1992). Beim Auftreten von klinischen Symptomen zeigen sich lediglich bei 25% der Patienten destruierende Läsionen an den Endplatten. Zu Beginn der Erkrankung ist häufig nur eine geringgradige Verschmälerung des angrenzenden Zwischenwirbelraumes sichtbar, in seltenen Fällen wurde auch eine Höhenzunahme beschrieben (Stäbler und Reiser 2001). Im weiteren Verlauf ist es möglich, dass erste lytische Herdsetzungen auftreten, die bei weiterer Zunahme im Endplattenbereich zum Wirbelkörper gerichtete konkave Substanzdefekte verursachen können. Die Zunahme dieser Substanzdefekte führt dann zu dem klassischen Bild einer Spondylodiszitis, das gekennzeichnet ist durch eine Höhenminderung des betroffenen Wirbelkörpers und einer segmentalen Kyphose. Ist bereits eine paravertebrale Abszedierung erfolgt, so zeigt sich in der anterioren-posterioren Aufsicht eine Verschiebung des paravertebralen Weichteilschattens.

Der Nativ-radiologischen Bildgebung folgt zumeist die computertomographische Darstellung des betroffenen Bereichs. Die Computertomographie ermöglicht eine detaillierte Darstellung der knöchernen Strukturen. Um sicherzustellen, dass auch schon initiale destruktive Veränderungen in der axialen Schnittbildgebung entdeckt werden, ist ein Dünnschicht-Spiral-CT mit multiplanarer Rekonstruktion erforderlich (Stäbler und Reiser 2001, Rothmann 1996). Die Spezifität der darzustellenden Veränderungen ist jedoch gering und die Differenzierung eines tumerösen von einem infektiösen Geschehen oftmals nicht möglich. Die Verwendung eines intravenösen Kontrastmittels ermöglicht die Abbildung von paravertebralen oder auch epiduralen Abszessen mit Hilfe der Computertomographie (Stäbler und Reiser 2001, Rothmann 1996).

Selbst frühste Veränderungen im Rahmen einer Spondylodiszitis können durch die Magnetresonanztomographie erkannt werden. Ein erstes Entzündungszeichen ist in der Regel ein entstehendes Knochenmarködem. In der Magnetresonanztomographie kann dieses Ödem, durch die Eigenschaft eine hohe Signalintensität in den T2- fettgesättigten oder

ödemsensitiven Sequenzen auszulösen, dargestellt werden. Das typische Bild einer Spondylitis ist hier das Auftreten des Ödems in zwei benachbarten Wirbelkörpern sowie eine Höhenminderung der dazwischen liegenden Bandscheibe mit hoher T2-Signalintensität (Stäbler und Reiser 2001, Rothmann 1996). Wie auch schon bei der nativ-radiologischen Beurteilung erwähnt, finden sich erste Veränderungen an den Endplatten der befallenen Wirbelkörper. In der Magnetresonanztomographie erkennt man diese Veränderungen an einer fokalen Auslöschung der niedrigen Signalintensität in den T1-Wichtungen sowie einer deutlichen Anreicherung bei intravenöser Gabe des Gadoliniums enthaltenen Kontrastmittels (Wolansky et al. 1999). Häufig ist das Bild der Spondylodiszitis schwer von einer fortgeschrittenen Osteochondrose zu unterscheiden.

1.4 Der Ausschluss der Differentialdiagnosen sichert die Therapie

Differentialdiagnostisch müssen osteoporotische Sinterungen, akute entzündliche Degenerationen sowie Wirbelkörpermetastasen, als auch primäre Wirbeltumore ausgeschlossen werden.

Die aktivierte erosive Osteochondrose kann sowohl vom klinischen als auch vom radiologischen Verlauf durchaus den anfänglichen Stadien einer infektiösen Spondylitis ähneln. Jedoch trifft die erosive Osteochondrose vornehmlich an der unteren LWS in den Segmenten L4/5 und L5/S1 auf und die davon betroffenen Patienten sind durchschnittlich 10 Jahre jünger als Patienten mit einer infektiösen Spondylitis (Stäbler et al. 1998).

Bei Kindern ist die juvenile Diszitis differentialdiagnostisch zu berücksichtigen. Diese verkörpert ein eigenständiges Krankheitsbild mit oftmals unklarer Ätiologie (Spiegel et al. 1972). Die vorliegende Arbeit beschäftigt sich nicht mit der Spondylodiszitis des Kindes- und Jugendalters.

Vor Beginn der operativen Versorgungsmöglichkeiten bakterieller Spondylodiszitiden, wurde dieses Erkrankungsbild ausschließlich konservativ therapiert. Die Standardtherapie bestand in einer langen Bettruhe des mit einem ruhigstellenden Korsett versorgten Patienten sowie einer hochdosierten kalkulierten Antibiose. In Anbetracht der Schwere des Krankheitsbildes und der damit oft einhergehenden massiven Zerstörung der beteiligten Wirbelkörper sowie der Gefahr bleibender Nervenschäden durch die häufig unzureichende konservative Behandlung hat die operative Therapie einen immer höheren Stellenwert erfahren. Auch in der aktuellen Literatur wird zunehmend die operative Therapie favorisiert (Arnold et al. 1997, Hadjipavlou et al. 2000, Mückley et al. 2003, Rath et al. 1996, Redfern et al. 1988, Liebergall et al. 1991).

Wenn die klinischen Symptome sowie die Destruktionen der beteiligten Wirbelkörper mild ausgeprägt sind, oder die Risiken eines operativen Eingriffs zu groß erscheinen, ist das konservative Vorgehen nach wie vor eine Behandlungsalternative (Klöckner et al. 2001, Schinkel et al. 2003). Das Hauptproblem bei der konservativen Behandlung stellt die häufig unzureichende Ruhigstellung des betroffenen Bereichs dar. Reklinierende Orthesen können eine Lastenverteilung auf die nicht betroffenen Wirbelsäulengelenke und somit eine Entlastung des ventral gelegenen infizierten Bereichs erreichen (Eysel und Peters 1997). Zusätzlich ist durch die Orthese eine Vollbelastung möglich, so dass eine vollständige Immobilisation vermieden werden kann. Die Mobilisation kann jedoch nur so lange durchgeführt werden, wie größere Defekte der ventralen Säule ausgeschlossen, oder die untere LWS oder der lumbosakrale Übergang nicht betroffen sind. In diesen Fällen ist eine mindestens sechswöchige Ruhigstellung durch konsequente Bettruhe für einen Behandlungserfolg unerlässlich (Cramer et al. 2003, Eysel und Peters 1997). Die Mobilisierung wird erst mit dem Beginn der knöchernen Konsolidierung empfohlen. Abgesehen von den Risiken einer langandauernden Immobilisation besteht eine hohe Rate an Pseudarthrosen (16-51%), die letzten Endes zu einer kyphotischen Fehlstellung und einem chronischen Schmerzsyndrom führen können (Cramer et al. 2003, Eysel und Peters 1997). Eine Fortführung der konservativen Therapie ist bei einer fehlenden Fusionsreaktion, einer fortschreitenden Destruktion oder einer klinisch ausbleibenden Verbesserung nach vier bis sechs Wochen nicht erfolgsversprechend (Klöckner et al. 2001, Eysel und Peters 1997, Schinkel et al. 2003). Problematisch ist zudem die mangelnde Vorhersagbarkeit inwieweit nach wochenlanger Immobilisation ein Stellungsverlust unter axialer Gewichtsbelastung ausfallen wird. In einer Untersuchung betrug die durchschnittliche Liegedauer von 24 konservativ behandelten Patienten mit einer unspezifischen Spondylodiszitis 6,5 Wochen, wobei nur in 50% der Fälle eine Verblockung der betroffenen Wirbelkörper eintrat (Krödel und Stürz 1989). Zusätzlich zur Immobilisation ist eine kalkulierte antibiotische Behandlung für einen Zeitraum von 6 Wochen notwendig (Behre 2000). Die Notwendigkeit einer antibiotischen Therapie stellt ein zusätzliches Problem der konservativen Behandlung der bakteriellen Spondylodiszitis dar. Um den Infekt in seiner Vollständigkeit zu sanieren müssen ausreichende Gewebespiegel des zur Therapie eingesetzten Antibiotikums im betroffenen Bereich erreicht werden. Durch intraoperativ gewonnene Gewebeproben unter effektivem Serumspiegel konnte jedoch eine unzureichende Gewebeverfügbarkeit von zum Beispiel Penicillin oder Cephalosporinen nachgewiesen werden (Riley et al. 1994, Tai et al. 2002). Zurzeit existieren wenige prospektiven, randomisierten und kontrollierten Studien zur Therapie der Spondylodiszitis. Das Evidenzniveau der Therapieempfehlungen geht nicht über Level C hinaus (Lew und Waldvogel 2004).

Ist die Erkrankung bereits so weit fortgeschritten, dass es zu einer knöcherner Destruktion und Deformität der betroffenen Wirbelkörper gekommen ist, eine Abszedierung stattge-

funden hat oder auch neurologische Defizite aufgetreten sind, besteht eine absolute Indikation zur operativen Behandlung. Nicht beherrschbare Schmerzen oder auch fehlende Compliance des Patienten für eine wochenlange Immobilisation stellen hingegen relative Indikationen zum operativen Eingriff dar. Durch die operative Versorgung ist es möglich den septischen Herd auszuräumen, den Keim nachzuweisen und somit eine erregergerechte Antibiose einzuleiten sowie die infizierten Wirbelsäulenabschnitte durch nachfolgende knöcherne Fusion und Blockwirbelbildung zu stabilisieren. Zusätzlich zum Débridement und der Spaninterposition hat sich als Standardverfahren die instrumentierte Stabilisierung mit den Vorteilen der zügigen postoperativen Mobilisation sowie einer geringen Rate an Pseudarthrosen und kyphotischen Fehlhaltungen etabliert (Frangen et al. 2006, Klöckner et al. 2001, Eysel und Peters 1997).

Der Einsatz von Implantaten in unmittelbarer Nähe des Infektionsortes wurde lange Zeit kritisch bewertet. Einzelne Autoren vermuteten eine erhöhte postoperative Wundinfektionsrate als Folge der Instrumentation (Przybyklski und Sharan 2001). Diese Bedenken konnten durch andere Studien, ausgehend von einem einzeitigen operativen Vorgehen mit zusätzlicher Instrumentation unter Antibiotikatherapie ausgeräumt werden (Dietze und Haid 1992, Levi et al. 1997).

Das traditionell offene Operationsverfahren birgt gerade für die häufig multimorbiden Patienten erhebliche Risiken für eine weitere Verschlechterung des Allgemeinzustandes. Die ausgeprägte Gewebetraumatisierung führt häufig sowohl zu intraoperativen Komplikationen wie z.B: transfusionpflichtige Blutungen als auch zu postoperativen Komplikationen in Form von Wunheilungsstörungen. Die Idee ein Verfahren zu entwickeln, welches die häufig geschwächten Patienten weniger stark belastet, sowie eine frühzeitige Mobilisation zu erreichen um weitere postoperative Komplikationen zu verhindern, ist ein Leitgedanke bei der Anwendung des perkutanen Operationsverfahren.

Die vorliegende Arbeit beschäftigt sich mit der Einführung perkutaner Operationsverfahren als neuem Bestandteil der operativen Therapie der Spondylodiszitis. Ziel dieser Arbeit ist ein retrospektiver Vergleich des perkutanen und des zurzeit am häufigsten durchgeführten offenen Operationsverfahrens. Die Vor- und Nachteile beider Verfahren werden in dieser Arbeit in Hinblick auf die derzeit in der Fachliteratur zu findenden Behandlungsansätze der Spondylodiszitis dargestellt. Es soll somit eine neue, sinnvolle Alternative zu dem zurzeit favorisierten offenen Verfahren vorgestellt werden. Um die beobachteten Patienten miteinander vergleichen zu können, wurden sie hinsichtlich der Ausprägung des Krankheitsbildes, ihrer klinischen Symptome, des stattgefundenen operativen Eingriffs, der gegebenen Transfusionsprodukte sowie des postoperativen Verlaufs retrospektiv analysiert.

Mittels statistischer Verfahren wurde die Vergleichbarkeit der Patientenkollektive vorab sichergestellt.

2 Material und Methoden

2.1 Patientenkollektiv

Im Rahmen dieser Arbeit wurden alle operativ therapierten Patienten, die von 2003 bis 2008 an einer thorakalen, lumbalen oder sakralen Spondylodiszitis litten, retrospektiv analysiert.

Den Einschlusskriterien - operativ behandelte thorakale, lumbale oder sakrale Spondylodiszitis - entsprechend konnten 46 Männer und 38 Frauen in die Studie aufgenommen werden. Das Durchschnittsalter der Studienteilnehmer betrug 64,25 Jahre.

Die statistische Auswertung erfolgte mittels des Propensity-Score. Rosenbaum und Rubin verwendeten den Propensity-Score erstmals 1983 als Methode zur Analyse von Beobachtungsstudien. (Rosenbaum et al. 1983). Die Grundidee ist dabei, die Gruppenzuweisung (hier: Wahl des OP-Verfahrens) anhand möglicher Einflussgrößen nachzubilden. Der Propensity-Score ist dann die bedingte Wahrscheinlichkeit in einer bestimmten Gruppe zu sein. Patienten mit gleichem/ähnlichen Score sind dann miteinander vergleichbar. In der Auswertung kann dieser Score dann zum einen als Adjustierungsvariable verwendet werden (regressionsbasiert) oder es können Paare gebildet werden, die den gleichen bzw. einen möglichst ähnlichen Score haben (matching), die also die gleiche Eignung für die untersuchte Behandlung haben. Dabei werden Fälle ausgeschlossen, die kein Pendant in der jeweilig anderen Gruppe haben.

Als mögliche erklärende Größe für die Operationsart wurden der ASA-Score und der BMI sowie die den Eingriff beschreibenden Variablen betroffene Segmente, Anzahl der stabilisierten Segmente, Anzahl der dekomprimierten Segmente und die Anzahl der Schrauben deklariert. Diese Variablen sind allerdings zum Teil hoch korreliert miteinander.

Aufgrund der relativ kleinen Fallzahl und der vorhandenen Missing-Struktur ist ein Kompromiss zwischen dem Einschluss möglichst vieler relevanter Variablen und der Sparsamkeit des Modells zur Vermeidung von overfitting zu suchen. Die univariaten Analysen im ersten Teil sowie Auswahlstrategien wie CART oder Faktorenanalysen lassen darauf schließen, dass die Variablen Alter, Geschlecht, BMI, ASA-Score, Anzahl der dekomprimierten Segmente, Anzahl der stabilisierten Segmente, Risikofaktor vorangegangene systemische Infektion, Abszess ventral, Abszess intraspinal und Voroperation Wirbelsäule die Operations-Entscheidung hinreichend genau abbilden. Zur Berechnung wird ein Datensatz mit multipel imputierten fehlenden Werten benutzt (Su et al. 2011).

Das Patientenkollektiv wurde in zwei Gruppen unterteilt. Die erste Gruppe umfasste 30 Patienten, die nach dem neuen perkutanen minimal-invasiven Verfahren operiert worden sind. In der zweiten Gruppe wurden 54 Patienten mittels des offenen Operationsverfahrens behandelt. Im Laufe des beobachteten Zeitraumes konnte ein zunehmender Wandel des operativen Verfahrens beobachtet werden. Wurden in den ersten Jahren die Patienten noch zunehmend nach dem traditionell offenen Verfahren operiert, konnte in den nachfolgenden Jahren ein vermehrter Einsatz des perkutanen Verfahrens beobachtet werden.

Die operative Versorgung beinhaltete in beiden Gruppen eine segmentübergreifende dorsale Stabilisierung und Dekompression sowie eine minimal-invasive ventrale interkorporelle Fusion (Mini-ALIF). In den Fällen in denen der Lokalbefund eine weitreichende Dekompression erforderte, wurde eine Rekonstruktion des ventralen Substanzdefektes durch Interposition von strukturellen Knochenspänen oder modularen Titan-Cages durchgeführt.

2.2 Datenerhebung

In die Auswertung konnten insgesamt 84 Patienten übernommen werden. Für die Datenerhebung standen alle 84 Patientenakten und Röntgenbilder zur Verfügung. Während des Krankenhausaufenthaltes verstarben drei Patienten.

Um den präoperativen Zustand der Patienten beschreiben zu können und somit eine Vergleichbarkeit des Patientenkollektivs zu erreichen, mussten Parameter gesucht werden, die bei allen Patienten während der Aufnahme untersucht sowie dokumentiert worden sind.

Das Klassifizierungssystem der American Society of Anesthesiologist (ASA) wird weltweit für die Einschätzung des anästhesiologischen Risikos verwendet. Erstmals wurde er 1941 von Skalad publiziert und angewandt (Skalad 1941). Die Patienten werden innerhalb des Klassifizierungssystems in fünf verschiedene Gruppen eingeteilt:

I. normaler gesunder Patient

II. Patient mit leichter Allgemeinerkrankung ohne Leistungseinschränkung

III. Patient mit schwerer Allgemeinerkrankung und Leistungseinschränkung

IV. Patient mit inaktivierender Allgemeinerkrankung, die eine ständige Lebensbedrohung darstellt

V. moribunder Patient, von dem nicht erwartet wird, dass er die nächsten 24 Stunden mit oder ohne Operation überlebt

Den Patienten der vorliegenden Studie wurden von dem jeweiligen prämedizierenden Anästhesisten einen ihnen entsprechender ASA-Score zugeteilt.

Die präoperative Routinediagnostik bestand in einer körperlichen Untersuchung. Ein besonderes Augenmerk lag hier auf der Untersuchung und Dokumentation des neurologischen Status. Des Weiteren wurde Blut zur Analyse des Blutbildes, der Elektrolyte, der Nieren- und Leberwerte (Kreatinen, GOT, GPT, Gamma-GT) sowie des CRP und ggf. der CK entnommen. Die Bildgebung umfasste ein konservatives Röntgen der Wirbelsäule in zwei Ebenen sowie eine Computer- oder ggf. auch Magnetresonanztomographie.

Anhand der ausführlichen Anamnesen konnten die vorhandenen Begleiterkrankungen sowie die Risikofaktoren erfasst werden. Zusätzlich wurden Besonderheiten zur Vorgeschichte wie z.B. abgelaufene Infektionen oder auch stattgefundene Operationen dokumentiert.

Der Schwerpunkt bei der Aufarbeitung der jeweiligen Operation lag in der möglichst detaillierten Beschreibung des durchgeführten Eingriffs. Auf diese Weise konnten u.a. das Operationsverfahren, das verwendete Material, die Anzahl der Schrauben sowie die Bestrahlungszeit anhand vorhandener Operationsprotokolle aufgezeichnet werden. Um den perioperativen Blutverlust retrospektiv zu ermitteln, wurden die transfundierten Blut- sowie Plasmakonserven dokumentiert.

Vorhandene neurologische Defizite wurden retrospektiv anhand des Frankel-Scores sowohl prä- als auch postoperativ erfasst. Der Frankel Score bietet eine Klassifikation neurologischer Ausfälle nach Wirbelsäulenverletzungen. Die neurologischen Ausfälle werden in die fünf Gruppen A bis E unterteilt (Frangen et al. 2006).

A (complete)	Kompletter motorischer- und sensorischer Funktionsverlust unterhalb des verletzten Segmentes
B (sensory only)	Kompletter motorischer Funktionsverlust unterhalb des verletzten Segmentes, sensorische Funktion weitgehend erhalten
C (motor useless)	Sensorische Funktion erhalten, motorische Funktion unterhalb der Läsion vorhanden, allerdings nutzlos für Bewegungsabläufe
D (motor useful)	Weitgehend erhaltene sensorische und motorische Funktion unterhalb der Läsion, Patienten können mit/ohne Hilfe gehen.
E (recovery)	Keine neurologische Symptomatik, allenfalls anormale Reflexe.

Tab. 1: Neurologischer Status nach Frankel-Score (Frankel et al. 1969)

2.3 Ziel des operativen Verfahrens

Oberstes Ziel des operativen Verfahrens ist die Sanierung des Infektherdes sowie die Wiederherstellung der Stabilität als auch die Beseitigung evt. vorhandener Deformitäten der Wirbelsäule. Wie in der einschlägigen Fachliteratur beschrieben stellt die Drainage des Abszesses, die Resektion des Infektionsherdes sowie bei ausgedehnten Verläufen die Dekompression des Spinalkanals und die Rekonstruktion der ventralen Säule die operative Vorgehensweise dar (Emery et al. 1989, Göb 1982, Hadjipavlou et al. 2001, Stoltze et al. 1992). Das einseitige Vorgehen, d.h. in diesem Fall das ventrodorsale Vorgehen, wird vor allem bei ausgedehnten ventralen Substanzdefekten mit notwendiger Defektüberbrückung eingesetzt.

2.4 Operationsverfahren bei perkutaner Operationstechnik

Beim perkutanen Verfahren wurde sowohl das XIA- als auch das MANTIS-Wirbelsäulenfixateur-Systems der Firma Stryker verwendet. Nach den üblichen präoperativen Vorbereitungen wurden über den präoperativ durch Bildwandler bestimmten Pedikeleintrittstellen vier 2 bis 3 cm lange Hautinzisionen angelegt. Es folgt das scharfe Durchtrennen des Subkutangewebes und die Längsspaltung der Faszie. Im weiteren Verlauf wurde kulissenförmig und stumpf zwischen M. multifidus, der nach medial und M. longissimus der nach lateral weggehalten wird, die entsprechende Pedikeleintrittstelle unter Bildwandlerkontrolle aufgesucht. Die Überprüfung der korrekten Lage erfolgt nach Setzen der Pedikelmarker in seitlicher und a. p. Durchleuchtung. Anschließend erfolgt die Platzierung der Polyaxialschrauben. Zur Erregerdiagnostik erfolgt nun eine transpedikuläre

Yamshidi-PE aus dem von der Entzündung betroffenen Wirbelkörper. Es folgt die Eröffnung des Bandscheibenfaches mit ausgiebigen Débridement und gleichzeitiger mikrobiologischer Probenentnahme. Die Grund- und Deckplatten werden vollständig, bis zur kortikalen Blutung, welche sich im Operationsmikroskop darstellen lässt, curettiert. Jetzt kann die eigentliche Stabilisierung mittels Pedikelschrauben, die jeweils unter seitlicher und anteriorer-posteriorer Bildwandlerkontrolle platziert werden, durchgeführt werden. Anschließend erfolgt, wenn notwendig, die Dekompression im von der Entzündung betroffenen Bereich. Nach ausreichender Dekompression folgt die Platzierung der Längsstäbe. Nach Längenmessung erfolgt das Einbringen zweier harmonisch dem Sagittalprofil angepassten Titanstäbe in die Schraubenköpfe. Abschließend werden die Blockerschrauben eingebracht und bei korrekter Lage mit dem Drehmomentschlüssel definitiv festgezogen. Es folgt eine erneute Bildwandlerkontrolle in 2 Ebenen, um eine korrekte Materiallage sicherzustellen. Vor dem Wundverschluss erfolgt mehrfaches Spülen über die Stichinzisionen und das Einbringen von Redondrainagen. Der Wundverschluss erfolgt durch gedoppelte Fasciennähte, Subkutannähte sowie abschließender Hautnähte. Die Anlage eines sterilen Wundverbandes beendet den operativen Eingriff (Hansen-Algenstaedt et al.).

2.5 Operationsverfahren bei dem traditionellen offenen Verfahren

Nach den üblichen präoperativen Vorbereitungen folgt zunächst die Markierung der für die Stabilisierung ausschlaggebenden Wirbelkörper. Es folgt ein mittelliniger Hautschnitt über die Dornfortsätze mit Darstellung der oberflächigen Fascie. Der Fascienspaltung schließt sich die Präparation der Paravertebralmuskulatur mit dem Elektrokauter an. Es folgt ein Ablösen der Paravertebralmuskulatur von den Dornfortsätzen mit Elektrokauter, Cobb-Rasparatorium und ausgezogenen Kompressen. Es erfolgt das Einsetzen der tiefen Wundspreizer und eine sorgfältige Blutstillung. Anschließend beginnt die Stabilisation mit den Pedikelschrauben. Hierzu wird zunächst der Pedikeleingang mit dem Pfriem markiert und seine korrekte Lage im seitlichen Strahlengang dokumentiert. Nachfolgend werden die Pedikelschrauben bis zur Wirbelkörperhinterkante vorgeschoben. In dieser Phase erfolgt eine erneute seitliche und a.p. Bildwandlerkontrolle. Weiteres Vorpfriemen, Gewindeschneiden und Platzierung der vorselektionierten Pedikelschrauben schließt das Setzen der Pedikelschrauben ab. Abschließend erfolgt die Dokumentation der korrekten Implantatlage im seitlichen und a.p. Strahlengang. Auf das Setzen der Pedikelschrauben folgt die Dekompression. Nach der Eröffnung des Bandscheibenfaches folgt ein ausgiebiges Débridement mit gleichzeitiger mikrobiologischer Probenentnahme, die der Erregerdiagnostik dient. Die Grund- und Deckplatten werden vollständig bis zur kortikalen Blutung curretiert. Wenn notwendig schließt sich jetzt die 360°-Dekompression an. Abschließend erfolgt die Platzierung der Längsstäbe. Die dem Sagittalprofil angepassten Titanstäbe werden in die Schraubenköpfe eingebracht. Das Setzen der Blockerschrauben sowie deren

definitives Festziehen mit dem Drehmomentschlüssel schließt die Instrumentation ab. Eine erneute Bildwandlerkontrolle überprüft die korrekte Lage der Materialien. Ein schichtweiser Wundverschluss mit Fasciennaht, Subcutannaht und abschließend atraumatischer Hautnaht beendet den operativen Eingriff.

2.6 Ventrales Vorgehen

Bei ausgedehntem Befall ist häufig auch eine ventrale Infektausräumung erforderlich. Je nach Floridität des Infektes wird in diesen Fällen zusätzlich zu dem dorsalen auch ein ventrales Débridement und, wenn notwendig, eine Dekompression durchgeführt. Dieser ventrale Eingriff kann entweder als einzeitiger operativer Eingriff, dorsoventrales Vorgehen oder auch im weiteren Verlauf in einer zweiten geplanten Operation stattfinden. Als Defektfüllung kommt in der Regel ein zuvor entnommener trikortikaler Beckenkammspan zum Einsatz. Nur längerstreckige Eingriffe erfordern den Einsatz eines Cages. Die ventralen operativen Eingriffe wurden in der vorliegenden retrospektiven Analyse nicht berücksichtigt.

2.7 Postoperatives Therapieregime

Alle Patienten erhielten bis zum sicheren Keimnachweis eine kalkulierte Antibiose. Derzeitige Therapieempfehlungen, laut umfangreich recherchierten Übersichtsarbeiten, richten sich nach dem vermutlich zugrunde liegenden Keim. Methicillin-sensible Staphylokokken werden demnach mit Nafcillin oder Oxacillin, Methicillin-resistente Staphylokokken mit Vancomycin behandelt. Bei einer vermutlich durch Streptokokken verursachten Infektion wird eine Therapie mit Cetriaxone oder Penicillin empfohlen. Gramnegative Keime sollten entweder mit Cephalosporinen der 3. oder 4. Generation oder Fluorchinolonen behandelt werden. Nach Keimnachweis wurde den Patienten für zwei Wochen eine individuelle zweifach Antibiose intravenös verabreicht (Daniel J Sexton et al. 2004). Nach diesen zwei Wochen intravenöser Therapie ist die Antibiose dann als orale Dosis für insgesamt drei Monate fortgeführt worden.

In der Regel konnte am ersten postoperativen Tag mit der Mobilisation des Patienten begonnen werden. Vorrausetzung für die Mobilisation des Patienten war eine stabile Kreislaufsituation sowie eine individuell abgestimmte suffiziente Schmerztherapie.

Eine Korsettversorgung der Patienten erfolgte nach Abstimmung der betreuenden Ärzte vor allem bei den Patienten, bei denen die Stabilität der Wirbelsäule entweder aufgrund der Schwere der Erkrankung oder auch aufgrund osteoporotischer Veränderungen gefährdet war.

Nach ihrer Entlassung sollten die Patienten das Tragen schwerer Lasten über fünf Kilogramm in den kommenden 6 Monaten vermeiden.

3 Ergebnisse

3.1 Klinische Ergebnisse

3.1.1 Operative Therapie

Nach dem perkutanen minimal invasiven Verfahren sind 30 Patienten operiert worden, das offene Verfahren wurde bei 54 Patienten durchgeführt.

3.1.2 Anzahl der betroffenen Segmente und Lokalisation der Infektion

Zu einer Infektion eines Segmentes ist es bei 68 (81%) der untersuchten Patienten gekommen. Bei neun Patienten waren zwei Segmente, in fünf Fällen waren drei Segmente und jeweils einmal waren vier und sechs Segmente von der Infektion betroffen. Abbildung 1 zeigt, dass innerhalb der Gruppe, die nach dem traditionellen offenen Verfahren operiert worden ist, in 85,2% der Fälle ein Segment von der Entzündung betroffen war. Nur in 5,6% der Fälle waren jeweils zwei sowie drei Segmente befallen. Mehr als drei Segmente (1x vier bzw. 1x fünf) waren in 1,6% der Fälle von der Entzündung betroffen. Innerhalb der perkutan-operierten Patientengruppe, tritt am häufigsten eine Infektion von einem Segment auf (73,3%). Während sich in nur 5,6% der Fälle in der offen operierten Patientengruppe die Entzündung schon auf zwei Wirbelkörper bei Diagnosestellung ausgebreitet hatte, ist die Zahl der Fälle mit zwei oder drei infizierten Segmenten innerhalb der Gruppe, die nach dem perkutanen Verfahren operiert worden ist, mit 26,7% prozentual deutlich höher (20%: zwei betroffene Segmente, 26,7%: drei betroffene Segmente).

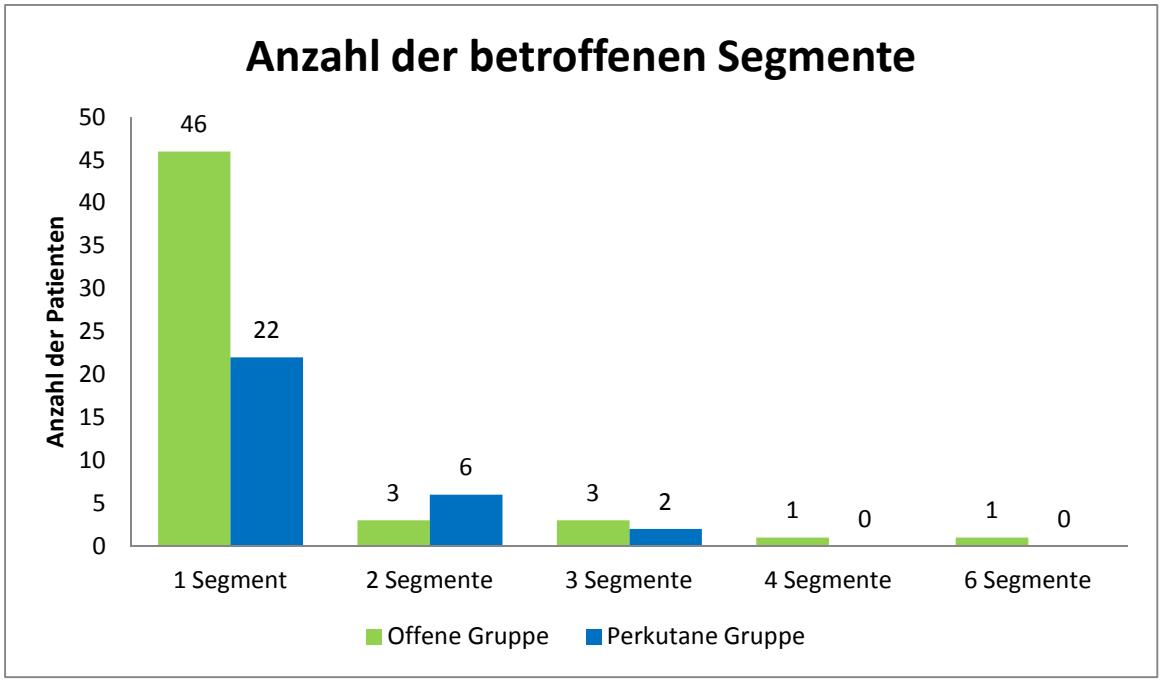

Abb. 1: Ausdehnung der Infektion innerhalb beider operativer Gruppen

In dem vorliegenden Patientenkollektiv war der lumbale Wirbelsäulenabschnitt der am häufigsten betroffene Bereich. Insgesamt konnte die Infektion bei 42 (49,98%) Patienten an der Lendenwirbelsäule diagnostiziert werden. Bei neun Patienten (10,71%) war sowohl der lumbale als auch der sakrale Bereich von der Infektion betroffen. Die am häufigsten betroffenen Wirbelkörper waren der dritte und vierte sowie der vierte und fünfte Lendenwirbelkörper bei je 13 (15,5%) Patienten. Der thorakale Wirbelsäulenabschnitt war bei 25 (29,75%) Patienten infiziert. Ein Befall thorakaler als auch lumbaler Wirbelsäulenabschnitte konnte bei sechs Patienten (7,14%) festgestellt werden. Lumbale, thorakale und sakrale Wirbelsäulenabschnitte waren bei zwei Patienten (2,38%) betroffen. Wie Abbildung 2 zeigt, spiegeln sich diese Zahlen auch dann wieder, wenn man die offen sowie die perkutan operierten Patienten miteinander vergleicht. Der lumbale Wirbelsäulenabschnitt ist in beiden Gruppen am häufigsten von der Infektion betroffen. In der offen operierten Gruppe in 50,4% in der perkutan operierten Gruppe in 36,3% der Fälle. Auch steht der Befall der thorakalen Wirbelsäulenabschnitten in beiden Gruppen auf Platz zwei mit 28,8% in der offen operierten und 29,7% in der perkutan operierten Gruppe. Unterschiedliche Fallzahlen innerhalb beider operativer Gruppen zeigen sich hinsichtlich eines Befalls sowohl der thorakalen als auch der lumbalen Wirbelsäulenabschnitte. Innerhalb der offen operierten Gruppe ist ein Befall der thorakalen sowie zusätzlich der lumbalen Wirbelkörper in 5,4% der Fälle aufgetreten, hingegen ist in der perkutan operierten Gruppe der Befall der thorakalen und lumbalen Abschnitte mit 19,8% deutlich höher. Ein Befall des lumbalen und sakralen Wirbelsäulenabschnitts ließ sich in 12,6% der Fälle innerhalb der offen operierten Gruppe nachweisen. Innerhalb der perkutan operierten Gruppe in 6,6% der Fälle. Zu einem

Befall der thorakalen, lumbalen als auch sakralen Abschnitte ist es in zwei Fällen gekommen (2,38%), diese Patienten sind nach dem perkutanen Verfahren operiert worden.

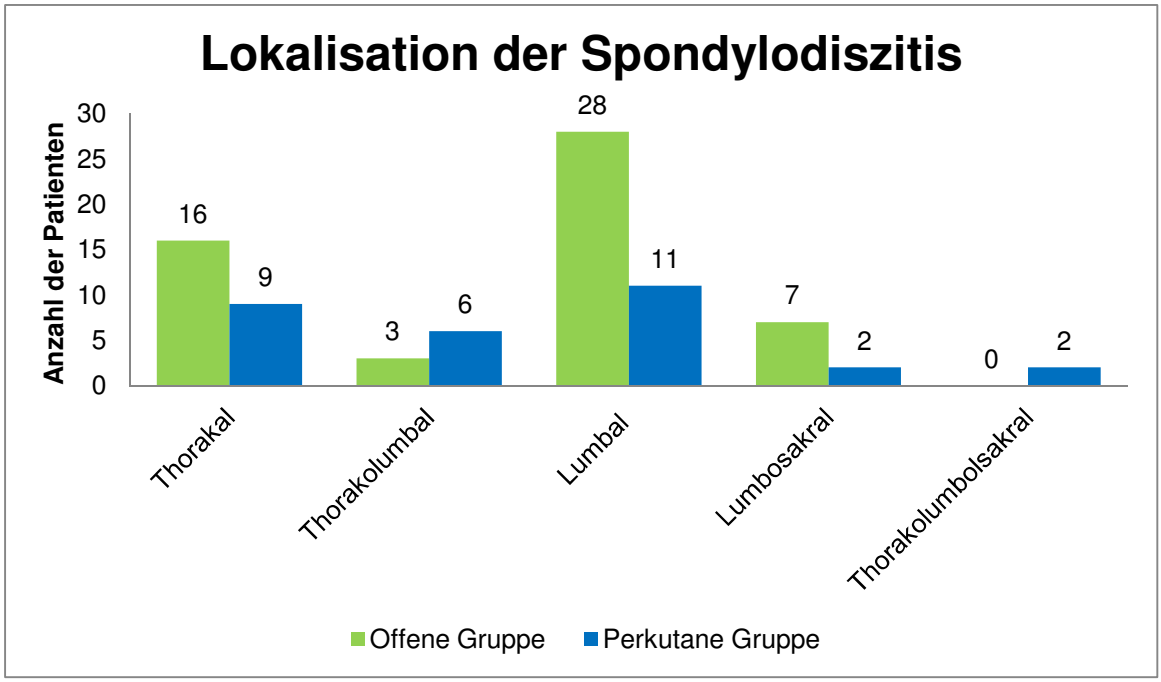

Abb. 2: Lokalisation der Spondylodiszitis innerhalb beider operativer Gruppen

3.1.3 Abszedierung

Insgesamt konnten in 57 Fällen ein oder auch mehrere Abszesse nachgewiesen werden. Zwei oder mehr Abszesse fanden sich bei 16 Patienten innerhalb des Patientenkollektivs. Bei 41 (51,2%) Patienten wurde ein epiduraler, bei 62 (77,5%) Patienten ein paravertebraler sowie bei 61 (76,2%) Patienten ein ventraler Abszess radiologisch gesichert. Abszesse andere Lokalisationen fanden sich bei vier (5,2%) Patienten. Patienten der offen operierten Gruppe wiesen in 76,5% der Fälle einen paravertebralen Abszess auf. Im Gegensatz hierzu war der häufigste Abszess innerhalb der perkutan operierten Gruppe der ventrale Abszess mit 89,7%. Epidurale Abszesse fanden sich bei 49,0% innerhalb der offenen Gruppe als zweithäufigste Abszesslokalisation. Paravertebrale Abszesse, die in der offen operierten Gruppe am häufigsten anzutreffen waren, sind die zweithäufigste Abszesslokalisation in der perkutan operierten Gruppe mit 79,3%. Epidurale Abszesse treten dann mit 49 % in der offenen und 55,2% in der perkutanen Gruppe jeweils als dritthäufigste Abszesslokalisation auf.

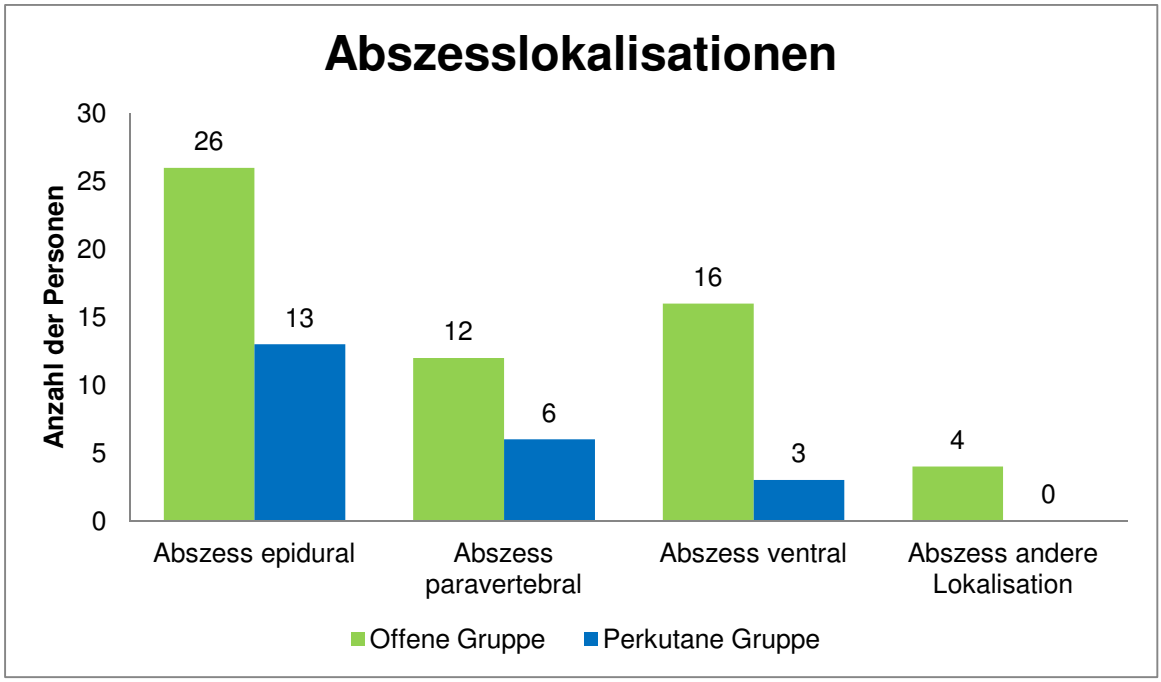

Abb. 3: Abszesslokalisationen

3.2 Klinische Symptome

3.2.1 Besonderheiten zur Vorgeschichte / Mögliche Infektionsquellen

Ein der Spondylodiszitis vorausgehendes septisches Krankheitsgeschehen konnte bei insgesamt neun Patienten beobachtet werden. Von diesen neun Patienten wurde einer aufgrund einer Sepsis bei Mitralklappenendokarditis mit Begleitmeningitis zuvor stationär behandelt (perkutane Gruppe), zwei weitere Patienten litten unter einer Staphylococcus aureus Sepsis. Ursächlich kam in einem Fall eine Pneumonie (perkutane Gruppe) als Auslöser in Betracht ein anderes Mal trat sie nach einer Abszessausräumung rechts zervikal auf (offene Gruppe). Ein weiterer Patient hatte nach einer Schnittverletzung 2004 eine Sepsis entwickelt und litt anschliessend seit 2005 unter chronischen Rückenschmerzen (offene Gruppe). Eine Portsepsis mit Nachweis von Staphylokokkus epidermidis und Candida albicans fand sich anamnestisch in der Blutkultur bei einem Patienten (perkutane Gruppe), ein anderer Patient wurde aufgrund von Rückenschmerzen mit Ausstrahlung in die Flanke und begleitender Übelkeit aufgenommen und entwickelte dann im weiteren Krankheitsverlauf eine Sepsis, bei der MRSA in der Blutkultur nachgewiesen werden konnte (offene Gruppe). Bei einem Patienten entwickelte sich nach einer Stanzbiopsie der Prostata ein septisches Krankheitsbild, im weiteren Verlauf aufgetretene Beschwerden an der Lendenwirbelsäule wurden bei nicht auffälliger kernspintomographischer Diagnostik als Myalgien bewertet und der Patient erhielt eine computertomographisch gesteuerte analgetische Applikation im Schmerzbereich. Später erfolgte dann die Aufnahme ins UKE bei

hochgradigem Verdacht auf Spondylodiszitis (perkutane Gruppe). Eine TUR-B-Resektion bei Blasentumor mit Urosepsis konnte bei einem Patienten als mögliche Infektionsquelle festgehalten werden (offene Gruppe), ein weiterer Patient wurde in das Universitätsklinikum Hamburg-Eppendorf bei bestehendem Fieber mit Staphylococcus aureus in der Blutkultur und Verdacht auf septischer pulmonaler Absiedlung bei zusätzlich bestehender Immunthrombozytopenie aufgenommen. Im weiteren stationären Verlauf wurde dann eine Spondylodiszitis festgestellt (offene Gruppe). Eine Streptokokkensepsis nach neu eingeleiteter Cortisontherapie bei Verdacht auf eine seronegativer Arthritis und einem zusätzlich vorhandenen präsacralen Dekubitus konnte bei einem weiteren Patienten diagnostiziert werden (offene Gruppe).

Vorausgegangene operative Eingriffe fanden sich bei sechs Patienten. Eine Zahnextraktion vier Wochen vor stationärer Aufnahme konnte in einem Fall als mögliche Infektionsquelle dokumentiert werden (perkutane Gruppe), eine vorausgehende laparoskopische Hemifundoplikatio und Kardiomyotomie bei einem anderen Patienten (perkutane Gruppe). Eine weitere mögliche Infektionsquelle zeigte sich in Form einer akuten infektiösen Staphylococcus aureus Endokarditis nach erfolgter Zahnsanierung bei einem weiteren Patienten (perkutane Gruppe), bei zwei anderen Patienten, zeigte sich eine Wundinfektion nach Nukleotomie als vorausgehende mögliche Infektionsquelle (perkutane Gruppe). Während sich bei einem Patienten eine Spondylodiszitis in einem aufgrund eines Bandscheibenleidens operierten Segments (offene Gruppe) entwickelte, fand sich eine akute Endokarditis mit Aortenklappenersatz bei zusätzlichen Zustand nach Cholangitis sowie Cholezystektomie mit biliodigestiver Anastomose bei einem anderen Patienten innerhalb der Kohorte (perkutan). Eine explorative Laparotomie bei Unterbauchschmerzen und Makrohämaturie mit einem retroperitoneal gelegenen Abszess im Bereich des Harnleiters bei einem weiteren Patienten dokumentiert (offene Gruppe). Die erste stationäre Aufnahme eines Patienten nach Entfernung einer infizierten Spongiosaschraube am linken Trochanter major erfolgte bei hochfieberhafter Infektion in einer externen Klinik. Es zeigte sich bei diesem Patienten eine ausgedehnte, septierte Abszesshöhle im linken Unterbauch und Becken entlang des M. iliopsoas, die im weiteren Verlauf diagnostizierte Spondylodiszitis wurde schließlich durch das Universitätsklinikum Hamburg-Eppendorf behandelt (offene Gruppe). Ein weiterer Patient wurde aufgrund von Bandscheibenproblematiken mehrfach operativ therapiert, zusätzlich erhielt er eine Facettenrhizotomie an zwei Segmenten sowie mehrfache Gelenkinfiltrationen (offene Gruppe). Ebenfalls an der Wirbelsäule voroperiert wurde ein Patient, der aufgrund einer Spondylitis eine dorsale Stabilisation erhalten hatte (offene Gruppe). Ein anderer Patient wurde zur operativen Sanierung einer Spondylodiszitis bei infizierter Aortenprothese aus einem externen Krankenhaus übernommen. Er wies bei Aufnahme einen weit ausgedehnten paravertebralen Abszess mit Umscheidung einer infrarenalen Aortenprothese auf. Der Patient litt seit der

Aortenoperation unter progredienten ausstrahlenden Schmerzen tiefthorakal sowie lumbal (offene Gruppe).

Weitere mögliche Infektionsquellen aufgrund vorausgehender entzündlicher Geschehnisse waren eine Sigmadivertikulitis mit pericolischem Abszess und Pleuraerguss (offene Gruppe), eine Nierenbeckenentzündung (perkutane Gruppe), der Verdacht auf offene Lungentuberkulose (perkutane Gruppe), eine Meningoenzephalitis (offene Gruppe), eine Staphylococcus aureus Pneumonie mit nachfolgender Spondylodiszitis der Brustwirbelkörper acht und neun, die zunächst konservativ behandelt worden ist (perkutane Gruppe), eine mit Staphylococcus aureus infizierte Hüft-TEP bei dauerhafter Corticoideinahme aufgrund rezidivierender Zentralarterienverschlüsse (offene Gruppe) und bei einem weiteren Patienten ein Reizerguss des rechten Kniegelenks (offene Gruppe). Eine spezifische Spondylodiszitis fand sich bei einem Patienten mit seit über fünf Monaten bestehenden, progredienten, thorakal lokalisierten Rückenschmerzen. Weiterhin klagte der Patient über Nachtschweiß und Gewichtsverlust. Bei der körperlichen Untersuchung konnte man eine derbe Raumforderung rechtsseitig der Wirbelsäule in Höhe der Skapula beobachten. Ein Jahr zuvor wurde bei diesem Patienten eine abgeheilte, alte Lungen-Tuberculose diagnostiziert. In der intraoperativ entnommenen Probe konnte Mycobacterium tuberculosis nachgewiesen werden (offene Gruppe). Eine Reaktivierung einer bekannten Spondylidiszitis fand sich bei einem Patienten, der sich aufgrund eines Schulterempyems bei Z.n. Humeruskopfresektion in orthopädischer Behandlung befand (offene Gruppe). Ein ausgeprägtes Ulcus duodeni nach Forrest Grad III wurde bei einem weiteren Patient zuvor stationär behandelt (offene Gruppe).

Aufgrund von Rückenschmerzen wurden bei sechs Patienten Infiltrationstherapien in der Vorgeschichte durchgeführt (3: offene Gruppe, 3: perkutane Gruppe).

3.2.2 Nebendiagnosen / Prädisponierende Faktoren

Betrachtet man das untersuchte Patientenkollektiv hinsichtlich der bestehenden Nebendiagnosen, so fällt auf, dass ein Großteil der Patienten multimorbide ist, d.h. von mehreren Erkrankungen gleichzeitig betroffen ist. Wie Abbildung 4 zeigt haben nur 18 Patienten - 12 Patienten in der Gruppe des offenen Operationsverfahrens und sechs Patienten, die nach dem perkutanen Verfahren operiert worden sind - zum Zeitpunkt der Diagnosestellung keine weiteren Nebendiagnosen. Es zeigt sich, dass die Patienten, die nach dem perkutanen Verfahren operiert worden sind, im Durchschnitt mehr Erkrankungen neben der Spondylodiszitis aufwiesen, als die, deren Spondylodiszitis nach dem traditionell offenen Verfahren saniert worden ist. Für die Auswertung wurden die Nebendiagnosen sowie Risikofaktoren ausgewählt, die als prädisponierende Faktoren für die Entwicklung einer Spondylodiszitis gelten. Die Risikofaktoren für die Entwicklung einer Spondylodiszitis

wurden im einleitenden Teil dieser Arbeit ausführlich erläutert. Unter anderem stellt der Diabetes mellitus einen wichtigen prädisponierenden Faktor dar. Als mögliche Ursachen diskutiert man u.a. eine Miterkrankung des Rückenmarks, eine reduzierte Immunkompetenz und somit eine einhergehende erhöhte Anfälligkeit für Infektionen (Meiners und Böhm 2003, Leibovici et al. 1996).

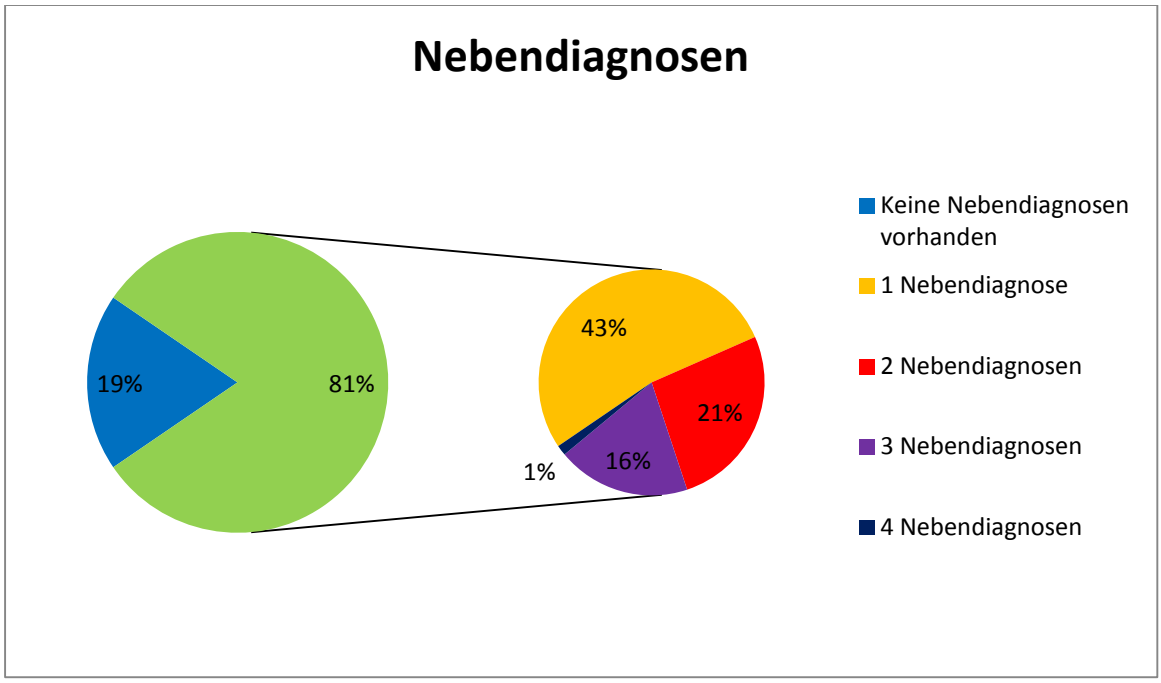

Abb. 4: Häufigkeit von Nebendiagnosen im untersuchten Patientenkollektiv

Abbildung 5 gibt einen Überblick über die im untersuchten Kollektiv aufgetretenen Nebendiagnosen.

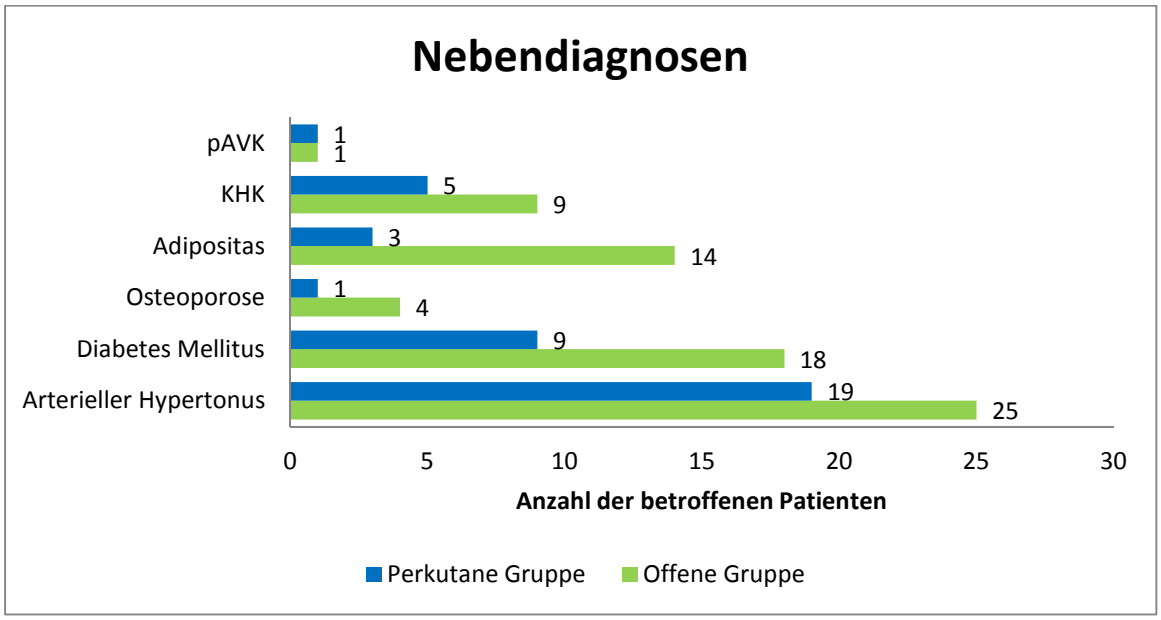

Abb. 5: Nebendiagnosen im untersuchten Kollektiv

Als zusätzliche Risikofaktoren, die die Entstehung einer Spondylodiszitis begünstigen können, wurden die in Abbildung 6 aufgeführten Faktoren erfasst.

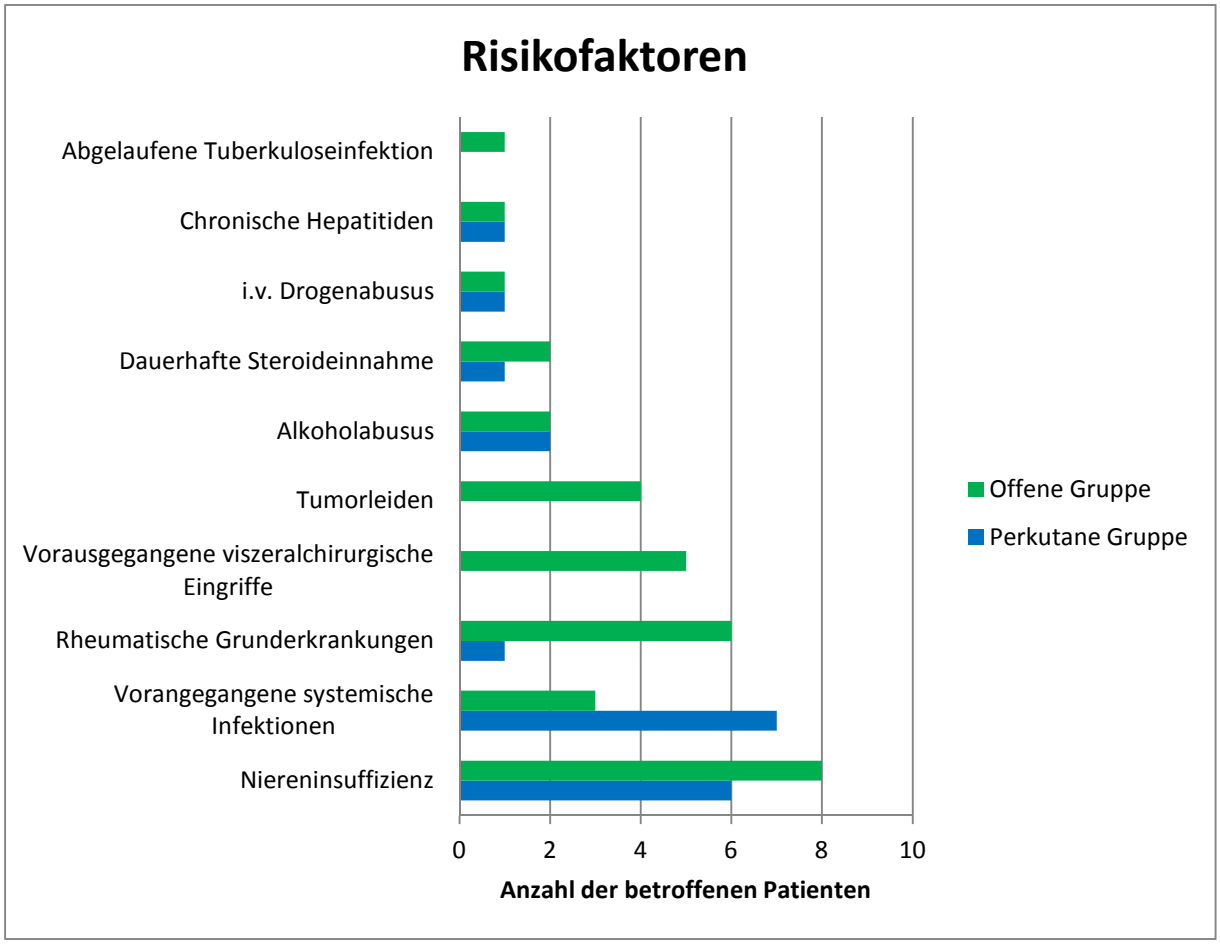

Abb. 6: Risikofaktoren im untersuchten Kollektiv

Die Risikoprofile zeigen, dass es häufig einen Zusammenhang zwischen Erkrankungen, die das Immunsystem zum einen stimulieren, zum anderen aber auch schwächen und der Entstehung einer Spondylodiszitis gibt. Das gleichzeitige Auftreten mehrerer Risikofaktoren führte häufig zu einer Zuspitzung des Krankheitsgeschehens sowie einem komplexen Krankheitsbild.

3.2.3 Medikamentöse Therapie bei Aufnahme

Bei Aufnahme der Patienten erfolgte eine detaillierte Medikamentenanamnese. Hier wurde insbesondere die schon bestehende schmerztherapeutische Einstellung erfasst sowie eine bereits ambulant eingeleitete Antibiose protokolliert, um diese im weiteren stationären Verlauf fortzuführen bzw. dem Keimspektrum anzupassen.

Die medikamentöse Schmerzbehandlung wurde retrospektiv in Hinblick auf periphere- und zentral wirkende Schmerzmedikamente, sowie antidepressiv oder auch antikonvulsiv wirkende Substanzen analysiert. Die schmerztherapeutische Behandlung der Patienten erfolgte nach dem WHO-Stufenschema. Mit 71,1% (54 Patienten) - 70,8% der offenen Gruppe sowie 71,4% der perkutanen Gruppe - hat weit über die Hälfte der Patienten bei Aufnahme ein peripheres Schmerzmittel eingenommen (WHO-Stufenschema Stufe 1). Zusätzlich nahmen 63,6% (49 Patienten) – 63,3%der offenen Gruppe sowie 64,3% der perkutanen Gruppe - ein zentral wirkendes Schmerzmedikament ein (WHO-Stufenschema, Stufe 2). 19,5% (15 Patienten) - 22,4% der offenen Gruppe sowie 14,3% der perkutanen Gruppe - erhielten zusätzlich eine antidepressive oder auch antikonvulsive medikamentöse Behandlung (WHO-Stufenschema, Stufe 3). Eine antibiotische Vorbehandlung wurde bei 36,8% der Patienten (28 Patienten) - 35,4% der offenen Gruppe sowie 39,3% der perkutanen Gruppe - bereits eingeleitet (Missing 9,5%). Insgesamt wurde bei 83,1% der Patienten (64 Patienten) - 87,8% der offenen Gruppe sowie 75% der perkutanen Gruppe - neben der medikamentösen Therapie zu Behandlung der Spondylodiszitis eine medikamentöse Dauertherapie angewendet.

3.2.4 Keimspektrum

Wie Abbildung 6 zeigt, wurde retrospektiv in dieser Studie am häufigsten Staphylococcus epidermidis mit 26,2%, d.h. bei 22 Patienten nachgewiesen (Offene Gruppe: 25,9%, Perkutane Gruppe: 26,7%). Der mikrobiologische Keimnachweis stellte bei 17 (20,2%) Patienten Staphylococcus aureus als verursachenden Keim fest. Dieser steht damit auf Platz zwei der verursachenden Keime mit 20,2% (Offene Gruppe: 24,1%, Perkutane Gruppe: 13,3%).

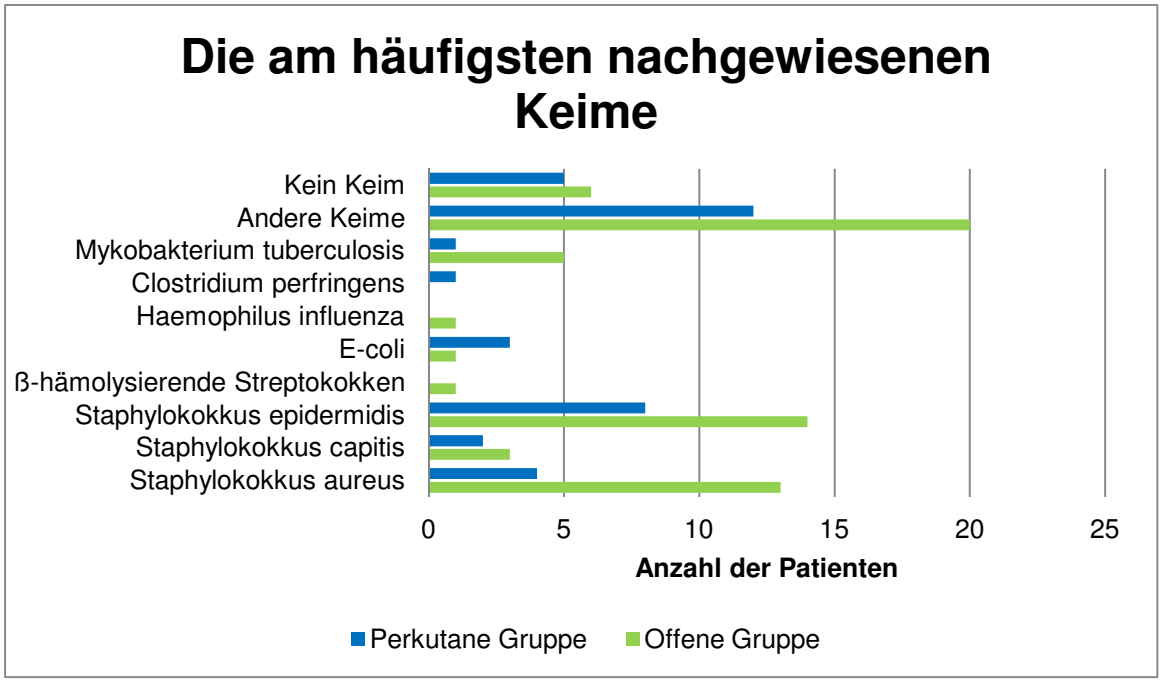

Abb. 6: Nachgewiesene Keime

Bei drei von den 84 untersuchten Patienten ließ sich eine Mischinfektion mit Bakterium und Pilz nachweisen, in einem Fall konnte Candida albicans als einziger Erreger nachgewiesen werden (Offene Gruppe). Die spezifische Spondylodiszitis, also eine Spondylodiszitis ausgelöst durch das Mycobacterium tuberculosis, konnte in sechs Fällen diagnostiziert werden (7,1%, Offene Gruppe: 9,3%, perkutane Gruppe: 3,3%). Ein in den letzten Monaten zunehmend diskutierter Problemkeim ist das grammnegative Stäbchenbakterium Acinetobacter baumanii. Der Keim ist ubiquitär in der Umwelt anzutreffen sowie als Bestandteil der Hautflora des Menschen. Die zunehmende Resistenzentwicklung dieses Keims erschwert eine suffiziente Therapie. Als Krankheitsbild steht die nosokomiale Pneumonie im Vordergrund. Bei einem Patienten in dieser Studie konnte u.a. Acinetobacter baumanii nachgewiesen werden (Offene Gruppe).

3.2.5 Blutparameter

Bei der Aufnahme der Patienten erfolgte eine routinemäßige Laborkontrolle, die aus einem Differentialblutbild, dem Nachweis des C-reaktiven-Proteins als Entzündungsparameter sowie der Kontrolle des Kreatininwertes zur Abschätzung der Nierenfunktion bestand. Weitere Parameter wurden entsprechend der Anamese patientenspezifisch bestimmt. Der Normbereich des CRP liegt bei unter 5mg/l. Die Patienten wiesen präoperativ einen durchschnittlichen CRP-Wert von 59,67mg/l (Offene Gruppe: 89,94mg/l; Perkutane Gruppe 61,34mg/l) auf (vgl. Abb. 7). Patienten der offenen Gruppe wiesen innerhalb der beschreibenden Statistik zu Beginn einen höheren Spiegel des C-reaktiven Proteins im Blut auf als Patienten, die mittels perkutaner Verfahren behandelt worden sind.

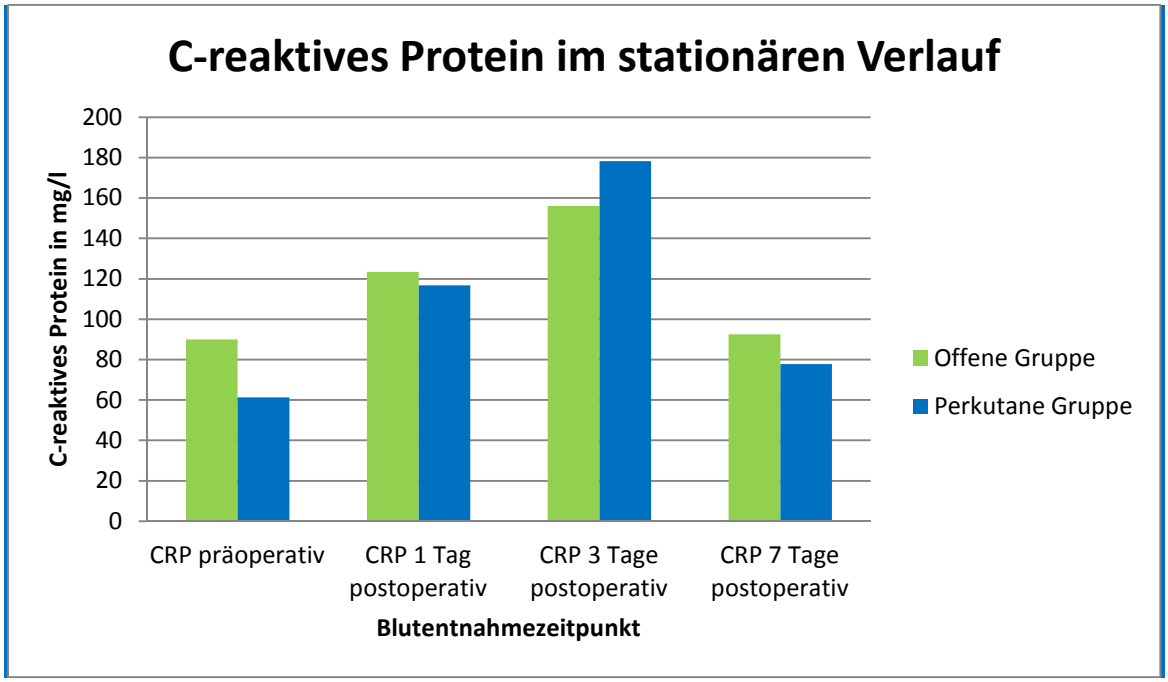

Abb. 7: CRP-Verlauf in mg/l im Gruppenvergleich

Postoperativ zeigte sich ein durchschnittlicher CRP-Wert von 104,4mg/l (Offene Gruppe: 123,4mg/l; Perkutane Gruppe: 116,8mg/l) der im weiteren Verlauf auf 141,3mg/l (Offene Gruppe: 156mg/l; Perkutane Gruppe: 178,3mg/l) anstieg und sieben Tage postoperativ auf 68,71mg/l (Offene Gruppe: 92,57mg/l; Perkutane Gruppe: 77,75mg/l) absank. Laut beschreibender Statistik steigt der im Blut bestimmte Spiegel des C-reaktiven Proteins innerhalb beider Gruppen bis zum dritten postoperativen Tag an. Wie die vorausgehenden Daten erläutern zeigt sich ein höherer Anstieg des CRP innerhalb der Gruppe, die nach dem perkutanen Verfahren operiert worden ist. Am siebten postoperativen Tag ist der CRP-Spiegel im Blut innerhalb der offenen Gruppe unter seinen durchschnittlichen Ausgangswert gesunken.

Patienten, die nach dem perkutanen Verfahren operiert worden sind, wiesen am siebten postoperativen Tag durchschnittlich noch leicht über den Ausgangsspiegel erhöhte Werte auf.

Abbildung 8 stellt die Entwicklung der prä- und postoperativ bestimmten Hämoglobinwerten in g/dl der Patienten dar. Die beschreibende Statistik lieferte hier die nachfolgenden Werte, eine statistische Signifikanz konnte nicht nachgewiesen werden. Patienten der offenen Gruppe wiesen bei Aufnahme einen durchschnittlichen Hb-Wert von 11,5 ± 1,7g/dl, Patienten der perkutanen Gruppe von 11,4 ± 1,5g/dl auf.

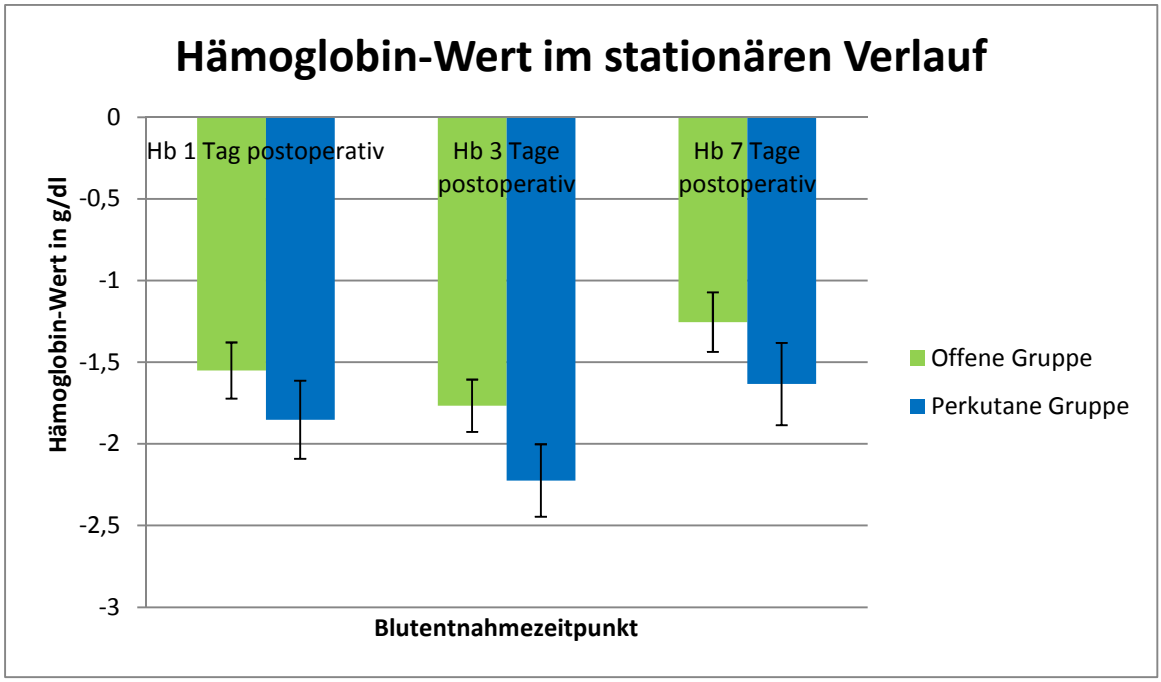

Abb. 8: Hämoglobin-Werte beider operativer Gruppen in g/dl im stationären Verlauf

Postoperativ sank der Hb-Wert der Patienten, die nach dem traditionell offenen Verfahren operiert worden sind auf durchschnittlich 9,7 ±1,2g/dl ab, erreichte dann am 3. postoperativen Tag den tiefsten Wert mit durchschnittlich 9,6 ± 1,2g/dl um dann am 7. postoperativen Tag wieder auf durchschnittlich 10,2 ± 1,0g/dl anzusteigen. Patienten, die nach dem perkutanen Verfahrten operativ behandelt worden sind wiesen postoperativ einen durchschnittlichen Hb-Wert von 9,6 ±1,0g/dl der am 3. postoperativen Tag auf durchschnittlich 9,2 ± 1,1g/dl absank bevor er am 7. postoperativen Tag auf durchschnittlich 9,9 ± 1,2g/dl anstieg.

Die statistische Auswertung der Blutparameterverläufe zeigte keine statistische Signifikanz innerhalb beider Gruppen.

3.2.6 Implantate

In unserer Klinik wurde zur perkutanen operativen Versorgung der Spondylodiszitis das Wirbelsäulenfixationssystem MANTIS sowie XIA-kanüliert der Firma Stryker eingesetzt. Für die offene Operationsweise kam das XIA –System der Firma Stryker zum Einsatz. Vereinzelt wurde das USS und USS-LP-System der Firma Synthes verwendet, welches zurzeit keine Anwendung mehr findet.

3.2.7 Operationsdauer

Als Operationsdauer wurde die Schnitt-Nahtzeit in Minuten in die Auswertung mit einbezogen. Durchschnittlich ergab sich eine Schnitt-Nahtzeit von 247,1 Minuten (Standardab-

weichung ±106,3) für das traditionelle offene Verfahren sowie 200,1 Minuten (Standardabweichung -+ 93,1) für das perkutane Operationsverfahren. Eine Signifikanz wurde mittels der statistischen Auswertung nicht nachgewiesen (p-Wert 0,093).

3.2.8 Anzahl dekomprimierter / stabilisierter Segmente

Für die Auswahl des Instrumentationsbereichs war die Ausbreitung der Infektion aufschlaggebend. Der instrumentierte Bereich musste umso größer gewählt werden, je ausgedehnter der Befall gewesen ist. Je mehr Wirbelkörper von der Entzündung betroffen sind, umso mehr müssen operativ behandelt, d.h. ausreichend dekomprimiert und stabilisiert werden.

Insgesamt konnten 19 Patienten (23,3%) ohne eine Dekompression operativ behandelt werden. Eine Dekompression ist generell nur bei symptomatischen Stenosen notwendig gewesen, diese waren entweder entzündlich z.B. durch einen epiduralen Abszess oder auch degenerativ verursacht. Innerhalb des traditionellen offenen Operationsverfahrens sind sieben Patienten ohne eine Dekompression behandelt worden (13,2%). Hingegen konnten 12 Patienten, die nach dem perkutanen Verfahren operiert worden sind, ohne eine Dekompression therapiert werden (41,4%). Die Dekompression eines Segments wurde bei 50 Patienten (61,0%) durchgeführt. Innerhalb beider operativ behandelter Gruppen ist am häufigsten ein Segment dekomprimiert worden (Offene Gruppe: 39 Patienten (73,6%), Perkutane Gruppe: 11 Patienten (37,9%)). Maximal vier Segmente sind ausschließlich bei einem Patienten, der nach dem offenen Verfahren operiert worden ist, dekomprimiert worden (1,9%). Mittels des perkutanen Operationsverfahrens sind bei einem Patienten maximal drei Segmente dekomprimiert worden (3,4%).

Am häufigsten (57,8%) mussten, wie Abbildung 9 zeigt, drei Segmente stabilisiert werden. Bei acht Patienten (9,6%) reichte die Stabilisation eines Segmentes aus. Maximal mussten zehn Segmente (1,2%) intraoperativ stabilisiert werden. Sowohl bei dem traditionellen offenen, als auch bei dem perkutanen Operationsverfahren sind durchschnittlich drei Segmente stabilisiert worden (Offene Gruppe: 29 Patienten (54,7%), Perkutane Gruppe: 19 Patienten (63,3%)). Während beim offenen Verfahren maximal zehn Segmente stabilisiert wurden (1,9%), sind bei dem perkutanen Operationsverfahren maximal acht Segmente bei einem Patienten stabilisiert worden (3,3%).

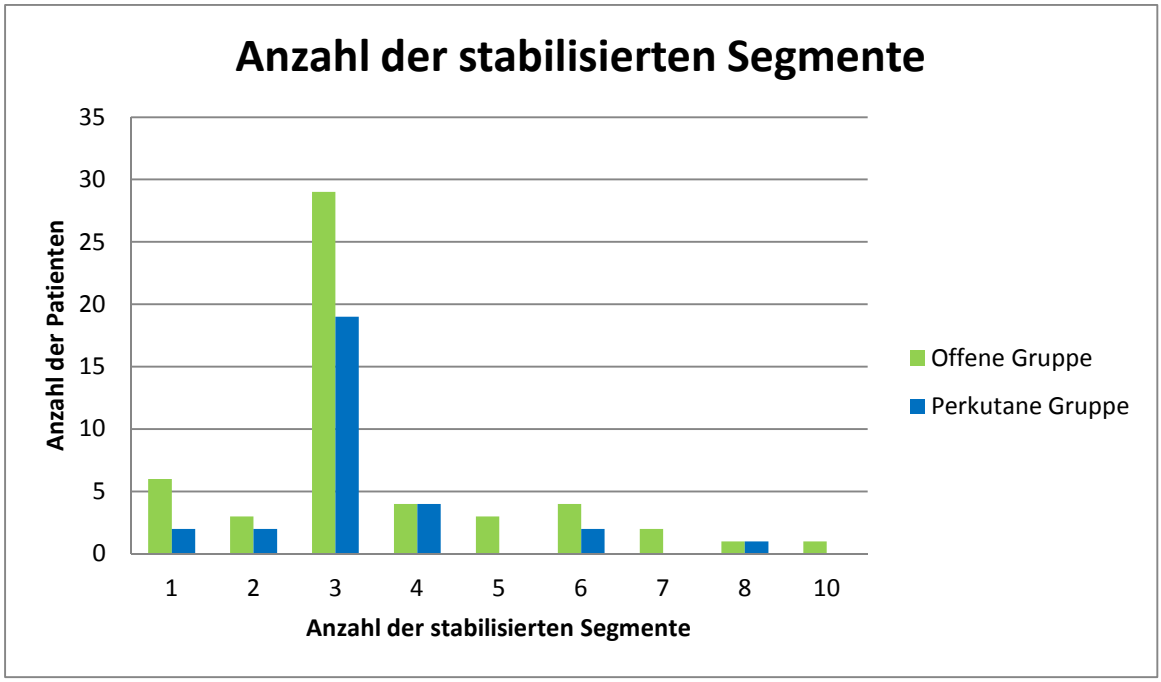

Abb. 9: Anzahl der stabilisierten Segmente

3.2.9 Anzahl der Schrauben, Anzahl der Querverbinder

Die Anzahl der Schrauben sowie der Einsatz eines Querverbinders richten sich nach dem notwendigen Instrumentationsbereich sowie nach individuellen Faktoren des Patienten wie z.B. Lokalisation, Gewicht, Deformitäten und Knochenqualität. In 73,8% (62 Patienten) sind vier Schrauben eingesetzt worden (75,9%: Offene Gruppe; 70%: Perkutane Gruppe). Dreizehn Patienten (15,5%) sind mit acht Schrauben versorgt worden (11,1%: Offene Gruppe; 23,3% Perkutane Gruppe). 3,6% (drei Patienten) sind mit zehn Schrauben versorgt worden (3,7%: Offene Gruppe; 3,3% Perkutane Gruppe). Sechs Schrauben wurden bei zwei Patienten (2,4%) eingesetzt (3,7%: Offene Gruppe; 0%: Perkutane Gruppe). 2,4% (zwei Patienten) erhielten 12 Schrauben (3,7%: Offene Gruppe). Ein Patient (1,2%) erhielt 13 ein anderer (1,2%) 16 Schrauben (Offene Gruppe: 16 Schrauben (1,9%, Perkutane Gruppe: 13 Schrauben (3,3%). Während 51 Patienten intraoperativ einen Querverbinder (60,7%) erhielten, (Offene Gruppe: 68,5%; Perkutane Gruppe: 46,7%), wurde 32 Patienten kein Querverbinder eingesetzt (38,1%), (Offene Gruppe: 53,3%; Perkutane Gruppe: 29,6%). Ein Patient (1,2%) aus der offenen Gruppe erhielt zwei Querverbinder.

3.2.10 Durchleuchtungsdauer

Um eine korrekte Schraubenlage zu erreichen bzw. zu sichern sind intraoperative Bildwandlerkontrollen unerlässlich. Durchschnittlich liegt die Bestrahlungszeit bei 18,22 s pro Schraube. Innerhalb des offenen Operationsverfahrens liegt die Bestrahlungszeit pro Schraube bei 15,6 ± 8,2 s, innerhalb der perkutanen Gruppe bei 22,7 ± 14,1 s. Hieraus

ergibt sich ein p-Wert von 0,012. Die Durchleuchtungsdauer pro stabilisiertem Segment stellt sich wie folgt in der statistischen Auswertung dar. Patienten der perkutanen Gruppe wiesen eine Bestrahlungszeit von 40,9 ± 32,6 s, Patienten der offenen Gruppe von 26,1 ± 18,0 s auf, es zeigt sich ein p-Wert von 0,02. Dieser Unterschied zwischen den Bestrahlungszeiten erklärt sich durch die ausschließlich mögliche Bildwandlerkontrolle bei dem perkutanen Operationsverfahren. Um eine offene Präparation zu vermeiden, ist bei dem perkutanen Verfahren eine längere Durchleuchtungszeit notwendig.

3.2.11 Intraoperative sowie postoperative Komplikationen

Vor jedem operativen Eingriff findet eine ausführliche Patientenaufklärung über die bestehenden Risiken der Operation statt. Man unterscheidet mögliche intraoperative Komplikationen, wie z.B. Gefäß- und Nervenverletzungen, Blutungen oder auch neu auftretende Herz-Kreislaufstörungen sowie mögliche postoperative Komplikationen. Desweiteren ist es möglich allgemeine Komplikationen von operationsspezifischen Komplikationen zu unterscheiden. Wie bei jedem operativen Eingriff können auch bei der operativen Therapie der Spondylodiszitis operationsspezifische intraoperative sowie postoperative Komplikationen auftreten. Mögliche postoperative Komplikationen können zum einen in Bezug auf das eingebrachte Material als auch der individuellen Wundheilung auftreten. Zu den implantatbedingten Komplikationen zählen u.a. Schraubenfehllagen sowie Materialversagen, das sich z.B. in Form eines Materialbruchs manifestieren kann.

In der folgenden Abbildung 10 sind die postoperativen Komplikationen, die innerhalb der beiden zu vergleichenden operativen Gruppen aufgetreten sind dargestellt. Insgesamt traten bei 70 Patienten (85,4%) keine postoperativen Komplikationen auf (Offene Gruppe: 82,7%; Perkutane Gruppe: 90%).

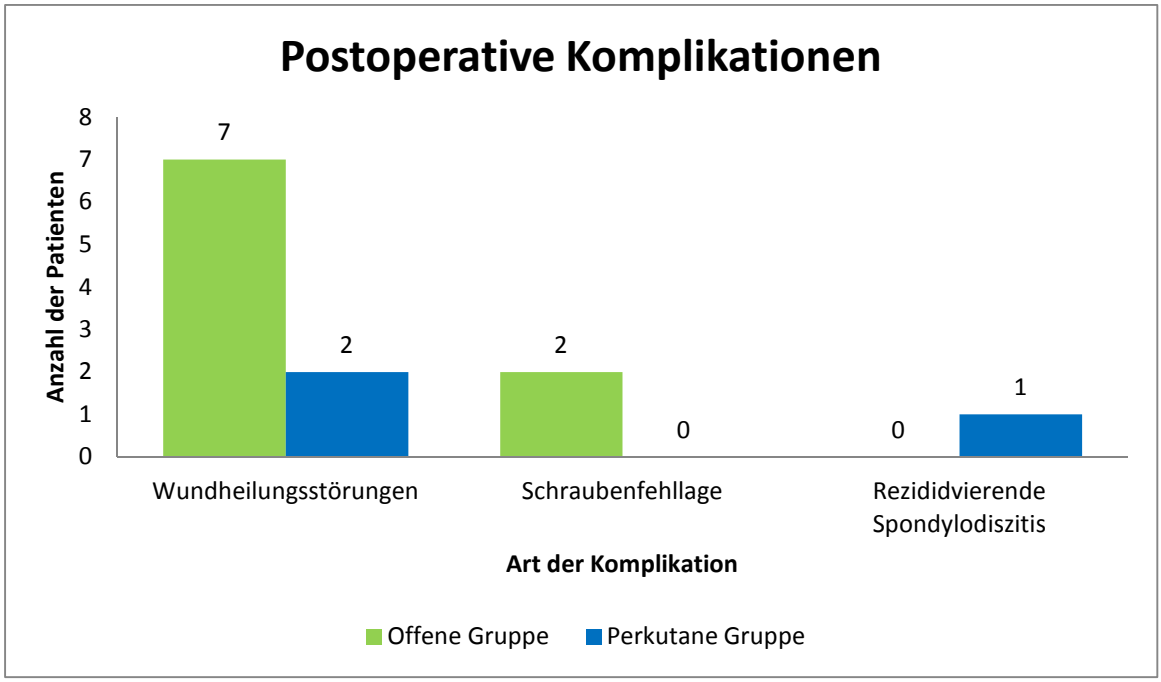

Abb. 10: Postoperative Komplikationen

Aufgrund von Wundheilungsstörungen musste bei neun Patienten (11%) eine Wundrevision erfolgen. Während sieben Patienten (13,5%) aus der Gruppe, die nach dem traditionell offenen Verfahren operiert worden sind unter einer Wundheilungsstörung litten, trat diese Komplikationen nur bei zwei Patienten (6,7%) auf, die nach dem perkutanen Verfahren operiert worden sind. Die Wundheilungsstörungen traten überwiegend dorsal in den oberflächigen Hautschichten auf. In diesen Fällen wurde eine Wundrevision unter Belassung des Implantats durchgeführt.

Aufgrund einer Schraubenfehllage mussten sich zwei Patienten (2,4%) einem erneuten operativen Eingriff unterziehen. Diese Komplikation trat nur bei Patienten auf, die nach dem traditionellen offenen Verfahren operiert wurden. Lediglich bei einem Patienten der perkutanen Gruppe (1,2%) war eine erneute Operation aufgrund einer rezidivierenden Spondylodiszitis notwendig.

3.2.12 Erythrozyten und Plasmagabe

Protokolliert wurden Erythrozytenkonzentrat- und Plasmagaben präoperativ, intraoperativ sowie postoperativ. Insgesamt benötigten 27 Patienten (32,1%) - 12 (22,2%) der offenen (61) und 15 (50%) der perkutanen Gruppe - keine Erythrozytenkonzentrate. 72,6% der Patienten benötigten während ihres stationären Aufenthaltes keine Plasmagaben. Betrachtet man diesbezüglich die zu vergleichenden Gruppen, fällt auf, dass 35 Patienten (64,8%) innerhalb der offenen Gruppe sowie 28 Patienten (93,3%) innerhalb der perkutanen Gruppe keine Plasmagaben erhalten haben.

Gründe für die Gabe von Erythrozytenkonzentraten waren Hämoglobinwerte unter 8 g/dl oder auch das Auftreten von Anämiesymptomen. Die meisten Erythrozytenkonzentrate mussten, wie Abbildung 11 zeigt, intraoperativ verabreicht werden. 44 (52,4%) Patienten waren intraoperativ auf die Gabe von Erythrozytenkonzentraten angewiesen. Innerhalb der offenen Gruppe mussten intraoperativ 63%, innerhalb der perkutanen Gruppe nur 33,3% der Patienten Erythrozytenkonzentrate erhalten. Neun Patienten (30%) der perkutanen Gruppe erhielten zwei, ein Patient (3,3%) erhielt sechs Erythrozytenkonzentrate. Dieser Patient wurde aufgrund einer akut verschlechterten Mitralklappenfunktion bei bekannter Spondylodiszitis und Z.n. mechanischem Mitralklappenersatz mit einer Rezidiv-Endokarditis notfallmäßig im Universitären Herzzentrum operativ versorgt. So lässt sich diese erhöhte intraoperative Erythrozytenkonzentratgabe mit durch den deutlich reduzierten Allgemeinzustand des Patienten erklären. Innerhalb der perkutanen Gruppe waren außer den aufgeführten Gaben keine weiteren Infusionen notwendig. Innerhalb der offenen Gruppe zeigt sich das Bild deutlich inhomogener. Von den Patienten der offenen Gruppe, die auf die Gabe von Erythrozytenkonzentrate angewiesen war, erhielten zehn (18,5%) zwei, acht Patienten (14,8%) erhielten vier Erythrozytenkonzentrate intraoperativ. Jeweils vier Patienten (7,4%) der offenen Gruppe erhielten drei bzw. fünf Erythrozytenkonzentrate. Jeweils zwei Patienten (3,7%) erhielten eine, sechs bzw. sieben Erythrozytenkonzentrate intraoperativ. Jeweils ein Patient (1,9%) erhielt einmal zehn und einmal 18 Erythrozytenkonzentrate intraoperativ, wobei 18 die maximale Anzahl der verabreichten Konzentrate innerhalb der Studie darstellt. Insgesamt wurden im Mittel 2,4±4,2 innerhalb der perkutanen sowie 4,0±5,1 innerhalb der offenen Gruppe verabreicht (p-Wert 0,137). Intraoperativ zeigte die statistische Auswertung eine Signifikanz bei einem p-Wert von 0,004. Die Mittelwerte lagen für die intraoperative Gabe bei 0,8±1,3 innerhalb der perkutanen sowie 2,6±3,2 innerhalb der offenen Gruppe.

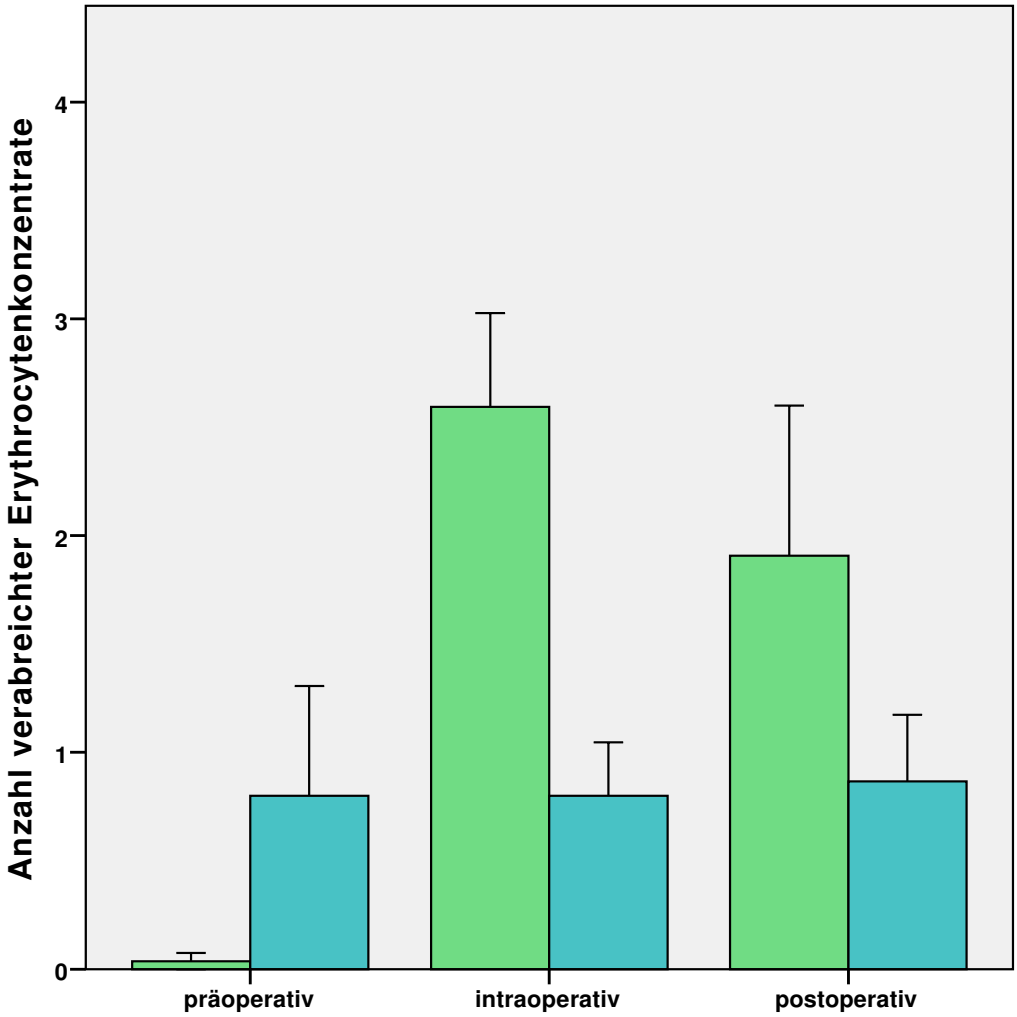

Abb. 11: Verabreichte Erythrozytenkonzentrate Offene Gruppe in grün, perkutane Gruppe in blau dargestellt

Die Verabreichung von Plasmakonserven erfolgte i.d.R. intraoperativ (vgl. Abb. 12). 20,2% der Patienten erhielten intraoperativ ein oder mehrere Plasmakonserven. Acht Patienten (9,5%) mussten intraoperativ vier Plasmakonserven verabreicht werden.

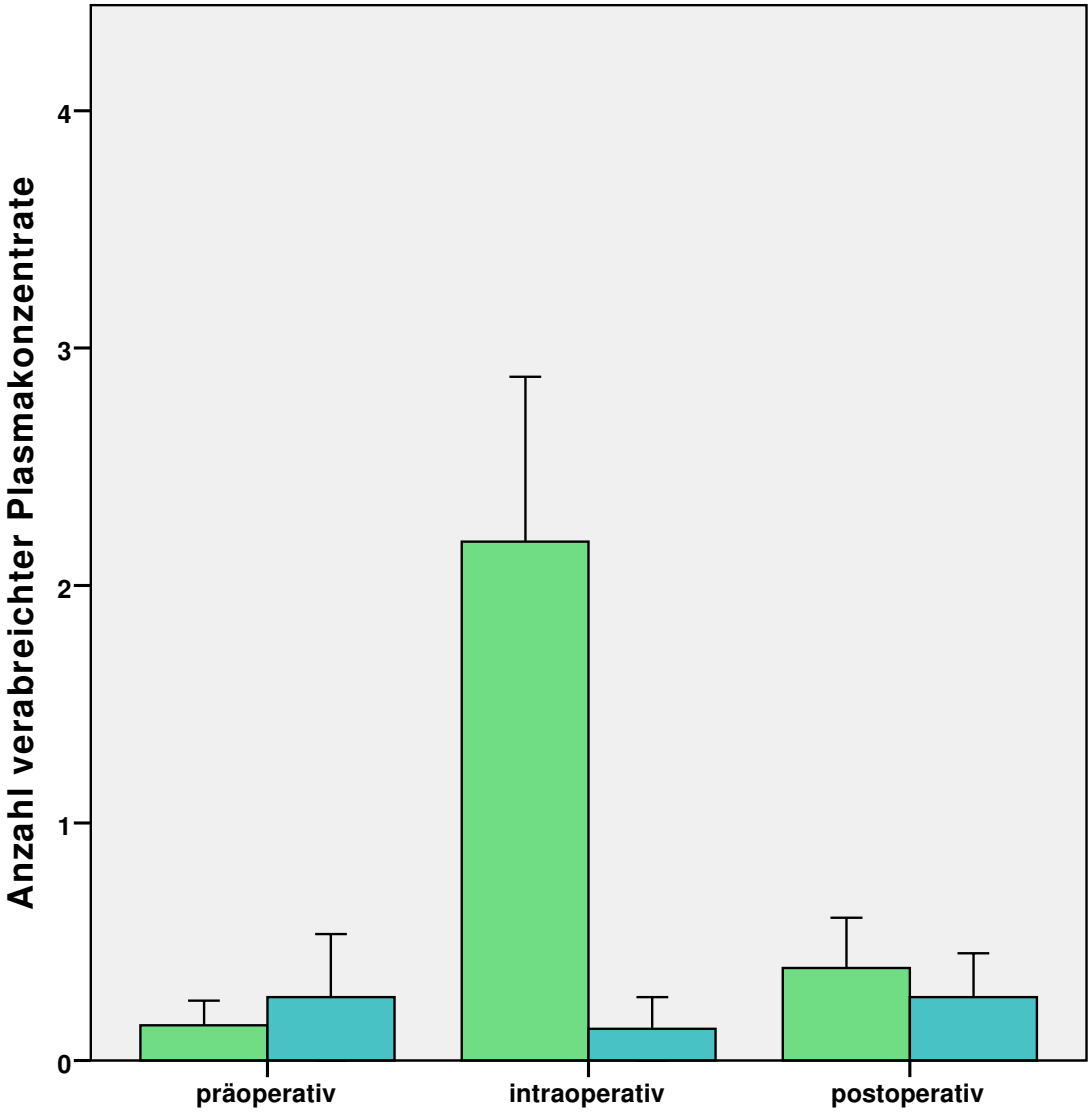

Abb. 12: Verabreichte Plasmakonserven Offene Gruppe in grün, perkutane Gruppe in blau dargestellt

Jeweils zwei Patienten (2,4%) erhielten einmal sechs sowie einmal acht Plasmakonserven. Jeweils ein Patient (1,2%) erhielt intraoperativ zwei, fünf, acht, zehn, dreizehn sowie zweiunddreißig Plasmakonserven, wobei es sich bei der Verabreichung von zweiunddreißig Plasmakonserven um die Maximaldosis handelt. Betrachtet man die Verteilung der Plasmagaben hinsichtlich der bestehenden Gruppen, so fällt auf, dass 38 Patienten (70,4%) der offenen Gruppe sowie 29 Patienten (96,7%) der perkutanen Gruppe intraoperativ keine Plasmakonserven verabreicht werden mussten. Lediglich ein Patient (3,3%) der perkutanen Gruppe war auf vier Plasmakonservengaben angewiesen gewesen. Sieben Patienten (13,0%) der offenen Gruppe erhielten intraoperativ vier, jeweils zwei Patienten (3,7%) einmal sechs und einmal acht sowie je ein Patient (1,9%) zwei, fünf, zehn, dreizehn und zweiunddreißig Plasmakonserven. Ein unadjustierter Vergleich der intraoperativen Plas-

makonservengabe zeigte einen Mittelwert von 0,1±0,7 innerhalb der perkutanen Gruppe sowie 2,3±5,4 in der offenen Gruppe. Die statistische Auswertung konnte bei einem p-wert von 0,03 eine statistische Signifikanz aufzeigen.

3.2.13 Postoperatives Therapiemanagment

Begonnen wurde die antibiotische Therapie mit einer kalkulierten Antibiose. Derzeitige Therapieempfehlungen richten sich laut UpToDate nach dem vermutlich zugrunde liegenden Keim. Methicillin-sensible Staphylokokken werden demnach mit Nafcillin oder Oxacillin, Methicillin-resistente Staphylokokken mit Vancomycin behandelt. Bei einer vermutlich durch Streptokokken verursachten Infektion wird eine Therapie mit Cetriaxone oder Penicillin empfohlen. Gramnegative Keime sollten entweder mit Cephalosporinen der 3. oder 4. Generation oder Fluorchinolonen behandelt werden (Daniel J Sexton et al. 2004). Nach Isolation des Erregers konnte diese dann entsprechend angepasst werden. Die individuell zugeschnittene Antibiose wurde als Doppelantibiose für die Dauer von mindestens zwei Wochen intravenös verabreicht. Nach Beendigung der intravenösen Therapie und einem deutlichen Absinken der Entzündungsparameter im Blut konnte diese dann für weitere drei Monate als orale Gabe verabreicht werden.

Die medikamentöse Therapie der spezifischen Spondylodiszitis unterscheidet sich deutlich von der der unspezifischen Spondylodiszitis. Sie wird leitliniengetreu nach den vorgeschriebenen Schemata zur Behandlung der Tuberkulose mit Isoniazid, Rifampizin, Ethambutol und Pyrazinamid über 4 Monate und anschließend mit der Zweierkombination aus Isoniazid und Rifampicin über weitere 4 Monate durchgeführt. Die Behandlung der spezifischen Spondylodiszitis erfolgt immer in Absprache mit einem auf dem Gebiet der Infektiologie ausgebildeten Kollegen.

Am ersten postoperativen Tag beginnt die individuell angepasste Mobilisation durch das physiotherapeutische Team der Station. Voraussetzung für die Mobilisation ist eine stabile Herz-Kreislauf-Situation sowie eine suffiziente individuell angepasste schmerztherapeutische Behandlung.

Die Korsettversorgung der Patienten richtet sich nach dem Ausprägungsgrad der Spondylodiszitis als auch nach den zusätzlichen Erkrankungen des Patienten. So wird eine schwere Osteoporose häufig zusätzlich durch eine postoperative Korsettversorgung stabilisiert.

Die Patienten sollten nach Entlassung für einen Zeitraum von drei Monaten keine Lasten über fünf Kilogramm tragen. Bei anhaltender Beschwerdesymptomatik sowie bei Wieder-

auftreten der Beschwerden, jedoch spätestens nach drei Monaten, sollten sich alle Patienten zur Behandlungskontrolle ambulant in der angegliederten Poliklinik vorstellen.

3.2.14 Intensivmedizinische Behandlungszeit

Ohne weitere intensivmedizinische Überwachung konnten 31 Patienten (36,5%) postoperativ direkt auf die periphere Station übernommen werden. Weitere 36 Patienten (42,4%) konnten von der intensivmedizinischen Abteilung nach einem Tag auf die periphere Station verlegt werden. Aufgrund schwerer Begleiterkrankungen war ein Patient 49 Tage auf die intensivmedizinische Betreuung angewiesen. Ein unadjustierter Vergleich der intensivmedizinischen Behandlungszeit innerhalb beider operativer Gruppen zeigte innerhalb der perkutanen Gruppe einen Mittelwert von 0,8±1,1 sowie 2,4±7,5 Tagen innerhalb der offenen Gruppe (p-Wert 0,271).

3.2.15 Postoperativer Verlauf

Im Durchschnitt blieben die Patienten für 27,18 (mindestens zwei und maximal 108 Tage) Tage in stationärer Behandlung. Die Patienten, die nach dem traditionell offenen Verfahren operiert worden sind, mussten im Durchschnitt 31,85 Tage hospitalisiert werden, während die Patienten, die nach dem perkutanen Verfahren behandelt worden sind nur 29,07 Tage stationär betreut werden mussten. Postoperativ sind die Patienten durchschnittlich 21,68 Tage stationär behandelt worden. Patienten der offenen Gruppe sind durchschnittlich für 26,33 Tage, Patienten der perkutanen Gruppe nur für 23,3 Tage postoperativ stationär betreut worden. Bei einem p-Wert von 0,779 konnte keine statistische Signifikanz nachgewiesen werden. Ein unadjustierter Vergleich zeigte einen Mittelwert von 23,3±19,2 innerhalb der perkutanen und 24,3±13,2 innerhalb der offenen Gruppe.

4 Diskussion

„Neither common enough to be readily recognizable, nor rare enough to be a medical curiosity, vertebral Osteomyelitis represents a diagnostic challenge to the physician" Diese Aussage von Ross und Flemming aus dem Jahr 1975 unterstreicht die Schwierigkeiten bei der adäquaten Behandlung der Spondylodiszitis. Auch 36 Jahre später stellt die Diagnose und Behandlung der Spondylodiszitis eine besondere Herausforderung dar.

4.1 Die Spondylodiszitis – ein Krankheitsbild mit vielen Gesichtern

Als Spondylitis bezeichnet man die bakterielle Infektion eines Wirbelkörpers, die Osteomyelitis der Wirbelsäule. Greift diese Entzündung im weiteren Verlauf auf die benachbarten Bandscheiben über spricht man von einer Spondylodiszitis. Die alleinige Entzündung der Bandscheibe, die sogenannte Diszitis, ist beim Erwachsenen selten, da die Bandscheibe im Erwachsenenalter ausschließlich über Diffusion ernährt wird. Nach Verletzungen oder operativen Eingriffen kann es zu einer Revaskularisierung kommen, so dass auf diesem Wege eine direkte Infektion der Bandscheibe stattfinden kann.

Die Inzidenz wird mit 1:250.000 Einwohner pro Jahr angegeben (Digby und Kersley 1979). Trotz bzw. aufgrund der geringen Inzidenz ist es notwendig sich mit der Diagnostik einer Spondylodiszitis näher auseinanderzusetzen, um schwerwiegende Krankheitsverläufe durch eine frühzeitig einsetzende Therapie zu vermeiden.

Die Problematik eine Spondylodiszitis frühzeitig zu diagnostizieren und zu therapieren wird deutlich, wenn man die Dauer der ärztlichen Vorbehandlung bis zum Zeitpunkt der Diagnosestellung und somit auch dem Beginn der suffizienten Therapie betrachtet. Im Mittel dauerte es bei dem beobachteten Patientenkollektiv, 58 Patienten, von Krödel und Stürz vier Monate bis zur endgültigen Diagnosestellung. Sie beobachteten einen Zeitraum vom Auftreten erster Beschwerden bis zur Diagnosesicherung von einem Tag bis hin zu zwei Jahren (Krödel und Stürz 1989). Um schwerwiegende Komplikationen zu vermeiden ist eine frühzeitige Diagnosestellung allerdings unerlässlich.

4.2 Wer erkrankt am häufigsten an diesem komplexen Krankheitsbild?

Eine Erkrankung ist im jedem Lebensalter möglich, jedoch sind Patienten in der 6. Dekade am häufigsten von der Infektion betroffen (Digby und Kersley 1979, Kulowski 1936, Resnick und Niwayama 1995, Ross und Flemming 1976, Stauffer 1975, Tyrrell et al. 1999). Die Altersverteilung entspricht dem von uns beobachteten Altersgipfel. Durchschnittlich war der Patient in unserer retrospektiven Studie 64,25 Jahre alt. Das durchschnittliche Lebensalter liegt innerhalb der offenen Gruppe mit 65,84 etwas höher als

61,39 in der perkutanen Gruppe. Die statistische Auswertung zeigte jedoch keine Signifikanz bezüglich des durchschnittlichen Lebensalters beider operativer Gruppen. In der Literatur findet man eine Häufung der Infektion beim männlichen Geschlecht. Männer erkranken demnach bis zu dreimal häufiger als Frauen (Frangen et al. 2006, Klöckner et al. 2001, Müller et al. 2004, Schinkel et al. 2003, Butler et al. 2006, Nolla et al. 2002, Lerner et al. 2005, Linhardt et al. 2006, Woertgen et al. 2006, Maiuri et al. 1997). Wir konnten bei 46 Männern sowie 38 Frauen die Diagnose der Spondylodiszitis stellen. Somit erkrankten zwar im Durchschnitt mehr Männer, jedoch ist der Frauenanteil mit 45,2% deutlich über dem in der Literatur zu findenden Durchschnittswert. Die Patienten, die nach dem traditionell offenen Verfahren operiert worden sind, sind in 61,1% der Fälle männlich. Hingegen liegt der Männeranteil mit 43,3% innerhalb der perkutanen operierten Patienten unter dem Frauenanteil von 56,7%.

4.3 Ein besseres Verständnis der Beschwerdesymptomatik könnte eine frühzeitige Diagnose ermöglichen

Die vom Patienten geschilderten Beschwerden sind wenig spezifisch. Klöti und Ludwig berichten sowohl von heftigen, andauernden Beschwerden als auch über dumpfe Rückenschmerzen, die bei Belastungen eher zunehmen (Klöckner et al. 2001). Häufig klagen die Patienten im weiteren Verlauf zusätzlich über Allgemeinsymptome wie Müdigkeit, Gewichtsverlust oder auch Nachtschweiß, die den betreuenden Arzt auch an eine B-Symptomatik denken lassen kann. Ein bei Beschwerdepersistenz veranlasstes Röntgenbild zeigt im Frühstadium der Spondylodiszitis meist keine ausreichenden Veränderungen, so dass die Diagnose aufgrund der Beschwerdesymptomatik und des Röntgenbefundes häufig nicht gestellt werden kann. Dina zeigte, dass erste radiologische Zeichen frühestens 3-4 Wochen nach Auftreten des Infektes nachzuweisen sind (Dina 1992). Stäbler und Reiser zeigten sogar, dass sich bei Auftreten von klinischen Symptomen nur bei 25% der Patienten destruierende Läsionen an den Endplatten dokumentieren lassen. Dank der Magnetresonanztomographie ist es heutzutage möglich die Diagnose einer Spondylodiszitis in Kombination mit einer zielgerichteten körperlichen Untersuchung früher zu stellen. Bereits in frühen Entzündungsstadien ist es nun möglich spezifische Ergebnisse zu erhalten (Maiuri et al. 1997). Retrospektiv ließ sich nur in sehr begrenzten Umfang der Zeitraum bestimmen, der vom Auftreten erster Symptome bis zur endgültigen Diagnosestellung verstrichen ist. Die Gründe hierfür liegen einerseits in der nicht zwangsläufigen Aufnahme dieses Zeitraumes innerhalb der zu erhebenen Anamnese, andererseits in dem häufig stark eingeschränkten Allgemeinzustandes, der keine ausführlichen Anamneseerhebungen ermöglicht hätte. Es wurden Zeiträume von ersten Symptomen bis zur endgültigen Diagnosestellung von vier bis zu 397 Tagen in unserem Kollektiv dokumentiert.

4.4 Lokalisation und Ausbreitung der Infektion beeinflusst die Therapieentscheidung

Ziel der vorliegenden Studie war es das perkutane Operationsverfahren innerhalb der operativen Therapiemöglichkeiten der Spondylodiszitis vorzustellen und mit dem traditionellen offenen Verfahren zu vergleichen. Kemp et al. beobachteten in ihrer Studie ein gehäuftes Auftreten der spezifischen und unspezifischen Osteomyelitis in der thorakalen und lumbalen Wirbelsäule (Kemp et al. 1973). Krödel und Stürz stellten in ihrer Studie ebenfalls einen überwiegenden Befall der Thorakal- und Lumbalsegmente bei tuberkulöser und unspezifischer Spondylodiszitis fest und unterstrichen somit die Ergebnisse von Kemp et al. (Krödel und Stürz 1989). Die Halswirbelsäule ist laut aktueller Literaturangaben in 5-12% von der Entzündung betroffen (D'Agostino et al. 2010, Hopkinson et al. 2001, McHenry et al. 2002). In unserer retrospektiv erhobenen Studie konnte die Entzündung am häufigsten in den lumbalen Wirbelsäulenabschnitten gefunden werden (59,5%), thorakal wurde die Entzündung in 31% der Fälle beobachtet. Somit sind unsere Daten bezüglich der Häufigkeit der Lokalisation deckungsgleich mit den Beobachtungen in vorherigen Studien.

Am häufigsten war die Spondylodiszitis im untersuchten Kollektiv auf ein Bewegungssegment beschränkt (81%). Ein zweisegmentaler Befall konnte in 10,6% nachgewiesen werden. Patienten, die nach dem traditionellen offenen Verfahren operiert worden sind, litten in 85,2% (46 Patienten) unter der Infektion eines Bewegungssegmentes. Dieser Anteil liegt mit 73,3% (22 Patienten) innerhalb der perkutanen Gruppe deutlich niedriger. Hingegen sind deutlich mehr Patienten, die unter einer Infektion zweier Bewegungssegmente litten, nach dem perkutanen Verfahren operiert worden - 5,6% in der offenen Gruppe gegenüber 20% in der perkutanen Gruppe. Der Prozentsatz von Patienten, bei denen die Spondylodiszitis mehr als zwei Bewegungssegmente befallen hatte, war in der perkutanen Gruppe niedriger. An dieser Stelle sollte aber die kleine Kollektivgröße berücksichtigt werden. Bei drei Patienten der offenen Gruppe (5,6%) hatte sich die Spondylodiszitis auf drei Segmente ausgebreitet, jeweils ein Patient (1,9%) litt unter einer Infektion von vier, ein weiterer unter einer Infektion von sechs Bewegungssegmenten. Diese Patienten sind ausschließlich nach dem traditionell offenen Verfahren operiert worden, da die notwendige, weitreichende Dekompression die offene Operationstechnik erforderlich gemacht hat. Stone et al. stellten bei ihrem 1963 untersuchten Patientenkollektiv in 14 von 15 Fällen ein mehrsegmentalen Befall der Osteomyelitis fest. Bei zwölf Patienten erstreckte sich die Entzündung über zwei Segmente, zwei Patienten zeigten über zwei Segmente entzündliche Veränderungen und nur ein Patient wies einen monosegmentalen Befall auf (Stone und Bofinglio 1963). Die unterschiedliche Ausbreitung der Entzündung innerhalb der beobachteten Kohorte im Vergleich zu denen von Stone et al. untersuchten Patienten, spricht für eine schnellere und bessere Diagnosestellung, als es noch 1963 der Fall gewesen ist. Das

Krankheitsgeschehen kann schneller erkannt und entsprechend therapiert werden, ohne dass eine weitere Ausbreitung des Entzündungsgeschehens gefürchtet werden muss.

4.5 Staphylokokkus epidermidis: Ein Keim der normalen Haut- und Schleimhautflora des Menschen wird zum Problemfall

Als spezifische Spondylodiszitis werden die Spondylodiszitiden benannt, die vom Mycobacterium tuberculosis verursacht werden. Die Spondylodiszitiden, die nicht im Zusammenhang mit einer Infektion durch das Mycobacterium tuberculosis stehen, werden als unspezifische Spondylodiszitiden bezeichnet. Sindern et al. sahen 1993 bei vier von 18 Patienten eine spezifische Spondylodiszitis (Sindern et al. 1993). Krödel und Stürz sahen 1989 in 43% der Fälle eine spezifische Spondylodiszitis (Krödel und Stürz 1989), 1991 sahen Krödel et al. sogar in 58% der Fälle eine spezifische Spondylodiszitis (Krödel et al. 1991). In der vorliegenden Studie konnte die spezifische Spondylodiszitis bei sechs Patienten (7,1%), von denen fünf Patienten nach dem traditionell offenen Verfahren und ein Patient nach dem perkutanen Verfahren operiert worden ist, nachgewiesen werden. Dieser deutliche Unterschied zu denen in der Literatur zu findenden Werte erklärt sich durch den generellen Rückgang der Tuberkulose im europäischen Raum in den letzten Jahrzehnten. Trotz sinkender Inzidenz wird jedoch ein vermehrtes Auftreten der Tuberkulose bei Immigranten aus Zweite- und Dritte-Welt-Ländern, immunsupprimierten Patienten, Patienten mit Drogenabusus und/oder Alkoholabusus sowie bei nicht sesshaften Personen registriert (Boachie-Adjei und Squillante 1996). Mit ca. 1/3 der extrapulmonalen Lokalisationen ist die tuberkulöse Infektion der Wirbelsäule die häufigste Skelettmanifestation der Tuberkulose (Al-Muhim et al. 1995, (Ridley et al. 1998). Um eine korrekte Diagnose zu stellen und somit die spezifische von der unspezifischen Spondylodiszitis zu unterscheiden, ist eine Punktion des Herdes bzw. eine intraoperative Probenentnahme unabdingbar. Die Aufarbeitung des Biopsates sollte einschließlich immunhistochemischer Untersuchungen erfolgen (Elghazawi 1991). Elghazawi forderte die intraoperative Probeentnahme zur gesicherten Keimbestimmung. Serologische Untersuchungen stellen eine weitere Möglichkeit der Keimbestimmung dar.

Die Spondylodiszitis kann prinzipiell von allen erdenklichen bakteriellen sowie auch viralen Erregern verursacht werden. In der einschlägigen Fachliteratur findet man am häufigsten Infektionen durch Staphylococcus aureus sowie Escherichia coli, Streptokokken und Staphylococcus epidermidis (Dufek et al. 1987, Krödel und Sturz 1989, La Rocca 1978), wobei es sich bei Staphylococcus aureus um den Keim handelt, der laut Literaturangaben am häufigsten als ursächlicher Bakterienstamm nachgewiesen wird. (Bonfiglio et al. 1973, Garcia und Grantham 1960, Griffiths und Jones 1971, Hadjipavlou et al. 2001, Kulowski 1936, Osenbach et al. 1990, Sapico und Montomerie 1990, Vincent et al.1988). Einen di-

rekten Keimnachweis im betroffenen Gebiet empfiehlt Ahmadi et al. (Ahmadi et al. 1993). Einen entscheidenden Einfluss auf die Keimbestimmung hat die schon präoperativ begonnene Antibiotikatherapie, da sie die Möglichkeit minimiert einen Keim nachzuweisen. Rankine et al. konnten in ihrer 2004 durchgeführten Studie zeigen, dass in nur 25% der Fälle bei präoperativ begonnener Antibiotikatherapie ein Keimnachweis möglich war (Rankine et al. 2004).

Der Keimnachweis in dem vorliegenden Patientenkollektiv erfolgte durch intraoperativ entnommene Gewebeproben. In 85,7% der Fälle konnte ein ursächlicher Keim nachgewiesen werden. Staphylococcus epidermidis konnte in 25,9% der Fälle nachgewiesen werden und ist demnach der Keim, der am häufigsten gefunden werden konnte. Er zählt zu den koagulase-negativen Staphylokokken. Staphylokokkus epidermidis zählt zu der normalen Haut- und Schleimhautflora des Menschen. Er ist in der Lage sich mittels eines Biofilms an polymeren Oberflächen anzuheften. Somit verursacht Staphylokokkus epidermidis häufig Infektionen an implantierten Fremdkörpern, wie z.B. intravasale Katheter, Liquorshunts, Endoprothesen, künstliche Herzklappen, intraokuläre Linsen sowie Herzschrittmacher (Emori und Gaines 1993, Kloos und Bannerman 1994, Pfaller und Herwaldt 1988, Rupp und Archer 1994). Mittels dieses Biofilms ist das Bakterium in der Lage Kolonien zu bilden, die oft nur schwer von Antibiotika erreicht und vernichtet werden können. Von diesen Kolonien aus kann sich dann Staphylokokkus epidermidis ausbreiten und sepsisartige Krankheitsbilder verursachen. Man beobachtet aufgrund des stetigen Wachstums der implantativen Medizin in den letzten Jahrzehnten eine deutliche Zunahme der Infektionen durch Staphylokokkus epidermidis. Insgesamt wurde Staphylokokkus epidermidis bei 22 Patienten nachgewiesen. Bei drei Patienten, die unter einer Infektion mit Staphylokokkus epidermidis litten, ließ sich retrospektiv eine Infektion eines implantierten Fremdkörpers nachweisen (liegendes Portsystem, infizierte totale Endoprothese des Hüftgelenks, infizierte Aortenprothese). Weiter fällt auf, dass vier Patienten zuvor eine Infiltrationstherapie aufgrund von Lumbalgien erhalten hatten. Da Staphylokokkus epidermidis ein Keim der physiologischen Hautflora des Menschen darstellt, könnte es zu einer Inokulation von Staphylokokkus epidermidis gekommen sein. Robert et al. postulierten, dass unzureichende Hygienemaßnahmen die häufigste Ursache einer an eine Infiltrationsbehandlung auftretende Infektion darstellen (Robert E. et al. 2003). Die durchzuführenden Sterilisationsmaßnahmen sollten wenigstens ein abreiben der vom Eingriff betroffenen sowie der anschließenden Hautregion mit Povidon Iod Lösung mit anschließender Trocknung umfassen. Soll eine Diskographie oder ein implantativer Eingriff stattfinden, sollte eine dreifach Desinfektion der Haut, mit Isopropyl Alkohol, Chlorhexidin sowie Povidon Iod – Lösung über mindestens 5 Minuten Dauer durchgeführt werden. Die sterile Abdeckung sollte sich ebenfalls nach der Art des Eingriffs richten. Eine unmittelbare Abdeckung des betroffenen Bereichs mit sterilen Tüchern sollte bei einer Infiltrationstherapie

ausreichend sein. Invasivere Eingriffe sollten nur unter einer vollständigen Abdeckung des Patienten mit sterilen Tüchern erfolgen (Robert E. et al.). Zwei Patienten sind zuvor an der Wirbelsäule operiert worden, so dass über dort eingebrachtes Fremdmaterial als eine mögliche Infektionsquelle in Betracht gezogen werden muss. Ein protrahiertes entzündliches Geschehen im Vorfeld der Spondylodiszitis fand sich bei insgesamt sieben Patienten, bei denen eine Infektion mit Staphylokokkus epidermidis möglicherweise durch liegende intravasale Katheter erfolgte.

An zweiter Stelle steht Staphylococcus aureus mit 20% der identifizierten Keime. In vier Fällen ist eine Infektion mit Candida albicans festgestellt worden. Eine Mischinfektion mit zwei oder mehr Keimen wurde bei 21 Patienten festgestellt. Bei einem Patienten, der präoperativ aufgrund von Lumbalgien paravertebrale Injektionen erhalten hatte, konnte eine Mischinfektion mit vier unterschiedlichen Keimen nachgewiesen werden. Nachgewiesen wurden sowohl Staphylokokkus aureus, Staphylokokkus hämolyticus, Staphylokokkus epidermidis als auch koagulase negative Staphylokokken. In einer Veröffentlichung aus dem Jahre 1999 fanden Jimenez-Mejias et al. vermehrt koagulase-negative Bakterien und Anaerobier bei postoperativen Osteomyelitiden (Jimenez-Mejias et al. 1999). In der vorliegenden Studie konnte bei acht Patienten innerhalb der Kohorte, die sich vor Ausbruch der Spondylodiszitis operativen Eingriffen unterziehen mussten, eine Infektion sowohl mit koagulase-negativen Bakterien als auch mit Anaerobiern feststellen. Ein Patient hatte zuvor eine laparoskopische Hemifundoplikation und Kardiomyotomie erhalten und wies bei der mikrobiologischen Untersuchung der intraoperativ entnommenen Probe Staphylokokkus warneri sowie Staphylokokkus epidermidis auf. Bei einem weiteren Patienten, der unter einer akuten Staphylokokkus aureus Endokarditis nach zuvor erfolgter umfangreicher Zahnsanierung litt, konnten koagulase-negative Staphylokokken sowie Acinetobacter Iwofii nachgewiesen werden. Eine erfolgte Nukleotomie mit Wundrevision bei Weichteilabszess fand sich bei einem Patienten mit Nachweis von Propionibacterium acnes in der mikrobiologisch untersuchten Probe. Eine TUR-B-Resektion bei Blasentumor mit Urosepsis wurde bei einem Patienten im Vorfeld der Spondylodiszits durchgeführt, hier konnte Enterobacter aerogenes nachgewiesen werden. Eine Stanzbiopsie der Prostata mit nachfolgender Sepsis konnte bei einem Patient retrospektiv erhoben werden, bei diesem Patienten wurde mikrobiologisch E-coli in der intraoperativ entnommenen Probe nachgewiesen. Nach Einlage einer Aortenprothese wurde bei einem anderen Patienten Stapylokokkus epidermidis, Leuconostoc Spezies sowie Candida albicans in der mikrobiologisch untersuchten Probe gefunden. Bakterien der Mikrokokkus Spezies als auch Staphylokokkus haemolyticus wurde bei einem Patienten gefunden, der vor Ausbruch der Spondylodiszitis eine dorsale Dekompression erhalten hatte. Ein weiterer Patient, der ebenfalls eine dorsale Dekompression erhalten hatte, wies koagulase-negative Staphylokokken

als auch Actinobacter Spezies auf. Bei Zustand nach Nucleotomie als auch Hysterektomie wies ein Patient Corneybakterien in der intraoperativ entnommenen Probe auf.

4.6 Patienten mit immunologisch bedeutsame Grunderkrankungen bergen ein höheres Risiko eine Spondylodiszitis zu entwickeln

Betrachtet man die Risikofaktoren, die eine Spondylodiszitis begünstigen können, fällt auf, dass es sich häufig um immunologisch bedeutsame Grunderkrankungen handelt. In diesem Zusammenhang findet man in der Literatur häufig ein Aufeinandertreffen der Spondylodiszitis mit folgenden Grunderkrankungen: „Herz-Kreislauferkrankungen Diabetes mellitus, fortgeschrittene maligne Erkrankungen, Niereninsuffizienz, Tuberkulose, chronischer Alkohol und intravenöser Drogenabusus, HIV-Infektion, chronische Hepatitiden, Adipositas, regelmäßige Einnahme von Steroiden und Immunsupressiva, Kurzdarmsyndrom, rheumatische Erkrankungen sowie Sichelzellanämien (McHenry et al. 2002, Rudert und Tillmann 1993, Frangen et al. 2006, Klöckner et al. 2001, Eysel und Peters 1997, Müller et al. 2004, Schinkel et al. 2003, Butler et al. 2006, Nolla et al. 2002, Maiuri et al. 1997, Heyde et al. 2006, Andemahr et al. 1998).

Herz-Kreislauf-Erkrankungen zählen zu den häufigsten Erkrankungen des Menschen und stellen nach wie vor die Todesursache Nummer eins in Deutschland dar (Statistisches Bundesamt Wiesbaden 2010). In der beobachteten Kohorte konnte bei insgesamt 55 Patienten (65,5%) eine Herz-Kreislauf-Erkrankungen als vorhandener Risikofaktor protokolliert werden (Offene Gruppe: 64,2%; Perkutane Gruppe: 75%). Es ist die häufigste Grunderkrankung innerhalb des untersuchten Kollektivs, die gleichzeitig das Risiko erhöht, an einer Spondylodiszitis zu erkranken. Aktuell diskutiert man zunehmend den Zusammenhang zwischen bakterieller Infektionen und der Enstehung von arteriosklerotischen Gefäßveränderungen. Zunehmend wird davon ausgegangen, dass der Atherogenese ein chronischer Entzündungsprozess zugrunde liegt. (Mastragelopulos et al. 2004). Möglich wäre in diesem Zusammenhang ein Circulus Vitiosus. Patienten die unter einer Arterioskerlose leiden würden somit andauernden entzündlichen Prozessen unterworfen sein, die wiederum zu einer Keimverschleppung und anderweitig lokalisierten Entzündungen führen könnten.

Die weltweite Zunahme des Diabetes mellitus führt dazu, dass in der Literatur das Aufeinandertreffen der Spondylodiszitis und dem Diabetes besondere Beachtung findet. Die steigende Inzidenz von Diabetes mellitus bei Kindern und Jugendlichen - seit Beginn der 90er Jahre ist Inzidenz des Typ 1 Diabetes bei Kindern und Jugendlichen in Deutschland unter 15 Jahren jährlich um 3 bis 3,6 Prozent angestiegen (Neu et al. 2001, Berner et al. 2004). - zeigt, dass auch in Zukunft das Aufeinandertreffen beider Diagnosen wahrscheinlicher wird und in zukünftigen Diskussionen stärker zu berücksichtigen ist. Die verminder-

te Immunkompetenz des Diabetikers bestimmt Häufigkeit, Verlauf und Schwere bakterieller Entzündungen (Leibovici et al. 1996). Eismont et al. untersuchten 61 Patienten mit unspezifischer Spondylitis und fanden bei 12 Patienten gleichzeitig ein Diabetes mellitus (Eismont et al. 1983). In einer 1997 durchgeführten Studie fanden Kapeller et al. 10 an Diabetes mellitus leidende Patienten bei 41 an unspezifischer Spondylolitis erkrankten Patienten (Kapeller et al. 1997). Innerhalb des von uns untersuchten Kollektivs konnten in 32,1% der Fälle (27 Patienten) ein Diabetes mellitus protokolliert werden. Der Anteil der an Diabetes mellitus erkrankten Patienten ist in beiden Gruppen nahezu identisch (offene Gruppe 33,3%, perkutane Gruppe 30%). Eine Besonderheit ist der in der Literatur immer wieder auftretende hohe Anteil von Querschnittslähmungen beim Zusammentreffen beider Diagnosen (Eismont et al. 1983, Kapeller et al. 1997). Keil et al. fanden bei 18 Patienten mit spondylitisbedingten Rückenmarklähmungen Diabetes (Keil et al. 2001). Innerhalb des untersuchten Kollektivs litten acht Patienten präoperativ unter neurologischen Störungsbildern gemäß der FRANKEL-Klassifikation. Drei dieser Patienten litten zusätzlich unter einem Diabetes mellitus. Algenstaedt et al. lieferten 2003 einen wichtigen Beitrag zum Verständnis der Pathophysiologie der diabetischen Mikrozirkulationsstörungen. Sie konnten zeigen, dass die Schädigung der Mikrozirkulation sowohl vom Blutglucosespiegel als auch vom Gewicht abhängt. Auch in der Frühphase eines Diabetes mellitus kann es auf diese Weise sowohl zu funktionellen als auch zu morphologischen Schädigungen des mikrovaskulären Endothels kommen. Die Studie untermauert weiterhin die Vorstellung, dass die Gefäßschädigung beim Diabetes melltitus unter anderem auch durch ablaufende entzündliche Prozesse verursacht wird (Algenstaedt et al. 2003). Da die Spondylosizits auch durch die hämatogene Streuung eines Erregers verursacht werden kann, könnten hier somit die mikrovaskulären Prozesse beim Diabetes mellitus zu einer Häufung der Diagnose beim an Diabetes erkrankten Patienten sein. Nachdem Herz-Kreislauf-Erkrankungen und Diabetes mellitus Platz eins und zwei innerhalb der von uns beobachteten Grunderkrankungen verkörpern, findet sich als weitere bedeutsame Grunderkrankungen auf Platz drei die Adipositas bei 16 Patienten (19%; Offene Gruppe: 25,9%; Perkutane Gruppe: 6,7%). Innerhalb der einschlägigen Fachliteratur findet man immer wieder bei Patienten mit der Diagnosestellung Spondylodiszitis eine Niereninsuffizienz als weitere bedeutsame Grunderkrankung. Vierzehn Patienten (16,7%) litten bei Diagnosestellung unter einer Niereninsuffizienz (Offene Gruppe: 14,8%; Perkutane Gruppe: 20%). Die Niereninsuffizienz steht somit auf Rang vier der sowohl in der Fachliteratur als auch in dem untersuchten kollektiv zu findenden bedeutsamen Grunderkrankungen.

Aufgrund der Tatsache, dass Operationen an der Wirbelsäule als prädisponierende Faktoren für das Auftreten von Spondylodiszitiden gelten (Müller et al. 2004, Musher et al. 1976, Stone und Bonfinglio 1963), sind Voroperationen an der Wirbelsäule anamnestisch detailliert erfasst worden. Insbesondere wurde die Indikation der operativen Eingriffe so-

wie deren Lokalisation erfasst. Von den retrospektiv beobachteten Patienten wiesen 18 Patienten (21,7%) eine Voroperation an der Wirbelsäule auf. Innerhalb der offenen Gruppe sind 14 Patienten (25,9%) sowie innerhalb der perkutanen Gruppe vier Patienten (13,8%) zuvor an der Wirbelsäule operiert worden. Eine Operation in dem von der Spondylodiszitis betroffenem Segment erfolgte in 15,7% der Fälle. Zehn Patienten (18,5%), die nach dem traditionell offenen Verfahren operiert worden sind, wurden in dem entsprechenden Segment zuvor operativ therapiert. Von diesen zehn Patienten sind vier Patienten zuvor im entsprechenden Segment dekomprimiert worden. Diese vier Patienten wurden zusätzlich zu der Dekompression mit einem Implantat versorgt. Perkutan sind drei Patienten zuvor im entsprechenden Segment operiert worden (10,3%). Von diesen Patienten hat ein Patient im entsprechenden Segment eine Ballonkyphoplastie erhalten, ein weiterer wurde aufgrund eines Nucleus pulposus Prolaps dreimalig im später betroffenen Segment operiert der letzte Patient, der im entsprechenden Segment voroperiert worden ist erhielt eine Sequesterektomie bei einem Nucleus pulposus Prolaps..

Hadjipavlou et al. stellt eine vorausgehende Infektion als den wichtigsten prädisponierenden Faktor dar (Hadjipavlou et al. 2001). In der einschlägigen Fachliteratur findet man häufig Bakteriämien infolge anderer Entzündungsfoci als möglichen Induktor der Spondylodiszitis (Musher et al. 1976, Liebergall et al. 1991). Ein protrahiertes entzündliches Geschehen im Vorfeld der Spondylodiszitis konnte in 26,2% der Fälle innerhalb der beobachteten Kohorte verzeichnet werden. 16 Patienten (29,6%) der offenen sowie sechs Patienten (20%) der perkutanen Gruppe wiesen ein protrahiertes entzündliches Geschehen neben der bestehenden Spondyldiszitis auf. Insgesamt konnte bei neun Patienten ein anderweitiger Entzündungsfocus beobachtet werden, der ein septisches Krankheitsgeschehen im Vorfeld der Spondylodiszitis induziert hatte.

4.7 Das C-reaktive Protein als Indikator für die entzündliche Aktivität der Spondylodiszitis zu Beginn und im weiteren Krankheitsverlauf

Einen Überblick über die Entzündungsaktivität bei dem von uns retrospektiv betrachteten Patientengut lieferte uns die Aufzeichnung der CRP-Werte bei der Aufnahme sowie im weiteren stationären Verlauf. Weiterhin sollte untersucht werden, ob ggf. einen Zusammenhang zwischen dem Ausmaß der Gewebetraumatisierung und der Höhe des CRP- Proteins besteht. Das CRP gehört zu den Akut-Phase-Proteinen. Das Ausmaß der CRP-Erhöhung spiegelt die Masse des entzündeten Gewebes wieder und korreliert bei Entzündungen und Infektionen mit der Entzündungsaktivität (Thomas 2008). Bei einer beginnenden Infektion steigt die CRP-Konzentration im Serum nach sechs Stunden an und erreicht nach 48 Stunden ihren Maximalwert. Mit einer Halbwertszeit von 48 Stunden fällt die Konzentration wieder ab (Colley et al. 1983).

Betrachtet man die in der Literatur im Zusammenhang mit der Spondylodiszitis überprüften Laborparameter, so fällt auf, dass lange Zeit die Blutkörpersenkungsgeschwindigkeit als der Standardparameter in der Diagnostik und Therapie der Spondylodiszitis galt. Stone et al. stellten fest, dass es nicht zwangsläufig zu einer Erhöhung der Leukozyten im Krankheitsverlauf kommen muss. Sie sahen häufig eine beschleunigte Blutkörpersenkungsgeschwindigkeit, die sowohl zu diagnostischen Zwecken, als auch zur Verlaufskontrolle genutzt werden konnte (Stone und Bofinglio 1963). Knapp zehn Jahre später formulierte Kloti et al. die Diagnosekriterien der Spondylodiszitis und zählte neben dem MRT- oder CT-Untersuchungen sowie entsprechender Biopsien oder Blutkulturen auch die Bestimmung des C-reaktiven-Proteins zu den Grundpfeilern der Spondylodiszitis Diagnostik (Kloti und Ludwig 1998). Der Referenzwert des C-reaktiven-Proteins liegt für unsere Untersuchung bei ≤ 5mg/l. Innerhalb der von uns beobachteten Kohorte wiesen die Patienten bei Aufnahme durchschnittlich eine Konzentration des C-reaktives-Protein von 79,83mg/l auf (Offene Gruppe: 89,94mg/l; Perkutane Gruppe:61,34mg/l). Am ersten postoperativen Tag lag der durchschnittliche Konzentration des C-reaktiven-Proteins bei 120,9mg/l (Offene Gruppe:123,4mg/l; Perkutane Gruppe:116,8mg/l).Thomas beschäftigte sich 2008 mit der Höhe und dem Verlauf des C-reaktiven-Proteins in Abhängigkeit von der Größe des zuvor durchgeführten operativen Eingriffs. Nach einem akuten Trauma steigt nach sechs Stunden die Konzentration des C-reaktiven-Proteins im Serum an. Sie erreicht den Maximalwert nach 48 Stunden, um dann mit einer Halbwertszeit von 48 Stunden wieder abzufallen (Thomas 2008). Diesen zeitlichen Verlauf konnten wir innerhalb der retrospektiv beobachteten Patientengruppe bestätigen. Nachdem die Konzentration des C-reaktiven-Proteins am dritten postoperativen Tag einen durchschnittlichen Maximalwert von 164,1mg/l erreicht hat (Offene Gruppe:156mg/l; perkutane Gruppe:178,3mg/l) fällt sie bis zum siebten postoperativen Tag auf durchschnittlich 87,37mg/l (92,57mg/l; 77,75mg/l) ab. Aufgrund der Tatsache, dass sich das C-reaktive-Protein nach einer erfolgreichen Behandlung der Spondylodiszitis, schneller als die Blutkörpersenkungsgeschwindigkeit normalisiert, wird es zunehmend wichtig zur Therapiekontrolle der Spondylodiszitis (An HS und Seldomridge JA 2006).

4.8 Stationäre Verweildauer

Der mittlere Klinikaufenthalt liegt innerhalb der vorliegenden Studie bei 27,18 Tagen. Aktuelle Studien zeigen einen mittleren Klinikaufenthalt von 30-57 Tagen und eine Klinikletalität von 2 bis 17% (Frangen et al. 2006, Schinkel et al. 2003, Butler et al. 2006, Nolla et al. 2002, Linhardt et al. 2006, Woertgen et al. 2006). Die Klinikletalität lag in der vorliegenden Studie bei 3,6% (drei Patienten) und ist damit deutlich im unteren Bereich anzusiedeln. Die Klinikletalität lag in der Gruppe mit dem traditionellen offenen Verfahren bei 3,7%, d.h. es verstarben zwei Patienten noch während des stationären Aufenthaltes. Hinge-

gen verstarb nur ein Patient aus der Gruppe, die nach dem minimal-invasiven perkutanen Verfahren therapiert worden ist (3,3%). Der Klinikaufenthalt lag innerhalb der beobachteten Kohorte deutlich unter dem in der Literatur zu findenden Durchschnittswerten. Patienten der offenen Gruppe befanden sich durchschnittlich 31,85 Tage in stationärer Behandlung. Die Patienten der perkutanen Gruppe liegen mit einem Klinikaufenthalt von 29,07 Tagen tendenziell unter der durchschnittlichen Behandlungsdauer der Patienten, die nach dem traditionell offenen Verfahren operiert worden sind. Etwas deutlicher wird dieser Unterschied, wenn man die Verweildauer der Patienten postoperativ vergleicht. Nach der Operation bleiben die Patienten der offenen Gruppe durchschnittlich 26,33 Tage in stationärer Behandlung, wohingegen die Patienten der perkutanen Gruppe mit einer postoperativen Verweildauer von 23,3 Tagen unter dem durchschnittlichen postoperativen Klinikaufenthalt der Patienten der offenen Gruppe liegen. Die statistische Auswertung konnte in diesem Punkt keine Signifikanz aufzeigen, so dass die Möglichkeit besteht, dass die Ergebnisse u.a. der kleinen Kohortengröße geschuldet sind.

4.9 Therapieempfehlungen zur Behandlung der Spondylodiszitis fehlen

Ein Blick auf die Studienlage zur Therapie der Spondylodiszitis zeigt, dass zurzeit wenige prospektive, randomisierte und kontrollierte Studien vorliegen. Das Evidenzniveau der Therapieempfehlungen geht nicht über Level C hinaus (Lew und Waldvogel 2004).

In dem von Daniel J Sexton et al. verfassten Artikel „ Vertebral osteomyelitis and discitis, UpToDate 2004“ wird die derzeitige Studienlage zur vertebralen Osteomyelitis dargestellt und deren Folgen diskutiert. Sie kommen zu dem Ergebnis, dass die meisten Fälle der vertebralen Osteomyelitis auf eine antimikrobielle Therapie ansprechen und nur ein geringer Prozentsatz operativ therapiert werden muss. Bislang fehlen jedoch ausreichend kontrollierte Studien. Weder über die Wahl des Antibiotikums noch über die Art und Dauer der Anwendung wurden bisher Studien in ausreichender Größer durchgeführt. Ein weiteres Fortschreiten der Erkrankung sowie eine inadequate Besserung der Beschwerdesymptomatik unter antimikrobieller Therapie, drohende oder bereits bestehende Kompressionen des Rückenmarks sowie die notwendige Drainage vorhandener epiduraler Abszesse sehen die Autoren als die Hauptindikatoren für die operative Therapie (Daniel J Sexton et al. 2004).

4.10 Konservatives versus operatives Vorgehen

Die Therapie der Spondylodiszitits unterliegt wie vielem in der Medizin einem stetigen Wandel. Bevor die Möglichkeit bestand bakterielle Entzündungen mit Antibiotika zu beeinflussen stellte die operative Therapie den einzigen therapeutischen Weg in der Behandlung der Spondylodiszitis dar. Mit steigenden pharmakotherapeutischen Möglichkeiten im Sinne von chemotherapeutischen Behandlungen wurde die operative Vorgehensweise mehr

und mehr durch die konservative Therapie ersetzt (Stone und Bofinglio 1963). In der einschlägigen Fachliteratur empfohlene therapeutische Maßnahmen sind jedoch nach wie vor nicht einheitlich. Während zunächst die konservative Therapie im Vordergrund stand nimmt nun immer mehr die operative Therapie wieder einen festen Platz zur Sanierung einer unspezifischen und spezifischen Spondylodiszitis ein (Arnold et al. 1997, Hadjipavlou et al. 2001, Liebergall et al. 1991, Mückley et al. 2003, Rath et al. 1996, Redfern et al. 1988). Scheinbar weist die rein konservative Therapie Komplikationen auf, die bei dem operativen Therapieverfahren weniger häufig auftreten (Arnold et al. 1997, Redfern et al. 1988). Jedoch wird die Art und Weise der operativen Versorgung in der Infektsituation immer wieder diskutiert (Mückley et al. 2003, Przybyklski und Sharan 2001). Den therapeutischen Maßnahmen gemeinsam sind die Ruhigstellung des betroffenen Wirbelsäulenabschnittes sowie die möglichst gezielte antibiotische Behandlung der bestehenden bakteriellen Entzündung. Ein klarer Vorteil der operativen Therapie liegt in der Möglichkeit durch ein ausgiebiges Débridement eine komplette Infektausräumung zu gewährleisten sowie zeitgleich eine stabile Ruhigstellung zu erreichen. Sinnvoll erscheint dieses Vorgehen vor allem, wenn man an die Risiken und drohenden Komplikationen denkt, die eine Immobilisationsdauer von mindestens sechs Wochen Dauer mit sich bringen würde. Nach einer operativen Versorgung ist eine Frühmobilisation des Patienten mit sofortigem Beginn funktioneller rehabilitativer Maßnahmen möglich (Caroit et al. 1975). Mit den Folgen einer längerfristigen Immobilisation und deren Auswirkungen auf das muskuloskelettale System haben sich Laube und Ermel beschäftigt. Sie stellten die Muskelatrophie als markantestes Zeichen einer längerfristigen Immobilisation dar. In der ersten Woche der Immobilisation wird mit dem höchsten Kraftverlust gerechnet, das heißt in dieser Zeit kann man mit einem täglichen Kraftverlust von 2 bis 5% rechnen (Laube und Ermel 2009). Die unbewußte Mehrbelastung nicht betroffener Muskelgruppen kann im weiteren Verlauf zu einer dauerhaften Fehlbelastung führen, die wiederum die Stabilität der Wirbelsäule nachhaltig beeinträchtigen kann.

Das erhöhte Thromboserisiko bei längerer Bettruhe sollte ebenfalls bei der Abwägung konservativer gegen operativer Therapiemöglichkeiten berücksichtigt werden. Eine strikte Bettruhe über sechs Wochen, wie sie bei der konservativen Behandlung der Spondylodiszitis immer noch gefordert wird, erhöht das Risiko eine Thrombose zu entwickeln erheblich. Sowohl Virchow als auch Wells et al. beschäftigten sich ausgiebig mit den Risikofaktoren, die an der Entstehung einer Thrombose beteiligt sind (Rudolph Virchow 1856, Wells et al. 1995). Andauernde Immobilität zeigte sich hier bei beiden als wichtiger Risikofaktor. Um das Risiko, thrombembolischer Ereignisse zu entwickeln, zu reduzieren wäre eine Therapie mit niedermolekularen Heparinen für die Dauer der Immobilisation notwendig. Die häufig multimorbiden Patienten wären hier dem zusätzlichen Risiken einer antikoagulativen Therapie ausgesetzt.

Kosiak konnte 1961 als Hauptursache für die Entstehung von Dekubiti den extern auf ein Hautareal einwirkenden Auflagedruck sowie die Druckeinwirkungszeit feststellen. (Kosiak 1961). Beim älteren Patienten führt längere Immobilität zu Appetitmangel, der eine Malnutrition verursacht, die wiederum zu einem Katabolismus führt. Dieses Zusammenspiel führt letzten Endes zu Störungen der Wundheilung (Seiler und Stahelin). Längere Immobilität sollte demnach gerade beim älteren multimorbiden Patienten weitgehends vermieden werden.

Bei der Entscheidung die Spondylodiszitis rein konservativ zu therapieren sollten demnach nicht nur die möglichen Auswirkungen einer unzureichend behandelten Spondylodiszitis bedacht, sondern auch die Komplikationen beachtet werden, die eine längerfristige Immobilisation zur Folge haben kann.

4.11 Offenes versus perkutanes Verfahren

Nach der Entscheidung zur operativen Therapie der Spondylodiszitis stellt sich die Frage nach dem Umfang der operativen Maßnahme und dem weiteren prä- und postoperativen Procedere. In der Fachliteratur sind viele unterschiedliche operative Verfahren und somit auch viele unterschiedliche Standpunkte zu finden. Neben Befürwortern der reinen Abszessausräumung (Strempel 2001) fordern andere das radikale Débridement im Rahmen der Hong-Kong Operationstechnik mit anschließender intstrumentierter Stabilisierung (Eismont et al. 1983, Faraj und Webb 200, Frederickson et al. 1978, Garcia und Grantham 1960, Hodgson und Stock 1960, Kemp et al. 1973).

Hodgson und Stock vollbrachten 1960 eine Wende in der operativen Therapie der Spondylodiszitis, in dem sie einen ventralen Zugang zur Sanierung der von der Entzündung betroffenen Wirbelkörper etablierten (Hodgson und Stock 1960). Das ventrale Vorgehen mit ausgiebigen Débridement sowie Fusion durch Knocheninterposition zur Vermeidung progressiver Wirbelsäulendeformitäten ist immer noch ein zentraler Bestandteil der operativen Versorgung der Spondylodiszitis (Kemp et al. 1973).). Für ein zusätzliches dorsales Vorgehen spricht jedoch weiterhin die sonst über mehrere Wochen bis Monate drohende Ruhigstellung (Kemp et al. 1973, Emery et al. 1989, Fang et al. 1994), die gerade bei den oft älteren, multimorbiden Patienten als wesentlicher Risikofaktor zu einer weiteren Verschlechterung des Allgemeinzustands beiträgt. Desweiteren kann eine progrediente Verschlechterung neurologischer Symptome durch eine unzureichende Stabilität mittels eines weiteren dorsalen Zugangs mit ausreichender dorsaler Dekompression und anschließender Stabilisierung vermieden werden (Caroit et al. 1975, Yilmaz et al. 1999). Zusätzlich kann das Risiko der sekundären Kyphosierung durch die dorsale Instrumentation weiter gesenkt werden.

Frakturen und Metastasen der Wirbelsäule werden zurzeit schon erfolgreich mittels perkutaner Operationstechniken behandelt. Es lassen sich Vergleiche beider Operationsverfahren in der Fachliteratur finden, die eine Gegenüberstellung der Vor- und Nachteile beinhalten. Grass et al. führten eine vergleichende prospektive Untersuchung durch, die die perkutane dorsale der offenen Instrumentation bei Frakturen des thorakolumbalen Übergangs gegenüberstellt. Sie konnten nachweisen, dass das offene Operationsverfahren bleibende und relevante Schädigungen des stärksten Extensors der autochtonen Rückenmuskulatur verursacht. (Grass et al. 2005). Bislang fehlen weitgehend Daten zur perkutanen Technik im Bereich der Therapie der Spondylodiszitiden. Das perkutane Verfahren wird hier nur in einigen wenigen Fällen angewendet (Parker et al. 1996, Mückley et al. 2004, Hadjipavlou et al. 1998). Anhand dieser retrospektiven Studie soll ein erster Schritt hinsichtlich des Vergleichs beider Operationsmethoden erfolgen.

Shunwu et al. untersuchten in einer prospektiven Studie 2010 den Einfluss minimal invasiver Operationsverfahren in der operativen Therapie des degenerativen Lumbalsyndroms. Sie zeigten, dass das minimalinvasive dem offenen Verfahren u.a. hinsichtlich der postoperativen Schmerzen, dem Blutverlust, der Länge des Krankenhausaufenthaltes sowie der postoperativen Mobilisation überlegen ist (Shunwu et al 2010).

Betrachtet man zunächst einmal die möglichen Zugangswege zur Wirbelsäule wird offensichtlich, dass es „muskuläre Hindernisse“ zu überwinden gibt, bevor man am Ort des Geschehens angelangt ist. Kim DY et al. konnten 2005 in ihrer retrospektiven Studie zeigen, dass ein perkutanes Vorgehen bei pedicle srew fixation dem offenen Verfahren deutlich überlegen ist. Sie stellten fest, dass die Muskelschädigung beim perkutanen Operationsvefahren deutlich geringer ausgeprägt ist als bei der traditionell offenen Operationsweise (Kim DY et al. 2005). Eine deutliche Reduktion muskulärer Schädigungen durch minimalinvasive Verfahren im Bereich der Wirbelsäulenchirurgie konnte 2010 Kim CW erneut aufzeigen (Kim CW 2010).

Um eine ausreichende Infektsanierung sowie eine stabile Ausgangsbasis zu erreichen, ist nach einem ausgiebigen Débridement sowohl eine ventrale als auch eine dorsale Stabilisierung sinnvoll. Auf diese Weise ist eine korsettfreie Nachbehandlung, eine bessere Korrektur von Deformitäten sowie eine Prävention sekundärer Deformitäten möglich.

Eine zugangsbedingte Schädigung der autochthonen Rückenmuskulatur wird bei der offenen dorsalen Instrumentation zugunsten der Infektsanierung billigend in Kauf genommen. In Folge dessen kommt es nachweislich zu einer dauerhaften funktionellen Beeinträchtigung des M. multifidus (Kramer et al. 2001, Laine et al. 1997, Kim 2010). Um die entstehenden funktionellen Beeinträchtigungen zu verstehen, erscheint es sinnvoll sich etwas näher mit dem M. multifidus auseinanderzusetzen.

Der M. multifidus ist als stärkste Rückenstrecker der Hauptextensor der lumbalen Rückenmuskulatur, d.h. er kommt in seiner Funktion noch vor dem M. longissimus und dem M. iliocostalis (Hertlein et al. 1995, Laine et al. 1997). Er besteht aus größeren Faserbündeln, die strahlenförmig von den Processus spinosi entspringen und fächerförmig aufeinander geschichtet verlaufen bis sie schließlich an den Processus mamillares sowie der Crista iliaca und dem Sakrum inserieren (Macintosh und Bodguk 1986). Die nervale Versorgung der Faserbündel, die von den Processus spinosi entspringen, erfolgt durch den zugehörigen Ast de R. posterior nervi spinalis.

Das offene operative Verfahren erfordert einen mittellinigen Hautschnitt, der sich jeweils mindestens ein Segment über als auch ein Segment unter dem von der Entzündung betroffenen Wirbelsäulenabschnitten erstrecken muss. Nach Spaltung der oberflächigen Fascie müssen die Sehnenansätze des M. multifidus komplett von den Processus spinosi und Laminae sowie teilweise von den Processus mamillares scharf gelöst werden.Neben einer relevanten Kontusierung der lateral gelegenen Muskelmassen kommt es häufig zu einer iatrogenen Schädigung der Rr. Posteriores nervi spinalis der betroffenen Segmenten.

Eine Schädigung der R.-posterior-Motoneurone führt zu einer Denervation der von diesem Nerv abhängigen Muskelfasern. In der Folge kommt es zu einem Funktionsverlust der kompletten motorischen Einheit. Grass et al. verglichen in ihrer prospektiven Studie von 2005 die perkutane und die offene Instrumentation bei Frakturen des thorakolumbalen Übergangs. Um die Auswirkungen auf die beteiligten Rückenmuskulatur, insbesondere dem M. multifidus, zu erfassen, führten sie postoperativ in beiden Gruppen im Mittel 8,3 Monate später ein EMG durch. Mittels dieses EMGs konnten sie anschließend die postoperativ neu aufgetretenen polyphasischen Potentiale beider Gruppen vergleichen. Hier zeigte sich in der offenen Gruppe eine Polyphasierate von 80% wohingegen in der perkutanen Gruppe lediglich eine Polyphasierate von 20% beobachtet werden konnte. Auf diese Weise konnten sie die ausgeprägte Schädigung des M. multifidus nachweisen (Grass et al. 2005).

Kramer et al. konnten eine erhebliche Minderung der Kraft bei maximaler Willkürinnervation nach Schädigung des M. multifidus aufzeigen (Kramer et al. 2001).

Durch die anatomiegerechte Präparation, die bei der am Universitätskrankenhaus Eppendorf durchgeführten perkutanen Operationstechnik zur Anwendung kam, werden diese weitreichenden Schädigungen der Rückenmuskulatur weitgehend vermieden. Die Präparation erfolgt hier stumpf zwischen M. multifidus und M. longissimus, so dass auf eine Abpräparation verzichtet werden kann. Eine elektromyographische Untersuchung könnte die weitreichende muskuläre Schädigung nachdrücklich verifizieren. Aufgrund des schlechten Allgemeinzustandes der an Spondylodiszitis erkrankten Patienten wäre eine elektromyographische Untersuchung in vielen Fällen nicht möglich. Um dennoch die mus-

kuläre Schädigung, die durch das offene Operationsverfahren zwangsläufig auftritt, aufzeigen zu können, könnte man in nachfolgenden Studien die Creatinkinase im Blut prä- und postoperativ sowie im weiteren Verlauf erfassen. Hiermit wäre es dann ggf. möglich die muskulären Schädigungen beider operativer Methoden zu spezifizieren und zu vergleichen.

Einer besonderen Bedeutung kommt die Einschätzung der gesundheitlichen Situation des Patienten auch abseits der zu therapierenden Spondylodiszitis zu. Die retrospektiv beobachteten Patienten litten, wie im oberen Abschnitt ausführlich erläutert, häufig zusätzlich zu der Spondylodiszitis an schweren Einschränkungen des Allgemeinzustandes. Van Ooij et al. wiesen darauf hin, dass auch nach einer operativer Versorgung eine mittelfristig hohe Mortalität durch die bestehenden Systemerkrankungen besteht (Ooij et al. 2000). Um eine Einschätzung des individuellen Operationsrisikos zu erhalten, wurde den Patienten, wie im oberen Abschnitt erläutert, ein ihn entsprechender ASA-Score zugeteilt. 60,7% (Offene Gruppe: 64,8%; Perkutane Gruppe 53,3%) wurde ein ASA-Score von drei zugeteilt, 20,2% (Offene Gruppe:24,1%; Perkutane Gruppe: 13,3%) ein ASA-Score von zwei, 14,3% (Offene Gruppe: 9,3%; Perkutane Gruppe:23,3%) ein ASA-Score von vier und nur 4,8% (Offene Gruppe:1,9%, Perkutane Gruppe:10%) erhielten einen ASA-Score von eins. Die Patienten, die das höchste präoperative Risiko für intraoperative Komplikationen aufwiesen, wurden häufiger mit dem perkutanen Verfahren operiert.

Der im Durchschnitt schlechte präoperative Gesundheitszustand der Patienten macht die Wahl eines operativen Verfahrens erforderlich, durch welches die Spondylodiszitis ausreichend therapiert wird, ohne jedoch eine Gefährdung der Stabilität des Patienten zu riskieren. Die Gefahr größerer operativer Eingriffe ist das Abgleiten einer bislang kompensierten Stoffwechsellage in eine katabole Situation. Bestehende Immundefizite werden auf diesem Wege negativ beeinflusst. Niedhart et al. zeigten, dass die Höhe des immunologischen Schadens von der Operationszeit sowie dem Blutverlust abhängt (Niedhart et al. 2003).

Um den intraoperativen Blutverlust retrospektiv beurteilen zu können, wurden die prä-, intra- sowie postoperativ gegebenen Erythrozyten- sowie Plasmagaben protokolliert. Hier konnte eindeutig gezeigt werden, dass die Patienten, die nach dem perkutanen Verfahren operiert worden sind durchschnittlich weniger Erythrozyten- sowie Plasmakonserven benötigten. Innerhalb des offenen Operationsverfahrens erhielten 20 Patienten (37%) intraoperativ keine Erythrozytenkonzentrate. Innerhalb der Gruppe, die nach dem perkutanen Operationsverfahrens therapiert worden sind, konnte bei 20 Patienten (67%) auf die intraoperative Gabe von Erythrozytenkonzentraten verzichtet werden. Bei 38 Patienten (70,4%) der offenen Gruppe mussten intraoperativ keine Plasmaprodukte gegeben werden. Hingegen war bei 29 Patienten (96,7%) der perkutanen Operationsgruppe keine intraoperative Gabe von Plasmaprodukten notwendig. Patienten, die nach dem perkutanen Operationsverfah-

rens operiert wurden, benötigten intraoperativ im Mittel 0,1±0,7 Plasmakonserven sowie 0,8±1,3 Erythrozytenkonzentrate. Hingegen benötigten Patienten, die nach dem traditionellen offenen Verfahren therapiert wurden, intraoperativ 2,3±5,4 Plasmakonserven sowie 2,6±3,2 Erythrozytenkonzentrate. Operative Plasmagabe p-Wert:0,037, intraoperative Erythrozytenkonzentratgabe p-Wert: 0,004. Durch das perkutane Operationsverfahren ist es also möglich die intraoperative Gabe von Blutprodukten deutlich zu reduzieren.

Die Auswirkungen der Transfusionassoziierten Immunmodulationen (TRIM) erfordern in den letzten Jahren zusätzlich einen kritischeren Umgang mit Transfusionsprodukten. Scheinbar beeinflussen die in der Transfusionseinheit enthaltenen Leukozyten das Immunsystems des Empfängers negativ, so dass es zu einer partiellen Immunschwäche des Patienten kommt (Spahn et al. 2008). 2002 konnten Claridge et al eine exponentielle Korrelation zwischen transfundierten Erythrozytenkonzentraten und Infektionen zeigen. Sie untersuchten Traumapatienten hinsichtlich transfundierter Erythrozytenkonzentrate und auftretenden Infektionen (Claridge et al. 2002). Auch die Gabe von Frischplasma scheint das Infektionsrisiko unabhängig von der Erythrozytenkonzentratgabe zu steigern (Sarani et al. 2008).

Es zeigte sich jedoch auch, dass die Gabe von Transfusionsprodukten kritischer Betrachtung bedarf, jedoch bei entsprechenden Ausgangsbedingungen die postoperative Mortalitätsrate deutlich senkt. Wen-Chih-Wu et al. untersuchten von 1997-2004 in einer retrospektiven Studie 239.286 Patienten über 65 Jahre hinsichtlich des Zusammenhangs von intraoperativ verabreichten Bluttransfusionen bzw. keiner Gabe von Bluttransfusionen und der postoperativen 30-Tage-Mortalität. Sie konnten zeigen, dass intraoperative Bluttransfusionen bei Patienten, die sich einem großen nicht kardialen Eingriff unterziehen mussten, mit einer geringeren postoperativen 30-Tage-Mortalität verbunden sind, wenn ein Blutverlust von 500-999ml oder ein niedriger präoperativer Hämatokrit (< 24%) vorliegt. Hingegen zeigt sich ein erhöhtes 30-Tage-Mortalitätsrisiko bei den Patienten die ein präoperativen Hämatokrit zwischen 30% und 35,9% und ein Blutverlust von weniger als 500ml aufwiesen (Wu Wen-Chih 2010). Diese Studie zeigt, dass hinsichtlich postoperativer Komplikationen auf Erythrozyten-Transfusionen bei erhöhtem Blutverlust bzw. niedrigem Hämatokrit nicht verzichtet werden sollte.

Die volkswirtschaftlichen sowie medizinischen Aspekte der Transfusionsmedizin sollten bei der Bewertung der Operationsverfahren beachtet werden. Ein Operationsverfahren, welches die intraoperativ notwendigen Transfusionsprodukte deutlich reduziert, senkt zum einem die Kosten im Gesundheitssystem, zum anderen vermeidet man eine zusätzliche Gefährdung des Patienten durch Transfusionsassoziierten-Immunmodulationen oder ähnliches. Zeitgleich zeigte die Studie von Wen-Chih-Wu, dass bei kritischen Hämatokrit-

Werten oder hohen Blutverlusten die Gabe von Erythrozytenkonzentraten wichtig und sinnvoll ist, so dass eine reine Reduktion in Hinblick auf die Kosten und Risiken der Transfusionsprodukte nicht sinnvoll ist.

Park und Ha konnten 2007 zeigen, dass durch den Einsatz perkutaner minimalinvasiver Operationstechnik im Bereich der Wirbelsäulenchirurgie sowohl der Blutverlust als auch die notwendigen Transfusionprodukte gesenkt werden können (Park und Ha 2007).

Im Anfangsstadium einer Spondylodiszitis sind neurologische Ausfallserscheinungen selten, sie nehmen aber mit fortschreitendem Krankheitsgeschehen zu (Müller et al. 2004). Das Risiko eine neurologische Symptomatik zu entwickeln ist bei Patienten mit Diabetes mellitus, rheumatoider Arthritis sowie nach langjähriger Einnahme von Steroiden erhöht (Eismont et al. 1983). Eine wichtige Ursache neurologischer Ausfälle ist die epidurale Abszedierung. Aufgrund der anatomischen Verhältnisse, die einen geringen Reserveraum zwischen der Ausdehnung des Myelons und der Weite des Wirbelkanals an der Brustwirbelsäule mitbringen, sind neurologische Komplikationen bei epiduralen Abszedierungen in diesen Regionen erhöht (Hadjipavlou et al. 2001, Küker et al. 1997). Bei allen von uns untersuchten Patienten wurde sowohl bei der Aufnahme als auch im weiteren Verlauf regelmäßig der neurologische Status erhoben und dokumentiert. Um eine Vergleichbarkeit der vorhandenen neurologischen Befunde zu erreichen sowie einen Verlauf beurteilen zu können ist eine einheitliche Klassifikation notwendig. Wir verwendeten zur Differenzierung der neurologischen Defizite die Frankel-Klassifikation. Frankel et al. entwickelten diesen Score 1969, um Lähmungserscheinungen bei Wirbelsäulenverletzungen besser klassifizieren zu können (Frangen et al. 2006).

Bei sieben von uns untersuchten Patienten konnte bei der Aufnahme eine neurologische Störung festgestellt und mittels des Frankel-Score klassifiziert werden. Verglichen wurden der Frankel-Score bei Aufnahme sowie postoperativ. Drei Patienten, die bei Aufnahme zum Grad D gezählt werden mussten, waren postoperativ frei von jeglichen neurologischen Auffälligkeiten, und konnten dem Grad E zugeordnet werden. Bei einem Patient wurde eine Verbesserung der neurologischen Auffälligkeiten von zwei Grad (A zu C) bei einem anderen Patienten von ein Grad (D zu C) beobachtet. Bei einem weiteren Patienten konnte bei bereits seit längerem bestehenden neurologischen Defiziten die operative Therapie zwar eine Verschlechterung der Symptomatik unterbinden aber keine Besserung der neurologischen Auffälligkeiten bewirken. Ein Patient, der mit D klassifiziert wurde, verstarb postoperativ.

Die Verbesserung der neurologischen Symptomatik um einen Grad deckt sich mit den Ergebnissen von Rath et al. Sie konnten 1996 zeigen, dass bei Patienten mit einer thorakalen oder auch lumbalen Osteomyelitis durch ein ausreichendes Débridement in Kombination

mit einer dorsalen Stabilisierung eine Verbesserung des Frankel-Score um ein Grad erreicht werden kann (Rath et al. 1996).

Postoperativ zeigte sich bei zwei Patienten (2,4%) der offen operierten Gruppe eine Schraubenfehllage, die operativ behandelt werden musste. Diese Komplikation trat nur bei Patienten der offen operierten Gruppe auf. Mittels des perkutanen Verfahrens ist unter Bildwandlerkontrolle ein präzises Einbringen des Materials möglich, so dass die Gefahr erneuter operativer Eingriffe weiter reduziert werden kann.

Ziel dieser Studie war es ein Vergleich des traditionell offenen Operationsverfahrens mit dem neuen perkutanen Verfahren anzustellen. Die statistische Auswertung konnte in den retrospektiv erhobenen Daten nur in wenigen Punkten eine statistische Signifikanz aufzeigen. Viele Ergebnisse sind bezgl. der statistischen Signifikanz der Größe des StudienkollektivsStudie anzulasten, und die beobachteten Effekte der geringen Patientenanzahl geschuldet. Um besser vergleichbare Ergebnisse zu schaffen, wäre eine höhere Anzahl von Patienten notwendig, die aber aufgrund der Neueinführung des perkutanen Verfahrens in dem vorliegenden Zeitraum nicht erreichbar gewesen ist. Die vorliegende Studie musste sich auf Daten beschränken, die rein retrospektiv zu ermitteln waren. Aspekte wie z.B. der Einfluss der Operationsmethode auf das neuromuskuläre System kann nur mittels der schon erhobenen Befunde untersucht werden. Die Reduktion des muskulären Traumatas sowie die Möglichkeit die häufig schwerkranken, multimorbiden Patienten mittels eines geringeren operativen Risikos behandeln zu können, konnte anhand des vorhandenen Datensatzes nicht ausreichend dargestellt werden. Einige Beobachtungspunkte, wie u.a. die von uns beobachtete Reduktion postoperativer Wundheilungsstörungen bei Patienten, die nach dem perkutanen Verfahren operiert worden sind, zeigten sich als statistisch nicht signifikant. Ein längerer Einsatz des perkutanen Verfahrens könnte in Zukunft die Auswertung einer größeren Studiengruppe ermöglichen, um die von uns beobachteten Unterschiede im Outcome beider Operationsverfahren nach einer erneuten statistischen Prüfung auch statistisch abzusichern.

5 Zusammenfassung

Ziel dieser retrospektiven Analyse war ein Vergleich des traditionell offenen Operationsverfahrens mit der seit einigen Jahren mit Erfolg durchgeführten perkutanen Operationstechnik für dorsale operative Eingriffe im Rahmen der Therapie der Spondylodiszitis. Aufgrund der Einschlusskriterien - operativ behandelte thorakale, lumbale oder sakrale Spondylodiszitis - konnten wir 46 Männer und 38 Frauen in die retrospektive Analyse einbeziehen. Die von uns in die Studie aufgenommenen Patienten entsprachen in der Alters- sowie Geschlechterverteilung als auch in der beobachteten Lokalisation der Spondylodiszitis den in der einschlägigen Fachliteratur zu findenden charakteristischen Angaben. Der Durchschnittspatient war hiernach 64,25 Jahre alt, männlich und litt unter einer lumbalen Spondylodiszitis, die sich über ein Segment erstreckte. Die retrospektive Analyse konnte zeigen, dass das perkutane Operationsverfahren eine sinnvolle und gute Alternative zu dem etablierten offenen Vorgehen darstellt. Die deskriptive Auswertung der beiden operativen Verfahren konnte die positiven Aspekte des neu eingeführten minimal invasiven Verfahrens deutlich aufzeigen. Es zeigte sich eine niedrigere postoperative Komplikationsrate bei den Patienten die nach dem perkutanen Operationsverfahren therapiert worden sind. Nur 10% der Patienten der perkutanen Gruppe zeigten postoperative Komplikationen, hingegen traten diese bei 20,4% der Patienten, die nach dem traditionell offenen Verfahren operiert wurden auf. Auch die postoperative stationäre Verweildauer unterschied sich innerhalb beider operativer Gruppen. Patienten der offenen Gruppe wurden durchschnittlich 3 Tage länger postoperativ stationär behandelt. Patienten der perkutanen Operationsgruppe waren während ihres stationären Aufenthaltes signifikant weniger auf die Gabe von Blutprodukten angewiesen, als Patienten, die nach dem traditionell offenen Verfahren behandelt worden sind. Patienten, die nach dem perkutanen Verfahren operiert wurden, wiesen ebenfalls statistisch signifkant eine höhere Bestrahlungszeit pro Schraube auf, was sich durch die notwendigen Bildwandlerkontrollen innerhalb des perkutanen, minimal-invasiven Verfahrens erklärt. Es wäre wünschenswert bei derzeit fehlenden Therapieempfehlungen zur Behandlung der Spondylodiszitis in Zukunft weitere Studien durchzuführen, die die derzeit durchgeführten Therapien kritisch hinterfragen, vergleichen und auswerten.

6 Abkürzungsverzeichnis

Abb.	Abbildung
a.p	anterior - posterior
ASA	American Society of Anesthesiologists
BMI	Body – Mass - Index
BSG	Blutkörpersenkungsgeschwindigkeit
B-Symptomatik	Begleitsymptomatik
ca.	circa
Mini-ALIF	minimal-invasive ventrale interkorporelle Fusion
CK	Creatinkinase
cm	Zentimeter
CRP	C-reaktives-Protein
d.h.	das heißt
EMG	Elektromyographie
et al.	et alli (und andere)
g/dl	Gramm pro Deziliter
ggf.	gegebenenfalls
GOT	Glutamat-Oxalacetat-Transaminase
GPT	Glutamat-Pyruvat-Transaminase
y-GT	Glutamytransferase
Hb	Hämoglobin
HIV	Humanes Immundefizienz Virus
KHK	Koronare Herzkrankheit
LWS	Lendenwirbelsäule
mg/l	Milligramm/Liter
pAVK	periphere arterielle Verschlusskrankheit
PE	Probeentnahme
s	Sekunde
T1	Längsrelaxation
T2	Querrelaxation
vgl.	vergleichsweise
z.B.	zum Beispiel

7 Abbildungsverzeichnis

Abb. 1: Ausdehnung der Infektion innerhalb beider operativer Gruppen 18
Abb. 2: Lokalisation der Spondylodiszitis innerhalb beider operativer Gruppen 19
Abb. 3: Abszesslokalisationen 20
Abb. 4: Häufigkeit von Nebendiagnosen im untersuchten Patientenkollektiv 23
Abb. 5: Nebendiagnosen im untersuchten Kollektiv 23
Abb. 6: Nachgewiesene Keime 26
Abb. 7: CRP-Verlauf in mg/l im Gruppenvergleich 27
Abb. 8: Hämoglobin-Werte beider operativer Gruppen in g/dl im stationären Verlauf 28
Abb. 9: Anzahl der stabilisierten Segmente 30
Abb. 10: Postoperative Komplikationen 32
Abb. 11: Verabreichte Erythrozytenkonzentrate Offene Gruppe in grün, perkutane Gruppe in blau dargestellt 34
Abb. 12: Verabreichte Plasmakonserven Offene Gruppe in grün, perkutane Gruppe in blau dargestellt 35

8 Tabellenverzeichnis

Tab. 1: Neurologischer Status nach Frankel-Score (Frankel et al. 1969).....13

9 Literaturverzeichnis

Ahmadi J et al. (1993) Spinal tuberculosis: atypical observations at MR imaging. Radiology 189(2): 489-493.

Al-Muhim FA, Ibrahim EM, el Hassan AY (1995) Magnetic resonance imaging of tuberculous spondylitis . Spine 20: 2287-2292.

Algenstaedt et al. (2003) Microvascular Alterations in Diabetic Mice Correlate With Level of Hyperglycemia. Diabetes Vol 52 February 2003: 542-549

An HS, Seldomridge JA (2006) Spinal infections: diagnostic tests and imaging studies. Clin Orthop Relat Res 444:27.

Andemahr J, Isenberg J, Prokop A, Rehm KE (1998) Candidaspondylitis: Fallbericht und Literaturübersicht. Unfallchirurg 101: 955-959.

Arnold PM, Baek PN, Bernardi RJ, Luck EA, Larson SJ (1997) Surgical managment of nontuberculous thoracic an lumbar vertebral osteomyelitis: Report of 33 cases. Surg Neurol 47 (6): 551-561.

Behre I (2000) Die konservativ-orthopädische Behandlung der Spondylodiszitis. Inauguraldissertation, Medizinische Hochschule Hannover.

Berner R et al. (2004) im Auftrag des ESPED Beirats: Erhebungsenheit für seltene pädiatrischeErkrankungen in Deutschland – Jahresbericht 2002. Monatsschr Kinderheilkd 152 (1) 77-79.

Boachie-Adjei O, Squillante RG (1996) Tuberculosis of the spine. Orthop Clin North Am 27: 95-103.

Boldt J (2004) Können wir uns die Fortschritte der Intensivmedizin noch leisten? Anästhesiol Intensivmed Notfallmed Schmerzther 39: 191-196.

Bonfiglio M, Lange TA, Kim YM (1973) Pyogenic vertebral osteomyelitis. Disc space infections. Clin Orthop 96: 234-247.

Bormann B (2007) Klinische Aspekte der Therapie mit Erythrozyten „Lessons learned“ von den Zeugen Jehovahs? Anästhesist 56: 380-384.

Butler JS, Shelly MJ, Timlin M, Powderly WG, O’Byrne JM (2006) Non tuberculous pyogenic spinal infection in adults: a 12-year-experience from a teriary refferal centre. Spine 31: 2695-26700.

Caroit M et al. (1975) Etiological diagnosis of spondylitis. II. Vertebral puncture biopsy and surgical approach. Rev Rhum Mal Osteoartic 42 (3): 153-159.

Carragee EJ (1997) Instrumentation of the infected and unstable spine: a review of 17 cases from the thoracic and lumbar spine with pyogenic infections. J Spinal Disord 10 (4): 317-324.

Castell JV, Gomez-Lechon MJ, David M, Hirano T, Kishimoto T, Heinrich PC (1988) Recombinant human interleukin-6 regulates the synthesis of acute-phase proteins in human hepatocytes. FEBS Lett 232: 347-350.

Claridge JA, Sawyer RG, Schulmann AM, Mc Lemore EC, Young JS (2002) Blood transfusions correlate with infections in trauma patients in a dose-dependent manner. Am Surg. 68: 566-572

Collert S (1977) Osteomyelitis of the spine. Acta Orthop Scand 48: 283-290.

Colley CM, Fleck A, Goode A W, Muller BR, Myeres MA (1983) Early time course of the acute phase response in man. J Clin Pathol 36: 203-207.

Cortet B, Richard R, Deprez X et al. (1994) Aspergillus spondylodiscitis; successful conservative treatment in 9 cases. J Reumatol 21: 1287-1291.

Cramer J, Haase N, Behre I, Ostermann PAW (2003) Spondylitis und Spondylodiszitis. Trauma und Berufskrankheit 5: 336-341.

D'Agostino C, Scorzollini L, Massetti AP et al. (2010) A seven-year prospective study on spondylodiscitis: epidemiological and microbiological features. Infection 38: 102-107

Darouiche RO, Hamill RJ, Greenberg SB, Weathers SW, Musher D (1992) Bacterial spinal epidural abscess: Review of 43 cases and literature survey. Medicine 71: 369-385.

Dietze DD, Haid RW (1992) Antibiotic-impregnated methylmethacrylate in treatment of infections with spinal instrumentation: case report and technical note. Spine 17: 981-987.

Digby JM, Kersley JB (1979) Pyogenic non-tuberculous spinal infection – an analysis of thirty cases. J Bone Joint Surg Br 61: 47-55.

Dina TS (1992) Infection of the spine. Semin Spine Surg 4: 98-110.

Dufek P, Salis-Soglio G, Bozdech Z (1987) Die unspezifische bakterielle Spondylitis – eine Analyse von 32 Fällen. Z Orthop Ihre Grenzgeb 125: 255-261.

Eismont FJ, Bohlmann HH, Soni PL, Goldberg VM, Freehafer AA (1983) Pyogenic an fungal vertebral osteomyelitis with paralysis. J Bone Joint Surg Am 65: 19-29.

Elghazawi AK (1991) Clinical syndromes and differential diagnosis of spinal disorders. Radiol Clin North Am 29: 651-663.

Emery SE, Chan DPK, Woodward HR (1989) Treatment for hematogenous pyogenic vertebral osteomyelitis with anterior debridement and primary bone grafting. Spine 14: 284-291.

Emori TG, Gaines RP (1993) An overview of nosocomial infections, including the role of the microbiology laboratory. Clin Microbiol Rev 6:428-442.

Eysel P, Peters KM (1997) Spondylodiszitis. In: Peters KM, Klosterhalfen B (Hrsg.) Bakterielle Infektionen der Knochen und Gelenke. Stuttgart: Enke 52-93.

Fang D et al. (1994) Pyogenic vertebral osteomyelitis: treatment by anterior spinal debridement and fusion. J Spinal Disord 7: 173-180.

Faraj AA, Webb JK (2000) Spinal instrumentation for primary pyogenic infection: report of 31 patients. Acta Orthop Belg 66: 242-247

Fouquet B et al. (1996) Infectious discitis diagnostic contribution of laboratory tests and percutaneous discovertebral biopsy. Rev Rhum Engl Ed 63: 24-29.

Frangen TM, Kälicke T, Gottwald M et al. (2006) Die operative Therapie der Spondylodiszitis . Eine Analyse von 78 Patienten. Der Unfallchirurg 109: 743-753.

Frankel H.L. et al. (1969) The value of postural reduction in the initial managment of closed injuries of the spine with paraplegia and tetraplegia. Part I. Paraplegia 7 (3): 179-192.

Frederickson B, Yuan H, Olans R (1978) Management and outcome of pyogenic vertebral osteomyelitis. Clin Orthop131: 160-167.

Garcia A Jr, Grantham SA (1960) Haematogenous pyogenic vertebral osteomyelitis. J Bone Joint Surg 42-A: 429-436.

Gauldie J, Northemann W, Fey GH (1990) IL-6 functions as an exocrine hormone in inflammation. J Immunol 144: 3804-3808.

Göb A (1982) Entzündliche Erkrankungen der Wirbelsäule. Chirurg 53: 299-305.

Grass R, Biewener A, Dickopf A, Rammelt St, Heineck J, Zwipp H (2005) Perkutane dorsale versus offene Instrumentationen bei Frakturen des thorakolumbalen Übergangs. Eine vergleichende prospektive Untersuchung. Trauma Berufskrankh 2005 – 7 (Suppl 2): 354-362.

Griffiths HE, Jones DM (1971) Pyogenic infection of the spine. A review of twenty-eight cases. J Bone Joint Surg 53: 383-391.

Hadjipavlou AG, Crow WN, Borowski A, et al. (1998) Percutaneous transpedicular discetomy and drainage in pyogenic spondylodiscitis. Am J Orthop (Belle Mead NJ) 27: 188.

Hadjipavlou AG, Mader JT, Necessary JT, Muffoletto AJ (2000) Hematogenous pyogenic spinal infections and their surgical managment. Spine 25 (13): 1668-1679.

Hansen-Algenstaedt et al. (2012) Percutaneous multilevel reconstruction in revision surgery. Eur Spine J 21 (6) 1220-1222

Hertlein H, Hartl WH, Dienemann H, Schurmann M, Lob G (1995) Thoracoscopic repair of thoracic spine trauma. Eur Spine J 4: 302-307.

Heyde CE, Boehm H, El Saghir H, Tschölke SK, Kayser R (2006) Surgical treatment of spondylodiscitis in the cervical spine: a minimum 2-year follow-up. Eur Spine J 15: 1380-1387.

Hodgson A, Stock S.F. (1960) Anterior Spine Fusion for the Treatment of Tuberculosis of the Spine. J Bone Joint Surg Am 42: 295-310.

Hopkinson N, Stevenson J, Benjamin S et al. (2001) A case ascertainment study of septic discitis: clinical, microbiological and radiological features. Q JM 94:465-470

Kosiak M (1961) Etiology of decubiti ulcers. Arch Phys Med Rehabil Jan, 42:19 29

Jensen AG, Espersen F, Skinhoj P et al. (1997) Increasing frequency of vertebral osteomyelitis following Staphylococcus aureus bacteriaemia in Denmark 1980-1990. J Infect 34: 113-118.

Jimenez-Mejias, M.E., et al (1999) Postoperative spondylodiskitis: etiology, clinical findings, prognosis, and comparison with nonoperative pyogenic spondylodiskitis. Clin. Infect Dis 29(2): 339-345.

Jordan MC, Kirby W.M. (1971) Pyogenic vertebral osteomyelitis. Treatment with antimicrobial agents and bed rest. Arch Intern Med 128: 405-410.

Kapeller P, Fazekas F, Krametter D, Koch M, Roob G, Schmidt R, Offenbacher H (1997): Pyogenic infectious spondylitis: clinical, laboratory and MRI features. Eur Neurol 38: 94-98.

Keil M, Abel R, v. Baum H, Spahn B, Gerner H (2001) Querschnittslähmungen bei septischen Wirbelsäulenerkrankungen. Vortrag, 14. Jahrestagung Deutschsprachige Medizinische Gesellschaft für Paraplegie, Bayreuth 16. 19.05.2001.

Kemp H.B. et al. (1973) Anterior fusion of the spine for infective lesions in adults. J Bone Joint Surg BR 55(4): 715-734.

Kim Choll W. (2010) Scientific Basis of Minimally Invasive Spine Surgery: Prevention of Multifidus Muscle Injuri During Posterior Lumbar Surgery. Spine Volume 35 Issue 26S S281-S286

Kim DY et al. (2005) Comparison of multifidus muscle atrophy and trunk extension muscle strength: percutaneous versus open pedicle srew fixation. Spine Jan 1;30 (1):123-9

Klöckner C, Valencia R, Weber U (2001) Die Einstellung des sagittalen Profils nach operativer Therapie der unspezifischen destruierenden Spondylodsizitis: ventrales oder dorsoventrales Vorgehen ein Ergebnisvergleich. Orthopäde 30: 965-967.

Kloos WE, Bannerman TL (1994) Update on clinical significance of coagulase-negative staphylococci. Clin Microbiol Rev 7:117-140.

Kloti M, Ludwig C (1998) Infectious spondylodiscitis – an important differential diagnosis in backache. Schweiz Rundsch Med Prax 87 (22): 753-758 .

Kramer M, Katzmaier P, Eisele R, Ebert V, Kinzl L, Hartwig E (2001) Surface of electromyography-verified muscular damage associated with the open dorsal approach to the lumbar spine. Eur Spine J 10: 414-420.

Krödel A, Sturz H (1989): Differenzierte operative versus konservative Therapie der Spondylitis und Spondylodiscitis. Z Orthop 127: 587-596

Krödel A, Sturz H, Siebert CH (1991) Indications for and results of operative treatment of spondylitis and spondylodiscitis. Arch Orthop Trauma Surg 110: 78-82.

Küker W, Mull M, Mayfrank L, Töpper R, Thron A (1997) Epidural spinal infection: Variability of clinical and magnetic resonance imaging findings. Spine 22: 544-550.

Kulowski J (1936) Pyogenic osteomyelitis of the spine: An Analysis a discussion of 102 cases. J Bone Joint Surg 18: 343-364.

La Rocca H (1978) Infections of the Spine. Clin Neurosurg 25: 296-304.

Lafont A, Olivé A, Gelman M et al (1994) Candida albicans spondylodiscitis and vertebral osteomyelitis in patients with intravenous heroin drug addiction. Report of 3 new cases Rheumatol 12: 953-956.

Laine T, Mäkitalo K, Schlenzka D, Tallroth K, Possa M, Alho A (1997) Accuracy of pedicle screw insertion; a prospective CT study in thirty low back patients. Eur Spine J 6: 402-405.

Lannelongue OM (1879) On acute osteomyelitis. Pathological and Practical Medicine Tracts 976.

Laube W, Ermel J (2009) Nichts tun tut nicht gut. Physiopraxis 10/2009: 34-37.

Leibovici L, Yehezkelli Y, Porter A, Regev A, Krauze I, Harrel D (1996) Influence of diabetes mellitus and glycaemic control on the characteristics and outcome of common infections. Diabetes Med 13: 457-463.

Lerner T, Hackenberg L, Rösler S, Joosten U, Halm H, Lijenqvist U (2005) Operative Therapie der unspezifischen und spezifischen Spondylodiszitis. Z Orthop 143: 204-12.

Levi AD, Dickman CA, Sonntag VK (1997) Management of postoperative infections after spinal instrumentation. J Neurosurg 86: 975-980.

Lew DP, Waldvogel FA 2004: Osteomyelitis. Lancet 2004; 364: 369–379.

Liebergall M, Chaimsky G, Lowe J, Robin GC, Floman Y (1991) Pyogenic vertebral osteomyelitis with paralysis. Prognosis and treatment. Clin Orthop 269: 142-150.

Linhardt O, Matussek J, Reflor HJ, Krödel A (2006): Long-term results of ventro-dorsal versus ventral instrumentation fusion in the treatment of spondylitis. Int Orthop 17; (Epub ahead of print, PMID: 16708233).

Macintosh JE, Bodguk N (1986) The biomechanics of the lumbar mulitifidus. Clin Biomech 1: 205-213.

Maiuri F, Laconetta G, Gallicchio B, Manto A, Briganti F (1997) Spondylodiscitis: clinical and magnetic resonance diagnosis. Spine 22: 1741-1746.

Makins GH, Abbott FC (1896) On acute primary osteomyelitis of the vertebra. Ann Surg 23: 510-539.

Malawski SK, Lukawski S (1991) Pyogenic infection of the spine. Clin Orthop Rel Dis 272: 58-66.

Martin NS (1970) Tuberculosis of the spine: A study of the result of treatment during the last 25 years. J Bone Joint Surg 52-B: 613-628.

Mastragelopulos N, Rogge S, Kielbassa A.M., Haraszthy V.I., Zambon J., Beaumont C, Zafiropoulos G (2004): Besiedlung der atheromatösen Plaques. Paradontitis und Arteriosklerose. Gefäßchirurgie 9: 332-338

Matusui H, Hirano N, Sakaguchi Y (1998) Vertebral osteomyelitis: an analysis of 38 surgically treated cases. Eur Spine J 7: 50-54.

McHenry MC, Easley KA, Locker GA (2002) Vertebral osteomyelitis: Long-Term outcome for 253 patients from 7 cleveland-area hospitals. Clinic Infect Dis 34: 1342-1350.

Meiners T, Böhm V (2003) Gibt es Folgen des Diabetes mellitus am Rückenmark? Grüninger W, Pott M: Nicht traumatische Querschnittslähmungen Steinkopff, Darmstadt

Moon MS (1997) Tuberculosis of the spine. Controversies and a new challenge. Spine 22: 1791-1797.

Mückley T, Kirschner M, Hierholzer C, Hofmann GO (2003) Spondylitis – Spondylodiszitis. Neue Therapiekonzepte. Trauma Berufskrankh 5 [Suppl 2]: 296-304.

Mückley T, Schütz T, Schmidt MH, et al. (2004) The role of thoracoscopic spinal surgery in the management of pyogenic vertebral osteomyelitis. Spine (Phila Pa 1976) 29:E227

Müller EJ, Russe OJ, Muhr G (2004) Osteomyelitis der Wirbelsäule. Orthopäde 33: 305-315.

Müller M, Burger C, Andermahr J, Mader K, Rangger C (2004) Spondylodiszitis nach perioperativem Periduralkatheter. Anästhesist 53: 1189-1194.

Musher D.M. et al. (1976) Vertebral osteomyelitis. Still a diagnostic pitfall. Arch Inter Med. 136: 105-110.

Nachemson A, Waddel G, Norlund A (2000) Epidemiology of neck and low back pain. In Nachemson A, Jonsson E (eds) Neck and back pain. Lippincott, Williams & Wilkins, Philadelphia: 165-187.

Nelson AH, Fleisher LA, Rosenbaum SH (1993) Relationship between postoperative anemia and cardiac morbidity in high-risk vascular Patients in the intensive care unit. Crit care med 21:622-860.

Neu A, Ehehalt S, Willasch A, Kehrer M, Hub R, Ranke MB (2001a): Rising incidence of type 1 diabetes in Germany: 12-year trend analysis inchildren 0-14 years of age. Diabetes Care 24 (4) 785-786.

Niedhart C, Miltner O, Zlkens KW, Niethard FU (2003) Bakterielle Osteitis - Besonderheiten beim immunkompromittierten Patienten. Orthopäde 33: 297-304.

Nolla JM, Ariza J, Gomez-Vaquero C, Fiter J et al (2002) Spontaneous pyogenic vertebral osteomyelitis in non-drug-users. Semin Arthritis Rheum 31: 271-278.

Ooij A van, Beckers JM, Herpers MJ, Walenkamp GH (2000) Surgical treatment of Aspergillus spondylodiscitis. Eur Spine J 9:75-79.

Osenbach RK, Hitchon PW, Menzes AH (1990) Diagnosis and management of pyogenic vertebral osteomyelitis. Surg Neurol 33: 266-275.

Park Y, Ha JW (2007) Comparison of one-level posterior lumbar interbody fusion performed with a minimally invasive approach or a traditional open approach. Spine 32: 537-543

Parker LM, McAfee PC, Fedder IL et al. (1996) Minimally invasive surgical techniques to treat spine infections. Orthop Clin North Am 27:183

Pfaller MA, Herwaldt LA (1988) Laboratory, clinical, and epidemiological aspects of coagulase-negative staphylococci. Clin Microbiol Rev 1:281-299.

Pott P (1936) Remarks on that kind of palsy of the lower limbs which is frequently found to accompany a curvature of the spine, and is supposed to be caused by it: Together with ist method of cure, to which are added observations on the necessity and property of amputations in certain circumstances. Medical Classic, vol 1.William & Willkins, Baltimore.

Przybyklski GJ, Sharan AD (2001) Single-stage autogenous bone grafting and internal fixation in the surgical management of pyogenic discitis and vertebral osteomyelitis. J Neurosurg 94:1-7.

Quiñones-Hinojosa A et al. (2004) General principles in the medical and surgical managment of spinal infections: a multidisciplinary approach. Neurosurg Focus 17: E1.

Rankine JJ et al. (2004) Therapeutic impact of percutaneous spinal biopsy in spinal infection. Postgrad Med J Oct 80: 607-609.

Rath SA, Neff U, Schneider O, Richter HP (1996) Neurosurgical managment of thoracic and lumbar vertebral osteomyelitis and discitis in adults: a review of 43 consecutive surgically treated patients. Neurosurgery 38 (5): 926-933.

Redfern RM, Miles J, Banks AJ, Dervin E (1988) Stabilisation of the infected spine. J Neurol Neurosurg Psychiatry. 51 (6): 803-807.

Resnick D, Niwayama G (1995) Osteomyelitis, septic arthritis, and soft tissue infection. Axial skeleton. In: Resnick D (ed) Diagnosis of bone and joint disorders, 3rd edn. WB Saunders, Philadelphia: 2419-2447.

Ridley N, Shaikh MI, Remedios D (1998) Radiology of skeletal tuberculosis. Orthopedics 21: 1213-1220.

Riley LH, Banovac K, Martinez OV, Eismont FJ (1994) Tissue distribution of antibiotics in the intervertebral disc. Spine 19: 2619-2625.

Rinninger F, Greten H (1998) Glucosestoffwechsel. In Schettler G, Greten H (Hrsg) Innere Medizin. Thieme, Stuttgart New York: 637.

Rosenbaum Paul R. and Rubin Donald B. (1983) The Central Role of the Propensity Score in Observational Studies for Causal Effects. Biometrika 70 (1): 41.

Ross PM, Fleming JL (1976) Vertebral body osteomyelitis: spectrum and natural history. Clin Orthop 118: 190-198.

Rothmann SLG (1996) The diagnosis of infections of the spine by modern imaging techniques. Orthop Clin North Am 27: 15-31.

Rudert M, Tillmann B (1993) Lymph and blood supply of the human intervetebral disc. Act Orthop Scand 64: 37-40.

Rupp ME, Archer GL (1994) Coagulase-negative staphylococci: pathogens associated with medical progress. Clin Infect Dis 19:231-245.

Ryan MD, Taylor TKF (1978) The bacteriological diagnosis and antibiotic treatment of hamatogenous vertebral osteomyelitis in adults. Aus NZ J Surg 48: 81-83.

Sapico FL, Montomerie JZ (1990) Vertebral osteomyelitis. Infect Dis Clin North Am 77: 539-550.

Sarani B, Dunkman WJ, Dean L, Sonnad S, Rohrbach JI, Gracias VH (2008) Transfusion of fresh frozen plasma in critically ill surgical patients is associated with an increased risk of infection. Crit Care Med 36:1114-1118.

Seiler WO, Stahelin HB (1998) Malnutrition prevents healing of decubitus ulcers. Krankenpfl J 36:333-341

Sexton Daniel J et al. Vertebral osteomyelitis and discitis (2012). In: UpToDate Waltham, MA.

Schinkel C, Gottwald M, Andress H-J (2003) Surgical Treatment of Spondylodiszitis. Surgical Infections 4: 387-391.

Schulte-Mattler WJ, Georgiadis D, Tietze K, Zierz S (2000) Relation between maximum discharge rates on EMG and motor unit number estimates. Muscle Nerve 23: 231-238.

Shunwu F, Xing Z, Fengdong Z, Xiangqian F (2010) Minimally invasive transforaminal lumbar interbody fusion for the treatment of degenerative lumbar diseases. Spine Aug 1;35 (17):1615-20

Sindern E, Gläser E, Bötel U, Malin JP (1993) Spondylodiszitis mit spinaler und radikulärer Beteiligung. Grenzen der konservativen Behandlung. Nervenarzt 64: 801-805.

Skalad M. (1941) Grading of patients for surgical procedures. Anesthesiology 2: 281-284.

Spahn DR, Moch H, Hofman A, Isbister JP (2008) Patient Blood Managment. The Pragmatic Solution for the Problems with Blood Transfusions. Anaesthesiology 109:951-953.

Spiegel P, Kengla KW, Isaacson AS (1972) Intervertebral disc inflammation in children. J Bone Joint Surg 54-A: 284-296.

Statistisches Bundesamt Wiesbaden (2010) Herz-Kreislauferkrankungen verursachen 41% aller Todesfälle [Online im Internet.] URL: https://www.destatis.de/DE/ZahlenFakten/GesellschaftStaat/Gesundheit/Todesursachen/Aktuell.html [Stand 06.04.2012, 11:36]

Stäbler A, Bauer A, Kruger A, Weiss M, Helmberger T, Reiser M, (1998) Differentialdiagnose der erosiven Osteochondrose und bakterieller Spondylitis in der Magnetresonanztherapie. Fortschr Röntgenstr. 168: 421-428.

Stäbler A, Reiser MF (2001) Imaging of spinal infection. Radiol Clin North Am 39: 115-135.

Stauffer RN (1975) Pyogenic vertebral osteomyelitis. Orthop Clin North Am 6: 1015-1027.

Stoltze D, Böhm H, Harms J (1992) Operative Behandlung bei bakterieller Spondylitis und Spondylodiscitis. In: Rhamanzadeh R, Meißner A (Hrsg) Fortschritte in der Unfallchirurgie-10. Steglitzer Unfalltagung. Springer, Berlin Heidelberg New-York Tokio.

Stone DB and Bofinglio M. (1963) Pyogenic Vertebral Osteomyelitis. A Diagnostic Pitfall fort the Internist. Arch Intern Med 112: 491-500.

Strempel A von (2001) Entzündungen. In: Strempel a von (Hrsg) Die Wirbelsäule. Thieme, Stuttgart New York: 289-299.

SU Yu-Sung, Gelman Andrew, Hill Jennifer, Yajima Masanao (2011) Multiple imputation with diagnostics (mi) in R: Opening windows into the black box. Journal of Statistical Software 45 (2):1-31.

Tai CC, Want S, Qhraishi NA et al. (2002) Antibiotic prophylaxis in surgery of the intervertebral disc. A comparison between gentamicin and cefuroxime. J Bone Joint Surg Br 84: 1036-1039.

Thomas L (2008) Labor und Diagnose Indikation und Bewertung von Laborbefunden für die medizinische Diagnostik. Hrsg Lothar Thomas 7. Aufl. Frankfurt/Main: TH-Books-Verlags-Gesellschaft: 1010-1020.

Tuli SM (2002) General principles of osteoarticular tuberculosis. Clin Orthop 398: 11-19.

Tyrrell PN, Cassar-Pullicino VN, McCall IW (1999) Spinal infection. Eur Radiol 9: 1066-1077.

Vincent KA, Benson DR, Voegeli TL (1988) Factors in the diagnosis of adult pyogenic vertebral osteomyelitis. Orthop Trans 12: 523-524.

Virchow, R.L.K. (1856) Gesammelte Abhandlungen zur Wissenschaftlichen Medicine. Meidinger Sohn & Co., Frankfurt. [Reprint edition:Virchow R.L.K. Thrombosis und Emboli (1846-1856) In: Klassiker der medizin herausgegeben von Karl Sudhoff. Von Johann Ambrosius Barth V. 1910, Leipzig (Matzdorff, A.C., Bell, W.R. transl). Canton, Science History Publications, 1998]: 32, 49, 50, 53, 56, 62, 110, 169.

Waldvogel FA, Vogel J, Rillinger N et al. (1977) Die infektiöse Spondylitis. Eine retrospektive Auswertung der MRT-Merkmale. Radiologie 37: 139-144.

Weber M, Heller KD, Wirtz D, Zimmermann-Picht S, Keulers P, Zilkens KW (1998) Percutane CT-gesteuerte Punktion und Drainage der Spondylodiszitis – ein minimal invasives Verfahren. Z Orthop Ihre Grenzgeb 136: 375-379.

Wells PS, Hirsch J, Anderson DR, et al. (1995) Accuracy of clinical assessment of deep vein thrombosis. Lancet 345: 1326-1330.

Windsor Robert E. et al (2003) Prevention and management of complications resulting from common spinal injections. Pain Physician 6: 473-483

Woertgen C, Rothoerl RD, Englert C, Neumann C (2006) Pyogenic spinal infections and according to the 36-Item Short Form Health Survey. J Neurosurg Spine 4: 441-446.

Wolansky LJ, Heary RF, Patterson T et al. (1999) Pseudosparing of the endplate: A potential pitfall in using MR to diagnose infectious spondylitis. Am J Roentgenol 172: 777-780.

Wu Wen-Chih, Smith Tracy S, Henderson William G, Eaton Charles B, Poses Roy M, Uttley Georgette RN, Mor Vincent, Sharma Satish, Vezeridis Michael, Khuri Shukri F, Friedmann Peter D (2010) Operative Blood Loss, Blood Transfusion, and 30-Day Mortality in Older Patients After Major Noncardiac Surgery. Annals of Surgery July 2010 – Volume 252 – Issue 1 – 11-17 doi: 10.1097/SLA.0b013e3181e3e43f.

Yilmaz C et al. (1999) Anterior instrumentation for the treatment of spinal tuberculosis. J Bone Joint Surg Am 81 (9): 1261-1267.

10 Danksagung

Pantha rhei

Manchmal ändert sich das eigene Leben völlig unerwartet. Von einen auf den anderen Tag, fließt der Strom des Lebens plötzlich in eine ganz andere Richtung, alles ist neu, schwer zu fassen und nicht mehr aufzuhalten. Der Fluss des Lebens fließt weiter auch in Zeiten des Haderns und Zweifelns und manchmal trägt er uns dabei in völlig neue Welten. Eine neue Welt war für mich dann auch die operative Wirbelsäulenchirurgie, die ich Dank der großen Unterstützung von Frau Dr. Ina Fuhrhop kennen und schätzen gelernt habe. Letzten Endes ist es auch ihr zu verdanken, dass ich diese Promotion angefangen und beendet habe. Mein besonderer Dank gilt an dieser Stelle meinem Doktorvater Herrn PD Dr. Nils Hansen-Algenstaedt, der mir durch seine Unterstützung auf der einen Seite den Mut wieder gegeben hat das Studium trotz aller Schicksalsschläge zu beenden sowie auf der anderen Seite die Möglichkeit gegeben hat zu promovieren. Es hat mir neue Horizonte eröffnet und mir die nötige Kraft gegeben meinen eigenen Weg weiter zu gehen. Danken möchte ich auch Herrn Dr. Malte Schröder, der, nachdem Frau Dr. Ina Fuhrhop das Universitätsklinikum Hamburg-Eppendorf verlassen hat, die Betreuung übernommen hat und mir jederzeit mit Rat und Tat zur Seite stand.

Wenn ich die Jahre seit Beginn der Promotion Revue passieren lasse, so ist es doch erstaunlich wie viel in dieser Zeit passiert ist, um wie viele schöne Augenblicke reicher ich diese Promotion abschließen kann. Meine Mutter und meine drei Brüder haben mich während all dieser Jahre begleitetet und unterstützt, sie haben mich immer wieder bestärkt meinen eigenen Weg zu gehen, mich auf all den Höhen und Tiefen begleitet und immer an mich geglaubt. Dafür möchte ich ihnen von ganzem Herzen danken. Mittlerweile habe ich meine eigene kleinen Familie, die mein Leben zwar nicht unbedingt ruhiger gemacht hat aber mir so viele unendlich schöne und unvergessliche Augenblicke schenkt, die ich nie wieder missen möchte. Ohne die Unterstützung von meinem Mann und seine Fähigkeit einem den Glauben an sich selbst wieder zurückzugeben, und nicht die Schwächen sondern die Stärken zu sehen, wäre ich nicht da wo ich jetzt bin. Er hat die Fähigkeit die Augen der Menschen wieder leuchten zu lassen und sie als Hausarzt auf ihrem Lebensweg zu begleiten und zu stützen. Das beeindruckt mich jeden Tag wieder aufs Neue. Jeder der schreibt braucht auch Korrektur und an dieser Stelle möchte ich mich bei meinem Bruder David alias Dr. Quatschvid bedanken, der auch beim zehnten Mal gesagt hat „ Na klar schick rüber!“.

Für die statistischen Auswertungen und der großen Geduld möchte ich Herrn Eik Vettorazzi danken.

11 Eidesstattliche Erklärung

Ich versichere ausdrücklich, dass ich die Arbeit selbständig und ohne fremde Hilfe verfasst, andere als die von mir angegebenen Quellen und Hilfsmittel nicht benutzt und die aus den benutzten Werken wörtlich oder inhaltlich entnommenen Stellen einzeln nach Ausgabe (Auflage und Jahr des Erscheinens), Band und Seite des benutzten Werkes kenntlich gemacht habe.

Ferner versichere ich, dass ich die Dissertation bisher nicht einem Fachvertreter an einer anderen Hochschule zur Überprüfung vorgelegt oder mich anderweitig um Zulassung zur Promotion beworben habe.

Ich erkläre mich einverstanden, dass meine Dissertation vom Dekanat der Medizinischen Fakultät mit einer gängigen Software zur Erkennung von Plagiaten überprüft werden kann.

Hamburg, den 9. Mai 2014