UNIVERSITÄTSKLINIKUM HAMBURG-EPPENDORF

Institut für Pathologie / Abteilung Molekularpathologie

Prof. Dr. Guido Sauter

Birc2-Amplifikationen bei Plattenepithelkarzinomen des Kopf-Hals-Bereiches und deren Einfluss auf den Tumorphänotyp und die Patientenprognose

Dissertation

Zur Erlangung des Grades eines Doktors der Medizin
Der Medizinischen Fakultät der Universität Hamburg

Vorgelegt von

Kilian Rudolf
aus Hoyerswerda

Hamburg, 2014

Angenommen von der
Medizinischen Fakultät der Universität Hamburg am: 23.6.2015

Veröffentlicht mit Genehmigung der
Medizinischen Fakultät der Universität Hamburg.

Prüfungsausschuss, der/die Vorsitzende: Prof. Dr. G. Sauter

Prüfungsausschuss, zweite/r Gutachter/in: PD Dr. R. Simon

Prüfungsausschuss, dritte/r Gutachter/in: PD Dr. A. Münscher

1. Inhaltsverzeichnis

1. Inhaltsverzeichnis 3
2. Einleitung 4
   2.1 Plattenepithelkarzinome des Kopf-Hals-Bereiches in der Übersicht 4
      2.1.1 Epidemiologie 4
      2.1.2 Ätiologie 5
      2.1.3 Histologische Klassifikation 7
      2.1.4 Präkanzerosen 8
      2.1.5 Varianten des Plattenepithelkarzinoms 10
      2.1.6 TNM-Klassifikation 11
      2.1.7 Prognosefaktoren 12
      2.1.8 Mechanismen der Karzinomentstehung im Kopf-Hals-Bereich 14
      2.1.9 Diagnostik von Kopf-Hals-Tumoren 15
      2.1.10 Therapie von Kopf-Hals Tumoren 16
      2.1.11 Genetik der Kopf-Hals-Tumoren 18
      2.1.12 Birc2 (c-IAP1) 26
   2.2 Ziel dieser Arbeit 28
3. Material und Methoden 28
   3.1 Untersuchungsmaterial 28
   3.2 FISH 31
      3.2.1 Auswahl und Anzucht von BAC Klonen 31
      3.2.2 DNA-Extraktion 32
      3.2.3 Sondenmarkierung 33
      3.2.4 Hybridisierung 34
      3.2.5 Fluoreszenz-Detektion 36
   3.3 Auswertung 37
   3.4 Statistik 37
4. Ergebnisse 37
5. Diskussion 43
6. Zusammenfassung 49
7. Literaturverzeichnis 50
8. Lebenslauf 59
9. Danksagung 60
10. Eidesstattliche Versicherung 61

2. Einleitung

2.1 Plattenepithelkarzinome des Kopf-Hals-Bereiches in der Übersicht

2.1.1 Epidemiologie

Zu den malignen Kopf-Hals-Tumoren (Head and Neck Caner = HNC) werden im engeren Sinne Tumore der Mundhöhle, des Oropharynx, des Hypopharynx und des Larynx gezählt [1]. Die Gruppe der Mundhöhlenkarzinome umfasst Karzinome des Mundbodens, der Lippe, der vorderen 2/3 der Zunge, der Alveolarfortsätze, des Zahnfleisches, des harten Gaumens und der bukkalen Schleimhaut. Zu den Karzinomen des Oropharynx gehören Karzinome des weichen Gaumens, der Tonsillen und des Zungengrundes. Die Hypopharynxkarzinome beinhalten Karzinome der Fossa pyriformes, während Larynxkarzinome je nach anatomischer Lokalisation in supraglottisch, glottisch oder subglottisch eingeteilt werden. 90% der HNCs sind plattenepithelialen Ursprungs (Head and Neck squamous cell cancer = HNSCC). Des Weiteren können Kopf-Hals-Tumore als Adenokarzinome, neuroendokrine Tumore, maligne Lymphome, maligne Melanome oder Sarkome vorkommen. Nach Angaben des IARC (International Agency for Research on Cancer) aus dem Jahr 2006 lag die Gesamtzahl der HNSCC-Fälle für Europa bei 147.500, was einem Anteil von 5 % aller Krebserkrankungen entsprach [2]. Weltweit werden jährlich mehr als 500.000 männliche HNC- Patienten registriert. Das entspricht einem Anteil von 6 % aller Krebserkrankungen [3]**.** In Indien werden mehr als 30% aller Krebserkrankungen, der Gruppe der Kopf-Hals Tumoren zugeschrieben [4]**.** Der relative Anteil der HNCs an allen Krebserkrankungen in Deutschland lag 2003 bei ca. 4,8% und stellte damit die vierthäufigste Tumorneuerkrankung dar (Statistisches Bundesamt, 2003). Abhängig von der geographischen Lokalisation variieren die prozentualen Anteile der einzelnen Tumorentitäten. In den USA stellen die Mundhöhlenkarzinome, gemessen an allen HNCs, mit ca. 51,9% die am häufigsten vorgefundene Entität dar, wohingegen in Südosteuropa Malignome des Larynx mit einem relativen Anteil von 40% dominieren. In China stellen Nasopharynxkarzinome 55% aller HNCs dar, bzw. 70% in Südostasien [5]**.** Weiterhin finden sich Unterschiede bezüglich der Hautfarbe. Daten des „National Cancer Institutes Surveillance, Epidemiology and Results Program“ (SEER) zeigten signifikante Unterschiede bezüglich der Inzidenzen und Überlebensraten verschiedener

ethnischer Gruppen innerhalb der USA. Demnach lagen z.B. bei Patienten mit afro-amerikanischer Herkunft die Inzidenzraten bezüglich Mundhöhlen- und Oropharynxkarzinomen deutlich über denen von Patienten kaukasischer Abstammung. Weiterhin lag die 5-Jahres Überlebensrate für das afroamerikanische Patientenkollektiv mit 39,5% deutlich unter dem weltweiten Durchschnitt [6]; [7]**.** Der Häufigkeitsgipfel für die Erkrankung an HNC liegt zwischen dem 5. und 7. Lebensjahrzehnt, wobei Männer 3-4 mal häufiger erkranken als Frauen [8]. Besorgniserregend ist die Tendenz, dass weltweit vermehrt jüngere Patienten unter 45 Jahren erkranken. Experten schätzen den Anteil dieser Altersgruppe gemessen an allen HNSCC-Patienten auf 5,5 %, Tendenz steigend. Dies gilt überwiegend für Mundhöhlen- und Oropharynxkarzinome [9]**;** [10]. Obwohl etablierte Behandlungsstrategien durch neue Behandlungsmöglichkeiten erweitert wurden, konnte lediglich die Lebensqualität der Patienten verbessert werden, nicht aber die Prognose. Die 5-Jahres Überlebensrate liegt lediglich bei ca. 50% [2]. Dies ist dadurch zu erklären, dass HNSCCs zum Zeitpunkt der Diagnose bereits häufig ein ausgedehntes lokales invasives Wachstum aufweisen und/-oder regionale Lymphknoten befallen sind. Darüber hinaus gelten eine hohe Rezidivrate und häufig auftretende Zweittumoren als limitierende Faktoren [11]. Es konnte gezeigt werden, dass das Mortalitätsrisiko für bereits therapierte HNSCC-Patienten nach drei Jahren durch Zweitkarzinome höher ist als durch ein Tumorrezidiv [12]. Die Ursache für das gehäufte Auftreten von multiplen Primärtumoren im oberen Aerodigestivtrakt wird mit dem Konzept der Feldkanzerisierung erklärt. Danach führen exogene Noxen (v.a. Alkohol und Tabak) zu einer ungleichmäßigen Schädigung der gesamten Schleimhaut, wodurch sich differente präneoplastische Schleimhautareale gleichzeitig entwickeln können. Bei Patienten mit einem HNSCC steigt die Inzidenz ein Zweitkarzinom zu entwickeln jährlich um 2-3 % [13].

2.1.2 Ätiologie

Basierend auf der Arbeit von Pitot und Dragan „Facts and theories concerning the mechanisms of carcinogenesis“ aus dem Jahr 1991, sind prä-maligne- bzw. maligne Läsionen multifaktoriell bedingt. Im Hinblick auf mögliche Entstehungsursachen von Plattenepithelkarzinomen im Kopf-Hals-Bereich differenziert man zwischen: exogenen, endogenen und hereditären- bzw. genetischen Faktoren. Zu den wichtigsten exogenen Risikofaktoren für die Entstehung von Plattenepithelkarzinomen des Oro- und Hypopharynx, der Mundhöhle und des Larynx zählen der chronische Tabak- und

Alkoholkonsum. Eine potenzierende Wirkungsbeziehung bei kombiniertem Genuss gilt als bewiesen [14]. Ein regelmäßiger Missbrauch von Alkohol und Tabak erhöht das Risiko für die Entstehung von Mundhöhlenkarzinome gegenüber Nichtrauchern bzw. Nichttrinkern um das 10-fache [15]. Das schädigende Potential des Tabaks wird in den darin enthaltenen Nitrosaminen vermutet, die entweder direkt toxisch, tumorgenetisch oder karzinogen wirken können. Alkohol besitzt die Fähigkeit, die Permeabilität der Wangenschleimhaut zu erhöhen und erleichtert somit wiederum die Aufnahme der karzinogenen Inhaltsstoffe des Tabaks [16]. Ferner wird speziell für den Alkoholkonsum eine Dosis-Wirkungsbeziehung beschrieben, bei der neben der täglich zugeführten Menge auch die Konzentration des Alkohols von Bedeutung ist. Dem gegenüber scheint die Dauer des Alkoholkonsums eine eher untergeordnete Rolle einzunehmen [17]. Infektionskrankheiten werden ebenfalls als exogene Faktoren für die Genese von HNSCC diskutiert. Es ist bekannt, dass Epstein-Barr-Viren (EBV) nasopharyngeale Plattenepithelkarzinome verursachen können. 90-100% der Patienten mit einem plattenepithelialen Nasopharynskarzinom weisen entweder positive IgA-Antikörper-titer gegen das EBV-VCA (Viruskaspidantigen) auf oder zeigen erhöhte IgG-Antikörper gegen das EBV-EA (early antigen). Damit gilt der serologische EBV-DNA Titer als wertvoller Tumormarker zur Verlaufskontrolle dysplastischer Vorläuferläsionen, als auch manifester Nasopharynxkarzinome [18]. Bis zu 80 % der plattenepithelialen Mundhöhlenkarzinome zeigen eine EBV-Positivität [19]. Ferner gilt die durch Geschlechtsverkehr übertragbare Infektion mit HPV als Risikofaktor bei der Entstehung von Plattenepithelkarzinomen der Mundhöhle, des Hypo- und besonders des Oropharynx. Von besonderer Bedeutung sind die als Hochrisikofaktor eingeschätzten HPV-Typen 16 und 18. Das karzinogene Potential dieser Virus-Typen liegt in ihren Onkoproteinen HBV-E6 und HBV-E7. E6 interagiert einerseits mit dem Tumorsuppressorgen p53 und inhibiert andererseits das proapoptotische Protein BAK. E7 modifiziert das Tumorsuppressorgen pRb, wodurch die Aktivität des Tumor-wachstumsfaktor TGF-beta2 nicht inhibiert werden kann und maligne Neoplasien begünstigt werden [20]; [21]. Inhalative Noxen wie Holz- oder Metallstäube, chrom- und nickelhaltige Farben und Lacke gelten als begünstigende Faktoren bei der Entstehung von Larynxkarzinomen plattenepithelialen Ursprungs. Des Weiteren stellen Immunsuppression, schlechte Mundhygiene, antioxidantienarme Diät, Infektion mit Candida albicans, Aflatoxine und ionisierende Strahlung/UV-Strahlung potentielle Risikofaktoren zur Ausbildung von HNSCCs dar [10]; [22]; [23]. Als endogene Faktoren für die Entstehung von Plattenepithelkarzinomen im Kopf-Hals-Bereich

zählen u.a. Geschlecht und Alter. In wie fern eine hereditäre Komponente bei der Entstehung von HNSCC von Bedeutung ist, lässt sich aufgrund der spärlichen Literaturangaben nicht eindeutig beurteilen. Erbkrankheiten wie z.B. die Fanconi Anämie oder die kongenitale Dyskeratose werden zwar mit einem erhöhten Risiko für speziell plattenepitheliale Kopf-Hals Tumoren in Verbindung gebracht, gelten allerdings eher als Raritäten [24]. Bei 5 % der Patienten, die weltweit an einem Plattenepithelkarzinom des Larynx erkranken, wird eine primär genetische Ursache diskutiert. Dies betrifft häufig jüngere Patienten zwischen dem 20-40 LJ. Hier konnte neben genetischen Variationen in entgiftenden Enzymen sowie der Immunregulation auch eine insuffiziente DNA-Reparatur im Schleimhautbereich nachgewiesen werden [25].

2.1.3 Histologische Klassifikation

Histomorphologische Veränderungen des Plattenepithels bei Vorläuferläsionen von HNSCCs werden als intraepitheliale Plattenepithelläsionen (SIL) bezeichnet. Weltweit anerkannte Kriterien für ein einheitliches histologisches Graduierungssystem hinsichtlich des Schweregrades der SIL und einer möglichen Entartungstendenz gibt es derzeit nicht. Gängige histologische Klassifikationssysteme sind das Dysplasie System der WHO von 2005 (entsprechend dem intraepithelialen Neoplasiesystem - IEN) und die Ljublijana-Klassifikation. Der Begriff „Dysplasie“ umfasst sowohl architekturelle als auch zytologische Veränderungen. Strukturelle Veränderungen sind irreguläre Epithelschichtung, Verlust der Polarität der Basalzellen, abnorme Reteleisten, gesteigerte Mitosezahl, Dyskeratosen und Hornperlen in den Retezapfen. Dysplastische Zellen imponieren zytologisch durch Anisonukleose, Kernpleomorphie, Anisozytose, gesteigerte Kern/Plasma-Relation, atypische Mitosen sowie prominente Nukleolen und Kernhyperchromasie. Folgende Kategorien umfasst das Dysplasie System der WHO (2005):

<u>Hyperplasie mit erhöhter Zellzahl:</u> (Akanthose, Basalzellhyperplasie, keine Architekturstörungen des Epithels,
keine Zellatypien

<u>Dysplasie:</u>

Grad 1 (leichte Dysplasie): Architekturstörungen des unteren 1/3 des Epithels, geringe zytologische Veränderungen

Grad 2 (mittlere Dysplasie): Architekturstörungen bis in die oberen 2/3 des Epithels, Anstieg der zytologischen Atypien.

Grad 3 (schwere Dysplasie/ Carcinoma in situ): vollständig aufgehobene Epithelschichtung mit schweren Zellatypien, transmural atypische Mitosen, Basalmembran noch intakt.

Folgende Kriterien umfasst die Ljublijana-Klassifikation, welche 1997 von der Working Group on SILs der Europäischen Gesellschaft für Pathologie weiterentwickelt wurde:

A) Gruppe reaktiver Läsionen mit minimalem Risiko zur Invasivität

1.Einfache Plattenepithelhyperplasie: benigne, Akanthose, basale Mitosen möglich

2.Basal- und Parabasalzellhyperplasie (abnorme Hyperplasie): Basalzell- und Parabasalzellvermehrung bis max. ½ der gesamten Epitheldicke, Polarität erhalten, senkrechte Anordnung, mäßig vergrößerte Kerne,
wenige reguläre Mitosen, < 5% Dyskeratosezellen

B) Gruppe potentiell maligner Läsionen (atypische Hyperplasie): Schichtung intakt, geringe- mäßiggradige Zellatypien bis überwiegend ½ der Epitheldicke, erhöhte Mitoserate überwiegend der unteren 2/3 des Epithels, Hyperchromasie, vergrößerte Nukleolen, zahlreiche Dyskeratosen, kaum atypische Mitosen

C) Gruppe der definitiv malignen Neoplasien (Carcinoma in situ):

1. Kompletter Schichtungs- und Ausreifungsverlust, schmale intakte Überkleidung durch Parakeratosezellen
2. Epithelzellen entsprechen denen, eines invasiven Karzinoms
3. Zahlreiche, auch atypische Mitosen, hyaline Körper, Dyskeratosen häufig

2.1.4 Präkanzerosen

Folgende Präkanzerosen werden bei der Entstehung von HNSCCs diskutiert: Varianten der Leukoplakie, die Erythroplakie, die submuköse Fibrose sowie die Larynxpapillomatose. Als Leukoplakie versteht man weißliche, nicht wegwischbare Läsionen, welche weder klinisch noch histologisch einer Krankheit zugeordnet werden können. Die Mehrzahl der klinisch diagnostizierten Leukoplakien imponiert histologisch als Plattenepithelhyperplasie mit/ohne Verhornung (Keratose). Jedoch ist

auch eine Manifestation als Dysplasie oder Carcinoma in situ in seltenen Fällen möglich. Zu den prädisponieren Faktoren zählen neben langjährigem Tabakkonsum auch eine chronisch- entzündliche Schädigung z.B. auf dem Boden eines Lichen mucosus bzw. einer chronisch-mechanischen Schädigung durch langjährigen Prothesendruck. Obwohl ca. 15% der Patienten , die an einem Mundhöhlen- und/oder Oropharnyxkarzinom erkrankt sind eine Form der Leukoplakie aufweisen, liegt die maligne Entartungstendenz lediglich bei ca. 5 % [26]; [27]. Dies gilt jedoch nicht für die eher selten auftretende „high risk“ Form der Leukoplakie, die so genannte proliferative verruköse Leukoplakie (PVL). Gegenüber allen anderen Präkanzerosen im Kopf-Hals Bereich weist die PVL mit über 70 % die höchste Rate zur malignen Entartung auf [28]. Die Erythroplakie ist seltener als die Leukoplakie und zeichnet sich durch eine rötliche und häufig erosiv veränderte Schleimhautoberfläche aus. Im Gegensatz zur Leukoplakie ist das Risiko für eine maligne Entartung mit ca. 15 % allerdings deutlich erhöht, da der Großteil der Erythroplakien histo-pathologisch überwiegend der schweren Dysplasie oder bereits dem Carcinoma in situ zugeordnet werden [26]. Die orale submuköse Fibrose (OSF) ist ein chronisches Krankheitsbild mit Fibrosierung des subepithelialen Bindegewebes der Mundhöhle und angrenzenden Strukturen. Diese prämaligne Läsion findet sich beinahe ausschließlich in Südasien, was auf den Verzehr der dort heimischen Betel Nuss zurückgeführt wird. Man schätzt, dass ca. 7-13 % der Patienten mit einer OSF ein HNSCC entwickeln können [29]. Des Weiteren wird die Larynxpapillomatose als Präkanzerose speziell bei der Entstehung von Plattenepithelkarzinomen des Larynx diskutiert. Papillome plattenepithelialen Ursprungs gehören zu den häufigsten benignen Tumoren des Larynx und werden überwiegend durch eine HPV Infektion verursacht. Makroskopisch imponieren solche Papillome durch ein exophytisches Wachstum mit einer bindegewebigen, gefäßreichen Komponente und zum Teil hyperkeratotischen und mehrschichtigem Plattenepithel. Man unterscheidet klinisch zwischen einer juvenilen- und einer adulten Form. Letztere weist eine maligne Entartungstendenz von 2-5 % auf [30]; [31].

2.1.5 Varianten des Plattenepithelkarzinoms

Zirka 90 % der Plattenepithelkarzinome des Kopf-Hals-Bereiches entsprechen typischen verhornenden oder nichtverhornenden Plattenepithelkarzinomen. Den Rest bilden seltenere plattenepitheliale Varianten, wie das verruköse Karzinom. Dieses gut differenzierte Plattenepithelkarzinom macht ca. 1-2% aller HNSCCs aus und ist hauptsächlich in Mundhöhle und Larynx lokalisiert. Das Karzinom wächst langsam, exophytisch, zum Teil lokal aggressiv, metastasiert jedoch fast nie. Zu den Risikofaktoren werden Tabakkonsum und HPV-Infektionen gezählt. Betroffen sind überwiegend Männer zwischen dem 7/8 Lebensjahrzehnt [32]; [33]. Eine weitere seltene plattenepitheliale Variante stellt das Spindelzell-Karzinom (sarkomatoides Plattenepithelkarzinom) dar, welches am häufigsten in Mundhöhle, Larynx und Hypopharynx lokalisiert ist [34]. Aufgrund der spindelzelligen Komponente ist eine differentialdiagnostische Abgrenzung zum Sarkom oft schwierig. Zum Zeitpunkt der Diagnose weisen solche Karzinome neben einem schlechten Differenzierungsgrad (G3) auch bereits häufig Lymphknotenmetastasen auf, was sich prognostisch negativ auswirkt. Das basaloide Plattenepithelkarzinom gilt als ein schlecht differenzierter bzw. sehr aggressiver Tumor, der zirka 1-2 % aller HNSCCs ausmacht. Makroskopisch präsentiert sich der Tumor mit solider, weißlicher Oberfläche und zeigt ein ulzerierend-infiltratives Wachstum. Histologisch kennzeichnend ist seine biphasische Beschaffenheit, bei der irreguläre Plattenepithelnester eine zentrale basaloide Komponente aufweisen. Basaloide Zellen zeigen eine hohe Mitoserate. Eine Assoziation zu Tabak – und Alkoholkonsum konnte in über 80% der Fälle nachgewiesen werden. Das mittlere Erkrankungsalter liegt durchschnittlich im 60 Lebensjahr [35]. Betroffen sind häufig der supraglottische Larynx, der Zungengrund und der Hypopharynx. Die Prognose ist schlecht, da der Tumor frühzeitig regionale- und Fernmetastasen ausbildet [36]. Eine weitere plattenepitheliale Variante ist das lymphoepitheliale Karzinom (Schmincke Tumor). Dieser Karzinomtyp wird gehäuft in China und Afrika beobachtet und wird für ca. 30 % aller maligen Nasopharynxkarzinome verantwortlich gemacht. Als Ursache wird eine Infektion mit EBV-Viren vermutet. Die Altersverteilung ist zweigipflig mit Dominanz im 2/3 und 6 Lebensjahrzehnt [37]. Histomorphologisch sind neben schlecht differenzierten plattenepithelialen Verbänden auch lymphozytäre Entzündungsinfiltrate zu erkennen. 40 % der Patienten weisen zum Zeitpunkt der Diagnose bereits zervikale Lymphknotenmetastasen auf [38].

2.1.6 TNM-Klassifikation

Anhand der TNM-Klassifikation der Union Internationale le Cancer (UICC) kann die anatomische Ausbreitung eines malignen Tumors anhand folgender 3 Komponenten beschrieben werden:

T – Ausbreitung des Primärtumors

N – Fehlen oder Vorhandensein und Ausbreitung von regionären Lymphknotenmetastasen

M – Fehlen oder Vorhandensein von Fernmetastasen

Durch das Hinzufügen von Ziffern wird die Ausbreitung der malignen Erkrankung angezeigt:

T0,T1,T2,T3,T4 N0,N1,N2,N3 M0,M1

Eine komprimierte Übersicht der TNM-Klassifikation und der Tumorstadien (AJCC) maligner Kopf-Hals-Tumoren liefert die folgende Darstellung. Eine detaillierte Übersicht sämtlicher einzelner Entitäten findet sich in der überarbeiteten 7. Auflage „ TNM Klassifikation maligner Tumoren“ von Wittekind (2010).

TNM (abweichende T-Stadien für einzelne Entitäten)

Primärtumor

T1 Tumor < 2 cm

T2 Tumor > 2 cm und < 4 cm

T3 Tumor > 4 cm

T4 Invasion in benachbarte Strukturen (Knochen, Muskel, Halsweichteile, Haut, Gefäße)

Nodalstatus

N1 solitäre ipsilaterale LK <= 3 cm

N2a solitäre ipsilaterale LK > 3 cm und < 6 cm

N2b multiple ipsilaterale LK < 6 cm

N2c bilaterale/kontralaterale LK < 6 cm

N3 > 6 cm

Metastasen

M0 keine Fernmetastasen

M1 Fernmetastasen

Stadien (AJCC)	TNM	Stadien (AJCC)	TNM
I	T1 N0 M0	II	T2N0M0
III	T3 N0 M0; T1-3 N1 M0		
IVa	T4 N0/1 M0; T1-4 N2 M0	IVb	T4N3 M0
IVc	T1-4 N0-3 M1		

2.1.7 Prognosefaktoren

Mehr als 2/3 aller Patienten mit einem HNSCC weisen zum Zeitpunkt der Diagnose bereits ein T3- bzw. T4 Stadium auf. Trotz chirurgischer Intervention und Radiochemotherapie entwickeln mehr als 50 % der Fälle ein Lokalrezidiv, bzw. in 10-20 % Fernmetastasen [39]. Zu den wichtigsten Prognosefaktoren für eine Therapieplanung zählen nach wie vor die Tumorausdehnung und der Lymphknotenstatus [40]; [41]. Jedoch gibt es Bemühungen den gegenwärtigen TNM-Klassifikationsstandard zu ändern – bzw. zu erweitern. Vor allem bei Kopf-Hals-Malignomen bereitet beispielsweise die exakte Zuordnung des T4-Stadiums Probleme. Die Arbeitsgruppe um Koch kam in einer Studie aus dem Jahr 2009 mit einem Patientenumfang von 501 HNSCCs zu dem Ergebnis, dass ca. 40% der klinisch eingestuften T4- Stadien histo-pathologisch einem niedrigeren Tumorstadium entsprachen. Des Weiteren zeigten sich signifikante Unterschiede bei den medianen Überlebenszeiten auch für das Patientenkollektiv, bei dem klinisch als auch pathologisch ein identisches TNM-System erhoben wurde [42]. Andere Studien diskutieren die Tumordicke sowie das Volumen des Tumors als zukünftige unabhängige Prognosefaktoren. Knegjiens et al. bestimmten bei 360 Patienten mit einem fortgeschrittenen HNSCC, die bereits mittels Radiochemotherapie vorbehandelt wurden, das durchschnittliche Tumorvolumen des Primärtumors. Dabei korrelierte ein erhöhtes Tumorvolumen mit einem erhöhten Risiko ein Lokalrezidiv zu entwickeln. Ein vergleichsweise signifikanter prognostischer Effekt konnte weder anhand des T- noch des N Stadiums beobachtet werden [43]; [44]. Es wird vermutet, dass das Grading bei Plattenepithelkarzinomen des Kopf-Hals-Bereiches nicht zwangsläufig mit dem Tumorstadium korreliert. Allerdings gilt ein schlechter Differenzierungsgrad als starker unabhängiger Faktor für die Entstehung von Fernmetastasen [45]; [46]. Angesichts der zum Teil unbefriedigenden Aussagekraft des Grading wurden neue morphologische Beurteilungskriterien eingeführt, mit denen eine so genannte invasive Tumor-Front (ITF) bestimmt werden kann. Anhand des nukleären Polymorphismus, des Keratinisierungslevel und des Invasionsverhaltens werden nur die

Tumorzellschichten beurteilt, die unmittelbaren Kontakt zur gesunden Umgebung aufweisen. Verschiedene Studien kommen zu dem Ergebnis, dass das Grading des ITF gegenüber den traditionellen morphologischen Klassifikationssystemen als ein signifikant besserer Prognosefaktor einzuschätzen ist [47]; [48]. Des Weiteren wird neben dem Alter auch dem Allgemeinzustand des Patienten eine unabhängige prognostische Relevanz hinsichtlich des Krankheitsverlaufes zugeschrieben. Ein höheres Patientenalter ist mit einer schlechteren Prognose verbunden [49]; [50]. Darüber hinaus weisen Patienten mit perineuraler Infiltration und- oder vaskulärer Invasion ein gesteigertes Risiko für die Ausbildung von Lymphknotenmetastasen auf. Als ungünstiger Prognosefaktor gilt weiterhin die extrakapsuläre Infiltration (ECI) von Lymphknotenmetastasen, da sowohl die Rate für lokoregionäre Rezidive als auch die Rate für Fernmetastasen erhöht ist. Woolgar et al. verglichen in einer Studie aus dem Jahr 2003 die Überlebensraten von 173 HNSCC- Patienten, die bereits radikal operiert wurden (Neck Dissection), bezüglich einer intranodalen Metastasierung und ECI. Die 3-Jahres Überlebensrate lag bei den Patienten mit ausschließlich intranodaler Metastasierung bei ca. 70 %, dem gegenüber lediglich bei 35 % für Patienten mit extrakapsulärer Infiltration [51]. Metastatisch veränderte Lymphknoten < 3 cm weisen ein um die Hälfte erniedrigtes Risiko auf Fernmetastasen zu bilden, gegenüber Lymphknoten größer 6 cm [52]. Die Tumorresektion im Gesunden (minimaler Sicherheitsabstand 5 mm) und die Infiltrationstiefe eines Tumor scheinen ebenfalls prognostisch bedeutsam zu sein [53]. Im aktuellen Fokus zahlreicher Studien steht die Forschung an molekularen Markern. Ob und in wie fern solche Marker in naher Zukunft beispielsweise als unabhängige Prognosefaktoren oder gar als etablierte Therapieoptionen im klinischen Alltag Verwendung finden bleibt abzuwarten [54]. Bislang wird ihnen überwiegend in Kombination mit konventionellen Klassifizierungsmethoden ein prognostischer Wert zu teil. Lediglich der monoklonale Antikörper Cetuximab, der am epidermal growth factor receptor (EGFR) sein hemmendes Potential entfaltet, ist derzeit für die Therapie von Kopf-Hals-Tumoren zugelassen. Anwendung findet dieses Medikament zur Optimierung einer Radiotherapie oder bei Patienten, die entweder lokoregionäre Rezidive bzw. Metastasen aufweisen [55]. Seit Jahren ist bekannt, das eine Überexpression von EGFR mit einer schlechteren Prognose assoziiert ist [41]. Weitere molekulare Marker wie z.B. VEGF, Cyclin D, p53 oder MMP sind Gegenstand intensiver Forschungen. Eine Reihe von proangiogenetischen Wachstumsfaktoren (VEGF, HGF, bFGF) konnten bei HNSCC-Patienten in erhöhter Rate expremiert vorgefunden werden und gelten gegenwertig als

prognostisch ungünstig [56]. Andere Studien beschrieben eine Korrelation zwischen einem mutationsbedingten Tumorsuppressorgen p53 und der Ausbildung von lokalen Rezidiven und Metastasen [39]. Eine Amplifikation des Onkogen CCND1 wurde bei HNSCC als prognostisch ungünstig beschrieben [57]. Matrix-Metalloproteinasen (MMP) sind Enzyme, die beim Abbau extrazellulärer Matrix bedeutsam sind und u.a. im Prozess der Angiogenese beschrieben wurden. Ihr Wert als prognostischer Marker bei Patienten mit einem plattenepithelialen Kopf-Hals-Tumor wird darin vermutet, das Risiko einer nodalen Metastasierung abzuschätzen zu können [58].

2.1.8 Mechanismen der Karzinomentstehung im Kopf-Hals-Bereich

Die Entstehung der Tumoren im oberen Aerodigestivtrakt wird als multifaktoriell bedingter und stufenweise ablaufender Prozess verstanden. Zelluläre Prozesse wie die Zellzykluskontrolle, Zellalterung und Apoptose werden durch eine Vielzahl von Genen reguliert. Epigenetische Faktoren wie physikalische (UV, Asbest), chemische (Alkohol, Nikotin) Noxen, biologische Faktoren (EBV/HPV) als auch Defekte der Immunabwehr können Genschäden verursachen, die unter physiologischen Umständen anhand zellulärer Reparatursysteme kompensiert werden können. Fehlerhafte Reparatursysteme begünstigen eine Anhäufung genetischer Instabilitäten (Mutationen), wodurch pathologische Zellen einen Wachstumsvorteil erhalten und sich möglicherweise zu Tumorzellen entwickeln [53]. Der Verlauf einer malignen Transformation kann Jahrzehnte in Anspruch nehmen [59]. Im Jahr 2000 postulierten Weinberg und Hanahan mit ihrer Veröffentlichung „hallmarks of cancer“ sechs biologische Fähigkeiten, durch die sich eine Tumorzelle im Verlauf der Karzinogenese auszeichnet. Dazu zählen: eigenständige Expremierung von Wachstumsfaktoren, Unempfindlichkeit gegenüber wachstumshemmenden Signalen, Umgehung der Apoptose, unbegrenztes Raplikationspotential, Fähigkeit zur Angiogenese, Infiltration von Gewebe sowie Ausbildung von Metastasen [60]; [61]. Bei der Karzinogenese von Plattenepithelkarzinomen des Kopf-Hals-Bereiches durchläuft ein Tumor verschiedene prämaligne Vorstufen (Hyperplasie, Dysplasie, Carcinoma in situ), ehe er sich zu einem invasiv wachsenden Karzinom entwickelt. Innerhalb dieser Entwicklungsstadien konnten Mutationen funktionell wichtiger Gene detektiert werden. Dazu zählen neben der Aktivierung der Protoonkogene Cyclin-D1,Myc, EGFR und Cyclin-D1 auch die Inaktivierung der Tumorsuppressorgen p53 und p16 [62]. Es konnte gezeigt werden,

dass auch epigenetische Faktoren wie die DNA-Methylierung bei der Entstehung von HNSCCs eine Rolle spielen. Eine Anzahl verschiedener Gene wiesen hypermethylierte Bereiche in regulatorischen DNA Sequenzen auf, was zu einer abnormen Genexpression führte [2]. Unter physiologischen Umständen reguliert die Expression von Genen das Gleichgewicht zwischen Mutation und Reparatur. Aufgrund inadäquat funktionierender Reperatursysteme kann ein geschädigter Abschnitt des Genoms einen Selektionsvorteil erhalten, was mit einer gesteigerten Proliferationsrate einhergeht. In der Folge begünstigt ein gesteigertes Zellwachstum mit erhöhter mitotischer Aktivität die Instabilität der DNA. Es gilt als bewiesen, das Entzündungsmediatoren an diesem Prozess beteiligt sind [63]. Weitere Genomschäden sind die Folge. Dadurch werden Gene inaktiviert, die normalerweise unkontrolliertem Zellwachstum oder einer geschädigten DNA durch Zellzyklus-arrest, Reparaturenzyminduktion und Apoptoseinleitung entgegen wirken.

2.1.9 Diagnostik von Kopf-Hals-Tumoren

Der präoperativen Diagnostik ist eine ausführliche Anamneseerhebung bezüglich Leitsymptomen, Zeitpunkt der Erstmanifestation, Alkohol- und Nikotinabusus sowie einer Sozialanamnese vorausgehend. Die körperliche Untersuchung umfasst Inspektion und Palpation des oberen Aerodigestivtraktes, Spiegeluntersuchungen und endoskopische Verfahren. Ein an das TNM-System angelehntes prätherapeutisches Staging mittels bildgebender Verfahren ermöglicht die Beurteilung des Primärtumors, die Kontrolle der Metastasierungswege und den Nachweis/Ausschluss von Fernmetastasen. Anhand der Computertomographie (CT) können Beziehungen des Tumors zu knöchernen Strukturen erhoben werden, während die Magnetresonanztomographie (MRT) Vorteile bei der Beurteilung tiefgreifender Weichteilprozesse bietet. Bildgebende Verfahren sollten einer zumeist endoskopisch durchgeführten Biopsie vorausgehen um artifizielle Störungen wie z.B. Blutungen oder reaktive Lymphknotenschwellungen zu vermeiden. Verfahrensbedingte Nebenwirkungen wie beispielsweise Würgereiz können durch neuere Methoden wie der transnasalen fiberoptischen Laryngopharyngoskopie (TFL) umgangen werden. Die Problematik der hohen Zweitkarzinomrate bei plattenepithelialen Kopf-Hals-Karzinomen macht eine in Narkose durchgeführte Panendoskopie (Biopsien in unterschiedlichen Umgebungslokalisationen) jedoch häufig unabdingbar.

Sonographische Verfahren finden ihre Anwendung u.a. bei der Beurteilung von regionären- als auch von Fernmetastasen. Patienten in einem fortgeschrittenen Tumorstadium können von einer Skelettszintigraphie (lokale Tumorausbreitung oder Metastasierung in Knochenstrukturen) oder einer Positronenemissionstomographie (PET) profitieren. Das häufig verwendete fluoro-2-deoxy-d-glucose [^{18}F]FDG- PET bietet Vorteile bei der Lokalisation besonders kleiner Tumorareale [64].

2.1.10 Therapie von Kopf-Hals Tumoren

Zu den Therapiemodalitäten bei Kopf-Hals-Tumoren zählen Operation, Radiotherapie und Chemotherapie, die je nach Patientensituation allein oder kombiniert Anwendung finden. Bei Patienten mit kurativem Therapieansatz ist das operative Verfahren die wichtigste Therapieoption. Limitierender Faktor einer angestrebten R0-Resektion ist die Größe des Primärtumors und das Vorhandensein von Lymphknotenmetastasen. Zudem können Patienten mit großen Tumorrezidiven oder inoperablen Tumoren von einem operativen Eingriff als palliative Maßnahme profitieren, wobei eine temporäre Verbesserung der Lebensqualität angestrebt wird (Deutsche Krebsgesellschaft B1 2008). Patienten mit einem Plattenepithelkarzinom des oberen Aerodigestivtraktes ab Stadium II profitieren trotz bildmorphologisch gesicherter N0-Situation von einer ipsilateralen selektiven Halsdissektion. Bei Mittellinien überschreitendem Tumorwachstum sollte eine beidseitige Halsdissektion durchgeführt werden [65]. Die histologische Begutachtung des gewonnenen Materials ist hierbei Goldstandard zum Nachweis von Lymphknotenmetastasen [66]. Tumoren des Hypo-/Oropharynx oder des Larynx in einem frühen Tumorstadium können transoral mittels CO2-Laser-gestützten endoskopischen Verfahren reseziert werden [67]. Hypopharynxkarzinome im Stadium T1N0 und Oropharynx-/Larynxkarzinome im StadiumT1-2N0 können zudem auch primär radiotherapeutisch kurativ behandelt werden. Patienten mit fortgeschrittenen Hypopharynx- und/oder Larynxkarzinomen benötigen zumeist eine vollständige Laryngektomie mit partieller oder vollständiger Hypopharyngektomie, wobei durch Stimmrehabilitationsverfahren mit Stimmprothesen ein Stimmverlust häufig verhindert werden kann. Bei Tumorausbreitung auf den Ösophagus kann das Therapieschema auf eine partielle oder komplette Ösophagektomie erweitert werden. Patienten mit einem fortgeschrittenen Oropharynxkarzinom (T3/T4) erhalten eine transzervikale Resektion (laterale Pharyngotomie mit ggf. temporärer Mandibulotomie). Nur bei Befall des

Zungengrundes wird zudem eine Laryngektomie angestrebt. Zum Therapieschema fortgeschrittener Tonsillenkarzinome gehört neben ein ausgedehnten Tumorresektion meistens eine Halsdissektion und u.U. eine Petrosektomie bei Beteiligung des Felsenbeines. Bei Infiltration des Nervus facialis wird häufig eine Reanastomosierung mit dem Nervus hypoglossus durchgeführt [68]. Standardtherapie bei Nasopharyngskarzinomen ist die alleinige Bestrahlung der Primärtumorregion und der Lymphabflussbahnen mit ggf. anschließender Halsdissektion. Sehr große regionäre Lymphknotenmetastasen können eine primäre Halsdissektion erforderlich machen.

Lokoregionär fortgeschrittene Kopf-Hals Tumore (Stadium III und IV) können prä- und post- operativ bestrahlt werden. Gegebenenfalls profitieren Patienten mit erhöhtem Lokalrezidivrisiko (besondere Tumorlokalisation z.B. am Zungenrand oder dem Resektionsrand kleiner 5 mm) auch in früheren Tumorstadien von einer adjuvanten Radiotherapie [69]. Anhand von Hypoxie-sensitiven Tracern konnte mittels PET der Nachweis erbracht werden, dass hypoxische Tumoranteile schlechter auf eine Radiotherapie ansprechen. Durch die Etablierung der intensitätsmodulierten Strahlentherapie (IMRT) konnte dieser Zustand merklich verbessert werden. Die IMRT ist ein dreidimensionales Verfahren bei der eine exakte Anpassung der Dosisverteilung an das Zielvolumen (Target-Volumen) angestrebt wird. Somit können höhere Strahlungsdosen auf das Tumorzentrum wirken ohne tumorumgebende Strukturen zu beschädigen [70]. Patienten mit nicht-resezierbaren Kopf-Hals Tumoren, kann zum einen, eine hyperfraktioniert-akzellerierte Strahlentherapie angeboten werden. Dabei werden ab der 4 Bestrahlungswoche 2 Fraktionen täglich verabreicht: (1. Fraktion morgens auf Tumorregion und Lymphabflussgebiet, 2. Fraktion abends als Boost auf das Tumorzentrum) [71]. Zudem profitieren Patienten mit inoperablen HNSCCs von einer simultanen Radiochemotherapie hinsichtlich der lokoregionären Rezidivrate, des progressionsfreien Intervalls und des Gesamtüberlebens [72]. Weiterhin scheinen Patienten mit unabhängigen Risikofaktoren (Resektionsrand kleiner 5 mm und Lymphknotenmetastasierung mit extrakapsulärem Wachstum) von einer simultanen Radiochemotherapie zu profitieren [70]. Die Induktionschemotherapie (hoch dosierte Chemotherapie mit Cisplatin und 5-Fluoruracil) mit anschließender Bestrahlung zeigt im Vergleich zur alleinigen Radiotherapie Vorteile bezüglich des Gesamtüberlebens und der Senkung des Fernmetastasierungsrisikos, ist aber der simultanen Radiochemotherapie bezüglich einer lokoregionären Tumorkontrolle und dem ereignisfreien Intervall deutlich unterlegen [73]. Seit 2006 ist der monoklonale anti-EGFR Antikörper Cetuximab (C225, Erbitux) für die Behandlung von HNSCCs

zugelassen. Eine kombinierte Anwendung von Radiotherapie und Cetuximab bei HNSCCs ist effektiver als eine alleinige Radiotherapie [74]. Patienten mit Tumorrezidiven oder Metastasen profitieren von der Kombination aus Chemotherapie und Cetuximab. Phase-III Studien beschäftigen sich gegenwertig mit der kombinierten Anwendung von Cetuximab und Radiochemotherapie [75]. Leider sprechen eine Vielzahl von Patienten mit einem fortgeschrittenen HNSCC nur mäßig auf eine anti-EGFR Therapie an. Eine Erklärung für die Therapieresistenz dieser Patienten wird in der vascular endothelial growth factor (VEGF)-vermittelten Angiogenese zur Nährstoffversorgung des Tumors vermutet. Die kombinierte Anwendung der anti-EGFR Therapie mit dem anti-VEGF Antikörper Bavacizumab führte zu einem verbesserten Therapieansprechen bei Patienten mit fortgeschrittenen HNSCCs [76]. In einer Studie an Zelllinien konnten PIK3CA-mutierte HNSCCs identifiziert werden, die gegenüber einer Anti-EGFR Therapie resistent waren. Die Autoren schlussfolgerten, dass eine kombinierte Gabe von Cetuximab mit einem PI3K-Inhibitor eine therapeutische Option für PIK3CA-mutierte HNSCCs sein könnte [77]. Des Weiteren sind mTOR- und IGF-1R-Inhibitoren als mögliche Therapieoptionen bei HNSCCs gegenwertig Gegenstand wissenschaftlicher Forschungen [78]**;** [79].

2.1.11 Genetik der Kopf-Hals-Tumoren

Anhand molekular-zytogenetischer Verfahren (z.B. loss of hertozygosity (LOH), Fluoreszenz in-situ Hybridisierung (FISH) oder comparative genomic hybridisation (CGH) können quantitative DNA-Veränderungen bestimmt werden um Informationen über die Lokalisation veränderter und potentiell präkanzerogener Zielgene zu erhalten. Dabei deuten Zugewinne – und hierbei insbesondere Amplifikationen – auf den Genort von Onkogenen hin. Als Amplifikation bezeichnet man eine besonders starke Vermehrung eines Chromosomenabschnittes, der typischerweise mehrere Megabasen mit Dutzenden von Genen einschließt. Durch die Amplifikation wird die Expression der betroffenen Gene um ein vielfaches gesteigert. Man unterschiedet grob zwischen geringgradiger Amplifikation (d.h. bis etwa 10 Genkopien) und hochgradiger („high-level“) Amplifikation mit oftmals 30-50 Kopien. Die massive Überexpression der betroffenen Gene kann zu einer übermäßigen „onkogenen“ Aktivierung führen. Die Genamplifikation zählt daher zu den wichtigsten onkogenen Mechanismen in Tumoren. Demgegenüber wird durch eine Deletion die normale Kopiezahl der betroffenen Gene entweder halbiert (heterozygote Deletion) oder geht komplett verloren (homozygote

Deletion), woraus ein teilweiser oder kompletter Verlust des Genes und somit seiner Aktivität resultiert [80]. Onkogene kommen in allen Geweben vor und kodieren typischerweise für Proteine, die das Wachstum einer Zelle fördern, oder die Apoptose herabregulieren, während Tumorsuppressorgene für Proteine codieren, die die Zellproliferation hemmen und einem Fortschreiten der Zellentartung entgegen wirken. Bedingt durch Veränderungen in Gensequenzen, wie z.B. Mutationen, Amplifikationen oder chromosomalen Translokationen, können Protoonkogene zu karzinogenen Onkogenen aktiviert werden, wodurch ein ungebremstes Tumorwachstum begünstigt wird. Funktionell können Onkogene in verschiedene Gruppen eingeteilt werden, wie etwa Wachstumsfaktoren und deren Rezeptoren, integrale Membranproteine, Tyrosinkinasen oder membranassoziierte G-Proteine. Mutationen in Proto-Onkogenen sind dominant, was bedeutet, dass nur ein mutiertes Allel genügt um den Phänotyp der Zelle zu beeinflussen. Im Gegensatz dazu erfolgt die Inaktivierung von Tumorsuppressorgenen oft über den Funktionsverlust beider Allele. Nach der 2-Treffer - Hypothese von Alfred Knudsen aus dem Jahr 1972 wird zuerst ein Allel durch eine Mutation geschädigt, ehe eine Schädigung auch des zweiten Allels mit einer kompletten Inaktivierung und maligner Transformation einhergeht. Allerdings zeichnet sich immer mehr ab, dass bei einigen Genen auch der Verlust einer einzigen Kopie bereits zu einem kritischen Aktivitätsverlust führen kann. Zu solchen „haploinsuffizienten“ Genen gehört z.B. der Phosphatase und Tensin Homolog (PTEN) Tumorsuppressor auf Chromosom 10q23 [81] Mutationen die Tumorsuppressorgene inaktivieren werden häufig als „loss-of-function“ Mutationen bezeichnet und sind meistens Punktmutationen oder Deletionen. Chromosomale Regionen, die häufig Funktionsverluste im Zusammenhang mit HNSCCs aufweisen sind 1p, 3p, 4p, 6q, 8p, 10p, 5q, 11q, 13q, 17p und 18q. Dem gegenüber werden Funktionszugewinne häufig auf Chromosomen 1q, 3q, 5p, 7q, 8q, 9q, 11q, 12p, 14q, 15q und 22q beobachtet [82]; [83]; [84]; [2]. In Bezug auf das bereits erwähnte Mehrstufen-Modell der Karzinogenese plattenepithelialer Kopf-Hals-Tumore können den einzelnen Karzinomvorstufen sowie dem invasiven Karzinom chromosomale Veränderungen zugeordnet werden. Im Stadium der Dysplasie sind chromosomale Veränderungen häufig auf 9p21, 3p21 und 17p13 zu beobachten, während beim Carcinoma in situ 11q13, 13q21 und 14q31 von besonderer Bedeutung zu sein scheinen. Das invasive HNSCC zeigt häufig genetische Veränderungen auf 4q26-28, 6p, 8p und 8q [84].

HNSCC assoziierte Tumorsuppressorgenveränderungen:

p16-Gen (CDK-Inhibitor 2a)

Dieses Gen ist auf Chromosom 9p21 lokalisiert und kodiert für ein 16-kDa großes Protein, das zur Gruppe der Zyklin-abhängigen Kinase- Hemmstoffe (CDKIs) gehört. P16 bindet an CDK4 und CDK6 und verhindert so die Bindung an Cyclin D1, die Folge ist ein Arrest in der G1-Phase des Zellzyklus. Mutationen im p16-Gen oder eine verringerte Expression von p16 durch DNA-Methylierung haben zur Folge, dass der Zellzyklus nicht in G1 angehalten werden kann und defekte Zellen ungehindert proliferieren können. Homozygote Deletionen und Hypermethylierungen von p16 konnten in 20-67% der plattenepithelialen Kopf-Hals Tumoren detektiert werden, besonders häufig bei prämalignen Vorstufen wie der Dysplasie oder dem In situ Karzinom [85].

RB1-Gen.

Das Genprodukt des Retinoblastom-Gens ist auf Chromosom 13q14 lokalisiert. Es hemmt über CDKs die Aktivierung von Zyklin D1, wodurch ein Stopp in der G1-Phase des Zellzyklus eingeleitet wird. In Bezug auf Tumoren des Larynx konnte eine fehlende Expression des RB1-Gens in weniger als 20 % beobachtet werden, wohingegen benachbarte Bereiche auf demselben Genlocus eine LOH-Rate bis zu 60 % aufwiesen [86]. Anscheinend beherbergt Chromosom 13 weitere Gene, die häufiger auch beim HNSCC in mutierter Form vorliegen. Dazu zählen u.a. das beim Mammakarzinom bereits gut erforschte BRCA2 (13q13.1), BRCAX (13q21.2-22.1) sowie die Region auf 13q31.1. In all den genannten Regionen lag die Frequenz der LOH bei HNSCCs zwischen 27-39 %. Genetische Veränderungen in der Region 13q31.1 konnten nahezu ausschließlich bei HPV-assoziierten Tumoren gezeigt werden [87].

p53-Gen

Das Gen ist auf Chromosom 17p31.1 lokalisiert und kodiert für ein Protein, das DNA-Sequenzen bindet und als Transkriptionsfaktor fungieren kann. Als „Wächter des Genoms “ übernimmt es eine wichtige Schutzfunktion im Zellzyklus. Indem es den Zyklin-E abhängigen Kinaseinhibitor p21`WAF1 induziert, wird der Zellzyklusarrest am Übergang des Kontrollpunktes der G1/S-Phase eingeleitet. Bei einer Mutation des

Gens ist der Arrest an diesem Kontrollpunkt nicht gegeben. Eine weitere Funktion ist die Fähigkeit Apoptose zu induzieren, indem das Gen IGF-BP3 aktiviert wird, welches unter physiologischen Umständen den insulinähnlichen Wachstumsfaktor (IGF) inhibiert und den „programmierten Zelltod“ einleitet. 40-60 % der Patienten mit Kopf-Hals Tumoren weisen Alterationen auf Chromosom 17p31.1 auf, wobei überwiegend Patienten mit prämalignen Läsionen betroffen sind [88]. Häufig verursachen Punktmutationen die vollständige funktionale Inaktivität von p53, was mit einer stärkeren Tumorprogression und einer geringeren Gesamtüberlebensrate assoziiert wird. Darüber hinaus kann p53 durch die Bindung der onkogenen Untereinheit E6 der HP-Viren 16 und 18 inaktiviert werden. In näherer Vergangenheit richtete sich das wissenschaftliche Interesse auf die MDM (mouse double minute) Klasse der Onkogene. Vor allem MDM2 und MDM4 besitzen die Fähigkeit p53 zu inaktivieren, obwohl keine genetische Veränderung des Gens selbst vorliegt. Unter physiologischen Umständen sind diese onkogenen Varianten jedoch durch das Tumorsuppressorgen p14`ARF inaktiviert, was vermuten lässt, das ein Funktionsverlust von p53 auch auf ein inaktiviertes p14´ARF zurückzuführen sein könnte [82]; [84].

„Inhibitor of growth gene“(IGN)-Familie

Mittlerweile sind fünf Mitglieder (IGN1-5) detektiert worden, die auf unterschiedlichen chromosomalen Regionen (ING1 auf 13q34, ING2 auf 4q35.1, ING3 auf7q31, ING4 auf 12p13) lokalisiert sind und möglicherweise als neue Gruppe von Tumorsuppressorgenen der II. Ordnung bezeichnet werden sollten. Dem zugrunde liegend wird argumentiert, dass die Expression von ING1-5 vollständig unabhängig vom p53-Status ablaufen kann. Die ING-Familie ist in eine Reihe von verschiedenen zellulären Abläufen eingebunden, u.a. beim Cromatin-Remodeling, der DNA-Reparatur, der Zell-Zyklus Kontrolle sowie bei der Apoptose. Die Arbeitsgruppe um Xiaohan bestimmte u.a. mittels Immunhistochemie das Expresssionsverhalten einiger ING-Gene anhand von 214 HNSCC Patienten. ING1, ING4 und ING5 zeigten einem verminderten Expression in 36,9 %, 61,3 % und 36 % der Fälle. Andere Studien zeigen Frequenzen der LOH von ING-Genen zwischen 45,5 % und 68 %. Des Weiteren scheint eine hohe LOH Frequenz mit einem fortgeschrittenen Tumorstadium assoziiert zu sein [89]; [90].

PTEN (phosphatase and tensin homolog)

Das Gen ist auf Chromosom 10q23.3 lokalisiert und codiert für ein multifunktionelles Enzym das die Hydrolyse von Phospholipiden und Phosphoproteinen katalysiert. Aktiviertes PTEN beeinflusst durch teilweise- oder vollständige Dephosphorylierung verschiedene Signaltransduktionswege wie beispielsweise den PI3K- AKT/PKB-Signalweg oder den MAP-Kinase-Signalweg. Mutationen am PTEN-Gen begünstigen unkontrolliertes Zellwachstum. Für HNSCC konnten LOH-Raten von bis zu 41% beobachtet werden [91]. Demgegenüber konnte gezeigt werden, dass eine Überexpression von PTEN mit einer erhöhten Strahlenresistenz bei der postoperativen Therapie lokal fortgeschrittener HNSCC einherging, was sich negativ auf Rezidivrate und Metastasierung auswirkte [92].

HNSCC assoziierte Onkogenveränderungen:

Epidermale Wachstumsfaktor Rezeptor (EGFR)

EGFR ist ein Transmembranrezeptor und gehört zur HER-Familie der Rezeptor-Tyrosinkinasen und wird in nahezu allen menschlichen Zellen expremiert. Das für dieses Protein codierende Gen konnte auf Chromosom 7p12 lokalisiert werden. Durch extrazelluläre Ligandenbindung des epidermal growth factor (EGF) oder dem transforming growth factor (TGF) werden Information über Signaltransduktionskaskaden weitergeleitet und führen einerseits zum Zellwachstum oder inhibieren Apoptose. Eine abnorme Expression des EGFR-Gens, zumeist durch Amplifikationen induziert, leitet eine ungebremste Proliferation von Tumorzellen ein und begünstigt so den invasiven Charakter eines Karzinoms bis hin zur Metastasierung. Studien zeigten abnorme Expressionenlevel (zumeist Überexpressionen) der EGFR-Gen Familie in HNSCCs von 80-90 %, wobei die Höhe der Expressionslevel mit einer schlechteren Prognose assoziiert waren [93]; [84]. Von wissenschaftlichem Interesse ist die häufig überexpremierte Untereinheit EGFR -Variante III. Diese mutierte Form besitzt eine verkürzte Ligandenbindungsdomäne und konnte in über 40 % der HNSCCs überexpremiert vorgefunden werden. Es konnte gezeigt werden, das eine gesteigerte Expression von EGFRvIII mit einer erhöhten Chemoresistenz einhergeht, was eine Erklärung dafür sein könnte, warum die bereits zugelassene Therapieoption mit dem monoklonalen anti-EGFR Antikörper Cetuximab bei einem Teil der HNSCC Patienten wirkungslos verläuft [94].

CCND1/Cyclin D1

Das Onkogen CCND1 ist auf Chromosom 11q13 lokalisiert und kodiert für das Protein Cyclin D1. Cyclin D1 interagiert mit den Cyclin-abhängigen Kinasen 4/6, was zu einer Phosphorylierung der Retinoblastom (RB)- Proteinfamilie führt. Cyclin D1 ist für die Regulierung des G1/S Kontrollpunktes des Zellzyklus zuständig [57]. Es konnte neben verschieden Tumoren auch für HNSCCs gezeigt werden, dass eine Überexpression von Cyclin D1 mit einer Resistenzentwicklung bei Radio- und Chemotherapie einhergeht [95]. Ältere Studien konnten für das HNSCC Cyclin-D1 Amplifikationsraten von 17-36 % und Überexpressionsraten zwischen 30-68% nachweisen, was mit einer ungünstigen Prognose verbunden war [96]. Weiterhin konnte für HNSCCs gezeigt werden, dass Cyclin D1-Amplifikationen mit einem fortgeschrittenen Tumorstadium und einem signifikant schlechteren Gesamtüberleben assoziiert sind [97]; [98].

Ras (H-ras/K-ras/N-ras)

Dieses Protoonkogen übernimmt eine wichtige Rolle bei verschiedenen Signaltransduktionswegen, die für Zellwachstum und Zelldifferenzierung verantwortlich sind. Durch die Bindung an GTP (RasG) wird Ras aktiviert und kann mit weiteren Signal-Proteinen interagieren. Wird allerdings GTP zu GDP hydrolysiert verweilt Ras in einem inaktiven Zustand. Häufig sind Punktmutationen für den Verlust der GTPase-Aktivität von Ras verantwortlich, wodurch das aktivierte Ras nicht mehr in die inaktive Form überführt werden kann, was eine dauerhafte Stimulation von Wachstumssignalen zur Folge hat. Mutationen dieses potentiellen Onkogens sind bei einer Vielzahl menschlicher Tumoren bekannt [84]. In Bezug auf HNSCCs konnten Mutationsraten in der westlichen Welt von lediglich 5 % detektiert werden, demgegenüber zu 35 % in Indien, was mit dem Kauen der Betel-Nuss assoziiert wurde [85].

Myc (c-myc/N-myc/L-myc)

Die myc-Familie kodiert für ein Protein, das als Transkriptionsfaktor fungiert. Durch die Bindung an das Protein Box reguliert es eine Vielzahl menschlicher Gene, indem es an die DNA anderer Gene bindet. Eine Überexpression von myc führt zu einer dauerhaften Stimulation andere Gene, wodurch eine maligne Transformation begünstigt wird. Die Frequenz der Amplifikations-/ Überexpressionsraten bei HNSCCs wird von 9 % - 48 % angegeben [85]. Eine Überexpression von c-myc konnte vermehrt in fortgeschrittenen Tumorstadien (III und IV) detektiert werden, was ein Hinweis auf das erhöhte Potential zur Tumorprogression zu sein scheint [99]; [100].

PI3-K (Phosphoinosit-3-Kinase)

Das heterodimere Enzym ist an intrazellulären Signaltransduktionswegen beteiligt und reguliert u.a. den Zellzyklus, Apoptose, Zelldifferenzierung und Zellwachstum. Es katalysiert die Phosphorylierung von einigen Phospholipiden in der Zellmembran und dient bespielsweise als Proteinbindungsstelle für Proteinkinase-B (AKT) oder PDK1. Auf dem Hintergrund des Modells der Mehrstufenkarzinogenese von plattenepithelialen Tumoren des oberen Aerodigestivtraktes wurde am Beispiel der Mundhöhle mittels Immunhistochemie das Expressionsverhalten sowohl der katalytischen Untereinheit p110alpha als auch der regulatorischen Untereinheit p85alpha von PI3-K untersucht. Während normale, dysplastische Mukosa und Tumoren im Stadium eines Carcinoma-in situ PI3-K nicht- bzw. in geringem Maße expremierten, wiesen invasive Mundhöhlenkarzinome mit oder ohne Metastasierung eine deutlich erhöhte Expression auf, was die Schlussfolgerung zulässt, PI3-K als Prognosemarker für Malignität und Invasivität bei HNSCCs zu diskutieren [101]. Mittlerweile konnte gezeigt werden, dass anhand von Proteaseinhibitoren die Phosphorylierung und Expression von aktiviertem PI3-K herunter reguliert werden kann, wodurch man sich eine bessere Ansprechrate bei der Bestrahlung von HNSCCs verspricht. Des Weiteren wird vermutet, dass eine gesteigerte Expression der Proteinkinase-B (AKT) den Wirkungsgrad des monoklonalen Anti-EGFR-Antikörpers Cetuximab bei der Therapie fortgeschrittener HNSCCs verringert [102].

VEGF (vaskulärer endothelialer Wachstumsfaktor)

Das Zytokin ist auf Chromosom 6p21-p12 lokalisiert und induziert neben der Angiogenese auch die Gefäßverzweigung, ohne die ein maligner Tumor nicht überlebensfähig ist. Unter physiologischen Zuständen wird die Expression von VEGF durch Hypoxie, Zytokinen und IGF-1 (insulin-like growth factor-1) reguliert. Für HNSCCs konnte gezeigt werden, dass eine Überexpression von VEGF eine Tumorprogression induzieren kann und die Ausbildung von Lymphknotenmetastasen begünstigt, was mit einer schlechteren Prognose assoziiert war. Zudem korrelierten stark erhöhte Expressionslevel mit einem fortgeschrittenen Tumorstadium [103]; [104]

Weitere wichtige HNSCC-assoziierte Gene

NF-kB (Nuclear factor-kB)

Dieser proinflammatorische nukleäre Transkriptionsfaktor wird in nahezu allen Geweben exprimiert und reguliert die Transkription verschiedener Gene, die bei Prozessen wie Zellproliferation, Zellüberleben, Metastasierung, Invasion und Angiogenese von Bedeutung sind. NF-kB ist in HNSCCs häufig überexpremiert. Des Weiteren konnte gezeigt werden, dass mit ansteigendem Tumorstadium auch die Serum-Protein-Levels von NF-kB zunahmen. Es wird vermutet, dass eine gesteigerte Aktivität des Tumor-Nekrose-Faktors-alpha, entweder über einen TNFα-spezifischen Signaltransduktionsweg oder über die autokrine Stimulation von TNFα selbst, die Expression der Casein-Kinase 2 (CK2) fördert, wodurch die katalytischen Untereinheiten von NF-kB, Ikk1 und IKK2 dauerhaft aktiviert werden. Eine permanente Stimulation von NF-kB führte zu einer verstärkten Tumorangiogenese und Metastasierung. Außerdem verringerte es die pro-apoptotischen Eigenschaften von Chemotherapeutika, was mit schlechteren Behandlungserfolgen einherging [84]. In Studien mit anti-TNF-Antikörpern konnte eine Minderung der NF-kB-Aktivität erzielt werden, was einen Rückgang der Zellproliferationsrate bewirkte und sich positiv auf das Gesamtüberleben auswirkte [105].

Zytokine

Zytokine sind Proteine die einerseits die Zelldifferenzierung im Sinne von Mediatoren regulieren, zum anderen die Zellproliferation als Wachstumsfaktoren induzieren. Zur Familie der Zytokine gehören u.a. die Gruppe der Interleukine. IL-1 (Interleukin-1) wird bei HNSCCs dauerhaft exprimiert und besitzt die Fähigkeit weitere Interleukine IL-6, IL-8 und GM-CSF zu aktivieren., wobei deren Expressionsverhalten maßgeblich an die Aktivierung der Transkriptionsfaktoren NFkB und AP-1 gekoppelt ist. IL-8 gilt als autokriner Wachstumsfaktor für HNSCCs und besitzt proinflammatorische und proangiogenetische Eigenschaften [106]**.** Eine iranische Forschungsgruppe verglich die Serumkonzentrationen von IL-6 zwischen HNSCC-Patienten und einer gesunden Population, wobei die Tumorpatienten deutlich höhere Konzentration aufwiesen. Zudem zeigten Patienten mit einem fortgeschrittenen Tumorstadium im Gegensatz zu Patienten in einem frühen Krebsstadium wesentlich höhere Serum-IL-6 Werte [107].

MMPs (Matrix-Metalloproteasen)

Sie gehören zu einer Familie der Zink-abhängigen Endopeptidasen, werden überwiegend in Fibroblasten synthetisiert und sind an einer Reihe verschiedener biologischer Prozesse beteiligt. Dazu zählen u.a. der Abbau von extrazellulärer Matrix, Zellproliferation und Angiogenese. In verschiedenen Studien konnten MMP-Mitglieder wie z.B. MMP-2, MMP-3, MMP-9, MMP-10 oder membrane-type-1 MMP in HNSCCs überexprimiert vorgefunden werden, was mit einer steigenden Tendenz zur Tumorinvasion und Metastasierung assoziiert war. Für MMP-10 konnte zudem gezeigt werden, dass besonders hohe Expressionslevel mit fortgeschrittenen Tumorstadien korrelierten und mit einer schlechten Prognose assoziiert waren [108]; [58].

2.1.12 Birc2 (c-IAP1)

Das cellular inhibitor of apoptosis protein-1 (c-IAP1) gehört zur Familie der Apoptoseinhibitoren (IAPs). Eine Übersicht dieser Genfamilie liefert Tabelle 1..

Tabelle 1.: Übersicht der humanen Inhibitor of apoptosis Proteinfamilie (BIRC = Baculovirus IAP repeat containing Protein) mit Synonymen und der jeweiligen Chromosomenlokalisation

BIRC Nummer	alternative Namen	Chromosomenlokalisation
BIRC1	NAIP	5q13.1
BIRC2	hIAP1, cIAP1, MIHB	11q22-q23
BIRC3	hIAP2, cIAP2, MHIC	11q22-q23
BIRC4	XIAP, ILP1, MIHA	Xq25
BIRC5	Survivin	17q25
BIRC6	BRUCE, Apollon	2p21-p22
BIRC7	ML-IAP, KIAP, Livin	20q13.1
BIRC8	ILP2	19q13.3

Birc-2 besitzt verschiedene funktionelle Strukturdomänen mit denen es an zellulären Prozessen wie Apoptose, Zellzyklusregulierung, Zellmigration und Signaltransduktion beteiligt ist [109];[110]. Das auf Chromosom 11q22 lokalisierte Protoonkogen c-IAP1 codiert für ein 4,3 kDa großes Protein und wurde erstmals 1995 durch Clem und Miller im Zusammenhang mit der Arbeit an Baculoviren beschrieben [111]. C-IAP1 besitzt

drei „bacoluvirus IAP repeat“ Domänen (BIR1-3), wobei BIR2-/3 an pro-apoptotische Vorläufer-„Effektor“-Caspasen binden und mit ihnen interagieren kann (Caspasen sind spezielle Proteasen, die den enzymatischen Ablauf der Apoptose steuern) [112]. Eine direkte inhibitorische Wirkung der BIR-Domänen auf die Apoptose wird entgegen früherer Vermutungen mittlerweile jedoch eher in Frage gestellt. Als weitere struktur-funktionelle Besonderheit besitzt cIAP1 eine Ring–Finger-Domäne mit E3 Ubiquitin Ligase Aktivität. Ubiquitine sind 76 Aminosäuren starke Proteine, die an Position 48 und 63 die funktionell bedeutsame Aminosäure Lysin beherbergen (Lys48-und 63). Das Enzym Ligase katalysiert über Lys48/63 die Bindung an weitere Ubiquitine, wodurch lange Proteinketten mit multiplen Bindungsstellen entstehen. Über die Lys48-verknüpfte Ubiquitinierung fördert cIAP1 u.a. den proteasomalen Abbau der Caspase 3- und 7. Diese „Effektor“-Caspasen sind aktiv am apoptotischen Zelltod beteiligt, indem sie die Proteine Lamin (Zellmembran) und Aktin (Zytoskellet) abbauen. Darüber hinaus ist cIAP1 über die Lys63-verknüpfte Polyubiquitinierung des Rezeptor-interagierendes Proteins 1 (RIP1) in der Lage die transforming growth factor-b-aktivierende Kinase 1 (TAK1) zu binden, was eine Inaktivierung des pro-apoptotischen Komplexes aus RIP1 und Caspase 8 zur Folge hat [113]; [114]; [115]. Des Weiteren konnte gezeigt werden, dass CIAP1 über die Ring-Finger-Domäne durch Interaktion mit dem TNFR-assoziierten Faktor 2 (TRAF2) in den TNFα-vermittelten Signaltransduktionsweg eingreifen kann, was zu einer Aktivierung von NF-kB führte [116]; [112]; [110]. Eine Überexpression von Birc-2 konnte bislang u.a. bei Cervix-, Ösophagus-, Pankreas-, Prostata,- Harnblasen-, Lungen-, Leberkarzinomen und HNSCCs beschrieben werden [117]; [118]; [119]; [120]; [121]. Bei Ösophaguskarzinomen (ESCs) und Cervixkarzinomen konnte anhand von Untersuchungen an Zelllinien Amplifikationen für Birc-2 nachgewiesen werden, die an eine konstante Proteinüberexpression gekoppelt waren und mit einer Resistenz gegenüber Radio-Chemotherapeutika einher gingen [122]. Allerdings konnten die sehr wenigen Studien, die das Amplifikationsverhalten von Birc-2 anhand eines repräsentativen Patientenkollektivs untersuchten, bislang keine Assoziation zur Prognose oder zum Tumorphänotyp darstellen [123]. Eine Vielzahl von Studien untersuchten das Expressionsverhalten von Birc-2 auf Protein-Ebene mittels IHC. Für HNSCCs, hämatologische Malignome, Harnblasenkarzinome, Kolonkarzinome und Cervixkarzinome konnte gezeigt werden, dass eine gesteigerte Expression von Birc-2 einen negativen Einfluss auf Tumorprogression, Rezidiv-Freies-Intervall und Prognose hatte [124]; [122]; [125]; [126]; [120]; [127].

2.2 Ziel dieser Arbeit

Die in Zelllinien nachgewiesene Amplifikation von 11q22/BIRC2 und die Assoziation der BIRC2-Überexpression mit ungünstigen Tumorparametern in mehreren Tumortypen deuten darauf hin, dass BIRC2 eine wichtige onkogene Rolle spielen könnte. Kopf-Hals Tumoren weisen häufig Genamplifikationen auf Chromosom 11 auf, jedoch ist die Amplifikation auf 11q22 bislang nicht untersucht worden. In der vorliegenden Arbeit sollen daher zwei bereits existierende Tissue-Mikroarrays (TMAs) mit zusammen genommen 452 primären plattenepithelialen Kopf-Hals-Tumoren anhand von Fluoreszenz-in-situ-Hybridisierung (FISH) bezüglich des Häufigkeit und klinischen Relevanz von BIRC2-Amplifikationen auf Chromosom 11q22 untersucht werden.

3. Material und Methoden

3.1 Untersuchungsmaterial

In der vorliegenden Untersuchung wurden zwei verschiedene TMAs (aus Hamburg und Basel) für eine FISH-Analyse verwendet. Jeder TMA besteht aus einem Paraffinblock, bei dem Formalin-fixiertes–Archivgewebe in Form von 0,6 mm durchmessenden Gewebszylindern (Spots) eingebracht ist.

Der Hamburger-TMA (NEC1) umfasst 414 Gewebeproben, welche von Patienten stammen, die in der Zahn-, Mund-, Kiefer- und Gesichtschirurgischen Klinik des Universitätskrankenhauses Hamburg-Eppendorf (1988 – 2007) aufgrund eines Plattenepithelkarzinoms der Mundhöhle/Mundbodens operiert bzw. behandelt wurden .Von nahezu allen Patienten wurden klinische Verlaufsdaten (Therapie, Zeitpunkt eines Rezidivs, Auftreten von Metastasen, Todeszeitpunkt und Gesamtüberleben (in Monaten) erfasst. NEC1 setzt sich aus 222 Primärtumoren, 61 Rezidiven, 16 Metastasen und 115 Kontrollen/Tumorduplikaten zusammen. Die 222 Primärtumoren konnten hinsichtlich der Lokalisation wie folgt unterteilt werden: 122 Mundboden-, 33 Zungenrand-, 35 Alveolarfortsatz-, 22 Oberkiefer- und 10 Intermaxillar-Plattenepithelkarzinome. Das mittlere Erkrankungsalter dieser Patienten betrug 56 Jahre (min. 20 Jahre – max. 93 Jahre), bei einer mittleren Nachbeobachtungszeit von 46,3 Monaten (min. 1- max. 306 Monate). Hinsichtlich der Therapie ließen sich die Patienten in verschiedene Gruppen einteilen: 124 Patienten wurden ausschließlich operativ versorgt. Bei 58 Patienten erfolgte im

Anschluss an die Operation eine Strahlentherapie. Weitere 12 Patienten erhielten im Anschluss an die Operation eine Strahlen- und Chemo-Kombinationstherapie. Eine primäre Strahlentherapie erhielten sechs Patienten und eine primäre Chemotherapie wurde in einem Fall durchgeführt. Eine primäre Strahlentherapie mit anschließender Operation wurde bei 13 Patienten durchgeführt. Eine primäre kombinierte Radio- und Chemotherapie fand in zwei Fällen statt. In fünf Fällen erfolgte nach durchgeführter Operation wegen eines Rezidivs nur noch eine Strahlentherapie. Weiterhin erfolgte bei einem Patienten, der eine Operation mit anschließender Chemotherapie erhalten hatte, beim Vorliegen eines Rezidivs erneut eine Chemotherapie. Überlebensdaten konnten bei 216 von insgesamt 222 Patienten erhoben werden. Eine Übersicht bezüglich der Zusammensetzung des NEC1-TMA zeigt Tabelle 2.

Tabelle 2.: Der NEC1-TMA in der Übersicht

Parameter		N
Primärtumoren		220
Männlich		157
Weiblich		65
Tumorlokalisation	Mundboden	122
	Zungenrand	33
	Alveolarfortsatz	35
	Oberkiefer	22
	Intermaxillär	10
Tumorstadium	pT1	59
	pT2	75
	pT3	28
	pT4	60
Nodalstatus	pN0	115
	pN1	34
	pN2	65
	pN3	8
Grading	G1	16
	G2	163
	G3	41
	G4	2
Metastasen		16
Rezidive		61
Kontrollen/ Tumorduplikate		115
Alle Gewebespots		414

Der Basel-TMA (NEC2) umfasst 425 Tumorgewebeproben mit Plattenepithelkarzinomen des Kopf-Hals-Bereiches, die aus dem Universitätsklinikum Basal stammen. Davon sind 345 Primärtumoren, die sich bezogen auf ihre Lokalisation folgendermaßen aufteilen: 138 Oro-Hypopharynxkarzinome (36 Sinus piriformis-, 36 Tonsillen-, 16 Zungengrund-, 19 Palatum molle, 7 Hinterwand-, 1 Hypopharynx-, 1 postcricoidales- und 31 Karzinome mit unbekannter Primärlokalisation (CUP), wovon 14 gänzlich ohne Patientendaten vorlagen, 92 Larynxkarzinome (60 glottische/ 32 supraglottische) und 115 Mundhöhlenkarzinome. Zudem umfasst der Array 43 Metastasen (nur Oro-Pharynx), 20 Rezidive (nur Oro-Hypo-Pharynx) und 17 Kontrollgewebe. Die Gruppe der 115 primären Mundhöhlenkarzinome wurde in der vorliegenden Arbeit nicht weiter berücksichtigt. Klinische Überlebensdaten sind für diesen TMA nicht verfügbar. Tabelle 3 gibt eine Übersicht bezüglich der Zusammenstellung von NEC2.

Tabelle 3.: Der NEC2-TMA in der Übersicht.

Parameter		**N**
Primärtumoren		345
Tumorlokalisation	Pharynx	138
	Larynx	92
	Mundboden	115
Tumorstadium	pT1	42
	pT2	56
	pT3	27
	pT4	33
Grading	G1	26
	G2	170
	G3	99
Nodalstatus	pN0	74
	pN1	27
	pN2	45
	pN3	2
Metastasen	nur Phrynx	43
Rezidive	nur Phrynx	20
Normalgewebe	nur Phrynx	8
Kontrollgewebe		9
Alle Gewebespots		425

3.2 FISH

Für die zweifarbige FISH-Analyse wurden 4µm dicke TMA-Schnitte eingesetzt, die vor der Hybridisierung entparaffiniert und proteolytisch vorbehandelt wurden. Dafür wurde entsprechend dem Protokoll des „Paraffin Pretreatment Reagent Kit“ (Vysis) gearbeitet. Zur Hybridisierung wurde eine kommerzielle BAC-Sonde (11q22; BAC RP11-864G5), welche das Gen Birc-2 umfasst, verwendet. Als Referenz wurde eine kommerzielle Sonde für das Zentromer des Chromosom 11 (CEP 11/D11Z1; Spectrum orange, Abbot, Downers Grove, IL, USA) eingesetzt. Die Markierung der kommerziellen DNA-Sonde wurde mit dem „Nick Translation System“ (Invitrogen) durchgeführt. Die Detektion der hybridisierten TMA-Schnitte erfolgte mit dem „Fluorescent Antibody Enhancer Set“ (Roche). Die einzelnen Arbeitsschritte zur Durchführung der FISH beinhalten:

1) pBAC-E.coli-Klon-Kultivierung
2) DNA-Extraktion aus der E.coli-Flüssigkultur
3) DNA-Markierung durch Nick-Translation
4) Paraffinpretreatment und proteolytische Vorbehandlung der TMA-Schnitte
5) Hybridisierung
6) Waschen
7) Detektion

3.2.1 Auswahl und Anzucht von BAC Klonen

Verwendete Materialien

· pBAC-E.coli-Klon, RZPD-Nr.: RP11-864G5 (stab-stock-Kultur)
· Kulturmedium: 25g Luria-Broth-Base (25g7l dH2O); autoklaviert
· Antibiotikum: Chloramphenicol (34mg/ml Ethanol abs.)

Laborprotokoll: pBAC-E.coli-Klon-Kultivierung

1) 10ml Medium in einen 100ml Erlenmeyerkolben einfüllen
2) Zugabe von 30µl Chloramphenicol
3) Mit abgeflammter Pinzette einen autoklavierten Zahnstocher fassen und einen Abstrich aus der stab-stock-Kuktur anfertigen
4) Animpfen des Mediums durch Zugabe des Zahnstochers
5) Inkubation der angeimpften Kultur bei Raumtemperatur und 200rpm im Schüttelinkubator für 2 Tage

6) Überimpfen von 10µl der trüb gewordenen Kultur in einen mit 10ml Medium und 30µl Chloramphenicol versetzten 100ml-Erlenmeyerkolben mittels Pipette
7) Inkubation der angeimpften Kultur bei 37°C und 200rpm im Schüttelinkubator über Nacht
8) DNA-Extraktion

3.2.2 DNA-Extraktion

Die DNA wurde aus einer pBAC-E.coli-Flüssigkultur mit Hilfe des „QIAprep Spin Miniprep Kit“ von Qiagen nach leicht modifiziertem Protokoll extrahiert. Alle verwendeten Reagenzien und die „QIAprepspin Säulen“ waren im Extraktions-Kit enthalten.

Laborprotokoll: DNA-Extraktion aus einer pBAC-E.coli-Klon-Flüssigkultur

1) 3ml (2ml + 1ml) der Flüssigkultur im 2ml-Tube in einer Tischzentrifuge (~17.900 x g) für 90sec bei 13.000rpm pelletieren
2) Pellet in 250µl Puffer P1 vollständig resuspendieren
3) Zugabe von 250µl Puffer P2 und vorsichtiges Mischen durch 4-6 maliges invertieren (nicht länger als 5min mit dem folgenden Schritt warten)
4) Zugabe von 350µl Puffer N3 und sofortiges, vorsichtiges Mischen durch 4-6 maliges invertieren
5) 10 min Zentrifugation bei 13.000rpm in einer Tischzentrifuge
6) Überstand in eine „QIAprepspin Säule“ überführen
7) 1 min Zentrifugation bei 13.000rpm in einer Tischzentrifuge
8) Durchfluss verwerfen
9) „QIAprepspin Säule“ mit 500µl Puffer PE beladen und 1min Zentrifugation bei 13.000rpm in einer Tischzentrifuge
10) Durchfluss verwerfen
11) „QIAprepspin Säule“ erneut mit 500µl Puffer PE beladen und 1min Zentrifugation bei 13.000rpm in einer Tischzentrifuge
12) Durchfluss verwerfen

13) „QIAprepspin Säule“ erneut 1min bei 13.000rpm in einer Tischzentrifuge zentrifugieren

14) Durchfluss verwerfen; „QIAprepspin Säule“ in ein 1,5ml-Tube setzen

15) „QIAprepspin Säule“ mit 50µl auf 70°C erwärmten Puffer EB beladen

16) 1min bei Raumtemperatur inkubieren

17) 1min Zentrifugation bei 13.000rpm in einer Tischzentrifuge

18) Säule entfernen und Quantifizierung der DNA im Nanodrop und Aufbewahrung im 1,5ml-Tube bei 4°C

3.2.3 Sondenmarkierung

Die Nick-Translation ist eine Methode zum gleichmäßigen Einbau markierter Nukleotide in den DNA-Doppelstrang, wobei die DNA gleichzeitig auf die optimale Fragmentlänge zur Hybridisierung eingestellt wird. Diese kann durch Agarosegelelektrophorese kontrolliert werden. Die Nick-Translation wurde mit dem „Nick Translation System“ (Invitrogen) durchgeführt, wobei eine Mindestmenge von 1µg DNA zu einem Ansatz von 50µl gegeben wurde. Das Protokoll des Kits wurde modifiziert. Das zulässige Höchstvolumen an pBAC-DNA-Lösung von 38µl wurde als Standardvolumen gewählt (entsprechend ca. 1,5 bis 2,5µg DNA). Des Weiteren wurde nach Ablauf der Standard - inkubationszeit erneut der Poll-/DNase-Enzym-Mix zugegeben und weiter inkubiert.

Verwendete Materialien

· Nick Translation System (Invitrogen)

· Digoxigenin 11-dUTP (Roche)

· Polymerase I (Invitrogen)

Pipettieransatz im 0,5 ml-Tube

dNTP-Mix ohne dTTP	5µl
Digoxigenin 11-dUTP	1µl
pBAC-DNA-Lösung	38µl
Pol I-/ DNase Enzym Mix	5µl
DNA Polymerase I	1µl
Ansatzmenge	50µl

Laborprotokoll: DNA-Markierung mittels Nick-Translation

1) Ansatz gut durchmischen und danach herunterzentrifugieren
2) Inkubation für 90min bei 15°C im Thermocycler
3) Zugabe von weiteren 5µl Pol I-/ DNase Enzym Mix; mit der Pipette durchmischen
4) Inkubation für 15min bei 15°C im Thermocycler
5) Zugabe von 5µl Stop Buffer
6) Durchmischen (auf dem Vortex) und danach zentrifugieren
7) Lagerung bei 4°C

3.2.4 Hybridisierung

Die TMA-Schnitte wurden vor der Hybridisierung entsprechend dem Protokoll des „Paraffin Pretreatment Reagent Kit“ (Vysis) behandelt.

Verwendete Materialien

· Destilliertes Wasser (dH2O)
· Ethanol (70% / 80% / 96%)
· VP 2000 Pretreatment Reagent (Vysis)
· VP 2000 Protease Buffer (0,01N HCL) (Vysis)
· Xylol

Laborprotokoll: Entparaffinierung und proteolytische Vorbehandlung

1) TMA-Schnitte 3×10min ins Xylol stellen
2) TMA-Schnitte 2×5min in Ethanol (96%) stellen
3) TMA-Schnitte 3min auf Heizplatte (48°C) lufttrocknen
4) TMA-Schnitte 15min in 80°C warmer Pretreatmentlösung (Wasserbad) inkubieren
5) TMA-Schnitte 2min in dH2O waschen
6) TMA-Schnitte 150min in 37°C warmer Proteaselösung (Wasserbad) inkubieren
7) TMA-Schnitte 2min in dH2O waschen
8) TMA-Schnitte 3min in Ethanol (70%) stellen
9) TMA-Schnitte 3min in Ethanol (80%) stellen
10) TMA-Schnitte 3min in Ethanol (96%) stellen
11) TMA-Schnitte 3min auf Heizplatte (48°C) lufttrocknen

Die Hybridisierung wurde mit einer kommerziellen genspezifischen Sonde (11q22, RZPD Nr.: RP11-864G5) und einer kommerziellen Sonde als Referenz für das Zentromer des Chromosoms 11 (CEP11;D11Z1;Spectrum orange, Abbott, Downers Grove, IL, USA) durchgeführt. Die kommerzielle Sonde wurde in dem mitgelieferten Hybridisierungsmix nicht verdünnt. Beide Sonden wurden gemeinsam in einem Gemisch mit humaner Cot-DNA (zum Abblocken unspezifischer Bindungsstellen / repetetiver Sequenzen) und einem Hybridisierungsmix (Master-Mix 1.0) auf die TMA-Schnitte gegeben, mit diesen für 10 min bei 72°C co-denaturiert und über Nacht bei 37°C hybridisiert. Denaturierung und Hybridisierung wurden im Hybrite (Vysis) durchgeführt.

Verwendete Materialien

· 20×SSC

· Cot-DNA

· Dextransulfat

· Formamid (deionisiert)

Laborprotokoll: Herstellen des Basis-Hybridisierungsmix

1) 5 ml deionisiertes Formamid, 1,5 ml 20×SSC und 1g Dextransulfat in ein kleines Becherglas geben

2) bei 60°C auf dem Heizrührer rühren, bis sich das Dextransulfat gelöst hat

3) Suspension mit HCl auf pH7 einstellen

4) mit dH2O auf 7ml auffüllen

5) bei 4°C aufbewahren

Hybridisierungsmix (Master-mix 1.0)

Basis-Hybridisierungsmix	14 µl
Cot-DANN	2 µl
Sonden-DNA	4 µl
Ansatz	20 µl

Laborprotokoll: Hybridisierung

1) Hybridisierungsmix auf den TMA geben
2) mit einem 24×32mm Deckgläschen eindeckeln
3) mit Rubbercement versiegeln
4) bei 72°C für 10min im Hybrite denaturieren und dann über Nacht bei 37°C im Hybrite inkubieren

Im Anschluss an die Hybridisierung wurden die TMA-Schnitte sorgfältig gewaschen, um unspezifische Hybridisierungen zu entfernen.

Verwendete Materialien

· 2×SSC
· dH2O
· NP40

Laborprotokoll: Waschen

1) TMA-Schnitte aus dem Hybrite nehmen und Rubbercement und Deckgläschen entfernen
2) Schnitte in Waschpuffer (2×SSC; 0,3% NP40) bei Raumtemperatur stellen
3) Schnitte 2min bei 72°C im Waschpuffer (2×SSC; 0, 3% NP40) waschen
4) Schnitte kurz in dH2O waschen
5) Schnitte im Dunkeln lufttrocknen

3.2.5 Fluoreszenz-Detektion

Für die Detektion wurde das „Fluoreszenz Enhancer Detection Kit“ von Roche eingesetzt. Nach der Detektion wurden die Schnitte wieder im Dunkeln luftgetrocknet und dann mit DAPI (Vectashield Mounting Medium für Fluoreszenz mit DAPI; H-1200 (Vector)) und
einem 24×32 mm Deckgläschen eingedeckelt.

3.3 Auswertung

Die Auswertung der Objektträger (TMAs) erfolgte mit dem Epifluoreszensmikroskop. Der grüne FITC Filter diente hierbei zur Beurteilung der Gensignale. Die Zentromersignale

wurden mit dem orangenen Rhodamin Filter ausgewertet. Die Zuordnung von Gen- und Zentromersignalen zu einem gemeinsamen Zellkern erfolgte durch dessen Anfärbung mit DAPI und einem entsprechenden DAPI-Filter. Mit diesem Verfahren konnte die Ratio von Gen-Signalen/Zentromer-Signalen in den jeweiligen Zellen jeder Gewebeprobe ausgezählt werden. Als Amplifikation wurde das Vorliegen von doppelt so vielen Gen-Signalen wie

Zentromer 11-Signalen (Ratio Birc-2/Zen12 ≥ 2,0) definiert. Gewebeproben mit einer Ratio ≥ 1,0, aber ≤ 2,0 wurden als „gains“ bezeichnet. Alle anderen Gewebeproben mit einer Ratio ≤ 1,0 wurden als normal definiert.

3.4 Statistik

Um einen Zusammenhang zwischen Birc2-Amplifikationen und Tumorstadium, Nodalstatus sowie Grading darzustellen, wurde der Chi-Quadrat-Test angewandt. Die Berechnung der Überlebenskurven erfolgte nach Kaplan-Meier

4. Ergebnisse

<u>Birc-2 Amplifikation</u>

Der Amplifikationsstatus von Birc-2 konnte in 122/222 (55%) Mundhöhlenkarzinomen des Hamburger TMAs (NEC1) mit FISH analysiert werden. 100 Tumore (45%) waren nicht auswertbar, weil entweder kein Fluoreszenzsignal in dem Gewebe-Spot sichtbar war oder weil der Gewebespot während der FISH-Analyse abgeschwommen ist. 10/122 (8,2%) der Primärtumoren waren Birc2-amplifiziert, wobei 5/10 (50%) Amplifikationen Genkopiezahlen > 10 aufwiesen. 8/10 (80 %) Patienten mit einer Amplifikation für Birc-2 waren männlichen Geschlechts. Es zeigten sich keinerlei Unterschiede in der Birc-2-Amplifikationshäufigkeit hinsichtlich des Tumorstadiums (p=0.2868) oder dem Nodalstatus (p=0.3044). Amplifizierte Tumore zeigten die Tendenz zu einem schlechteren Differenzierungsgrad, jedoch war das Ergebnis statistisch nicht signifikant (p=0,55). Birc-2 Amplifikationen hatten keinen Einfluss auf die Patientenprognose (p=0,8086; Abb.2).

Tabelle 4.: Übersicht von Birc-2 Amplifikationen auf dem NEC1-TMA

Abbildung 1.: Beispiel für eine normale Birc-2-Expression in Karzinomzellen des NEC1-TMA (orange = Zentromerregion, grün = Birc-2-Gensequenz)

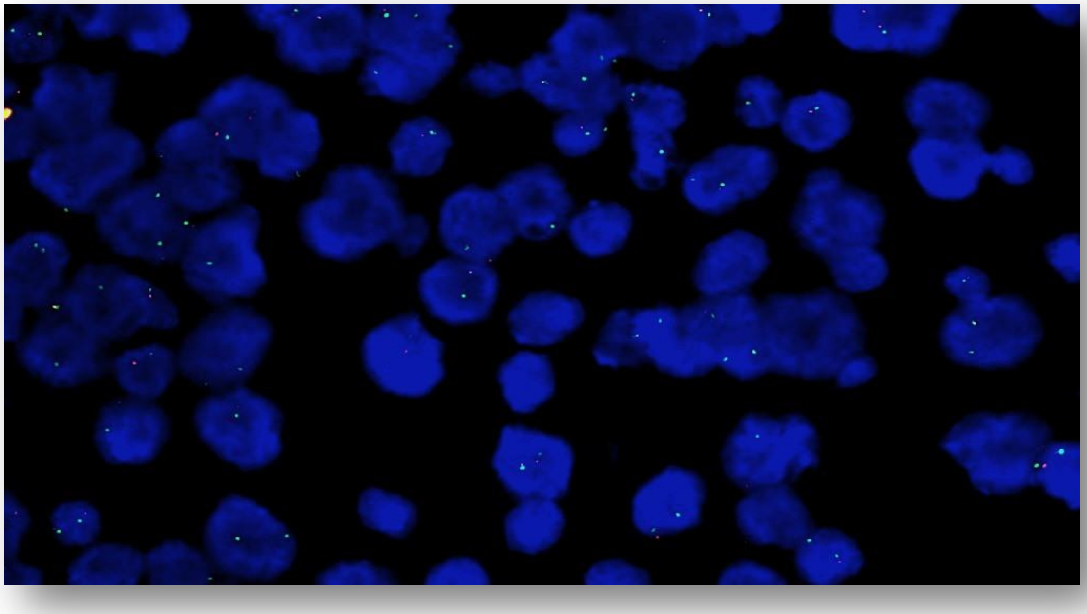

Abb. 1

Abbildung 2/3.: Beispiele für eine Birc-2-Amplifikation in Karzinomzellen des NEC1- TMA (orange = Zentromerregion, grün = Birc-2-Gensequenzamplifikation)

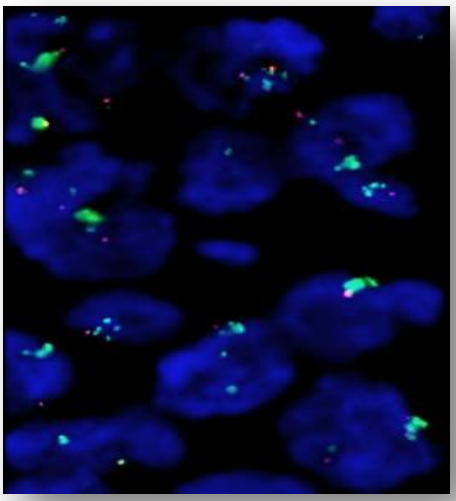

Abb. 2

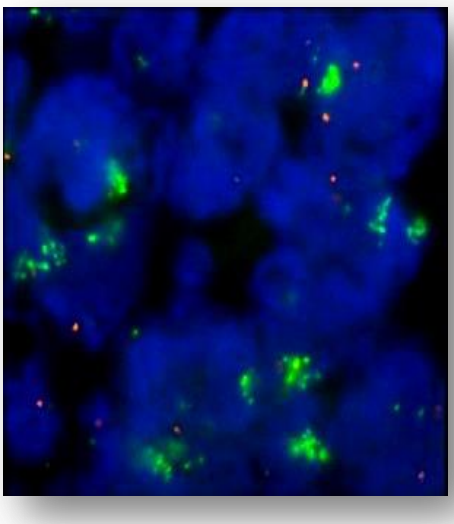

Abb. 3

Tabelle 5.**:** Ergebnisse der FISH-Untersuchung von BIRC2 in Abhängigkeit vom Tumorstadium, dem Nodalstatus und des Tumorgrading. (*Chi-Quadrat-Test)

Variablen	n TMA	n analysierbar	Amplifiziert	Normal	P
Total	222	122	10 (8.2%)	112 (91.8%)	
Männlich	157	86	8 (9.3%)	78 (90.7%)	
Weiblich	65	36	2 (5.6%)	34 (94.4%)	
Tumortiefe					*0.2868
pT_1	59	32	1 (3.1%)	31 (96.9%)	
pT_2	75	40	6 (15%)	34 (85%)	
pT_3	28	16	1 (6.3%)	15 (93.8%)	
pT_4	60	34	2 (5.9%)	32 (94.1%)	
Lymphknoten					*0.3044
pN_0	115	65	6 (9.2%)	59 (90.8%)	
pN_1	34	19	3 (15.8%)	16 (84.2%)	
pN_2	65	33	1 (3%)	32 (97%)	
pN_3	8	5	0 (0%)	5 (100%)	
Grading					*0.5584
G_1	16	8	0 (0%)	8 (100%)	
G_2	163	89	7 (7.9%)	82 (92.1%)	
G_3	41	24	3 (13%)	21 (88%)	
G_4	2	1	0 (0%)	1 (100.0%)	

Abbildung 4.: Kaplan-Meier Kurve des BIRC2 Amplifikations-Resultates.

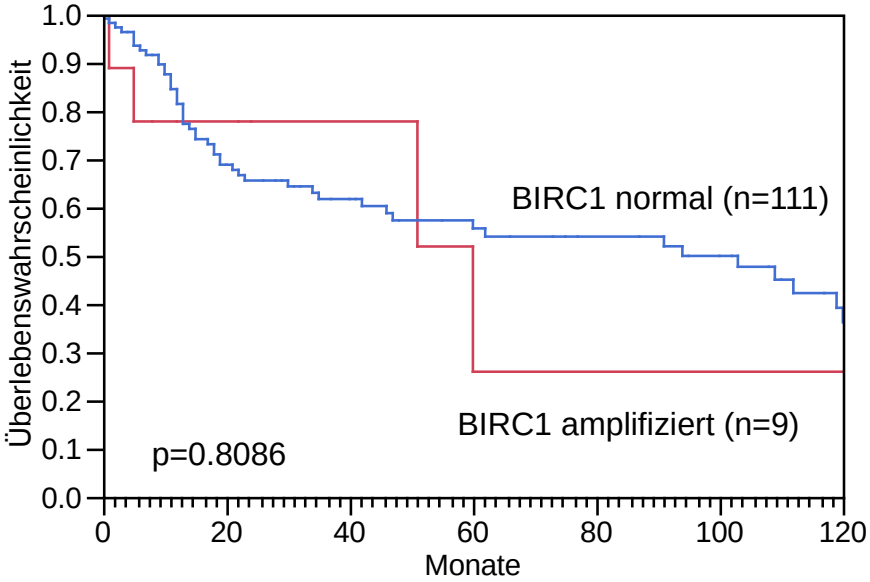

Birc-2 Amplifikationsstatus im Vergleich zu Pharynx- und Larynxkarzinomen

Der Amplifikationsstatus von Birc-2 in Mundhöhlenkarzinomen des NEC1-TMA wurde zum Vergleich mit Pharynx- und Larynxkarzinomen des NEC2-TMA überprüft. Die FISH-Analyse zeigte keine signifikanten Unterschiede im Vergleich der verschiedenen Tumorentitäten (Pharynx, p=0,221; Larynx, p=0,694). Eine Übersicht der Ergebnisse liefert Tabelle 7.

Tabelle 6.**:** Ergebnisse der FISH-Analyse für Birc-2 an Mundhöhlen- Hypopharynx- und Larynxkarzinomen. (*Chi-Quadrat Test, Mundhöhle versus Pharynx und Larynx)

Variablen	**n** TMA	**n** analysierbar	**Amplifiziert**	**Normal**	**p-Wert**
Mundhöhle	222	122	10 (8.2%)	112 (91.8%)	
Pharynx	138	97	4 (4,1%)	93 (95.9%)	*0,221
Larynx	92	61	4 (6,6%)	57 (93,4%)	*0,694

Tabelle 7.: Birc-2 Amplifikationen für Pharynx- und Larynxkarzinome auf NEC2

Lokalisation	Sublokalisation	Genkopiezahl (Mittelwert)	Zentromerkopiezahl (Mittelwert)	Ratio	Amplifikationstyp
Oro-Hypopharynx	Sinus piriformis	20	2	10	Cluster
Oro-Hypopharynx	Tonsille	20	2-4	6,7	Cluster
Oro-Hypopharynx	Mundboden	15	3	5	Cluster
Oro-Hypopharynx	Mundboden	9	2	4,5	Cluster
Larynx	supraglottisch	10	2,5	4	Cluster
Larynx	supraglottisch	7	3	2,3	Cluster
Larynx	supraglottisch	5	2,5	2	extrachromosomal
Larynx	glottisch	5	2,5	2	extrachromosomal

Vergleich zwischen BIRC2 Amplifikation und Zellproliferation

Immunhistochemische Daten zur Zellproliferation, gemessen mit dem Ki67 Färbeindex, waren für 120 der 122 Tumoren mit einem BIRC2-Ergebnis vorhanden. Es zeigte sich im Vergleich, dass Tumoren mit einer BIRC2-Amplifikation eine leicht erhöhte Zellproliferationsrate aufwiesen (60.9% proliferierende Zellen in BIRC2–amplifizierten Tumoren vs. 52.6% in Tumoren mit normaler BIRC2-FISH Ratio). Jedoch war dieser Unterschied statistisch nicht signifikant (p=0.2983, Abbildung 3).

Abbildung 5.: Vergleich der Zellproliferationsrate in Tumoren mit und ohne BIRC2-Amplifikation. Ki67 LI = Labeling-Index (Färbeindex), ANOVA-Test: p=0.2983

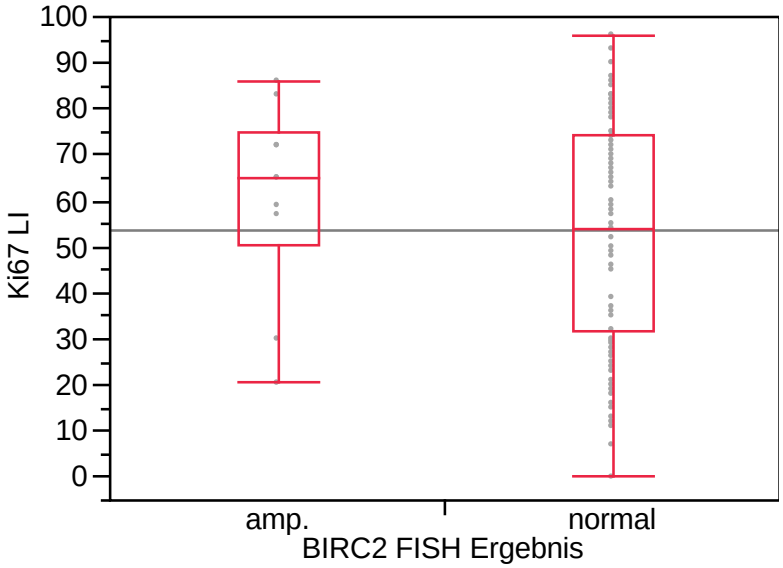

Vergleich der FISH-Analyse zwischen Birc-2 und CCND1 auf NEC1

Die FISH-Ergebnisse konnten zum Vergleich von Birc-2 und CCND1 bei 116/122 (95,1%) Primärtumoren analysiert werden. In 4 Fällen lagen beide Gene gemeinsam amplifiziert vor (p=0,4468).

Tabelle 8.: Vergleich der FISH-Resultate von Birc-2 und CyclinD1 (*Chi-Quadrat Test)

Häufigkeiten **Zeile %**	**Amplifiziert**	**normal**	**gesamt**	**p-Wert**
Amplifiziert Birc-2 Cyclin-D1	4 44.44	5 55.56	9	*0,4468
Normal Birc-2 Cyclin-D1	34 31.78	73 68.22	107	
	38	78	116	

5. Diskussion

Genamplifikation reguliert die Expression von Onkogenen und ist ein bedeutsamer Mechanismus bei der Karzinogenese menschlicher Tumoren [40]. Moderne molekular-zytogenetische Methoden ermöglichen es mit nur einer einzelnen Hybridisierungsreaktion auf bekannte DNA-Abschnitte eine genomweite Detektion veränderter Genkopiezahlen zu erzielen um u.a. potentielle Onkogene identifizieren- und lokalisieren zu können. Die Onkogene EGFR (7p12), CCND1 (11q13) und MYC (8q24) sind für HNSCC bereits als häufig amplifizierte Zielgene identifiziert worden und werden mit Tumorentstehung, Tumorprogression und Metastasierung assoziiert [128]. Anhand von Zelllinien konnte bei einer Vielzahl humaner maligner Tumore mittels CGH-Analysen ein Amplikon auf Chromosom 11q22 detektiert werden, was vermuten ließ, dass hier ein oder mehrere potentielle Zielgene beherbergt sein könnten, die durch Amplifikation aktiviert werden [53]. Zu diesen potenziellen Onkogenen gehört das zelluläre Apoptose-inhibitor Protein-1 (ciap-1) welches bereits bei einer Reihe verschiedener Karzinome beschrieben und bezüglich einer Resistenzentwicklung bei Radio-Chemotherapien diskutiert wurde [123]; [118]; [119]; [120]. In der vorliegenden Arbeit wurden Birc-2 Amplifikationen erstmals bei HNSCCs mittels FISH untersucht. Es konnten 280/452 (62%) Primärtumore aus dem Kopf-Hals Bereich erfolgreich analysiert werden. Die Amplifikationsrate lag mit 6,4% (Mundhöhle = 8,2%; Larynx = 6,6%; Pharynx = 4,1%) deutlich unter den Ergebnissen für andere Onkogene die bei der Genese von HNSCC bedeutsam sind, wie beispielsweise EGFR (10% - 90%) [120]; [129]; [130]; [131]; [100] oder CCND1 (30%-45%) [132]; [133]. Dass Hanken et. al an den auch in dieser Arbeit verwendeten TMAs bei der Untersuchung von CCND1 in Übereinstimmung mit der Literatur eine Amplifikationsrate von 41,7% nachweisen konnten, bestätigt die Repräsentativität des verwendeten TMAs für Untersuchungen der Gen-Amplifikation an Kopf-Hals-Tumoren [134].

Über die Bedeutung von Birc-2 Amplifikationen bei Tumoren ist generell nur sehr wenig bekannt, da diesbezüglich Studien an einem repräsentativen Patientenkollektiv auf molekular-genetischer Ebene kaum durchgeführt wurden. Bei ESCs und

Cervixkarzinomen konnte anhand von Zelllinien Amplifikationen für Birc-2 nachgewiesen werden, die an eine konstante Proteinüberexpression gekoppelt waren und mit einer Resistenz gegenüber Radio-Chemotherapeutika einhergingen. Imoto et al. fanden in einer FISH-Analyse an primären ESCs eine Birc-2 Amplifikationsrate von 9.5% (4/42), was unter Berücksichtigung des geringen Patientenkollektivs mit dem Ergebnis der vorliegenden Arbeit zu vergleichen ist [135]; [122]. Choschzick et al. konnten high-level Amplifikationen von Birc-2 bei 12.9% (28/217) primären Cervixkarzinomen mittels FISH nachweisen. Nahezu alle amplifizierten Tumore zeigten eine plattenepitheliale Differenzierung [123]. Dai et al. untersuchten u.a. die Amplifikationshäufigkeit von Birc-2 an 44 NSCLC mittels Southern Blotting, lediglich 1 Fall (2,3%) stellte sich als amplifiziert dar [124]. Bashyam et al. konnten bei 4/19 Zelllinien von Pankreaskarzinomen Birc-2 Amplifikationen mit aCGH nachweisen [119]. Diese Arbeiten zeigen zusammen mit den Ergebnissen der vorliegenden Studie, dass Birc-2 Amplifikationen in humanen Tumortypen eher mit geringer Häufigkeit vorkommen.

Der Birc-2 Locus auf 11q22 befindet sich in relativer Nähe zu CCND1. CCND1 gehört zu den am häufigsten amplifizierten Genen bei HNSCCs und gilt aufgrund seiner Funktion als Zellzyklusregulator als Treiber-Gen des Amplikons auf Chromosom 11q13 [136]. Der massive Unterschied zwischen der Amplifikationshäufigkeit von Birc-2 und CCND1 bei HNSCCs deutet darauf hin, dass es sich vermutlich um zwei unabhängige Amplifikationen handelt. Um dieser Vermutung nachzugehen, verglichen wir unsere FISH-Ergebnisse für Birc-2 mit den FISH-Ergebnissen für CCND1, welche von Hanken et al. (LIT) ebenfalls auf dem NEC1-TMA erhoben wurden [134] (siehe Abb. 4). In 4 Tumoren waren beide Gene gemeinsam amplifiziert, jedoch ist aufgrund der hohen CCND1-Amplifikationsrate (34/116; 29,3%) eine Übereinstimmung als Zufallsereignis eher wahrscheinlich als die mögliche Erklärung einer Koamplifikation mit CCND1. Die oben bereits erwähnte Arbeitsgruppe um Choszick et al. untersuchten in ihrer Studie ebenfalls die Amplifikationsergebnisse von Birc-2 und CCND1 an primären Cervixkarzinomen hinsichtlich Übereinstimmungen und konnten gänzlich keinen Fall mit einer Ko-Expression nachweisen. Es ist also eher davon auszugehen, dass Amplifikationen auf 11q13 und 11q22 unabhängig voneinander entstehen.

In der vorliegenden Untersuchung waren Birc-2 Amplifikationen tendenziell häufiger mit einem schlechten Grading und einem gesteigerten Zell-Proliferationsindex assoziiert, allerdings waren die Ergebnisse statistisch nicht signifikant (p=0,55; p=0,2983), eventuell weil die Anzahl der Amplifikationen zu gering war. Es ist bekannt,

dass amplifizierte Tumore häufig mit einem aggressiveren Tumorphänotyp einhergehen. Beispiele dafür sind Her-2 beim Mamakarzinom [99]; [137] und Lungenkarzinom [138], C-MYC beim Mamakarzinom [139] und beim muzinösen Adenokarzinom des Magens [137], E2F3 beim Harnblasenkarzinom [140]; [141], BRAF beim Kolonkarzinom [142], MYCN beim Neuroblastom [143] oder CCND1 beim HNSCC [144]. Als Ursache wird die genetische Instabilität von amplifizierten Tumorzellen vermutet, wobei primär DNS-Doppelstrangbrüche in Verbindung mit einer fehlerhaften DNA-Replikation oder fehlerhaften DNA-Reparaturmechanismen eine Zunahme der Mutationsrate zur Folge haben [145]; [146].

In unserer Untersuchung hatten Birc-2 Amplifikationen keine prognostische Relevanz, was nicht überrascht, da Kopf-Hals-Tumoren bereits aufgrund der Tatsache, dass sie meist erst im fortgeschrittenen Stadium entdeckt werden, eine ungünstige Prognose aufweisen. In einer solchen Situation ist es generell schwierig, einen molekularen Marker zu finden, der trotzdem eine prognostische Relevanz aufweist. Dies zeigt auch die Tatsache, dass unabhängige Bewertungsrichtlinien aufgrund molekularer Marker mit eigenständiger prognostischer Aussagekraft für HNSCCs bislang nicht gefunden wurden. Unterschiedliche Studienmethoden und die enorme Tumorheterogenität von HNSCCs könnte zudem zum Misserfolg der bisherigen Markersuche beigetragen haben [124]. In Ergänzung zum Letztgenannten konnte erst kürzlich anhand von genetischen Analysen neue Klassifikationssysteme von HNSCCs beschrieben werden, wonach in vier Subgruppen unterteilt wird: 1. subtype with a possible EGFR-pathway signature, 2. mesenchymal-enriched subtype, 3. normal epithelium-like subtype und 4. subtype with high levels of antioxidant enzymes. Jede Subgruppe zeigte individuell signifikante Unterschiede bei der Prognose [53]; [147]. Obgleich eine Reihe molekularer Zielgene bei HNSCCs bekannt sind, wurde ihnen bislang nur in Kombination mit konventionellen Klassifizierungsmethoden (TNM) eine prognostische Signifikanz zu teil. Beispiele dafür sind MMPs [1], CCND1 [58], proangiogenetische Wachstumsfaktoren wie VEGF, HGF, gFGF [57] oder mutiertes p53 [56]. Der Wachstumsfaktor EGFR (7p12) nimmt aufgrund seiner Schlüsselfunktion bei der Progression von HNSCCs eine besondere Rolle ein und steht als therapeutisches Zielgen im Fokus zahlreicher Studien. Gegenwertig ist für die Therapie bei HNSCC aber lediglich der gegen EGFR gerichtete monoklonale Antikörper Cetuximab zugelassen. Cetuximab wird in Verbindung mit Radiotherapie bei lokal fortgeschrittenen Tumoren oder in Verbindung mit einer auf Platin-basierten Chemotherapie bei Patienten mit Tumorrezidiven oder Metastasen angewandt [39].

In einer Reihe von Studien wurde das Expressionsverhalten von Birc-2 an verschiedenen Tumoren auf Proteinbasis hinsichtlich einer potentiellen tumorrelevanten Bedeutung überprüft. Eine immunhistochemische Reaktion für Birc-2 konnte sowohl im Zellkern, als auch im Zytoplasma nachgewiesen werden, was abhängig vom Tumor durchaus von Bedeutung zu sein scheint. Bei Plattenepithelkarzinomen der Zervix uteri (CSCCs) wurde die nukleäre Expression von Birc-2 als unabhängiger prognostischer Marker für ein Rezidiv-freies Überleben nach einer Strahlentherapie diskutiert [79]. Tanimoto et al. beschrieben die nukleäre Expression von Birc-2 als potentiellen Marker zur Vorhersage eines prognostisch ungünstigen Krankheitsverlaufs bei Patienten mit HNSCC. Sie untersuchten die Expression von Birc-2 an 4 OSCC-Zelllinien mit IHC/Western-Blotting und 57 HNSCC mit IHC. 17/57 (30%) der Fälle zeigten eine nukleäre Expression, was mit einer nodalen Metastasierung, einem fortgeschrittenem Tumorstadium und einer ungünstigen Prognose assoziiert war. Demgegenüber konnte für die zytoplasmatische Expression von Birc-2 zwar ein ähnlicher jedoch deutlich abgeschwächter Effekt beobachtet werden [122]. Qi et al. untersuchten die Expression von Birc-2 an 75 Plattenepithelkarzinomen der Zunge mittels IHC. Birc-2 war in ca. 50% der Fälle IHC-positiv, was in dieser Studie allerdings unabhängig von der Lokalisation der Expression mit einer Lymphknotenmetastasierung assoziiert war. Eine Korrelation zum Grading, zum Tumorstadium, dem Alter oder dem Geschlecht bestand nicht [126]. Für die chronische lymphatische Leukämie (CLL) wurde anhand von IHC, Flow-Zytometrie und Western Blotting ein Zusammenhang von hohen Birc-2 Proteinlevel, Tumorprogress und Therapieresistenz aufgezeigt [148]; [64]. IHC-Studien an Harnblasen- und Cervixkarzinomen konnten einen Zusammenhang zwischen nuklearer Birc-2-Überexpression, hohen Birc-2 Proteinlevel und schlechter Prognose identifizieren [125]; [122]. An Kolonkarzinomen konnte ein nahezu identisches Ergebnis gezeigt werden [120]. Tamm et al. untersuchten an verschiedenen Tumor-Zelllinien das Expressionsverhalten von Birc-2 bezüglich der Resistenzentwicklung bei der Anti-Tumortherapie mittels IHC und Western-Blotting. Interessanterweise gab es keine Korrelation zwischen den RNA-Level und den Protein-Level von Birc-2. Lediglich hohe Proteinlevel waren mit einer Resistenzentwicklung assoziiert. Daraus schlussfolgerten die Autoren, dass die Expression von Birc-2 möglicherweise zu einem stärkeren Maße der posttranskriptionalen Regulation unterliegt [149]. Zusammenfassend verdeutlichen die IHC-Studien, dass eine Proteinüberexpression von Birc-2 bei unterschiedlichen Tumoren von prognostischer Relevanz ist. Tendenziell scheinen vor allem hohe Proteinlevel und der Zellkern als Expressionslokus von Birc-2

mit einem aggressiveren Tumorphänotyp, einer ungünstigen Prognose und einer Therapieresistenz zu korrelieren.

Birc-2 gehört zu den potentiellen Zielgenen des 0,7-2,6Mb umfassenden Amplikons auf Chromosom 11q22 [121]. Zelllinien – und IHC-Studien verweisen auf die Bedeutung von Birc-2 hinsichtlich Phänotyp, Therapieresistenz und Prognose bei lymphatischen und soliden Tumoren, darunter auch HNSCC [150]. Studien an Harnblasenkarzinomen konnten lediglich einen Einfluss der nukleären Expressionslevel von Birc-2 und Survivin auf Tumorstadium und Grading feststellen, während eine derartige Korrelation für kein anders IAP-Mitglied gezeigt werden konnte [151]. Anhand von ESC-Zelllinien konnte gezeigt werden, dass Birc-2 als einziges Mitglied der IAP-Familie kontinuierlich in den Zelllinien überexpremiert war, die auch eine Amplifikation aufwiesen. ESC-Zelllinien mit einer Amplifikation für Birc-2 waren gegenüber Bestrahlung und Chemotherapie resistent [152].

Der Ansatz dieser Arbeit war die Darstellung der Bedeutung von Amplifikation für die Expression von Birc-2 bei HNSCCs anhand eines repräsentativen Patientenkollektives. Wir konnten zeigen, dass Amplifikationen von Birc-2 bei HNSCCs eher selten vorkommen und unabhängig von der Tumorlokalisation auftreten. Unter Einbeziehung der Ergebnisse von der Arbeitsgruppe um Choschzick bleibt festzuhalten, dass Amplifikationen von Birc-2 vermutlich keinen großen Einfluss auf den Tumorphänotyp oder die Prognose haben. Innerhalb der möglichen Genveränderung ist die Amplifikation für Birc-2 bei HNSCCs offenbar nicht die kausale Erklärung für die Proteinüberexpression. Entweder gibt es eine dominante Rolle benachbarter Gene oder andere Mechanismen als die Amplifikation sind von vorrangiger Bedeutung. Damit stellt sich die Frage einer Ko-Expression durch andere Gene im gleichen Amplikon, die möglicherweise die Überexpression von Birc-2 regulieren. Ein Synergismus innerhalb der IAP-Familie ist bereits mehrfach beschrieben worden und Gegenstand intensiver Forschungen [123]; [153]. Beispielsweise konnten Gill et al. an Karzinomzellen der Prostata zeigen, dass eine kombinierte Abschaltung von Birc-2, Ciap2 und XIAP mit einer deutlich stärkeren Sensitivität gegenüber Apoptose einherging, als eine Abschaltung nur eines dieser Gene [154]. Auf Chromosom 11q21-q23 finden sich in unmittelbarer Nachbarschaft zu Birc-2 die Gene Yap1 und TRCP6, welche möglicherweise von größerer Bedeutung für HNSCC sind. Das als transkriptionaler Ko-Aktivator fungierende yes-associated protein 1- Yap1 entfaltet seine proliferativen und onkogenen Eigenschaften im Zusammenspiel mit der Transkriptionsfaktor-Familie TEAD, die Zellwachstum hochregulieren und Apoptose inhibieren kann. Das Gen

transient receptor channel, subfamily C, member 6 – TRCP6 ist über Calcium-Kanäle in verschiedene Signalkaskaden eingebunden, die Einfluss auf den Zellzyklus haben [155]. Über einen Phospholipase-C gekoppelten Mechanismus kann TRPC6 durch Receptor-Tyrosin-Kinasen (TRKs) oder G-Protein-gekoppelte Rezeptoren (GPCRs) aktiviert werden, was mit einem progredienten Zellwachstum einher geht [156]. Hochregulierte mRNA-Level von TRPC6 konnten u.a. in Magen- und Ösophaguskarzinomen nachgewiesen werden, wobei eine Blockade des Gens zu einem Zellarrest in G2/M-Phase des Zellzyklus führte, was einen Zellproliferationsstopp zur Folge hatte [157]; [158]. Für Prostatakarzinome konnte gezeigt werden, dass hohe TRPC6-Proteinlevel mit Grading und Tumorausdehnung korrelieren [157]. Bernaldo de Quiros et al. untersuchten in einer Genexpressionsanalyse an HNSCC-Zelllinien potentielle Zielgene auf Amplikon 11q21-q22.2. Im Gegensatz zu Birc2-3 und MMP-Mitgliedern, konnte u.a. für Yap1 und TRPC6 eine signifikante Korrelation zwischen den mRNA-Level und den DNA-Kopiezahlveränderungen dargestellt werden. Interessanterweise waren die mRNA-Level für Yap1 und TRPC6 nur an den HNSCC-Zelllinien hochreguliert, welche auch eine Amplifikation zeigten. Der gleiche Effekt konnte auch an HNSCC Primärtumoren nachgewiesen werden. Die Autoren interpretierten TRPC6 weiterhin als potentielles therapeutisches Zielgen bei fortgeschrittenen HNSCCs, da hohe Expressionslevel von TRPC6 mit einer gesteigerten Tumorinvasivität assoziiert waren [159]. Yap1 wurde bereits in Zusammenhang mit Weichteiltumoren, dem Medulloblastom und ESCCs als mögliches Zielgen des Amplikons diskutiert [160]; [161]; [162]. Andere Studien beschrieben an Karzinomen der Mundhöhle eine an Amplifikation gekoppelte mRNA-Hochregulierung von Yap1 [163]; [164]. Interessanterweise konnten Cheng et al. eine Ko-Amplifikation von Birc-2, cIAP2 und Yap1 bei Mamakarzinomen nachweisen, die Rb- und p53 Mutationen aufwiesen [165]. Eine Ko-Amplifikation von Birc-2 und Yap1 konnte auch an hepatotzellulären Karzinomen (HCCs) nachgewiesen werden, was signifikanten Einfluss auf das Tumorwachstum hatte. Ein derartiger Zusammenhang für Birc-2 oder Yap1 allein bestand lediglich in deutlich abgeschwächter Form. Eine Ko-Amplifikation von Birc-2 und Ciap2 hatte den gleichen Effekt auf das Tumorwachstum, wie eine Amplifikation nur eines dieser Gene. In Anlehnung an die Ergebnisse der Arbeitsgruppe um Cheng, zeigten besonders die HCCs mit einer Ko-Amplifikation von Birc-2 und Yap1 ein sehr schnelles Tumorwachstum, bei denen eine Mutation von p53 vorlag [111]. Die Studienergebnisse machen deutlich, dass eine Ko-Amplifikation von Birc-2 und Yap1 bei der Karzinogenese verschiedener Tumore eine Rolle spielen. Ob und inwieweit eine

derartige Beziehung auch für HNSCCs besteht, sollte in zukünftigen Studien überprüft werden.

Zusammenfassend kommen Birc-2 Amplifikationen bei 6,4% der von uns untersuchten HNSCCs vor, wobei kein besonderer Zusammenhang zur Lokalisation besteht. Eine statistisch signifikante Assoziation mit den klinisch-pathologischen Parametern und der Prognose konnte nicht gezeigt werden.

6. Zusammenfassung

Die Entwicklung von Kopf-Hals Karzinomen ist geprägt durch eine Anhäufung genetischer Veränderungen, die einerseits Tumorsuppressorgene inaktivieren und andererseits Onkogene aktivieren können. Amplifikation ist ein bedeutsamer Mechanismus für die Aktivierung von Onkogenen. Obwohl Amplifikationen auf Chromosom 11q22 bereits bei verschiedenen Tumoren nachgewiesen werden konnten, ist über ihre Bedeutung nur wenig bekannt. Das Amplikon auf 11q22 beherbergt verschiedene potentielle Zielgene, darunter auch den Apoptoseinhibitor Birc-2. Es konnte neben anderen Tumoren auch für HNSCC gezeigt werden, dass sich eine Überexpression von Birc-2 ungünstig auf Tumorphänotyp und Patientenprognose auswirkt. Über den zugrunde liegenden molekular-genetischen Mechanismus für die Regulierung der Proteinexpression von Birc-2 ist allerdings nur wenig bekannt. Ziel der vorliegenden Arbeit war es daher, die Prävalenz und die klinische Relevanz von Birc-2 Amplifikationen an Kopf-Hals Karzinomen zu untersuchen. 452 primäre Plattenepithelkarzinome des Kopf-Hals Bereiches wurden am Gewebemikroarrayformat anhand Fluoreszenz in-situ Hybridisierung mit einer kommerziellen FISH-Sonde untersucht. 6,4% aller Tumore zeigten eine Amplifikation für Birc-2 (Mundhöhle = 8,2%; Larynx = 6,6%; Pharynx = 4,1%). 80 % der Patienten mit einer Birc-2

Amplifikation waren männlichen Geschlechts. Eine statistisch signifikante Assoziation mit den klinisch-pathologischen Parametern konnte nicht gezeigt werden, obgleich Amplifikationen tendenziell häufiger mit einem schlechteren Grading und einer gesteigerten Zellproliferationsrate verbunden waren. Birc-2 Amplifikationen hatten keinen Einfluss auf die Patientenprognose.

Die Ergebnisse der vorliegenden Studie weisen darauf hin, dass Birc-2 Amplifikationen eher selten auftreten und möglicherweise nur für eine kleine Untergruppe von HNSCCs phänotypisch von Bedeutung sind. Unter Berücksichtigung des Patientenumfangs unserer Studie scheint es eher unwahrscheinlich, dass noch größere Studien zu wesentlich anderen Ergebnissen führen würden.

7. Literaturverzeichnis

1. Chung, C.H., et al., *Molecular classification of head and neck squamous cell carcinomas using patterns of gene expression.* Cancer Cell, 2004. **5**(5): p. 489-500.
2. Schmezer, P. and C. Plass, *Epigenetische Aspekte bei Karzinomen der Kopf-Hals-Region.* HNO, 2008. **56**(6): p. 595-602.
3. Macha, M.A., et al., *14-3-3 zeta is a molecular target in guggulsterone induced apoptosis in head and neck cancer cells.* BMC Cancer, 2010. **10**: p. 655.
4. da Lilly-Tariah, O.B., A.O. Somefun, and W.L. Adeyemo, *Current evidence on the burden of head and neck cancers in Nigeria.* Head Neck Oncol, 2009. **1**: p. 14.
5. Reiter, M., U. Harreus, and C. Mathias, *Epidemilogie*, in *Kopf-Hals-Malignome Emphelungen zur Diagnostik, Therapie und Nachsorge*. 2009, Manual. p. 9-10.
6. Ries, L., et al., *SEER Cancer Statistics Review, 1975-2002*. 2005.
7. Settle, K., et al., *Racial survival disparity in head and neck cancer results from low prevalence of human papillomavirus infection in black oropharyngeal cancer patients.* Cancer Prev Res (Phila), 2009. **2**(9): p. 776-81.
8. Ragin, C.C., F. Modugno, and S.M. Gollin, *The epidemiology and risk factors of head and neck cancer: a focus on human papillomavirus.* J Dent Res, 2007. **86**(2): p. 104-14.
9. Goldstein, D.P. and J.C. Irish, *Head and neck squamous cell carcinoma in the young patient.* Curr Opin Otolaryngol Head Neck Surg, 2005. **13**(4): p. 207-11.
10. Toner, M. and E.M. O'Regan, *Head and neck squamous cell carcinoma in the young: a spectrum or a distinct group? Part 1.* Head Neck Pathol, 2009. **3**(3): p. 246-8.
11. León, X., et al., *Second neoplasm in patients with head and neck cancer.* Head Neck, 1999. **21**(3): p. 204-10.
12. Kumar, K., et al., *Synchronous oral squamous cell carcinomas with unusual histopathological feature.* J Oral Maxillofac Pathol, 2012. **16**(3): p. 420-4.
13. Heroiu Cataloiu, A.D., C.E. Danciu, and C.R. Popescu, *Multiple cancers of the head and neck.* Maedica (Buchar), 2013. **8**(1): p. 80-5.

14. Castellsagué, X., et al., *The role of type of tobacco and type of alcoholic beverage in oral carcinogenesis.* Int J Cancer, 2004. **108**(5): p. 741-9.
15. Chandran, R., et al., *Scientific. Risk of intraoral cancer associated with tobacco and alcohol--a case-control study.* SADJ, 2005. **60**(8): p. 326-8.
16. Reichart, P.A., *[Primary prevention of mouth carcinoma and oral precancerous conditions].* Mund Kiefer Gesichtschir, 2000. **4**(6): p. 357-64.
17. Goldstein, B.Y., et al., *Alcohol consumption and cancers of the oral cavity and pharynx from 1988 to 2009: an update.* Eur J Cancer Prev, 2010. **19**(6): p. 431-65.
18. Brockmeier, S.J., S. Ihrler, and A. Grosu, *Malignome des Nasopharynx*, in *Kopf-Hals-Malignome*
Emphelungen zur Diagnostik, Therapie und Nachsorge. 2009, Manual. p. 234-235.
19. Yen, C.Y., et al., *Detection of EBV infection and gene expression in oral cancer from patients in Taiwan by microarray analysis.* J Biomed Biotechnol, 2009. **2009**: p. 904589.
20. Campisi, G., et al., *Human papillomavirus: its identity and controversial role in oral oncogenesis, premalignant and malignant lesions (review).* Int J Oncol, 2007. **30**(4): p. 813-23.
21. Michl, P., et al., *Human papillomavirus in the etiology of head and neck carcinomas.* Biomed Pap Med Fac Univ Palacky Olomouc Czech Repub, 2010. **154**(1): p. 9-12.
22. Divisi, D., et al., *Diet and cancer.* Acta Biomed, 2006. **77**(2): p. 118-23.
23. Pigorsch, S., M. Gosau, and M. Panzer, *Tumore der Mundhöhle und der Lippen*, in *Kopf-Hals-Malignome*
Empfehlungen zur Diagnostik, Therapie und Nachsorge. 2009, Manual. p. 243.
24. Smith, I.M., et al., *Inactivation of the tumor suppressor genes causing the hereditary syndromes predisposing to head and neck cancer via promoter hypermethylation in sporadic head and neck cancers.* ORL J Otorhinolaryngol Relat Spec, 2010. **72**(1): p. 44-50.
25. Zimmermann, F. and C. Mathias, *Malignome des Kehlkopfes*, in *Kopf-Hals-Malignome*
Empfehlungen zur Diagnostik, Therapie und Nachsorge. 2009, Manual. p. 272.
26. Kucuk M.D., O., *Oral Preneoplasia and Chemoprevention of Squamous Cell Carcinoma of Head and Neck*, in *Head and Neck Cancer*, R. Brockstein and G. Masters, Editors. 2003, Kluwer Academic Publishers. p. 27.
27. Bishen, K.A. and A. Sethi, *Proliferative Verrucous Leukoplakia--diagnostic pitfalls and suggestions.* Med Oral Patol Oral Cir Bucal, 2009. **14**(6): p. E263-4.
28. Poveda-Roda, R., et al., *Retinoids and proliferative verrucous leukoplakia (PVL). A preliminary study.* Med Oral Patol Oral Cir Bucal, 2010. **15**(1): p. e3-9.
29. Teh, M.T., et al., *Fingerprinting genomic instability in oral submucous fibrosis.* J Oral Pathol Med, 2008. **37**(7): p. 430-6.
30. Gutiérrez Castillo, C., et al., *[Papillomas & laryngeal papillomatosis. Treatment with CO_2 laser surgery. Our experience over 15 years].* Acta Otorrinolaringol Esp, 2010. **61**(6): p. 422-7.
31. Böcker, W., H. Denk, and P.U. Heitz, *Obere Atemwege*, in *Pathologie*. 2004, Urban und Fischer Verlag. p. 582.
32. Santoro, A., et al., *A Troubling Diagnosis of Verrucous Squamous Cell Carcinoma ("the Bad Kind" of Keratosis) and the Need of Clinical and Pathological Correlations: A Review of the Literature with a Case Report.* J Skin Cancer, 2011. **2011**: p. 370605.

33. Lozzi, G.P. and K. Peris, *Carcinoma cuniculatum.* CMAJ, 2007. **177**(3): p. 249-51.
34. Viswanathan, S., et al., *Sarcomatoid (spindle cell) carcinoma of the head and neck mucosal region: a clinicopathologic review of 103 cases from a tertiary referral cancer centre.* Head Neck Pathol, 2010. **4**(4): p. 265-75.
35. Ereño, C., et al., *Basaloid squamous cell carcinoma of the head and neck: a clinicopathological and follow-up study of 40 cases and review of the literature.* Head Neck Pathol, 2008. **2**(2): p. 83-91.
36. Morales-Puebla, J.M., et al., *Basaloid squamous cell carcinoma: report of five cases.* Med Oral Patol Oral Cir Bucal, 2010. **15**(3): p. e451-5.
37. Merz, H., et al., *Schmincke's Tumor, Carcinoma of the Base of the Tongue c T1-2, cN2c M0 - A Case Report.* Case Rep Oncol, 2010. **3**(1): p. 77-82.
38. Abdelkrim, S.B., et al., *Primary lymphoepithelial carcinoma of the parotid gland in a North African woman.* Rare Tumors, 2009. **1**(1): p. e16.
39. Gallo, O., et al., *Down-regulation of nitric oxide synthase-2 and cyclooxygenase-2 pathways by p53 in squamous cell carcinoma.* Am J Pathol, 2003. **163**(2): p. 723-32.
40. Le Tourneau, C., et al., *Prognostic factors of survival in head and neck cancer patients treated with surgery and postoperative radiation therapy.* Acta Otolaryngol, 2008. **128**(6): p. 706-12.
41. Cojocariu, O.M., et al., *[Prognosis and predictive factors in head-and-neck cancers].* Bull Cancer, 2009. **96**(4): p. 369-78.
42. Koch, W.M., et al., *Comparison of clinical and pathological staging in head and neck squamous cell carcinoma: results from Intergroup Study ECOG 4393/RTOG 9614.* Arch Otolaryngol Head Neck Surg, 2009. **135**(9): p. 851-8.
43. Knegjens, J.L., et al., *Tumor volume as prognostic factor in chemoradiation for advanced head and neck cancer.* Head Neck, 2011. **33**(3): p. 375-82.
44. Yuen, A.P., et al., *Preoperative measurement of tumor thickness of oral tongue carcinoma with intraoral ultrasonography.* Head Neck, 2008. **30**(2): p. 230-4.
45. Fortin, A., et al., *Does histologic grade have a role in the management of head and neck cancers?* J Clin Oncol, 2001. **19**(21): p. 4107-16.
46. Larsen, S.R., et al., *The prognostic significance of histological features in oral squamous cell carcinoma.* J Oral Pathol Med, 2009. **38**(8): p. 657-62.
47. Bryne, M., *Is the invasive front of an oral carcinoma the most important area for prognostication?* Oral Dis, 1998. **4**(2): p. 70-7.
48. Bànkfalvi, A. and J. Piffkò, *Prognostic and predictive factors in oral cancer: the role of the invasive tumour front.* J Oral Pathol Med, 2000. **29**(7): p. 291-8.
49. Ortholan, C., et al., *Oral cavity squamous cell carcinoma in 260 patients aged 80years or more.* Radiother Oncol, 2009. **93**(3): p. 516-23.
50. Huang, C.C., et al., *Prognostic factors of unknown primary head and neck squamous cell carcinoma.* Otolaryngol Head Neck Surg, 2008. **139**(3): p. 429-35.
51. Woolgar, J.A., et al., *Cervical lymph node metastasis in oral cancer: the importance of even microscopic extracapsular spread.* Oral Oncol, 2003. **39**(2): p. 130-7.
52. Harrison, L.B., R.B. Sessions, and K.H. Waun, *Head And Neck Cancer: A Multidisciplinary Approach (Head and Neck Cancer)*. Vol. 3. 9/2008.
53. Wittekindt, C., et al., *[Basics of tumor development and importance of human papilloma virus (HPV) for head and neck cancer].* Laryngorhinootologie, 2012. **91 Suppl 1**: p. S1-26.
54. Mydlarz, W.K., P.T. Hennessey, and J.A. Califano, *Advances and Perspectives in the Molecular Diagnosis of Head and Neck Cancer.* Expert Opin Med Diagn,

2010. **4**(1): p. 53-65.
55. Moon, C., Y.K. Chae, and J. Lee, *Targeting epidermal growth factor receptor in head and neck cancer: lessons learned from cetuximab.* Exp Biol Med (Maywood), 2010. **235**(8): p. 907-20.
56. Montag, M., et al., *Angiogenic growth factors in tissue homogenates of HNSCC: expression pattern, prognostic relevance, and interrelationships.* Cancer Sci, 2009. **100**(7): p. 1210-8.
57. Marsit, C.J., et al., *A genotype-phenotype examination of cyclin D1 on risk and outcome of squamous cell carcinoma of the head and neck.* Clin Cancer Res, 2008. **14**(8): p. 2371-7.
58. Chaudhary, A.K., et al., *Synergistic effect of stromelysin-1 (matrix metalloproteinase-3) promoter (-1171 5A->6A) polymorphism in oral submucous fibrosis and head and neck lesions.* BMC Cancer, 2010. **10**: p. 369.
59. Tanaka, T. and R. Ishigamori, *Understanding carcinogenesis for fighting oral cancer.* J Oncol, 2011. **2011**: p. 603740.
60. Trosko, J.E., et al., *Ignored hallmarks of carcinogenesis: stem cells and cell-cell communication.* Ann N Y Acad Sci, 2004. **1028**: p. 192-201.
61. Hanahan, D. and R.A. Weinberg, *Hallmarks of cancer: the next generation.* Cell, 2011. **144**(5): p. 646-74.
62. Ginos, M.A., et al., *Identification of a gene expression signature associated with recurrent disease in squamous cell carcinoma of the head and neck.* Cancer Res, 2004. **64**(1): p. 55-63.
63. Colotta, F., et al., *Cancer-related inflammation, the seventh hallmark of cancer: links to genetic instability.* Carcinogenesis, 2009. **30**(7): p. 1073-81.
64. Grzybowska-Izydorczyk, O., et al., *Expression and prognostic significance of the inhibitor of apoptosis protein (IAP) family and its antagonists in chronic lymphocytic leukaemia.* Eur J Cancer, 2010. **46**(4): p. 800-10.
65. King, A.D., *Multimodality imaging of head and neck cancer.* Cancer Imaging, 2007. **7 Spec No A**: p. S37-46.
66. Pezzullo, L., et al., *[Neck dissection for Head and Neck cancers: state of the art and classification]*. G Chir, 2011. **32**(3): p. 164-9.
67. Porceddu, S.V., et al., *Utility of positron emission tomography for the detection of disease in residual neck nodes after (chemo)radiotherapy in head and neck cancer.* Head Neck, 2005. **27**(3): p. 175-81.
68. Cognetti, D.M., R.S. Weber, and S.Y. Lai, *Head and neck cancer: an evolving treatment paradigm.* Cancer, 2008. **113**(7 Suppl): p. 1911-32.
69. Terzis, J.K. and P. Konofaos, *Nerve transfers in facial palsy.* Facial Plast Surg, 2008. **24**(2): p. 177-93.
70. Bernier, J., J.B. Vermorken, and W.M. Koch, *Adjuvant therapy in patients with resected poor-risk head and neck cancer.* J Clin Oncol, 2006. **24**(17): p. 2629-35.
71. Parvathaneni, U., G.E. Laramore, and J.J. Liao, *Technical advances and pitfalls in head and neck radiotherapy.* J Oncol, 2012. **2012**: p. 597467.
72. Ang, K.K., et al., *Concomitant boost radiation plus concurrent cisplatin for advanced head and neck carcinomas: radiation therapy oncology group phase II trial 99-14.* J Clin Oncol, 2005. **23**(13): p. 3008-15.
73. Cooper, J.S., et al., *Postoperative concurrent radiotherapy and chemotherapy for high-risk squamous-cell carcinoma of the head and neck.* N Engl J Med, 2004. **350**(19): p. 1937-44.
74. Pignon, J.P., et al., *Meta-analysis of chemotherapy in head and neck cancer (MACH-NC): an update on 93 randomised trials and 17,346 patients.* Radiother Oncol, 2009. **92**(1): p. 4-14.

75. Bonner, J.A., et al., *Radiotherapy plus cetuximab for squamous-cell carcinoma of the head and neck.* N Engl J Med, 2006. **354**(6): p. 567-78.
76. Cassell, A. and J.R. Grandis, *Investigational EGFR-targeted therapy in head and neck squamous cell carcinoma.* Expert Opin Investig Drugs, 2010. **19**(6): p. 709-22.
77. Cohen, E.E., et al., *Erlotinib and bevacizumab in patients with recurrent or metastatic squamous-cell carcinoma of the head and neck: a phase I/II study.* Lancet Oncol, 2009. **10**(3): p. 247-57.
78. Rebucci, M., et al., *Mechanisms underlying resistance to cetuximab in the HNSCC cell line: role of AKT inhibition in bypassing this resistance.* Int J Oncol, 2011. **38**(1): p. 189-200.
79. Bozec, A., F. Peyrade, and G. Milano, *Molecular targeted therapies in the management of head and neck squamous cell carcinoma: recent developments and perspectives.* Anticancer Agents Med Chem, 2013. **13**(3): p. 389-402.
80. Crowe, D.L., et al., *Molecular pathology of head and neck cancer.* Histol Histopathol, 2002. **17**(3): p. 909-14.
81. Couto, S.S., et al., *Simultaneous haploinsufficiency of Pten and Trp53 tumor suppressor genes accelerates tumorigenesis in a mouse model of prostate cancer.* Differentiation, 2009. **77**(1): p. 103-11.
82. Ha, P.K., et al., *Molecular techniques and genetic alterations in head and neck cancer.* Oral Oncol, 2009. **45**(4-5): p. 335-9.
83. Epstein, J.B., L. Zhang, and M. Rosin, *Advances in the diagnosis of oral premalignant and malignant lesions.* J Can Dent Assoc, 2002. **68**(10): p. 617-21.
84. Molinolo, A.A., et al., *Dysregulated molecular networks in head and neck carcinogenesis.* Oral Oncol, 2009. **45**(4-5): p. 324-34.
85. Nagai, M.A., *Genetic alterations in head and neck squamous cell carcinomas.* Braz J Med Biol Res, 1999. **32**(7): p. 897-904.
86. Barnes, L., et al., *WHO (Classification of Tumours)*
Pathology and Genetics of Head and Neck Tumours. 30.9.2005. 430.
87. Sabbir, M.G., et al., *Deletion mapping of chromosome 13q in head and neck squamous cell carcinoma in Indian patients: correlation with prognosis of the tumour.* Int J Exp Pathol, 2006. **87**(2): p. 151-61.
88. Golusinski, P., et al., *[Analysis of mutations within the TP53 gene in patients with squamous cell carcinoma of the head and neck]*. Otolaryngol Pol, 2011. **65**(2): p. 114-21.
89. Li, X., K. Kikuchi, and Y. Takano, *ING Genes Work as Tumor Suppressor Genes in the Carcinogenesis of Head and Neck Squamous Cell Carcinoma.* J Oncol, 2011. **2011**: p. 963614.
90. Borkosky, S.S., et al., *Frequent deletion of ING2 locus at 4q35.1 associates with advanced tumor stage in head and neck squamous cell carcinoma.* J Cancer Res Clin Oncol, 2009. **135**(5): p. 703-13.
91. Okami, K., et al., *Analysis of PTEN/MMAC1 alterations in aerodigestive tract tumors.* Cancer Res, 1998. **58**(3): p. 509-11.
92. Pattje, W.J., et al., *The phosphatase and tensin homologue deleted on chromosome 10 mediates radiosensitivity in head and neck cancer.* Br J Cancer, 2010. **102**(12): p. 1778-85.
93. Yang, W., et al., *Quantitative proteomics analysis reveals molecular networks regulated by epidermal growth factor receptor level in head and neck cancer.* J Proteome Res, 2010. **9**(6): p. 3073-82.
94. Wheeler, S.E., et al., *Epidermal growth factor receptor variant III mediates head and neck cancer cell invasion via STAT3 activation.* Oncogene, 2010. **29**(37): p. 5135-45.

95. Kothari, V. and R. Mulherkar, *Inhibition of cyclin D1 by shRNA is associated with enhanced sensitivity to conventional therapies for head and neck squamous cell carcinoma.* Anticancer Res, 2012. **32**(1): p. 121-8.
96. Liu, S.C., et al., *Image cytometry of cyclin D1: a prognostic marker for head and neck squamous cell carcinomas.* Cancer Epidemiol Biomarkers Prev, 2001. **10**(5): p. 455-9.
97. Rodrigo, J.P., et al., *Distinctive clinicopathological associations of amplification of the cortactin gene at 11q13 in head and neck squamous cell carcinomas.* J Pathol, 2009. **217**(4): p. 516-23.
98. Hanken, H., et al., *CCND1 amplification and cyclin D1 immunohistochemical expression in head and neck squamous cell carcinomas.* Clin Oral Investig, 2013.
99. Nguyen, D.C., et al., *Overexpression of cell cycle regulatory proteins correlates with advanced tumor stage in head and neck squamous cell carcinomas.* Int J Oncol, 2003. **22**(6): p. 1285-90.
100. Bhattacharya, N., et al., *MYC gene amplification reveals clinical association with head and neck squamous cell carcinoma in Indian patients.* J Oral Pathol Med, 2009. **38**(10): p. 759-63.
101. Stahl, U., et al., *[Phosphoinositide 3-kinase (PI3-K) expression. Tumorigenesis of epithelial carcinoma of the mouth].* Pathologe, 2004. **25**(1): p. 31-7.
102. Matta, A. and R. Ralhan, *Overview of current and future biologically based targeted therapies in head and neck squamous cell carcinoma.* Head Neck Oncol, 2009. **1**: p. 6.
103. Goerner, M., T.Y. Seiwert, and H. Sudhoff, *Molecular targeted therapies in head and neck cancer--an update of recent developments-.* Head Neck Oncol, 2010. **2**: p. 8.
104. Slomiany, M.G., et al., *IGF-1 induced vascular endothelial growth factor secretion in head and neck squamous cell carcinoma.* Biochem Biophys Res Commun, 2006. **342**(3): p. 851-8.
105. Sethi, G., B. Sung, and B.B. Aggarwal, *Nuclear factor-kappaB activation: from bench to bedside.* Exp Biol Med (Maywood), 2008. **233**(1): p. 21-31.
106. Wolf, J.S., et al., *IL (interleukin)-1alpha promotes nuclear factor-kappaB and AP-1-induced IL-8 expression, cell survival, and proliferation in head and neck squamous cell carcinomas.* Clin Cancer Res, 2001. **7**(6): p. 1812-20.
107. Mojtahedi, Z., et al., *Serum interleukine-6 concentration, but not interleukine-18, is associated with head and neck squamous cell carcinoma progression.* Pathol Oncol Res, 2011. **17**(1): p. 7-10.
108. Deraz, E.M., et al., *MMP-10/stromelysin-2 promotes invasion of head and neck cancer.* PLoS One, 2011. **6**(10): p. e25438.
109. Samuel, T., et al., *cIAP1 Localizes to the nuclear compartment and modulates the cell cycle.* Cancer Res, 2005. **65**(1): p. 210-8.
110. Didelot, C., et al., *Interaction of heat-shock protein 90 beta isoform (HSP90 beta) with cellular inhibitor of apoptosis 1 (c-IAP1) is required for cell differentiation.* Cell Death Differ, 2008. **15**(5): p. 859-66.
111. Cheng, L., et al., *Rb inactivation accelerates neoplastic growth and substitutes for recurrent amplification of cIAP1, cIAP2 and Yap1 in sporadic mammary carcinoma associated with p53 deficiency.* Oncogene, 2010. **29**(42): p. 5700-11.
112. Sekine, K., et al., *Small molecules destabilize cIAP1 by activating auto-ubiquitylation.* J Biol Chem, 2008. **283**(14): p. 8961-8.
113. Mahoney, D.J., et al., *Both cIAP1 and cIAP2 regulate TNFalpha-mediated NF-kappaB activation.* Proc Natl Acad Sci U S A, 2008. **105**(33): p. 11778-83.
114. Vanlangenakker, N., et al., *cIAP1 and TAK1 protect cells from TNF-induced*

necrosis by preventing RIP1/RIP3-dependent reactive oxygen species production. Cell Death Differ, 2011. **18**(4): p. 656-65.
115. Burke, S.P., L. Smith, and J.B. Smith, *cIAP1 cooperatively inhibits procaspase-3 activation by the caspase-9 apoptosome.* J Biol Chem, 2010. **285**(39): p. 30061-8.
116. Mayer, B.A., et al., *Inhibitor of apoptosis proteins as novel targets in inflammatory processes.* Arterioscler Thromb Vasc Biol, 2011. **31**(10): p. 2240-50.
117. Kim, S., et al., *Modulation of RIP1 ubiquitylation and distribution by MeBS to sensitize cancer cells to tumor necrosis factor α-induced apoptosis.* Cancer Sci, 2010. **101**(11): p. 2425-9.
118. Foster, F.M., et al., *Targeting inhibitor of apoptosis proteins in combination with ErbB antagonists in breast cancer.* Breast Cancer Res, 2009. **11**(3): p. R41.
119. Dai, Z., et al., *A comprehensive search for DNA amplification in lung cancer identifies inhibitors of apoptosis cIAP1 and cIAP2 as candidate oncogenes.* Hum Mol Genet, 2003. **12**(7): p. 791-801.
120. Che, X., et al., *Nuclear cIAP1 overexpression is a tumor stage- and grade-independent predictor of poor prognosis in human bladder cancer patients.* Urol Oncol, 2012. **30**(4): p. 450-6.
121. Tamm, I., et al., *Expression and prognostic significance of IAP-family genes in human cancers and myeloid leukemias.* Clin Cancer Res, 2000. **6**(5): p. 1796-803.
122. Imoto, I., et al., *Expression of cIAP1, a target for 11q22 amplification, correlates with resistance of cervical cancers to radiotherapy.* Cancer Res, 2002. **62**(17): p. 4860-6.
123. Imoto, I., et al., *Identification of cIAP1 as a candidate target gene within an amplicon at 11q22 in esophageal squamous cell carcinomas.* Cancer Res, 2001. **61**(18): p. 6629-34.
124. Choschzick, M., et al., *BIRC2 amplification in squamous cell carcinomas of the uterine cervix.* Virchows Arch, 2012. **461**(2): p. 123-8.
125. Smolewski, P. and T. Robak, *Inhibitors of apoptosis proteins (IAPs) as potential molecular targets for therapy of hematological malignancies.* Curr Mol Med, 2011. **11**(8): p. 633-49.
126. Tanimoto, T., et al., *Nuclear expression of cIAP-1, an apoptosis inhibiting protein, predicts lymph node metastasis and poor patient prognosis in head and neck squamous cell carcinomas.* Cancer Lett, 2005. **224**(1): p. 141-51.
127. Miura, K., et al., *Inhibitor of apoptosis protein family as diagnostic markers and therapeutic targets of colorectal cancer.* Surg Today, 2011. **41**(2): p. 175-82.
128. Gajduskova, P., et al., *Genome position and gene amplification.* Genome Biol, 2007. **8**(6): p. R120.
129. Pectasides, E., et al., *Comparative prognostic value of epidermal growth factor quantitative protein expression compared with FISH for head and neck squamous cell carcinoma.* Clin Cancer Res, 2011. **17**(9): p. 2947-54.
130. Chung, C.H., et al., *Increased epidermal growth factor receptor gene copy number is associated with poor prognosis in head and neck squamous cell carcinomas.* J Clin Oncol, 2006. **24**(25): p. 4170-6.
131. Kalyankrishna, S. and J.R. Grandis, *Epidermal growth factor receptor biology in head and neck cancer.* J Clin Oncol, 2006. **24**(17): p. 2666-72.
132. Liu, Y., et al., *Detection of C-MYC oncogene translocation and copy number change in the normal-dysplasia-carcinoma sequence of the larynx by fluorescence in situ hybridization.* Diagn Cytopathol, 2013. **41**(6): p. 515-9.
133. Namazie, A., et al., *Cyclin D1 amplification and p16(MTS1/CDK4I) deletion*

correlate with poor prognosis in head and neck tumors. Laryngoscope, 2002. **112**(3): p. 472-81.
134. Hanken, H., et al., *CCND1 amplification and cyclin D1 immunohistochemical expression in head and neck squamous cell carcinomas.* Clin Oral Investig, 2014. **18**(1): p. 269-76.
135. Schröck, A., et al., *Fibroblast-growth-factor-receptor-1 as a potential therapeutic target in sinonasal cancer?* Head Neck, 2013.
136. Bashyam, M.D., et al., *Array-based comparative genomic hybridization identifies localized DNA amplifications and homozygous deletions in pancreatic cancer.* Neoplasia, 2005. **7**(6): p. 556-62.
137. Shafi, H., et al., *Clinicopathological significance of HER2/neu genetic heterogeneity in HER2/neu non-amplified invasive breast carcinomas and its concurrent axillary metastasis.* J Clin Pathol, 2013. **66**(8): p. 649-54.
138. Nair, R., et al., *c-Myc and Her2 cooperate to drive a stem-like phenotype with poor prognosis in breast cancer.* Oncogene, 2013.
139. Grob, T.J., et al., *Heterogeneity of ERBB2 amplification in adenocarcinoma, squamous cell carcinoma and large cell undifferentiated carcinoma of the lung.* Mod Pathol, 2012. **25**(12): p. 1566-73.
140. Choi, J.S., et al., *c-MYC amplification in mucinous gastric carcinoma: a possible genetic alteration leading to deeply invasive tumors.* Anticancer Res, 2012. **32**(11): p. 5031-7.
141. Oeggerli, M., et al., *E2F3 is the main target gene of the 6p22 amplicon with high specificity for human bladder cancer.* Oncogene, 2006. **25**(49): p. 6538-43.
142. Olsson, A.Y., et al., *Role of E2F3 expression in modulating cellular proliferation rate in human bladder and prostate cancer cells.* Oncogene, 2007. **26**(7): p. 1028-37.
143. Kalady, M.F., et al., *BRAF mutations in colorectal cancer are associated with distinct clinical characteristics and worse prognosis.* Dis Colon Rectum, 2012. **55**(2): p. 128-33.
144. Tabyaoui, I., et al., *High incidence of MYCN amplification in a Moroccan series of neuroblastic tumors: comparison to current biological data.* Diagn Mol Pathol, 2013. **22**(2): p. 112-8.
145. Freier, K., et al., *Tissue microarray analysis reveals site-specific prevalence of oncogene amplifications in head and neck squamous cell carcinoma.* Cancer Res, 2003. **63**(6): p. 1179-82.
146. Aguilera, A. and T. García-Muse, *Causes of Genome Instability.* Annu Rev Genet, 2013.
147. Chaikhoutdinov, I. and D. Goldenberg, *Impact of genetic targets on therapy in head and neck squamous cell carcinoma.* Adv Exp Med Biol, 2013. **779**: p. 165-77.
148. Qi, S., et al., *Expression of cIAP-1 correlates with nodal metastasis in squamous cell carcinoma of the tongue.* Int J Oral Maxillofac Surg, 2008. **37**(11): p. 1047-53.
149. Ponnelle, T., et al., *Subcellular expression of c-IAP1 and c-IAP2 in colorectal cancers: relationships with clinicopathological features and prognosis.* Pathol Res Pract, 2003. **199**(11): p. 723-31.
150. Overholtzer, M., et al., *Transforming properties of YAP, a candidate oncogene on the chromosome 11q22 amplicon.* Proc Natl Acad Sci U S A, 2006. **103**(33): p. 12405-10.
151. Esposito, I., et al., *Overexpression of cellular inhibitor of apoptosis protein 2 is an early event in the progression of pancreatic cancer.* J Clin Pathol, 2007.

60(8): p. 885-95.
152. Chen, X., et al., *Expression of the IAP protein family acts cooperatively to predict prognosis in human bladder cancer patients.* Oncol Lett, 2013. **5**(4): p. 1278-1284.
153. Yang, D., et al., *Therapeutic potential of siRNA-mediated combined knockdown of the IAP genes (Livin, XIAP, and Survivin) on human bladder cancer T24 cells.* Acta Biochim Biophys Sin (Shanghai), 2010. **42**(2): p. 137-44.
154. Jin, H.S., et al., *cIAP1, cIAP2, and XIAP act cooperatively via nonredundant pathways to regulate genotoxic stress-induced nuclear factor-kappaB activation.* Cancer Res, 2009. **69**(5): p. 1782-91.
155. Gill, C., et al., *Effects of cIAP-1, cIAP-2 and XIAP triple knockdown on prostate cancer cell susceptibility to apoptosis, cell survival and proliferation.* Mol Cancer, 2009. **8**: p. 39.
156. Ding, X., et al., *Essential role of TRPC6 channels in G2/M phase transition and development of human glioma.* J Natl Cancer Inst, 2010. **102**(14): p. 1052-68.
157. Cai, R., et al., *Blockade of TRPC6 channels induced G2/M phase arrest and suppressed growth in human gastric cancer cells.* Int J Cancer, 2009. **125**(10): p. 2281-7.
158. Shi, Y., et al., *Critical role of TRPC6 channels in G2 phase transition and the development of human oesophageal cancer.* Gut, 2009. **58**(11): p. 1443-50.
159. Yue, D., et al., *Expression of TRPC6 in benign and malignant human prostate tissues.* Asian J Androl, 2009. **11**(5): p. 541-7.
160. Bernaldo de Quirós, S., et al., *Identification of TRPC6 as a possible candidate target gene within an amplicon at 11q21-q22.2 for migratory capacity in head and neck squamous cell carcinomas.* BMC Cancer, 2013. **13**: p. 116.
161. Hélias-Rodzewicz, Z., et al., *YAP1 and VGLL3, encoding two cofactors of TEAD transcription factors, are amplified and overexpressed in a subset of soft tissue sarcomas.* Genes Chromosomes Cancer, 2010. **49**(12): p. 1161-71.
162. Fernandez-L, A., et al., *YAP1 is amplified and up-regulated in hedgehog-associated medulloblastomas and mediates Sonic hedgehog-driven neural precursor proliferation.* Genes Dev, 2009. **23**(23): p. 2729-41.
163. Muramatsu, T., et al., *YAP is a candidate oncogene for esophageal squamous cell carcinoma.* Carcinogenesis, 2011. **32**(3): p. 389-98.
164. Snijders, A.M., et al., *Rare amplicons implicate frequent deregulation of cell fate specification pathways in oral squamous cell carcinoma.* Oncogene, 2005. **24**(26): p. 4232-42.
165. Zhang, L., et al., *Yes-associated protein promotes cell proliferation by activating Fos Related Activator-1 in oral squamous cell carcinoma.* Oral Oncol, 2011. **47**(8): p. 693-7.

8. Lebenslauf

Kilian Rudolf
Paula-Fürst Str. 10
10317 Berlin
Telefon: 0171 / 6557918
e-mail: kilianrudolf@freenet.de

Schulbildung
1989 – 1993 16. Oberschule, Hoyerswerda
1993 – 2002 Evangelisches Gymnasium Johanneum, Hoyerswerda
Abschluss: Abitur

Zivildienst
09/2002 - 07/2003 Sterilisation - Klinikum Hoyerswerda

Krankenpflegepraktikum
10/2003 - 04/2004 Hautklinik – Universitätsklinikum Greifswald

Medizinische Ausbildung
09/2004 – 09/2006 Universität Fünfkirchen, Pécs/Ungarn
Abschluss: Erster Abschnitt der Ärztlichen Prüfung
10/2006 – 06/2011 Universitätsklinikum Hamburg-Eppendorf
Abschluss: Zweiter Abschnitt der Ärztlichen Prüfung

Famulaturen
09/2007 Unfallchirurgie - Unfallkrankenhaus Berlin
08/2008 Pathologie – Universitätsklinikum Hamburg-Eppendorf
09/2009 Praxis für Allgemeinmedizin - Oberasbach
01/2010 Klinik für Augenheilkunde – Universitätsklinikum Greifswald
Praktisches Jahr
02/2009 – 06/2009 Pathologie – Universitätsklinikum Hamburg-Eppendorf
06/2009 – 09/2010 Chirurgie – Israelitisches Krankenhaus, Hamburg
09/2010 – 01/2010 Innere Medizin – Universitätsklinikum Hamburg-Eppendorf Zentrum für Innere Medizin

Assistenzarzt für Pathologie (1 und 2 Weiterbildungsjahr)
09/2011 – 09/2013 Gemeinschaftspraxis für Pathologie – Drs. Berger, Fietze, Linke

Assistenzarzt für Pathologie (ab 3 Weiterbildungsjahr)
01/2014 Labormedizinisches Versorgungszentrum pro patiente
Institut für Pathologie - Standort Köpenick
CÄ Dr. med. C. Radke

Berlin, den 09.11.2014

9. Danksagung

Eine wissenschaftliche Arbeit ist nicht nur das Werk einer einzelnen Person, deshalb möchte ich mich bei meiner Doktorandengruppe und besonders bei PD. Dr. Ronald Simon bedanken, ohne welche die Realisierung dieser Arbeit nicht möglich gewesen wäre.
Ein besonderer Dank gilt meiner Familie, insbesondere Keule, ohne die ich jetzt nicht hier sitzen würde um diese letzten Zeilen zu Papier zu bringen.

10. Eidesstattliche Versicherung

Ich versichere ausdrücklich, dass ich die Arbeit selbständig und ohne fremde Hilfe verfasst, andere als die von mir angegebenen Quellen und Hilfsmittel nicht benutzt und die aus den benutzten Werken wörtlich oder inhaltlich entnommenen Stellen einzeln nach Ausgabe (Auflage und Jahr des Erscheinens), Band und Seite des benutzten Werkes kenntlich gemacht habe.

Ferner versichere ich, dass ich die Dissertation bisher nicht einem Fachvertreter an einer anderen Hochschule zur Überprüfung vorgelegt oder mich anderweitig um Zulassung zur Promotion beworben habe.

Ich erkläre mich einverstanden, dass meine Dissertation vom Dekanat der Medizinischen Fakultät mit einer gängigen Software zur Erkennung von Plagiaten überprüft werden kann.

Unterschrift: .....