UNIVERSITÄTSKLINIKUM HAMBURG-EPPENDORF

Klinik und Poliklinik für Mund-, Kiefer- und Gesichtschirurgie

Univ.-Prof Dr. med. Dr. med. dent. Martin Gosau

„Beeinflusst die Sofortimplantation von einteiligen Zirkonoxidimplantaten im Vergleich zur Spätimplantation den krestalen Knochenverlust? Retrospektive Studie 1 Jahr nach prothetischer Belastung“

Dissertation

zur Erlangung des Grades eines Doktors der Zahnmedizin
an der Medizinischen Fakultät der Universität Hamburg.

vorgelegt von:

Sleman Alkhouri
aus
Syrien

Hamburg 2023

(wird von der Medizinischen Fakultät ausgefüllt)

Angenommen von der
Medizinischen Fakultät der Universität Hamburg am: 20.01.2025

Veröffentlicht mit Genehmigung der
Medizinischen Fakultät der Universität Hamburg.

Prüfungsausschuss, der/die Vorsitzende: PD Dr. Ghazal Aarab

Prüfungsausschuss, zweite/r Gutachter/in: Prof. Dr. Dr. Anders Henningsen

“Meiner lieben Familie, die mich während meiner gesamten akademischen Reise bedingungslos unterstützt hat. Ihr Glaube an mich und eure endlose Liebe haben mich dazu inspiriert, mich in diesem umfangreichen Forschungsprojekt zu engagieren.

Meinen wunderbaren Betreuern, Professor Ralf Smeets und Privatdozent Anders Henningsen, für ihre fachliche Expertise, ihre Geduld und ihre ermutigenden Worte. Ohne ihre Unterstützung und Anleitung hätte ich es nicht geschafft, diese Arbeit erfolgreich abzuschließen.

Meinen geschätzten Kollegen und Freunden, die mit mir Höhen und Tiefen geteilt haben und stets zur Seite standen. Eure Diskussionen, Anregungen und aufmunternden Worte haben mich dazu angespornt, weiterzumachen, selbst wenn es schwierig wurde.

Besonderer Dank gebührt auch an Praxis Dr. Ulrich Volz und Dr. Dominik Nischwitz, die mir die Möglichkeit ermöglicht, die Daten von deren Praxen aufzunehmen und zu analysieren. Ihre Beiträge waren von unschätzbarem Wert und haben dazu beigetragen, dass diese Arbeit relevant und aussagekräftig ist.
Vielen Dank auch an unsere Statistiker Eric Bibiza für seinen Einsatz bei dieser Arbeit.

Schließlich möchte ich all denjenigen danken, die an mich geglaubt haben, auch wenn ich manchmal selbst daran gezweifelt habe. Eure Unterstützung, Ermutigung und positiven Energien haben mir geholfen, durchzuhalten und meine Ziele zu erreichen.

Diese Dissertation widme ich euch allen mit aufrichtigem Dank und tiefer Wertschätzung.”

Inhaltsverzeichnis

Publikationsdissertation 1-32

Publikation 5-13

Zusammenfassung Darstellung der Publikationsdissertation 14-22

Zusammenfassung (deutsch/englisch) 23

Literaturverzeichnis 24-27

Anhang 28-32

- Erklärung Eigenanteil
- Danksagung
- Lebenslauf
- Publikationsverzeichnis
- Eidesstattliche Erklärung

Personal PDF for Authors (Specimen copy), Account ID 916717, created at 06.03.2023
Copyright 2023, Quintessence Publishing Company, Ltd.

copyright by all rights reserved Quintessenz

Sleman Alkhouri, Ralf Smeets, Carolin Stolzer, Simon Burg, Karl Ulrich Volz, Martin Gosau, Anders Henningsen

Does placement of one-piece zirconia implants influence crestal bone loss? Retrospective evaluation 1 year after prosthetic loading

KEY WORDS
delayed implant placement, immediate implant placement, one-piece zirconia implant, radiographic bone loss

ABSTRACT
Purpose: To evaluate the impact of immediate and delayed zirconia implant placement on crestal bone loss and the clinical outcomes achieved with this approach 1 year after prosthetic loading. Further objectives were to evaluate the influence of age, sex, smoking, implant dimensions, platelet-rich fibrin application and location of the implants in the jawbone on the crestal bone level.
Materials and methods: Clinical and radiographic analysis were performed to evaluate the success rates for both groups. The data were analysed statistically through a linear regression analysis.
Results: No significant difference was found between immediate and delayed implant placement concerning the amount of crestal bone loss. Sex, age, bone augmentation, diabetes and prosthetic complications did not have a statistically significant influence; only smoking had a negative and statistically significant influence on crestal bone loss ($P < 0.05$).
Conclusions: Immediate or delayed placement of one-piece zirconia implants may be a good alternative to the use of titanium implants concerning success and survival.

Conflict-of-interest statement: *The authors report no conflicts of interest related to this study.*

Introduction

Dental implants have been an option for replacing lost teeth and supporting fixed or removable prostheses for over 40 years[1]. Titanium was one of the first materials to be used for implants due to its biocompatibility[2]. Generally, titanium implants show good osseointegration and successful long-term results[3,4]; however, recent studies have raised the question of whether titanium particles may be released into the surrounding tissues due to corrosion[5]. Additionally, some clinical reports have expressed concerns about possible allergic reactions to this metal[6]. Aside from potential adverse reactions, placing titanium implants in the maxillary incisor region may pose aesthetic challenges due to the visibly grey colour of the material[7]. Thus, zirconia was introduced as an alternative implant material. Zirconia implants possess good mechanical properties and high biocompatibility and may improve aesthetic outcomes compared with titanium implants[8,9]. Some studies have shown that zirconia implants may offer the advantage of lower levels of inflammation and cytokine expression[10]. Gahlert et al[11] demonstrated that these implants may achieve similar clinical results to titanium implants after 12 months of follow-up; however, long-term results are still lacking.

Stable peri-implant bone and surrounding soft tissues are basic requirements for long-term implant success[12]. Crestal bone remodelling and loss may occur in healed implant sites, especially

Personal PDF for Authors (Specimen copy), Account ID 916717, created at 06.03.2023
Copyright 2023, Quintessence Publishing Company, Ltd.

in the first year after implant placement[4,13]. Some studies have shown no difference in the amount of crestal bone loss that occurred with immediate and delayed implants[14,15]; however, they only examined titanium implants. The effect of immediate or delayed zirconia implant placement on crestal bone loss has not yet been determined, and may differ to that of titanium implants. Thus, the present study is the first retrospective study to evaluate the amount of crestal bone loss that occurred with one-piece zirconia implants 1 year after prosthetic loading.

The aim of the present study was to assess the impact of immediate and delayed zirconia implant placement on crestal bone loss and the clinical outcomes achieved with these implants 1 year after prosthetic loading. Further objectives were to evaluate the influence of age, sex, smoking, implant dimensions, platelet-rich fibrin (PRF) application and location of the implants in the jawbone on crestal bone loss. The present authors' hypothesis was that there is no difference between immediate and delayed placement of zirconia implants regarding postoperative crestal bone loss.

Materials and methods

Case selection

The data of 69 partially edentulous patients who underwent immediate or delayed placement of 212 zirconia implants in a private dental practice between March 2012 and December 2020, including their radiographs and medical records, were analysed. All implants were placed supracrestally in the maxilla and mandible. All participants were aged ≥ 18 years and gave informed consent for treatment. The study was performed in accordance with the Declaration of Helsinki as amended at the 64th World Medical Association General Assembly in Brazil in October 2013.

All patients were followed up for at least 1 year after final prosthetic loading. Radiographs were taken after implant placement, after the final prosthetic restoration and 1 year after loading of the final prosthesis. The inclusion criteria were as follows:

- need for implant placement: single-tooth gaps, free-end situations and edentulous maxillae and mandibles;
- > 1 year definitive prosthetic loading;
- evaluable follow-up data from medical records;
- evaluable postoperative and follow-up periapical radiographs.

The exclusion criteria were as follows:

- heavy smoking (> 25 cigarettes per day);
- history of chemotherapy or tumour surgery;
- irradiated bone in the head and neck region;
- bisphosphonate therapy;
- untreated systemic diseases such as diabetes.

Surgical procedure

Placement of all implants and prostheses was performed by one dental surgeon (KUV). One-piece zirconia dental implants (SDS, Swiss Dental Solutions, Kreuzlingen, Switzerland) were used (Fig 1). They were inserted with a maximum torque of 35 Ncm using a surgical dental implant motor (Implantmed Plus, W&H, Bürmoos, Austria).

Delayed implant placement (at least 3 months after tooth removal) was performed following the manufacturer's drilling protocol after crestal incision. In cases of immediate implant placement, atraumatic tooth extraction was carried out using various luxators to preserve the buccal bone. The preservation of the buccal bone lamella was evaluated using a dental probe (Hu-Friedy, Chicago, IL, USA). Complete loss of the buccal lamella would have resulted in immediate implant placement not being carried out. No such cases were recorded with immediate implants. Infected sites were debrided using Piezosurgery touch (Mectron, Carasco, Italy), and then Ozone DTA (DentaTec Dental-Handel, Nidderau, Germany) was applied for 10 seconds.

Generally, the bone cavity was formed and enlarged following the manufacturer's drilling protocol. Implants were placed supracrestally in all cases. If bone augmentation was required, for example in case of partial loss of the buccal lamella, autogenous bone mixed with a bone graft (Allodyn, Osteopure, Saint-Beauzire, France) in a 50:50 ratio was used. The bone was collected from the buccal

Personal PDF for Authors (Specimen copy), Account ID 916717, created at 06.03.2023
Copyright 2023, Quintessence Publishing Company, Ltd.

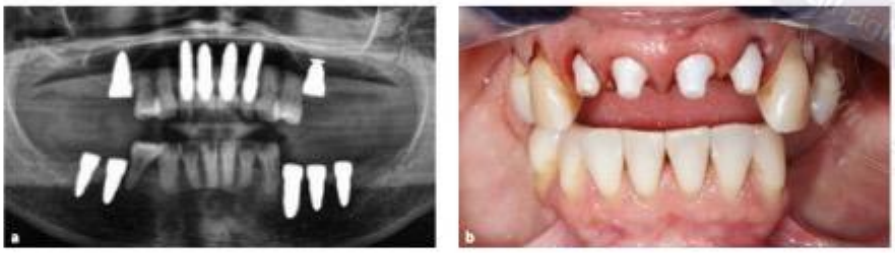

Figs 1a-b **(a)** Panoramic radiograph taken after implant placement with a provisional prosthesis; **(b)** immediate postoperative clinical view.

site of the implant region using a bone collector (SafeScraper TWIST, Geistlich, Wolhusen, Switzerland). An advanced PRF (A-PRF) membrane (10 ml; 1500 rpm for 14 minutes) produced following the protocol outlined by Ghanaati et al[16] was placed on the surgical site. A nonresorbable monofilament suture (Atramat 5-0, mednaht, Bochum, Germany) was used to fix the membrane and close the flap.

An infusion therapy consisting of 15 g vitamin C in addition to supplementary infusions with 2 ml procaine 2%, 10 ml magnesium sulphate 20%, 2 ml natrium bicarbonicum 8.4% and 1 ml vitamin B12 were applied the day before surgery and during the operation[17]. Finally, 1 g paracetamol was given intravenously at the end of the surgical treatment to serve as a painkiller.

Ibuprofen (600 mg, maximum four times daily) served as an antiphlogistic and analgesic treatment for 3 days. Antibiotics were given in cases of bone augmentation or infection using a single intravenous injection of 1.2 g amoxicillin/clavulanic acid for body weight < 70 kg and 2.4 g for body weight > 70 kg diluted in 100 ml NaCl 0.9% or 600 mg clindamycin in 4 ml NaCl 0.9% (in case of penicillin allergy) before surgery.

Prosthetic protocol

After implant stability was verified using AnyCheck (NeoBiotech, Seoul, South Korea), delivery of the final prosthesis was performed 3 to 6 months after implant placement and implant stability was checked one last time using the same device[18]. Immediately loaded implants were supplied directly using provisional acrylic resin restorations (Luxatemp, DMG Chemisch-Pharmazeutische Fabrik, Hamburg, Germany) and temporary cement (TempBond, Kerr Dental, Brea, CA, USA). Occlusal contacts were removed to avoid shear forces.

Three to six months after implant placement, the coronal side of the implant was prepared using a dental diamond bur (KO1810187, Komet, Lemgo, Germany). Final restorations were composed of a zirconium oxide substructure and a veneering ceramic. All final prosthetic restorations were fixed using dental carboxylate cement (Durelon, 3M, Saint Paul, MN, USA).

Data extraction and radiographic measurements

Data were collected retrospectively using patients' medical history and radiographic images. Periapical radiographs were taken immediately after implant placement, after final prosthetic restoration (baseline) and 1 year after prosthetic loading using a digital periapical radiographic device (Heliodent, Dentsply Sirona, Charlotte, NC, USA). All radiographic measurements were taken digitally using denvis software (CoSi dental, Sigmaringen, Germany). The radiographs were calibrated using implant length as the scale. All radiographs were anonymised and measured independently by an experienced oral surgeon (SA) who was not involved in the surgical treatments and who had been previously instructed by a dental radiologist. Crestal bone level was defined as the most coronal bone–implant contact on either side of the implant. Vertical bone height was measured mesially and distally and the arithmetic mean was calculated. Analysis was performed following the method of measurement described by Correa et al[19].

Personal PDF for Authors (Specimen copy), Account ID 916717, created at 06.03.2023
Copyright 2023, Quintessence Publishing Company, Ltd.

copyright by all rights reserved Quintessence

Outcome measurements

Implants were divided into group A (immediate implant placement directly after tooth extraction) and group B (delayed implant placement at least 3 months after tooth extraction). Survival was assessed according to the Kaplan-Meier method, but since "survival" only describes implants that are still in place at the time of clinical or radiographic control, clinical success was assessed using the criteria set out at the International Congress of Oral Implantologists Pisa Consensus Conference of 2008[20].

Group I consisted of implants that demonstrated no tenderness, mobility, pain or exudate (suppuration) and < 2 mm radiographic bone loss. Group II, described as "satisfactory survival", comprised implants that were not mobile and demonstrated no pain or tenderness but showed 2 to 4 mm radiographic bone loss. Group III consisted of implants that presented no mobility but displayed > 4 mm radiographic bone loss, but where less than half the implant length showed any history of exudate. Group IV (implant failure) consisted of implants with mobility, pain on loading, uncontrolled exudate or radiographic bone loss that equated to over half of the entire implant length. Results were subdivided by location (arch and region). Final restoration complications were defined as minor (not requiring renewal of the restoration) or major (requiring renewal of the restoration).

Statistical analysis

Following descriptive analysis of the data, statistical analysis was performed using SAS 9.4 (SAS Institute, Cary, NC, USA). Linear regression analysis was conducted to determine whether there were any statistically significant differences in crestal bone level between immediate and delayed zirconia implant placement 1 year after prosthetic loading. In addition, linear regression analysis was used to test whether age, sex, smoking, diabetes, implant location, PRF placement, prosthetic complications, implant dimensions and augmentation procedure influenced the crestal bone level 1 year after prosthetic loading of a one-piece zirconia implant. The level of significance was set at 95% ($P \leq 0.05$).

Results

Descriptive data

Ten patients did not attend the follow-ups and dropped out. The data of 51 patients (26 women and 25 men) with a mean age of 65.8 years (range 31 to 85 years) were analysed in the present study. Only 6 patients were smokers (< 7 cigarettes per day) and 15 patients had type 2 diabetes, which was controlled with medication. No patients had to be excluded from the study because of their nicotine use. A total of 212 implants were evaluated 1 year after prosthetic loading. Of these, 119 (56%) in 33 patients were placed immediately after tooth removal whereas placement of 93 implants (44%) in 29 patients was delayed. Sixty-nine percent (147 implants) were placed in the maxilla and 31% (65 implants) in the mandible, and 44% (94 implants) were placed in the anterior region and 66% (118 implants) in the posterior region (Table 1). Diameters ranging from 3.2 to 5.4 mm and lengths ranging from 8 to 14 mm were used in both arches and for the different regions (Table 1).

PRF membranes and augmentation procedures were employed to accompany placement of 130 implants (61%) in 36 patients. The former were used extensively in cases of immediate implant placement (119 implants), whereas only 11 delayed implants were provided with PRF membranes. A total of 99 implants (46%) were restored with single crowns and 113 (54%) were restored with fixed partial dentures (FPDs) (Table 2).

Survival and success

None of the implants had to be removed during follow-up, giving a survival rate of 100%. After 1 year of prosthetic loading, 109 immediately placed implants (91.5%) in 33 patients were considered completely successful. Only 10 implants in this group were classified in group II according to the Misch classification[20] due to bone loss of 2 to 4 mm. No implants were classified in groups III or IV.

After 1 year of prosthetic loading, 89 delayed implants (95%) were considered completely successful. Only four implants in this group (4%) were

Personal PDF for Authors (Specimen copy), Account ID 916717, created at 06.03.2023
Copyright 2023, Quintessence Publishing Company, Ltd.

classified in group II due to bone loss of 2 to 4 mm compared to 10 implants (8%) in the immediate group (Table 3). No implants were classified in groups III or IV.

Regarding the extent of bone loss after implant placement, four implants from the delayed group were classified as being in group II (2 to 4 mm crestal bone loss), whereas 89 delayed implants were classified in group I (crestal bone loss not exceeding 2 mm). In the immediate group, 10 implants were classified in group II and 109 in group I.

No statistical relation was found between age, sex, diabetes, PRF placement, prosthesis type, augmentation procedures and crestal bone loss ($P > 0.05$) (Table 4). Only 15 patients were diabetics and the statistical analysis demonstrated that diabetes had no significant influence on crestal bone loss (Table 4). Statistically significantly higher crestal bone loss was observed for smokers (1.3 mm, $P = 0.002$) when compared to non-smokers (0.8 mm). As the age of the participants in the present study ranged from 31 to 85 years, and in order to detect any statistical influence of age on the amount of bone loss, two age groups were compared statistically (31 to 58 years and 59 to 85 years). Linear regression analysis demonstrated that older age did not have a statistically significant effect on crestal bone loss ($P > 0.05$). No prosthetic complications were observed during the follow-up period.

In the immediate implant group, a higher number of implants were classified as being in group II according to the Misch classification due to bone loss of 2.56 ± 0.49 mm (Fig 2). In contrast, in the delayed implant group, fewer implants were classified as being in group II, with bone loss of 3.01 ± 0.78 mm (Fig 2) ($P > 0.05$).

Discussion

Zirconia implants exhibit excellent biological properties, including osseointegration and soft tissue response, and the aesthetic results they offer may even be better than those achieved with titanium implants[3,8]. The present retrospective study was conducted after 1 year of prosthetic loading to assess crestal bone loss and parameters that affect it.

Table 1 Number of implants in each region and arch including dimensions and positions of implants

Diameter (mm)/ length (mm)	Maxilla		Mandible		Total
	Anterior	Posterior	Anterior	Posterior	
3.8/11.0	24	21	7	13	65
3.8/14.0	20	7	1	4	32
3.8/8.0	0	1	0	2	3
3.2/14.0	0	1	2	0	3
3.2/11.0	0	1	1	0	2
4.3/11.0	4	0	0	5	9
4.6/8.0	2	4	0	2	8
4.6/11.0	7	10	1	10	28
4.6/14.0	14	14	3	9	40
5.0/11.0	0	0	0	1	1
5.0/8.0	0	1	0	0	1
5.4/14.0	7	3	0	3	13
5.4/11.0	0	6	1	0	7
Total	78	69	16	49	212

Table 2 Number of crowns, fixed partial dentures (FPDs) and splinted crowns used on immediate and delayed implants

Implant	Crown	FPD	Splinted crowns
Delayed	44	36	12
Immediate	54	55	11

Table 3 Success rate of immediate and delayed implants based on the Misch classification

Group	Immediate, %	Delayed, %
I (< 2 mm)	109	89
II (2–4 mm)	10	4

Table 4 Crestal bone loss related to several factors

Factor	Statistical analysis
Age	0.098
Sex	0.670
Smoking	0.002*
Diabetes	0.096
PRF/bone augmentation	0.895
Prosthesis type	0.754
Periodontitis	0.180
Immediate/delayed	0.559
Anterior/posterior	0.815
Mandible/maxilla	0.969

*$P < 0.05$.

Personal PDF for Authors (Specimen copy), Account ID 916717, created at 06.03.2023
Copyright 2023, Quintessence Publishing Company, Ltd.

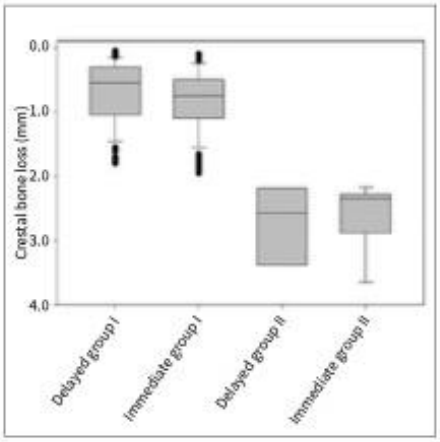

Fig 2 Bone loss in each tested group. Groups were labelled according to the Misch classification.

The present results showed no significant difference in crestal bone loss after 1 year of prosthetic loading between immediate and delayed implants ($P > 0.05$); thus, the null hypothesis was accepted. As mentioned above, the degree of bone loss was classified according to Misch et al[20]. No statistical difference in implant survival was found between immediate and delayed implants ($P > 0.05$). The greatest amounts of crestal bone loss were observed in four delayed implants (2.70 ± 0.60 mm) and 10 immediate implants (2.50 ± 0.49 mm), the survival of which was classified as "satisfactory"; however, there were no statistically significant differences between the two groups ($P > 0.05$). These results for bone loss are in accordance with those of Kohal et al[21], who also reported crestal bone loss up to 2 mm for one-piece zirconia implants. In addition, immediate implants may offer the advantage of being more acceptable to patients due to their aesthetic properties and are associated with less trauma[22]. Moreover, they allow patients to save money and reduce the need for multiple surgeries. The difficulty of comparing the present study to others in the literature is due to the existence of various short-term studies that presented a large difference in the success rate of zirconia implants due to different evaluation criteria and application protocols[21,23-27].

The type of prosthetic restoration had no statistically significant influence on crestal bone loss ($P > 0.05$). In contrast, Kohal et al[21,27], who used one-piece zirconia implants with single crowns or FPDs, reported increased crestal bone loss of more than 3 mm in 28% of implants restored with FPDs compared with 14% restored with single crowns. Another previous study reported that after 1 year, greater bone loss was observed with a three-unit implant-retained FPD than with an implant-retained single crown[28]. In addition, Dereci et al[29] investigated the effects of crown–implant ratio on marginal bone loss over 36 months. They reported that the ratio at 6, 12, 24 and 36 months showed a significant positive correlation with distal marginal bone loss and no significant correlation with the mesial side[29]. Susarla et al[30] conducted a retrospective cohort study to investigate the risk of failure for delayed or immediately loaded short titanium implants after 1 year of follow-up. They reported that immediate loading could increase the risk of failure by 2.7 times and showed that immediate loading, which involves direct loading of implants after insertion (placement in functional occlusion), decreases the survival rate and increases the failure rate after 1 year of follow-up[30]. Thus, delayed loading was more favourable to increase the implant survival rate.

Only 11 delayed implants compared to 119 immediate implants were accompanied by the use of PRF membrane and bone augmentation. Use of PRF and bone augmentation had no statistically significant effect on crestal bone loss ($P > 0.05$). Fang et al[31] and Rajaram et al[32] used PRF to fill the gap (jumping distance) between the bone walls and the zirconia implant surface and found that this procedure plays an important role in achieving guided bone regeneration. The use of PRF, which contains growth factors, could play a significant role in increasing the rate and quality of bone formation[33]. Using PRF with bone grafts could promote wound healing, producing denser and more mature bone and improving the handling and stabilisation properties of graft materials[34].

Implant dimensions and placement region were not statistically correlated with crestal bone loss ($P > 0.05$). A total of 78 anterior and 69 posterior implants were placed in maxillary sites and 16 anterior and 49 posterior implants were placed in mandibular sites. Borgonovo et al[23] and Payer et al[35] noted higher bone loss in maxillary than mandibular

Personal PDF for Authors (Specimen copy), Account ID 916717, created at 06.03.2023
Copyright 2023, Quintessence Publishing Company, Ltd.

implants; however, in the present study, no statistical difference was found between the two regarding crestal bone loss ($P > 0.05$). In accordance with the present results, Monje et al[36] reported similar peri-implant marginal bone loss for standard-length implants (> 10 mm) and shorter implants (< 10 mm) in their systematic review. In contrast to the present results, Winkler et al[37] found that shorter implants and smaller diameters may result in lower survival rates. Baggi et al[38] assessed the influence of implant diameter and length in a finite element analysis and reported that these numerical results suggest that implant diameter may be more effective than implant length as a design parameter to control the risk of bone overload.

Other criteria were assessed to evaluate their influence on crestal bone loss, such as age, sex, diabetes and smoking. In the present study, out of these factors, only smoking was associated with higher crestal bone loss ($P < 0.05$). In line with this, several studies reported a significant association between smoking and high marginal bone loss and lower implant survival rates[39-41]. In a retrospective cohort study that analysed bone loss in 70 diabetic patients, being female and a smoker were found to be risk indicators for marginal bone loss after 5 years of follow-up[42].

In the present study, a survival rate of 100% was observed after 1 year of follow-up. As such, the statistical evaluation can only be considered reliable to a limited extent. As mentioned in the Results section, 10 patients did not attend the follow-up and dropped out; this should be considered a limitation of the study. Another factor that creates uncertainty is the retrospective study design: the results are based on the accuracy of patient records. The present study included only 15 diabetics, all of whom were well medicated and had good oral hygiene; this could be why there was no statistical difference between diabetics and nondiabetics in terms of bone loss. It is not possible to assert that the use of zirconia implants, which are said to be more biocompatible than titanium implants, does not positively affect outcomes in diabetics. Moreover, a longer follow-up period (> 1 year) is recommended to investigate the influence of delayed and immediate placement of one-piece zirconia implants on crestal bone loss. Further studies should be performed to establish the impact of the final restoration and the number of prosthetic units on crestal bone loss.

Conclusions

The clinical success rate for both immediate and delayed implants was 100%. Crestal bone loss was observed in more immediate implants, with no statistically significant difference compared to delayed implants. Thus, within the limitations of the present study, it can be concluded that the use of zirconia implants may lead to favourable and adequate clinical outcomes after a 1-year follow-up period.

Acknowledgements

The authors thank Mr Eric Bibiza for his support with the statistical analysis.

References

1. Bormann KH, Gellrich NC, Kniha H, Schild S, Weingart D, Gahlert M. A prospective clinical study to evaluate the performance of zirconium dioxide dental implants in single-tooth edentulous area: 3-year follow-up. BMC Oral Health 2018;18:1–9.
2. Brånemark PI. Introduction to osseointegration. In: Brånemark PI, Zarb GA, Albrektsson T (eds). Tissue-Integrated Dentures. Osseointegration in Clinical Dentistry. Berlin: Quintessence, 1985:11–76.
3. Blaschke C, Volz U. Soft and hard tissue response to zirconium dioxide dental implants--A clinical study in man. Neuro Endocrinol Lett 2006;27(suppl 1):69–72.
4. Henningsen A, Smeets R, Wahidi A, et al. The feasibility of immediately loading dental implants in edentulous jaws. J Periodontal Implant Sci 2016;46:234–243.
5. Pettersson M, Kelk P, Belibasakis GN, Bylund D, Molin Thorén M, Johansson A. Titanium ions form particles that activate and execute interleukin-1β release from lipopolysaccharide-primed macrophages. J Periodontal Res 2017;52:21–32.
6. Javed F, Al-Hezaimi K, Almas K, Romanos GE. Is titanium sensitivity associated with allergic reactions in patients with dental implants? A systematic review. Clin Implant Dent Relat Res 2013;15:47–52.
7. Sicilia A, Cuesta S, Coma G, et al. Titanium allergy in dental implant patients: A clinical study on 1500 consecutive patients. Clin Oral Implants Res 2008;19:823–835.
8. Apratim A, Eachempati, Krishnappa Sallian KK, Singh V, Chhabra S, Shah S. Zirconia in dental implantology: A review. J Int Soc Prev Community Dent 2015;5:147–156.

Personal PDF for Authors (Specimen copy), Account ID 916717, created at 06.03.2023
Copyright 2023, Quintessence Publishing Company, Ltd.

9. Janner SFM, Gahlert M, Bosshardt DD, et al. Bone response to functionally loaded, two-piece zirconia implants: A preclinical histometric study. Clin Oral Implants Res 2018;29:277–289.
10. Nickenig HJ, Schlegel KA, Wichmann M, Eitner S. Expression of interleukin 6 and tumor necrosis factor alpha in soft tissue over ceramic and metal implant materials before uncovering: A clinical pilot study. Int J Oral Maxillofac Implants 2012;27:671–676.
11. Gahlert M, Kniha H, Weingart D, Schild S, Gellrich NC, Bormann KH. A prospective clinical study to evaluate the performance of zirconium dioxide dental implants in single-tooth gaps. Clin Oral Implants Res 2016;27:e176–e184.
12. Donovan R, Fetner A, Koutouzis T, Lundgren T. Crestal bone changes around implants with reduced abutment diameter placed non-submerged and at subcrestal positions: A 1-year radiographic evaluation. J Periodontol 2010;81:428–434.
13. Madani E, Smeets R, Freiwald E, et al. Impact of different placement depths on the crestal bone level of immediate versus delayed placed platform-switched implants. J Craniomaxillofac Surg 2018;46:1139–1146.
14. Barone A, Toti P, Quaranta A, Derchi G, Covani U. The clinical outcomes of immediate versus delayed restoration procedures on immediate implants: A comparative cohort study for single-tooth replacement. Clin Implant Dent Relat Res 2015;17:1114–1126.
15. Zhang S, Wang S, Song Y. Immediate loading for implant restoration compared with early or conventional loading: A meta-analysis. J Craniomaxillofac Surg 2017;45:793–803.
16. Ghanaati S, Booms P, Orlowska A, et al. Advanced platelet-rich fibrin: A new concept for cell- based tissue engineering by means of inflammatory cells. J Oral Implantol 2014;40:679–689.
17. The Swiss Biohealth Concept 2020. https://www.swiss-biohealth.com/wp-content/uploads/2020-Swiss-Biohealth-Concept-letter-us-web.pdf. Accessed 15 December 2022.
18. NeoBiotech E-Catalog. https://www.neobiotechthailand.com/en/e-catalog/. Accessed 4 January 2023.
19. Correa LR, Spin-Neto R, Stavropoulos A, Schropp L, da Silveira HE, Wenzel A. Planning of dental implant size with digital panoramic radiographs, CBCT-generated panoramic images, and CBCT cross-sectional images. Clin Oral Implants Res 2014;25:690–695.
20. Misch CE, Perel ML, Wang HL, et al. Implant success, survival, and failure: the International Congress of Oral Implantologists (ICOI) Pisa Consensus Conference. Implant Dent 2008;17:5–15.
21. Kohal RJ, Knauf M, Larsson B, Sahlin H, Butz F. One-piece zirconia oral implants: One-year results from a prospective cohort study. 1. Single tooth replacement. J Clin Periodontol 2012;39:590–597.
22. Lang NP, Tonetti MS, Suvan JE, et al. Immediate implant placement with transmucosal healing in areas of aesthetic priority. A multicentre randomized-controlled clinical trial I. Surgical outcomes. Clin Oral Implants Res 2007;18:188–196.
23. Borgonovo AE, Censi R, Vavassori V, et al. Evaluation of the success criteria for zirconia dental implants: A four-year clinical and radiological study. Int J Dent 2013;2013:1–7.
24. Borgonovo AE, Fabbri A, Vavassori V, Censi R, Maiorana C. Multiple teeth replacement with endosseous one-piece yttrium-stabilized zirconia dental implants. Med Oral Patol Oral Cir Bucal 2012;17:e981–e987.
25. Brüll F, van Winkelhoff AJ, Cune MS. Zirconia dental implants: a clinical, radiographic, and microbiologic evaluation up to 3 years. Int J Oral Maxillofac Implants 2014;29:914–920.
26. Spies BC, Sperlich M, Fleiner J, Stampf S, Kohal RJ. Alumina reinforced zirconia implants: 1-year results from a prospective cohort investigation. Clin Oral Implants Res 2016;27:481–490.
27. Kohal RJ, Patzelt SB, Butz F, Sahlin H. One-piece zirconia oral implants: one-year results from a prospective case series. 2. Three-unit fixed dental prosthesis (FDP) reconstruction. J Clin Periodontol 2013;40:553–562.
28. Alhammadi SH, Burnside G, Milosevic A. Clinical outcomes of single implant supported crowns versus 3-unit implant-supported fixed dental prostheses in Dubai Health Authority: A retrospective study. BMC Oral Health 2021;21:1–11.
29. Dereci Ö, Mumcu E, Dereci ON, Dayan SÇ, Koşar YÇ, Fadhil SMT. Effects of implant-related variables on the marginal bone loss around dental implants. Quintessence Int 2020;51:118–126.
30. Susarla SM, Chuang SK, Dodson TB. Delayed versus immediate loading of implants: survival analysis and risk factors for dental implant failure. J Oral Maxillofac Surg 2008;66:251–255.
31. Fang J, Xin XR, Li W, Wang HC, Lv HX, Zhou YM. Immediate implant placement in combination with platelet rich-fibrin into extraction sites with periapical infection in the esthetic zone: A case report and review of literature. World J Clin Cases 2021;9:960–969.
32. Rajaram V, Ramakrishnan T, Mahendra J, Namachivayam A, Priyadharshini S. Platelet-rich fibrin application in immediate implant placement. J Int Clin Dent Res Organ 2017;9:35–40.
33. Devescovi V, Leonardi E, Ciapetti G, Cenni E. Growth factors in bone repair. Chir Organi Mov 2008;92:161–168.
34. Su CY, Kuo YP, Tseng YH, Su CH, Burnouf T. In vitro release of growth factors from platelet-rich fibrin (PRF): A proposal to optimize the clinical applications of PRF. Oral Surg Oral Med Oral Pathol Oral Radiol Endod 2009;108:56–61.
35. Payer M, Arnetzl V, Kirmeier R, Koller M, Arnetzl G, Jakse N. Immediate provisional restoration of single-piece zirconia implants: a prospective case series - results after 24 months of clinical function. Clin Oral Implants Res 2013;24:569–575.
36. Monje A, Suarez F, Galindo-Moreno P, García-Nogales A, Fu JH, Wang HL. A systematic review on marginal bone loss around short dental implants (<10 mm) for implant-supported fixed prostheses. Clin Oral Implants Res 2014;25:1119–1124.
37. Winkler S, Morris HF, Ochi S. Implant survival to 36 months as related to length and diameter. Ann Periodontol 2000;5:22–31.
38. Baggi L, Cappelloni I, Di Girolamo M, Maceri F, Vairo G. The influence of implant diameter and length on stress distribution of osseointegrated implants related to crestal bone geometry: A three-dimensional finite element analysis. J Prosthet Dent 2008;100:422–431.
39. Levin L, Ofec R, Grossmann Y, Anner R. Periodontal disease as a risk for dental implant failure over time: A long-term historical cohort study. J Clin Periodontol 2011;38:732–737.
40. Levin L, Hertzberg R, Har-Nes S, Schwartz-Arad D. Long-term marginal bone loss around single dental implants affected by current and past smoking habits. Implant Dent 2008;17:422–429.
41. Anner R, Grossmann Y, Anner Y, Levin L. Smoking, diabetes mellitus, periodontitis, and supportive periodontal treatment as factors associated with dental implant survival: A long-term retrospective evaluation of patients followed for up to 10 years. Implant Dent 2010;19:57–64.
42. de Araújo Nobre M, Maló P, Gonçalves Y, Sabas A, Salvado F. Dental implants in diabetic patients: Retrospective cohort study reporting on implant survival and risk indicators for excessive marginal bone loss at 5 years. J Oral Rehabil 2016;43:863–870.

Personal PDF for Authors (Specimen copy), Account ID 916717, created at 06.03.2023
Copyright 2023, Quintessence Publishing Company, Ltd.

copyright by all rights reserved Quintessenz

Sleman Alkhouri

Sleman Alkhouri, DMD
Department of Oral and Maxillofacial Surgery, University Medical Center Hamburg-Eppendorf, Hamburg, Germany; Private practice, Hamburg, Germany

Ralf Smeets, DDS, MD, PhD
Full Professor, Department of Oral and Maxillofacial Surgery, University Medical Center Hamburg-Eppendorf, Hamburg, Germany

Carolin Stolzer, DDS
Department of Oral and Maxillofacial Surgery, University Medical Center Hamburg-Eppendorf, Hamburg, Germany

Simon Burg, DDS, MD
Department of Oral and Maxillofacial Surgery, University Medical Center Hamburg-Eppendorf, Hamburg, Germany

Karl Ulrich Volz, DDS
Private practice, Swiss Biohealth Clinic, Kreuzlingen, Switzerland

Martin Gosau, DDS, MD, PhD
Head of Department, Department of Oral and Maxillofacial Surgery, University Medical Center Hamburg-Eppendorf, Hamburg, Germany

Anders Henningsen, DDS, MD, PhD
Senior Researcher, Department of Oral and Maxillofacial Surgery, University Medical Center Hamburg-Eppendorf, Hamburg, Germany; Private practice, ELBE MKG, Hamburg, Germany

Correspondence to:
Dr Dr Anders Henningsen, Department of Oral and Maxillofacial Surgery, University Medical Center Hamburg-Eppendorf, Martinistrasse 52, 20246 Hamburg, Germany. Email: a.henningsen@uke.de

Zusammenfassende Darstellung der Publikationspromotion

Die vorliegende Dissertation beruht auf der Publikation „Does placment of one-piece zirconie implants influence crestal bone loss? Retrospective evaluation 1 year after prosthetic loading“. Die Publikation wurde in einem international anerkannten *peer-reviewed* Journal veröffentlicht, in welchem vor allem grundlagenwissenschaftliche Thematiken mit klinischem Fokus publiziert werden. Die im Text verwendeten Verweise auf englischsprachige Abbildungen (*Figures*) und Tabellen (*Tables*) beziehen sich auf die englischsprachige Publikation. Deutsche Pendants nehmen Bezug auf die Zusammenfassung.

1. Einleitung

Zahnimplantate sind seit über 40 Jahren eine Möglichkeit, verloren gegangene Zähne zu ersetzen und festsitzende Kronen oder Brücken oder herausnehmbare Prothesen zu tragen[1]. Titan war aufgrund seiner Biokompatibilität eines der ersten Materialien, das für Implantate verwendet wurde[2]. Allgemein zeigen Titanimplantate eine sehr gute Osseointegration und erfolgreiche Langzeitergebnisse auf[3,4]. Jüngste Studien haben jedoch die Frage aufgeworfen, ob Titanpartikel aufgrund von Korrosion in das umliegende Gewebe freigesetzt werden können[5]. Darüber hinaus wurden in einigen klinischen Berichten Bedenken hinsichtlich möglicher allergischer Reaktionen auf dieses Metall geäußert[6]. Abgesehen von möglichen unerwünschten Reaktionen kann das Einsetzen von Titanimplantaten z.B. im Bereich der oberen Schneidezähne aufgrund der sichtbar grauen Farbe des Materials eine ästhetische Herausforderung darstellen[7].

Daher wurde Zirkoniumdioxid als alternatives Implantatmaterial eingeführt. Zirkoniumdioxid-Implantate besitzen gute mechanische Eigenschaften und eine hohe Biokompatibilität und können die ästhetischen Ergebnisse im Vergleich zu Titanimplantaten verbessern[8,9].

Stabile periimplantäre Knochen und umgebende Weichgewebe sind Grundvoraussetzungen für einen langfristigen Implantaterfolg[12]. Bei eingeheilten Implantaten kann es insbesondere im ersten Jahr nach der Implantation zu krestalem Knochenumbau und -verlust kommen[4,13]. Einige Studien haben keinen Unterschied im

krestalen Knochenverlust bei sofortiger und verzögerter Implantatinsertion gezeigt, allerdings untersuchten sie nur Titanimplantate[14,15]. Die Auswirkungen einer sofortigen oder verzögerten Implantation von Zirkoniumdioxid-Implantaten auf den krestalen Knochenverlust könnten sich zu Titan-Implantaten unterscheiden und wurden bisher noch nicht untersucht. Daher ist die vorliegende Studie die erste retrospektive Studie, die das Ausmaß des krestalen Knochenverlusts bei einteiligen Zirkonoxidimplantaten 1 Jahr nach der prothetischen Belastung untersucht.

2. Material und Methoden

Fallauswahl:

Die Daten von 69 teilbezahnten Patienten, denen zwischen März 2012 und Dezember 2020 in einer privaten Zahnarztpraxis 212 Zirkonoxidimplantate sofort oder verzögert eingesetzt wurden, einschließlich ihrer Röntgenbilder und Krankenakten, wurden analysiert. Alle Implantate wurden suprakrestal in den Ober- und Unterkiefer gesetzt. Alle Teilnehmer waren mind. 18 Jahre alt und gaben eine schriftliche Einwilligung in die Behandlung.
Die Studie wurde in Übereinstimmung mit der Deklaration von Helsinki durchgeführt (letztmalige Überarbeitung auf der 64. Generalversammlung der World Medical Association in Brasilien im Oktober 2013).
Alle Patienten wurden für mindestens 1 Jahr nach der endgültigen prothetischen Belastung nachbeobachtet. Röntgenaufnahmen wurden nach der Implantation, nach der endgültigen prothetischen Versorgung und 1 Jahr nach der Belastung der endgültigen prothetischen Versorgung angefertigt.

Chirurgisches Vorgehen:

Die Insertion aller Implantate und der Prothetik wurde von einem Zahnarzt mit Schwerpunkt in Dentaler Implantologie durchgeführt. Es wurden einteilige Zahnimplantate aus Zirkoniumdioxid (SDS, Swiss Dental Solutions) verwendet. Sie wurden mit einem maximalen Drehmoment von 35 Ncm inseriert.

Die Implantate wurden in allen Fällen suprakrestal platziert. War eine Knochenaugmentation erforderlich, z. B. bei teilweisem Verlust der bukkalen Lamelle, wurde autogener Knochen gemischt mit einem Knochentransplantat im Verhältnis 50:50 verwendet. Eine PRF-Membran, die nach dem von Ghanaati et al. im Jahre 2014 beschriebenen Protokoll hergestellt wurde, wurde auf den Operationssitus aufgebracht. Ein nicht resorbierbarer monofiler Faden (Atramat 5-0) wurde zur Fixierung der Membran und zum Schließen des Lappens verwendet.
Eine Infusionstherapie bestehend aus 15 g Vitamin C sowie ergänzenden Infusionen mit 2 ml Procain 2 %, 10 ml Magnesiumsulfat 20 %, 2 ml Natriumbicarbonat 8,4 % und 1 ml Vitamin B12 wurde am Tag vor der Operation und während der Operation verabreicht[17]. Schließlich wurde am Ende der chirurgischen Behandlung 1 g Paracetamol als Schmerzmittel intravenös verabreicht.
Ibuprofen (600 mg, maximal viermal täglich) diente als entzündungshemmende und schmerzstillende Behandlung für 3 Tage. Antibiotika wurden im Falle einer Knochenaugmentation oder Infektion mit einer einmaligen Injektion von 1,2 g Amoxicillin/Clavulansäure i.v. bei einem Körpergewicht von weniger als 70 kg und 2,4 g bei einem Körpergewicht von mehr als 70 kg verdünnt in 100 ml NaCl 0,9 % oder alternativ 600 mg Clindamycin in 4 ml NaCl 0,9 % im Falle einer Penicillinallergie vor der Operation verabreicht.

Prothetisches Protokoll:

Nachdem die Implantatstabilität mit AnyCheck (NeoBiotech) überprüft worden war, wurde die endgültige prothetische Versorgung 3 bis 6 Monate nach der Implantation durchgeführt und die Implantatstabilität ein letztes Mal mit demselben Gerät überprüft. Sofort belastete Implantate wurden direkt mit provisorischem Kunststoffmaterial versorgt (Luxatemp) und mit einem provisorischen Zement (Temp-Bond) befestigt. Okklusale Kontakte wurden entfernt, um Scherkräfte zu vermeiden.
Drei bis sechs Monate nach der Implantation wurde der inzisale Anteil des Implantats mit einem dentalen Diamantschleifer aufbereitet. Die endgültigen Versorgungen bestanden aus einem Zirkoniumdioxidgerüst und einer Verblendkeramik. Alle endgültigen prothetischen Versorgungen wurden mit Carboxylatzement befestigt.

Datenextraktion und radiologische Messungen:

Die Daten wurden retrospektiv anhand der Krankengeschichte und der Röntgenbilder der Patienten erhoben. Periapikale Röntgenaufnahmen wurden unmittelbar nach der Implantation, nach der endgültigen prothetischen Versorgung (Baseline) und 1 Jahr nach der prothetischen Belastung mit einem digitalen periapikalen Röntgengerät (Heliodent, Dentsply Sirona) erstellt. Alle Messungen bei Röntgenbildern wurden digital mit der Software denvis (CoSi dental) durchgeführt. Die Röntgenbilder wurden anhand der Implantatlänge als Maßstab kalibriert. Alle Röntgenbilder wurden anonymisiert und unabhängig von einem klinisch erfahrenen Mund-, Kiefer- und Gesichtschirurgen vermessen, der nicht an den chirurgischen Behandlungen beteiligt war und radiologische Erfahrung besitzt. Das krestale Knochenniveau wurde als der größte koronale Knochen-Implantat-Kontakt auf beiden Seiten des Implantats definiert. Die vertikale Knochenhöhe wurde mesial und distal gemessen und das arithmetische Mittel berechnet. Die Analyse wurde nach der von Correa et al. im Jahre 2014 beschriebenen Messmethode durchgeführt.

Implantatüberleben und Implantaterfolg:

Die Implantate wurden in Gruppe A (Sofortimplantation direkt nach Zahnextraktion) und Gruppe B (verzögerte Implantation mindestens 3 Monate nach Zahnextraktion) eingeteilt. Das Überleben wurde nach der Kaplan-Meier-Methode bewertet, aber da "Überleben" nur Implantate beschreibt, die zum Zeitpunkt der klinischen oder röntgenologischen Kontrolle noch vorhanden sind, wurde der klinische Erfolg anhand der Kriterien bewertet, die auf der Pisa-Konsensuskonferenz des International Congress of Oral Implantologists (ICOI) im Jahre 2008 festgelegt wurden. Die Gruppe I bestand aus Implantaten, die keine Empfindlichkeit, Beweglichkeit, Schmerzen oder Exsudation und einen röntgenologischen Knochenverlust von < 2 mm aufwiesen. Gruppe II, die als "zufriedenstellendes Überleben" bezeichnet wurde, umfasste Implantate, die nicht beweglich waren und keine Schmerzen oder Empfindlichkeit aufwiesen jedoch 2 bis 4 mm röntgenologischen Knochenverlust. Gruppe III bestand aus Implantaten, die nicht beweglich waren, aber einen röntgenologischen Knochenverlust von mehr als 4 mm aufwiesen - jedoch weniger die Hälfte der Implantatlänge und / oder positiv auf Exsudation getestet wurden. Gruppe IV

(Implantatversagen) bestand aus Implantaten mit Mobilität, Schmerzen bei Belastung, unkontrollierter Exsudation oder röntgenologischem Knochenverlust, der mehr als die Hälfte der gesamten Implantatlänge ausmachte. Die Ergebnisse wurden nach Implantatlokalisation (Zahnkiefer und Region) unterteilt. Die Komplikationen bei der endgültigen Restauration wurden als geringfügig (keine Erneuerung der Restauration erforderlich) oder schwerwiegend (Erneuerung der Restauration erforderlich) definiert.

Statistische Auswertung:

Nach der deskriptiven Analyse der Daten wurde eine statistische Analyse mit SAS 9.4 (SAS Institute, Cary, NC, USA) durchgeführt. Eine lineare Regressionsanalyse wurde durchgeführt, um festzustellen, ob es statistisch signifikante Unterschiede im krestalen Knochenniveau zwischen der sofortigen und der verzögerten Implantation 1 Jahr nach der prothetischen Belastung gab. Darüber hinaus wurde mit Hilfe der linearen Regressionsanalyse geprüft, ob Alter, Geschlecht, Rauchen, Diabetes, Implantatposition, PRF-Anwendung, prothetische Komplikationen, Implantatabmessungen und Augmentationsverfahren das krestale Knochenniveau 1 Jahr nach der prothetischen Belastung der einteiligen Zirkonoxidimplantate beeinflussten. Das Signifikanzniveau wurde auf 95 % festgelegt ($P \leq 0,05$).

3. Ergebnisse:

In der Studie wurden die Daten von insgesamt 51 Patienten (26 Frauen und 25 Männer) mit einem Durchschnittsalter von 65,8 Jahren (zwischen 31 und 85 Jahren) analysiert. Zehn Patienten nahmen nicht an den Nachuntersuchungen teil und schieden aus. In der Studie wurden insgesamt 212 Implantate ausgewertet von denen 119 unmittelbar nach der Zahnentfernung und 93 spät inseriert wurden. Bei 130 Implantaten wurden PRF-Membranen und Augmentationsverfahren angewendet. Die Studie ergab, dass alle Implantate (Überlebensrate 100 %) überlebten. 91,5 % der sofort eingesetzten Implantate und 95 % der verzögerten Implantate wurden nach einem Jahr prothetischer Belastung als vollkommen erfolgreich angesehen. Nur 4 % der verzögerten Implantate und 8 % der Sofortimplantate wurden als Gruppe II mit einem Knochenverlust von 2 bis 4 mm eingestuft. Keine Implantate wurden in die

Gruppen III oder IV eingestuft, kein Implantat ging verloren. Bei Rauchern wurde ein statistisch signifikant höherer krestaler Knochenverlust (1,3 mm) im Vergleich zu Nichtrauchern (0,8 mm) festgestellt (p=0.002) Die Studie ergab keinen statistisch signifikanten Zusammenhang zwischen Alter, Geschlecht, Diabetes, PRF-Anwendung, Prothetischen Art, Augmentationsverfahren und krestalem Knochenverlust. In der Studie wurden während des Nachbeobachtungszeitraums keine prothetischen Komplikationen beobachtet

4. Diskussion

Zirkoniumdioxidimplantate weisen hervorragende biologische Eigenschaften auf einschließlich Osseointegration und Weichgewebereaktion und die ästhetischen Ergebnisse, die sie bieten, können sogar besser sein als die von Titanimplantaten[3,8]. Die vorliegende retrospektive Studie wurde nach einjähriger prothetischer Belastung durchgeführt, um den krestalen Knochenverlust und die ihn beeinflussenden Parameter zu bewerten.

Die vorliegenden Ergebnisse zeigten keinen signifikanten Unterschied im krestalen Knochenverlust nach einem Jahr prothetischer Belastung zwischen Sofort- und Spätimplantaten ($P > 0,05$). Wie bereits erwähnt, wurde der Grad des Knochenverlustes nach Misch et al.[20] klassifiziert. Es wurde kein statistischer Unterschied im Überleben der Implantate zwischen sofort nach der Zahnextraktion und verzögert inserierten Implantaten festgestellt ($P > 0,05$). Der größte krestale Knochenverlust wurde bei 4 verzögerten Implantaten (2,7 ± 0,6 mm) und 10 Sofortimplantaten (2,5 ± 0,49 mm) beobachtet, deren Überleben als "zufriedenstellend" eingestuft wurde, es gab jedoch keine statistisch signifikanten Unterschiede zwischen den beiden Gruppen ($P > 0,05$). Diese Ergebnisse zum Knochenverlust stimmen mit denen von Kohal et al.[21] überein, die ebenfalls einen krestalen Knochenverlust von bis zu 2 mm bei einteiligen Zirkoniumdioxidimplantaten berichteten. Darüber hinaus können Sofortimplantate den Vorteil bieten, dass sie aufgrund ihrer ästhetischen Eigenschaften von den Patienten eher akzeptiert werden und mit weniger Trauma verbunden sein können[22]. Außerdem sparen die Patienten in der Regel Geld bei reduzierter Anzahl an Operationen. Die Schwierigkeit, die vorliegende Studie mit anderen in der Literatur zu vergleichen, ist darauf

zurückzuführen, dass es verschiedene Kurzzeitstudien gibt, die aufgrund unterschiedlicher Bewertungskriterien und Anwendungsprotokolle sehr heterogen in der Erfolgsrate von Zirkoniumdioxidimplantaten waren[21,23-27].

Die Art der prothetischen Versorgung hatte keinen statistisch signifikanten Einfluss auf den krestalen Knochenverlust (P > 0,05). Im Gegensatz dazu berichteten Kohal et al., die einteilige Zirkonoxidimplantate mit Einzelkronen oder Brücken versorgten, über einen erhöhten krestalen Knochenverlust von mehr als 3 mm bei 28 % der mit Brücken versorgten Implantate im Vergleich zu 14 % mit Einzelzahnkronen versorgten Implantate, die einen ebenfalls erhöhten krestalen Knochenverlust aufwiesen[21,27]. In einer anderen früheren Studie wurde berichtet, dass nach einem Jahr ein größerer Knochenverlust bei dreigliedrigen implantatgetragenen Brücken als bei implantatgetragenen Einzelkronen beobachtet wurde[28]. Susarla et al. führten eine retrospektive Kohortenstudie durch, um das Risiko eines Versagens von verzögert oder sofort belasteten kurzen Titanimplantaten nach einem Jahr Nachbeobachtung zu untersuchen[29]. Sie berichteten, dass eine sofortige Belastung das Risiko eines Misserfolgs um das 2,7-fache erhöhen könne, und zeigten, dass eine sofortige Belastung, bei der die Implantate nach der Insertion (Einsetzen in funktioneller Okklusion) direkt belastet werden die Misserfolgsrate nach einem Jahr Nachuntersuchung erhöhen kann[29].

Nur bei 11 verzögert inserierten Implantaten im Vergleich zu 119 Sofortimplantaten musste ein Knochenaufbau mit PRF-Membran angewendet werden. Die Verwendung von PRF und Knochenaugmentation hatte jedoch keinen statistisch signifikanten Einfluss auf den krestalen Knochenverlust (P > 0,05). Fang et al.[30] und Rajaram et al.[31] verwendeten PRF, um den Spalt („jumping distance“) zwischen den Knochenwänden und der Oberfläche des Zirkoniumdioxidimplantats zu füllen, und stellten fest, dass dieses Verfahren eine wichtige Rolle bei der gesteuerten Knochenregeneration spielt. Die Verwendung von PRF, das Wachstumsfaktoren enthält, könnte eine wichtige Rolle bei der Steigerung der Geschwindigkeit und Qualität der Knochenbildung spielen[32]. Die Verwendung von PRF mit Knochentransplantaten könnte die Wundheilung fördern, dichteren und reiferen Knochen hervorbringen und die Handhabungs- und Stabilisierungseigenschaften von Transplantatmaterialien verbessern[33].

Die Implantatabmessungen und die Insertionsregion waren statistisch nicht mit dem krestalen Knochenverlust korreliert (P > 0,05). Insgesamt wurden 78 anteriore und 69

posteriore Implantate im Oberkiefer und 16 anteriore und 49 posteriore Implantate im Unterkiefer inseriert. Borgonovo et al[23] und Payer et al[34] stellten einen höheren Knochenverlust bei Oberkieferimplantaten als bei Unterkieferimplantaten fest; in der vorliegenden Studie wurde jedoch kein statistisch signifikanter Unterschied zwischen Oberkiefer- und Unterkieferimplantaten hinsichtlich des krestalen Knochenverlusts festgestellt ($P > 0,05$). In Übereinstimmung mit den vorliegenden Ergebnissen berichteten Monje et al[35] in ihrer systematischen Übersichtsarbeit über einen ähnlichen periimplantären marginalen Knochenverlust für Implantate mit Standardlängen (> 10 mm) und kürzeren Implantaten (< 10 mm). Im Gegensatz zu den vorliegenden Ergebnissen stellten Winkler et al[36] fest, dass kürzere Implantate und kleinere Durchmesser zu geringeren Überlebensraten führen können. Baggi et al[37] bewerteten den Einfluss von Implantatdurchmesser und -länge in einer Finite-Elemente-Analyse und stellten fest, dass Ergebnisse darauf hindeuten, dass der Implantatdurchmesser als Parameter zur Kontrolle des Risikos einer Knochenüberlastung effektiver sein könnte als die Implantatlänge.

Andere Kriterien wie Alter, Geschlecht, Diabetes und Rauchen wurden ebenfalls bewertet, um ihren Einfluss auf den krestalen Knochenverlust zu beurteilen. In der vorliegenden Studie war von diesen Faktoren nur das Rauchen mit einem höheren aber nicht statistisch signifikant erhöhten krestalen Knochenverlust verbunden ($P < 0,05$). Im Einklang damit berichteten mehrere Studien über einen signifikanten Zusammenhang zwischen Rauchen und erhöhtem marginalen Knochenverlust und niedrigeren Implantatüberlebensraten[38,39]. In einer retrospektiven Kohortenstudie, in der der Knochenverlust bei 70 Diabetikern analysiert wurde, erwiesen sich weibliche Personen und Raucher als Risikoindikatoren für marginalen Knochenverlust nach 5 Jahren Nachbeobachtung[40].

In der vorliegenden Studie wurde nach 1 Jahr Nachbeobachtung eine Überlebensrate von 100 % festgestellt. Daher kann die statistische Auswertung nur bedingt als zuverlässig angesehen werden. Wie in den Ergebnissen erwähnt nahmen 10 Patienten nicht an der Nachbeobachtung teil und schieden aus, dies ist ebenfalls als Einschränkung der Studie zu betrachten. Ein weiterer Faktor, der zu Unsicherheiten führt, ist das retrospektive Studiendesign: Die Ergebnisse beruhen auf der Genauigkeit der Patientenakten. An der vorliegenden Studie nahmen nur 15 Diabetiker teil, die alle gut medikamentös eingestellt waren und eine gute Mundhygiene hatten; dies könnte der Grund dafür sein, dass es keinen statistischen Unterschied zwischen Diabetikern

und Nicht-Diabetikern in Bezug auf den Knochenverlust gab. Es kann somit nicht festgestellt werden, dass die Verwendung von Zirkoniumdioxid-Implantaten, die angeblich biokompatibler sind als Titan-Implantate, die Ergebnisse bei Diabetikern positiv beeinflussen. Darüber hinaus wird angeregt, Studien durchzuführen mit längeren Nachbeobachtungszeiten (> 1 Jahr), um den Einfluss der verzögerten und sofortigen Insertion von einteiligen Zirkonoxidimplantaten auf den krestalen Knochenverlust genauer zu untersuchen. Weitere Studien sollten ebenfalls durchgeführt werden, um z.B. die Auswirkungen der endgültigen Versorgung und der Anzahl der prothetischen Einheiten auf den krestalen Knochenverlust zu ermitteln.

5. Zusammenfassung und Ausblick

Die klinische Erfolgsquote lag sowohl bei Sofortimplantaten als auch bei verzögerten Implantaten bei 100 %. Bei einem höheren Anteil an Sofortimplantaten wurde ein höherer krestaler Knochenverlust beobachtet, wobei jedoch kein statistisch signifikanter Unterschied im Vergleich zu verzögert gesetzten Implantaten bestand. Mit den Einschränkungen der vorliegenden Studie kann daher geschlussfolgert werden, dass die Verwendung von Zirkoniumdioxidimplantaten zu günstigen und adäquaten klinischen Ergebnissen nach einer 12-monatigen Nachbeobachtungszeit führen kann. Eine längere Nachbeobachtungszeit (> 1 Jahr) wird in weitergehenden Studien empfohlen, um den Einfluss von verzögerten und sofort gesetzten einteiligen Zirkonoxidimplantaten auf den krestalen Knochenverlust und Implantatüberleben und -erfolg längerfristig beurteilen zu können.

Summary

Purpose: To evaluate the impact of immediate and delayed zirconia implant placement on crestal bone loss and the clinical outcomes achieved with this approach 1 year after prosthetic loading. Further objectives were to evaluate the influence of age, sex, smoking, implant dimensions, platelet-rich fibrin application and location of the implants in the jawbone on the crestal bone level.

Materials and methods: Clinical and radiographic analysis were performed to evaluate the success rates of both groups. The data were statistically analyzed by a linear regression analysis.

Results: No significant difference was found between immediate and delayed implant placement concerning the amount of crestal bone loss. Sex, age, bone augmentation, diabetes and prosthetic complications did not have a statistically significant influence; only smoking had a negative and statistically significant influence on crestal bone loss ($P < 0.05$).

Conclusions: Immediate or delayed placement of one-piece zirconia implants may be a good alternative to the use of titanium implants concerning success and survival.

Literaturverzeichnis:

1. Bormann KH, Gellrich NC, Kniha H, Schild S, Weingart D, Gahlert M. A prospective clinical study to evaluate the per- formance of zirconium dioxide dental implants in single- tooth edentulous area: 3-year follow-up. BMC Oral Health 2018;18:1–9.
2. Brånemark PI. Introduction to osseointegration. In: Bråne- mark PI, Zarb GA, Albrektsson T (eds). Tissue-Integrated Dentures. Osseointegration in Clinical Dentistry. Berlin: Quintessence, 1985:11–76.
3. Blaschke C, Volz U. Soft and hard tissue response to zir- conium dioxide dental implants--A clinical study in man. Neuro Endocrinol Lett 2006;27(suppl 1):69–72.
4. Henningsen A, Smeets R, Wahidi A, et al. The feasibility of immediately loading dental implants in edentulous jaws. J Periodontal Implant Sci 2016;46:234–243.
5. Pettersson M, Kelk P, Belibasakis GN, Bylund D, Molin Thorén M, Johansson A. Titanium ions form particles that activate and execute interleukin-1β release from lipopolysaccharide-primed macrophages. J Periodontal Res 2017;52:21–32.
6. Javed F, Al-Hezaimi K, Almas K, Romanos GE. Is titanium sensitivity associated with allergic reactions in patients with dental implants? A systematic review. Clin Implant Dent Relat Res 2013;15:47–52.
7. Sicilia A, Cuesta S, Coma G, et al. Titanium allergy in dental implant patients: A clinical study on 1500 consecutive pa- tients. Clin Oral Implants Res 2008;19:823–835.
8. Apratim A, Eachempati, Krishnappa Salian KK, Singh V, Chhabra S, Shah S. Zirconia in dental implantology: A review. J Int Soc Prev Community Dent 2015;5:147–156.
9. Janner SFM, Gahlert M, Bosshardt DD, et al. Bone response to functionally loaded, two-piece zirconia implants: A pre- clinical histometric study. Clin Oral Implants Res 2018;29: 277–289.
10. Nickenig HJ, Schlegel KA, Wichmann M, Eitner S. Expres- sion of interleukin 6 and tumor necrosis factor alpha in soft tissue over ceramic and metal implant materials before uncovering: A clinical pilot study. Int J Oral Maxillofac Implants 2012;27:671–676.

11. Gahlert M, Kniha H, Weingart D, Schild S, Gellrich NC, Bor- mann KH. A prospective clinical study to evaluate the per- formance of zirconium dioxide dental implants in single- tooth gaps. Clin Oral Implants Res 2016;27:e176–e184.
12. Donovan R, Fetner A, Koutouzis T, Lundgren T. Crestal bone changes around implants with reduced abutment diameter placed non-submerged and at subcrestal positions: A 1-year radiographic evaluation. J Periodontol 2010;81:428–434.
13. Madani E, Smeets R, Freiwald E, et al. Impact of different placement depths on the crestal bone level of immediate versus delayed placed platform-switched implants. J Cra- niomaxillofac Surg 2018;46:1139–1146.
14. Barone A, Toti P, Quaranta A, Derchi G, Covani U. The clin- ical outcomes of immediate versus delayed restoration procedures on immediate implants: A comparative cohort study for single-tooth replacement. Clin Implant Dent Relat Res 2015;17:1114–1126.
15. Zhang S, Wang S, Song Y. Immediate loading for implant restoration compared with early or conventional loading: A meta-analysis. J Craniomaxillofac Surg 2017;45:793–803.
16. Ghanaati S, Booms P, Orlowska A, et al. Advanced platelet- rich fibrin: A new concept for cell- based tissue engin- eering by means of inflammatory cells. J Oral Implantol 2014;40:679–689.
17. The Swiss Biohealth Concept 2020. https://www.swiss- biohealth.com/wp-content/uploads/2020-Swiss-Bio- health-Concept-letter-us-web.pdf. Accessed [date].
18. NeoBiotech E-Catalog. https://www.neobiotechthailand. com/en/e-catalog/. Accessed 4 January 2023.
19. Correa LR, Spin-Neto R, Stavropoulos A, Schropp L, da Silveira HE, Wenzel A. Planning of dental implant size with digital panoramic radiographs, CBCT-generated pano- ramic images, and CBCT cross-sectional images. Clin Oral Implants Res 2014;25:690–695.
20. Misch CE, Perel ML, Wang HL, et al. Implant success, survival, and failure: the International Congress of Oral Implantologists (ICOI) Pisa Consensus Conference. Implant Dent 2008;17:5–15.
21. Kohal RJ, Knauf M, Larsson B, Sahlin H, Butz F. One-piece zirconia oral implants: One-year results from a prospective cohort study. 1. Single tooth replacement. J Clin Periodon- tol 2012;39:590–597.

22. Lang NP, Tonetti MS, Suvan JE, et al. Immediate implant placement with transmucosal healing in areas of aesthetic priority. A multicentre randomized-controlled clinical trial I. Surgical outcomes. Clin Oral Implants Res 2007;18:188–196.
23. Borgonovo AE, Censi R, Vavassori V, et al. Evaluation of the success criteria for zirconia dental implants: A four-year clinical and radiological study. Int J Dent 2013;2013:1–7.
24. Borgonovo AE, Fabbri A, Vavassori V, Censi R, Maiorana C. Multiple teeth replacement with endosseous one-piece yttrium-stabilized zirconia dental implants. Med Oral Patol Oral Cir Bucal 2012;17:e981–e987.
25. Brüll F, van Winkelhoff AJ, Cune MS. Zirconia dental implants: a clinical, radiographic, and microbiologic evaluation up to 3 years. Int J Oral Maxillofac Implants 2014;29:914–920.
26. Spies BC, Sperlich M, Fleiner J, Stampf S, Kohal RJ. Alu- mina reinforced zirconia implants: 1-year results from a prospective cohort investigation. Clin Oral Implants Res 2016;27:481–490.
27. Kohal RJ, Patzelt SB, Butz F, Sahlin H. One-piece zirconia
oral implants: one-year results from a prospective case series. 2. Three-unit fixed dental prosthesis (FDP) recon- struction. J Clin Periodontol 2013;40:553–562.
28. Alhammadi SH, Burnside G, Milosevic A. Clinical outcomes of single implant supported crowns versus 3-unit implant- supported fixed dental prostheses in Dubai Health Author- ity: A retrospective study. BMC Oral Health 2021;21:1–11.
29. Susarla SM, Chuang SK, Dodson TB. Delayed versus im- mediate loading of implants: survival analysis and risk factors for dental implant failure. J Oral Maxillofac Surg 2008;66:251–255.
30. Fang J, Xin XR, Li W, Wang HC, Lv HX, Zhou YM. Immediate implant placement in combination with platelet rich-fibrin into extraction sites with periapical infection in the esthetic zone: A case report and review of literature. World J Clin Cases 2021;9:960–969.
31. Rajaram V, Ramakrishnan T, Mahendra J, Namachivayam A, Priyadharshini S. Platelet-rich fibrin application in imme- diate implant placement. J Int Clin Dent Res Organ 2017;9: 35–40.
32. Devescovi V, Leonardi E, Ciapetti G, Cenni E. Growth factors in bone repair. Chir Organi Mov 2008;92:161–168.

33. Su CY, Kuo YP, Tseng YH, Su CH, Burnouf T. In vitro release of growth factors from platelet-rich fibrin (PRF): A proposal to optimize the clinical applications of PRF. Oral Surg Oral Med Oral Pathol Oral Radiol Endod 2009;108:56–61.
34. Payer M, Arnetzl V, Kirmeier R, Koller M, Arnetzl G, Jakse N. Immediate provisional restoration of single-piece zirconia implants: a prospective case series - results after 24 months of clinical function. Clin Oral Implants Res 2013;24:569–575.
35. Monje A, Suarez F, Galindo-Moreno P, García-Nogales A, Fu JH, Wang HL. A systematic review on marginal bone loss around short dental implants (<10 mm) for implant- supported fixed prostheses. Clin Oral Implants Res 2014;25: 1119–1124.
36. Winkler S, Morris HF, Ochi S. Implant survival to 36 months as related to length and diameter. Ann Periodontol 2000;5:22–31.
37. Baggi L, Cappelloni I, Di Girolamo M, Maceri F, Vairo G. The influence of implant diameter and length on stress distri- bution of osseointegrated implants related to crestal bone geometry: A three-dimensional finite element analysis. J Prosthet Dent 2008;100:422–431.
38. Levin L, Ofec R, Grossmann Y, Anner R. Periodontal disease as a risk for dental implant failure over time: A long-term historical cohort study. J Clin Periodontol 2011;38:732–737.
39. Anner R, Grossmann Y, Anner Y, Levin L. Smoking, diabetes mellitus, periodontitis, and supportive periodontal treat- ment as factors associated with dental implant survival: A long-term retrospective evaluation of patients followed for up to 10 years. Implant Dent 2010;19:57–64.
40. de Araújo Nobre M, Maló P, Gonçalves Y, Sabas A, Salvado F. Dental implants in diabetic patients: Retrospective cohort study reporting on implant survival and risk indicators for excessive marginal bone loss at 5 years. J Oral Rehabil 2016;43:863–870.

Erklärung des Eigenanteils an der Publikation

Mein Anteil an der Publikationsdissertation besteht in der Durchführung der Datenerhebung, der retrospektiven Auswertung der Daten, Literaturrecherche und Erstellung des Manuskripts.

Danksagung

Sehr geehrte Damen und Herren,

ich möchte die Gelegenheit nutzen, um meinen aufrichtigen Dank für die Unterstützung und Ermutigung während meiner publikationsbasierten Dissertation auszusprechen.

Zunächst möchte ich mich bei meinem Doktorvater, Herr (Prof. Ralf Smeets) Promotionsbetreuer und Herr (Dr. Anders Henningsen), bedanken. Ihre fachliche Expertise, Ihre Geduld und Ihr Engagement waren für den Erfolg dieser Arbeit von unschätzbarem Wert. Ihre Anleitung und konstruktiven Kritiken haben mich stets dazu ermutigt, mein Bestes zu geben und nach Exzellenz zu streben.

Ebenso möchte ich meinen Mitautoren und Kollegen danken, die eng mit mir zusammengearbeitet haben, sei es bei der Datenerhebung, der Analyse oder der Interpretation der Ergebnisse. Ihre Zusammenarbeit und ihr wertvoller Input haben zu einem umfassenden Verständnis meines Forschungsgebiets beigetragen.

Des Weiteren gilt mein Dank meinen Freunden und meiner Familie, die mich in allen Phasen dieser Dissertation unterstützt und ermutigt haben. Ihr Verständnis, eure Aufmunterungen und euer Glaube an meine Fähigkeiten haben mir geholfen, Hindernisse zu überwinden und das Ziel zu erreichen.

Schließlich möchte ich mich bei allen bedanken, die an dieser Publikation beteiligt waren und dazu beigetragen haben, dass sie verwirklicht werden konnte. Ich bin dankbar für die Erfahrungen, die ich während dieser Zeit sammeln durfte, und hoffe, dass meine Arbeit einen Beitrag zur Weiterentwicklung des Forschungsfeldes leisten kann.

Sleman Alkhouri

Der Lebenslauf wurde aus datenschutzrechtlichen Gründen entfernt

Publikationsverzeichnis:

- Ashi T, Richert R, Mancino D, Jmal H, **Alkhouri S**, Addiego F, Kharouf N, Haïkel Y. Do the Mechanical Properties of Calcium-Silicate-Based Cements Influence the Stress Distribution of Different Retrograde Cavity Preparations? Materials (Basel). 2023 Apr 14;16(8):3111. doi: 10.3390/ma16083111. PMID: 37109947; PMCID: PMC10145818.

- **Alkhouri S**, Smeets R, Stolzer C, Burg S, Volz KU, Gosau M, Henningsen A. Does placement of one-piece zirconia implants influence crestal bone loss? Retrospective evaluation 1 year after prosthetic loading. Int J Oral Implantol (Berl). 2023 Mar 2;16(1):43-51. PMID: 36861680.

- Ashi T, Mancino D, Hardan L, Bourgi R, Zghal J, Macaluso V, Al-Ashkar S, **Alkhouri S**, Haikel Y, Kharouf N. Physicochemical and Antibacterial Properties of Bioactive Retrograde Filling Materials. Bioengineering (Basel). 2022 Oct 28;9(11):624. doi: 10.3390/bioengineering9110624. PMID: 36354535; PMCID: PMC9687475.

Eidesstattliche Versicherung

Ich versichere ausdrücklich, dass ich die Arbeit selbständig und ohne fremde Hilfe verfasst, andere als die von mir angegebenen Quellen und Hilfsmittel nicht benutzt und die aus den benutzten Werken wörtlich oder inhaltlich entnommenen Stellen einzeln nach Ausgabe (Auflage und Jahr des Erscheinens), Band und Seite des benutzten Werkes kenntlich gemacht habe.

Ferner versichere ich, dass ich die Dissertation bisher nicht einem Fachvertreter an einer anderen Hochschule zur Überprüfung vorgelegt oder mich anderweitig um Zulassung zur Promotion beworben habe.

Ich erkläre mich einverstanden, dass meine Dissertation vom Dekanat der Medizinischen Fakultät mit einer gängigen Software zur Erkennung von Plagiaten überprüft werden kann.

Unterschrift: .....Sleman Alkhouri.....