Aus der Abt. für Gynäkopathologie des Instituts für Pathologie

des Universitätskrankenhauses Eppendorf, Hamburg

Direktor Prof. Dr. T. Löning

Klinisch-pathologische Nachsorgestudie von Patientinnen mit einer durch Hochfrequenz-Schlingenexzision behandelte Zervixdysplasie

D i s s e r t a t i o n

zur Erlangung des Grades eines Doktors der Medizin

dem Fachbereich Medizin der Universität Hamburg

vorgelegt von

Julia Ramírez Porras

aus Rute (Córdoba)-Spanien

Hamburg 2000

Angenommen von dem Fachbereich Medizin

der Universität Hamburg am: ***01.08.00***

Gedruckt mit Genehmigung des Fachbereichs

Medizin der Universität Hamburg

Sprecher: ***Prof. Dr. H. -P. Leichtweiß***

Referent: ***Prof. Dr. Th. Löning***

Korreferent: ----------

Meinen Eltern

ABKÜRZUNGSVERZEICHNIS

ACIS	*Adenocarcinoma in situ*
AG	Arbeitsgemeinschaft
ASCUS	*Atypical squamous cells of undeterminated significance*
atyp.	atypisch
CIN	Cervical intraepithelial neoplasia (Grad I, II und III)
CIS	*Carcinoma in situ*
DNA	*Desoxyribonucleid acid*
FA	Fraktioniertes Abradat
Entz.	Entzündung
FIGO	*Fédération Internationale de Gynécologie et d'Obstétrique.* Gynäkologische Tumoren werden durch z.T. seit 50 Jahren angewendete sog. FIGO-Stadien beschrieben. Die entspr. TNM-Klassifikation wurde daher so definiert, daß sie den FIGO- Stadien übereinstimmt.
G	Genauigkeit
gl. Dyspl.	glanduläre Dysplasie
HC	*Hybrid Capture Assay*
HE	Hysterektomie
HPV	*Human Papilloma Virus*
H-SIL	*High-grade squamous intraepithelial lesion*
Kolp.	Kolposkopie
kum.	kumuliert
LLETZ	*Large **loop** excision of the transformation zone* = Hochfrequenz-Schlingenexzision
L-SIL	*Low-grade squamous intraepithelial lesion*
n.d.	nicht durchgeführt
neg.	negativ
NP	negative Prädiktion
o.B.	ohne Befund
Pap	*„Papanicolaou-Gruppe" I, II, IIID, IVa, IVb, V* und *III* =

	Diagnoseskala in der Zytologie nach Papanicolaou
PCR	*Polymerase chain reaction*
PE	Probeexzision
PP	positive Prädiktion
RR	Resektionsrand
SPSS	*Statistical Package for Social Sciences*
TNM	Stadieneinteilung von malignen Tumoren von der *Union internationale contre le cancer* (UICC): T=Tumor, N=Nodulus, M=Metastase
TZ	Transformationszone (Umwandlungszone)
VAIN	Vaginal intraepithelial neoplasia (Grad I-III)
VIN	Vulvar intraepithelial neoplasia (Grad I-III)
WHO	*World Health Organization* (Weltgesundheitsorganisation)
ZA	Zervixabradat
Zyto.	Zytologie

INHALTSVERZEICHNIS

		Seite
Abkürzungsverzeichnis		
1.	Einleitung	1
1.1	Die Früherkennung des Zervixkarzinoms	1
1.2	Vorläuferkonzepte zur Entstehung des Zervixkarzinoms	1
1.3	Rolle der HPV-Infektion	4
1.4	Häufigkeit und Epidemiologie	5
1.5	Problematik der Dysplasiediagnose	6
1.5.1	Lokalisation und Ausdehnung	6
1.5.2	Klinische Diagnostik	6
1.5.3	Zytologie	9
1.5.4	Histologische Abklärung	12
1.5.5	Nutzen der HPV-Bestimmung	13
1.6	Therapie der Zervixdysplasien	15
1.7	Problemdarstellung und Ziel der Arbeit	17
2.	Material und Methoden	18
2.1	Grundlage	18
2.2	Hochfrequenz-Schlingenexzision	19
2.2.1	Anlage	19
2.2.2	Durchführung	20
2.2.3	Histologische Untersuchung	20
3.	Befunde	23
4.	Diskussion	49
5.	Zusammenfassung	56
6.	Anhang	58
7.	Literaturverzeichnis	77
Danksagung		91
Lebenslauf		92
Erklärung		93

1. EINLEITUNG

1.1 Die Früherkennung des Zervixkarzinoms

Ein invasives Karzinom ist nur bedingt heilbar. Je weiter fortgeschritten es ist, umso geringer sind die Heilungschancen. Es kommt also darauf an, mit der Behandlung so früh wie möglich zu beginnen. Voraussetzung dafür ist, das Karzinom in einem frühen Entwicklungsstadium zu erkennen, bevor die Heilung durch lokale oder allgemeine Ausbreitung gefährdet ist.
Die für alle Karzinomarten und -lokalisationen beispielhafte Erkenntnis von der stufenweisen Entstehung eines bösartigen Tumors ist im gynäkologischen Fachgebiet am Zervixkarzinom gewonnen worden. Ursache dafür, daß Ruge und Veit mit der „Stückchendiagnose“ schon Ende des vorherigen Jahrhunderts [Ruge, Veit 1878], Robert Meyer mit seiner exakten morphologischen Bearbeitung im ersten Drittel dieses Jahrhunderts [Meyer 1930], Hinselmann mit der Entwicklung der Kolposkopie Anfang der zwanziger Jahre und Papanicolaou mit der Zytologie [Hinselmann 1934, Papanicolaou 1943], die zuerst an der Zervix erfolgreich eingesetzt wurde, ein paar Jahre später Pionierarbeit leisten konnten, war, daß das Zervixkarzinom ein relativ häufiges Karzinom ist, das mit Hilfe einer äußeren, nicht invasiven Untersuchung durch einfache, zumutbare, effektive und preiswerte Methoden zu erkennen ist [Löning 1999].

1.2 Vorläuferkonzepte zur Entstehung des Zervixkarzinoms

1886 beschrieb J. Williams als erster die Existenz nichtinvasiver Epithelanomalien in der Umgebung invasiver Plattenepithelkarzinome der Cervix uteri. A. C. Broders griff 1930 dafür den Terminus „Carcinoma in situ” auf, den Schottlander und Kermauner geprägt hatten. Daß dieses dem invasiven Zervixkarzinom um Monate bis Jahre vorangeht, belegten Smith und Pemberton 1929. Es konnte auch gezeigt werden, daß sich unbehandelte Carcinomata in situ in invasive Plattenepithelkarzinome weiterentwickeln.
In den folgenden Jahren erkannte man, daß viele Frauen epitheliale Abnormitäten der Cervix uteri aufwiesen, welche zytologisch und histologisch weniger ausgeprägt waren als Carcinomata in situ. Für diese prägten Reagan und Harmonic 1956 den Begriff „Dysplasie” [Reagan 1956]. Dysplastische Plattenepithelien zeigen histologische und zytologische Veränderungen, deren Ausdehnung zwischen denen normaler und in-situ-karzinomatöser

liegen. Reagan beschrieb abnorme Zellen, welche Basalzellen ähneln, aber gewisse Kernabnormitäten aufwiesen. Abhängig davon, welcher Anteil der Epitheldicke von diesen Zellen eingenommen wurde, unterschied er geringe (unteres Drittel), mittlere (untere zwei Drittel) und schwere Dysplasien (ganze Dicke). Zytologisch sollten Dyskaryosen (= Kernabnormitäten) oberflächlicher Schichten geringen Dysplasien, Dyskaryosen mittlerer Schichten mittleren Dysplasien entsprechen. Die Unterscheidung zwischen schwerer Dysplasie und Carcinoma in situ sollte sich lediglich auf den Nachweis einer Lage abgeflachter Epithelzellen auf der Oberfläche der ersteren gründen [Wied 1961]. Man glaubte, daß diese Einteilung die Wahrscheinlichkeit einer malignen Entartung der betreffenden Schleimhautläsionen widerspiegeln würde. In den späten sechziger Jahren wurde dann aber die ungenügende Reproduzierbarkeit der Unterscheidung zwischen diesen beiden Diagnosen belegt.

Richart konnte 1973 zeigen, daß es sich bei den Zell- und Gewebsveränderungen von Dysplasien und Carcinomata in situ des Plattenepithels qualitativ um dieselben handelt, wobei sie quantitativ unterschiedlich ausgeprägt sind [Richart 1973]. Er führte daher das Konzept der zervikalen intraepithelialen Neoplasie (CIN) ein. CIN I entsprach einer geringen, CIN II einer mittleren und CIN III einer schweren Dysplasie bzw. einem Carcinoma in situ. Das CIN-Konzept implizierte, daß diese Läsionen abhängig von der Schwere ihrer Ausprägung ein unterschiedliches Risiko bergen, sich in ein invasives Zervixkarzinom weiterzuentwickeln. Eine der Unstimmigkeiten der CIN-Nomenklatur bestand darin, daß auch Läsionen, von denen allgemein angenommen wird, daß sie sich in hohem Prozentsatz zurückbilden (bei 62% geringer Dysplasien insbesondere bei Low-risk-HPV-Infektionen) [Schiffman 1993], als Neoplasie bezeichnet wurden. Diese fehlerhafte Bezeichnung führte bei vielen Klinikern zu dem Mißverständnis, es handele sich bereits um eine echte, therapiebedürftige Neoplasie im Sinne einer autonomen und progressiven Wucherung. Obwohl diese Nomenklatur therapeutische Implikationen zuließ, war immer strittig, was mit CIN-II-Fällen zu geschehen habe. In der zytologischen Nomenklatur nahm man an, daß eine Dysplasie sowohl einer gutartigen als auch einer potentiell bösartigen Läsion entsprechen könne, während die Zellen eines Carcinoma in situ als definitiv maligne angesehen wurden.

In den letzten zehn Jahren haben neue Informationen zur Ätiologie des Zervixkarzinoms zu einer weiteren Änderung des Konzeptes für seine Vorläuferläsionen und zu einer dementsprechend modifizierten Nomenklatur geführt. Es ist nun allgemein akzeptiert, daß

das Zervixkarzinom und seine Vorstufen meist durch bestimmte Typen von HPV (*Human papillomavirus*) zumindest mitverursacht wird [zur Hausen 1994]. Dabei stellte sich heraus, daß eine Grundprämisse der CIN-Nomenklatur nicht korrekt war. Das Spektrum kontinuierlich erscheinender histologischer und zytologischer Veränderungen reflektierte nämlich nicht einen einzigen Krankheitsprozeß in verschiedenen Stadien seiner Entwicklung, sondern vielmehr zwei verschiedene biologische Entitäten: Zum einen eine produktive virale Infektion und zum anderen einen echten neoplastischen Prozeß des Plattenepithels [Luft 1992].

Im Jahre 1990 wurde von Richart eine noch weiter vereinfachende Einteilung in „Low"- und „High"-grade-Läsionen vorgeschlagen [Richart 1990], die in ähnlicher Weise auch den zytologischen Diagnosen des Bethesda-Systems zugrunde liegt [Kurman 1991]. Die als *Low-grade*-Läsionen (L-SIL=Low-grade squamous intraepithelial lesion) bezeichneten produktiven HPV-Infektionen sind meist selbstlimitierend und resultieren in flachen, nur selten in exophytischen Veränderungen. Sie werden von allen der 22 verschiedenen HPV-Typen verursacht. Es ist auffällig, daß diese Veränderungen der Zervixschleimhaut DNA-diploid oder polyploid sind. Die Zellen zeigen eine perinukleäre Höhlenbildung und Kernabnormitäten. In der Vergangenheit wurden diese Läsionen als koilozytotische Atypie, Koilozytose, flache Kondylome, geringe Dysplasie oder CIN I bezeichnet.

High-grade-Läsionen (H-SIL=High-grade squamous intraepithelial lesion) repräsentieren dagegen echte intraepitheliale Neoplasien, die ein Potential zur Entwicklung invasiver Karzinome haben. Sie sind mit den HPV-Typen 16, 18, 31 u.a. assoziiert. Diese Läsionen zeigen abnorme, proliferierende, basaloide Zellen und wurden bisher als mittlere und schwere Dysplasie, Carcinoma in situ, CIN II und III bezeichnet. Low-und High-risk-Läsionen sind demnach beide durch HP-Viren verursacht (s.u.).

Damit hat die Bethesda-Nomenklatur II den z. T. irreführenden Ausdruck „Neoplasie" zurückgezogen [Kurman 1994]. Nun erfüllen aber H-SIL die Bedingungen für eine echte Neoplasie, ohne so genannt zu werden. Vorteilhaft an der neuen Bethesda-Nomenklatur ist, daß sie die vermeintliche Biologie der Läsionen besser wiedergibt, als die alte CIN-Nomenklatur und daher unmittelbare therapeutische Konsequenzen hat: *„low grade lesions"* werden lediglich beobachtet, *„high grade lesions"* werden behandelt. Im Unterschied zur Münchner Nomenklatur II [Wagner 1990] verlegt die Bethesda-Nomenklatur II die therapeutische Interventionsschwelle zwischen L-SIL und H-SIL bzw. zwischen geringe Dysplasie und mittlere/schwere Dysplasie [Luft 1992].

Der Gebrauch einer einheitlichen Nomenklatur für Zytologie und Histologie sollte helfen, Mißverständnisse zwischen Pathologen, Zytologen und Klinikern zu vermeiden, die zu fehlerhaften Therapien führen könnten.

1.3 Rolle der HPV-Infektion

Nachdem bereits im letzten Jahrhundert postuliert wurde, wird es heutzutage anerkannt, daß HP-Viren alle Wirbeltiere infizieren können. Sie verursachen in erster Linie aber nicht ausschließlich Plattenepithelneoplasien [Shope 1933, Rous 1936, Kidd 1940]. Bei Menschen sind mehr als 70 Virustypen kloniert worden, von denen etwa zwei Dutzend im Anogenitalbereich vorkommen [de Villiers 1994]. HPV-Infektionen stellen die häufigste Geschlechtskrankheit dar [Koutsky 1988]. Es ist heute allgemein akzeptiert, daß Infektionen durch diese sexuell übertragbaren Agentien in fast 100% der Fälle an der Karzinogenese der Zervix beteiligt sind. Diese gemeinsame Ätiologie sowie die Entwicklung der invasiven Tumoren aus definierten Vorstufen tragen dazu bei, daß Zervixkarzinome ein interessantes Modellsystem der Krebsentstehung darstellen. Die große Mehrzahl dieser Zervixdysplasien ist ätiologisch mit einer HPV-Infektion verknüpft, wobei die HPV-Nachweisrate von ca. 65% in CIN I auf über 90% in CIN III ansteigt. In Karzinomen liegt sie bei Verwendung der hochempfindlichen PCR bei fast 100% [Bosch 1995].
Epidemiologische und In-vitro-Untersuchungen haben gezeigt, daß einige der HPV-Typen, die *High risk*-Typen 16, 18, 31 u.a., Proteine (E6, E7) kodieren, die die Stabilität des Zellzyklus und des Genoms beeinflussen [Blanton 1991]. In situ-Hybridisierungs-versuche haben ergeben, daß die E6/E7-Genexpression mit zunehmendem Dysplasiegrad deutlich ansteigt [Dürst 1992]. Persistierende Infektionen mit *High risk*-Typen (meist HPV 16, aber auch HPV 18, 31 u.a.) sind mit einem erhöhten Progressionsrisiko verbunden [Lörinz 1992].
Die Progression von der leichten zur schweren Zervixdysplasie sowie zum invasiven Karzinom geht mit einer zunehmenden Expression viraler Onkogene einher, die direkt in die Regulation des Zellzyklus und die Stabilität des Genoms eingreifen [Zur Hausen 1994].
Trotz dieser Gemeinsamkeiten bleibt vieles in der Entstehung dieser Tumoren ungeklärt. So sucht man noch nach eindeutigen Kriterien für die Prognose der verschiedenen Dysplasiegrade, wobei man neben zytologischen Untersuchungen zunehmend

molekularbiologische Verfahren einbezieht (HPV-Typisierung, HPV-Integration, Klonalitätsanalysen u.a.).

1.4 Häufigkeit und Epidemiologie

Anhand epidemiologischer Untersuchungen zur Häufigkeit gynäkologischer Malignome lassen sich weltweit ganz unterschiedliche Haufigkeitsangaben ermitteln. Für das Zervixkarzinom liegt z. B. in den Ländern der Dritten Welt eine besonders hohe Rate von 72,8 auf 100 000 Frauen (Kolumbien) vor. Demgegenüber beträgt die Rate der Zervixkarzinome in den industrialisierten Ländern 10,1 pro 100 000 Frauen (USA). Im Jahre 1995 sind ca. 15 000 Zervixkarzinome in den USA diagnostiziert worden und galten in 5000 Fällen als Todesursache [Wingo 1995]. Der Erfolg der Screeningprogramme läßt sich anhand der deutlichen Inzidenzratenabnahme von 32,6 pro 10^5 Frauen in den vierziger bis zu 8,3 pro 10^5 Frauen in den achtziger Jahren durch die Feststellung und Behandlung in einem noch nicht fortgeschrittenen Stadium ablesen. Somit hat sich die Rate der Zervixkarzinome in diesen vierzig Jahren stark reduziert. Trotzdem bleibt das Zervixkarzinom das häufigste Karzinom der Genitalien und stellt weltweit die vierthäufigste Todesursache bei Frauen dar [Brinton 1992].

Schwere Dysplasien (CIN III/CIS) sind etwa viermal häufiger als invasive Karzinome. Man schätzt die Inzidenz von leichter Dysplasie (L-SIL) auf $2{,}5 \times 10^6$ Fälle pro Jahr und die Kosten für die Diagnose und Therapie dieser Läsionen auf etwa sechs Millionen Dollar pro Jahr [Herbst 1992].

Die besonders günstigen Voraussetzungen für die Früherkennung des Zervixkarzinoms wurden anläßlich einer soeben stattgefundenen Konsensuskonferenz neuerlich deutlich gemacht (National Institute of Health Consensus Development Conference-Statement on Cervical Cancer 1997) [Baltzer 1999]. Um so bedauerlicher ist es, daß die Beteiligungsrate am Zervixkarzinomscreening in Deutschland mit 30% unverändert niedrig ist [Schrage 1993].

1.5 Problematik der Dysplasiediagnose

Wichtige Voraussetzung für die abgestufte Behandlung der Entwicklungsstadien des Zervixkarzinoms ist die frühzeitige und exakte Diagnose.

1.5.1 Lokalisation und Ausdehnung

Dysplasien treten vorwiegend in der Metaplasie- bzw. Transformationszone auf [Burghardt 1970]. Lediglich ca. 3% sind ausschließlich ektozervikal und etwa 10% endozervikal lokalisiert. Die Verteilung der Kondylome der Zervix ist ähnlich. Über 90% entstehen in der Metaplasiezone und nur 6% in der Ektozervix. Bei simultanem Auftreten sind Kondylome aber im allgemeinen weiter vaginalwärts als Dysplasien lokalisiert [Saito 1987]. Das paßt zu der Erfahrung, daß leichte Dysplasien in der Regel weiter vaginalwärts und schwere Dysplasien/CIS mehr endozervikal liegen.

1.5.2 Klinische Diagnostik

Die AG Zervixpathologie und Kolposkopie der Deutschen Gesellschaft für Gynäkologie und Geburtshilfe [Heinrich 1998] hat im Jahre 1998 Leitlinien für die Diagnostik und Therapie intraepithelialer Neoplasien der Cervix uteri herausgegeben. Nach diesen Empfehlungen gehören Inspektion und Palpation, Kolposkopie, Zytologie, Biopsie und Zervixabrasio zu einer effizienten Dysplasie-Diagnostik.

Inspektion. Am Anfang jeder gynäkologischen Untersuchung steht die Spiegeleinstellung von Scheide und Portio vaginalis uteri. Bei Betrachtung der Portio mit bloßem Auge unter guter Beleuchtung kann man nur relativ grobe Veränderungen erkennen. Man orientiert sich an Form, Größe und Lage der Portio und an makroskopisch erfaßbaren Befunden wie Polypen, Kondylomen oder fortgeschrittenen Karzinomen. Der „rote Fleck“ (Erythroplakie) im Bereich des äußeren Muttermundes, ist die makroskopische Erscheinungsform der Ektopie bzw. der Umwandlungszone, in der sich die frühen Vorgänge der Karzinomentstehung abspielen. Er kann aber auch bereits einen malignen Prozeß verkörpern. Daher muß der nächste Schritt die Untersuchung des Muttermundes mit einem Vergrößerungsglas sein.

Kolposkopie. Die Zervixdysplasie ist asymptomatisch, selten werden unspezifische Beschwerden angegeben (vaginaler Ausfluß, lokale Reizzustände). Dysplasien gehen mit typischen Schleimhautveränderungen einher, die oft erst kolposkopisch als flache, leicht gewellte oder papilläre Bezirke sichtbar werden. Die Lupenuntersuchung der Scheide und Portiooberfläche (10- bis 30fache Vergrößerung) wurde von Hinselmann im Jahre 1938 in Hamburg entwickelt und fand von hier aus nationale und internationale Verbreitung. Nach Auftragen von 2- bis 3%iger Essigsäure stellen sich Dysplasien als essigweiße Schleimhautbezirke dar. Mit Schiller'scher Jodlösung lassen sich glykogenreiche reife Plattenepithelien (braun) von glykogenarmen atypischen Epithelien (farblos oder gelb) unterscheiden [Schiller 1928]. Glykogenarme unreife Plattenepithelmetaplasien und Regenerationsepithelien sind kolposkopisch naturgemäß nicht sicher von Dysplasien abgrenzbar [Stegner 1988]. Die Kolposkopie ist die Grundlage für eine sorgfältige und effiziente Krebsvorsorge der Zervix. Die fehlende Honorierung durch Punktwert-verteilende Gremien führt gegenwärtig leider zu einem Rückgang in der Anwendung dieser Methode. Schwierig erscheint häufig die Einordnung und Klassifikation kolposkopischer Befunde. Jahrzehntelange Diskussionen um eine einheitliche Nomenklatur und der unkritische Gebrauch histologischer Termini haben für zusätzliche Verwirrung gesorgt. Ein vorläufiger Schlußpunkt dieses Streites wurde nach dem internationalen Kolposkopiekongreß in Rom 1990 gesetzt. Erstmalig wurden dort kolposkopische Befunde in eine klare Beziehung zur histologischen Diagnose gesetzt. In Anlehnung an diese Konferenz wird heute von der deutschen Arbeitsgemeinschaft für Zervixpathologie und Kolposkopie die Anwendung des Europäischen Nomenklaturvorschlages empfohlen [Coupez 1990]. Eine deutsche Fassung ist in Tab. 1 wiedergegeben [Menton 1998].

Tab. 1 Internationale kolposkopische Nomenklatur, Rom 1990. Modifizierte Zusammenfassung nach Burghardt u. Mitarb. [Burghardt 1989] und Seidl [Seidl 1990]

Klassifikation	**Kolposkopische Befunde**	**Histologisches Korrelat**
Normalbefunde	originäres Plattenepithel Ektopie normale Transformationszone (TZ)	glykogenhaltiges Plattenepithel Zylinderepithel reife Metaplasie
Gruppe 0 (ungewöhnliche T-Zone, nicht verdächtig)	jod-negatives Areal ohne essigpositive Reaktion	nicht-glykogenhaltiges, akanthotisches Epithel
Gruppe 1 (zweifelhaft)	flache Leukoplakie flaches, essigpositives Areal regelmäßige Punktierung regelmäßiges Mosaik keine Niveaudifferenz	nicht-glykogenhaltiges, akanthotisches Epithel CIN I (CIN II, III) Para-/Hyperkeratose
Gruppe 2 (verdächtig)	erhabene Leukoplakie opakes, essigpositives Areal grobe, unregelmäßige Punktierung/Mosaik Niveaudifferenzen	CIN I, II, III mikroinvasives Karzinom Para-/Hyperkeratose
Verdacht auf Invasion	pathologische Gefäße	invasive Neoplasie
Invasives Karzinom	pathologische Gefäße	invasive Neoplasie
HPV-Läsionen	I exophytisches Kondylom II flaches Kondylom III essigpositive Punktierung	kondylomatöse oder virustypische Läsionen
Gruppe M (*mixed*) Sonstige Befunde	Polypen, Zervizitis, Adenose, Ovula Nabothi	
Gruppe U (*unsatisfactory*) Nicht beurteilbare Befunde	Transformationszone nicht einsehbar	

1.5.3 Zytologie

Die Frühdiagnostik bzw. Screeninguntersuchung an der Portio vaginalis uteri wird durch den zytologischen Befund ergänzt. Der zytologischen Diagnose kommt ein hoher Stellenwert zu, aber es ist stets im Bewußtsein zu halten, daß auch diese Methode nicht fehlerfrei ist und ein blindes Vertrauen im Einzelfall zu schwerwiegenden Folgen führen kann. Daher ist die Kombination mit der Kolposkopie so wichtig: Zeigt der Kolposkopische Befund Auffälligkeiten, die durch die Zytologie nicht bestätigt werden, muß diese Diskrepanz geklärt werden. Damit verringert sich die Fehlerquote deutlich, die Qualität des Screenings wird entscheidend verbessert.

Bei der Zytologie sind die falsch-negativen Befunde die gefährlichen Fehler. Ein falsch-positiver Befund führt zwar u. U. zu einer Überbehandlung, gefährdet aber die Patientin nicht vital. Zwei Drittel der falsch-negativen Befunde haben ihre Ursache in der Qualität des Abstrichs, ein Drittel in der Qualität der Abstrichbeurteilung. Die Qualität des Abstriches beginnt mit der sorgfältigen Entnahme. Dazu gehören ein Abstrich von der Portiooberfläche und einer aus dem Zervixkanal, die beide nebeneinander auf einem Objektträger ausgestrichen werden. Für den Zervixabstrich empfiehlt sich die Verwendung eines trockenen Watteträgers, der im Zervixkanal mehrfach gedreht wird. Der Portioabstrich kann mit einem Watteträger oder einem Holzspatel entnommen werden [Stegner 1973]. Der endozervikale Abstrich ist außerordentlich wichtig, denn er erfaßt das Gebiet, das der kolposkopischen Betrachtung nur bedingt zugänglich ist. Ist der äußere Muttermund für den Watteträger zu eng, kommt man in den meisten Fällen mit der Zervixbürste weiter. Zuviel Gewalt bedingt aber Blutungen, die wiederum die zytologische Beurteilbarkeit einschränken. Daher ist es in solchen Fällen wichtig, mit Östrogenen[1] vorzubehandeln, wodurch sich meist der äußere Muttermund mit dem Zerxikanal erweitert und besser passieren läßt.

Auch das Ausstreichen auf dem Objektträger muß gekonnt sein. Es ist wichtig, das Instrument in der Längsrichtung mit leichtem Druck abzustreichen oder abzurollen. Ein

---

[1]Östrogenbehandlung zur Verbesserung der Abstrichqualität:
Estriol lokal, tgl. 0,5-1 mg für 7 Tage.
Estradiol parenteral, 10 mg einmalig.
Estradiol oral, tgl. 4 mg für 5 Tage.
Ethinylestradiolpropansulfonal (Turisteron) oral 1 mg einmalig.
Abstrich jeweils etwa 10 Tage nach Therapiebeginn.

Hin- und Herrühren auf dem Objektträger führt zur Beschädigung der empfindlichen Zellen und zu einer Unordnung, die dem Zytologen die Zuordnung der Zellen erschwert.
Neben der Entnahmetechnik ist die richtige Fixierung für die Qualität des Abstriche am wichtigsten. Ein schlecht fixierter Abstrich läßt sich auch mit guten Farbstoffen nur schlecht färben und dann mikroskopisch nicht exakt beurteilen. Der Abstrich muß für mindestens 20 Minuten in 96%igem Äthyl- oder Isopropylalkohol fixiert werden. Wegen der Verdunstung des Alkohols darf das Fixiergefäß nicht auf warmem Untergrund stehen, und die Fixierflüssigkeit ist alle drei Tage komplett zu erneuern, nicht nur nachzufüllen. Fixiersprays sind nur in Ausnahmefällen zu verwenden, denn auch hier kommt es zu einer Verdunstung, so daß die Reste des Sprays die zytologischen Abstriche mehrere Tage unauswertbar machen können.
Wichtig ist weiterhin die exakte Erhebung der Anamnese und der klinischen Befunde auf dem Untersuchungsbogen, der kolposkopische Befund, wann die letzte Menstruation war, ob Hormone eingenommen werden, ob Operationen, Bestrahlungen oder Chemotherapien vorausgegangen sind, ob eine Entzündung vorliegt und ob eine lokale Behandlung erfolgte. Wurde bei einem vorangegangenen Abstrich vom Zytologen wegen einer Unklarheit die Wiederholung des Abstriches nach einer Entzündungs- oder Hormonbehandlung gefordert, so muß diese auch durchgeführt werden, weil sonst die Wiederholung des Abstriches sinnlos, unwirtschaftlich und fahrlässig ist. Bei der Wiederholung sollte auch der vom Zytologen empfohlene Zeitabstand eingehalten werden, wenn nicht der klinische Befund ein anderes Handeln verlangt. Zu rasch wiederholte Abstriche bringen oft wegen eines eventuellen Abräumeffektes keine ausreichende Zellausbeute.
Durch sorgfältige Beschriftung des Objektträgers und Dokumentation in den Unterlagen ist eine Verwechslung der Objekträger zu vermeiden.
Schließlich ist immer der zytologische mit dem klinischen Befund zu korrelieren. Offensichtliche Diskrepanzen müssen durch Wiederholung von Kolposkopie und Zytologie oder durch weiterführende Maßnahmen geklärt werden.
Die Beurteilung des zytologischen Abstriches obliegt dem dafür qualifizierten und zugelassenen Zytologen. Die zytologische Untersuchung ist an die Einhaltung der Maßnahmen zur Qualitätssicherung gebunden, die von der Bundesärztekammer am 17.12.1993 verabschiedet wurden. Für den klinisch tätigen Arzt ist die richtige Interpretation der zytologischen Befunde sehr wichtig. In Deutschland ist durch den Beschluß der Bundesärztekammer die Münchner Nomenklatur II für verbindlich erklärt

worden [Wagner 1990]. Die Münchner Nomenklatur modifiziert die vom „Vater“ der Zytologie, Papanicolaou, eingeführte 5teilige Diagnoseskala, die ihm zu Ehren die Abkürzung „Pap“ vor der numerischen Diagnose trägt. Das „Pap“ wird zwar in der Münchner Nomenklatur nicht ausdrücklich gefordert, ist in der Praxis aber weit verbreitet und sollte beibehalten werden (Tab. 2). Man unterscheidet Befunde von Pap I bis Pap V. Die Gruppen II bis IV haben noch Unterteilungen. Die Bedeutung der einzelnen Befunde und deren Konsequenzen sind aus der Tabelle 2 mit der Münchner Nomenklatur II zu entnehmen.

In Abweichung von der Münchner Nomenklatur wird in der Praxis häufig eine Kategorie IIW (Wiederholung) oder IIK (Kontrolle) für solche Befunde verwendet, die der Zytologe zwar für gutartig, aber doch kontrollbedüftig hält. Diese Befunde können in der Masse der Gruppe II, die zusammen mit der Gruppe I mindestens 95% der Abstriche ausmachen, untergehen. Der Anteil der Befunde IIW bzw. IIK an allen zytologischen Abstrichen beträgt 2-4%. Nach der vom Zytologen empfohlenen Zeitspanne und Behandlung ist der Abstrich zu wiederholen. Größte Aufmerksamkeit verlangt die Gruppe III. Der Zytologe kann den betreffenden Abstrich nicht eindeutig bewerten und auch einen bösartigen Prozeß nicht ausschließen. Ein solcher Abstrich muß nach der empfohlenen Behandlung innerhalb einer kurzen Zeitspanne wiederholt werden. Läßt sich auch dann eine Klärung nicht herbeiführen, d.h. bleibt der Befund in der Kategorie III, ist eine histologische Abklärung erforderlich. Bei Verwendung der Gruppe IIW bzw. IIK mit den kontrollbedürftigen, aber für sicher gutartig gehaltenen Veränderungen beträgt der Anteil der Gruppe III an allen zytologischen Befunden weniger als 0,5% [Beck 1996]

Die Gruppen IIID bis V sind zytologisch eindeutige Befunde. Die Gruppe IIID umfaßt die Zellen mit Verdacht auf eine leichte (CIN I) und eine mittlere (CIN II) Dysplasie. Der Zytologe sollte angeben, welchen Grad der Dysplasie er vermutet, da die Konsequenzen unterschiedlich sind. Die Häufigkeit der Diagnose IIID liegt bei 1%. Bei der Gruppe IVa besteht der Verdacht auf eine schwere Dysplasie bzw. ein Carcinoma in situ, also auf eine CIN III. Bei dieser Diagnose muß eine Behandlung erfolgen. Zytologische Kontrollen sind in einem solchen Fall nur ganz ausnahmsweise zu akzeptieren, z.B. bei einer Schwangerschaft oder wenn sich die Patientin trotz umfassender Aufklärung nicht behandeln läßt. Die Häufigkeit der Gruppe IVa liegt bei 0,3% der Abstriche.

Bei der Gruppe IVb läßt sich zytologisch der Verdacht auf ein bereits invasives Wachstum einer CIN III nicht sicher ausschließen. Hier muß unverzüglich die histologische Klärung

vorgenommen werden. Die Diagnose ist selten und betrifft etwa 0,01% der Abstriche [Beck 1996].
Bei der Gruppe V besteht der dringende Verdacht auf einen bereits fortgeschrittenen bösartigen Tumor. Der Verdacht ist unverzüglich histologisch abzuklären. Da Karzinome an der Oberfläche oft nekrotisch und stark entzündlich verändert sind, kann die Zahl der Tumorzellen im Abstrich sehr gering und die zytologische Diagnose schwierig sein. Die Häufigkeit des invasiven Karzinoms hängt von den Untersuchungsbedingungen der weiblichen Bevölkerung ab und beträgt in Deutschland, bezogen auf alle zytologischen Abstriche, 0,01-0,03% [Beck 1996].
Außer zur Zellbeurteilung auf die Dignität wird im zytologischen Befund zur Qualität des Abstrichs, zum Proliferationsgrad des Epithels, also dem hormonellen Einfluß, und zu den nachweisbaren Mikroorganismen sowie entzündlichen Folgeerscheinungen Stellung genommen.
Bei der Wertung der zytologischen Befunde ist zu berücksichtigen, daß auch bei guter Abstrichqualität die zytologische Diagnose subjektiven Einflüssen unterliegt, also von der Erfahrung und der Konzentration des Zytologen abhängig ist. Die Beurteilung der Einzelzelle kann sehr schwierig sein. In einem guten Abstrich sind mehrere zigtausend Zellen vorhanden, von denen nur wenige krankhaft verändert sein können, aber doch gefunden werden müssen. Deshalb gibt es bei falsch-negativen Befunden neben den häufigeren Abstrichfehlern auch Beurteilungsfehler.
Die zytologische Diagnose ist immer im Zusammenhang mit dem klinischen Bild, insbesondere mit dem kolposkopischen Befund, zu sehen.

1.5.4 Histologische Abklärung

Die histologische Untersuchung wird mittels Biopsie (Ektozervix) oder Zervixabrasio (Endozervix) durchgeführt. Die Zervixabrasio (Endozervikale Curettage) dient der Abklärung suspekter zytologischer Befunde des endozervikalen Abstrichs. Es kann das Risiko gemindert werden, hochsitzende Dysplasien oder subklinische Zervixkarzinome zu übersehen [Soisson 1988]. Die Indikation sollte deshalb bei Frauen über 45 Jahren und bei kolposkopisch nicht sicher beurteilbarer Umwandlungszone großzügig gestellt werden. Hatch et al geben an, daß in knapp einem Drittel der Fälle mit unklarem bzw. negativem kolposkopischen Status zusätzliche diagnostische Informationen gewonnen werden [Hatch

1995]. Anderseits sind falsch-negative Befunde naturgemäß gerade bei der Zervixabrasio möglich [Spirtos 1987].

1.5.5 Nutzen der HPV-Bestimmung

Epidemiologische und molekularbiologische Untersuchungen haben unser Wissen über die Entstehung von Zervixkarzinomen und ihren Vorstufen deutlich erweitert. Sicher ist heute, daß fast 100% dieser Tumore mit bestimmten, onkogenen Papillomavirus-Typen assoziiert sind und daß virale Onkoproteine für die Transformation zum malignen Phänotyp verantwortlich sind. Obwohl für die Diagnostik von invasiven Zervixkarzinomen und schweren Dysplasien auch heute noch die klassische Histologie und Zytologie mit herkömmlichen Färbungen ausreichen, liefert eine HPV-Bestimmung mit den heute verfügbaren, hochempfindlichen Methoden wie Polymerase-Kettenreaktion (PCR) und Hybrid Capture Assay (HC) wichtige ergänzende Informationen für Diagnose und Therapieplanung bei Patientinnen mit unklarem zytologischen Befund (Pap II K bzw. ASCUS) oder mit Zeichen einer leichten Dysplasie [Milde-Langosch 1999].

Tabelle 2

Münchner Nomenklatur II (Vorstand der Deutschen Gesellschaft für Zytologie 1998)

A. Qualität des Abstriches

1. ausreichend
2. bedingt ausreichend
3. nicht ausreichend

Bei Abstrichen mit bedingt ausreichender oder nicht ausreichender Qualität ist die Ursache hierfür anzugeben. Beispiele für mögliche Ursachen einer bedingt ausreichenden oder nicht ausreichenden Qualität des Abstrichs:

- zu wenig Zellmaterial
- unzureichende Fixierung
- schwere degenerative Zellveränderungen
- starke Entzündung
- stark blutiger Abstrich
- starke Zellüberlagerungen
- keine endozervikalen Zellen

B. Proliferationsgrad

Angabe nach A. Schmitt [Schmitt 1953]

C. Mikroorganismen

- Döderlein-Flora mit oder ohne Zytolyse
- bakterielle Mischflora
- Kokkenflora/Gardnerella
- Pilze
- Trichomonaden
- sonstige

D. Klassifikation zytologischer Befunde

Gruppe	**Begriffsdefinitionen der Gruppen**
I	Normales Zellbild, dem Alter entsprechend, einschließlich leichter entzündlicher und degenerativer Veränderungen sowie bakterieller Zytolyse
II	Deutlich entzündliche Veränderungen an Zellen des Platten- und zervikalen Zylinderepithels. Zellen aus Regenerationsepithel, unreife metaplastische Zellen, stärkere degenerative Zellveränderungen, Para- und Hyperkeratosezellen. Normale Endometriumzellen, auch nach der Menopause. Ferner spezielle Zellbilder wie follikuläre Zervizitis, Zellveränderungen bei IUP, Zeichen einer HPV-Infektion ohne wesentliche Kernveränderungen, Zeichen einer Herpes- oder Zytomegalievirusinfektion *Empfehlung*: Gegebenenfalls zytologische Kontrolle, Zeitabstand je nach klinischem Befund - eventuell nach vorheriger Entzündungsbehandlung oder Aufhellung durch Hormongaben.
IIID	Zellen einer Dysplasie leichten bis mäßigen Grades (Zeichen einer HPV-Infektion sollten besonders erwähnt werden) *Empfehlung*: Kolposkopisch-zytologische Kontrolle in 3 Monaten.
IVa	Zellen einer schweren Dysplasie oder eines Carcinoma in situ (Zeichen einer HPV-Infektion sollten besonders erwähnt werden). *Empfehlung*: Kolposkopisch-zytologische Kontrolle und histologische Klärung.
IVb	Zellen einer schweren Dysplasie oder eines Carcinoma in situ, Zellen eines invasiven Karzinoms nicht auszuschließen. *Empfehlung*: Kolposkopisch-zytologische Kontrolle und histologische Klärung.
V	Zellen eines malignen Tumors - Zellen eines Plattenepithelkarzinoms - Zellen eines Adenokarzinoms, möglichst mit Hinweis, ob endometrialen, endozervikalen oder extrauterinen Ursprungs - Zellen sonstiger maligner Geschwülste *Empfehlung*: Kolposkopisch-zytologische Kontrolle und histologische Klärung.
III	Unklarer Befund: - Schwere entzündliche, degenerative oder iatrogene Zellveränderungen, die eine sichere Beurteilung zwischen gut- und bösartig nicht zulassen. - Auffällige Zellen eines Drüsenepithels, deren Herkunft aus einem Karzinom nicht sicher auszuschließen ist, möglichst mit Hinweis, ob die Zellen endometrialen, endozervikalen oder extrauterinen Ursprung sind. *Empfehlung*: Je nach klinischem und kolposkopischem Befund kurzfristige zytologische Kontrolle oder sofortige histologische Abklärung.

1.6 Therapie der Zervixdysplasien

Maßgebend für das klinische Vorgehen ist die durch Kolposkopie, Zytologie und Histologie ermittelte Art der Läsion sowie deren Topographie und Ausdehnung (Abb. 1). Dabei wird zunehmend eine organerhaltende und gewebsschonende Behandlung insbesondere bei jungen Frauen ohne abgeschlossene Familienplanung angestrebt. Nach den Leitlinien der AG Zervixpathologie und Kolposkopie [Heinrich 1998] sind in Abhängigkeit vom Dysplasiegrad unterschiedliche therapeutische Verfahren möglich. Die Oberflächendestruktion, bei der hauptsächlich der CO_2-Laser eingesetzt wird, dient zur Behandlung ektozervikaler, kolposkopisch gut einsehbarer Befunde. Bei destruierenden Maßnahmen (Elektrokoagulation, Kryokoagulation, CO_2-Vaporisation) ist zu berücksichtigen, daß eine exakte prätherapeutische histologische Klärung unerläßlich ist. Die Versagerrate nach *Elektrokoagulation* liegt bei 10-15%. Interessant ist, daß die Versagerrate unabhängig vom Schweregrad der Läsion war [Chanen 1995]. Der Erfolg bzw. die Versagerrate nach *Kryokoagulation* zeigt eine deutliche Abhängigkeit vom Schweregrad der Veränderung [Hatch 1995]. Nach *Laservaporisation* ist entsprechend den Angaben der Literatur in 5-11% der Fälle mit einer Persistenz zu rechnen [Shingelton u. Orr 1995].

Die ablative Therapie der Portio und Zervix wird heute überwiegend mittels der Hochfrequenz-Schlingenexzision *(Large loop excision of the transformation zone: LLETZ)* durchgeführt. Wegen der guten histologischen Beurteilbarkeit der Resektaträndер und der Möglichkeit der ambulanten Behandlung (siehe Material und Methoden) setzt sich diese Methode insbesondere in den angloamerikanischen Ländern immer mehr als Standardverfahren durch [Baumann 2000]. Die Messerkonisation sollte vor allem bei Verdacht auf Mikroinvasion oder Adenocarcinoma in situ eingesetzt werden.

Neue therapeutische Ansätze sind Maßnahmen zur Prävention oder Behandlung einer HPV-Infektion. In beide Richtungen zielen experimentelle und klinische Studien einer Vakzination. Zur lokalen und systemischen Behandlung werden Interferone getestet.

Abb. 1 Vorgehensweise bei den zytologischen Befunden Pap IIID und IVa [Schneider 1995]

GRUPPE III D

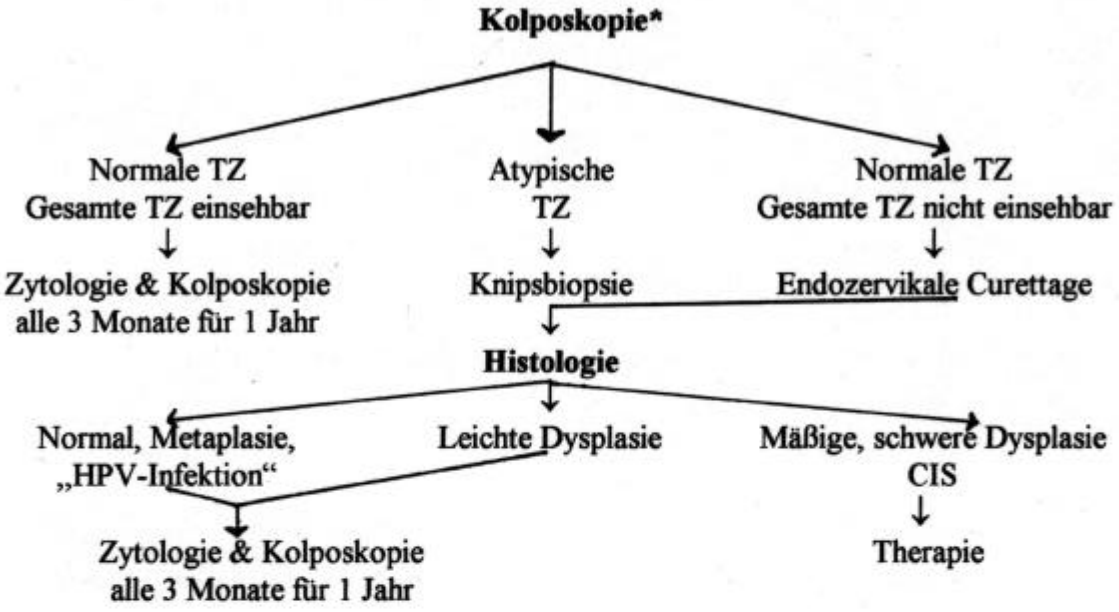

*alternativ rein zytologische Verlaufskontrolle in 3-monatigem Abstand bis zu 1 Jahr, dann histologische Abklärung

GRUPPE IV a

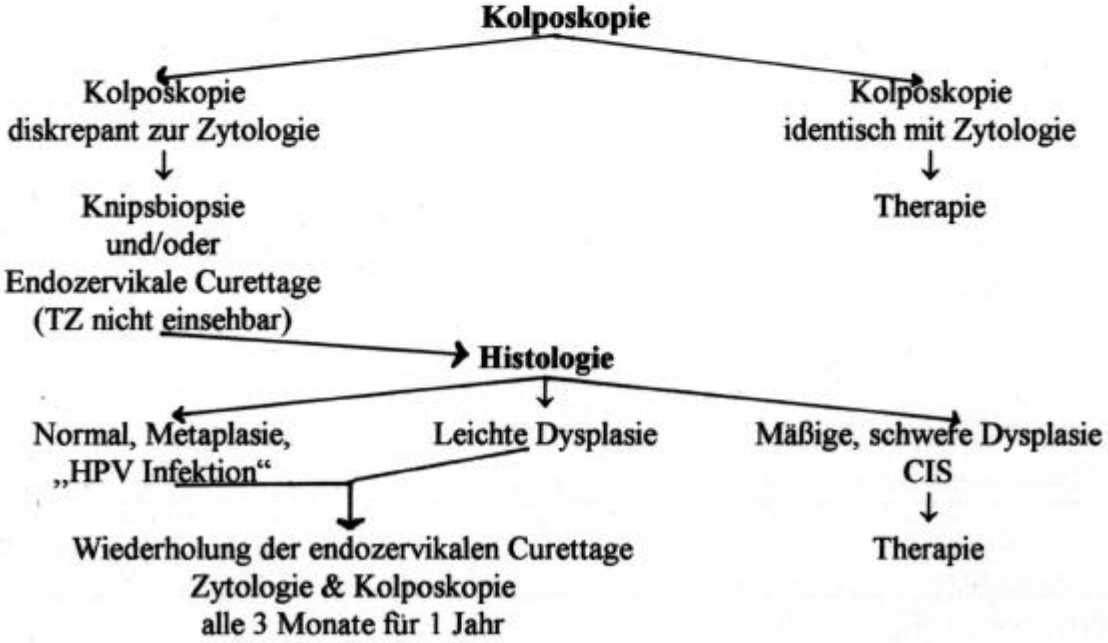

1.7 Problemdarstellung und Ziel der Arbeit

Wegen der hohen Inzidenzrate (s.o.) und des Auftretens in den reproduktiven Jahren spielen die Zervixdysplasien unter den gynäkologischen Erkrankungen eine besondere Rolle. Der Zusammenhang zwischen der Entstehung der Dysplasien bzw. Zervixkarzinome und einer HPV-Infektion läßt erkennen, daß es sich bei der Ätiologie dieser Malignome in erster Linie um einen infektiösen Prozeß handelt. Daher ist zu erwarten, daß die zukünftigen Therapiemaßnahmen zu einer primären Prävention (z.B. Vakzination) gehören. Bis heute kann man diesen Patientinnen nur eine sekundäre Prävention mit einer effizienten Vorsorgeuntersuchung anbieten. Dadurch, daß die meisten Patientinnen ihre Familienplanung aufgrund ihres Lebensalters noch nicht abgeschlossen haben, sollten radikale Therapiemaßnahmen ausgeschlossen werden. Es ist allgemein akzeptiert, daß die Messerkonisation eine ausgezeichnete Methode für die Behandlung einer Dysplasie darstellt. Leider ist diese Behandlungsmethode aber mit Komplikationsraten bis zu 20% verbunden (z. B. Zervixstenose) und kann, insbesondere bei Patientinnen mit Kinderwunsch, zu Fertilitätsstörungen führen.
Das Ziel dieser Arbeit ist es, die Wirksamkeit der Hochfrequenz-Schlingenexzision bei der Behandlung der Patientinnen mit Zervixdysplasie als alternative Methode zu den bisher durchgeführten Verfahren zu untersuchen. Angesichts der notwendigen Verlaufskontrollen soll weiterhin die optimale Frequenz und Dauer der Nachuntersuchungen sowie die Art der Untersuchungsmethoden nach Anwendung dieses Verfahrens bestimmt werden .

2. MATERIAL UND METHODEN

2.1 Grundlage

Grundlage für diese Arbeit ist eine retrospektive Studie an 101 Patientinnen, die entweder nach dem Nachweis im Papanicolaou-Test für Zellen einer hochgradigen Zervixdysplasie, einer rezidivierenden Pap IIID und/oder nach einem suspekten kolposkopischen Befund in den Jahren 1996-97 in die Dysplasiesprechstunde der Universitäts-Frauenklinik Eppendorf (Direktor: Prof. Dr. F. Jänicke) überwiesen wurden und mittels einer Hochfrequenz-Schlingenexzision (*Large loop-excision of the transformation zone: LLETZ*) behandelt wurden.

Die Patientinnen wurden in dieser Sprechstunde zytologisch und kolposkopisch nochmals untersucht. Eine HPV-Infektion im cervico-vaginalen Abstrich wurde mittels einer PCR (*Polymerase chain reaction*) untersucht. Dabei wurden sowohl *consensus primers* [Manos 1989] als auch typspezifische *primers* für HPV 16 [Cornelissen 1990] verwendet.

Gewebsproben zur histologischen Diagnose wurden unter kolposkopischer Kontrolle mittels einer Knipsbiopsie entnommen. Bei negativem kolposkopischen Befund wurde eine Zervixabrasio durchgeführt.

Patientinnen, bei denen die zytologische bzw. kolposkopische Untersuchung nicht in dieser Sprechstunde durchgeführt wurde oder Patientinnen, die wegen einer Zervixdysplasie vorbehandelt worden waren, wurden in dieser Studie nicht berücksichtigt. Auch Patientinnen ohne histologische Bestätigung einer Zervixdysplasie, d.h. mit rezidivierender Pap IIID bei einem histologisch nachgewiesenen Entzündungsprozeβ wurden von dieser Studie ausgeschlossen.

Die Patientinnen wurden bei den darauffolgenden zytologisch-kolposkopischen Kontrollen 3, 6, 12, 18 und 24 Monate nach der Behandlung untersucht. Die dreimonatige Kontrolle wurde bei den meisten Patientinnen in der Dysplasiesprechstunde der Universitäts-Frauenklinik durchgeführt. Die übrigen Kontrollen (6, 12 , 18 und 24 Monate) wurden zum Teil von den betreuenden niedergelassenen FrauenärztInnen vorgenommen.

Alle erforderlichen Therapiemaßnahmen wurden in der Universitäts-Frauenklinik durchgeführt.

Die gesamten Daten wurden mittels des Computerprogramms SPSS 8.0 (Statistical Product and Service Solutions) bearbeitet.

2.2 Hochfrequenz-Schlingenexzision

2.2.1 Anlage

Das ERBOTOM ICC 300 von der Firma Erbe (Deutschland) ist ein universell anwendbares Hochfrequenz-Chirurgiegerät, das insbesondere durch definitive Einstellbarkeit verschiedener Schnitt- und/oder Koagulationsqualitäten sowie deren sichere Reproduzierbarkeit gekennzeichnet ist.
Die Qualität eines Schnittes ist insbesondere durch den Grad und die Tiefe der thermischen Koagulationszone der Schnittränder beschreibbar. Bezüglich des Grades der thermischen Gewebsschädigung kann zwischen Koagulation, Desikkation, Karbonisation und Vaporisation bzw. Verbrennung mit Rauchbildung unterschieden werden. Während Karbonisation und Vaporisation von Gewebe in der Regel beim Schneiden unerwünschte Nebeneffekte sind, welche die postoperative Wundheilung negativ beeinflussen, wird die Koagulation und/oder Desikkation der Schnittränder wegen des hierdurch entstehenden Hämostaseeffekts insbesondere bei Operationen an stark vaskularisierten oder an parenchymatösen Geweben zur spontanen Blutstillung genutzt. Mit Rücksicht auf eine ungestörte postoperative Wundheilung sollten der Grad und die Tiefe der thermischen Koagulation der Schnittränder möglichst gering sein. Mit Rücksicht auf eine effiziente Hämostase sollte die Tiefe der Koagulations- und/oder Desikkationszone der Schnittränder andererseits möglichst groß sein. Diese verschiedenen Schnittqualitäten können mit dem ERBOTOM ICC 300 definitiv reproduzierbar und weitgehend unabhängig von der Tiefe der Schnittführung realisiert werden. Bezüglich der Tiefe der thermischen Koagulations- und/oder Desikkationszone der Schnittränder kann unter vier verschiedenen Schnittqualitäten (Effekten) gewählt werden. Durch diese automatische Regelung der HF-Spannung bleibt die Breite der Koagulationszone unabhängig von Geschwindigkeit und Tiefe der Schnittführung unbeeinträchtigt.
Das Erbotom ist mit einer Drahtschlinge (*Loop*) verbunden, deren Griff isoliert ist. Schnitt, Koagulation oder eine Mischung von beiden kann durch ein Pedal oder einen per Hand zu bedienenden Schalter gewählt werden. Die dünne (0,20 mm im Durchmesser) wiederverwendbare Schlinge ist aus hartem rostfreien Stahl und in verschiedenen Größen und Formen verfügbar.

2.2.2 Durchführung

Um eine bessere Darstellung und vollständige Exzision der Transformationszone zu erreichen, wird das Verfahren unter kolposkopischer Kontrolle und meistens unter Vollnarkose durchgeführt. Lokalanästhetikum (Lidocain 0,5% oder Xylonest 0,2%) wird zusätzlich injiziert, um die Analgetika- und Hämostatikeffekte zu verstärken.
Man empfiehlt unter Schiller'scher Jodprobe, 5 mm außerhalb der Umwandlungszonengrenze mit dem Schnitt anzufangen. Um die Umwandlungszone vollständig zu exzidieren, muß man die Schlinge 7-8 mm tief in die Zervix einführen und sie daraufhin langsam und vorsichtig von einer Seite zur anderen wieder an die Portiooberfläche heranführen [Prendiville 1989].
Eine zusätzliche Exzision des endozervikalen Bereiches (Zervix-Loop) mit einer kleineren Schlinge (5 mm) ist routinemäβig durchgeführt worden. Eine Zervixabrasio wurde bei 40 Patientinnen durchgeführt.

2.2.3 Histologische Untersuchung

Die in der Regel relativ flachen Exzidate sollten postoperativ (möglichst vom Operateur) auf einer Korkplatte befestigt und erst dann formalinfixiert werden. Üblicherweise werden die kolposkopischen und histologischen Befunde im Uhrzeigersinn angegeben, wobei 12 Uhr die Mitte der vorderen Muttermundslippe symphysenwärts darstellt. Hier sollte auch die Fadenmarkierung durch den Operateur erfolgen. Das fadenmarkierte Präparat der Portio-Loop, das dem ektozervikalen Anteil entspricht, kann wie ein Konus zugeschnitten werden. In der Abteilung für Gynäkopathologie des Universitäts-Krankenhauses Eppendorf (Direktor: Prof. Dr. Th. Löning) wird der *Segmentale Zuschnitt (sog. Tortentechnik)* praktiziert. Der Zuschnitt beginnt bei 12 Uhr. Je nach Größe wird der Konus in 12 oder 16 Sektoren zerlegt und in entsprechend gekennzeichnete Kapseln eingebettet. Die Schnittseite der Sektoren wird mit Tusche markiert, um beim Gießen der Paraffinblöckchen die Orientierung zu erleichtern. Von jedem Paraffinblock werden mindestens vier bis sechs Stufenschnitte angefertigt. Das Exzidat der Zervix-Loop sollte ebenfalls postoperativ aufgespannt und zusätzlich im Bereich des endozervikalen Absetzungsrandes nadel- bzw. faden oder farbmarkiert werden. Nach Einbettung in toto (vaginalwärts gerichtete Seite als Schnittfläche) erfolgt die Aufarbeitung in Stufenschnitten. Alternativ kann der endozervikale Resektatrand separat eingebettet und geschnitten werden [Horn 1999].

Nach der routinären Hämatoxilin-Eosin-Färbung wurden die Schnitte von Pathologen beurteilt und bewertet. Die Tumorklassifikation und das „Grading“ des Zervixkarzinoms richtet sich nach der WHO-Einteilung von 1994 [Scully 1994] und der TNM-Klassifikation von 1997 [Wittekind 1997] (Tab. 3). Wesentliche Voraussetzung für die adäquate morphologische Beurteilung ist die Übersendung eines intakten und entsprechend markierten Präparates[2].

[2]Als Diagnose des Loop-Exzidates wird die höchstgradige bewiesene Dysplasie (entweder in im Portio- oder im Zervix-Exzidat) genommen.
Als endgültige Diagnose wird die höchstgradige Dysplasie aus allen durchgeführten histologischen Untersuchungen (Knipsbiopsie, Loop-Exzidate, Konisation, Hysterektomie) genommen.

Tab. 3 TNM-Kategorien/FIGO-Stadien für das Zervixkarzinom

TNM-Kategorien	**FIGO-Stadien**	
TX		Primärtumor kann nicht beurteilt werden.
T0		Kein Anhalt für Primärtumor.
Tis	0	Carcinoma in situ (präinvasives Karzinom)
T1	**I**	Zervixkarzinom begrenzt auf den Uterus (die Ausdehnung zum Corpus uteri sollte dabei unbeachtet bleiben).
T1a	IA	Invasives Karzinom, ausschließlich mikroskopisch diagnostiziert. Alle makroskopisch sichtbaren Läsionen -sogar mit oberflächlicher Invasion- werden als T1b/Stadium IB klassifiziert.
T1a1	IA1	Tumor mit einer Stromainvasion von 3,0 mm oder weniger und 7,0 mm oder weniger in größter horizontaler Ausdehnung.
T1a2	IA2	Tumor mit einer Stromainvasion von mehr als 3,0 mm, aber nicht mehr als 5,0 mm und 7,0 mm oder weniger in größter horizontaler Ausdehnung.
T1b	IB	Klinisch (makroskopisch) sichtbare Läsion, auf die Zervix beschränkt oder mikroskopische Läsion (>T1a2/IA2).
T1b1	IB1	Klinisch (makroskopisch) sichtbare Läsion 4,0 cm oder weniger in größter Ausdehnung.
T1b2	IB2	Klinisch (makroskopisch) sichtbare Läsion von mehr als 4,0 cm in größter Ausdehnung.
T2	**II**	Zervixkarzinom infiltriert jenseits des Uterus, aber nicht bis zur Beckenwand und nicht bis zum unteren Drittel der Vagina.
T2a	IIA	Ohne Infiltration des Parametriums.
T2b	IIB	Mit Infiltration des Parametriums.
T3	**III**	Zervixkarzinom breitet sich bis zur Beckenwand aus und/oder befällt unteres Drittel der Vagina und/oder verursacht Hydronephrose oder stumme Niere.
T3a	IIIA	Tumor befällt unteres Drittel der Vagina, keine Ausbreitung zur Beckenwand.
T3b	IIIB	Tumor breitet sich bis zur Beckenwand aus und/oder verursacht Hydronephrose oder stumme Niere.
T4	**IVA**	Tumor infiltriert Schleimhaut von Blase oder Rektum und/oder überschreitet die Grenzen des kleinen Beckens.
M1	**IVB**	Fernmetastasen

3. BEFUNDE

Der **Median** des Alsters der behandelten Patientinnen lag bei 31 Jahren. Zur Zeit der Behandlung war die jüngste Patientin 21 und die älteste 67 Jahre alt. Der Median des Alsters der Patientinnen mit der endgültigen Diagnose CIS/CIN III/ACIS betrug 30 Jahre, mit der endgültigen Diagnose CIN I/CIN II betrug es 35 Jahre und mit der endgültigen Diagnose invasives Karzinom (FIGO IA-IB) 44 Jahre, (s. Abb.2 und Anhang-Tab 1a, 1b). Der durchgeführte Kruskal-Wallis Test beweist eine Assoziation zwischen Alter und endgültiger Diagnose (p = 0,000), d.h. bei jüngeren Patientinnen wird eine schwere Dysplasie häufiger diagnostiziert als eine leicht-mittelschwere Dysplasie. Die Patientinnen mit invasivem Karzinom sind etwa 14 Jahre älter.

Abb.2 Verteilug der Patientinnen nach Alter und Histologie der Loop-Exzidate

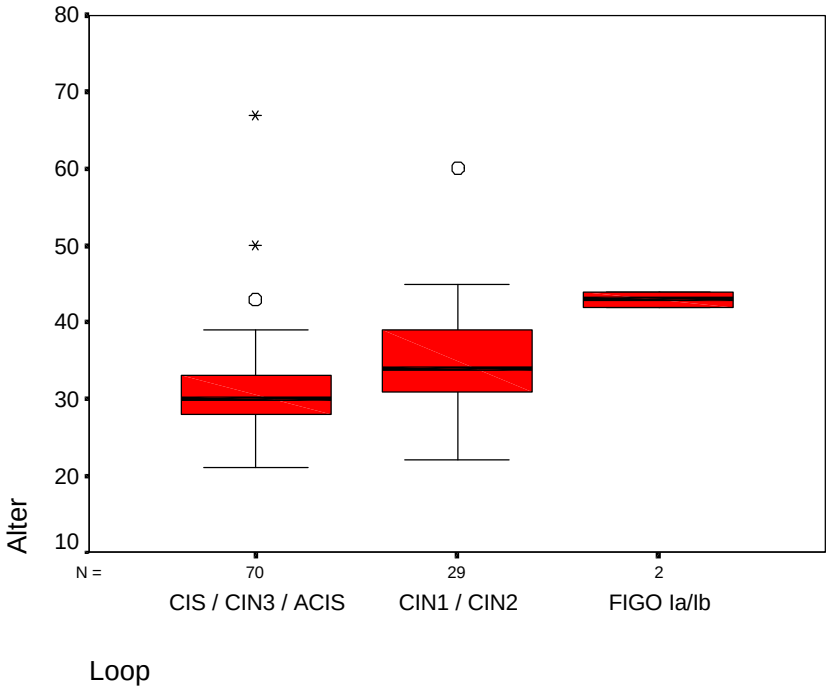

Bei allen Patientinnen wurde vor dem Biopsieverfahren ein Abstrich für **Zytologie** entnommen. 53 Abstriche wurden in die Gruppe IVa eingestuft, davon hatten 27 Patientinnen CIS im Loop-Exzidat, 15 CIN III, neun CIN II (eine Patientin mit glandulärer Dysplasie) und zwei Patientinnen hatten ein invasives Karzinom (FIGO IA bzw. IB). 30 Patientinnen wurden mit Pap III D bewertet, von denen zehn CIS (eine Patientin mit glandulärer Dysplasie), acht CIN III, fünf CIN II und sechs CIN I hatten. Eine Patientin

hatte ein ACIS in Kombination mit einer CIN II. Zehn Patientinnen zeigten im Papanicolaou Test nur HPV-assoziierte Veränderungen im Sinne eines Pap IIK. Histologisch zeigten die Diagnosen fünf Mal eine CIN I, zwei mal eine CIN II, zwei mal eine CIN III und eine ein CIS. Drei Patientinnen wurden als Pap IVb eingestuft, eine Patientin hatte ein CIS, eine CIN III und eine CIN II mit glandulärer Dysplasie. Drei Patientinnen wurden nach Pap III eingruppiert, davon hatten zwei CIN III und die dritte hatte CIN I (CIN III in der Knipsbiopsie). Eine Patientin mit einem Pap V zeigte histologisch ein CIS im Loop-Exzidat, aber ein mikroinvasives Karzinom in der Hysterektomie. Nur eine Patientin mit einem CIS im Loop-Exzidat wurde zytologisch als Pap II eingestuft. Diese Patientin hatte einen auffälligen kolposkopischen Befund und eine CIN III in der Knipsbiopsie (Tab. 4, Abb. 3-4 und Anhang-Tab. 2).

Es wurde keine signifikante Assoziation zwischen Alter und Zytologie bei dem durchgefürten Kruskal-Wallis Test gefunden (p = 0,105).

Tab. 4 Zytologie/endgültige Diagnose Kreuztabelle

Zytologie * Endgültige Diagnose Kreuztabelle

			Endgültige Diagnose			
			CIS / CIN3 / ACIS	CIN1 / CIN2	FIGO Ia/Ib	Gesamt
Zytologie	II	Anzahl	1			1
		Zeilen%	100,0%			100,0%
	II-HPV	Anzahl	5	5		10
		Zeilen%	50,0%	50,0%		100,0%
	III D	Anzahl	25	5		30
		Zeilen%	83,3%	16,7%		100,0%
	IVa	Anzahl	44	7	2	53
		Zeilen%	83,0%	13,2%	3,8%	100,0%
	IVb	Anzahl	2	1		3
		Zeilen%	66,7%	33,3%		100,0%
	V	Anzahl			1	1
		Zeilen%			100,0%	100,0%
	III	Anzahl	3			3
		Zeilen%	100,0%			100,0%
Gesamt		Anzahl	80	18	3	101
		Zeilen%	79,2%	17,8%	3,0%	100,0%

Abb.3 Verteilung der Zytologie nach Alter

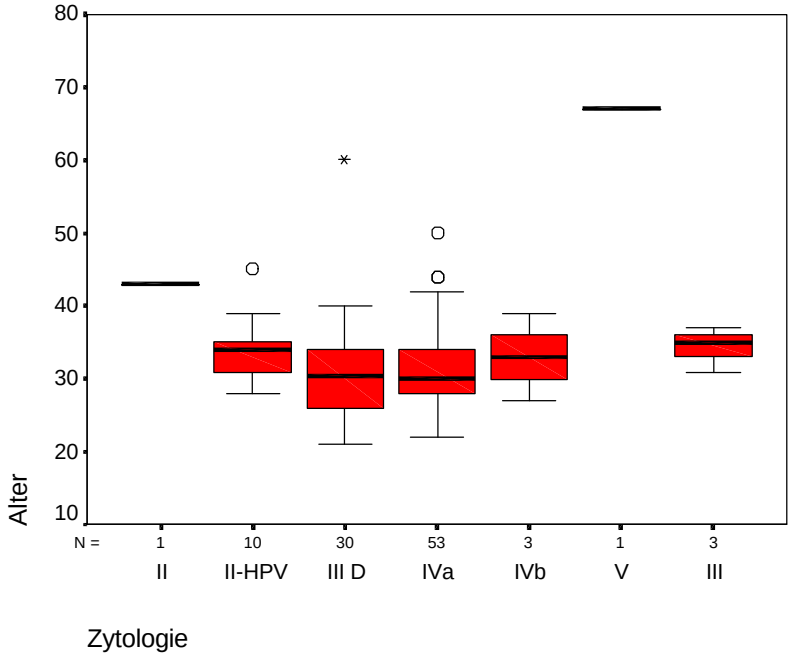

Abb.4. Verteilung der Zytologie nach Pap-Gruppen

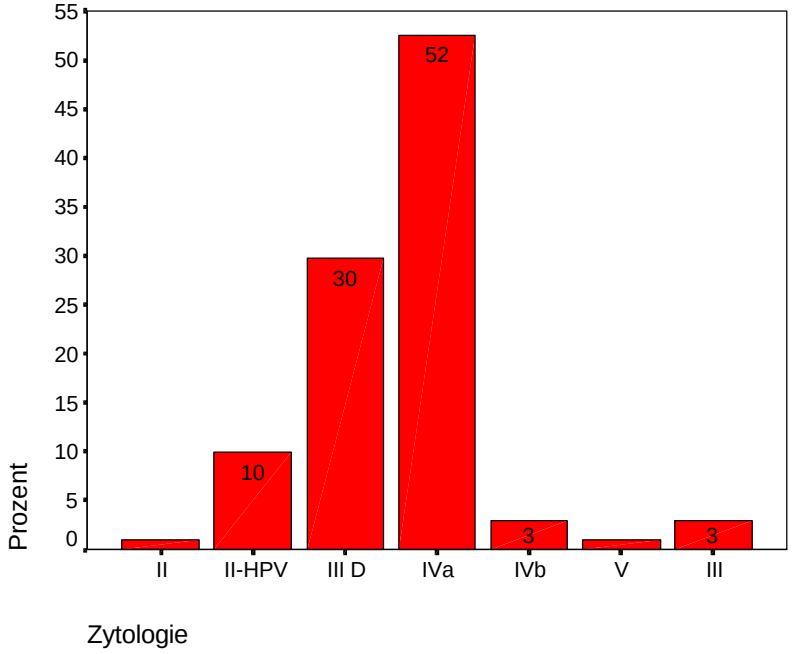

Die **Kolposkopie** ergab den *Verdacht auf Invasion* bei neun Patientinnen, von denen fünf ein CIS, drei eine CIN III und eine Patientin ein invasives Karzinom (FIGO IB) aufwiesen. 38 Patientinnen wurden in die Gruppe 2 (*verdächtig*) in der Kolposkopie eingestuft. Dies zeigten in der histologischen Diagnose 24 Mal ein CIS, zehn Mal eine CIN III, ein mal eine CIN II und einmal eine CIN I-Läsion. Ein histologisches Präparat wies ein ACIS in

Kombination mit einer CIN II und bei einer Patientin wurde ein Mikrokarzinom (FIGO IA) befundet. Von den 37 Patientinnen der Gruppe 1 (*zweifelhaft)* in der Kolposkopie, hatten 18 ein CIS, acht eine CIN III, sieben eine CIN II und vier eine CIN I-Läsion. Bei drei Patientinnen war die Kolposkopie nicht auffällig (Anhang-Tab. 3a-3b). Der exakte Test nach Fisher ergab eine signifikante Assoziation zwischen Kolposkopie und endgültiger Diagnose (p=0,002), aber keine Signifikanz für die Assoziation Kolposkopie/Zytologie (p=0,897) (Anhang-Tab. 4).

Bei 89 Patientinnen ist die unter kolposkopischer Kontrolle durchgeführte **Knipsbiopsie** vorhanden, deren Histologieverteilung hinsichtlich Übereinstimmung und Abweichung zur endgültigen Histologie im Anhang-Tab.5a-5b ersichtlich ist.
Die Tabelle 6-Anhang zeigt die Verteilung der Zytologie nach der Histologie der Knipsbiopsie (p = 0,218).

Tab. 5 PE-Histologie/Histologie des Loop-Exzidates bzw. Uterus-Messerkonisates Kreuztabelle

	Histologie des Loop-Exzidates (Histologie des Uterus/Messerkonisates)			
PE-Histologie	CIS/CIN III/ACIS	CIN I/CIN II	FIGO IA/IB	Gesamt
Negativ	1	1		2
CIS/CIN III/ ACIS	56 (2 Negativ) (1 CIN I) (1 CIN I +gl.Dyspl.) **(1 FIGO IA)**	11 (1 Negativ)	2 (1 Negativ) (1 Gl. Dysplasie)	69
CIN I/CIN II	5	8		13
HPV		1		1
Entzündung	1	1		2
Gl. Dysplasie		1		1
Unreife Metaplasie	1			1
Gesamt	64	23	2	89

Bei 93 Patientinnen wurde eine **HPV-Infektion** mittels einer PCR (*polimerase chain reaction*) analysiert. In 20 Fällen (21,50%) konnte man die DNA der Viren nicht nachweisen. Bei 39 Patientinnen (41,93%) war ein positiver Befund in Bezug auf *consensus primers* erhoben worden und bei 34 Patientinnen (36,56%) ergab sich ein positiver Befund für den HPV-Typ 16 (Abb. 5-6) (Anhang-Tab. 7-8).

Abb. 5 Verteilung der HPV-Bestimmung

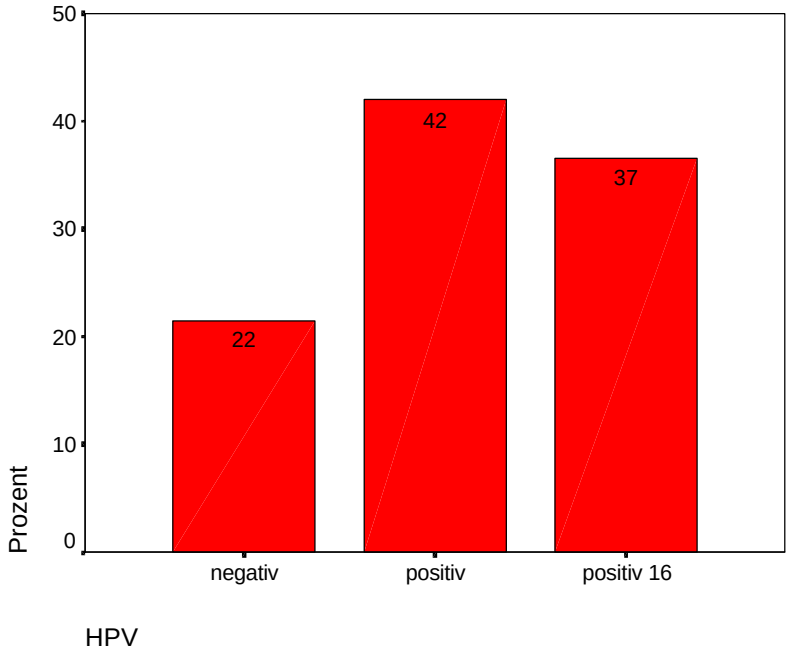

In dieser Studie konnte keine signifikante Assoziation von HPV-Befunden und Alter nachgewiesen werden (p = 0,678).

Abb. 6 Verteilung der HPV-Bestimmung nach Alter

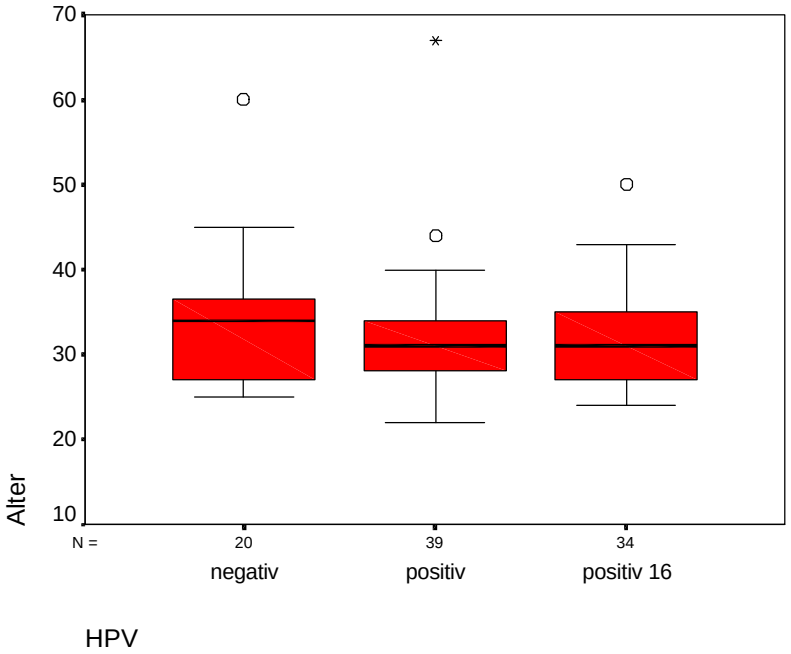

Tab. 6 HPV-Infektion/endgültige Diagnose Kreuztabelle

HPV * Endgültige Diagnose Kreuztabelle

			Endgültige Diagnose			
			CIS / CIN3 / ACIS	CIN1 / CIN2	FIGO Ia/Ib	Gesamt
HPV	negativ	Anzahl	13	7		20
		Zeilen%	65,0%	35,0%		100,0%
	positiv	Anzahl	32	5	2	39
		Zeilen%	82,1%	12,8%	5,1%	100,0%
	positiv 16	Anzahl	29	4	1	34
		Zeilen%	85,3%	11,8%	2,9%	100,0%
Gesamt		Anzahl	74	16	3	93
		Zeilen%	79,6%	17,2%	3,2%	100,0%

Von den 101 untersuchten **Loop-Exzidaten** (Abb. 7-8) waren bei 56 Fallen (55,44%) die endozervikalen Resektaträndер frei von Dysplasie. Bei 34 Fallen (33,66%) wurden Residuen der Dysplasie im endozervikalen Resektionsrand nachgewiesen, vier (3,96%) zeigten einen positiven Befund im ektozervikalen Resektionsrand und vier (3,96%) in beiden endo- und ektozervikalen Resektionsrändern. In drei (2,97%) Fällen waren die Resektionsränder aufgrund des Desikkationseffektes nicht beurteilbar (Anhang-Tab. 9a-b, 10a-b).

Abb. 7 Verteilung der Loop-Histologie

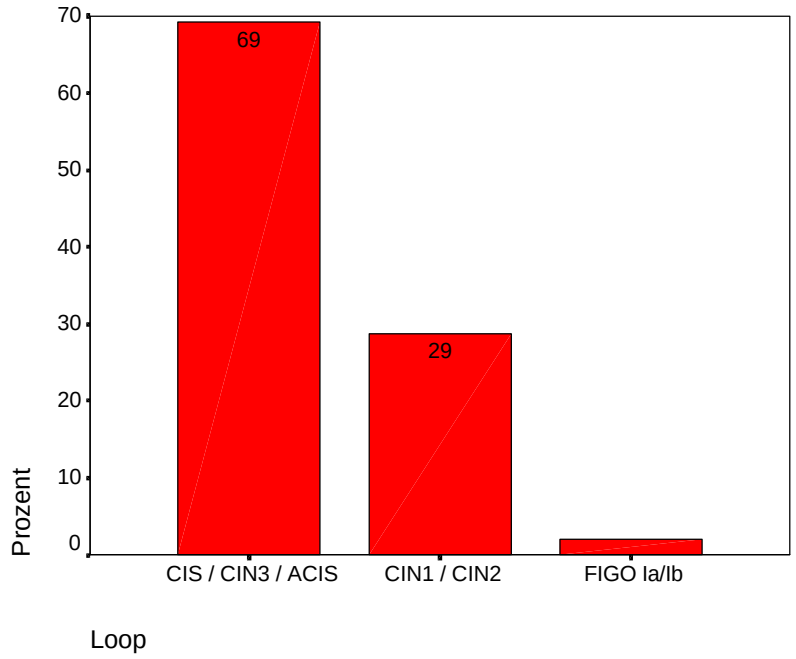

Abb.8 Verteilung der Loop-Histologie nach Alter

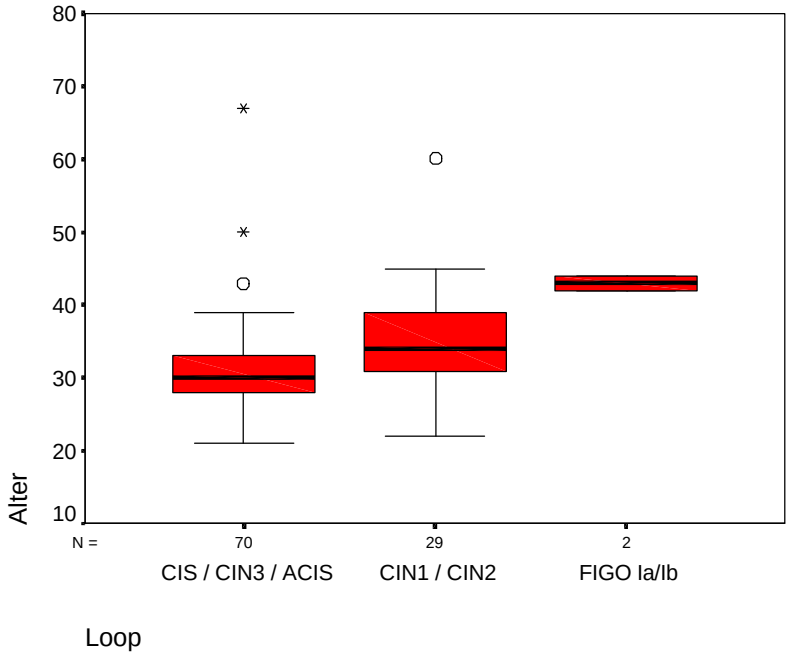

Bei 89 Patientinnen wurde eine zusätzliche **Zervix-Loop-Exzision** bei der Primärbehandlung durchgeführt. 65 dieser Zervix-Loop-Exzidate (73,03%) waren frei von einer Dysplasie. Bei 15 Fällen (16,85%) wurden Anteile eines CIS nachgewiesen. Bei einer 67jährigen Patientin mit einer CIN III im Portio-Exzidat wurde in der nachfolgenden Hysterektomie ein Mikrokarzinom (FIGO IA) histologisch diagnostisiert. Eine 44jährige Patientin aus der letztgenannten Gruppe hatte ein invasives Karzinom (FIGO IB) im Portio-Exzidat (Anhang-Tab. 11a-b) und Reste einer glandulären Dysplasie in der Hysterektomie. Bei den anderen 13 Patientinnen war CIS die Diagnose sowohl im Portio-Exzidat als auch die endgültige Diagnose (Anhang-Tab. 12a-b, 13). Vier Patientinnen (4,49%) mit einer CIN III im Zervix-Loop-Exzidat hatten auch eine CIN III im Portio-Exzidat. Von den drei Patientinnen (3,37%) mit CIN II im Zervix-Nachresektat hatte nur eine 39jährige die gleichgradige Dysplasie im Portio-Exzidat. Eine 33jährige Patientin hatte ein CIS und eine 31jährige eine CIN III. Die 25jährige Patientin mit ACIS (1,12%) hatte ACIS mit CIN II im Portio-Exzidat. Eine 26jährige Patientin mit glandulärer Dysplasie im Zervix-Exzidat (1,12%) hatte eine CIN II in Kombination mit glandulärer Dysplasie im Portio-Exzidat.

Bei 40 Patientinnen erfolgte unmittelbar nach der LLETZ eine **Zervixabrasio**. 31 Abradate (77,5%) waren frei von Atypien, drei zeigten Koilozytose (7,5%), in zwei Fällen (5%) war

eine glanduläre Dysplasie nachweisbar und bei vier Patientinnen (10%) wurde zweimal ein CIS und auch zweimal eine CIN III-Läsion gefunden (Anhang-Tab.14, 15a-b).

Bei 5 Patientinnen im Alter von 33, 39, 42, 60 und 67 Jahren wurde in den folgenden 3 Monaten nach der Loop eine **abdominale Hysterektomie** durchgeführt (Tab. 7). Bei drei Patientinnen wurde eine CIN III, bzw. CIS, oder eine CIN II histologisch nachgewiesen. Bei der 42jährigen Patientin ergab sich ein Mikrokarzinom (FIGO IA) im Loop-Exzidat. Bei dieser Patientin wurde vor der Hysterektomie ein zweites Loop-Exzidat durchgeführt mit der Diagnose von CIN I in Kombination mit glandulärer Dysplasie. Außer der 60jährigen Patientin zeigten alle fünf Portio-Exzidate Residuen der Dysplasie in den Resektionsrändern (drei nach endozervikal und eins sowohl endo- als auch ektozervikal). Im Uterus der 39jährigen Patientin befand sich CIN I. Die anderen Uteri waren dysplasiefrei. Die 33jährige Patientin hatte vor der Hysterektomie eine normale zytologische Untersuchung mit negativem Befund gehabt.
Bei einer 44jährigen Patientin mit der Diagnose eines invasiven Karzinoms (FIGO IB) und positivem endozervikalen Resektionsrand im Loop-Exzidat wurde nachfolgend eine **Wertheim-Meigs-Operation** durchgeführt. Im Uterus wurde nur eine geringe glanduläre Dysplasie diagnostiziert (Tab. 7). Bei beiden Patientinnen mit einem invasiven Karzinom im Loop-Exzidat gab es keinen Anhalt für eine schwere Dysplasie im Uterus.

Tab. 7. Hysterektomie in den folgenden 3 Monaten nach Loop

Alter	**Zytologie Gruppe**	**Histologie Loop**	**Zervixnachresektat**	**Resektionsränder**	**Zervixabradat**	**Histologie Uterus**
33	IVb	CIN III	CIN III	Endozervikal +	Kein	Negativ
39	IVb	CIS	CIS	Endo- ektozervikal +	Kein	CIN I
42	IVa	FIGO IA	(2.Loop) CIN I+ gl. Dysplasie	Endozervikal +	CIS	Negativ
44	IVa	FIGO IB	CIS	Endozervikal +	Kein	Gl. Dyspl. (W.-Meigs)
60	IIID	CIN II (PE: CIN III)	Negativ	Negativ	Negativ	Negativ
67	V	CIN III	CIS	Endozervikal +	Kein	FIGO IA

Bei einer 25jährigen Patientin mit einem ACIS in Kombination mit einer CIN II und positivem endozervikalen Resektionsrand im Loop-Exzidat wurde unmittelbar danach eine

Messerkonisation durchgeführt, deren histologische Diagnose lautete CIN I mit glandulärer Dysplasie. Bei einer 35jährigen Patientin mit CIS und positivem Resektionsrand im Loop-Exzidat war das nachfolgende Messer-Konisat atypienfrei (Tab. 8).

Tab. 8 Messerkonisation in den folgenden 3 Monaten nach Loop

Alter	**Zytologie Gruppe**	**Histologie Loop**	**Zervixnachresektat**	**Resektionsränder**	**Zervixabradat**	**Histologie Konus**
25	IIID	ACIS+CIN II (PE: CIS)	ACIS	Endozervikal +	Gl. Dysplasie	CIN I+ gl. Dysplasie
35	IVa	CIS	CIS	Endozervikal +	Koilozytose	Negativ

Kontrolle nach 3 Monaten

Bei 61 von den 95 Patientinnen, die nicht hysterektomisiert wurden (60,4%), hat der Befund der zytologischen Kontrollen vorgelegen (Tab. 9). Bei 54 Patientinnen (53,5%) wurde keine Dysplasie nachgewiesen. Fünf Patientinnen (5%) wurden in die Gruppe Pap IIID und zwei (2%) in die Gruppe Pap IVa eingestuft.

Tab. 9 Zytologische Befunde nach 3 Monaten

Zytologie nach 3 Monaten

		Häufigkeit	Prozent	Gültige Prozente	Kumulierte Prozente
Gültig	II	54	53,5	88,5	88,5
	III D	5	5,0	8,2	96,7
	IVa	2	2,0	3,3	100,0
	Gesamt	61	60,4	100,0	
Fehlend	System	40	39,6		
Gesamt		101	100,0		

In 34 Fällen (33,7%) wurde eine PCR-Untersuchung zum Nachweis auf HPV-DNA durchgeführt (Tab. 10). Bei fünf Patientinnen (5,0%) wurde DNA von HPV 16 nachgewiesen, von denen drei Patientinnen einen negativen zytologischen Abstrich hatten und bei den anderen zwei, die zytologisch in die Gruppe IIID eingestuft wurden, wurde eine zusätzliche Dysplasie der Vulva diagnostiziert (VIN III). Bei einer 32jährigen Patientin mit Nachweis auf HPV 16 und normaler Zytologie ergab sich kein weiterer positiver Befund in den nachfolgenden Kontrollen nach 6, 12 und 18 Monaten. Bei zwei Patientinnen wurde DNA anderer HPV-Typen nachgewiesen (2,0%), davon hatte eine 31jährige mit Pap IIID in der Zytologie in der letzten nach sechs Monaten durchgeführten Kontrolle keinen abnormen Befund. Bei einer anderen 32jährigen Patientin, bei der keine Dysplasie in der Zytologie nachgewiesen werden konnte, ergaben sich bei späteren Kontrollen negative Befunde, wobei die letzte Kontrolle nach drei Monaten stattgefunden hatte.

Tab.10 HPV-Untersuchung nach 3 Monaten

HPV nach 3 Monaten

		Häufigkeit	Prozent	Gültige Prozente	Kumulierte Prozente
Gültig	negativ	27	26,7	79,4	79,4
	positiv	2	2,0	5,9	85,3
	positiv 16	5	5,0	14,7	100,0
	Gesamt	34	33,7	100,0	
Fehlend	System	67	66,3		
Gesamt		101	100,0		

Der kolposkopische Befund hat bei 61 Patientinnen (60,4%) nach drei Monaten vorgelegen (Tab. 11). Bei drei Patientinnen, deren zytologische Abstriche mit IIID bewertet wurden (eine Patientin mit dem Nachweis auf DNA-HPV 16), bestand der Verdacht auf Dysplasie. In zwei Fällen wurde eine Knipsbiopsie durchgeführt und histologisch ergab sich in einem Fall eine koilozytische Atypie und im anderen Fall Entzündung. Die dritte Patientin wurde mittels LLETZ reexzidiert. Das Exzidat wurde als Entzündung bewertet. Die Patientin mit Kondylom hatte ihre letzte Kontrolle nach 24 Monaten, immer mit negativem Ergebnis. Die Patientin, die Loop-reexzidiert wurde, hatte eine letztmalige Kontrolle nach sechs Monaten, die wiederholt zu einem negativen Befund führte.

Tab. 11 Kolposkopische Befunde nach 3 Monaten

Kolposkopie nach 3 Monaten

		Häufigkeit	Prozent	Gültige Prozente	Kumulierte Prozente
Gültig	zweifelhaft	56	55,4	91,8	91,8
	verdächtig	5	5,0	8,2	100,0
	Gesamt	61	60,4	100,0	
Fehlend	System	40	39,6		
Gesamt		101	100,0		

Bei den Patientinnen mit zytologisch bewerten Pap IVa (beide mit Verdacht auf Dysplasie in der Kolposkopie) wurde eine Re-Loop-Exzision durchgeführt. Eine 27jährige Patientin mit nicht beurteilbaren Resektionsrändern im Loop-Exzidat zeigte CIN I mit atypischer Metaplasie im zweiten Loop-Exzidat und bei einer 34jährigen Patientin mit negativen Resektionsrändern im Loop-Exzidat wurde nach der Durchführung einer Messerkonisation eine CIN III-Läsion festgestellt.

Tab. 10 Kontrolle nach 3 Monaten

Alter	**Zyto.**	**HPV**	**Kolp.***	**PE**	**Portio-Loop**	**Zervix-Loop**	**Ränder**	**Zervix-Abrasio**	**Scheide /Vulva**	**Kontrolle 3 Monate (Zyto., HPV, Kolp.*)**			**Histologie 3 Monate**
22	IVa	+	2	CIS	CIS	negativ	negativ	HPV	---	**IIID**	neg.	**2**	PE: HPV
26	IVa	16	1	CIS	CIS	negativ	negativ	negativ	---	II	**16**	1	---
27	IVb	16	n.d.	gl. Dyspl.	CIN II +gl. Dyspl.	---	?	---	---	**IVa**	---	**2**	Loop:CIN I +atyp. Metaplasie
28	IVa	+	n.d.	CIN III	CIN III	negativ	negativ	negativ	---	II	**16**	1	---
31	IVa	16	1	CIS	CIS	negativ	Endozervikal+	negativ	---	**IIID**	neg.	**2**	Loop: Entzündung
31	III	Neg.	2	---	CIN III	negativ	negativ	negativ	---	**IIID**	**+**	1	---
32	IIID	+	1	CIN II	CIN I	negativ	negativ	---	---	II	**16**	1	---
32	II+HPV	16	1	CIS (ZA)	CIS	negativ	Endozervikal+	---	---	II	**+**	1	---
33	IVa	16	1	---	CIN III	CIN III	Endozervikal+	CIN III	**VIN III**	**IIID**	**16**	**2**	PE: Entzündung
34	IVa	n.d.	1	CIN III	CIN III	CIN III	negativ	CIN III	---	**IVa**	---	**2**	Konus: CIN III
50	IVa	16	1	---	CIN III	negativ	Endozervikal+	---	**VIN III**	**IIID**	**16**	1	---

*Erläuterung der kolposkopischen Befunde: 1=zweifelhaft, 2=verdächtig, n.d= nicht durchgeführt

Kontrolle nach 6 Monaten

Von 54 Patientinnen (53,5%) lagen die Daten der zytologischen Kontrolle vor (Tab. 13). 50 Patientinnen (49,5%) wiesen keine Dysplasie in der Zytologie auf, zwei wurden als Pap IIID (2%) und zwei als Pap IVa (2%) eingestuft. Eine Patientin mit IVa und HPV 16 positiv wurde bei der vorherigen Kontrolle nach 3 Monaten in die Gruppe Pap IIID (mit HPV 16 positiv) eingestuft und ist zur Kontrolle nach sechs Monaten letztmalig erschienen. Eine 34jährige Patientin mit IVa ohne Nachweis auf DNA-HPV hatte nach 3 Monaten normale zytologische und kolposkopische Befunde. 94,4% der Patientinnen, die nach 6 Monaten kontrolliert wurden, hatten keinen abnormen Befund in der Zytologie und bei zwei Patientinnen (3,7%) wurde eine Dysplasie histologisch nachgewiesen.

Tab. 13 Zytologische Befunde nach 6 Monaten

Zytologie nach 6 Monaten

		Häufigkeit	Prozent	Gültige Prozente	Kumulierte Prozente
Gültig	II	50	49,5	92,6	92,6
	III D	2	2,0	3,7	96,3
	IVa	2	2,0	3,7	100,0
	Gesamt	54	53,5	100,0	
Fehlend	System	47	46,5		
Gesamt		101	100,0		

Beide Patientinnen mit Pap IIID hatten eine normale Kontrolle nach 3 Monaten (Tab. 16). Eine 39jährige Patientin mit Nachweis einer HPV-Infektion hatte CIN II mit nicht beurteilbaren Resektionsrändern im Loop-Exzidat und CIS in der Knipsbiopsie vor der Behandlung. Die Patientin ist zur weiteren Untersuchung nicht erschienen. Die andere 34jährige Patientin mit Pap IIID und suspekter Kolposkopie hatte CIN II mit positiven endo-ektozervikalen Resektionsrändern im Loop. Bei der Knipsbiopsie nach 6 Monaten ergab sich bei ihr CIN I (Tab.14).

Tab. 14 Kolposkopische Befunde nach 6 Monaten

Kolposkopie nach 6 Monaten

		Häufigkeit	Prozent	Gültige Prozente	Kumulierte Prozente
Gültig	zweifelhaft	54	53,5	98,2	98,2
	verdächtig	1	1,0	1,8	100,0
	Gesamt	55	54,5	100,0	
Fehlend	System	46	45,5		
Gesamt		101	100,0		

Die 33jährige Patientin mit Pap IIID und HPV 16 positiv und Entzündung aus der Knipsbiopsie nach 3 Monaten wies weiterhin eine HPV 16-Infektion, aber eine normale Zytologie auf. Die durchgeführte Loop-Reexzision wurde mit CIN I bewertet.
Bei zwei 27jährigen Patienntinen mit normaler Kolposkopie und Zytologie war die durchgeführte PCR für HPV von umspezifischen Typen positiv (Tab. 15).

Tab. 15 HPV-Untersuchung nach 6 Monaten

HPV nach 6 Monaten

		Häufigkeit	Prozent	Gültige Prozente	Kumulierte Prozente
Gültig	negativ	25	24,8	80,6	80,6
	positiv	3	3,0	9,7	90,3
	positiv 16	3	3,0	9,7	100,0
	Gesamt	31	30,7	100,0	
Fehlend	System	70	69,3		
Gesamt		101	100,0		

Tab. 16 Kontrolle nach 6 Monaten

Alter	**Zyto.**	**HPV**	**Kolp.***	**PE**	**Portio-Loop**	**Zervix-Loop**	**Ränder**	**Zervix-Abrasio**	**Kontrolle 3 Monate**	**Kontrolle 6 Monate (Zyto., HPV, Kolp.*)**			**Histologie 6 Monate**
27	IIID	16	3	CIN III	CIN III	negativ	Endozervikal +	gl. Dyspl.	II HPV:- Kolp.: 0	II	**+**	1	---
27	IIID	Neg.	2	CIN III	CIS	negativ	negativ	---	n.d.	II	**+**	1	---
31	II-HPV	n.d.	3	CIN III	CIN I	---	negativ	---	II HPV: n.d. Kolp.: 0	II	**16**	1	---
33	IVa	16	1	---	CIN III	CIN III	Endozervikal +	CIN III	**IIID** HPV **16+** PE: Entz.	II	**16**	1	Loop: CIN I
34	IVa	+	2	CIS	CIN III	negativ	negativ	---	II HPV:- Kolp.: 0	**IVa**	neg.	1	---
34	IVa	Neg.	1	HPV	CIN II	negativ	Endo-ektozervikal+	---	II HPV:- Kolp.: n.d.	**IIID**	neg.	**2**	PE: CIN I
39	IIID	16	1	CIS	CIN II	CIN II	?	---	n.d.	**IIID**	**+**	1	(nicht mehr erschienen)
50	IVa	16	1	---	CIN III	negativ	Endozervikal +	---	**IIID** HPV **16+** Kolp.:1	**IVa**	**16**	1	(nicht mehr erschienen)

*Erläuterung der kolposkopischen Befunde: 0=nicht verdächtig, 1=zweifelhaft, 2=verdächtig, 3=Verdacht auf Invasion, n.d.= nicht durchgeführt

Kontrolle nach 12 Monaten

59 Patientinnen (58,4%) sind zytologisch kontrolliert worden (Tab. 17). 56 Abstriche (55,4%) wurden mit Pap II, zwei (2,0%) mit Pap IIID und einer (1,0%) mit Pap IVa bewertet. Bei der Patientin mit Pap IVa und CIN I mit atypischer Metaplasie im zweiten Loop-Exzidat nach 3 Monaten, wurde bei der Kontrolle nach 12 Monaten VAIN III auf dem Boden einer vaginalen Adenose festgestellt. Die vorherigen Kontrollen lagen nicht vor.

Tab. 17 Zytologische Befunde nach 12 Monaten

Zytologie nach 12 Monaten

		Häufigkeit	Prozent	Gültige Prozente	Kumulierte Prozente
Gültig	II	56	55,4	94,9	94,9
	III D	2	2,0	3,4	98,3
	IVa	1	1,0	1,7	100,0
	Gesamt	59	58,4	100,0	
Fehlend	System	42	41,6		
Gesamt		101	100,0		

Von den zwei Patientinnen mit Pap IIID, wies die 34jährige Patientin nach 3 Monaten einen Pap IVa auf. Bei der anderen (31jährigen) mit einer CIN III und positivem endozervikalen Resektionsrand im Loop-Exzidat und negativen vorherigen Kontrollen wurde eine zweite Loop-Exzision mit der Diagnose von CIN I durchgeführt. Der HPV-Status ist unbekannt gewesen.

24 Patientinnen wurden auf DNA-HPV untersucht (Tab. 18). Das Resultat war bei 16 Patientinnen negativ (15,8%), bei fünf Patientinnen (5,0%) war es positiv in bezug auf *consensus primers*, in zwei Fällen (2%) positiv in bezug auf HPV 16 und bei einer Patientin (1%) wurden beide *primers* positiv. Diese Patientin hatte negative Befunde bei den vorherigen nach drei und sechs Kontrollen und in der Knipsbiopsie wurden koilozytische Veränderungen festgestellt.

Tab. 18 HPV-Untersuchung nach 12 Monaten

HPV nach 12 Monaten

		Häufigkeit	Prozent	Gültige Prozente	Kumulierte Prozente
Gültig	negativ	16	15,8	66,7	66,7
	positiv	5	5,0	20,8	87,5
	positiv 16	2	2,0	8,3	95,8
	positiv + positiv 16	1	1,0	4,2	100,0
	Gesamt	24	23,8	100,0	
Fehlend	System	77	76,2		
Gesamt		101	100,0		

Beide Patientinnen mit positivem Nachweis für HPV 16 hatten eine abnorme Kolposkopie (Tab. 19).

Tab. 19 Kolposkopische Befunde nach 12 Monaten

Kolposkopie nach 12 Monaten

		Häufigkeit	Prozent	Gültige Prozente	Kumulierte Prozente
Gültig	zweifelhaft	50	49,5	92,6	92,6
	verdächtig	4	4,0	7,4	100,0
	Gesamt	54	53,5	100,0	
Fehlend	System	47	46,5		
Gesamt		101	100,0		

Bei einer 27jährigen Patientin mit einer CIN III und positivem Resektionsrand im Loop-Exzidat war die PCR für unspezifische HPV-Typen in der Kontrolle nach 6 Monaten positiv und alle vorherigen zytologischen Kontrollen waren negativ. Bei ihr wurde eine zweite Schlingenexzision durchgeführt, hierbei ergab sich histologisch die Diagnose CIN II und ein positiver endozervikaler Resektionsrand. Wegen nicht abgeschlossener Familienplanung wurde die Patientin nicht weiter behandelt. Die Kontrolle nach 18 Monaten war negativ auf HPV und nach 24 Monaten wieder positiv sowohl auf HPV 16 als auch *consensus primers*. Eine zweite Patientin mit positivem HPV 16-Nachweis hatte auch eine verdächtige Kolposkopie mit CIN I in der Knipsbiopsie. Alle vorherigen und nachfolgenden Kontrollen waren negativ (Zytologie, Kolposkopie und HPV).

Eine 28jährige Patientin mit positivem HPV-Nachweis (*consensus primers*) hatte eine CIN III und negative Resektionsränder im Schlingenexzidat. Bei der Kontrolle nach 3 Monaten wurde ein positiver PCR HPV 16-Befund erhoben. Die Patientin ist nicht zu einer weiteren Kontrolle erschienen. Bei einer 26jährigen Patientin mit einem CIS und negativen Resektionsrändern im Schlingenexzidat wurde nach 3 Monaten ein positiver Nachweis für HPV 16 festgestellt. Die weiteren Kontrollen waren alle negativ. Eine 25jährige Patientin mit positivem HPV-Befund nach 12 Monaten ist nicht wieder erschienen. In der Kontrolle nach 18 Monaten wurde sie in die Guppe IIID eingestuft und das fraktionierte Abradat zeigte eine unspezifische Zervizitis. Eine weitere Patientin mit einem positivem HPV-Befund, 34 Jahre alt, hatte vorher zwei negative Befunde und auch in der letzten Kontrolle nach 24 Monaten keinen weiteren positiven Befund. Bei einer 35jährigen Patientien mit negativen vorläufigen Kontrollergebnissen wurde eine Re-Reexzision wegen verdächtiger Kolposkopie ohne weiteren Befund durchgeführt (s.Tabelle 20).

Tab. 20 Kontrolle nach 12 Monaten

Alter	**Zyto.**	**HPV**	**Kolp.***	**PE**	**Portio-Loop**	**Zervix-Loop**	**Ränder**	**Zervix-Abrasio**	**Kontrolle 3 Monate**	**Kontrolle 6 Monate**	**Kontrolle 12 Monate (Zyto., HPV, Kolp.*)**			**Histologie 12 Monate**
25	IIID	-	2	CIS	ACIS +CIN II	ACIS	Endozervikal+	gl. Dyspl.	n.d. (Konus nach Loop: CIN I+gl. Dysplasie)	n.d.	II	+	n.d.	---
26	IVa	16	1	CIS	CIS	negativ	negativ	negativ	II HPV **16 +** Kolp.:1	II HPV:n.d. Kolp.: 1	II	+	1	
27	IIID	16	3	CIN III	CIN III	negativ	Endozervikal+	gl. Dyspl.	II HPV:- Kolp.: 1	II HPV: + Kolp: 1	II	**16**	**2**	Loop: CIN II (RR +)
27	IVb	16	n.d.	gl. Dyspl.	CIN II+ gl.Dyspl.	---	?	---	**IVa** HPV: n.d. Kolp.: **2** **CIN I+atyp. Met.**	n.d.	**IVa**	n.d.	**2** (Vagina)	PE (Vagina) VAIN III (nicht mehr erschienen)
28	IVa	+	n.d.	CIN III	CIN III	negativ	negativ	negativ	II HPV **16 +** Kolp.:1	n.d.	II	+	1	(nicht mehr erschienen)
30	IVa	?	1	CIN III	CIS	negativ	negativ	---	II, HPV:-, Kolp.: 0	n.d.	II	+ **16**	**2**	PE: HPV
31	IIID	?	n.d.	CIN III	CIN III	---	Endozervikal+	negativ	II, HPV:-, Kolp.: 0	II, HPV:-, Kolp.: 0	**IIID**	n.d.	1	Loop: CIN I
33	IVa	16	1	---	CIN III	CIN III	Endozervikal+	CIN III	**IIID** HPV **16+** PE: Entz.	II HPV **16+** Kolp.:1	II	n.d.	1	Loop: CIN I
34	IVa	+	2	CIS	CIN III	negativ	negativ	---	II HPV:- Kolp.: 0	**IVa** HPV: - Kolp.: 1	**IIID**	-	n.d.	---
34	II-HPV	+	1	CIS	CIN II	---	negativ	negativ	II, HPV:n.d., Kolp.: 0	II, HPV: n.d., Kolp: 0	II	+	1	--
35	IVa	16	2	CIS	CIS	CIS	Endozervikal+	HPV	II, HPV:-, Kolp.: 0 (Konus nach Loop: Neg)	II, HPV: n.d., Kolp: 1	II	+	1	Konus: Neg.
35	IIID	16	1	CIN II	CIN III	---	Endozervikal+	negativ	n.d.	II, HPV:-, Kolp.: 1	II	**16**	**2**	PE: CIN I

*Erläuterung der kolposkopischen Befunde: 0=nicht verdächtig, 1=zweifelhaft, 2=verdächtig, 3=Verdacht auf Invasion, n.d.= nicht durchgeführt

Kontrolle nach 18 Monaten

35 Patientinnen (34,7%) wurden nach 18 Monaten zytologisch weiter kontrolliert (Tab. 21).

Tab. 21 Zytologische Befunde nach 18 Monaten

Zytologie nach 18 Monaten

		Häufigkeit	Prozent	Gültige Prozente	Kumulierte Prozente
Gültig	II	33	32,7	94,3	94,3
	III D	1	1,0	2,9	97,1
	IVb	1	1,0	2,9	100,0
	Gesamt	35	34,7	100,0	
Fehlend	System	66	65,3		
Gesamt		101	100,0		

Bei 32 Patientinnen wurde eine Kolposkopie durchgeführt (Tab. 22) und in zehn Fällen eine DNA-HPV-Bestimmung durchgeführt (Tab. 23).

Tab.22 Kolposkopische Befunde nach 18 Monaten

Kolposkopie nach 18 Monaten

		Häufigkeit	Prozent	Gültige Prozente	Kumulierte Prozente
Gültig	zweifelhaft	33	32,7	97,1	97,1
	Verdacht auf Invasion	1	1,0	2,9	100,0
	Gesamt	34	33,7	100,0	
Fehlend	System	67	66,3		
Gesamt		101	100,0		

Tab.23 HPV-Untersuchung nach 18 Monaten

HPV nach 18 Monaten

		Häufigkeit	Prozent	Gültige Prozente	Kumulierte Prozente
Gültig	negativ	9	8,9	90,0	90,0
	positiv 16	1	1,0	10,0	100,0
	Gesamt	10	9,9	100,0	
Fehlend	System	91	90,1		
Gesamt		101	100,0		

Eine 33jährige Patientin mit einer CIN III und positivem Resktionsrand im Loop-Exzidat wurde in die zytologische Gruppe IVb eingestuft und hatte außerdem eine verdächtige Kolposkopie und rezidivierenden Nachweis auf HPV 16. Es wurde eine abdominale Hysterektomie durchgeführt und ein hochsitzendes CIS der Zervix festgestellt. Eine 34jährige Patientin mit Nachweis auf Dysplasie aus den Kontrollen nach sechs und 12 Monaten hatte in der Kontrolle nach 18 Monaten einen normalen Abstrich, aber einen verdächtigen kolposkopischen Befund. Die entnommene Knipsbiopsie wurde mit CIN III bewertet. Die Patientin ist zur weiteren Behandlung nicht erschienen. Nur die oben kommentierte 25jährige Patientin mit ACIS im Loop-Exzidat hatte einen abnormen Befund nach 18 Monaten (Tab. 24).

Tab. 24 Kontrolle nach 18 Monaten

to.	**HPV**	**Kolp.***	**PE**	**Portio-Loop**	**Zervix-Loop**	**Ränder**	**Zervix-Abrasio**	**Kontrolle 3 Monate**	**Kontrolle 6 Monate**	**Kontrolle 12 Monate**	**Kontrolle 18 M (Zyto., HPV, K**	
D	-	2	CIS	ACIS +CIN II	ACIS	Endozervikal+	gl. Dyspl.	n.d. <u>Konus nach Loop</u>: CIN I+gl. Dysplasie	n.d.	II **HPV+** Kolp.:n.d.	**IIID**	n.d.
'a	16	1	---	CIN III	CIN III	Endozervikal+	CIN III	**IIID** **HPV 16+** PE: Entz.	II **HPV 16+** Kolp.:1	II HPVn.d. Kolp.:1 Loop: **CIN I**	**IVb**	**16**
'a	+	2	CIS	CIN III	negativ	negativ	---	II HPV:- Kolp.: 0	**IVa** HPV: - Kolp.: 1	**IIID** HPV- Kolp.:n.d.	II	n.d.

*Erläuterung der kolposkopischen Befunde: 0=nicht verdächtig, 1=zweifelhaft, 2=verdächtig, 3=Verdacht auf Invasion, n.d.= nicht durchgeführt

Tab. 40 Kontrolle nach 24 Monaten

o.	**HPV**	**Kolp. ***	**PE**	**Portio-Loop**	**Zervix-Loop**	**Ränder**	**Zervix-Abrasio**	**Kontrolle 3 Monate**	**Kontrolle 6 Monate**	**Kontrolle 12 Monate**	**Kontrolle 18 Monate**	**Kontrolle 24 (Zyto., HPV**	
D	16	3	CIN III	CIN III	negativ	Endozervikal +	gl. Dyspl.	II HPV:- Kolp.: 1	II HPV: + Kolp: 1	II **HPV 16+** Kolp.:2 Loop: **CIN II**	II HPV: - Kolp: 1	II	**HPV + 16+**

Kontrolle nach 24 Monaten

75 Patientinnen (74,3%) sind nach 24 Monaten zytologisch weiter kontrolliert worden (Tab. 26), davon 24 (23,8%) auch kolposkopisch (Tab. 27) und in 6 (5,9%) Fällen wurde auf eine HPV-Infektion hin untersucht (Tab. 28). Nur eine 27jährige oben kommentierte Patientin hatte einen Nachweis auf HPV 16 und andere Typen. Es wurden keine weiteren abnormen Ergebnisse festgestellt (Tab. 25).

Tab. 26 Zytologische Befunde nach 24 Monaten

Zytologie nach 24 Monaten

		Häufigkeit	Prozent	Gültige Prozente	Kumulierte Prozente
Gültig	II	26	25,7	100,0	100,0
Fehlend	System	75	74,3		
Gesamt		101	100,0		

Tab. 27 Kolposkopische Befunde nach 24 Monaten

Kolposkopie nach 24 Monaten

		Häufigkeit	Prozent	Gültige Prozente	Kumulierte Prozente
Gültig	zweifelhaft	24	23,8	100,0	100,0
Fehlend	System	77	76,2		
Gesamt		101	100,0		

Tab. 28 HPV-Untersuchung nach 24 Monaten

HPV nach 24 Monaten

		Häufigkeit	Prozent	Gültige Prozente	Kumulierte Prozente
Gültig	negativ	5	5,0	83,3	83,3
	positiv + positiv 16	1	1,0	16,7	100,0
	Gesamt	6	5,9	100,0	
Fehlend	System	95	94,1		
Gesamt		101	100,0		

Insgesamt 23 Patientinnen (22,77%) hatten in den nachfolgenden Kontrollen einen abnormen Befund (zytologisch, kolposkopisch und/oder in der PCR), davon 11 Patientinnen (10,89%) zum ersten Mal in der Kontrolle nach drei Monaten. Sieben Patientinnen (6,93%) hatten den ersten abnormen Befund in der Kontrolle nach 6 Monaten, von denen zwei Patientinnen keine Kontrolle nach 3 Monaten hatten. Bei fünf Patientinnen (4,95%) wurde der erste abnorme Befund erst in der Kontrolle nach 12 Monaten nachgewiesen, von denen eine Patientin keine frühere Kontrolle hatte. Die Patientinnen, die in den Kontrollen nach 18 oder 24 Monaten abnorme Befunde zeigten, hatten in den früheren Kontrollen mindestens einen positiven Befund. Diese Ergebnisse werden in der Kaplan-Meier-Funktion dargestellt (Abb. 9).

Abb. 9 Kaplan-Meier-Funktion

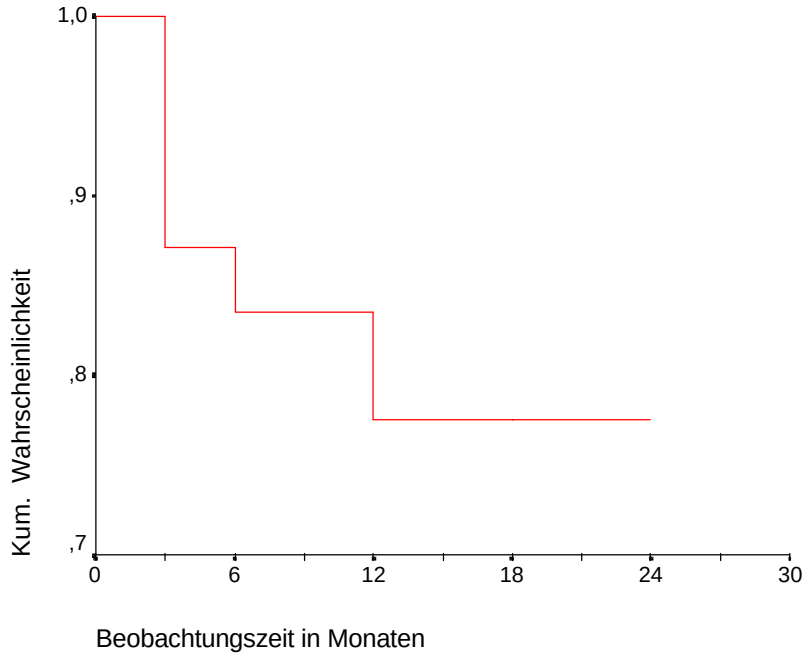

Von diesen 23 Patientinnen mit einem abnormen Befund wurde an 13 eine histologische Untersuchung durchgeführt (13,26%). Drei Fälle wurden als entzündliche Veränderungen bewertet (3,06%) und bei zehn Patientinnen (10,2%) wurde entweder eine Dysplasie oder Koilozytose nachgewiesen (Tab.29).Bei der Histologie des Loop-Exzidates ergab sich bei elf Patientinnen der Befund CIN III bzw. CIS. Bei den anderen zwei Patientinnen wurden die Exzidate mit CIN II bewertet.

Tab. 29 Patientinnen mit histologischer Untersuchung nach positiver zytologischer und/oder kolposkopischer Kontrolle.

Alter	**Erste Kontrolle positiv**	**Histologie des Loop-Exzidates**	**Zytologie**	**HPV-PCR**	**Kolposkopie**	**Histologie bei der Kontrolle**
22	3 Monate	CIS	IIID	neg.	verdächtig	PE: HPV
27	3 Monate	CIN II+ gl. Dyspl.	IVa	n.d.	verdächtig	Loop: CIN I+ Atyp. Metapl.
31	3 Monate	CIS	IIID	neg.	verdächtig	Loop: Entz.
33	3 Monate	CIN III	IVb	16	o.B.	Uterus: CIS
34	3 Monate	CIN III	IVa	n.d.	verdächtig	Konus: CINIII
27	6 Monate	CIN III	II	16	o.B.	Loop: CIN II
34	6 Monate	CIS	IVa	neg.	verdächtig	PE: CIN III
34	6 Monate	CIN II	II	neg.	verdächtig	PE: CIN I
30	12 Monate	CIN III	II	+ 16	verdächtig	PE: HPV
25	12 Monate	CIS	IIID	+	o.B.	FA: Entz.
31	12 Monate	CIN III	IIID	neg.	o.B.	Loop: CIN I
35	12 Monate	CIS	II	+	o.B.	Konus: neg.
35	12 Monate	CIN III	II	16	verdächtig	PE: CIN I

In der Tabelle 30 werden Sensitivität, Spezifizität, positive Prädiktion, negative Prädiktion und Genauigkeit der Zytologie, Kolposkopie und HPV-PCR bei den darauffolgenden Kontrollen nach Loop-Exzision dargestellt. In dieser Arbeit hat sich eine höhere Sensitivität und Spezifizität bei der HPV-PCR-Untersuchung ergeben. Die höchste Genauigkeit wurde infolgedessen von dieser Untersuchungsmethode erreicht (G=0,69), gefolgt von der Zytologie (G=0,53) und der Kolposkopie (G=0,45).

Tab. 30 Bewertung der Zytologie, Kolposkopie und HPV-PCR in der Kontrolle nach LLETZ

	Sensitivität	**Spezifizität**	**Positive Prädiktion**	**Negative Prädiktion**	**Genauigkeit**
Zytologie	0,6	0,33	0,75	0,2	0,53
Kolposkopie	0,5	0,33	0,66	0,2	0,45
PCR	0,7	0,66	0,87	0,4	0,69

4. DISKUSSION

Die lokalen exzisionalen Maßnahmen bei der Behandlung der präkanzerösen Läsionen der Cervix uteri setzen sich in der Praxis der Gynäkologie immer stärker durch. Bei destruierenden Verfahren (Elektrokoagulation, Kryokoagulation oder CO_2-Vaporisation) ist eine exakte prätherapeutische Klärung unerläßlich. Wegen der guten histologischen Beurteilbarkeit der Resektaträndер und der Möglichkeit der ambulanten Behandlung setzt die Hochfrequenz-Schlingenexzision *(Large loop excision of the transformation zone: LLETZ)* sich insbesondere in den angloamerikanischen Ländern immer mehr als Standardverfahren durch (siehe Material und Methoden). Bisher wurden nur wenige Langzeitstudien durchgeführt mit einer entsprechenden Anzahl von Patientinnen mit Zervixdysplasie, die mittels einer Schlingenexzision behandelt wurden. Sie weisen wie die vorliegende Studie darauf hin, daß dieses Verfahren gegenüber der Messerkonisation eine vergleichbare Fehlbehandlungsrate aufweist [Gold 1996]. Die Indikation zur Messerkonisation muß aufgrund der bekannten Komplikationsraten heute sehr streng gestellt werden. Dies ist besonders bei jungen Patientinnen mit noch nicht abgeschlossener Familienplanung von herausragender Bedeutung, da mit einer erheblich gesteigerten Frühgeburtsrate nach Konisation zu rechnen ist [Larsson 1982, Leiman 1980, Raio 1997]. In dieser Studie wurde nachgewiesen, daß das Durchschnittsalter der Patientinnen mit einer schweren Dysplasie bei etwa 30 Jahren liegt. Dieses Ergebnis widerlegt die Entstehungsthese von der leichten über die mittelschwere zur schweren Dysplasie als kontinuierliches Spektrum. Wahrscheinlich handelt es sich um verschiedene Entitäten. Enzymatische, zyto- und molekulargenetische Untersuchungen sprechen dafür, daß schwere Dysplasien/CIS in der Regel monoklonal entstehen. Leichte und mäßige Dysplasien können polyklonal oder monoklonal sein [Wright 1992, Park 1996]. Darüber hinaus zeigen einige Studien den relativ kurzen Zeitraum für die Entstehung einer Dysplasie zweiten oder dritten Grades. Innerhalb von 24 Monaten nach dem ersten positiven HPV-Test entstanden bereits mittelschwere bzw. schwere Dysplasien bei den Virustypen 16 und 18 [Koutsky 1992].

Burghardt hat schon 1980 darauf hingewiesen, daß die Heilungschancen von Patientinnen mit einer schweren Dysplasie der Zervix stärker von der Genauigkeit der ersten Diagnose abhängen als von der Behandlungsmethode an sich.

Eine Vielzahl von Publikationen liegt vor, die übereinstimmend auf die hohe Falsch-Negativ-Rate der **Zytologie** sowohl bei Präkanzerosen als auch beim Zervixkarzinom hinweisen. Je nach Schweregrad der Veränderungen werden die Falsch-Negativ-Raten zwischen 5-20% beim Zervixkarzinom und bis zu 40% bei leichtgradigen Dysplasien angegeben [Sedlis 1974, Bayrle 1977, Rylander 1977, Hilgarth 1981, Helmerhorst 1987, Spitzer 1987, Lyall 1995, Raffle 1995, Menton 1998]. Als Ursachen ungenügender Übereinstimmung kommen in zwei Dritteln der Fälle mangelhafte Entnahmetechnik und schlechte Präparation des Abstrichs in Frage. Bei einem Drittel der Fälle liegt der Fehler beim untersuchenden Zytologen.
In dieser Studie liegt die Falsch-Negative Rate insgesamt bei 11,22%. Bei hochgradigen Dysplasien liegt sie bei 6,12%, bei den leicht-mittelgradigen Dysplasien bei 5,10%. Unter falsch-negativ wird hier folgendes verstanden:
-Pap II mit oder ohne Koilozytose im Falle einer Dysplasie oder eines invasiven Karzinoms.
-Pap IIID im Falle von einem invasiven Karzinom.
Die Rate der falsch-positiven zytologischen Diagnose (Pap IVa, IVb oder V im Fall einer leichten Dysplasie oder entzündlicher Veränderungen) liegt bei etwa 5% in der Literatur. In dieser Studie liegt diese Rate bei 8,16%, mit einer positiven Prädiktion von 90% und einer Sensitivität von 0,87 (Tab. 4).
Bei Patientinnen mit einer Dysplasie höheren Grades in der Knipsbiopsie als im Loop-Exzidat liegt die Rate der falsch-negativen zytologischen Diagnose bei 17,64%. In diesen Fällen mit einer kleineren Ausdehnung der Läsion wurde die Zone der hochgradigen Dysplasie mit der Biopsie entfernt. Dieses Ergebnis bestätigt die Befunde anderer Arbeiten, die eine Assoziation zwischen Läsionsgröße und zytologischen Anomalien beweisen [Giles 1988, Barton 1989, Jarmulowicz 1989]. Je größer die Läsion umso zahlreicher erscheinen die dysplastischen Zellen beim zytologischen Abstrich.

In dieser Arbeit liegt die Sensitivitätsrate der **Kolposkopie** bei 0,88 mit einer positiven Prädiktion von 96%, die Falsch-Negativ-Rate beträgt 1,5% bei schwerer und 18,18 % bei leichter Dysplasie (Anhang-Tab. 3a-3b). Diese Befunde stimmen mit den Ergebnissen von mehreren Publikationen überein [De Punzio 1982, Tawa 1988, Coibion 1994].
Ein invasives Karzinom kann man bei der Kolposkopie nur entdecken, wenn der Untersuchende ausreichend Erfahrung besitzt. Die Gewebeprobe muß von der Stelle mit der größten Abnormität entnommen werden und das Gewebestück muß einen guten Zustand

aufweisen, um aussagekräftig für die Diagnose zu sein. Zahlreiche Arbeiten in der Literatur sprechen davon, daß dieses Ziel nicht immer erreicht wird und deswegen empfiehlt sich die Untersuchung eines größeren Gewebestücks [Cocker 1968, Ismail 1989, Robertson 1989].

Die Zahl der falschen negativen Befunde bei der **Knipsbiosie** liegt bei 16,85% in unserer Serie (Tab. 5). In der Literatur sind die Befunde unterschiedlich [2% Kirkup 1980, 50% Holdt 1982, 41,7% Byrne 1988, 54% Skehan 1990].
In elf Fällen ergab sich bei der Knipsbiopsie eine Dysplasie höheren Grades als beim Loop-Exzidat. Schon 1966 wies Richart auf die Möglichkeit hin, hochgradige Dysplasien mittels des Biopsieverfahrens zu erfassen und damit heilen zu können, wenn sie sich noch nicht weiter ausgedehnt haben. Spätere Arbeiten bestätigen diesen therapeutischen Erfolg der Biopsie bei Läsionen kleineren Ausmaßes [Chenoy 1996].
Keins von den drei invasiven Karzinomen (zweimal FIGO IA und einmal FIGO IB) wurde in der Knipsbiopsie nachgewiesen. Das bestätigt die akzeptierte Prämisse, daß ein Befund einer schweren Dysplasie eine Untersuchung eines größeren Gewebestücks notwendig macht, um eine invasive Erkrankung auszuschließen. Eine Oberflächenbetrachtung allein reicht nicht aus, da sich in tieferen Schichten ein invasives Karzinom verbergen kann [Choo 1984, Prendville 1986].

In der Tabelle 6 wird die Verteilung der **HPV**-Befunde nach endgültiger Diagnose dargestellt. Bei Patientinnen mit einer schweren Dysplasie ergab sich eine höhere Rate der HPV-Infektion. Die Assoziation ist in dieser Studie nach dem durchgeführten exakten Fisher-Test nicht signifikant ($p = 0,177$). Jedoch liegt eine Vielzahl von Publikationen vor, die übereinstimmend auf die Rolle der HPV in der Entstehung einer Dysplasie der Zervix [Kurman 1983, Schiffman 1993] und auf die Assoziation zwischen HPV 16 und hochgradiger Dysplasie sowie invasiven Karzinomen hinweisen [Shirawasa 1986, Koutsky 1992].

Die in der Literatur angegebene Erfolgsrate von 90% bei der LLETZ stimmt mit der in dieser Studie nahezu überein [Luesley 1990, Wright 1992, Bigrigg 1994, Ferenzy 1996, Flannelly 1997]. Dabei finden der CIN-Grad und der histologische Nachweis keine Berücksichtigung. Bei der Arbeit von Hulman et al 1998 beträgt die histologisch

nachgewiesene Fehlbehandlungsrate 6,7% bei CIN I, 13,4% bei CIN II und 21,7% bei CIN III nach einem Beobachtungszeitraum von 24 Monaten.

In dieser Studie wurde nach klinisch-histopathologischen Parametern gesucht, die eine zuverlässige Prognose des Dysplasieverlaufs der untersuchten Patientinnen ermöglichen.
In der Literatur sind die Angaben über das **Alter** widersprüchlich. In einigen Studien hat das Alter keinen Prädiktioswert [Narducci 2000]. In anderen Studien wird das Alter als prädiktiver Faktor anerkannt, d.h. bei älteren Patientinnen sei das Risiko für eine unvollständige Exzision höher [Donald 1980, Schermerhorn 1997], was wahrscheinlich daran liegt, daß bei älteren Patientinnen die Inzidenzrate einer invasiven Erkrankung höher ist (s. Befunde). In dieser Studie wurde eine signifikante Assoziation zwischen dem Alter und Residuen der Dysplasie nachgewiesen (p = 0,051). Auβerdem hat sich ein Zusammenhang zwischen der **Histologie** des Loop-Exzidates und Residuen der Dysplasie ergeben (exakter Test nach Fisher: p = 0,005). Bei der Diagnose CIS/CIN III/ACIS besteht eine höhere Wahrscheinlichkeit, daß Residuen auftreten als bei CIN I/CIN II-Läsionen, die befriedigendere Raten für eine Exzision *in sano* zeigen. Andere Arbeiten stimmen mit dieser Aussage überein [Donald 1980, Hulman 1998]. Die Erklärung dafür liegt darin, daß leichte Dysplasien in der Regel weiter vaginalwärts und CIN III/CIS mehr endozervikal liegen und diese zeigen nicht selten ein tieferes Einwachsen in die endozervikalen Krypten.
Hinsichtlich der **Resektionsränder** hat Abdul Karim 1985 darauf hingewiesen, daß positive Resektionsränder im Messerkonisat keine sichere Voraussage für eine unvollständige Exzision ermöglichen, aber bei dem größten Anteil von Patientinnen mit freien Resektionsrändern sind keine Residuen der Dysplasie nachweisbar und außerdem kann man in diesen Fällen ein invasives Wachstum ausschließen. Einige Publikationen halten den Resektionsrand-Status bei der Konisation für unbedeutend [Donald 1980]. Unterdessen sehen andere Autoren darin einen prognostischen Wert und zwar sowohl nach Messerkonisation als auch nach Schlingenexzision [Narducci 2000, Schermerhorn 1997, Shafi 1993], insbesondere wenn der endozervikale Resektionsrand beteiligt ist [Hulman 1998]. In dieser Studie konnte wie in anderen Publikationen [Baumann 2000, Murdoch 1992] bestätigt werden, daß positive Resektionsränder nicht mit Residuen der Dysplasie gleichbedeutend sind. Jedoch ist die Wahrscheinlichkeit einer unvollständigen Exzision höher, wenn der endozervikale Resektionsrand betroffen ist (p=0,044 nach dem exakten Test nach Fisher, Anhang-Tab.17). Allerdings ist eine sichere Voraussage für eine

unvollständige Exzision bei positiven Resektionsrändern nicht möglich, wie es bei Patientinnen mit positiven Resektionsrändern und dysplasiefreiem Uterus bei der Hysterektomie(s. Tab. 7) gesagt werden konnte. Dies könnte man durch die Entfernung der Dysplasieresiduen mittles der Zervixabrasio oder durch die Auflösung der Dysplasiereste bei der Kauterisation der Wundränder nach der Loop-Exzision oder als Folge der Entzündung und damit verbundenen regenerativen Veränderungen während des Heilungsprozesses nach dem Eingriff erklären [Abdul Karim 1985].

Der Nachweis von dysplastischen Zellen im **Zervix-Loop**-Exzidat hat in dieser Studie keinen signifikanten Hinweis auf einen unbefriedigenden Behandlungserfolg ergeben, aber bei Patientinnen mit negativer Zervix-Loop ist auch ein negatives Zervixabradat (p = 0,007) und negative Resektionsränder (p = 0,001) zu erwarten (Anhang-Tab.13,18).

Ein positiver Befund des Zervixabradates vor der Konisation hatte keine Prognoserelevanz [Donald 1980]. Jedoch wurde das nach Loop- und Messerkonisation durchgeführte **Zervixabradat** als Prognose-Parameter von mehreren Autoren anerkannt [Abdul Karim 1985, Kobak 1995, Schermerhorn 1997]. In der vorliegenden Studie wurde eine signifikante Assoziation zwischen Zervixabradat nach Schlingenexzision und Behandlungserfolg (p=0,005 nach dem exakten Fisher-Test) nachgewiesen. Eine unvollständige Exzision ergab sich häufiger bei Patientinnen mit einem positiven Zervixabradat.

Auch die **Ausdehnung** der Läsion hat eine Beziehung zu der Prognose bei der Behandlung einer hochgradigen Zervixdysplasie [Shafi 1991]. Wegen einer mangelhaften objektiven Bestimmung der Dysplasiegröße war keine Aussage in dieser Studie möglich.

Nach der durchgeführten *logistischen Regression* ergab sich eine de höhere Prädiktionswert bei einer positiven Zervixabrasio (p=0,001), gefolgt von dem Alter (p=0,009), positiven Resektionsrändern (p=0,02) und dem Grad der Zytologie (p=0,05) (Anhang-Tab 19). Die Wahrscheinlichkeit einer unvollständigen Exzision ist höher bei einer älteren Patientin mit einer positiven Zervixabrasio, mit positivem Resektionsrand und einen höherem Dysplasiegrad in der Zytologie. Der Status vom Zervix-Loop-Exzidat und das Ergebnis von der HPV-PCR zeigten keinen Prädiktionswert.

Die Patientinnen mit positiven Ergebnissen bei den darauffolgenden Kontrollen nach Schlingenexzision zeigten zumindest einen positiven Befund innerhalb des ersten Jahres nach diesem Verfahren. Daraus kann man schließen, daß in diesen Fällen die

Wahrscheinlichkeit einer unvollständigen Entfernung der Läsion höher ist als ein Rezidiv, insbesondere bei Patientinnen mit einer histologisch nachgewiesenen schweren Dysplasie. Im konkreten Fall einer 30 jährigen Patientin, bei der sich in der nach 12 Monaten durchgeführten Knipsbiopsie HPV-assozierte Veränderungen ergaben, könnte es sich hierbei um eine HPV-Reinfektion von auβerhalb (Partner) handeln oder von einer anderen entfernten Stelle innerhalb der zervikovaginalen Schleimhaut mit subklinischer HPV-Infektion. Auβerdem ist bei dieser Patientin die nach 3 Monaten durchgeführte Kontrolle normal, zu der Kontrolle nach 6 Monaten war die Patientin nicht erschienen. Diese Hypothese gilt auch für die 31jährigen Patientin mit der endgültigen Diagnose einer CIN II und mit einem positiven HPV-Test in der Kontrolle nach 3 Monaten und negativen Befunden bei den darauffolgenden Kontrollen. Es ist aber auch zu berücksichtigen, daβ eine HPV-Infektion ein langfristiger Prozeβ mit Episodien Virusaflösung ist [Strand 1993, Karlsson 1995]. Ein persistierender Nachweis von HPV steht in Zusammenhang mit einer unvollständigen Exzision der Dysplasie und nur nach einer exzisionalen Maβname bleiben die HPV-Untersuchungen dauernd negativ [Strand 1997]. Andere Publikationen stimmen mit dem Wert der HPV-PCR-Untersuchung nach Konisation überein; dies gilt allerdings auch für die Tatsache, daß dieser Test die zytologische Kontrolle nicht ersetzen kann [Kaufman 1997]. Die Zytologie spielt bei der nachfolgenden Kontrolle nach Loop-Exzision die wichtigste Rolle. Einige Autoren schlagen eine ausschließliche zytologische Kontrolle vor [Alvarez 1994, Gold 1996, Flannelly 1997], während andere empfehlen, generell [Spitzer 1993, Felix 1994, Ferenzy 1996] bzw. nur bei positiven Resektionsrändern [Gardeil 1997] eine zusätzliche Kolposkopie durchzuführen. Die Auswahl einer Untersuchungsmethode bei den nachfolgenden Kontrollen erscheint willkürlich und abhängig vom untersuchenden Arzt und den Kosten zu sein. Es ist allerdings allgemein akzeptiert, wie auch in dieser Studie bewiesen, daß eine zusätzliche Kolposkopie zwar die Sensitivität der Zytologie nicht erhöht, dafür aber die Falsch-Negativ-Rate bei den nachfolgenden Kontrollen reduziert [Baldauf 1998]. Die geringste Falsch-Negativ-Rate bei den nachfolgenden Kontrollen nach LLETZ läßt sich jedoch nur erreichen, wenn alle drei genannten Methoden (Zytologie, Kolposkopie und HPV-Untersuchung) angewendet werden (Tab. 29).

Burghardt hat 1980 darauf hingewiesen, daß der Beobachtungszeitraum nach der Behandlung einer Zervixdysplasie fünf Jahre umfassen sollte, um ein „verzögertes Rezidiv“

auszuschließen. In dieser Studie hat sich ergeben, daß bei den nach der Kontrolle nach 12 Monaten durchgeführten späteren Kontrollen keine erstmaligen positiven Befunde nachgewiesen wurden (Abb. 9). Angesichts dieses Ergebnisses wird vorgeschlagen, daß bei allen behandelten Patientinnen die Kontrollen mit Zytologie, Kolposkopie und HPV-Analytik in den ersten 12 Monaten nach der Behandlung mit einem Abstand von drei Monaten durchgeführt werden sollen. Danach wären einjährige sorgfältige Kontrollen, insbesondere bei negativen Resektionsrändern und negativem Zervixabradat ausreichend.

5. ZUSAMMENFASSUNG

Die Indikation zur Messerkonisation muß aufgrund der bekannten Komplikationsraten heute sehr streng gestellt werden. In dieser Studie wurde nachgewiesen, daß der Median des Alsters der Patientinnen mit einer schweren Dysplasie bei etwa 30 Jahren liegt. Damit ist bei vielen Frauen mit einer schweren Dysplasie die Familienplanung noch nicht abgeschlossen. Die Loop-Exzision ist im Hinblick auf die perioperative Komplikationsraten und die möglichen Fertilitätstorungen bei der Messerkonisation bei diesen Patientinnen vorzuziehen.

An einem Kollektiv von 101 Patientinnen mit einer Zervixdysplasie, die in den Jahren 1996-97 in der Universitäts-Frauenklinik Eppendorf mittels einer Hochfrequenz-Chirurgie-Schlingenexzision (*Large loop excision of the transformation zone: LLETZ*) behandelt wurden, wurde in der vorliegenden Arbeit die Wirksamkeit dieser Methode als Alternative gegenüber der Messerkonisation untersucht. Es wurde nach klinisch-histopathologischen Parametern gesucht, die eine zuverlässige Prognose des Dysplasieverlaufs der behandelten Patientinnen ermöglichen. Aus den Ergebnissen ergaben sich auch Antworten auf die Frage welches Kontrollverfahren zur Sicherung des Behandlungserfolgs am geeignetsten ist.

Die vorliegende Studie zeigte, daß LLETZ gegenüber der Messerkonisation eine vergleichbare Fehlbehandlungsrate aufweist.

Eine unvollständige Exzision ergab sich häufiger bei Patientinnen mit einem positiven Zervixabradat. Es wurde bestätigt, daß positive Resektionsränder nicht gleichbedeutend sind mit Residuen der Dysplasie. Jedoch ist die Wahrscheinlichkeit einer unvollständigen Exzision höher, wenn der endozervikale Resektionsrand betroffen ist. Allerdings ist eine sichere Voraussage für eine unvollständige Exzision bei positiven Resektionsrändern nicht möglich, wie es bei Patientinnen mit positiven Resektionsrändern und dysplasiefreiem Uterus bei der Hysterektomie gezeigt werden konnte.

Die Auswahl einer Untersuchungsmethode bei den nachfolgenden Kontrollen erscheint willkürlich und abhängig vom untersuchenden Arzt und den Kosten zu sein.

In dieser Arbeit hat sich eine höhe Sensitivität und Spezifizität der HPV-PCR-Untersuchung ergeben. Die höchste Aussagekraft wurde infolgedessen von dieser Untersuchungsmethode erreicht, gefolgt von der Zytologie und der Kolposkopie. Es konnte ebenfals festgestellt werden, daβ der HPV-Test die zytologische Kontrolle nicht

ersetzen kann. Die Zytologie spielt bei der nachfolgenden Kontrolle nach Loop-Exzision die wichtigste Rolle. Eine zusätzliche Kolposkopie erhöht zwar nicht die Sensitivität der Zytologie, reduziert aber die Falsch-Negativ-Rate bei den nachfolgenden Kontrollen. Die geringste Falsch-Negativ-Rate bei den nachfolgenden Kontrollen nach LLETZ läßt sich jedoch nur erreichen, wenn alle drei genannten Methoden (Zytologie, Kolposkopie und HPV-Untersuchung) angewendet werden.
In dieser Studie hat sich ergeben, daß bei den nach der Kontrolle nach 12 Monaten durchgeführten späteren Kontrollen keine erstmaligen positiven Befunde nachgewiesen wurden. Angesichts dieses Ergebnisses wird vorgeschlagen, daß bei allen behandelten Patientinnen die Kontrollen mit Zytologie, Kolposkopie und HPV-Analytik in den ersten 12 Monaten nach der Behandlung mit einem Abstand von drei Monaten durchgeführt werden sollen. Danach wären einjährige sorgfältige Kontrollen, insbesondere bei negativen Resektionsrändern und negativem Zervixabradat, ausreichend.

6. ANHANG

Tab. 1a Alter/endgültige Diagnose Kreuztabelle

		Alter							
		Gültige N	Minimum	25. Perzentil	Median	Mittelwert	Stdabw.	75. Perzentil	Maximum
Endgültige Diagnose	CIS	N=54	22	27,8	30,0	30,6	4,6	34,0	43
	CIN 3	N=24	22	27,3	31,0	32,0	8,0	32,8	60
	CIN 2	N=10	25	32,8	34,5	35,4	5,3	39,5	44
	CIN 1	N=6	34	34,8	38,0	38,3	4,0	41,3	45
	FIGO Ia	N=2	42	42,0	54,5	54,5	17,7	,	67
	FIGO Ib	N=1	44	44,0	44,0	44,0	,	44,0	44
	CIS + gl. Dysplasie	N=1	21	21,0	21,0	21,0	,	21,0	21
	CIN 2 + ACIS	N=1	25	25,0	25,0	25,0	,	25,0	25
	CIN 2 + gl. Dysplasie	N=2	26	26,0	26,5	26,5	,7	,	27
Gesamt		N=101	21	28,0	31,0	32,3	7,1	35,0	67

Tab. 1b Alter/endgültige Diagnose Kreuztabelle (Daten gruppiert)

		Alter							
		Gültige N	Minimum	25. Perzentil	Median	Mittelwert	Stdabw.	75. Perzentil	Maximum
Endgültige Diagnose	CIS / CIN3 / ACIS	N=80	21	27,0	30,0	30,9	5,9	34,0	60
	CIN1 / CIN2	N=18	25	32,8	35,0	35,4	5,6	39,3	45
	FIGO Ia/Ib	N=3	42	42,0	44,0	51,0	13,9	,	67
Gesamt		N=101	21	28,0	31,0	32,3	7,1	35,0	67

Ränge

	Endgültige Diagnose	N	Mittlerer Rang
Alter	CIS / CIN3 / ACIS	80	45,09
	CIN1 / CIN2	18	69,58
	FIGO Ia/Ib	3	97,17
	Gesamt	101	

Statistik für Test[a,b]

	Alter
Chi-Quadrat	18,019
df	2
Asymptotische Signifikanz	,000

a. Kruskal-Wallis-Test

b. Gruppenvariable: Endgültige Diagnose

Tab. 2 Alter/Zytologie Kreuztabelle.

		Alter							
		Gültige N	Minimum	25. Perzentil	Median	Mittelwert	Stdabw.	75. Perzentil	Maximum
Zytologie	II	N=1	43	43,0	43,0	43,0	,	43,0	43
	II-HPV	N=10	28	30,5	34,0	34,2	5,0	36,0	45
	III D	N=30	21	26,0	30,5	31,2	7,6	34,3	60
	IVa	N=53	22	28,0	30,0	31,5	5,6	34,0	50
	IVb	N=3	27	27,0	33,0	33,0	6,0	,	39
	V	N=1	67	67,0	67,0	67,0	,	67,0	67
	III	N=3	31	31,0	35,0	34,3	3,1	,	37
Gesamt		N=101	21	28,0	31,0	32,3	7,1	35,0	67

Ränge

	Zytologie	N	Mittlerer Rang
Alter	II	1	95,00
	II-HPV	10	64,90
	III D	30	45,48
	IVa	53	48,24
	IVb	3	57,67
	V	1	101,00
	III	3	70,67
	Gesamt	101	

Statistik für Test[a,b]

	Alter
Chi-Quadrat	10,502
df	6
Asymptotische Signifikanz	,105

a. Kruskal-Wallis-Test

b. Gruppenvariable: Zytologie

Tab. 3a Kolposkopie/ Endgültige Diagnose

Kolposkopie * Endgültige Diagnose Kreuztabelle

			Endgültige Diagnose							
			CIS	CIN 3	CIN 2	CIN 1	FIGO Ia	FIGO Ib	CIN 2 + ACIS	Gesamt
Kolposkopie	1	Anzahl	1		2					3
		Zeilen%	33,3%		66,7%					100,0%
	2	Anzahl	18	8	7	4				37
		Zeilen%	48,6%	21,6%	18,9%	10,8%				100,0%
	3	Anzahl	24	10	1	1	1		1	38
		Zeilen%	63,2%	26,3%	2,6%	2,6%	2,6%		2,6%	100,0%
	4	Anzahl	5	3				1		9
		Zeilen%	55,6%	33,3%				11,1%		100,0%
Gesamt		Anzahl	48	21	10	5	1	1	1	87
		Zeilen%	55,2%	24,1%	11,5%	5,7%	1,1%	1,1%	1,1%	100,0%

Tab. 3b Kolposkopie/ Endgültige Diagnose (Daten Gruppiert)

Kolposkopie * Endgültige Diagnose Kreuztabelle

			Endgültige Diagnose			
			CIS / CIN3 / ACIS	CIN1 / CIN2	FIGO Ia/Ib	Gesamt
Kolposkopie	1	Anzahl	1	2		3
		Zeilen%	33,3%	66,7%		100,0%
	2	Anzahl	26	11		37
		Zeilen%	70,3%	29,7%		100,0%
	3	Anzahl	35	2	1	38
		Zeilen%	92,1%	5,3%	2,6%	100,0%
	4	Anzahl	8		1	9
		Zeilen%	88,9%		11,1%	100,0%
Gesamt		Anzahl	70	15	2	87
		Zeilen%	80,5%	17,2%	2,3%	100,0%

Chi-Quadrat-Tests

	Wert	df	Asymptotische Signifikanz (2-seitig)	Exakte Signifikanz (2-seitig)	Exakte Signifikanz (1-seitig)	Punkt-Wahrscheinlichkeit
Chi-Quadrat nach Pearson	18,315[a]	6	,005	,031		
Likelihood-Quotient	18,324	6	,005	,002		
Exakter Test nach Fisher	17,368			,002		
Zusammenhang linear-mit-linear	3,171[b]	1	,075	,080	,051	,027
Anzahl der gültigen Fälle	87					

a. 7 Zellen (58,3%) haben eine erwartete Häufigkeit kleiner 5. Die minimale erwartete Häufigkeit ist ,07.

b. Die standardisierte Statistik ist -1,781.

Tab. 4 Zytologie/ Kolposkopie Kreuztabelle

Zytologie * Kolposkopie Kreuztabelle

			Kolposkopie				Gesamt
			1	2	3	4	
Zytologie	II	Anzahl			1		1
		Zeilen%			100,0%		100,0%
	II-HPV	Anzahl		6	2	1	9
		Zeilen%		66,7%	22,2%	11,1%	100,0%
	III D	Anzahl	1	9	13	4	27
		Zeilen%	3,7%	33,3%	48,1%	14,8%	100,0%
	IVa	Anzahl	2	21	19	4	46
		Zeilen%	4,3%	45,7%	41,3%	8,7%	100,0%
	IVb	Anzahl			1		1
		Zeilen%			100,0%		100,0%
	III	Anzahl		1	2		3
		Zeilen%		33,3%	66,7%		100,0%
Gesamt		Anzahl	3	37	38	9	87
		Zeilen%	3,4%	42,5%	43,7%	10,3%	100,0%

Tab. 5a PE/endgültige Diagnose Kreuztabelle

PE vor Loop * Endgültige Diagnose Kreuztabelle

			Endgültige Diagnose								Gesamt
			CIS	CIN 3	CIN 2	CIN 1	FIGO Ia	FIGO Ib	CIN 2 + ACIS	CIN 2 + gl. Dysplasie	
PE vor Loop	negativ	Anzahl	1			1					2
		Zeilen%	50,0%			50,0%					100,0%
	CIS	Anzahl	38				2		1		41
		Zeilen%	92,7%				4,9%		2,4%		100,0%
	CIN 3	Anzahl	10	17				1			28
		Zeilen%	35,7%	60,7%				3,6%			100,0%
	CIN 2	Anzahl	2	2	4					1	9
		Zeilen%	22,2%	22,2%	44,4%					11,1%	100,0%
	CIN 1	Anzahl		1	2	1					4
		Zeilen%		25,0%	50,0%	25,0%					100,0%
	HPV	Anzahl			1						1
		Zeilen%			100,0%						100,0%
	Entz.	Anzahl		1		1					2
		Zeilen%		50,0%		50,0%					100,0%
	gl. Dysplasie	Anzahl								1	1
		Zeilen%								100,0%	100,0%
	unreife Metaplasie	Anzahl	1								1
		Zeilen%	100,0%								100,0%
Gesamt		Anzahl	52	21	7	3	2	1	1	2	89
		Zeilen%	58,4%	23,6%	7,9%	3,4%	2,2%	1,1%	1,1%	2,2%	100,0%

Tab. 5b PE/endgültige Diagnose Kreuztabelle (Daten gruppiert)

PE vor Loop * Endgültige Diagnose Kreuztabelle

			Endgültige Diagnose			
			CIS / CIN3 / ACIS	CIN1 / CIN2	FIGO Ia/Ib	Gesamt
PE vor Loop	negativ	Anzahl	1	1		2
		Zeilen%	50,0%	50,0%		100,0%
	CIS / CIN3 / ACIS	Anzahl	66		3	69
		Zeilen%	95,7%		4,3%	100,0%
	CIN1 / CIN2	Anzahl	5	8		13
		Zeilen%	38,5%	61,5%		100,0%
	HPV	Anzahl		1		1
		Zeilen%		100,0%		100,0%
	Entz.	Anzahl	1	1		2
		Zeilen%	50,0%	50,0%		100,0%
	gl. Dysplasie	Anzahl		1		1
		Zeilen%		100,0%		100,0%
	unreife Metaplasie	Anzahl	1			1
		Zeilen%	100,0%			100,0%
Gesamt		Anzahl	74	12	3	89
		Zeilen%	83,1%	13,5%	3,4%	100,0%

Chi-Quadrat-Tests

	Wert	df	Asymptotische Signifikanz (2-seitig)	Exakte Signifikanz (2-seitig)	Exakte Signifikanz (1-seitig)	Punkt-Wahrscheinlichkeit
Chi-Quadrat nach Pearson	54,278[a]	12	,000	,005		
Likelihood-Quotient	48,197	12	,000	,000		
Exakter Test nach Fisher	53,798			,000		
Zusammenhang linear-mit-linear	2,384[b]	1	,123	,086	,086	,010
Anzahl der gültigen Fälle	89					

a. 18 Zellen (85,7%) haben eine erwartete Häufigkeit kleiner 5. Die minimale erwartete Häufigkeit ist ,03.

b. Die standardisierte Statistik ist 1,544.

Tab. 6 Zytologie/PE Kreuztabelle

Zytologie * PE vor Loop Kreuztabelle

			PE vor Loop							
			negativ	CIS / CIN3 / ACIS	CIN1 / CIN2	HPV	Entz.	gl. Dysplasie	unreife Metaplasie	Gesamt
Zytologie	II	Anzahl		1						1
		Zeilen%		100,0%						100,0%
	II-HPV	Anzahl	1	5	1					7
		Zeilen%	14,3%	71,4%	14,3%					100,0%
	III D	Anzahl	1	18	7		2			28
		Zeilen%	3,6%	64,3%	25,0%		7,1%			100,0%
	IVa	Anzahl		40	5	1			1	47
		Zeilen%		85,1%	10,6%	2,1%			2,1%	100,0%
	IVb	Anzahl		2				1		3
		Zeilen%		66,7%				33,3%		100,0%
	V	Anzahl		1						1
		Zeilen%		100,0%						100,0%
	III	Anzahl		2						2
		Zeilen%		100,0%						100,0%
Gesamt		Anzahl	2	69	13	1	2	1	1	89
		Zeilen%	2,2%	77,5%	14,6%	1,1%	2,2%	1,1%	1,1%	100,0%

Tab. 7 Zytologie/HPV Kreuztabelle.

Zytologie * HPV Kreuztabelle

			HPV			
			negativ	positiv	positiv 16	Gesamt
Zytologie	II	Anzahl			1	1
		Zeilen%			100,0%	100,0%
	II-HPV	Anzahl	5	3	1	9
		Zeilen%	55,6%	33,3%	11,1%	100,0%
	III D	Anzahl	6	13	9	28
		Zeilen%	21,4%	46,4%	32,1%	100,0%
	IVa	Anzahl	7	20	21	48
		Zeilen%	14,6%	41,7%	43,8%	100,0%
	IVb	Anzahl		1	2	3
		Zeilen%		33,3%	66,7%	100,0%
	V	Anzahl		1		1
		Zeilen%		100,0%		100,0%
	III	Anzahl	2	1		3
		Zeilen%	66,7%	33,3%		100,0%
Gesamt		Anzahl	20	39	34	93
		Zeilen%	21,5%	41,9%	36,6%	100,0%

p = 0,118 (Exakter test nach Fisher)

Tab. 8 Verteilung der HPV-Befunde nach Alter.

		Alter							
		Gültige N	Minimum	25. Perzentil	Median	Mittelwert	Stdabw.	75. Perzentil	Maximum
HPV	negativ	N=20	25	27,0	34,0	33,7	8,2	36,8	60
	positiv	N=39	22	28,0	31,0	32,0	7,7	34,0	67
	positiv 16	N=34	24	27,0	31,0	32,1	5,9	35,3	50
Gesamt		N=93	22	28,0	31,0	32,4	7,2	35,0	67

Ränge

	HPV	N	Mittlerer Rang
Alter	negativ	20	51,45
	positiv	39	44,94
	positiv 16	34	46,75
	Gesamt	93	

Statistik für Test[a,b]

	Alter
Chi-Quadrat	,778
df	2
Asymptotische Signifikanz	,678

a. Kruskal-Wallis-Test

b. Gruppenvariable: HPV

Tab. 9a Histologie-Loop/endgültige Diagnose**.**

Loop * Endgültige Diagnose Kreuztabelle

			Endgültige Diagnose									
			CIS	CIN 3	CIN 2	CIN 1	FIGO Ia	FIGO Ib	CIS + gl. Dysplasie	CIN 2 + ACIS	CIN 2 + gl. Dysplasie	Gesamt
Loop	CIS	Anzahl	39									39
		Zeilen%	100,0%									100,0%
	CIN 3	Anzahl	11	17			1					29
		Zeilen%	37,9%	58,6%			3,4%					100,0%
	CIN 2	Anzahl	4	3	8							15
		Zeilen%	26,7%	20,0%	53,3%							100,0%
	CIN 1	Anzahl		4	2	6						12
		Zeilen%		33,3%	16,7%	50,0%						100,0%
	FIGO Ia	Anzahl					1					1
		Zeilen%					100,0%					100,0%
	FIGO Ib	Anzahl						1				1
		Zeilen%						100,0%				100,0%
	CIS + gl. Dysplasie	Anzahl							1			1
		Zeilen%							100,0%			100,0%
	CIN 2 + ACIS	Anzahl								1		1
		Zeilen%								100,0%		100,0%
	CIN 2 + gl. Dysplasie	Anzahl									2	2
		Zeilen%									100,0%	100,0%
Gesamt		Anzahl	54	24	10	6	2	1	1	1	2	101
		Zeilen%	53,5%	23,8%	9,9%	5,9%	2,0%	1,0%	1,0%	1,0%	2,0%	100,0%

Tab. 9b Histologie-Loop/endgültige Diagnose (Daten Gruppiert)

Loop * Endgültige Diagnose Kreuztabelle

			Endgültige Diagnose			
			CIS / CIN3 / ACIS	CIN1 / CIN2	FIGO Ia/Ib	Gesamt
Loop	CIS / CIN3 / ACIS	Anzahl	69		1	70
		Zeilen%	98,6%		1,4%	100,0%
	CIN1 / CIN2	Anzahl	11	18		29
		Zeilen%	37,9%	62,1%		100,0%
	FIGO Ia/Ib	Anzahl			2	2
		Zeilen%			100,0%	100,0%
Gesamt		Anzahl	80	18	3	101
		Zeilen%	79,2%	17,8%	3,0%	100,0%

Chi-Quadrat-Tests

	Wert	df	Asymptotische Signifikanz (2-seitig)	Exakte Signifikanz (2-seitig)	Exakte Signifikanz (1-seitig)	Punkt-Wahrscheinlichkeit
Chi-Quadrat nach Pearson	120,640[a]	4	,000	,000		
Likelihood-Quotient	71,506	4	,000	,000		
Exakter Test nach Fisher	65,982			,000		
Zusammenhang linear-mit-linear	51,761[b]	1	,000	,000	,000	,000
Anzahl der gültigen Fälle	101					

a. 5 Zellen (55,6%) haben eine erwartete Häufigkeit kleiner 5. Die minimale erwartete Häufigkeit ist ,06.

b. Die standardisierte Statistik ist 7,195.

Signifikante Assoziation: p = 0,000 (Exakter Test nach Fisher).

Tab. 10a Resektionsrad/endgültige Diagnose Kreuztabelle

Resektionsrand * Endgültige Diagnose Kreuztabelle

			Endgültige Diagnose									Gesamt
			CIS	CIN 3	CIN 2	CIN 1	FIGO Ia	FIGO Ib	CIS + gl. Dysplasie	CIN 2 + ACIS	CIN 2 + gl. Dysplasie	
Resektionsrand	negativ	Anzahl	24	17	8	5			1		1	56
		Zeilen%	42,9%	30,4%	14,3%	8,9%			1,8%		1,8%	100,0%
	endo	Anzahl	24	6			2	1		1		34
		Zeilen%	70,6%	17,6%			5,9%	2,9%		2,9%		100,0%
	ecto	Anzahl	1	1	1	1						4
		Zeilen%	25,0%	25,0%	25,0%	25,0%						100,0%
	endo + ecto	Anzahl	3		1							4
		Zeilen%	75,0%		25,0%							100,0%
Gesamt		Anzahl	52	24	10	6	2	1	1	1	1	98
		Zeilen%	53,1%	24,5%	10,2%	6,1%	2,0%	1,0%	1,0%	1,0%	1,0%	100,0%

Tab. 10b Resektionsrad/endgültige Diagnose Kreuztabelle (Daten gruppiert)

Resektionsrand * Endgültige Diagnose Kreuztabelle

			Endgültige Diagnose			Gesamt
			CIS / CIN3 / ACIS	CIN1 / CIN2	FIGO Ia/Ib	
Resektionsrand	negativ	Anzahl	42	14		56
		Zeilen%	75,0%	25,0%		100,0%
	endo	Anzahl	31		3	34
		Zeilen%	91,2%		8,8%	100,0%
	ecto	Anzahl	2	2		4
		Zeilen%	50,0%	50,0%		100,0%
	endo + ecto	Anzahl	3	1		4
		Zeilen%	75,0%	25,0%		100,0%
Gesamt		Anzahl	78	17	3	98
		Zeilen%	79,6%	17,3%	3,1%	100,0%

Chi-Quadrat-Tests

	Wert	df	Asymptotische Signifikanz (2-seitig)	Exakte Signifikanz (2-seitig)	Exakte Signifikanz (1-seitig)	Punkt-Wahrscheinlichkeit
Chi-Quadrat nach Pearson	17,202[a]	6	,009	,018		
Likelihood-Quotient	22,767	6	,001	,000		
Exakter Test nach Fisher	20,005			,001		
Zusammenhang linear-mit-linear	,008[b]	1	,930	1,000	,496	,104
Anzahl der gültigen Fälle	98					

a. 8 Zellen (66,7%) haben eine erwartete Häufigkeit kleiner 5. Die minimale erwartete Häufigkeit ist ,12.

b. Die standardisierte Statistik ist ,088.

Signifikante Assoziation: $p = 0{,}001$ (Exakter Test nach Fisher).

Tab. 11a Zervix-Loop/Portio-Loop Kreuztabelle

Zervix-L * Loop Kreuztabelle

			Loop								Gesamt
			CIS	CIN 3	CIN 2	CIN 1	FIGO Ib	CIS + gl. Dysplasie	CIN 2 + ACIS	CIN 2 + gl. Dysplasie	
Zervix-L	negativ	Anzahl	23	20	12	9		1			65
		Zeilen%	35,4%	30,8%	18,5%	13,8%		1,5%			100,0%
	CIS	Anzahl	13	1			1				15
		Zeilen%	86,7%	6,7%			6,7%				100,0%
	CIN 3	Anzahl		4							4
		Zeilen%		100,0%							100,0%
	CIN 2	Anzahl	1	1	1						3
		Zeilen%	33,3%	33,3%	33,3%						100,0%
	ACIS	Anzahl							1		1
		Zeilen%							100,0%		100,0%
	gl. Dysplasie	Anzahl								1	1
		Zeilen%								100,0%	100,0%
Gesamt		Anzahl	37	26	13	9	1	1	1	1	89
		Zeilen%	41,6%	29,2%	14,6%	10,1%	1,1%	1,1%	1,1%	1,1%	100,0%

Tab. 11b Zervix-Loop/Portio-Loop Kreuztabelle (Daten gruppiert).

Zervix-L * Loop Kreuztabelle

			Loop			Gesamt
			CIS / CIN3 / ACIS	CIN1 / CIN2	FIGO Ia/Ib	
Zervix-L	negativ	Anzahl	44	21		65
		Zeilen%	67,7%	32,3%		100,0%
	CIS / CIN3 / ACIS	Anzahl	19		1	20
		Zeilen%	95,0%		5,0%	100,0%
	CIN1 / CIN2	Anzahl	2	1		3
		Zeilen%	66,7%	33,3%		100,0%
	gl. Dysplasie	Anzahl		1		1
		Zeilen%		100,0%		100,0%
Gesamt		Anzahl	65	23	1	89
		Zeilen%	73,0%	25,8%	1,1%	100,0%

Chi-Quadrat-Tests

	Wert	df	Asymptotische Signifikanz (2-seitig)	Exakte Signifikanz (2-seitig)	Exakte Signifikanz (1-seitig)	Punkt-Wahrscheinlichkeit
Chi-Quadrat nach Pearson	14,185[a]	6	,028	,049		
Likelihood-Quotient	18,523	6	,005	,001		
Exakter Test nach Fisher	19,809			,001		
Zusammenhang linear-mit-linear	,318[b]	1	,573	,680	,290	,040
Anzahl der gültigen Fälle	89					

a. 8 Zellen (66,7%) haben eine erwartete Häufigkeit kleiner 5. Die minimale erwartete Häufigkeit ist ,01.

b. Die standardisierte Statistik ist ,564.

Signifikante Assoziation: p = 0,001 (Exakter Test nach Fisher).

Tab. 12a Zervix-Loop/Endgültige Diagnose Kreuztabelle.

Zervix-L * Endgültige Diagnose Kreuztabelle

			Endgültige Diagnose									
			CIS	CIN 3	CIN 2	CIN 1	FIGO Ia	FIGO Ib	CIS + gl. Dysplasie	CIN 2 + ACIS	CIN 2 + gl. Dysplasie	Gesamt
Zervix-L	negativ	Anzahl	34	16	10	4			1			65
		Zeilen%	52,3%	24,6%	15,4%	6,2%			1,5%			100,0%
	CIS	Anzahl	13				1	1				15
		Zeilen%	86,7%				6,7%	6,7%				100,0%
	CIN 3	Anzahl	1	3								4
		Zeilen%	25,0%	75,0%								100,0%
	CIN 2	Anzahl	2	1								3
		Zeilen%	66,7%	33,3%								100,0%
	ACIS	Anzahl								1		1
		Zeilen%								100,0%		100,0%
	gl. Dysplasie	Anzahl									1	1
		Zeilen%									100,0%	100,0%
Gesamt		Anzahl	50	20	10	4	1	1	1	1	1	89
		Zeilen%	56,2%	22,5%	11,2%	4,5%	1,1%	1,1%	1,1%	1,1%	1,1%	100,0%

Tab. 12b Zervix-Loop/Endgültige Diagnose Kreuztabelle (Daten gruppiert).

Zervix-L * Endgültige Diagnose Kreuztabelle

			Endgültige Diagnose			
			CIS / CIN3 / ACIS	CIN1 / CIN2	FIGO Ia/Ib	Gesamt
Zervix-L	negativ	Anzahl	51	14		65
		Zeilen%	78,5%	21,5%		100,0%
	CIS / CIN3 / ACIS	Anzahl	18		2	20
		Zeilen%	90,0%		10,0%	100,0%
	CIN1 / CIN2	Anzahl	3			3
		Zeilen%	100,0%			100,0%
	gl. Dysplasie	Anzahl		1		1
		Zeilen%		100,0%		100,0%
Gesamt		Anzahl	72	15	2	89
		Zeilen%	80,9%	16,9%	2,2%	100,0%

Chi-Quadrat-Tests

	Wert	df	Asymptotische Signifikanz (2-seitig)	Exakte Signifikanz (2-seitig)	Exakte Signifikanz (1-seitig)	Punkt-Wahrscheinlichkeit
Chi-Quadrat nach Pearson	16,921[a]	6	,010	,052		
Likelihood-Quotient	18,389	6	,005	,002		
Exakter Test nach Fisher	16,963			,006		
Zusammenhang linear-mit-linear	1,258[b]	1	,262	,224	,162	,032
Anzahl der gültigen Fälle	89					

a. 9 Zellen (75,0%) haben eine erwartete Häufigkeit kleiner 5. Die minimale erwartete Häufigkeit ist ,02.

b. Die standardisierte Statistik ist 1,122.

Signifikante Assoziation: $p = 0{,}001$ (Exakter Test nach Fisher).

Tab. 13 Resektionsrand/ Zervix-Loop Kreuztabelle

Resektionsrand * Zervix-L Kreuztabelle

			Zervix-L				
			negativ	CIS / CIN3 / ACIS	CIN1 / CIN2	gl. Dysplasie	Gesamt
Resektionsrand	negativ	Anzahl	42	4		1	47
		Zeilen%	89,4%	8,5%		2,1%	100,0%
	endo	Anzahl	15	15	2		32
		Zeilen%	46,9%	46,9%	6,3%		100,0%
	ecto	Anzahl	4				4
		Zeilen%	100,0%				100,0%
	endo + ecto	Anzahl	3	1			4
		Zeilen%	75,0%	25,0%			100,0%
Gesamt		Anzahl	64	20	2	1	87
		Zeilen%	73,6%	23,0%	2,3%	1,1%	100,0%

Chi-Quadrat-Tests

	Wert	df	Asymptotische Signifikanz (2-seitig)	Exakte Signifikanz (2-seitig)	Exakte Signifikanz (1-seitig)	Punkt-Wahrscheinlichkeit
Chi-Quadrat nach Pearson	22,517[a]	9	,007	,091		
Likelihood-Quotient	24,220	9	,004	,001		
Exakter Test nach Fisher	25,008			,001		
Zusammenhang linear-mit-linear	,167[b]	1	,683	,721	,317	,048
Anzahl der gültigen Fälle	87					

a. 12 Zellen (75,0%) haben eine erwartete Häufigkeit kleiner 5. Die minimale erwartete Häufigkeit ist ,05.

b. Die standardisierte Statistik ist ,409.

Test de Fisher signifikant (p= 0,001)

Tab. 14 ZA bei Loop/Endgültige Diagnose Kreuztabelle

ZA bei Loop * Endgültige Diagnose Kreuztabelle

			Endgültige Diagnose			
			CIS / CIN3 / ACIS	CIN1 / CIN2	FIGO Ia/Ib	Gesamt
ZA bei Loop	negativ	Anzahl	26	5		31
		Zeilen%	83,9%	16,1%		100,0%
	CIS / CIN3 / ACIS	Anzahl	3		1	4
		Zeilen%	75,0%		25,0%	100,0%
	HPV	Anzahl	3			3
		Zeilen%	100,0%			100,0%
	gl. Dysplasie	Anzahl	2			2
		Zeilen%	100,0%			100,0%
Gesamt		Anzahl	34	5	1	40
		Zeilen%	85,0%	12,5%	2,5%	100,0%

Test de Fisher nicht signifikant (p= 0,301)

Tab. 15a Zervix-Loop/ZA bei Loop Kreuztabelle

Zervix-L * ZA bei Loop Kreuztabelle

			ZA bei Loop					
			negativ	CIS	CIN 3	HPV	gl. Dysplasie	Gesamt
Zervix-L	negativ	Anzahl	22			2	1	25
		Zeilen%	88,0%			8,0%	4,0%	100,0%
	CIS	Anzahl	2	1		1		4
		Zeilen%	50,0%	25,0%		25,0%		100,0%
	CIN 3	Anzahl			2			2
		Zeilen%			100,0%			100,0%
	CIN 2	Anzahl	1					1
		Zeilen%	100,0%					100,0%
	ACIS	Anzahl					1	1
		Zeilen%					100,0%	100,0%
Gesamt		Anzahl	25	1	2	3	2	33
		Zeilen%	75,8%	3,0%	6,1%	9,1%	6,1%	100,0%

Tab. 15b Zervix-Loop/ZA bei Loop Kreuztabelle (Daten gruppiert)

Zervix-L * ZA bei Loop Kreuztabelle

			ZA bei Loop				
			negativ	CIS / CIN3 / ACIS	HPV	gl. Dysplasie	Gesamt
Zervix-L	negativ	Anzahl	22		2	1	25
		Zeilen%	88,0%		8,0%	4,0%	100,0%
	CIS / CIN3 / ACIS	Anzahl	2	3	1	1	7
		Zeilen%	28,6%	42,9%	14,3%	14,3%	100,0%
	CIN1 / CIN2	Anzahl	1				1
		Zeilen%	100,0%				100,0%
Gesamt		Anzahl	25	3	3	2	33
		Zeilen%	75,8%	9,1%	9,1%	6,1%	100,0%

Chi-Quadrat-Tests

	Wert	df	Asymptotische Signifikanz (2-seitig)	Exakte Signifikanz (2-seitig)	Exakte Signifikanz (1-seitig)	Punkt-Wahrscheinlichkeit
Chi-Quadrat nach Pearson	15,121[a]	6	,019	,088		
Likelihood-Quotient	13,826	6	,032	,011		
Exakter Test nach Fisher	15,511			,007		
Zusammenhang linear-mit-linear	,991[b]	1	,319	,391	,181	,033
Anzahl der gültigen Fälle	33					

a. 10 Zellen (83,3%) haben eine erwartete Häufigkeit kleiner 5. Die minimale erwartete Häufigkeit ist ,06.

b. Die standardisierte Statistik ist ,996.

Tab. 16 Kaplan-Meyer-Funktion

This subfile contains: 101 observations

Life Table
Survival Variable RESIZEIT Residuenfreie Zeit in Monaten

Intrvl Start Time	Number Entrng this Intrvl	Number Wdrawn During Intrvl	Number Exposd to Risk	Number of Termnl Events	Propn Termi- nating	Propn Sur- viving	Cumul Propn Surv at End	Proba- bility Densty	Hazard Rate
,0	101,0	16,0	93,0	12,0	,1290	,8710	,8710	,0430	,0460
3,0	73,0	,0	73,0	3,0	,0411	,9589	,8352	,0119	,0140
6,0	70,0	,0	70,0	5,0	,0714	,9286	,7755	,0099	,0123
12,0	65,0	,0	65,0	,0	,0000	1,0000	,7755	,0000	,0000
18,0	65,0	,0	65,0	,0	,0000	1,0000	,7755	,0000	,0000
24,0+	65,0	65,0	32,5	,0	,0000	1,0000	,7755	**	**

** These calculations for the last interval are meaningless.

The median survival time for these data is 24,00+

Intrvl Start Time	SE of Cumul Sur- viving	SE of Proba- bility Densty	SE of Hazard Rate
,0	,0348	,0116	,0132
3,0	,0390	,0068	,0081
6,0	,0444	,0043	,0055
12,0	,0444	,0000	,0000
18,0	,0444	,0000	,0000
24,0+	,0444	**	**

Tab. 17 Residuen/endozervikalen Resektionsrand Kreuztabelle

Residuen * Resektionsrand Kreuztabelle

			Resektionsrand		
			negativ	endo	Gesamt
Residuen	nein	Anzahl	50	24	74
		Zeilen%	67,6%	32,4%	100,0%
	ja	Anzahl	6	10	16
		Zeilen%	37,5%	62,5%	100,0%
Gesamt		Anzahl	56	34	90
		Zeilen%	62,2%	37,8%	100,0%

Chi-Quadrat-Tests

	Wert	df	Asymptotische Signifikanz (2-seitig)	Exakte Signifikanz (2-seitig)	Exakte Signifikanz (1-seitig)
Chi-Quadrat nach Pearson	5,060[b]	1	,024		
Kontinuitätskorrektur[a]	3,861	1	,049		
Likelihood-Quotient	4,911	1	,027		
Exakter Test nach Fisher				,044	,026
Zusammenhang linear-mit-linear	5,003	1	,025		
Anzahl der gültigen Fälle	90				

a. Wird nur für eine 2x2-Tabelle berechnet

b. 0 Zellen (,0%) haben eine erwartete Häufigkeit kleiner 5. Die minimale erwartete Häufig ist 6,04.

Test de Fisher signifikant (p= 0,044)

Tab. 18 Zervix-Loop/ Zervixabradat bei Loop Kreuztabelle

Zervix-L * ZA bei Loop Kreuztabelle

			ZA bei Loop				
			negativ	CIS / CIN3 / ACIS	HPV	gl. Dysplasie	Gesamt
Zervix-L	negativ	Anzahl	22		2	1	25
		Zeilen%	88,0%		8,0%	4,0%	100,0%
	CIS / CIN3 / ACIS	Anzahl	2	3	1	1	7
		Zeilen%	28,6%	42,9%	14,3%	14,3%	100,0%
	CIN1 / CIN2	Anzahl	1				1
		Zeilen%	100,0%				100,0%
Gesamt		Anzahl	25	3	3	2	33
		Zeilen%	75,8%	9,1%	9,1%	6,1%	100,0%

Chi-Quadrat-Tests

	Wert	df	Asymptotische Signifikanz (2-seitig)	Exakte Signifikanz (2-seitig)	Exakte Signifikanz (1-seitig)	Punkt-Wahrscheinlichkeit
Chi-Quadrat nach Pearson	15,121[a]	6	,019	,088		
Likelihood-Quotient	13,826	6	,032	,011		
Exakter Test nach Fisher	15,511			,007		
Zusammenhang linear-mit-linear	,991[b]	1	,319	,391	,181	,033
Anzahl der gültigen Fälle	33					

a. 10 Zellen (83,3%) haben eine erwartete Häufigkeit kleiner 5. Die minimale erwartete Häufigkeit ist ,06.

b. Die standardisierte Statistik ist ,996.

Test de Fisher signifikant (p= 0,007)

Tab. 19 Logistische Regression

Logistische Regression

```
_
      Total number of cases:      101 (Unweighted)
      Number of selected cases:   101
      Number of unselected cases: 0

      Number of selected cases:                 101
      Number rejected because of missing data:  14
      Number of cases included in the analysis: 87



Dependent Variable Encoding:

Original       Internal
Value          Value
    1          0
    2          1
_


                                      Parameter
                      Value   Freq  Coding
                                        (1)    (2)
PCR
 negativ                ,00     18   ,000   ,000
 positiv               1,00     37  1,000   ,000
 positiv 16           16,00     32   ,000  1,000
ZAKL
                        ,00     27   ,000   ,000
                       1,00      9  1,000   ,000
                       2,00     51   ,000  1,000
ZERKL
                        ,00     56   ,000
                       1,00     31  1,000
ZYTOKL
                        ,00     36   ,000
                       1,00     51  1,000
RRKLASS
                        ,00     49   ,000
                       1,00     38  1,000
_


Dependent Variable..   RESIDUEN   Residuen

Beginning Block Number  0.  Initial Log Likelihood Function

-2 Log Likelihood   76,767329

* Constant is included in the model.


Beginning Block Number  1.  Method: Enter

Variable(s) Entered on Step Number
1..       ALTER     Alter
          RRKLASS
          ZERKL
          ZYTOKL
          ZAKL
          PCR       HPV
```

Estimation terminated at iteration number 6 because
Log Likelihood decreased by less than ,01 percent.

-2 Log Likelihood	42,016
Goodness of Fit	62,155
Cox & Snell - R^2	,329
Nagelkerke - R^2	,562

	Chi-Square	df	Significance
Model	34,751	8	,0000
Block	34,751	8	,0000
Step	34,751	8	,0000

Classification Table for RESIDUEN
The Cut Value is ,50

	Predicted		
	nein	ja	Percent Correct

—

---------- Variables in the Equation ----------
-

Variable	B	S.E.	Wald	df	Sig	R	Exp(B)
ALTER	,1646	,0630	6,8177	1	,0090	,2505	1,1789
RRKLASS(1)	2,3674	1,0313	5,2699	1	,0217	,2064	10,6692
ZERKL(1)	-1,6164	1,0290	2,4676	1	,1162	-,0780	,1986
ZYTOKL(1)	2,0489	1,0771	3,6187	1	,0571	,1452	
ZAKL			13,1240	2	,0014	,3448	
ZAKL(1)	4,9931	1,5732	10,0732	1	,0015	,3243	147,3990
ZAKL(2)	-,0352	1,0936	,0010	1	,9743	,0000	,9654
PCR			,3155	2	,8541	,0000	
PCR(1)	,0290	1,2265	,0006	1	,9812	,0000	1,0294
PCR(2)	-,4663	1,2137	,1476	1	,7008	,0000	,6273
Constant	-10,1910	3,0543	11,1326	1	,0008		

7. LITERATURVERZEICHNIS

Abdul Karim FW, Fu YS, Reagan JW, Wentz WB (1982) **Morphometric study of intraepithelial neoplasia of the uterine cervix.** Obstet Gynecol 60:210-214.

Abdul Karim FW, Nuñez C (1985) **Cervical intraepithelial neoplasia after conization: a study of 522 consecutive cervical cones**. Obstet Gynecol 65:77-81.

Alvarez RD, Helm CW, Edwards RP, Naumann RW, Partirdge EE, Shingleton HM, et al.(1994) **Prospective randomized trial of LLETZ versus laser ablation in patients with cervical intraepithelial neoplasia.** Gynecol Oncol 52:175-179.

Baldauf JJ, Dreyfus M, Ritter J, Cuenin C, Tissier I, Meyer P (1998) **Cytology and colposcopy after loop electrosurgical excision: Implications for follow-up**. Obstet Gynecol 92:124-130.

Baltzer J, Meerpohl HG, Bahnsen J (1999) **Praxis der gynäkologischen Onkologie**. Georg Thieme Verlag. Stuttgart, New York.

Barton SE, Jenkins D, Hollingworth A, Cuzick J & Singer A (1989) **An explanation for the problem of false negative cervical smears**. Br. J. Obstet Gynaecol 96:482-485.

Baumann P, Deppe G (2000) **Ersetzt die elektrochirurgische Schlingenexzision die scharfe Konisation?** Frauenarzt 41:71-75.

Bayrle W (1977) **Kritische Betrachtungen zur Rate der falsch-negativen Befunde in der gynäkologischen Zytologie**. Geburtsh. U. Frauenheilk 37:864.

Beck L (1996) **Die Früherkennung des Zervixkarzinoms**. Gynäkologe 29:781-794.

Bigrigg A, Haffenden DK, Sheehan AL, Codling BW, Read MD (1994) **Efficacy and safety of large-loop excision of the transformation zone**. Lancet 343:32-34.

Blanton RA, Perez-Reyes N, Merrick DT, McDougall JK (1991) **Epithelial cells immmortalized by human papillomaviruses have premalignant characteristics in organotypic culture**. Am J Pathol 138:673-685.

Böcking A, Motherby H (1999) **Abklärung zervikaler Dysplasien mittles DAN-Bild-Zytometrie.** Pathologe 20:25-33.

Bonfiglio TA, Erozan YS (1997) **Gynecologic Cytopathology**. Lippicott-Raven. Philadelphia, New York.

Bosch FX, Manos MM, Muñoz N, Sherman M, Jansen AM, Peto J, Schiffman MH, Moreno V, Kurman R, Shah KV (1995) **Prevalence of human papillomavirus in cervical cancer: a worldwide perspective**. J Natl Cancer Inst 87:796-802.

Brinton LA (1992) **Epidemiology of cervical cancer-an overview**. In: Muñoz N, Bosch FX, Shah KV, et al.(eds). The epidemiology of human papillomavirus and cervical cancer. New York: Oxford University Press 3.

Burghardt E, Holzer E (1970) **Localization of the pathologic cervical epithelium. Carcinoma in situ dysplasias and abnormal squamous epithelium**. Arch gynakol 209:305-330.

Burghardt E, Holzer E (1980) **Treatment of carcinoma in situ: evaluation of 1609 cases**. Obstet Gynecol 55:539-545.

Burghardt E, Coupez F, Dexeus S, Italian Group, Seidl S (1989) **An european proposal for a classification of colposcopic findings**. The Cervix & l.f.g.t 7:251.

Byrne P, Jordan J, Williams D, Woodman C (1988) **Importance of negative result of cervical biopsy directed by colposcopy**. Br. J Med 296:172.

Chanen, W (1995) **Electrocoagulation diathermy**. In Jones, HW: Cervical intraepithelial neoplasia. Bailliers Clinical Obstetrics and Gynaecology. Bailliers-Tindall, London.

Chenoy R, Billingham L, Irani S, Rollason TP, Luesley DM, Jordan JA (1996) **The effect of directed biopsy on the atypical cervical transformation zone: assessed by digital imaging colposcopy**. Br J Obstet Gynaecol 103:457-462.

Choo YC, Chan OLY, Hsu C & Ma HK (1984) **Colposcopy in microinvasive carcinoma of the cervix-an enigma of diagnosis.** Br J Obstet Gynaecol 91:1156-1160.

Chua K-L, Anders H (1997) **Human Papillomavirus Analysis as a Prognostic Marker Following Conization of the Cervix Uteri.** Gynecologic Oncology 66:108-113.

Cocker J, Fox H, Langley FA (1968) **Consistency in the histological diagnosis of epithelial abnormalities of the cervix uteri**. J Clin Pathol 21:67-70.

Coibion M, Autier P, Vandam P, Delobelle A, Huet F, Hertens D, Vosse M, Andry M, De Sutter P, Heimann R, Miloiu (1994) **Is there a role for cervicography in the detection of premalignant lesions of the cervix uteri?.** Br J Cancer 70:125-128.

Cornelissen MTE, Smits HL, Briet MA, Van Den Tweel JG, Struyk APHB, Van Der Nordaa J and Ter Schegget J.(1990) **Uniformity of the splicing pattern of the E6/E7 transcripts in human papillomavirus-type-16 transformed human fibroblasts, human cervical pre-malignant lesions and carcinomas**. J. gen. Virol. 71:243-246.

Coupez F, Dexeus S, Remotti G, Seidl S (1990) **On the „European Proposal for a Classification of Colposcopic Findings". A correction.** The Cervix & l.f.g.t. 8:363.

Curtin JB, Hoskins WJ, Venkatraman ES et al.(1996) Treatment of cervical intraepithelial neoplasia. In:Rubin St. C., WJ Hoskins: **Cervical Cancer and Preinvasive Neoplasia**. Lippincott-Raven, Philadelphia.

De Punzio C, Teti G, Rosi F, Facchini V, Nuzzi FM, Weiss C (1982) **Colposcopy examination not complementary but indispensable in preventing tumour pathology of the cervix**. Eur J Gynaecol Oncol 3:229.

de Villiers EM (1994) **Human pathogenic papillomavirus types: an update.** Curr Top Microbiol Immunol 186:1.

Donald RO (1980) **Prediction of Clearance of Cervical Intraepithelial Neoplasia by Conization**. Obstet Gynecol 56:77-80.

Dürst M, Glitz D, Schneider A, zur Hausen H (1992) **Human papillomavirus type 16 (HPV 16) gene expression and DNA replication in cervical neoplasia: analysis by in situ hybridization.** Virology 189:132-140.

Felix JC, Muderspach LI, Duggan BD, Roman LD (1994) **The significance of positive margins in loop electrosurgical cone biopsies**. Obstet Gynecol 84:996-1000.

Ferenzy A, Mitao M, Nagai N, Silverstein SJ, Crum CP (1985) **Latent papillomavirus and recurring genital warts**. N Engl J Med 313:784-788

Ferenzy A, Choukroun D, Arseneau J (1996) **Loop electrosurgical excision procedure for squamous intraepithelial lesions of the cervix: advantages and potentials pitfalls**. Obstet Gynecol 87:332-337.

Flannelly G, Langhan H, Jandial L, Mann E, Campbell M, Kitchener H (1997) **A study of treatment failures following large loop excision of the transformation zone for the treatment of the cervical intraepithelial neoplasia**. Br J Obstet Gynaecol 104:718-722.

Giles JA, Hudson E, Crow J, Williams D & Walker P (1988) **Colposcopic assessment of the accuracy of cervical cytology screening.** Br. Med J 296:1099-1102.

Giles J, Lim J, Deery A & Walker P (1989) **Medical audit in the follow up of patients treated for cervical intraepithelial neoplasia**. J Obstet Gynaecol 10:78-79.

Gold M, Dunton CJ, Murray J, Macones G, Hanau C, Carlson JA Jr (1996) **Loop electrocautery excisional procedure: Therapeutic effectiveness as an ablation and a conization equivalent**. Gynecol Oncol 61:241-244.

Hatch KD, Shingleton HM, Orr JW Jr., Gore H, Soong SJ (1985) **Role of endocervical curettage in colposcopy**. Obstet Gynecol 65:403-408.

Hatch, KD (1995) **Cryotherapy**. In Jones, HW: Cervical intraepithelial neoplasia. Bailliers Clinical Obstetrics and Gynaecology. Bailliers-Tindall, London.

Heinrich J (1998) **Leitlinien der AG Zervixpathologie und Kolposkopie: Intraepitheliale Neoplasien und frühinvasive Karzinome des unteren Genitaltraktes der Frau (Cervix uteri, Vulva, Vagina).** Zentralbl Gynäkol 120:200-202.

Helmerhorst TJM, Dijkhuizen J, Calame J, Kwikkel J, Stolk G (1987) **The accuracy of colposcopically directed biopsy in diagnosis of CIN**. Europ. J. Obstet. Gynecol. Reprod. Biol. 24:221.

Herbst AL (1992) **The Bethesda system for cervical/vaginal cytologic diagnoses**. Clin Obstet Gynecol 35:22.

Hilgarth M, Schultz R (1981) **Ursachen und Ausmaß falsch-negativer Befunde in der gynäkologischen Krebsvorsorge**. Der Frauenarzt 22:324.

Hinselmann H (1934) **Die klinische und mikroskopische Frühdiagnose des Portiokarzinoms.** Arch Gynäkol 156:239-245.

Holdt D G, Jacobs AJ, Scott JC & Adam GM (1982). **Diagnostic significance and sequelae of cone biopsy**. Am J Obstet Gynecol 143:312-318.

Horn LC, Riethdorf L, Löning T (1999) **Leitfaden für die Präparation uteriner Operationspräparate.** Pathologe 20:9-14.

Hulman G, Pickles CJ, Gie CA, Dowling FM, Stocks PJ, Dixon R (1998) **Frequency of cervical intraepithelial neoplasia following large loop excision of the transformation zone.** J Clin Pathol. 51:375-377.

Ismail SM, Colclough AB, Dinnen JS et al (1989) **Observer variation in histopathological diagnosis and grading of cervical intraepithelial neoplasia**. Br Med J. 298:707-710.

Jarmulowicz MR, Jenkins D, Barton SE, Goodall AL, Hollingworth A, Singer A (1989) **Cytological status and lesion size: a further dimension in cervical intraepithelial neoplasia.** Br J Obstet Gynecol 96:1061-1066.

Karlsson R, Johansson M, Edlund K et al. (1995) **Lifetime number of partners as the only independent risk factor for human papillomavirus infection: a population based study**. Sex Transm Dis 22:119-127.

Kaufman RH, Adam E, Icenogle J, Lawson H, Lee N, Reeves KO, Irwin J, Simon T, Press M, Uhler R, Entman C, Reeves WC (1997) **Relevance of human papillomavirus screening in management of cervical intraepithelial neoplasia.** Am J Obstet Gynecol. 176:87-92.

Kidd JG, Rous P(1940) **A transplantable rabbit carcinoma originating in a virus induced papilloma and containing the virus in masked or altered form**. J Exp Med 71:813.

Kirkup W, Singer A & Hills AS (1980) **The accuracy of colposcopically directed biopsy in patients with suspected intraepithelial neoplasia of the cervix**. Br J Obstet Gynaecol 87:1-4.

Kobak WH, Roman D, Felix JC, Muderspach L, Schlaerth JB, Morrow CP (1995) **The Role of Endocervical Curettage at Cervical Conization for High-Grade Dysplasie**. Obstet Gynecol 85:197-201.

Koss LG (1989) **The Papanicolaou test for cervical cancer detection. A triumph and a tragedy (see comments).** JAMA 261:737-743.

Koutsky LA, Galloway Da, Holmes KK (1988). **Epidemiology of genital human papillomavirus infection**. Epidemil Rev 10:122.

Koutsky LA, Holmes KK, Critchlow CW, Stevens CE, Paavonen J, Beckmann AM, DeRouen TA, Galloway DA, Vernon D, Kiviat N (1992) **A cohort study of the risk of cervical intraepithelial neoplasia grade 2 or 3 in relation to papillomavirus infection.** The New England Journal of Medicine 327:18.

Kurman RJ, Jenson AB, Lancaster WD (1983) **Papillomavirus infection of the cervix. II. Relationship to intraepithelial neoplasia based on the presence of specific viral structural proteins**. Am J Surg Pathol 7:39.

Kurman RJ, Malkasia GD Jr, Sedlis A, Solomon D. (1991) **Clinical commentary: from Papanicolaou to Bethesda**. Obstet Gynecol 77:759-782.

Kurman RJ, Solomon D (1994) **The Bethesda system for reporting cervical/vaginal cytologic diagnoses. Definitions, criteria, and explanatory notes for terminology and specimen adequacy**. Springer, Berlin Heidelberg New York.

Larsson G, Grundsell H, Gullenberg H, Svenrerud S (1982) **Outcome of pregnancy after conization.** Acta Obstet. Gynecol. Scand. 61:461.

Leiman G, Harrison NA, Rubin A (1980) **Pregnancy following conization of the cervix: complications related to cone size**. Amer. J. Obstet. Gynecol 136:14.

Link M (1996) **Die Früherkennung des Zervixkarzinoms**. Gynäkologe 29:781-794.

Löning Th (1999) **Zur „Stückchendiagnose“ in der Gynäkopathologie**. Pathologe 20:6-8.

Lörinz AT, Reid R, Jenson AB, Greenburg MD, Lancaster W, Kurman RJ (1992) **Human papillomavirus infection of the cervix: relative risk associations of 15 common anogenital types**. Obstet Gynecol 79:328-337.

Lopes A, Mor-Yosef S, Pearson S, Ireland D & Monagham J M (1990) **Is routine colposcopic assessment necessary following laser ablation of cervical intraepithelial neoplasia?**. Br J Obstet Gynaecol 92:394-398.

Luesley DM, Cullimore J, Redman CWE et al (1990) **Loop diathermy excision of cervical transformation zone in patients with abnormal cervical smears.** BMJ 300:1690-1693.

Luft RD (1992) **The revised Bethesda system for reporting cervical/vaginal cytologyc diagnoses: report of the 1991 Bethesda Workshop.** Acta Cytol 36:273-276

Lyal H, Duncan ID (1995) **Inaccuracy of cytologic diagnosis in high grade squamous intraepithelial lesions (CIN III**). Acta Cytol 39:50-54.

Manos MM, Ting Y, Wright DK, Lewis AJ, Broker TR and Wolinsky S (1989) **Use of polymerase-chain-reaction amplification for the detection of genital human papillomaviruses**. Cancer Cells 7:209-214.

Menton M, Wallwiener D, Hilgarth M (1998) **Klinische Wertigkeit der kolposkopischen Diagnostik in der Früherkennung und Therapie von Zervixkarzinomvorstufen** GebFra, 58:159-168.

Meyer R (1930) **Weibliche Geschlechtsorgane: Uterus und Tuben**. In: Henke F, Lubarsch O (Hrsg) Handbuch der speziellen pathologie und anatomischen Histologie. Springer, Berlin.

Milde-Langosch K, Riethdorf S, Park TW (1999) **Natürlicher Verlauf der HPV-Infektion. Nutzen der HPV-Analytik in der Zervixdiagnostik**. Pathologe 20:15-24.

Murdoch JB, Morgan PR, Lopes A, Monaghan JM (1992) **Histologic incomplete excision of CIN after large loop excision of the transformation zone (LLETZ) merits careful follow up, not retreatment.** Br J Obstet Gynaecol 99:990-993.

Narducci F, Occelli B, Boman F, Vinatier D, Leroy JL (2000) **Positive Margins after Conization and Risk of Persistenr Lesion** Gynecologic Oncology 76:311-314.

Nasiell K, Roger V, Nasiell M (1986) **Behaviour of mild cervical dysplasia during long-term folow-up**. Obstet Gynecol 67:665-669.

Ostergard DN (1980) **Prediction of Clearance of Cervical Intraepithelial Neoplasia by Conization**. Obstetrics and Gynecology 56:77-80.

Papanicolaou GN, Traut HF (1943) **Diagnosis of uterine cancer by the vaginal smear.** Commonwealth Fund New York.

Park TW, Richart RM, Sun XW, Wright TC Jr (1996) **Association between human papillomavirus type and clonal status of cervical squamous intraepithelial lesions**. J Nat Cancer Inst 88:355-358.

Prendiville W, Cullimore J& Norman S (1989) **Large loop excision of transformation zone (LLETZ). A new method of manegement for women with cervical intraepithelial neoplasia.** Br J Obstet Gynaecol 96:1054-1060.

Prendville W (1986) **A low voltage diathermy loop for taking cervical biopsies: a qualitative comparison with punch biopsy forceps**. Br J Obstet Gynaecol 93:773-776.

Raffle A E, Alden B, Mackenzie EFD (1995) **Detection rates for abnormal cervical smears: what are we screening for?** Lancet 345:1469-1473.

Reagan JW, Hamonic MJ (1956) **Dysplasia of the uterine cervix**. Ann NY Acad Sci 63:1236.

Richart R (1966) **Influence of diagnostic and therapeutic procedures on the distribution of cervical intraepithelial neoplasia**. Cancer 19:1635.

Richart RM.(1973) **Cervical intraepithelial neoplasia**. Pathol Annu.3:301-328.

Richart RM (1990) **A modified terminology for cervical intraepithelial neoplasia**. Obstet Gynecol 75 131-133.

Riethdorf L, Ramirez Porras J, Kühler-Obbarius C (1999) **Diagnostik und Therapie zervikaler Plattenepitheldysplasien**. Pathologe 20:34-41.

Robertson AJ, Anderson JM, Swanson Beck J et al (1989) **Observer variability in histopathological reporting of cervical biopsy specimens**. J Clin Pathol 42:231-238.

Rous P, Kidd JG (1936) **The carcinogenic effect of a virus on tarred skin**. Science 83:468.

Ruge C, Veit J (1878) **Zur Pathologie der Vaginalportio.** Geburtshilfe Gynäkol 2:421-475.

Rylander E (1977) **Negative smears in women developing invasive cervical cancer.** Acta Obstet. Gynecol. Scand. 56:115.

Saito K, Saito A, Fu YS, Smotkin D, Gupta J, Shah K (1987) **Topographic study of cervical condyloma and intraepithelial neoplasia.** Cancer 59:2064-2070.

Schermerhorn TJ, Hodge J, Saltzman AK, Hackett TE, Sprance HE, Harrison TA (1997) **Clinicopathologic Variables Predictive of Residual Dysplasia After Cervical Conization**. The Journal of Reproductive Medicine 42:189-192.

Schiffman MH, Bauer HM, Hoover Rn, Glas AG, Cadell DM, Rush BB, Scott DR, Sherman ME, Manos MM (1993) **Epidemiologic evidence showing that human papillomavirus infection causes most cervical intraepithelial neoplasia**. J Natl Cancer Inst 85:958-964.

Schiller W (1928) **Über Frühstadien des Portiokarzinoms und ihre Diagnose**. Arch Gynäk 133:211-283.

Schmidt-Matthiesen, H, H. Kühnle (1991) **Präneoplasien und Neoplasien der Cervix uteri**. In: Schmidt-Matthiesen, H: Spezielle gynäkologische Onkologie I, 3. Aufl. Urban & Schwarzenberg, München.

Schmitt A (1953) **Eine Gradeinteilung für die funktionelle Zytodiagnostik in der Gynäkologie**. Geburtsh. u. Frauenheilk. 13:593.

Schneider A (1995) **Vorgehen bei pathologischem Zervixabstrich**. Frauenarzt 36:704-707.

Schrage H (1993) **Hinweise für den Zellabstrich an der Zervix und für die Bewertung der Befunde**. Frauenarzt 34:187-190.

Scully RE, Bonfiglio TA, Kurman RJ, Silverberg SG, Wilkinson EJ (1994) **WHO-Histological typing of female genital tract tumours**. Springer, Berlin Heidelberg New York.

Sedlis A, Walters AT, Balin H, Hontz A, Sciuto L (1974) **Evaluation of two simultaneously obtained cervical cytological smears: A comparison study**. Acta Cytol. 18:291.

Seidl S (1990): **Die Portio im Bild**. Tristep Praxis Service, Hamburg.

Shafi MI, Finn CB & DM Luesley (1991) **Lesion size and histology of atypical cervical transformation zone**. Br J Obstet Gynaecol 98:490-492.

Shafi MI, Dunn JA, Buxton EJ et al (1993) **Abnormal cervical cytology following large loop excision of transformation zone: A case controlled study.** Br J Obstet Gynaecol 100:145-148.

Shingleton, HM, JW Orr (1995) **Cancer of the Cervix**. Lippincott, Philadelphia.

Shirawasa H, Tomita Y, Kubota K et al. (1986) **Detection of human papillomavirus type 16 DNA and evidence for integration into the cell DNA in cervical dysplasia.** J Gen Virol 67:2011.

Shope Re, Hurst EW (1933) **Infectious papillomatosis of rabbits: with a note of histopathology.** J Exp Med 58:607.

Skehan M, Soutter WP, Lim K, Krausz T, Pryse Davies J (1990) **Reliability of colposcopy and directed punch biopsy** [see comments]. Br J Obstet Gynaecol 97:811-816.

Soisson AP, Molina CY, Benson WL (1988) **Endocervical curettage in the evaluation of cervical disease in patients with adequate colposcopy** Obstet Gynaecol 71:109-111.

Soost, H J, S Baur (1990) **Gynäkologische Zytodiagnostik**. Thieme, Stuttgart.

Soutter WP, de Barros Lopes A, Fletcher A, Monaghan JM, Duncan ID, Paraskevaidis E, Kitchener HC (1997) **Invasive cervical cancer after conservative therapy for cervical intraepithelial neoplasia.** Lancet 349:978-80.

Spirtos NM, Schlaerth JB. D'ablaing G, Morrow CP (1987) **A critical evaluation of endocervical curettage** Obstet Gynaecol 70:729-733.

Spitzer M, Krumholz BA, Chernys AE, Seltzer V, Lightman (1987) **Comparative utility of repeat Papanicolaou smears.** Obstet. Gynecol. 69:731.

Spitzer M, Chernys AE, Seltzer VL (1993) **The use of large loop excision of the transformation zone in an inner-city population**. Obstet Gynecol 82:731-5.

Stegner HE (1973) **Gynäkologische Zytologie**. Ferdinand Enke Verlag. Stuttgart.

Stegner HE, Coppleson M (1988) **Colposcopy in diagnosis and treatment of preneoplastic lesions.** Springer, Berlin Heidelberg New York.

Strand A, Rylander E, Evander M, Wadell G (1993) **Genital human papillomavirus infection among patients attending an STD clinic**. Genitourin Med 69: 446-449.

Strand A, Wilander E, Zehbe I, Rylander E (1997) **High risk HPV persists after treatment of genital papillomavirus infection but not after treatment of cervical intraepithelial neoplasia**. Acta Obstet Gynecol Scand 76:140-144.

Tawa K, Forsythe A, Cove K, Saltz A, Peters HW, Watring WG (1988) **A comparison of the Papanicolaou smear and the cervigram: Sensitivity, specificity, and cost analysis**. Obstet Gynecol 71:229.

Wagner D (1990) **Münchner Nomenklatur II für die gynäkologische Zytodiagnostik.** Acta Cytol 34:900-902.

Wied GL (1961). **Proceedings of the first international congress on exfoliative cytology**. Lippincott, Philadelphia.

Wingo PA, Tong T, Bolden S (1995) **Cancer satatistics, 1995** CA Cancer J Clin 45:8.

Wittekind C, Wagner G (1997) **TNM Klassifikation maligner Tumoren**. Springer, Berlin Heidelberg New York, S 135-143

Wright TC, Richart RM (1992) **Pathogenesis and diagnosis of preinvasive lesions of the lower genital tract**. In: Hoskins WJ, Perez CA, Young RC (eds) Principles and practice of gynecologic oncology. Lippincott, Philadelphia, pp 509-536.

Wright TC Jr, Gagnon S, Richart RM, Ferenczy A (1992) **A treatment of cervical intraepithelial neoplasia using the loop electrosurgical excision procedure**. Obstet Gynecol 79:173-178.

zur Hausen H (1991) **Human papillomaviruses in the pathogenesis of anogenital cancer.** Virology 184:9-13.

zur Hausen (1994) **Molecular pathogenesis of cancer of the cervix and its causation by specific human papillomavirus types**. In: Current topics in microbiology and immunology 186: 131-156

DANKSAGUNG

Herzlich danken möchte ich Herrn Prof. Dr. Th. Löning für die Überlassung des Themas dieser Arbeit und für die exzellente wissenschafliche Betreuung.
Weiterhin gilt mein Dank Frau Dr. Kühler-Obbarius und Frau Dr. Milde-Langosch für die unermüdliche Unterstützung, sowie den niedergelassen FrauenärztInnen für die freundliche Überlassung der Befunde.

LEBENSLAUF

11. Januar 1965	geboren in Rute (Córdoba), Spanien. Geschwister: Domingo (1966), María Pilar (1974)
1971 - 1979	Schule: „Scala Coeli“, Rute
1979 -1983	Instituto de Bachillerato de Rute (~Gymnasium) COU (Curso de orientación universitaria)
Juni 1983	Pruebas selectivas de acceso a la Universidad (~Abitur). Note: sehr gut
Oktober 1983 - Juni 1989	Studium der Medizin an der Universität Córdoba
1990 - 1992	Studium für Postgraduierte (Departamento de especialidades médico-quirúrgicas) Universität Córdoba
1990 - 1992	Arbeit als Ärztin für Allgemeinmedizin in Córdoba
Oktober 1992	Pruebas selectivas de acceso a Formación Médica especializada (Prüfung zur Facharztausbildung), Platz 1098 von 4500
Januar 1993 - Dezember 1996	Facharztausbildung zur Frauenärztin am Universitäts-Krankenhaus San Carlos, Madrid
Juli 1996 - September 1996	Gast-Ärztin in der Frauenklinik des Universitäts-Krankenhauses Eppendorf, Hamburg
Juli 1997 - August 1998	Ausbildung in der zytologischen Diagnose an der Abteilung für Gynäkopathologie des Universitäts-Krankenhauses Eppendorf, Hamburg
März 1998 - Oktober 1998	Arbeit als Frauenärztin in gynäkologischer Praxis, Hamburg
Seit August 1998	Assistenzärztin für Pathologie in der Abteilung für Gynäkopathologie des Universitäts-Krankenhauses Eppendorf, Hamburg

ERKLÄRUNG

Ich versichere ausdrücklich, daß ich die Arbeit selbständig und ohne fremde Hilfe verfaßt, andere als die von mir angegebenen Quellen und Hilfsmittel nicht benutzt und die aus den benutzten Werken wörtlich oder inhaltlich entnommenen Stellen einzeln nach Ausgabe (Auflage und Jahr des Erscheinens), Band und Seite des benutzen Werkes kenntlich gemacht habe, und daß ich die Dissertation bisher nicht einem Fachvertreter an einer anderen Hochschule zur Überprüfung vorgelegt oder mich anderweitig um Zulassung zur Promotion beworben habe.

Hamburg, den 26. April 1999 Julia Ramírez Porras