Aus der Klinik für Neurochirurgie
Universitätsklinikum Hamburg-Eppendorf
Direktor: Prof. Dr. med. M. Westphal

Nachweis der Cyclooxygenase und Untersuchung des Einflusses von selektiven und unselektiven Cyclooxygenaseinhibitoren auf Zellwachstum und Apoptoseverhalten menschlicher Gliomzellen

DISSERTATION

zur Erlangung des Grades eines Doktors der Medizin

dem Fachbereich Medizin der Universität Hamburg vorgelegt von

Florian Kürzel

aus Hamburg

Hamburg 2006

Angenommen vom Fachbereich Medizin
der Universität Hamburg am: 19.04.1007

Veröffentlicht mit Genehmigung des Fachbereichs
Medizin der Universität Hamburg

Prüfungsausschuss, der/die Vorsitzende: Prof. Dr. M. Westphal

Prüfungsausschuss: 2. Gutachter/in: PD Dr. A. Giese

Prüfungsausschuss: 3. Gutachter/in: Prof. Dr. U. Schumacher

Wesentliche Teile dieser Dissertation wurden veröffentlicht in:

Acta Neurochir (Wien) (2002) 144: 71-87

Cyclo-Oxygenase Inhibitors and Thromboxane Synthase Inhibitors Differentially Regulate Migration Arrest, Growth Inhibition and Apoptosis in Human Glioma Cells

F. Kürzel, Ch. Hagel, S. Zapf, H. Meissner, M. Westphal, and A. Giese

Acta Neurochir (Wien) (2004) 146: 483-494

Experimental Study: **Inhibition of the arachidonic acid metabolism blocks endothelial cell migration and induces apoptosis**

J. Jantke, M. Ladehoff, **F. Kürzel**, S. Zapf, E. Kim and A. Giese

Für meine Eltern

Inhaltsverzeichnis

Inhaltsverzeichnis **1**

1. Abkürzungen **3**

2. Einleitung **6**

2.1. Einführung *6*

2.2. Gliome *7*
2.2.1. Pilozytisches Astrozytom WHO I 9
2.2.2. Astrozytom WHO II 9
2.2.3. Anaplastisches Astrozytom WHO III 11
2.2.4. Glioblastom WHO IV 12

2.3. Ätiopathogenese *14*

2.4. Eigenschaften der Gehirntumoren *15*

2.5. Klinische Symptomatik *16*

2.6. Therapieoptionen *16*
2.6.1. Chirurgische Resektion 16
2.6.2. Postoperative Radiatio 17
2.6.3. Systemische Chemotherapie 17
2.6.4. Lokale Therapie 18

2.7. Cyclooxygenase und Arachidonsäurestoffwechsel *20*

3. Material und Methoden **26**

3.1. Material *26*
3.1.1. RT-PCR 26
3.1.2. Western Blotting 26
3.1.3. Prostaglandin-Elisa 28
3.1.4. Immunhistochemie 28
3.1.5. Zellwachstum 29
3.1.6. DNA-Fragmentation 29

3.2. Methoden *30*
3.2.1. Zellkulturen 30
3.2.2. RT-PCR 30
3.2.3. Western Blotting 33
3.2.4. Prostaglandin-Elisa 35
3.2.5. Immunhistochemie 40
3.2.6. Zellwachstum 48
3.2.7. DNA-Fragmentation 50

4. Ergebnisse **53**

4.1. COX-Expression und Prostaglandinprofil in Gliomzelllinien *53*
4.1.1. RT-PCR 53
4.1.2. Western Blot Analyse 54
4.1.3. Prostaglandin-Elisa 55

4.2. COX–Expression in Biopsien *59*
4.2.1. RT-PCR 59
4.2.2. Immunhistochemie 60

4.3. Zellwachstum und Apoptoseverhalten unter Behandlung mit Inhibitoren des Arachidonsäuremetabolismus *65*
4.3.1. Wachstumskurven 65
4.3.2. Cell Death Detection Elisa 70

5. Diskussion 72

6. Zusammenfassung 84

7. Literaturverzeichnis 85

8. Danksagung 95

9. Lebenslauf 96

1. Abkürzungen

µg	Mikrogramm
µl	Mikroliter
AB	Avidin-Biotin
ABC	Avidin-Biotin-Complex
ABTS	2,2`-Azino-di-[3-ethylbenzthiazolin-sulfonat]
AP	Alkalische Phosphatase
APS	Ammoniumpersulfat
BCA	Bicinchoninsäure
BCIP/NBT	5-Bromo-4-chloro-3-indolylphosphat – Nitro-Blau-Tetrazolium
BCNU	Carmustin
BP	Basenpaare
BPB	Bromphenol-Blau
BSA	Rinderserumalbumin
C	Celsius
Ca^{2+}	Calcium
CCNU	Chlorethyl-cyclohexyl-nitrosourea
CDK4	Cyclin Dependent Kinase 4
cDNA	Copy Desoxynukleinsäure
cm	Zentimeter
CO_2	Kohlendioxid
COX	Cyclooxygenase
DAB	Diaminobenzidin
dATP	Desoxyadenosintriphosphat
dCTP	Desoxycytidintriphosphat
dest.	destilliert
DEPC	Diethyl-Pyrocarbonat
dGTP	Desoxyribonucleosid-Guanin-Triphosphat
DMEM	Dublecco`s modified Eagle`s medium
DMSO	Dimethylsulfoxid
DNA	Desoxyribonukleinsäure
Dt.	Deutschland

DTT	Dithiothreitol
dTTP	Desoxythymidintriphosphat
ECL	enhanced chemieluminescence
EDTA	Ethylendiamin-N,N,N`,N`-tetraessigsäure
EGF	Epidermal Growth Factor
EIA	Enzymimmunoassay
EtOH	Ethanol
F	weiblich
FCS	fötales Kälberserum
G	Glioblastomzelllinie
GFAP	Saures Gliafaser-Protein (glial fibrillary acidic protein)
Gy	Gray
h	Stunde
H_2O	Wasser
H_2O_2	Wasserstoffperoxid
HCl	Salzsäure
HEPES	4-(2-Hydroxyethyl)-1-Piperazin-N`-(2-ethansulfonsäure)
HSV-TK	Thymidinkinase des Herpes Simplex Virus
Ig	Immunglobulin
IL-2	Interleukin-2
KOH	Kaliumhydroxid
l	Liter
M	männlich
MDM2	mouse double minute 2
MEM	Earl`s minimum essential medium
MeOH	Methanol
mg	Milligramm
Mg^{2+}	Magnesium
ml	Milliliter
mM	Millimol
Mox	Methoximderivat
mRNA	messenger RNA
MTP	Mikrotiterplatte
n	normal

NaCl	Natriumchlorid
ng	Nanogramm
nm	Nanometer
NP 40	Nonidet P 40
p	Passage
PAP	Peroxidase anti Peroxidase
PBS	Phosphate buffered saline
PG	Prostaglandin
pNPP	p-Nitro-phenylphosphat
RNA	Ribonukleinsäure
RT-PCR	Reverse Transkriptase-Polymerase-Ketten (Chain)-Reaktion
SDS	Sodium Dodecyl Sulfat
StreptAB	Strept-Avidin-Biotin
TBE	Tris-Borat/EDTA
TBS	Tris gepufferte Kochsalzlösung
TEMED	N,N,N`,N`-Tetramethyl-Ethylendiamin
TMZ	Temozolomid
Tris	Tris-(hydroxymethyl-)aminomethan
U/min	Umdrehungen pro Minute
UV	Ultraviolett
V	Volt
VDEPT	virus-driven enzyme prodrug therapy
VEGF	vaskulärer endothelialer Wachstumsfaktor
WHO	World Health Organisation
ZNS	zentrales Nervensystem

2. Einleitung

2.1. Einführung

Das Enzym Cyclooxygenase (COX) ist ein Schlüsselenzym im Arachidonsäurestoffwechsel. Es katalysiert den geschwindigkeitsbestimmenden Schritt der Prostaglandinsynthese.
COX existiert in zwei Isoformen (109). Die konstitutive Isoform, COX 1, kommt in einer Vielzahl von Zelltypen vor und beeinflusst die Homöostase der Gewebe. Im Gegensatz dazu stellt COX 2 eine induzierbare Form dar. Auf unterschiedliche Reize, wie zum Beispiel Entzündungen, kommt es zu einer vermehrten Expression von COX 2 und somit zu einer veränderten Prostaglandinsynthese (23).
Im Gehirn konnten erhöhte Prostaglandinlevel nach traumatischen, entzündlichen und ischämischen Ereignissen festgestellt werden (68, 88, 106, 107).
COX 2 wurde außerdem in verschiedenen Carcinomen, wie gastralen (95), ösophagealen (125, 132), intestinalen und pulmonalen Tumoren (48, 128) nachgewiesen und steht im Zusammenhang mit der Tumorzellfunktion. Vor diesem Hintergrund wurde der Einfluss von selektiven COX 2-Inhibitoren auf Tumorzellen überprüft. Man konnte nachweisen, dass durch den selektiven COX 2-Inhibitor NS-398 sowohl das Wachstum als auch die Proliferation von Tumorzellen gehemmt und Apoptose induziert werden kann (24, 75).

Im Rahmen dieser Dissertation soll das Vorkommen der Isoformen COX 1 und COX 2 in Gliomen verschiedener Grade anhand etablierter Gliomzellkulturen und humanen Biopsien nachgewiesen werden.
Des Weiteren werden funktionelle Einflüsse von selektiven und unselektiven Inhibitoren der Cyclooxygenase bezüglich des Wachstums- und Apoptoseverhaltens von Gliomzellen in Kultur untersucht.

2.2. Gliome

Gliome sind Neoplasien der Gliazellen, dem Stützgewebe des Gehirns, und damit neuroepithelialen Ursprungs.
Man rechnet sie zu der großen Gruppe der primären Hirntumoren. Etwa 30-40% der intracraniellen Tumoren sind Gliome (99).

Zur Gruppe der Gliome rechnet man astrozytäre, oligodendrogliale und ependymale Tumoren.
Die häufigsten Vertreter der Gliome sind Astrozytome. Aufgeteilt werden sie nach dem Klassifikationsschema der Weltgesundheitsorganisation (WHO) von 1993 (63) in:

(1) Pilozytisches Astrozytom	(WHO Grad I)
(2) Astrozytom	(WHO Grad II)
(3) Anaplastisches Astrozytom	(WHO Grad III)
(4) Glioblastoma multiforme	(WHO Grad IV)

Seltenere Varianten:

(5) Pleomorphe Xanthoastrozytome	(WHO Grad II und III)
(6) Subependymale Riesenzellastrozytome	(WHO Grad I).

Die unterschiedliche Verteilung der Häufigkeiten der Gliome stellt die Abbildung 1 dar.

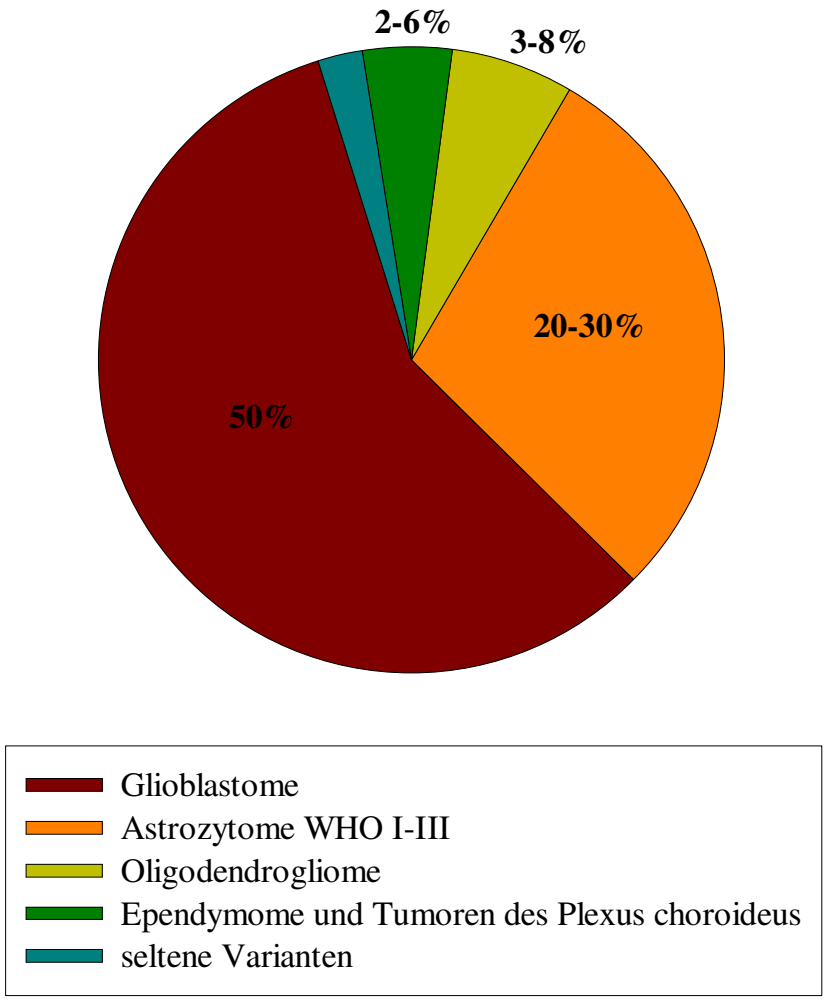

Abb. 1: 50% aller Gliome sind Glioblastome, 20-30% sind Astrozytome WHO Grad I-III. Wesentlich seltener sind Oligodendrogliome, die nur zu 3-8% in Erscheinung treten. In nur 2-6% werden Ependymome und Tumoren des Plexus choroideus diagnostiziert. Seltene Varianten nehmen einen sehr geringen Anteil ein (99).

2.2.1. Pilozytisches Astrozytom WHO I

Das pilozytische Astrozytom (WHO Grad I) ist ein Tumor, der fast ausschließlich im Kindes- und jungen Erwachsenenalter auftritt.
Bevorzugt befindet es sich als gut abgrenzbare, relativ umschriebene Raumforderung in Mittellinienstrukturen des ZNS, wie zum Beispiel im Nervus und Tractus opticus, Chiasma opticum, 3. Ventrikel, Thalamus, Basalganglien, medialen Temporallappen, Kleinhirn oder Hirnstamm. Häufig findet man größere flüssigkeitsgefüllte Zysten und Verkalkungen.
Histologisch stellt sich dieser Tumor als mäßig zelldichtes, fortsatz- und faserreiches Gliom dar. Kennzeichnend für ein pilozytisches Astrozytom sind haarförmig bipolar ausgezogene Zellfortsätze, sowie eosinophile Auftreibungen von Zellfortsätzen, sogenannte Rosenthalfasern.
Eine Besonderheit dieser Astrozytome WHO Grad I ist das mögliche Auftreten von anaplasieverdächtigen Merkmalen wie zelluläre und nukleäre Polymorphie, pathologische Gefäßproliferate und Tumorgewebsnekrosen, die jedoch nicht mit Malignität assoziiert sind.
Die Progression in einen malignen Tumor wird sehr selten beobachtet (104).
Molekulargenetisch sind von Deimling et al. (21) Allelverluste auf dem langen Arm des Chromosom 17 nachgewiesen worden.
Klinisch fallen diese langsam wachsenden Tumoren häufig durch Krampfanfälle oder Hirndrucksymptomatik durch Liquorabflussbehinderung auf (90).
Durch eine komplette chirurgische Resektion können einige der günstig gelegenen und gut begrenzten pilozytische Astrozytome als einzige Gliome kurativ behandelt werden. Bei inoperablen Tumoren kann eine externe Bestrahlung durchgeführt werden.

2.2.2. Astrozytom WHO II

Das von der WHO als Grad II eingestufte Astrozytom ist ein diffus infiltrierender, differenzierter, niedrigmaligner Tumor (64), der im jungen bis mittleren Erwachsenenalter, mit einem Gipfel im 3. und 4. Lebensjahrzehnt, auftritt.
Der Anteil an Astrozytomen an gehirneigenen Tumoren beträgt 5% (99).
Makroskopisch findet man meist in den Großhirnhemisphären eine weißliche, diffuse Gewebeauftreibung ohne scharfe Grenze zum umliegenden Gehirn.

Mikroskopisch lässt sich dieses mäßig zellreiche, gut differenzierte Gliom in drei Typen einteilen: dem fibrillären Typ, dem gemistozytären Typ und einer Mischform.

Das astrozytäre Gliom Grad II vom fibrillären Typ ist fortsatzreich, hat eine mikrozystisch aufgelockerte Matrix und größere flüssigkeitsgefüllte Zysten.
Gemistozytäre Astrozytome kennzeichnen sich durch große angulierte Tumorzellen mit exzentrisch gelegenen Kernen und aufgetriebenem eosinophilem Zytoplasma aus.
Sowohl bei den fibrillären, als auch bei den gemistozytären Astrozytomen lassen sich kaum mitotische und proliferative Aktivitäten nachweisen. Pathologische Endothelproliferate und Nekrosen sowie andere Malignitätskriterien fehlen.
Bei allen Astrozytomen Grad II tritt im Verlauf eine maligne Progression auf. Diese ist gekennzeichnet durch erhöhte zelluläre und nukleäre Polymorphie, erhöhte mitotische und proliferative Aktivität sowie beginnende Endothelproliferate. Bei Astrozytomen Grad II vom gemistozytären Typ ist die maligne Progression rascher als beim fibrillären Typ (66, 71, 96).

Molekulargenetische Untersuchungen haben gezeigt, dass 60% der Patienten mit Astrozytomen Grad II Mutationen des p53 Tumorsuppressorgens auf dem kurzen Arm des Chromosoms 17 aufweisen. Somit sind Regulation und Transkription zahlreicher anderer Gene sowie die Einleitung der Apoptose betroffenen Zellen und die Reparatur von DNA Schäden gestört. Dieses bewirkt eine Kumulation sekundärer Veränderungen bei bekannter genetischer Instabilität (99).

Die Überlebenszeit nach Diagnosestellung und eingeleiteter Therapie beträgt bei einer Varianz von 1-15 Lebensjahren im Mittel 7-8 Jahre (66, 70, 104, 115). Im Verlauf von einigen Jahren tritt bei mindestens 60% der Patienten ein Rezidiv auf, wobei eine maligne Progression von einem Astrozytom Grad II zu einem Astrozytom Grad III oder Grad IV beobachtet werden kann (115).
Die primäre Therapiemöglichkeit ist die operative chirurgische Resektion. Bei umschriebenen sphärischen Prozessen kommt weiterhin eine interstitielle Strahlentherapie mit temporären Jod-125 Strahlern (sogenannte Radio-Neurochirurgie) in Betracht. Über den Nutzen einer postoperativen Radiatio wird bislang noch diskutiert. Die Gefahr, eine Strahlenencephalopathie oder eine Strahlennekrose mit folgender Demenz, Ataxie und/oder neurologisch-fokalen Ausfällen zu entwickeln, ist hierbei nicht zu vernachlässigen (99).

2.2.3. Anaplastisches Astrozytom WHO III

Zu den höhergradig malignen Tumoren rechnet man das anaplastische Astrozytom (WHO Grad III).
Die Häufigkeit des Auftretens eines anaplastischen Astrozytoms ist vergleichbar mit der von Grad II Astrozytomen. Ein Häufigkeitsgipfel ist im Kindesalter und im 4. und 5. Lebensjahrzehnt (99) zu verzeichnen. Ungefähr die Hälfte aller anaplastischen Astrozytome entstehen aus Astrozytomen Grad II. Die übrigen Tumoren sind de novo entstanden.
Wie die meisten Gliome sind Grad III Tumoren häufig in den Großhirnhemisphären und im Stammganglienbereich lokalisiert. Sie werden häufig von einem ausgeprägten perifokalen Ödem begleitet.
Mikroskopisch unterscheidet man den fibrillären, gemistozytären und kleinzelligen Typ.
Typisch für anaplastische Astrozytome sind eine fokale oder diffuse Erhöhung der Zelldichte, das Auftreten von Zell- und Zellkernpolymorphien, Mitosereichtum und eine erhöhte Proliferationsaktivität.
Die Fraktion proliferierender Tumorzellen, bestimmt durch Markierung des Ki67 Antigens durch MIB-1 Antikörper, liegt meist oberhalb von 5%. Zusätzlich zeigen Grad III Astrozytome teils in geringem Maße, teils ausgeprägte Endothelproliferate, die allerdings keine glomeruloide Ausprägung aufweisen. Tumorgewebsnekrosen kommen nicht vor (64).
Anaplastische Astrozytome weisen verschiedene molekulargenetische Veränderungen auf. Ein hoher Prozentsatz zeigt Mutationen des Tumorsuppressorgens p53. Häufig findet man einen Verlust eines Genortes auf dem langen Arm des Chromosom 19, in der Region 19q13. Zusätzlich sind Veränderungen der Tumorsuppressorgene MTS1 (p16) und MTS2 (p15) auf dem kurzen Arm von Chromosom 9 beschrieben. Diese Gene nehmen durch Steuerungsmechanismen und Zellzyklus beschleunigende Einflüsse eine zentrale Rolle bei der Zellteilung ein.

Die mittlere Überlebenszeit nach der Diagnosestellung eines anaplastischen Astrozytoms beträgt 3-4 Jahre (87, 118, 126).

Die therapeutischen Maßnahmen bestehen in einer operativen Resektion des Tumors und einer externen konventionellen Strahlentherapie mit einer Gesamtdosis von 55-60 Gy. Da über 90% der Tumorrezidive bei anaplastischen Astrozytomen und Glioblastomen in einem Saum von 2 cm um den ursprünglichen Tumor herum entstehen (17, 31, 49), erfolgt die Bestrahlung

des Tumorbettes mit 20 Gy und die eines Gebietes von 2-3 cm um das ursprüngliche Tumorbett mit 40 Gy. Die Bestrahlung erfolgt in Einzelfraktionen von 1,8-2 Gy (73).
Für Patienten unter 65 Jahren, mit einem Karnowsky-Index von mindestens 70 wird nach operativer Resektion und Strahlentherapie zusätzlich eine Polychemotherapie durchgeführt.
Während frühere prospektive Studien die adjuvante Gabe von Nitrosoharnstoffen, insbesondere BCNU, als geeignete adjuvante Therapie etablierten, konzentrierten sich aktuellere Studienprotokolle auf kombinierte Behandlungen, insbesondere Procarbacin, CCNU und Vincristin (PCV), die ein verlängertes Überleben bei anaplastischen Astrozytomen zeigten.
Dabei konnte gezeigt werden, dass es bei einer zusätzlichen Chemotherapie von anaplastischen Astrozytomen zu einer signifikanten Verlängerung der mittleren Überlebenszeit um 10-15% kommt (28).

2.2.4. Glioblastom WHO IV

15-20% der intracraniellen Tumoren sind hochmaligne Glioblastome. Diese nach der Klassifizierung der WHO den Grad IV zugeteilten Neoplasien nehmen mit 50% den größten Teil der Gliome ein (99).
In jeder Altersgruppe ist das Auftreten dieser Tumorentität möglich, ein Häufigkeitsgipfel findet sich im 5.-6. Lebensjahrzehnt. Die mittlere Überlebenszeit beträgt ungefähr neun Monate (87).
Typische Lokalisation eines Glioblastoms ist die weiße Substanz der Konvexität der Großhirnhemisphären, sowie ein geringerer Anteil in tiefen Mittellinienstrukturen. Prädilektionsstelle ist der Balken, über den sich Astrozytome Grad IV in beide Hemisphären ausbreiten. Diese Tumoren werden als Schmetterlingsgliome bezeichnet.
In computertomographischen Untersuchungen zeichnet sich typischerweise eine ringförmige kontrastmittelanreichernde Läsion mit hypodensem Zentrum ab. Dieses Zentrum entspricht einer zentralen Nekrose. In der Umgebung des Tumors findet sich ein ausgeprägtes perifokales Ödem, häufig begleitet von Massenverschiebungen in Folge der Raumforderung.
Makroskopisch ist die Schnittfläche von Glioblastomen geprägt vom gleichzeitigen Vorliegen vitaler Tumorgewebsanteile, Nekrosen, Einblutungen, zystischen Veränderungen sowie narbigen Reaktionen. Das Erscheinungsbild ist somit bunt und begründet die historische Namensgebung: *Glioblastoma multiforme*.

Die makroskopisch scharfe Begrenzung des Tumors bestätigt sich mikroskopisch nicht. Vitale Tumorzellen sind mehrere Zentimeter über den sichtbaren Infiltrationsraum auszumachen und infiltrieren weite Teile des Gehirns (12).
Die unterschiedlich vorkommenden Zelltypen - fibrillär, kleinzellig, spindelzellig und die häufig auftretenden gemistozytären und riesenzelligen Formen - zeichnen sich alle durch eine hohe Zelldichte, zelluläre und nukleäre Polymorphie und eine hohe mitotische und proliferative Aktivität aus. Pathognomonisch für Grad IV Astrozytome sind pathologische, oft glomeruloide Endothelproliferate und Tumorgewebsnekrosen, die häufig in palisadenartiger Struktur von einem Tumorzellsaum umgeben sind.

Molekulargenetisch kennzeichnen sich Glioblastome durch eine hohe genetische Heterogenität aus. So konnten Allelverluste auf dem Chromosom 10 bei bis zu 75% der Glioblastome nachgewiesen werden. Aber auch andere Chromosomen können Deletionen in verschiedenen Bereichen aufweisen. Zum Beispiel werden Allelverluste auf den Chromosomen 9, 13, 17 und 19 gefunden.
Außerdem liegen bei einer Vielzahl von Glioblastomen einige Gene amplifiziert im Tumorzellgenom vor. Dieses Phänomen findet man häufig für das EGF-Rezeptor-Gen, das CDK4-Gen und das MDM2-Gen.
Glioblastome lassen sich in zwei molekulargenetische Gruppen einteilen. Man unterscheidet hierbei die Varianten: Glioblastom Typ 1 und Glioblastom Typ 2.
Typ 1-Glioblastome kennzeichnen sich durch Allelverluste auf dem Chromosom 17p aus und zeigen keine Amplifikation des EGF-Rezeptor-Gens.
Bei Typ 2-Glioblastomen kann hingegen eine Deletion auf dem Chromosom 17p nicht nachgewiesen werden. Das EGF-Rezeptor-Gen wird jedoch amplifiziert.
Auffallend ist, dass Typ 1-Glioblastome sekundär durch Malignisierung aus Astrozytomen und Typ 2-Glioblastome de novo entstehen.
Des Weiteren sind Typ 1-Glioblastom-Patienten ungefähr 15 Jahre jünger als Typ 2-Glioblastom-Patienten und haben eine durchschnittlich längere Überlebenszeit (19, 20, 122). Diese Erkenntnisse lassen vermuten, dass der genetische Tumortyp von entscheidender Bedeutung für das Verhalten der Tumoren, die Behandelbarkeit und die unterschiedliche Überlebenszeit ist.

Die Therapie der Glioblastome ähnelt der anderer Astrozytome. Nach chirurgischer Tumorresektion erfolgt eine palliative externe Strahlentherapie mit 55-60 Gy (8, 99). Bei Verabrei-

chung von Dosen oberhalb von 70 Gy ist das Risiko, Spätschäden, wie Radionekrosen, zu verursachen, groß. Die Wahrscheinlichkeit eine Radionekrose bei Bestrahlungen mit 50-60 Gy zu bekommen, ist kleiner 1%. Niedrigere Dosen als 55 Gy sind allerdings mit einer geringeren mittleren Überlebenszeit vergesellschaftet.
Chemotherapien von Glioblastomen mit ACNU/BCNU und TMZ führen zu effektiven, aber palliativen Behandlungsergebnissen (111).
Geltend für alle malignen Gliome ist festzuhalten, dass eine zusätzliche Therapie mit Nitrosoharnstoffen, wie BCNU, nach Operation und Radiatio zu einer statistisch signifikanten Lebenszeitverlängerung führt. Die Überlebenszeit ohne zusätzliche Chemotherapie beträgt im Mittel 36 Wochen und verlängert sich mit Chemotherapie auf 51 Wochen (99). Für selektierte Patienten, die mit einer intensivierten Chemotherapie behandelt werden, können die Überlebenszeiten zwei bis drei Jahre betragen. Als gesichert gilt, dass es weniger Therapieresponder gibt als bei anaplastischen Astrozytomen (72).
Für andere Therapieverfahren, wie zum Beispiel Interferon Alpha, Beta und Gamma sowie Tamoxifen, sind keine entscheidenden Erfolge beschrieben worden (27).

2.3. Ätiopathogenese

Die Ätiopathogenese der Hirntumoren ist bislang noch ungeklärt. Es ließen sich bislang keine statistisch signifikanten Koinzidenzen mit dem Auftreten von Hirntumoren im Zusammenhang mit Schädel-Hirn-Traumen, spezifischen Noxen oder Auswirkungen von elektromagnetischen Feldern feststellen.
Ein geringfügig erhöhtes Risiko für die Entstehung von Gliomen wird bei einigen chemischen Stoffen, wie z.B. bei Umgang mit Vinylchlorid oder in der Gummiherstellung, diskutiert.

2.4. Eigenschaften der Gehirntumoren

Für Gehirntumoren kennzeichnend sind verschiedene Eigenschaften, die sie von extrazerebralen Tumoren unterscheiden lassen.

Raumfordernde Prozesse können im Schädelinneren zu lebensbedrohlichen Hirndrucksteigerungen führen. Selbst kleine oder niedrig maligne Tumoren können so akut bedrohliche Zustände für den Patienten bedeuten. So spielt nicht nur die Dignität in der Einschätzung dieser Tumoren eine Rolle, sondern auch die Größe und die Lage.

Des Weiteren zeichnen sich niedrigmaligne neuroepitheliale Tumoren im Gegensatz zu niedrigmalignen extrazerebralen Tumoren durch eine Infiltration in gesundes Gehirnparenchym aus.

Die bei gutartigen extracerebralen Tumoren auftretende Kapselbildung fehlt bei den hirneigenen Tumoren völlig.

Ein weiteres Charakteristikum, besonders bei Astrozytomen, besteht in der Tendenz zur Malignisierung.

Die bei extrazerebralen Tumoren immer zu berücksichtigende Metastasierung in andere Gewebe ist bei Gehirntumoren sehr selten.

Des Weiteren ist nicht immer das Tumorvolumen von Bedeutung, sondern die Lokalisation. Kleinste Tumoren können somit große klinische Bedeutung haben. Andererseits können selbst große Tumoren in nicht eloquenten Arealen asymptomatisch bleiben.

Die lokale Invasion ist eine charakteristische Eigenschaft von Gliomen. Sie kennzeichnet sich durch eine ausgesprochene Tendenz zur Ausbreitung entlang präformierter, anatomischer Strukturen in das umgebende Hirn aus. Einzelne Tumorzellen nutzen dafür bevorzugt myelinisierte Faserbahnen, Basalmembranen von Blutgefäßen und Ventrikelwände, ohne nennenswerte Gewebedestruktion (36, 41). Hierfür werden konstitutive extrazelluläre Liganden, die entlang der bevorzugten Disseminationswege exprimiert werden, sowie eine tumorproduzierte Matrix, die entlang der Disseminationswege deponiert ist, benutzt. Dieses invasive Verhalten erfordert zelluläre Mechanismen wie beispielsweise Adhäsion, Matrixdegeneration und Fortbewegung der Tumorzellen. Matsukado et al. konnten schon 1961 in einer Gruppe von 100 Glioblastompatienten bei 47% eine primär vorhandene histologische Ausbreitung der Tumorzellen in die kontralaterale Hemisphäre nachweisen (79). Daher gehört eine postoperative Bestrahlung bei den anaplastischen Astrozytomen und Glioblastomen zum therapeutischen Standard.

Die Prognose und der Verlauf einer intracraniellen Tumorerkrankung muss daher immer individuell anhand der Histologie, der Lage des Tumors und seiner Wachstums- und Ausbreitungsgeschwindigkeit festgemacht werden. Der klinische Zustand und das Alter des Patienten sind zusätzlich mitentscheidend.

2.5. Klinische Symptomatik

Die Symptomatik der Patienten mit Gehirntumoren ist vielfältig. Das wichtigste Erst- und Einzelsymptom ist der erstmalige cerebrale Krampfanfall im Erwachsenenalter. Bei ungefähr 50% gehören Kopfschmerzen als Folge tumorbedingter intrakranieller Druckerhöhung zur initialen Symptomatik. Uncharakteristische Symptome wie Persönlichkeitsveränderung, erhöhte Reizbarkeit und Erschöpfbarkeit sind nicht zu vernachlässigende und häufig übersehene Hinweise auf einen kranialen Prozess.
Des Weiteren können zum Beispiel neurologisch fokale Symptome, Hirndrucksymptomatik, Kopfschmerzen, sowie psychische, endokrine und Gerinnungsstörungen auftreten (99).

2.6. Therapieoptionen

2.6.1. Chirurgische Resektion

Zu den bereits in Kapitel 2.2. erwähnten Therapieoptionen der einzelnen Astrozytomgrade lässt sich zusammenfassend sagen, dass bei den malignen Hirntumoren heute nach wie vor die radikale chirurgische Resektion die effektivste Behandlungsmethode ist (97). Die Operationsmortalität liegt dabei unter 2%. Das Ziel einer kurativen Resektion des Tumors ist jedoch auf Grund der Lage, der Ausbreitung und der Art, bzw. der Invasivität des Tumors nie zu erreichen. Ein kurativer Ansatz ergibt sich lediglich bei den niedrig malignen pilozytischen Astrozytomen und den benignen Ependymomen.

Mittels neuer Therapietechniken konnte die operative Therapie von Gliomen optimiert werden. Durch den Einsatz von Neuronavigation, funktioneller Bildgebung und intraoperativer Elektrophysiologie kann die operative Entfernung von Tumoren sicherer und möglicherweise radikaler durchgeführt werden und dadurch womöglich noch die Überlebenzeit der Patienten verlängert werden (41).

2.6.2. Postoperative Radiatio

Die Wirksamkeit einer postoperativen Radiatio mit 55-60 Gy ist bei Glioblastomen durch Studien belegt. Die Überlebenszeit konnte bei einer postoperativen Ganzhirnbestrahlung mit 50-60 Gy von 17,5 auf 37,5 Wochen verlängert werden (119). Eine höhere Strahlendosis von 55-60 Gy stellte sich später als noch wirksamer heraus (120). Auf Grund der hohen Anzahl von Tumorrezidiven in unmittelbarer Nähe zur Resektionskavität stellte man die postoperative Ganzhirnbestrahlung auf eine Feldbestrahlung von zwei bis vier Zentimetern um das ursprüngliche Tumorbett von 40 Gy mit einem anschließendem Boost von 20 Gy auf das ursprüngliche Tumorbett um. Dabei betrugen die Einzelfraktionen 1,8-2 Gy.

2.6.3. Systemische Chemotherapie

Längere Zeit spielte die systemische Chemotherapie im Rahmen der Gliomtherapie trotz ausgiebiger Forschung eine untergeordnete Rolle.
Eine statistisch signifikante Verlängerung der Überlebenszeit von 36 auf 51 Wochen fand man nur bei jüngeren Patienten in gutem neurologischem Funktionszustand, die nach einer Resektion mit folgender Radiatio und einer Therapie mit Nitroseharnstoffen, wie BCNU (Carmustin) behandelt wurden (84, 121).
Patienten mit anaplastischen Astrozytomen profitieren von einer Polychemotherapie mit Procarbazin, CCNU und Vincristin (PCV). Außerdem hat sich bei anaplastischen Oligodendrogliomen eine postoperative systemische Chemotherapie mit PCV als Standard etabliert (15, 41, 65). Die Suche nach neueren und effektiven Substanzen, sowie der optimalen Reihenfolge und der Applikationsweise wird fortgeführt.

Stupp et al. veröffentlichten im Frühjahr 2005 neue Erkenntnisse in der Therapie neu diagnostizierter Glioblastome bei adjuvanter Chemotherapie mit Temozolomid. Die Zwei-Jahres-Überlebensrate bei einem Patientenkollektiv von 573 Personen, die zusätzlich zur operativen Tumorresektion und Radiatio mit Temozolomid behandelt wurden, lag bei 26,5%. Im Gegensatz dazu betrug die Zwei-Jahres-Überlebensrate der Patienten mit chirurgischer Resektion und Strahlenbehandlung nur 10,4% (111).

2.6.4. Lokale Therapie

Aufgrund der extrem seltenen systemischen Metastasen und der lokalen Invasivität maligner Gliome werden immer wieder Strategien zur lokal begrenzten Therapie diskutiert.
Die bisherige Standardtherapie der Resektion mit nachfolgender Radiatio führt bei 80% der Patienten mit malignen Gliomen zu Lokalrezidiven. Direkt an den Resektionsrändern, bzw. innerhalb weniger Zentimeter von der Resektionshöhle entfernt, finden sich 90% der Rezidive. Nur 10% der Rezidive hat keine erkennbare Beziehung zum Primärtumor. Daher ist der Anreiz, eine wirkungsvolle lokale Therapie zu finden, groß.

Ein Ansatz der lokalen Tumortherapie ist die lokale Chemotherapie. Man unterscheidet:

1. Superselektive, intraarterielle Applikation
2. Lokale, intrakavitäre Depotapplikation
3. Direkte intratumorale Infusion (Convection Enhanced Delivery)

Bei der superselektiven intraarteriellen Applikation von hochdosierten Chemotherapeutika versuchte man den toxischen Effekt der Medikamente auf den Gesamtorganismus zu reduzieren. Jedoch stellte sich heraus, dass bei Injektionen in die A. carotis interna bis hin zu superselektiven tumornahen Injektionen mittels Mikrokatheter durchaus Komplikationen auf Grund der hohen lokal erreichten Konzentrationen auftraten. Hierzu zählen die Leukoenzephalopathie (103) und die Endotheltoxizität, so dass sich diese Methode für das Glioblastom nicht bewährt hat (18).

Ein weiterer Ansatz der lokalen Chemotherapie ist die intrakavitäre Depotapplikation. Hierbei wird zum Beispiel Carmustin (BCNU) in biodegradierbaren Polymerplättchen (Gliadel®) in die Resektionshöhle eingebracht (10, 11). Die applizierten Stoffe verteilen sich in das umgebene Parenchym durch Diffusion.
Mittels dieser Therapie konnte eine statistisch signifikant erhöhte Überlebensquote von 56% nach sechs Monaten erreicht werden. Patienten mit implantiertem Placebo hatten eine sechsmonatige Überlebensquote von 36% (11, 89).
In Tierstudien konnte die Kombination von lokaler Immuntherapie (IL-2) mit biodegradierbaren Polymerplättchen (BCNU) bei Ratten mit Gliosarkomen zu synergistischen Effekten und einer verbesserten Therapie mit verlängerter Überlebensdauer führen (94). Vogelhuber et al. konnten sogar teilweise eine komplette Remission bei Mäusen mit humanen U-87 MG Glioblastomen unter Therapie mit BCNU und Paclitaxel zeigen (116).

Eine weitere Option der lokalen Therapie ist die direkte intratumorale Infusion (Convection Enhanced Delivery). Bei diesem Verfahren wird das Chemotherapeutikum mittels eines stereotaktisch platzierten Katheters mit einer konstanten Überdruckinfusion in das Tumorparenchym geleitet (69, 74). Ein beständiger Fluss von interstitieller Flüssigkeit aus dem Tumor in das sich um alle anaplastischen Tumoren bildende Ödem, transportiert das Chemotherapeutikum in das angrenzende Marklager (93). Hierdurch gelingt es, therapeutisch wirksame Substanzen durch den Tumor hindurch und über die Grenzen hinaus in das peritumorale Ödem zu verteilen.
Da sich der Ödemfluss nach einer Tumorresektion in Richtung der Resektionshöhle umkehrt, ist diese Therapie auf kleine, chirurgisch nicht angehbare Tumoren, die stereotaktisch erreichbar sind, beschränkt. In Studien zeigte sich, dass bei 50% der Patienten die Tumormasse auf die Hälfte der Größe abnahm. Einen vollständigen Rückgang des Tumors sah man sogar bei zwei Patienten (69).

Zur Verbesserung der lokalen Strategien ist das Verstehen der biologischen Funktionen und Eigenschaften dieser Tumoren notwendig.
Glioblastome kennzeichnen sich durch eine hohe Invasivität aus. Ein nicht zufälliger Prozess ist die Migration von Gliomzellen von der Tumormasse weg. Invasive Gliomzellen nutzen dabei kleine Blutgefäße und myelinisierte Faserbahnen. Diese Affinität zu den myelinisierten Fasern erklärt die typischen Opticusgliome, die sich weit entlang der Sehbahn erstrecken können, und Schmetterlingsgliome, die das Corpus Callosum befallen. In einer Serie von 100

konsekutiven, unbehandelten Glioblastomen wurde in 47% die histologische Tumorausdehnung in die kontralaterale Hemisphäre nachgewiesen (79). In 96% der Fälle entstehen die Tumorrezidive direkt an den Resektionsrand angrenzend oder innerhalb 3 cm der Resektionshöhle (13). Das Versagen einer lokalen Therapie ist demnach entscheidend von der Fähigkeit der Dissemination, bzw. der Entfernung der Gliomzellen vom Primärtumor abhängig.
Des Weiteren muss bei der Therapie berücksichtigt werden, dass invasive Gliomzellen eine Fraktion der Tumorzellen unterschiedlichen Phänotyps darstellen. Burger und Kleihues (14) vermuten, dass einzelne invasive Tumorzellen, weit entfernt von der Tumormasse, meist homogene wenig entdifferenzierte Zellen darstellen. Im Gegensatz dazu stehen die Zellen, die sich im Tumorzentrum befinden. Diese zeigen eine heterogene Morphologie und zeichnen sich durch eine in vitro geringe migratorische aber hohe proliferative Aktivität aus. In weiteren Experimenten wurde gezeigt, dass zur Migration stimulierte Zellen eine deutliche Reduktion der Proliferationsrate zeigen (37). Daraus folgt, dass invasive Zellen möglicherweise resistenter gegenüber einer antiproliferativen Therapie sind. So könnten Identifikationen von Genen, die den invasiven Phänotyp und damit das zelluläre Verhalten beeinflussen, ein wirksamer Therapieansatz gegen Glioblastome sein. McDonough et al. fanden in hoch migratorischen Gliomklonen ein überexprimiertes Gen, die Thromboxansynthetase – ein Enzym des Arachidonsäurestoffwechsels (81).

2.7. Cyclooxygenase und Arachidonsäurestoffwechsel

Die Metaboliten der Arachidonsäure dienen im Organismus als Vorstufen einer Vielzahl reaktiver Regulationsstoffe.
Die Arachidonsäure wird auf verschiedene Wege, wie zum Beispiel dem Cyclooxygenase- und dem Lipoxygenase-Weg, metabolisiert. Hierbei entstehen kaskadenartig eine Reihe metabolisch aktiver Substanzen. Sie haben einen großen Einfluss auf viele wichtige zelluläre Mechanismen. Die Entstehung von Schmerz und Fieber, die Beteiligung an Entzündungsreaktionen sowie Beeinflussung der Thrombozytenaggregation sind nur eine geringe Auswahl der physiologischen Beteiligung der Arachidonsäuremetaboliten. Auch Mitose, Migrationscharakteristika (113), Zelladhäsionen (110), Invasion und Apoptose (51, 117) werden unter anderem durch sie moduliert (6).
Die Arachidonsäure-Derivate liegen nicht gespeichert, bzw. in aktiver Form, in der Zelle bereit. Sie werden erst nach Stimulation aus Vorstufen synthetisiert. Hierbei ist der begrenzende

Schritt der Synthese die Freisetzung der Arachidonsäure aus Phospholipiden der Zellmembran. Nach dem Freisetzen erfolgt aufgrund unterschiedlicher Stimuli die Trennung in verschiedene Stoffwechselwege.

Durch die Lipoxygenase entstehen eine Reihe hydroxylierter, vielfach ungesättigter Fettsäuren und Leukotriene. Die Cyclooxygenase bildet zyklische Peroxide, wie PGG_2 und PGH_2. Diese Endoperoxide wiederum werden entweder enzymatisch verstoffwechselt oder spontan reduziert. So entstehen Thromboxan A_2 mittels der Thromboxansynthetase, Prostacyclin mittels der Prostacyclinsynthetase und durch spontane Reduktion Prostaglandin $F_{2\alpha}$. Eine Isomerase katalysiert die Synthese von Prostaglandin D_2 und E_2.

Für die Cyclooxygenase konnten zwei Isoformen identifiziert werden, bezeichnet als COX 1 und COX 2, welche verschiedene subzelluläre Verteilungen zeigen. COX 1 ist eine konstitutiv exprimierte Isoform, die in den meisten Geweben vorkommt. Man vermutet, dass COX 1 die Synthese von Prostanoiden, die für physiologische Funktionen des Gewebes notwendig sind, vermittelt.

Einen Überblick über den Stoffwechsel der Arachidonsäure und die in den Stoffwechsel eingreifende Medikamente gibt die Abbildung 2.

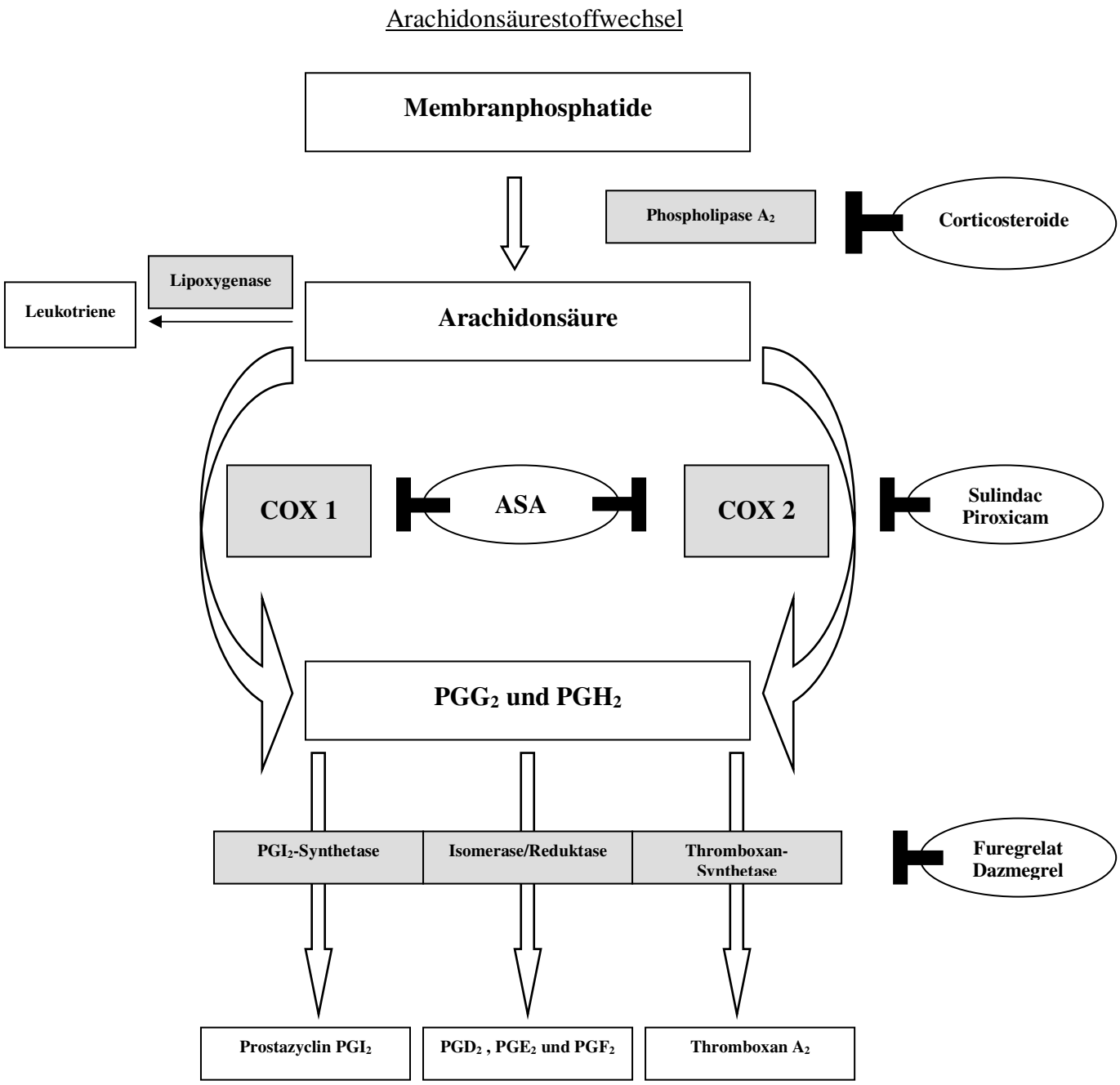

Abb. 2: Die Phospholipase A_2 setzt die Arachidonsäure aus Phospholipiden der Zellmembran frei. Durch die Katalysation der Arachidonsäure durch die Lipoxygenase entstehen Leukotriene, durch COX 1 und COX 2 PGG_2 und PGH_2.
Die Verstoffwechselung dieser Metaboliten erfolgt durch weitere Enzyme: PGI_2-Synthetase, Isomerasen, Reduktasen und Thromboxansynthetase.
Hemmstoffe der entsprechenden Enzyme blockieren den Syntheseweg.

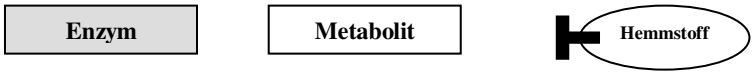

Die biologische Wirkung der Metaboliten der beiden Stoffwechselwege ist sehr unterschiedlich und vielfältig. Eine Auswahl an Funktionen und Beteiligungen an physiologischen Prozessen wird in der Tabelle 1 veranschaulicht.

Prostaglandine	**Prostacyclin**	**Thromboxan**	**Leukotriene**
◊ Vasodilatation	◊ Vasodilatation	◊ Vasokonstriktion	◊ Vasokonstriktion
◊ Gefäßtonus ↓	◊ Gefäßtonus ↓	◊ Gefäßtonus ↑	◊ Gefäßtonus ↑
◊ Thrombozytenaggregation ↓	◊ Thrombozytenaggregation ↓	◊ Thrombozytenaggregation ↑	◊ Thrombozytenaggregation ↑
◊ Entzündung	◊ entzündungshemmend	◊ Nierendurchblutung ↓	◊ Entzündung
◊ Fieber	◊ Nierendurchblutung ↑		◊ Chemotaxis
◊ Schmerz			◊ Anaphylaxie
◊ Magensäure ↓			◊ Gefäßpermeabilität ↑
◊ Magenschleim ↑			◊ Kontraktion glatter Muskulatur
◊ GIT-Motilität ↑			◊ Bronchialmuskelkontraktion
◊ Wehen, Uteruskontraktion			◊ Darmtonus ↑
◊ renale Na^+ und H_2O Exkretion ↑			◊ Suppression von NK-Zellen
◊ lokale Durchblutungs-regulation			◊ Induktion von T-Suppressor-Lymphozyten
◊ endo- und exokrine Drüsenfunktion			

Tab. 1: Physiologische Antwort des Organismus auf Arachidonsäuremetaboliten

In vielen verschiedenen Tumorentitäten übersteigt die Höhe der Prostanoidsynthese die von normalem Gewebe. Dies konnte unter anderem bei Lungen-, Mamma-, Colon-, Magen- und neuroepithelialen Tumoren des zentralen Nervensystems gezeigt werden (5, 7, 16). Daher kann man annehmen, dass die Synthese von Prostanoiden eine Rolle in der Pathogenese und Progression von Tumoren spielt.

Vergleicht man die Konzentrationen von Prostaglandinen und Thromboxanen von humanen malignen Gliomen zu Meningeomen und normalem Hirngewebe, zeigen die malignen Gliome höhere Konzentrationen von Prostaglandinen und Thromboxanen.

Der zelluläre Ursprung dieser Metabolite in glialen Tumoren und deren funktionelle Relevanz bleibt unklar.

Die totale Synthesekapazität von Arachidonsäuremetaboliten in diesen Tumoren ist mit Hoch-Auflösungs-Gas-Chromatographie (HPLC) in Tumorlysaten gemessen worden. Gaetani et al. konnten eine Korrelation der Synthesekapazität, besonders von Thromboxan B_2 und Prostaglandin D_2,

mit dem Anteil an Zellen, die sich in der S-Phase befanden, herstellen (30).
Veränderungen im Arachidonsäuremetabolismus, die zu einer Konzentrationserhöhung von Prostaglandinen und/oder Thromboxanen führten, sind mit einem maligneren Verhalten von vielen Tumoren verbunden (29).
Mittels eines Monolayer-Migrations-Assays selektierten McDonough et al. hoch migratorische Gliomzellen in vitro. Mittels differential mRNA display wurde eine Überexpression von Thromboxansynthetase in diesen hoch migratorischen Zellen identifiziert (81). Immunhistochemisch konnte die Expression der Thromboxansynthetase in Gliomen durch Giese et al. bewiesen werden (39).
Später wurde gezeigt, dass die Migration von Gliomzellen in vitro mit spezifischen Thromboxansynthetasehemmern dosisabhängig geblockt werden kann. Die Thromboxansynthetase nimmt demnach eine wichtige Rolle in der Regulation der Migration ein. Die Inhibition der Motilität durch Thromboxansynthetaseinhibitoren geht mit einem verminderten Zellwachstum einher. Dieser anti-migratorische Effekt scheint mit einer Caspase Aktivierung, gefolgt von DNA-Fragmentation und späterem apoptotischem Zelltod, in den migrations-geblockten Zellen verbunden zu sein (131). Die Thromboxansynthetase stellt damit einen wichtigen Faktor der Invasivität und der erhöhten Apoptoseresistenz dar.
Kim et al. zeigten, dass das Gen, das für die Thromboxansynthetase codiert, in direkter Beziehung mit dem Tumorsuppressorgen p53 und dem Protoonkogen ets-1 steht. Diese beiden Gene sind wichtige Regulatoren für zum Beispiel Zellwachstum, Invasivität, Neoangiogenese und erhöhte Apoptoseresistenz von Tumorzellen. P53 und ets-1 regulieren unter anderem die Expression der Thromboxansynthetase in antagonistischer Weise. Ets-1 ist ein potenter Transkriptionsaktivator. P53 hemmt die ets-1 abhängige Transkription. Kim et al. zeigten außerdem, dass der Verlust der p53-vermittelten negativen Kontrolle über ets-1 abhängiger Transkription zum invasiven Phenotyp von Tumorzellen führt (57).

Diese Beobachtungen werfen die Frage auf, ob diese Mechanismen zu einer anti-invasiven Strategie der Gliomtherapie erweitert werden können. Es bleibt jedoch immer noch unklar, ob die geringere Synthese von Thromboxanen oder ein gestörtes Verhältnis von Thromboxanen, Prostaglandinen und Arachidonsäure diesen Effekt vermittelt.
Nicht zu vernachlässigen ist auch die mögliche Zusammenwirkung der Thromboxansynthetase mit der Cyclooxygenase in Hinblick auf die Regulation der Motilität und Invasion, da das geschwindigkeitsbestimmende Enzym in diesem Syntheseweg die Cyclooxygenase ist.

Wie bereits erwähnt, gibt es zwei Isoformen der Cyclooxygenase. COX 1, die konstitutionelle Form und COX 2, die induzierbare Form.
COX 2 ist in den meisten Geweben nicht nachweisbar, wird aber in einigen malignen Tumoren induziert (22, 56, 91, 95, 98). Eine Überexpression von COX 2 in intestinalen Endothelzellen bewirkt eine gehemmte Bindung von extrazellulärer Matrix, verminderter interzellulärer Adhäsion und eine verminderte Anfälligkeit für Apoptose (129). Jede dieser Veränderungen kann das maligne Potential der Zellen steigern.
Tsujii et al. zeigten, dass die Überexpression von COX 2 in Coloncarcinomzellen die Invasivität dieser Zellen steigert, welche wiederum durch Cyclooxygenaseinhibitoren herabgesetzt wird (130).
Es wurde in verschiedenen Studien gezeigt, dass Cyclooxygenaseinhibitoren die Inzidenz von Colon- und Mammacarcinomen herabsetzen und dass Inhibitoren des Arachidonsäuremetabolismus sogar protektiv auf Mamma-, Ösophagus-, orale und Coloncarcinomen wirken (42, 45, 78, 80, 101). So wird zum Beispiel die Anzahl und Größe von Colonpolypen in Min-Mäusen (9) und in Menschen mit familiärer adenomatösen Polyposis durch den selektiven COX 2-Inhibitor Sulindac herabgesetzt (33).
Diese Ergebnisse weisen darauf hin, dass sowohl die Thromboxansynthetase als auch die Cyclooxygenasen eine Rolle in der Regulation der Progression und Invasivität von Neoplasien, möglicherweise auch Gliomen, spielen.

Im Rahmen dieser Doktorarbeit soll die Expression der Cyclooxygenase, sowie die Rolle der Cyclooxygenase in der Regulation von Motilität, Proliferation und Apoptose in menschlichen Gliomen untersucht werden.

3. Material und Methoden

3.1. Material

3.1.1. RT-PCR

Zelllinien:
G-22 Astrozytom–F
G-28 Glioblastom–M
G-44 Glioblastom–F
G-59 Astrozytom–M
G-62 Glioblastom–F
G-112 Glioblastom–M
G-120 Glioblastom–M
G-130 Glioblastom–M
G-168 Glioblastom–M
U-251
Astrozyten
Hirnzellen

Gene Quant pro RNA/DNA Calculator	(Amersham Pharmacia Biotech, Cambridge, England)
First Strand Synthesis Kit	(Stratagene, La Jolla, Ca, USA)
Primer design	(Oligo 4.0)
Nukleotide-design	(Gibco BRL, Life Technologies, Karlsruhe, Deutschland)
Taq Gold Polymerase	(Perkin Elmer/Cetus, Foster City, Ca, USA)
Taq Polymerase	(Perkin Elmer)
Thermocycler UNO II	(Biometra, Göttingen, Deutschland)

Gelelektrophorese:	
DNA-molecular weight marker VI	(Böhringer, Manheim, Deutschland)
2% Agarosegel	(Eurogentec, Deutschland)
Agarosepuffer-Trisporat-EDTA	(Gibco)
Ethidiumbromid	(Sigma-Aldrich Chemie GmbH, Steinheim, Deutschland)
BigDye Terminator Sequencing	(Qiagen, QIA quick PCR Purification Kit)

3.1.2. Western Blotting

PBS	(ICN Biomedicals Inc. Aurora, Ohio)
Proteaseinhibitoren:	
Traylol=Aprotinin 1000x	(Roche Diagnostics GmbH, Mannheim Deutschland)
5 mg/ml H_2O/50 % Glycerol	(Sigma)
Leupeptin 1000x	(Böhringer Mannheim)
5 mg/ml PBS/50% Glycerol	(Sigma)
Pefabloc 200x	(Roche)
25 mg/ml H_2O/50% Glycerol	(Sigma)
Pepstatin 200x	(Böhringer Mannheim)
1 mg/ml MeOH	(Merck, Darmstadt, Deutschland)

Lysispuffer E1A:	
50 mM HEPES	(Biochrom KG, Berlin, Deutschland)
150 mM NaCl	(Fluka BioChemica, Deisenhofen, Deutschland)
0,1 % NP 40	(Sigma)
pH mit KOH	(Merck)

E1A-Normalpuffer:

5 ml E1A-Puffer		(Roche)
50 µl 1000x Trasylol	5/50 µg/ml	(Roche)
5 µl 1000x Leupeptin	5 µg/ml	(Böhringer Mannheim)
25 µl 200x Pefabloc	125/12,5 µg/ml	(Roche)
25 µl 200x Pepstatin	5 µg/ml	(Böhringer Mannheim)

BCA Protein Assay (Pierce Chemicals Company, Rockford IL, USA)

Loading buffer 6x:

7 ml 4x Tris/SDS pH 6,8	(Gibco/ICN Biomedicals Inc.)
3,6 ml Glycin	(Merck)
1 g SDS	(ICN Biomedicals Inc)
0,93 g DTT	(Sigma)
1,20 mg BPB	(Sigma)

Stammlösung für Polyacrylamid Gel Stock:

1,5 M Tris	108,9 g Tris	(Gibco)
0,4 % SDS	2,4 g SDS	(ICN Biomedicals Inc.)
auf 600 ml H_20		(Millipore)
pH mit HCL 6N auf 8,8 einstellen		(Merck)

10% SDS-Polyacrylamid Gel:

4,0 ml Stammlösung:	
5,3 ml Acrylamide Lösung 30%	(Gibco)
6,7 ml H_2O	(Millipore)
80 µl 10% APS	(Sigma)
8 µl TEMED	(Sigma)

Laufpuffer 10x:

720 g Glycin	(ICN Biomedicals)
150 g Tris pH 8,3	(Gibco)
50 g SDS	(ICN Biomedicals Inc.)
auf 5000 ml H_2O	(Millipore)
lagern bei 4°C	

Gebrauchslösung-Laufpuffer 1x:

40 ml Laufpuffer 10x + 360 ml H_2O	(Millipore)

Transferpuffer (Tris/Glycin-Puffer) 10x:

292,8 g Glycin (2 M)	(Merck)
121,1 g Tris (0,5 M)	(Gibco)
auf 2 l H_2O	(Millipore)

Gebrauchslösung-Transferpuffer 1x:

100 ml Transferpuffer 10x + 900 ml H_2O	(Millipore)

TBS-Stammlösung 10x:

für 2 l 10x TBS	(Gibco)
200 ml 1 M Tris pH 8	(Gibco)
500 ml 5 M NaCl	(Fluka BioChemica)

Gebrauchslösung-TBS/Tween:

100 ml TBS 10x	(Gibco)
900 ml H_2O	(Millipore)
2 ml Tween 0,2 %	(Serva Electrophoresis GmbH, Heidelberg, Deutschland)
Standardpuffer	(Biorad - Prestained SDS Page Standard low range 161-0306, Biorad-Laboratories, Hercules, CA, USA)

polyklonaler IgG-Ziegen Antikörper gegen Cox 1	(Santa Cruz Biotechnology Inc., Santa Cruz, CA, USA)
polyklonaler IgG-Ziegen Antikörper gegen Cox 2	(Santa Cruz)

Anti-Ziegen Antikörper, Peroxidase-konjugiert	(Jackson Immuno Research)
ECL Reagenzien	(Amersham International, Buckinghamshire, UK)
SuperSignal^{R} West Pico Chemiluminescent Substrate	(Pierce, Illinois, UK)
Nitrocellulosemembranen	
Immobilon-P, Transfer-Membranes	(Millipore Corporation, Bedford, MA)
Filter Type: PUDF, Pore Size: 0,45 µm	
Biorad Power Pac 200	
Röntgenfilme	(Fuji Medical x-Ray Film 100 NIF 18x24, Tokyo, Japan)

3.1.3. Prostaglandin-Elisa

Zelllinien: s.o.	
T 25 Kulturflasche	(Falcon BD Bioscience, Heidelberg, Deutschland)
MEM - 10 % FCS	(Gibco)
serumfreies Medium: (50% / 50%, v/v)	(Gibco)
Ham`s F 12 Medium	(Biochrom KG)
DMEM	(Dubecco)
1 mM Glutamine	(Biochrom)
2 mM Sodiumpyruvat	(Sigma)
10 µg/µl Insulin-transferrin	(Gibco)
Hepes	(Seromed)
Linoleic Acid Albumin	(Sigma)
1 mg/ml BSA - 1% linoleic acid complex	(Sigma)
6-keto-$PGF_1\alpha$-Enzym-Immunoassay	(R&D Systems, Wiesbaden-Nordenstadt, Deutschland)
PGE_2-Enzym-Immunoassay	(R&D Systems)
$PGF_{2\alpha}$-Enzym-Immunoassay	(R&D Systems)
PGD_2-MOX Enzym-Immunoassay	(Cayman Chemicals, Coulter-Immunotech Diagnostics, Krefeld, Deutschland)

3.1.4. Immunhistochemie

Paraffinschnitte	
Xylol	(SDS-Peypin, Frankreich)
Alkoholreihe	(Apotheke Universitäts-Krankenhaus Eppendorf, HH, Deutschland)
Aqua. dest. Milli-Q academic	(Millipore)
H_2O_2	(Merck)
Pferdeserum	(DAKO, Hamburg DAKO Diagnostika GmbH)
Schweineserum	(DAKO)
polyklonalen IgG Ziegen Antikörper	(Santa Cruz)
biotinylierter Pferdeantikörper Anti-Ziegen	(Vector Laboratories, Inc. Burlinghame)
Vectastatin ABC Reagenz	(Vector Laboratories)
DAB Substrat Kit	(Vector Laboratories)
Kaninchen GFAP Antikörper	(DAKO)
Strept-AB Komplex/AP	(DAKO)
PAP-Kaninchen	(DAKO)
BCIP-NBT	(DAKO)

3.1.5. Zellwachstum

Zelllinien: s.o.	
96-Napf-Platten: TC Microwell 96 F	
Nuncbu™ Delta Surface	(NUNC Brand Products, Roskilde, Dänemark, Nalge NUNC Int.)
Brutschrank 37° C, 5% CO_2	(Hera Cell, Hereas)
Aspisol® - Acetylsalicylsäure	(Bayer, Leverkusen, Deutschland)
Piroxicam® - Piroxicam	(Sigma-Aldrich)
Sulindac® - Sulindac	(Sigma-Aldrich)
1% Glutaraldehyd	(Serva)
PBS-Tablets	(ICN Biomedicals)
Kristallviolett	(Merck)
10% SDS	(ICN Biomedicals)
Reader El_x 808	(Bio-Tek Instruments Inc, Wilrijk, Belgien)

3.1.6. DNA-Fragmentation

Cell Death Detection Elisa Plus	(Böhringer Mannheim)
Zelllinie G 59	
Zelllinie G 130	
96 well plate	
Medium	(Gibco)
Sulindac	(Sigma-Aldrich)
Lysispuffer	(Böhringer Mannheim)
streptavidinbeschichtete MTP	(Böhringer Mannheim)
Inkubationspuffer	(Böhringer Mannheim)
Immunoreagenzmix	(Böhringer Mannheim)
1/20 Monoklonaler Maus Antikörper (Klon H11-4) anti-Histon,biotinyliert	(Böhringer Mannheim)
1/20 Monoklonaler Maus Antikörper (Klon MCA-33) anti-DNA, peroxidase konjugiert	(Böhringer Mannheim)
18/20 Inkubationspuffer	(Böhringer Mannheim)
Substratlösung	(Böhringer Mannheim)
Brutschrank	(Hera Cell, Hereaus)
Zentrifuge Incubator Shaker	(New Brunswick Scientific Co., Inc. New Jersey, USA)
Photometer	(Elx 808, Bio Tek Instruments, Inc., Winooski, USA)

3.2. Methoden

3.2.1. Zellkulturen

Die verwendeten Zelllinien werden kontinuierlich in regelmäßigen Abständen von 5-8 Tagen passagiert und in MEM-Nährmedium im Brutschrank bei 37° C und 5% CO_2 in gesättigter Wasserdampfatmosphäre gehalten.

3.2.2. RT-PCR

Prinzip der RT-PCR

Mit der 1987 entwickelten Technik der Polymerase-Kettenreaktion (PCR) von Kary B. Mullis (85) wurde die Möglichkeit geschaffen, eine millionenfache Kopie bestimmter Nucleotidsequenzen enzymatisch herzustellen. Mittels dieser sogenannten Amplifikation können selbst geringe Mengen DNA in vitro nachgewiesen und analysiert werden. Ähnlich der natürlichen Replikation werden bei der PCR durch eine DNA-Polymerase neue DNA-Stränge an einzelsträngigen Nucleinsäurematrizen gebildet. Die synthetisch hergestellten Startermoleküle, sogenannte Primer, hybridisieren an die DNA-Matrize und bestimmen den Startort von dem aus die Polymerase mit der Synthese des neuen DNA-Stranges beginnt. Eine gezielte Vervielfältigung wird durch den Einsatz zweier gegenläufiger Oligonucleotid-Primer gewährleistet. Die Ausgangsmenge an DNA kann so durch zyklische Wiederholung der einzelnen Reaktionsschritte bis auf etwa das 10^7-fache gesteigert werden. Die einzelnen temperaturabhängigen Reaktionsschritte bestehen aus der Denaturierung des zu amplifizierenden DNA-Doppelstranges, der Primer-Hybridisierung an die Einzelstrang-DNA und die Synthese des Gegenstranges. Die Reverse-Transkriptase-PCR (RT-PCT) ist eine spezielle Technik der PCR bei der RNA-Sequenzen spezifisch amplifiziert werden. Mit Hilfe von viralen Polymerasen, den reversen Transkriptasen, wird aus der Gesamt-RNA ein cDNA-Erststrang synthetisiert. Dieser DNA/RNA-Erststrang stellt in der anschließenden PCR die Ausgangsmatrize für die Amplifikation dar.

Es wurde in dieser Studie anhand einer RT-PCR die Expression der Nucleotidsequenzen von COX 1 und COX 2 in Glioblastomzelllinien und Astrozyten sowie in Gliomen und normalem Hirngewebe untersucht.

Methode der RT-PCR

Die RNA-Isolation aus monolayer-Zellkulturen, bzw. Geweben erfolgte mit dem TRI Reagent™ RNA/DNA/Protein Isolation Reagent und erfolgt in fünf Arbeitsschritten: (1) der Homogenisation, (2) der Phasenseparation, (3) der RNA-Präzipitation, (4) dem RNA-Waschen und (5) dem RNA-Lösen.

Die RNA-Gewinnung aus monolayer-Zellkulturen und Tumorgeweben verlief bis auf die Homogenisation gleichermaßen. Im ersten Arbeitsschritt wurden jeweils 50-100 mg Tumorgewebe in 1 ml TriStar Reagent™ homogenisiert, bzw. wurden Zellkulturen direkt mit 1 ml TriStar Reagent™ pro 10 cm^2 in einer Zellkulturschale/Petrischale lysiert.

Anschließend erfolgte die RNA-Isolation durch Phasenseparation. Nach Zugabe von 0,2 ml Chloroform wurden die Proben 15 Sekunden lang kräftig per Hand geschüttelt und anschließend für zehn Minuten bei Raumtemperatur inkubiert. Bei der folgenden Zentrifugation bei 12000 U/min für fünf Minuten erfolgte die Trennung in drei Phasen:

1. die Phenol-Chloroform-Phase,
2. die Interphase, die die DNA und Proteine enthalten und
3. die RNA-haltige wässrige Phase.

Die Präzipitation der RNA erfolgte nach Überführen von 1 ml der RNA-haltigen wässrigen Phase in eine neue Küvette und Zugabe von 0,5 ml Isopropanol. Nach einer Präzipitationszeit von 15 Minuten bei Raumtemperatur wurde durch zehnminütige Zentrifugation bei 12000 U/min und 4 °C das RNA-pellet gewonnen.

Anschließend wurde der Überstand vorsichtig abgenommen und das pellet mit 1 ml 75% Ethanol versetzt und erneut wie oben beschrieben zentrifugiert.

Das gewonnene RNA-pellet wurde nach kurzem Trocknen in 50 µl RNAse-freiem Wasser (DEPC-Wasser) gelöst und bei -80°C aufbewahrt. Die RNA-Konzentration wurde photometrisch bei einer Absorbtion von 260/280 nm bestimmt.

Zur Herstellung der cDNA aus der gewonnenen RNA wurde das Ready-To-Go™ Kit verwendet. Hierbei wurden 5 µg RNA auf ein Totalvolumen von 28 µl DEPC-behandeltem Wasser gebracht, für zehn Minuten bei 65°C erhitzt und anschließend für zwei Minuten auf Eis inkubiert. Danach wurde die RNA-Lösung zu den First Strand Reaction Mix Beads überführt.

Die Mix Beads enthielten Puffer, dATP, dCTP, dGTP, dTTP, Reverse Transkriptase, RNA-guard und RNAse/DNAse-freies BSA. Zu diesem Mix wurden die 5 µl Oligo(dT)-Primer und DEPC-behandeltes Wasser auf ein Endvolumen von 33 µl hinzugefügt und eine Minute bei Raumtemperatur inkubiert. Nach vortexen und zentrifugieren des Röhrchens erfolgte eine einstündige Inkubation bei 37°C und die Einlagerung der gewonnenen cDNA bei –20°C.
Primer für COX 1 und COX 2 wurden mit Hilfe von Oligo 4.0 entworfen. Die Nukleotidsequenz der Primer für COX 1 und COX 2 und die Produktlängen lauteten:

	COX 1	COX 2
Upper Primer	5` CTT GAC CGC TAC CAG TGT GA 3`	5`ATC TAC CCT CCT CAA GTC C 3`
Lower Primer	5` AGA GGG GAG AAT ACG AGT GT 3`	5`ATT TCA TCT GCC TGC TCT G 3`.
Produktlänge (bp)	309	559

Tab. 2: Primer-Nukleotidsequenzen für COX 1 und COX 2

Zur Amplifikation wurde 1 µl cDNA auf ein Endvolumen von 20 µl folgenderweise gelöst:

steriles Wasser	12,9 µl
Primer 1	1 µl
Primer 2	1 µl
Nukleotide	1 - 2 µl
Taq Gold Polymerase (COX 1) Taq Polymerase (COX 2)	0,1 µl
10x Puffer	2 µl
cDNA	1µl

Tab. 3: Zusammensetzung der Amplifikationslösung

Nachdem jede Probe mit flüssigem Wachs überschichtet wurde, erfolgte die einminütige Denaturierung bei 56°C. Anschließend wurde die Temperatur für zwei Minuten auf 72°C erhöht,

um die Annealing-Temperatur der Primer zu erreichen. Die folgenden Synthesephasen dauerten jeweils eine Minute und durchliefen bei COX 1 40 Zyklen und bei COX 2 36 Zyklen.
Die Auftrennung der PCR-Produkte erfolgte elektrophoretisch auf 2%igem Agarosegel. Zur Herstellung der Agarosegele wurden 3 g Agarosepulver in 150 ml 0,5 x TBE in der Mikrowelle aufgekocht. Für ein Agarosegel wurden jetzt 30 ml in eine entsprechende Gelkammer gegossen. Nach dem Abkühlen der gefertigten Gele, wurden sie in Gelelektrophoresekammern überführt und mit 0,5 x TBE übergossen. Das PCR-Produkt wurde jetzt 10:1 mit 10 x loading-buffer verdünnt und je 10 µl in eine Geltasche eingesetzt. Zur Bestimmung der Basenpaarlängen des PCR-Produktes wurden zusätzlich 5 µl des DNA molecular weight marker VI als Längenstandard eingesetzt. Nach der anschließenden elektrophoretischen Auftrennung bei 100 V für 30 Minuten, wurde das Gel weitere 30 Minuten in 50 µg/ml Ethidiumbromidlösung gefärbt und wiederum 30 Minuten in Wasser entfärbt.
Unter UV-Fluoreszenz wurde das Gel mittels einer Polaroid-Kamera mit einem Kodak Polaroid 667 Film bei Blende 8 und einer Belichtungszeit von 1,5 Sekunden fotografiert.
Die spezifische Amplifikation wurde durch BigDye-Terminator Sequencing des PCR-Produktes bestätigt.

3.2.3. Western Blotting

Zur Verifizierung der Proteinexpression der Zelllinien wurde ein Western Blot von Zelllysaten durchgeführt.

Prinzip des Western Blotting

Diese immunologische Technik erlaubt es, selbst geringe Mengen eines bestimmten Proteins nachzuweisen. Hierbei unterwirft man die Probe einer SDS-Polyacrylamidgel-Elektrophorese, um die Proteine der Probe nach ihrer Größe aufzutrennen. Das „Blotten“ an sich stellt das Übertragen der aufgetrennten Proteine von dem Gel auf eine Polymerschicht dar. Hierdurch sind die Proteine für die folgende Reaktion mit dem anschließend hinzugegebenen spezifischen Antikörper besser zugänglich. Zum Sichtbarmachen des Antigen-Antikörper-

Komplexes wurde in diesem Versuch eine lichtemittierende Methode angewandt, die eine Inkubation mit einem Peroxidase-konjugierten Zweitantikörper erforderte.

Methode des Western Blotting

Zellen von zehn Gliomzelllinien und Astrozytenzellkulturen wurden auf 10 cm Petrischalen ausgesät und bis zur Subkonfluenz im Brutschrank belassen. Nach zweimaligem Waschen mit 4° C kaltem PBS wurden die Zellen zweimal mit je 5 ml PBS abgeschabt und in je einem 15 ml Röhrchen gesammelt. Diese wurden fünf Minuten bei 4° C und 1000 U/min zentrifugiert. Nach Abnehmen des Überstandes wurden die gewonnenen Zellpellets in 1 ml PBS resuspendiert, in Eppendorf-Röhrchen überführt und erneut fünf Minuten bei 4° C und 1000 U/min zentrifugiert.
Nach Entfernen des Überstandes wurden die Zellpellets in E1A-Normalpuffer und den beinhalteten Proteaseinhibitoren 30 Minuten auf Eis lysiert. Während dieser Inkubationszeit wurden die einzelnen Proben mehrmals durchgemischt. Nach der 25-minütigen Zentrifugation der Proben bei 0° C und 14000 U/min wurden die Überstände in vorgekühlte Röhrchen überführt.

Mittels des BCA Protein Assays wurden anschließend die Proteinkonzentrationen nach Herstelleranleitung gemessen. Die verschiedenen Konzentrationen der Proben wurden mit E1A-Normalpuffer angeglichen. Somit erhielt man gleiche Mengen an Protein in gleicher Menge Lösung. Darauffolgend wurden entsprechend der Gesamtvolumina der Proben Loading buffer in einem Verhältnis von 1:6 hinzugefügt, gemischt und für fünf Minuten bei 100° C aufgekocht. Danach wurden die Proben bei -80° C tiefgefroren.

Vor der elektrophoretischen Auftrennung wurden die einzelnen Proben für eine Minute bei 94° C erhitzt. 120 µg Protein pro Gliomzelllinie, bzw. Astrozytenzelllinie und ein Standard wurden dann auf 10% Sodium Dodecyl Sulfat-Polyacrylamid Gelen unter Verwendung des einfachen Laufpuffers bei 0,05 Ampere aufgetrennt.

Die für das Blotten nötige Nitrocellulosemembran wurde kurz in Methanol aktiviert, drei Mal mit Aqua dest. gewaschen und in Transferpuffer bei 4° C bis zum Blotten gelagert.
Nach Abschluss der elektrophoretischen Auftrennung wurden die Blot-Sandwiches hergestellt, indem man auf ein doppeltes Tuch zwei Whatmanfilter, ein Gel, eine Nitrocellulosemembran, zwei weitere Whatmanfilter und ein weiteres doppeltes Tuch aufeinander legte und

in die Haltevorrichtung einpasste. Der folgende Blotvorgang dauerte 65 Minuten und wurde bei 100 V durchgeführt.

Darauf folgend wurden die Nitrocellulosemembranen in TBS/Tween gespült. Anschließend wurden die Membranen 60 Minuten langsam auf einem Schüttler in 5% Magermilchpulver in TBS/Tween bei Raumtemperatur geblockt. Nachdem die Membranen drei Mal für jeweils 15 Minuten in TBS/Tween schnell auf einem Schüttler bei Raumtemperatur gewaschen wurden, erfolgte die Inkubation des ersten Antikörpers (polyklonale Ziegenantikörper gegen menschliches Cox 1 in einer Verdünnung von 1:100 und Cox 2 in einer Verdünnung von 1:500) bei 4° C über Nacht auf einem Schüttler auf niedriger Stufe.

Am darauffolgenden Tag wurden die Membranen zunächst wieder drei Mal für jeweils 15 Minuten in TBS/Tween schnell auf einem Schüttler bei Raumtemperatur gewaschen, bevor der zweite Antikörper in einer Verdünnung von 1:5000 für Cox 1 und Cox 2 in 5% Magermilchpulver in TBS/Tween für 60 Minuten bei Raumtemperatur auf einem Schüttler mit langsamer Stufe inkubiert wurde. Nach einem erneuten, wie oben beschriebenen Waschgang, erfolgte die einminütige Inkubation mit ECL.

Die Belichtungszeiten der Röntgenfilme betrugen für Cox 1 30 Minuten und für Cox 2 zehn Minuten.

3.2.4. Prostaglandin-Elisa

Die von den Cyclooxygenasen gebildeten Prostaglandine PGE_2, PGI_2, PGD_2 und $PGF_{2\alpha}$ wurden in zehn Glioblastomzelllinien und Astrozytenzellkulturen in enzym-linked-immunosorbent-assays (ELISA) bestimmt.

Prinzip des Prostaglandin-Elisa

Dieses Testverfahren weist spezifische Antigen-Antikörper-Komplexe nach und erlangt dadurch eine hohe Spezifität (siehe Abb. 3). Im Allgemeinen besteht das ELISA-Protokoll der hier angewendeten Assays aus folgenden sechs Schritten:

1. Zugabe der Probe und einer definierten Menge an Prostaglandin-Konjugat, das mit einer alkalischen Phosphatase, bzw. einer Acetylcholinesterase konjugiert ist.

2. Zugabe und Bindung eines Antikörpers an die Probe sowie an das Konjugat.
3. Bindung des Erstantikörpers am Zweitantikörper, der fest an einer Mikrotiterplatte gebunden ist.
4. Waschvorgang
5. Farbreaktion
6. Extinktionsmessung

(siehe Abb. 3)

In dieser Versuchsreihe wurden die Konzentrationen von PGE_2, PGI_2, PGD_2 und $PGF_{2\alpha}$ in Zellkulturüberständen bestimmt.

PGI_2 ist ein kurzlebiges Eicosanoid. Die Halbwertszeiten betragen im Plasma 60 Minuten und in Pufferlösung nur 2-3 Minuten. Daher wurden die Konzentrationen von PGI_2 als 6-keto-$PGF_1\alpha$, ein durch nicht-enzymatische Hydration von PGI_2 entstandener stabiler Metabolit, gemessen.

Die Konzentrationen von 6-keto-$PGF_1\alpha$, PGE_2 und $PGF_{2\alpha}$ wurden mittels eines Enzym-Immunoassays ermittelt, welches mit alkalischer Phosphatase-konjugierte Prostaglandin-Konjugate verwendet. Nach der Farbentwicklung wurde die Extinktion bei 405 nm gemessen. Die Intensität der Farbe ist umgekehrt proportional zur Prostaglandinkonzentration.

Die PGD_2-Konzentration wurde mit einem PGD_2-MOX Enzym-Immunoassay gemessen, bei dem der ebenfalls instabile Metabolit PGD_2 in ein stabiles Methoximderivat umgewandelt werden musste. Methoxamin-Hydrochlorid wandelte PGD_2 in PGD_2-MOX um. Die Farbreaktion wurde von einem mit Acetylcholinesterase konjugiertem PGD_2-MOX-Substrat vermittelt und bei 412 nm gemessen.

Methode des Prostaglandin-Elisa

5×10^5 Zellen wurden in einer T 25 Kulturflasche in MEM mit 10% FCS inkubiert. Nachdem die Zellen mit serumfreiem Medium gewaschen wurden, wurden sie noch weitere 48 Stunden in 7 ml serumfreiem Medium im Brutschrank belassen. Die Überstände wurden abgenommen, zehn Minuten bei 1000 U/min zentrifugiert und bei -80° C eingefroren.

Die so gewonnenen Überstände wurden dann gemäß der Herstelleranleitung in den jeweiligen Enzym-Immunoassay verwendet (siehe Abb. 4 und Abb. 5).

Prinzip - Prostaglandin-Elisa

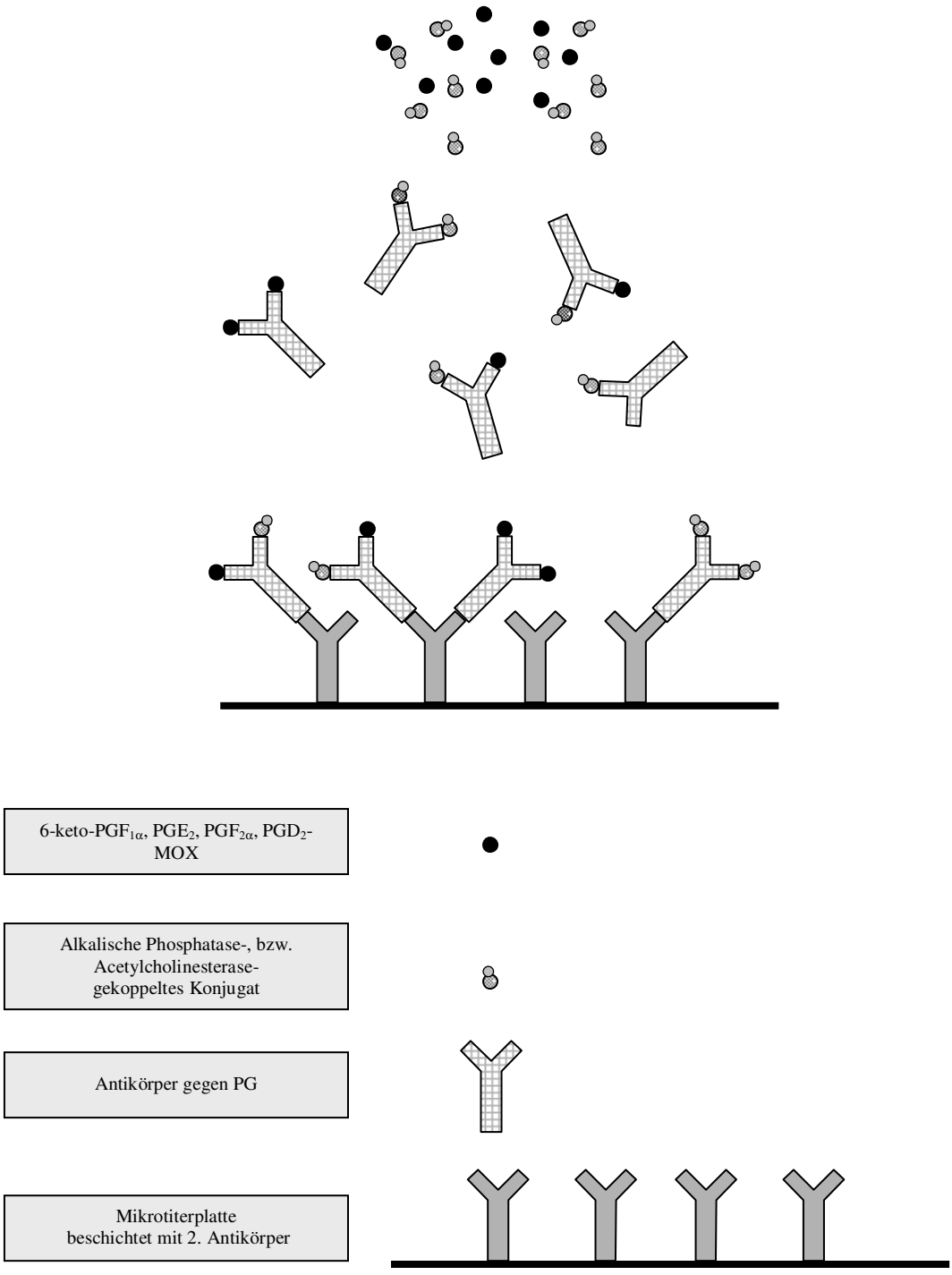

Abb. 3: **Schematische Darstellung des Funktionsprinzips eines Enzym-linked-immunosorbant-assays.** Die Probe konkurriert mit dem Konjugat um Bindung am Erstantikörper. Der mit der Probe und dem Konjugat besetzte Erstantikörper bindet am auf der Mikrotiterplatte befindlichen Zweitantikörper. Da das Konjugat an eine Alkalische Phosphatase, bzw. an eine Acetylcholinesterase, gekoppelt ist und somit nach Substratzugabe eine Farbreaktion auslöst, kann die Farbintensität mittels Extinktionsmessung bestimmt werden. Hieraus lassen sich Rückschlüsse auf die Prostaglandinkonzentration ziehen. Sie ist umgekehrt proportional zur bekannten Konjugatkonzentration.

Flußdiagramm Prostaglandin-Enzym-Immunoassay

(6-keto-$PGF_{1\alpha}$, PGE_2, $PGF_{2\alpha}$)

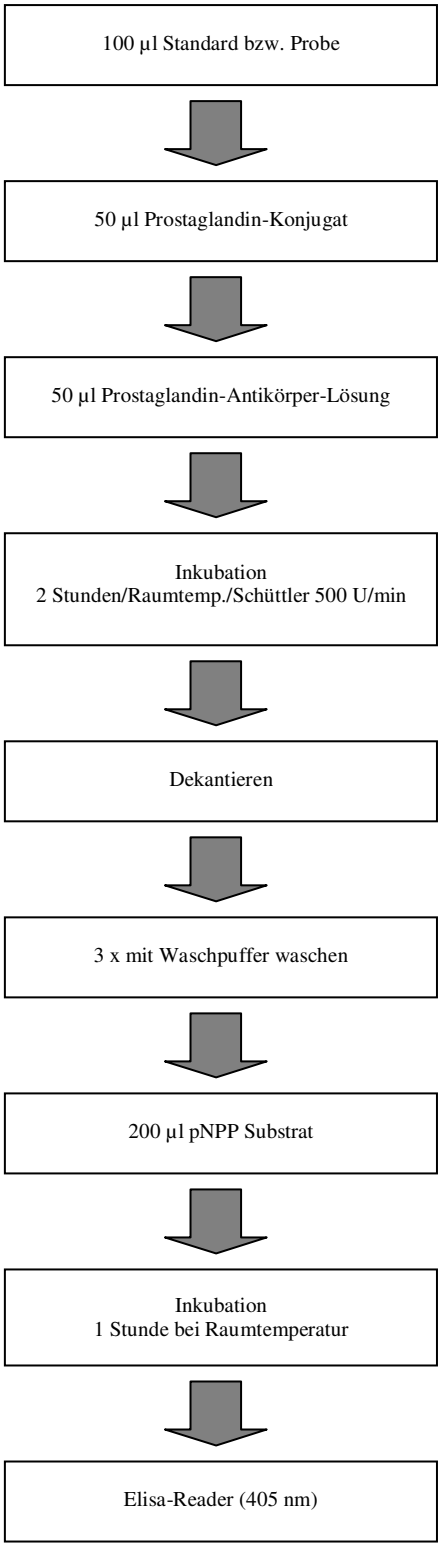

Abb. 4: Flussdiagramm des 6-keto-$PGF_{1\alpha}$, PGE_2, $PGF_{2\alpha}$–Elisa

Flußdiagramm Prostaglandin-Enzym-Immunoassay

(PGD_2-MOX)

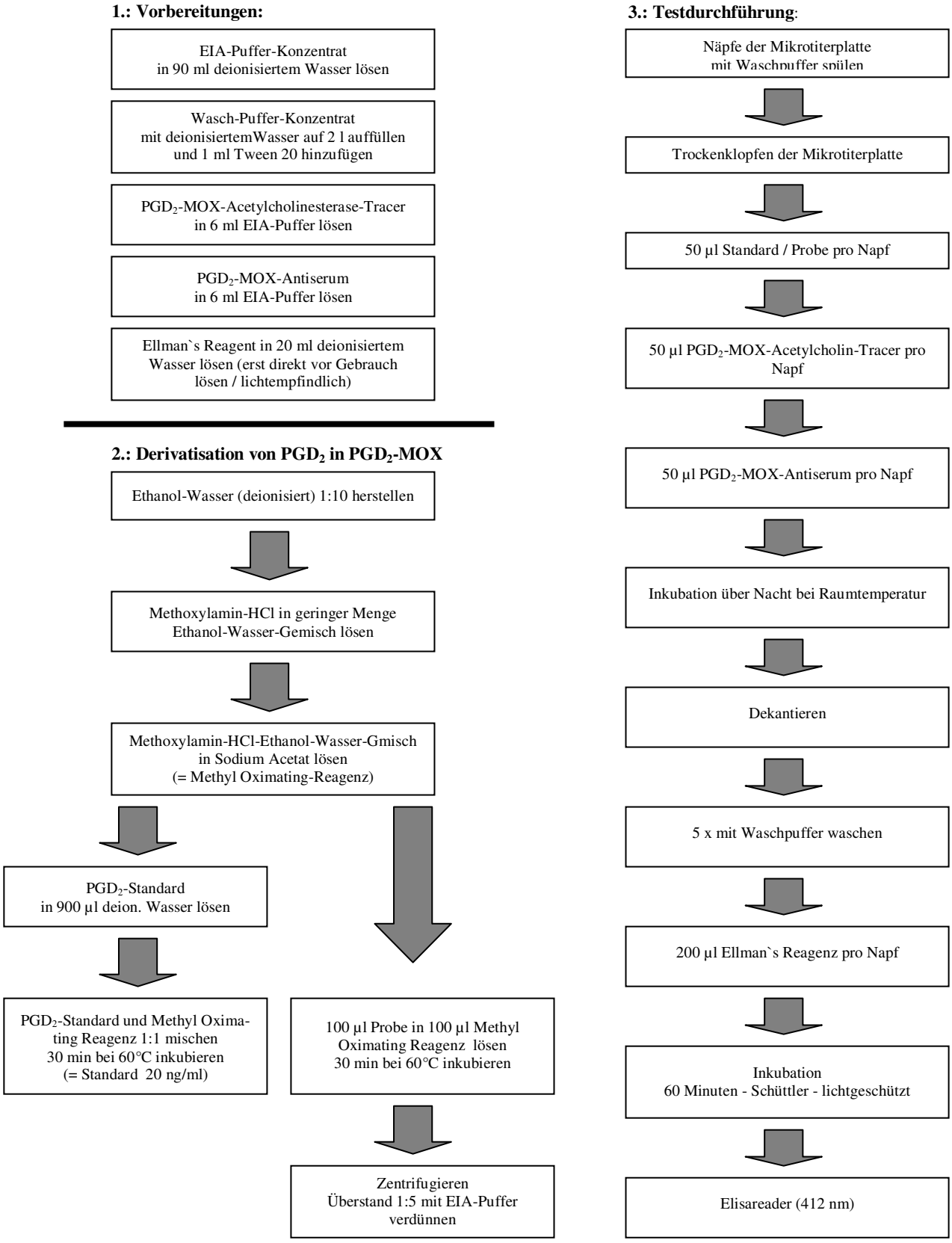

Abb. 5: Flussdiagramm des PGD_2-MOX-Elisa

3.2.5. Immunhistochemie

Seit vielen Jahren ist das Verwenden von mono- und polyklonalen Antikörpern zur Typisierung von Zellen und Geweben auf lichtmikroskopischer Ebene in den Vordergrund getreten. Anhand dieser immunhistochemischen Detektion konnte die Expression von COX 1 und COX 2 in Paraffinschnitten aus Tumorresektaten von Glioblastomen, anaplastischen Astrozytomen, Astrozytomen und pilozytischen Astrozytomen erfolgen.

Prinzip der Immunhistochemie-Einzelfärbung

Das Antigen in den Paraffinschnitten war COX 1, bzw. COX 2. Ein polyklonaler IgG Antikörper aus der Ziege gegen menschliches COX 1, bzw. COX 2 ging einen Antigen-Antikörper-Komplex mit COX ein. Die Inkubation mit dem Zweitantikörper erfolgte mit einem Biotin-konjugiertem Anti-Ziegen-Antikörper. Dieses Immunglobulin G wurde aus dem Pferd gewonnen. Um unspezifische Bindungen dieses Antikörpers am Paraffinschnitt zu mindern, wurde vor den Antikörperinkubationen eine Inkubation mit Pferdeserum durchgeführt.
Nach der Bindung vom Anti-Ziegenantikörper aus dem Pferd an die Ziegenantikörper fand eine Inkubation mit Vectastain ABC statt. Das Vectastain ABC System bestand aus einem Avidin-Glykoprotein an das eine Peroxidase gekoppelt war. Da Avidin eine hohe Bindungsaffinität zu Biotin hat, erfolgte eine irreversible Bindung am Zweitantikörper zu einem Avidin-Biotin-Complex (ABC).
Zur Vermittlung einer braunen Farbreaktion wurde anschließend DAB-Lösung hinzugefügt, die das entsprechende Substrat für die Peroxidase darstellt.
Um falsch positive Ergebnisse durch unspezifische Farbreaktionen auszuschließen, wurden die endogenen Peroxidasen der Paraffinschnitte zuvor mit 0,15% H_2O_2 geblockt (siehe Abb. 6).

Prinzip der Immunhistochemie-Einzelfärbung

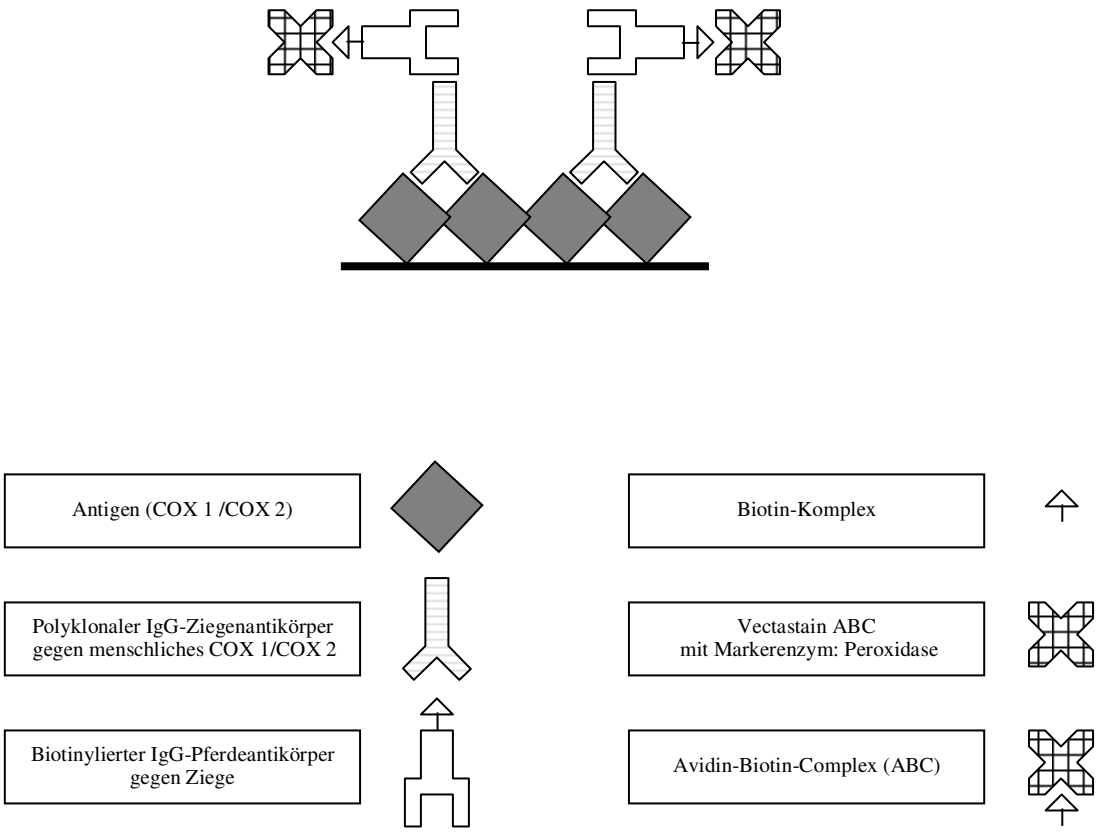

Abb. 6: **Prinzip der Immunhistochemie-Einzelfärbung:** Der polyklonale IgG-Ziegenantikörper gegen COX 1 / COX 2 bindet an sein Antigen. Ein Zweitantikörper, der gegen Ziegenantigene gerichtet ist, bindet am Erstantikörper. Dieser Zweitantikörper ist biotinyliert. Es folgt eine Inkubation mit einem peroxidasekonjugiertem Avidin-Glykoprotein (Vectastain ABC), das mit dem Biotinanteil des Zweitantikörpers ein Avidin-Biotin-Complex eingeht. Nach Hinzugabe des entsprechenden Substrates für die Peroxidase, färbt sich der Antigen-Antikörperkomplex braun.

Prinzip der Immunhistochemie-Doppelfärbung

Zur Kontrolle der Detektion von COX-positiven Tumorzellen und zur Differenzierung von astrozytären Zellen und nicht-astrozytären Zellen wurde eine Doppelmarkierung durchgeführt. Bei der Doppelmarkierung fand die Detektion von zwei Antigenen statt. Ein Antigen stellte jeweils COX 1 oder COX 2 dar, das zweite Antigen war das saure Gliafaser-Protein (GFAP). Da GFAP nur von Zellen astrozytären Ursprungs exprimiert wird, deutete die Anfärbung des GFAPs auf einen zelltypspezifischen immunhistochemischen Nachweis von astrozytären Zellen.

Die Detektion von COX 1 und COX 2 ähnelte der der Einzelfärbung. Anstelle der Inkubation mit Vectastain ABC erfolgte die Inkubation mit StreptAB/AP. Auch hier erfolgte eine Bindung des Avidin-Glykoproteins am Biotin des Zweitantikörpers, jedoch war dieses Avidin mit einer Alkalischen Phosphatase konjugiert.

Das zweite Antigen war GFAP. Ein aus Kaninchen gewonnenes Anti-GFAP Immunglobulin reagierte entsprechend mit seinem Antigen. Nach dem Blocken der unspezifischen Bindungen mittels Schweineserum, wurden die Paraffinschnitte mit einem Brückenantikörper, einem IgG-Schweineantikörper gegen Kaninchen, inkubiert. Dieser Antikörper reagierte mit dem Erstantikörper. Gleichzeitig stellte der Brückenantikörper die Verbindung zum PAP-Kaninchen dar. PAP war ein aus Kaninchen gewonnener Antikörperkomplex gegen Peroxidase. Mit DAB als Substrat für die Peroxidase wurde GFAP braun angefärbt (siehe Abb. 7).

Prinzip der Immunhistochemie-Doppelfärbung

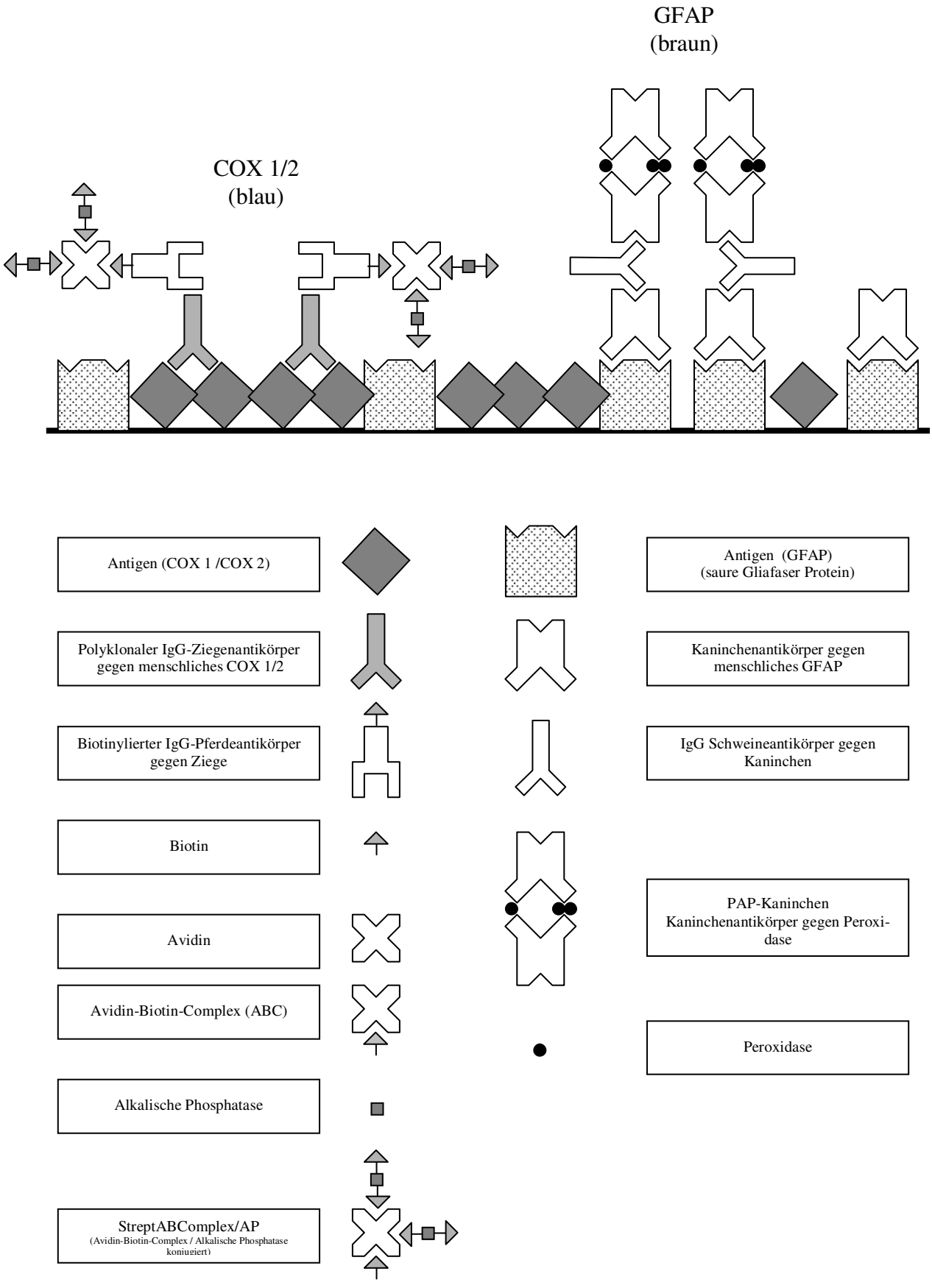

Abb. 7: Prinzip der Immunhistochemie-Doppelfärbung

Methode der Immunfärbung mit einem Antikörper

Die Paraffinschnitte wurden zunächst in Xylol entparaffiniert und in der absteigenden Alkoholreihe dehydriert. Zum Blockieren der endogenen Peroxidaseaktivität wurden die Paraffinschnitte 30 Minuten in 0,15% H_2O_2 in PBS in einer feuchten Kammer inkubiert und anschließend gewaschen. Die unspezifischen Bindungen wurden durch die Vorinkubation mit 10% Pferdeserum geblockt. Nach Dekantieren des Blockserums erfolgte die Inkubation mit dem 1. Antikörper bei 4° C über Nacht. Die Konzentrationen betrugen für COX 1 1:250 und für COX 2 1:200. Vor und nach der folgenden einstündigen Inkubation mit dem biotinylierten zweiten Antikörper (1:200) bei Raumtemperatur erfolgte jeweils wieder ein Waschschritt. Danach wurden die Paraffinschnitte mit dem Vectastain ABC Reagenz inkubiert, gewaschen und drei Minuten mit DAB Substrat Kit gefärbt. Nachdem die Paraffinschnitte unter fließendem Leitungswasser gespült wurden, erfolgte für 30 Sekunden eine Hämalaum-Kernfärbung, mit anschließendem Bläuen in Leitungswasser. Nach der folgenden aufsteigenden Alkoholreihe wurden die Schnitte in Eukitt eingedeckelt (siehe Abb. 8).

Flußdiagramm der Immunhistochemie-Einzelfärbung

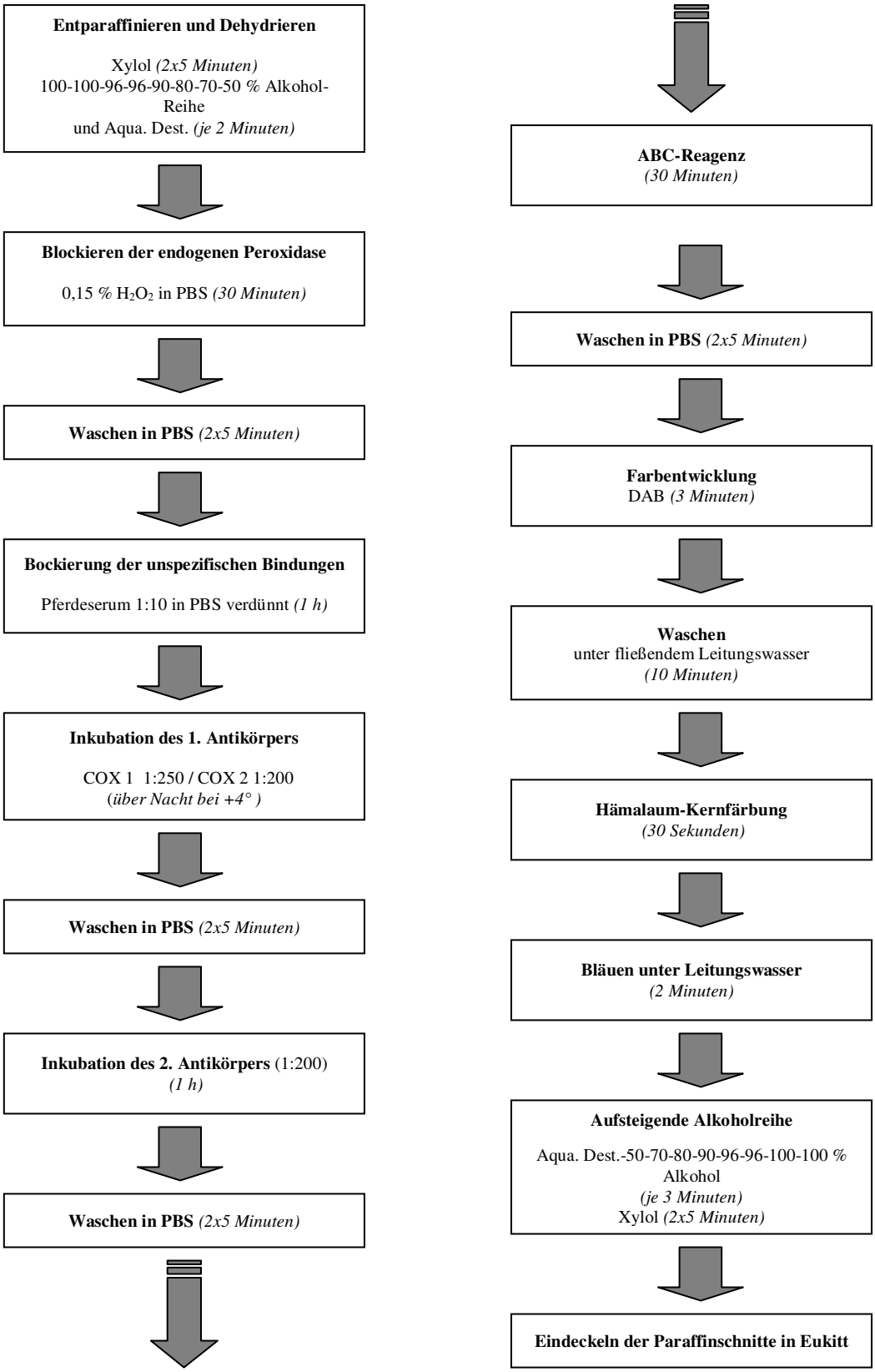

Abb. 8: Flussdiagramm der Immunhistochemie-Einzelfärbung

Methode der Immunfärbung mit zwei Antikörpern

Die Doppelimmunfärbungen erfolgten mit einem Kaninchen-GFAP-Antikörper und jeweils einem der beiden polyklonalen IgG-Ziegenantikörpern gegen menschliches COX 1 und COX 2.

Wie bei der Einzelfärbung beschrieben, wurden die Paraffinschnitte zunächst entparaffiniert, dehydriert und die endogene Peroxidase geblockt. Nach dem folgenden Waschvorgang erfolgte das Blocken der unspezifischen Bindungen mit Pferdeserum (1:10) und Schweineserum (1:10). Die Übernachtinkubation der ersten Antikörper erfolgte mit der Konzentration 1:500 für COX 1 und COX 2. Der GFAP-Antikörper wurde in einer Konzentration von 1:250 eingesetzt. Die zweiten Antikörperkonzentrationen waren 1:200 für den biotinylierten Anti-Ziegeantikörper und 1:30 für den Anti-Kaninchenantikörper. Zwischen den Inkubationen mit den ersten und zweiten Antikörpern und den folgenden Inkubationen mit StreptAB-Complex/AP, PAP-Kaninchen sowie den Detektionsreagenzien DAB und BCIP/NBT erfolgte jedesmal ein Waschvorgang. Die Dauer der Farbreaktionen betrugen mit DAB drei Minuten und mit BCIP-NBT zwölf Minuten. Es erfolgte keine Kernfärbung (siehe Abb. 9).

Flußdiagramm der Immunhistochemie-Doppelfärbung

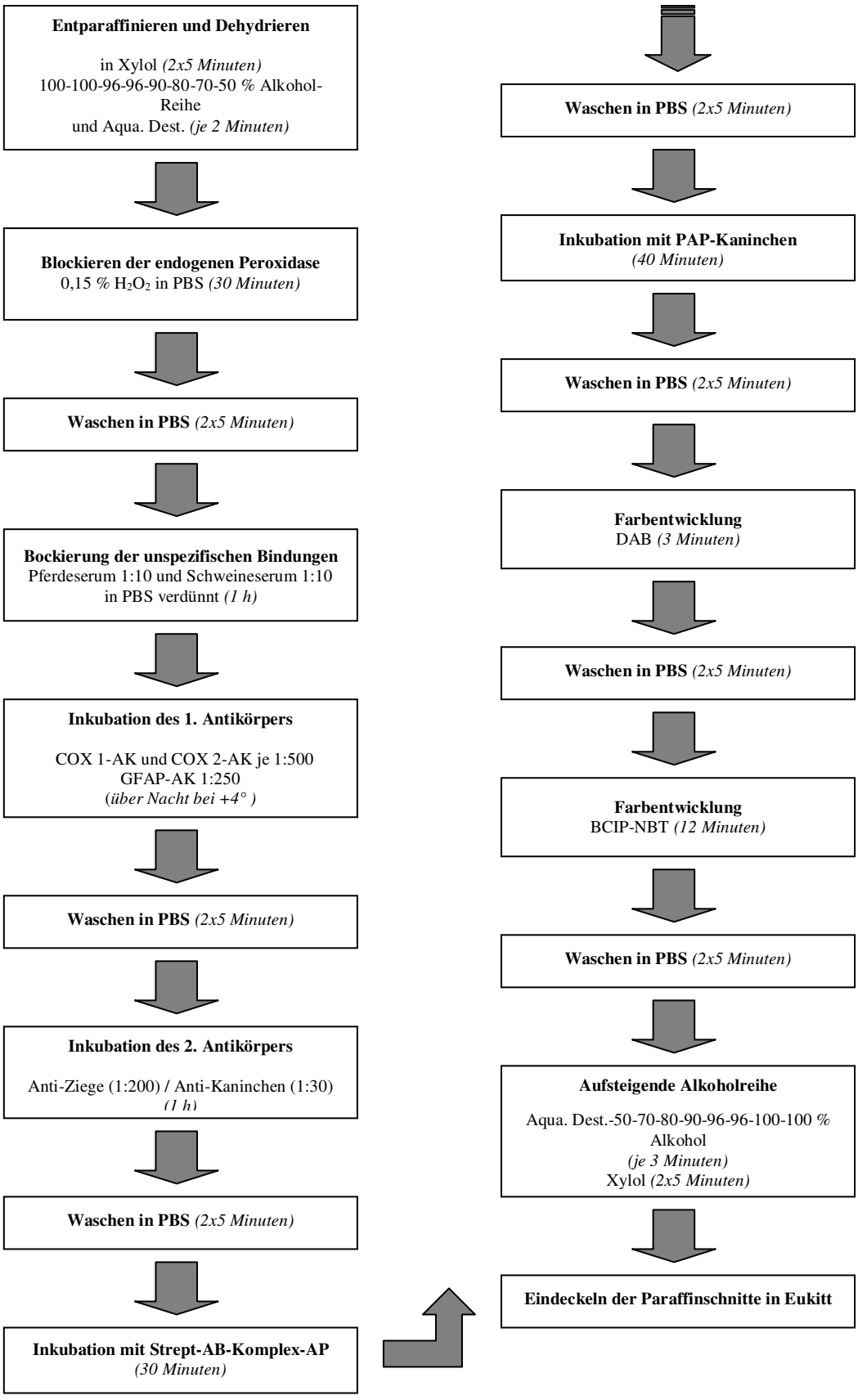

Abb. 9: Flussdiagramm der Immunhistochemie-Doppelfärbung

3.2.6. Zellwachstum

Anhand von Wachstumskurven wurde der Einfluss von unselektiven COX-Hemmstoffen (Acetylsalicylsäure) und selektiven COX 2-Hemmstoffen (Piroxicam und Sulindac) auf das Wachstum von Gliomzelllinien untersucht. Dazu wurden die Zelllinien G-28, G-44, G-112, G-120 und G-168 verwendet.

Methode der Wachstumskurven

In jede der 96 Vertiefungen einer Mikrotiterplatte wurden 2000 Zellen ausgesät. Anschließend wurde die Platte 30 Minuten auf Eis inkubiert, um ein gleichmäßiges Anheften der Zellen zu gewährleisten. Nach dem Anwachsen der Zellen über Nacht im Brutschrank bei 37° C und 5% CO_2, wurden die Zellen täglich mit den im Flußdiagramm (siehe Abb. 10) angegebenen Konzentrationen der Hemmstoffe behandelt. Nur Aspisol konnte direkt in MEM gelöst werden. Die selektiven COX-Hemmstoffe wurden in DMSO gelöst. Um einen wachstumshemmenden Effekt des DMSOs auszuschließen, wurden Kontrollen mit entsprechenden DMSO-Konzentrationen durchgeführt.
Täglich wurde eine Reihe der Platte, die alle eingesetzten Konzentrationen der Hemmstoffe enthielt, 15 Minuten mit 1% Glutaraldehyd fixiert und anschließend drei Mal mit PBS gewaschen. Nachdem alle Zellen fixiert waren, erfolgte eine einstündige Färbung der Zellen mit 50 µl Kristallviolett pro Napf. Darauffolgend wurde das Kristallviolett aspiriert und die Platte unter fließendem Leitungswasser gespült. Jede Vertiefung wurde dann mit 100 µl 10% SDS entfärbt. Anschließend wurde die Extinktion bei 540 nm im Elisa-Reader gemessen und aus den Extinktionswerten eine Wachstumskurve erstellt.

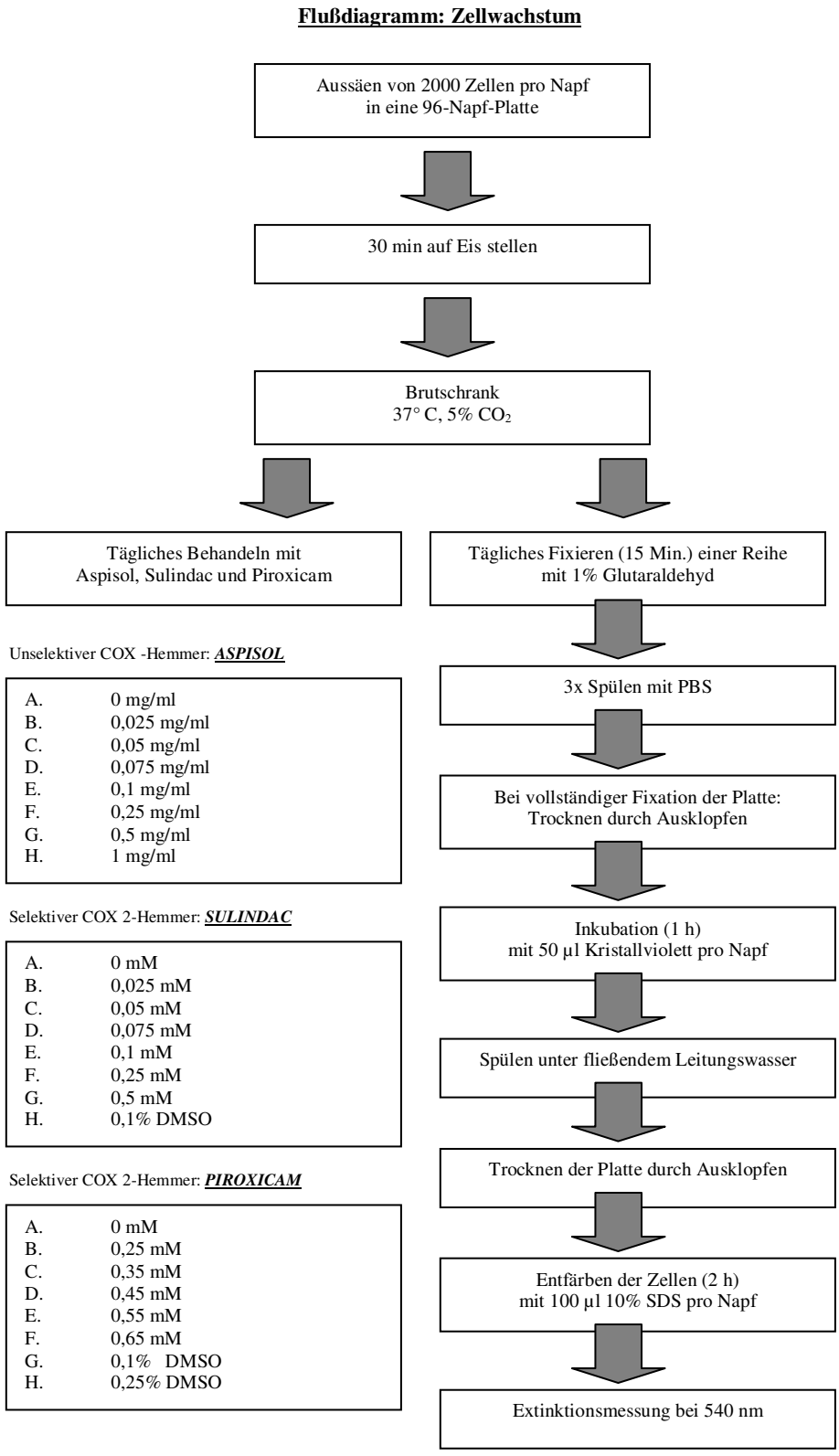

Abb 10: Flussdiagramm der Wachstumskurven über sieben Tage mit dem unselektiven COX-Hemmstoff Aspisol und den selektiven COX 2-Inhibitoren Sulindac und Piroxicam

3.2.7. DNA-Fragmentation

Mittels eines Enzym-Immunoassays wurde die Art des Zelluntergangs nach Behandlung verschiedener Glioblastomzelllinien mit selektiven und unselektiven COX-Hemmstoffen untersucht.
Es gibt verschiedene Zelltodarten eukaryonter Zellen, die sich morphologisch und biochemisch unterscheiden: Apoptose, Nekrose und andere.
Im Rahmen der Apoptose kommt es unter anderem zur Aktivierung der endogenen Endonuklease, welche Ca^{2+}- und Mg^{2+}- abhängig doppelsträngige DNA in Mono- und Oligonucleosomen spaltet. Die Anreicherung von Mono- und Oligonucleosomen im Zytoplasma apoptotischer Zellen ist darauf zurückzuführen, dass der DNA-Abbau einige Stunden vor Zusammenbruch der Plasmamembranen auftritt.
Im Gegensatz dazu kommt es bei der Nekrose zur erhöhten Ionenpermeabilität der Plasmamembran. Nach wenigen Minuten folgt das Anschwellen der Zellen und das Auseinanderbrechen der Plasmamembranen. Somit findet man DNA-Fragmente beim nekrotischen Zelltod schon früh im Zellkulturüberstand.
In dem verwendeten in vitro-Assay wurden zytoplasmatische Histon-assozierte-DNA-Fragmente photometrisch quantifiziert, indem die intrazelluläre Anreicherung von Mono- und Oligonucleosomen apoptotischer Zellen gemessen wurde.

Prinzip der DNA-Fragmentationsmessung

Bei diesem quantitativen Sandwich-Enzym-Immunoassay wurden sowohl Zelllysate als auch Zellkulturüberstände untersucht. Sie wurden jeweils mit biotinylierten monoklonalen Mausantikörpern (Klon H11-4) gegen Histone und peroxidase-konjugierten monoklonalen Mausantikörper (Klon MCA-33) gegen DNA auf einer Streptavidin beschichteten Mikrotiterplatte inkubiert. Während der Inkubationsphase konnten die Anti-Histon-Antikörper an den Histonkomponenten der Nukleosomen binden. Dieser Immunkomplex wurde mittels Biotinylation an der streptavidinbeschichteten Mikrotiterplatte fixiert. Die hinzugefügten Anti-DNA-Antikörper reagierten mit der DNA-Komponente der Nukleosomen. Nach mehrfachen Waschschritten zum Entfernen ungebundener Antikörper wurde die Menge an Nukleosomen mittels einer Peroxidasereaktion quantifiziert. Als Substrat für die photometrische Bestimmung der Peroxidasereaktion wurde ABTS verwendet. In Abhängigkeit vom Vorhandensein

von Mono- und Oligonukleosomen in den Zelllysaten, bzw. im Zellkulturüberstand lassen sich Rückschlüsse auf apoptotischen oder nekrotischen Zelltod ziehen (siehe Abb. 11).

Methode der DNA-Fragmentationsmessung

20000 Zellen wurden in einer 96-well Platte ausgesät. Damit die Zellen adhärieren konnten, wurden sie vier Stunden im Brutschrank belassen. Darauffolgend wurden die Zellen mit Medium gespült und mit unterschiedlichen Konzentrationen eines selektiven COX 2-Hemmstoffes (0 mM, 0,5 mM, 0,1 mM, 0,05 mM Sulindac) behandelt. Nach einer 48-stündigen Inkubation bei 37°C und 5% CO_2 wurde die Mikrotiterplatte zehn Minuten zentrifugiert und anschließend der Überstand abgenommen und aufbewahrt. Das Zellpellet wurde in 200 µl Lysispuffer resuspendiert und für 30 Minuten bei Raumtemperatur inkubiert, bzw. lysiert. Nach erneuter Zentrifugation für zehn Minuten mit 200 U/min wurden je 20 µl vom Lysatüberstand und vom Zellkulturüberstand in die streptavidinbeschichtete MTP überführt. Hinzugefügt wurden je 80 µl vom Immunoreagenzmix. Nach Abdecken der MTP erfolgte eine zweistündige Inkubation auf einem Schüttler mit 300 U/min bei Raumtemperatur. Jetzt wurde die MTP drei Mal mit 250 µl Inkubationspuffer je Napf gewaschen. Die Substratreaktion erfolgte mit 100 µl Substratlösung pro Napf für 10-20 Minuten bei 250 U/min. Nach ausreichender Farbentwicklung erfolgte die photometrische Messung bei 405 nm. Zur Berechnung des spezifischen „enrichment factor“ von Mono- und Oligonukleosomen wurde die Absorption der behandelten Proben durch die Absorption der korrespondierenden unbehandelten Kontrolle dividiert. Die gezeigten Daten entsprechen jeweils dem Mittelwert dreier mit gleichen Konzentrationen behandelten Proben.

Prinzip des Cell Death Detection Elisa

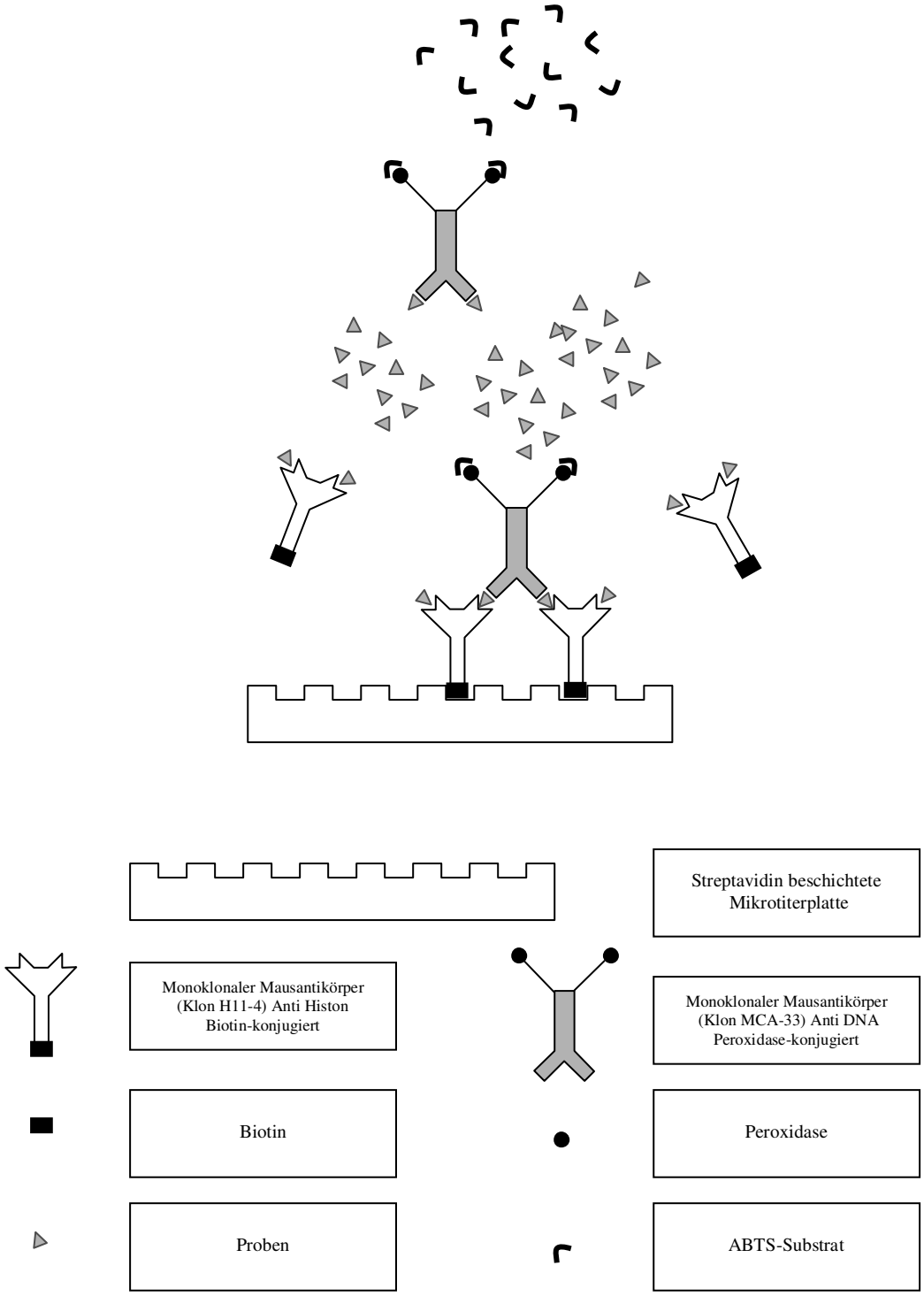

Abb. 11: **Prinzip des Cell-Death-Detection-Elisa.** Ein Anti-Histonantikörper ist über einen Avidin-Biotin-Complex mit einer Mikrotiterplatte verbunden. Dieser Anitkörper reagiert mit den in der Probe enthaltenen Histonen. Ein peroxidasekonjugierter Zweitantikörper,der gegen DNA gerichtet ist, bindet ebenfalls an der Probe. Nach Waschvorgängen und nachfolgender Zugabe des Substrates für die Peroxidase, lässt sich eine Farbreaktion hervorrufen. Die gemessene Extinktion korreliert mit der in der Probe vorhandenen DNA.

4. Ergebnisse

4.1. COX-Expression und Prostaglandinprofil in Gliomzelllinien

4.1.1. RT-PCR

Die mRNA-Expression von COX 1 und COX 2 wurde mittels RT-PCR analysiert. Es wurden zehn Glioblastomzelllinien und Astrozyten untersucht.

In sieben Glioblastomzelllinien konnte COX 1 detektiert werden. Sechs von zehn Zelllinien waren positiv für COX 2.

Insgesamt exprimierten vier Zelllinien sowohl COX 1 als auch COX 2 (G-22, G-28, G-44, G-59). In drei Zelllinien konnte lediglich die Nucleotidsequenz für COX 1 und nicht für COX 2 nachgewiesen werden (G-62, G-112, U-251). Zwei der sechs COX 2-positiven Zelllinien exprimierten ausschließlich diese Isoform des Enzyms (G-120, G-130).

Die aus Zellkultur gewonnenen Astrozyten exprimierten mRNA sowohl für COX 1 als auch für COX 2 (siehe Abb. 12).

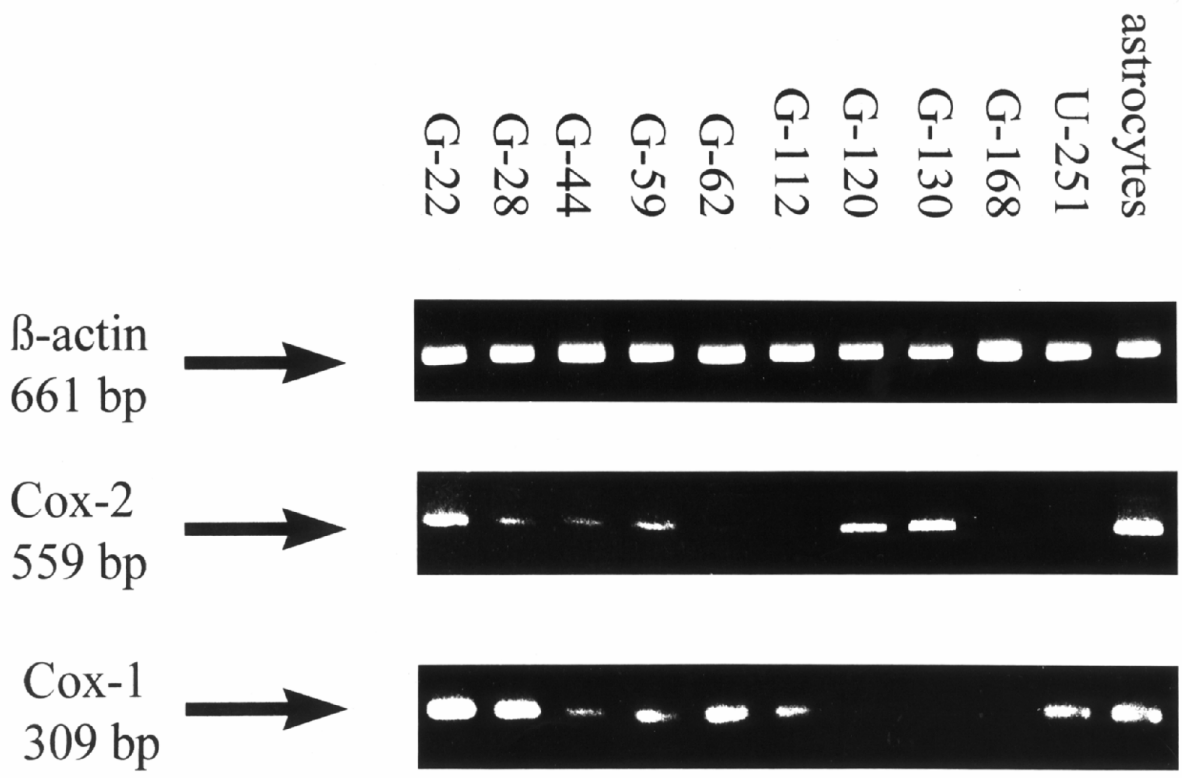

Abb. 12: RT-PCR von COX 1 und COX 2 in humanen Gliomzelllinien und Astrozyten. COX 1-Amplifikation mit 40 Zyklen, COX 2-Amplifikation mit 36 Zyklen

4.1.2. Western Blot Analyse

Die Proteinexpression der Enzyme COX 1 und COX 2 wurde durch Western Blot Analyse mit polyklonalen IgG-Ziegenantikörpern bestätigt.

Alle zehn Glioblastomzelllinien synthetisierten das Protein für COX 1. Auch COX 2 wurde bis auf die Zelllinie G-112 von allen untersuchten Zelllinien exprimiert.

In der Western Blot Analyse zeigte sich, dass alle Glioblastomzelllinien, die in der PCR COX 1- oder COX 2-positiv waren, auch das Protein exprimieren.

Bei den Astrozyten konnte nur für COX 2 die Proteinexpression bestätigt werden. Die in der PCR COX 1-positiven Astrozyten synthetisierten keine detektierbaren Proteinmengen.

Drei Glioblastome exprimierten COX 2 Protein, hatten jedoch in der PCR keine mRNA-Expression gezeigt. Mögliche Ursache hierfür könnten unterschiedliche Kulturbedingungen zu den Untersuchungszeitpunkten sein. Abhängig von verschiedenen Wachstumsphasen und Konfluensgraden könnten sich unterschiedliche biologische Phänomene zeigen.

Die Glioblastomzelllinie G-112 zeigte sowohl in der PCR als auch in der Western Blot Analyse keine detektierbare Proteinexpression für COX 2 (siehe Tab. 4).

	G-22	G-28	G-44	G-59	G-62	G-112	G-120	G-130	G-168	U-251	Astrozyten
COX 2	+++*	++*	++*	+++*	++	-	++*	+*	++	+	+*
COX 1	++*	++*	+++*	+++*	+*	++*	+++	+++	++	+++*	-*

Tab. 4: Western Blot Analyse der COX 1- und COX 2-Proteinexpression in Glioblastomzelllinien und Astrozyten

(+ = schwach positiv; ++ = positiv; +++ = stark positiv)

(*=Zelllinien in PCR positiv)

4.1.3. Prostaglandin-Elisa

Zusätzlich wurde das Profil der Prostaglandinsynthese durch Elisa-Detektion von PGE_2, $PGD_{2\text{-Mox}}$, $PGF_{2\alpha}$ und 6-keto $PGF_{1\alpha}$ in Zellkulturüberständen von zehn Glioblastomen und Astrozyten untersucht.

Prostaglandinsynthese von PGE_2

Nur bei den Zelllinien G-59 und G-130 ließ sich eine hohe Konzentration des PGE_2 in Zellkulturüberständen feststellen. Von den Zelllinien G-22 und G-168 wurden mittlere Mengen an PGE_2 produziert. Die sechs übrigen Zelllinien sowie die Astrozyten synthetisierten nur geringe Mengen an PGE_2 (siehe Abb. 13).

Prostaglandinsynthese von $PGF_{2\alpha}$

Das Verteilungsmuster der Konzentration an $PGF_{2\alpha}$ ähnelte dem der PGE_2-Synthese. Auch hier konnten ausschließlich bei den Zellen der Linien G-59 und G-130 hohe Konzentrationen konstatiert werden. Die übrigen Zellen synthetisierten nur geringe Mengen an $PGF_{2\alpha}$ (siehe Abb. 13).

Prostaglandinsynthese von $PGD_{2\text{-}Mox}$

Bei dem $PGD_{2\text{-Mox}}$-Elisa wurde festgestellt, dass bei der G-168 und der G-130 sehr hohe Konzentrationen an PGD_2-Mox im Zellkulturüberstand gemessen werden konnten.
Fünf Zelllinien (G-22, G-28, G-44, G-59, G-112) synthetisierten geringe Mengen, drei Glioblastomzelllinien (G-62, G-120, U-251) sowie Astrozyten mittlere Mengen an $PGD_{2\text{-Mox}}$ (siehe Abb. 14).

Prostaglandinsynthese von 6-keto $PGF_{1\alpha}$

Bei der Untersuchung des Syntheseprofils von 6-keto $PGF_{1\alpha}$ fiel auf, dass wie in den vorangegangenen Darstellungen bei der Zelllinie G-130 hohe Konzentrationen an 6-keto $PGF_{1\alpha}$ gemessen wurden. Die Mehrheit der Glioblastomzelllinien (G-22, G-28, G-44, G-59, G-120,

G-168) sowie die Astrozyten produzierten mittlere Mengen des Prostaglandins und nur drei Zelllinien (G-62, G-112, U-251) geringe Mengen (siehe Abb. 14).

In Zusammenfassung ergaben diese Daten keine homogene Verteilung der Prostaglandinsynthese. Auffallend waren die konstant hohen Konzentrationen aller untersuchter Prostaglandine bei der Zelllinie G-130.
Bei der Glioblastomzelllinie G-59 fielen bei der Untersuchung der Prostaglandine E_2 und $F_{2\alpha}$ deutlich höhere Konzentrationen als bei der Mehrheit der untersuchten Zelllinien auf. Bei den beiden anderen untersuchten Prostaglandinen lagen die gemessenen Konzentrationen im unteren Bereich.
PGE_2 und $PGF_{2\alpha}$ wurde bis auf die Zelllinien G-59 und G-130 in nur sehr geringen Konzentrationen synthetisiert. Bei $PGD_{2\text{-Mox}}$ und 6-keto $PGF_{1\alpha}$ lag die durchschnittliche Konzentration etwas höher.
Die Astrozyten synthetisierten PGE_2, $PGF_{2\alpha}$ und 6-keto $PGF_{1\alpha}$ in nur sehr geringen Mengen. Die Konzentrationen für $PGD_{2\text{-Mox}}$ lagen im mittleren Bereich (siehe Abb. 13 und Abb. 14).

Die stark prostaglandinexprimierenden Zelllinien G-59 und G-130 ergeben in Hinblick auf den mRNA-Nachweis in der RT-PCR und den Proteinnachweis in der Western Blot Analyse unterschiedliche Ergebnisse:
Die Glioblastomzelllinie G-59 war in der RT-PCR sowohl für COX 1 als auch für COX 2 positiv. Die Proteinexpression, bestätigt durch die Western Blot Analyse, war ebenfalls stark positiv.
Bei der Zelllinie G-130 wurde lediglich die mRNA für COX 2 nachgewiesen. Die Western Blot Analyse ergab hier für COX 2 einen schwach positiven und für COX 1 einen stark positiven Proteinnachweis.

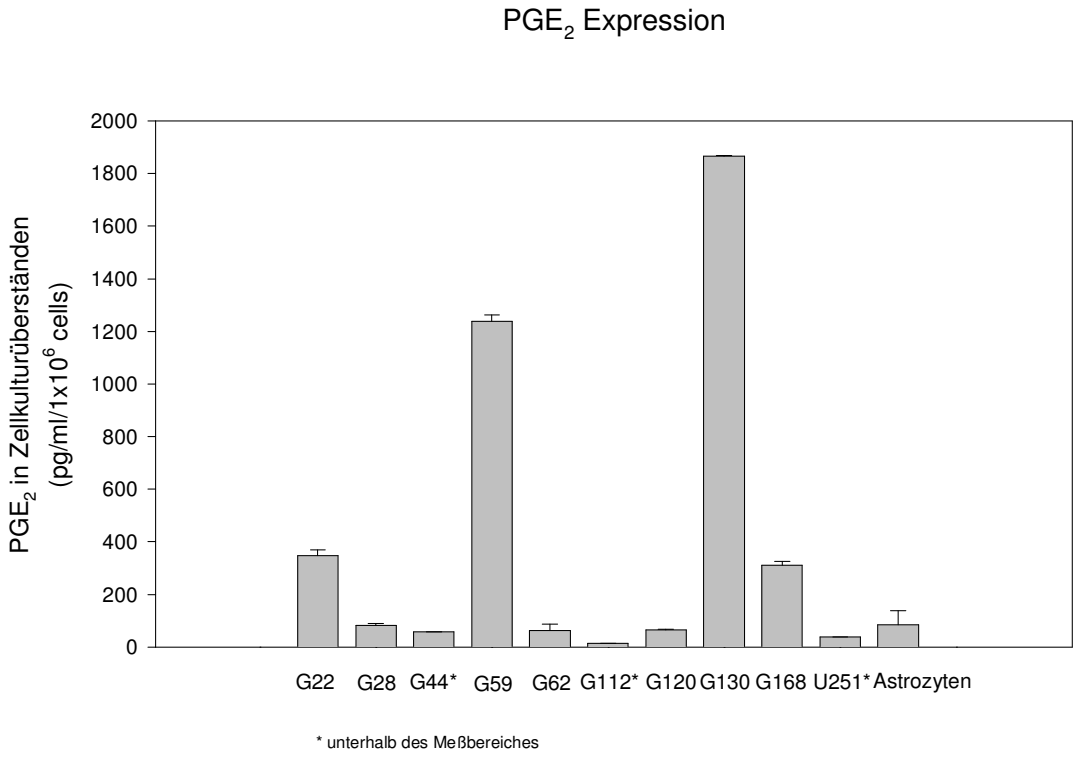

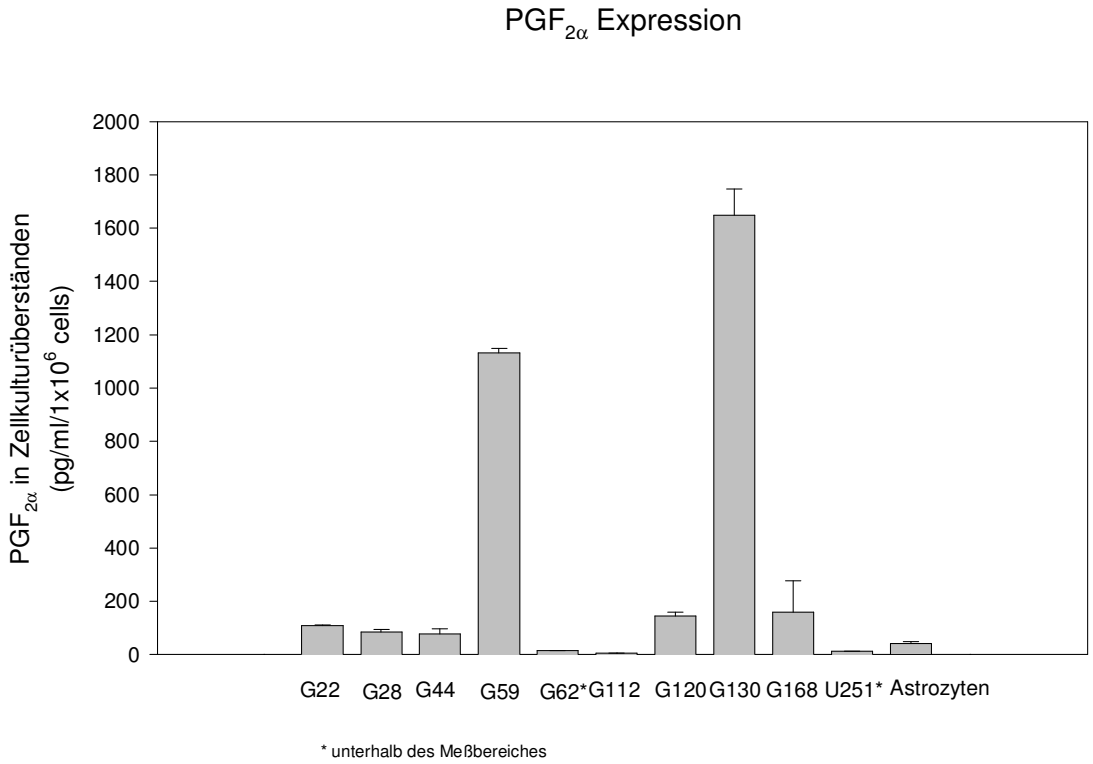

Abb. 13: **Prostaglandinsynthese:** Elisa-Detektion von PGE_2 und $PGF_{2\alpha}$ aus serumfreiem Zellkulturüberstand von Gliomzelllinien und humanen Astrozyten

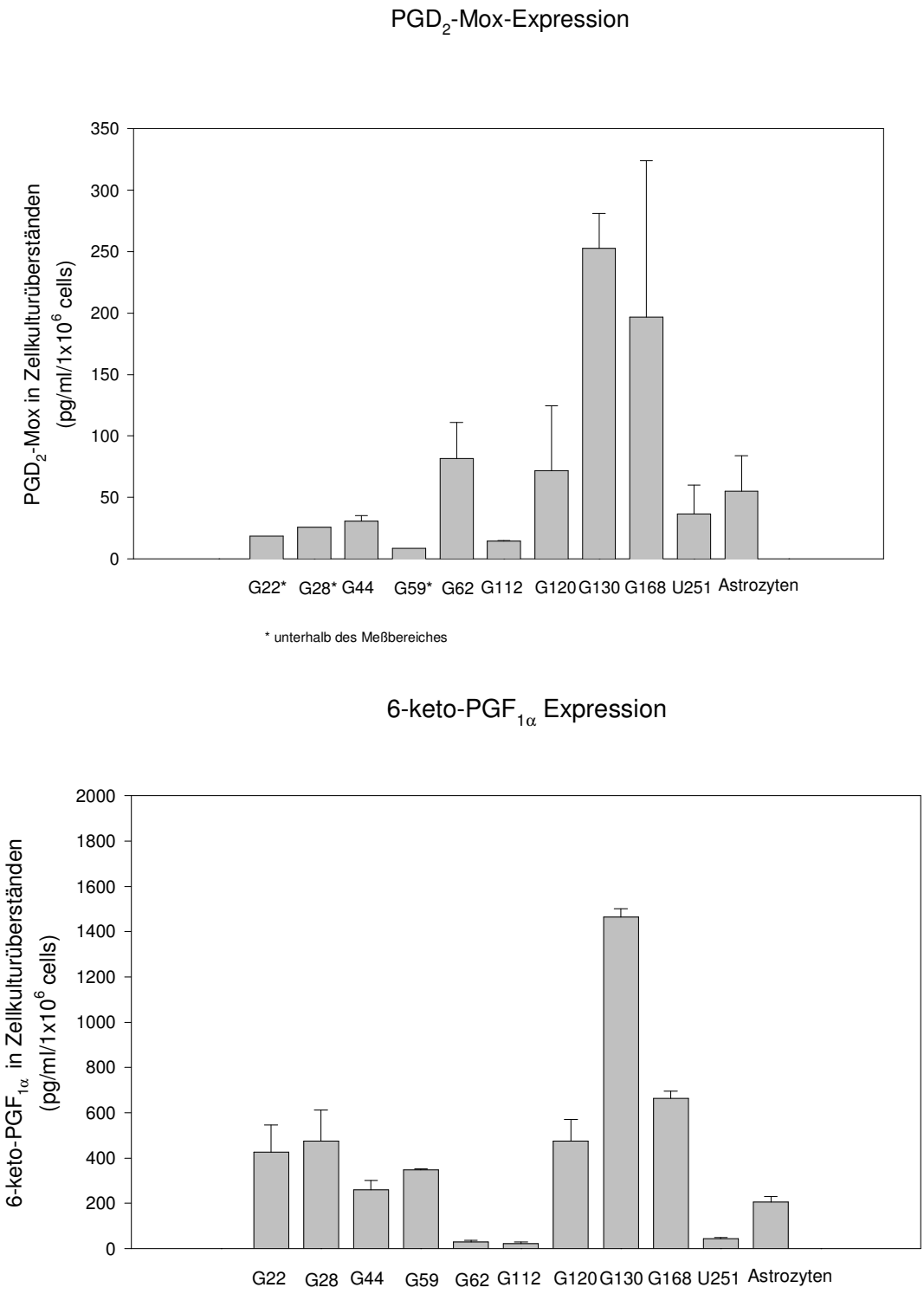

Abb. 14: **Prostaglandinsynthese:** Elisa-Detektion von $PGD_{2\text{-Mox}}$ und 6-keto $PGF_{1\alpha}$ aus serumfreiem Zellkulturüberstand von Gliomzelllinien und humanen Astrozyten

4.2. COX–Expression in Biopsien

4.2.1. RT-PCR

Mittels RT-PCR wurde die mRNA-Expression in Biopsien von acht humanen Glioblastomen, zwei Astrozytomen Grad II, einem Astrozytom Grad I und gesundem Hirngewebe untersucht. Es konnte festgestellt werden, dass sieben von acht Glioblastomen COX 1-positiv und vier von acht COX 2-positiv waren. In allen COX 2-positiven Glioblastomen konnte auch COX 1-mRNA nachgewiesen werden. Ein Glioblastom exprimierte weder COX 1 noch COX 2-mRNA in relevanter Menge.
Beide Astrozytome Grad II exprimierten COX 1, aber nur eines von ihnen exprimierte zusätzlich auch COX 2. Das Astrozytom Grad I zeigte sowohl für COX 1 als auch für COX 2 ein positives Signal. Normale Hirnzellen exprimierten keine mRNA der beiden Enzyme (siehe Tab. 5).

	Glioblastom	Glioblastom	Glioblastom	Glioblastom	Glioblastom	Glioblastom	Glioblastom	Glioblastom	Astrozytom Grad II	Astrozytom Grad II	Astrozytom Grad I	Normalhirn
COX 2	-	+	+	-	-	+	-	+	-	+	+	-
COX 1	-	+	+	+	+	+	+	+	+	+	+	-

Tab. 5: mRNA-Expression von COX 1 und COX 2 in Gliomen und Normalhirn (COX 1-Amplifikation mit 40 Zyklen, COX 2-Amplifikation mit 36 Zyklen)

4.2.2. Immunhistochemie

Die Proteinexpression von COX 1 und COX 2 in Operationsresektaten wurde anhand immunhistochemischer Färbung von Paraffinschnitten untersucht. Es wurden elf Glioblastome (WHO Grad IV), fünf anaplastische Astrozytome (WHO Grad III), fünf Astrozytome (WHO Grad II) und vier pilozytische Astrozytome (WHO Grad I) bezüglich der Art COX-exprimierender Zellen und der Quantität der COX-Expression ausgewertet.
Zum Nachweis der COX-Expression astrozytärer Zellen wurde eine Doppelimmunfärbung mit zwei Antikörpern durchgeführt. Zusätzlich zum COX 1-, bzw. COX 2-Antikörper wurde ein immunhistochemischer Marker, der gegen das saure Gliafaser-Protein gerichtet war, verwendet.
Mittels des astrozytenspezifischen GFAP-Antikörpers konnten astrozytäre Zellen identifiziert werden. Da sowohl ruhende und reaktive Astrozyten, als auch entdifferenzierte Astrozytomzellen GFAP exprimieren, ließ sich eine Artdiagnose nicht allein aufgrund der GFAP-Expression durchführen. Nur unter Berücksichtigung der Histoarchitektur der Probe und der Wachstumsform des Tumors konnten Aussagen bezüglich der Art der Zellen getroffen werden.

Immunreaktivität für COX 1 wurde in allen WHO-Graden von Gliomen gefunden.
Starke Immunreaktivität ließ sich vor allem bei den Glioblastomen feststellen. Sechs von acht positiven Tumoren zeigten Immunreaktivität im Bereich von 10-50% der Zellen pro ausgezähltes mikroskopisches Gesichtsfeld. Nur bei zwei Glioblastomen waren weniger als 10% der Tumorzellen angefärbt.
Die Gliome WHO Grad I-III zeigten größtenteils weniger als 10% positive Tumorzellen. Nur ein Astrozytom dieser Gruppe zeigte eine relative Immunreaktivität von 10-50% (siehe Tab. 6 und Abb. 15).
In drei Glioblastomen, zwei anaplastischen Astrozytomen, zwei Astrozytomen WHO Grad II und zwei pilozytischen Astrozytomen wurde kein COX 1-Protein detektiert.

Auch COX 2 wurde in allen WHO-Graden von Gliomen exprimiert. Lediglich ein Glioblastom, ein Astrozytom und ein pilozytisches Astrozytom zeigten keine Immunreaktivität für COX 2. Jedoch alle anaplastischen Astrozytome exprimierten COX 2. Größtenteils zeigten 10-50% der Tumorzellen Immunreaktivität für COX 2. In einem anaplastischen Astrozytom waren sogar über 50% der Tumorzellen positiv für COX 2 (siehe Tab. 6 und Abb. 16)

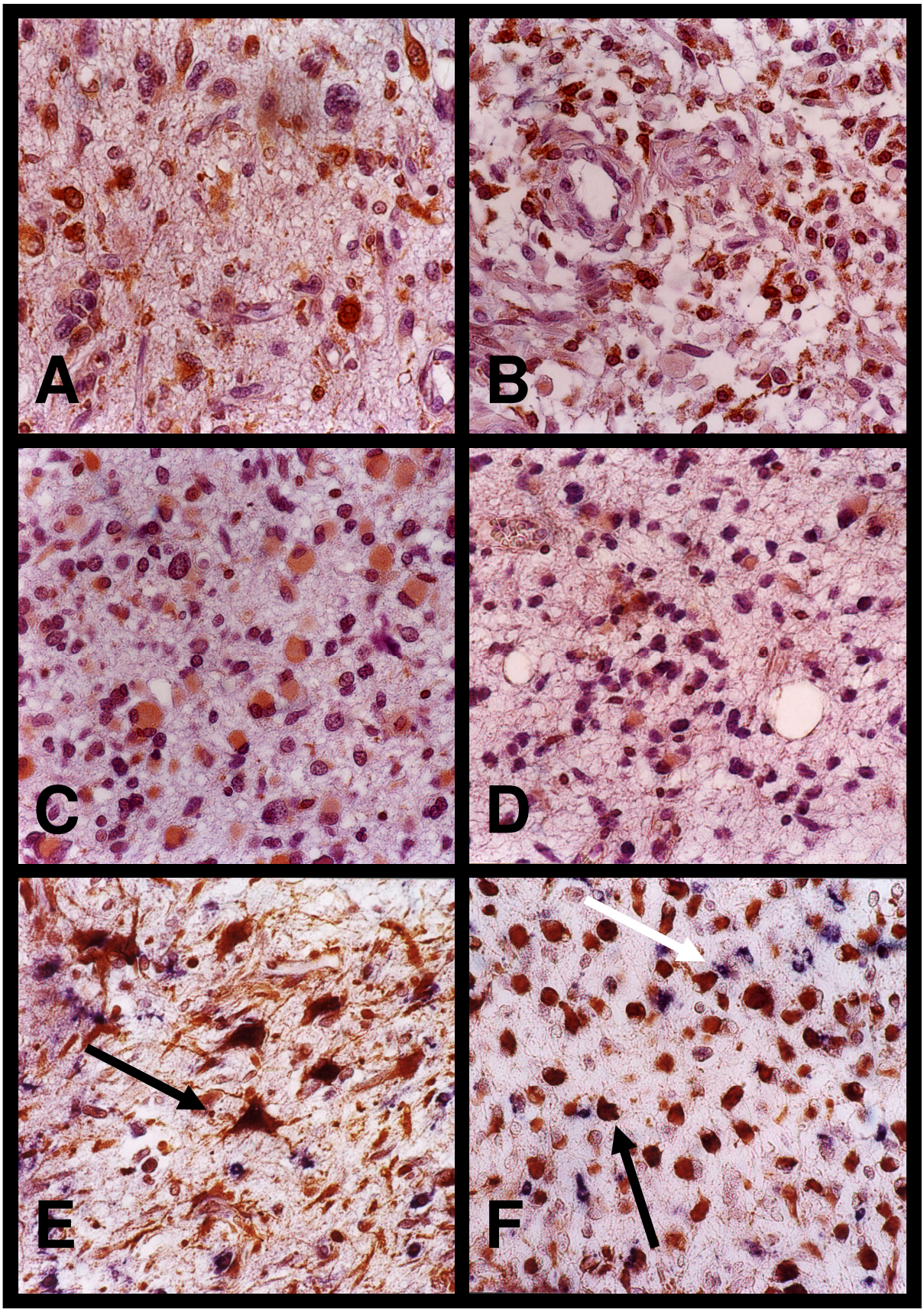

Abb. 15: Immunhistochemische Färbung von Gliomen mit einem polyklonalem COX 1-Antikörper. (A und B) Glioblastoma multiforme Nr. 1 und Nr. 5 (vgl. Tab. 6), (C) Gemistozytäres Anaplastisches Astrozytom Nr. 5, (D) Astrozytom Nr. 2, (E und F) GFAP- (braun) und COX 1- (blau) Doppelmarkierung von (E) Glioblasotoma multiforme Nr. 1: Glioblastomzellen (schwarzer Pfeil) und (F) Anaplastisches Astrozytom Nr. 5: Astrozytomzelle (schwarzer Pfeil) und Mikroglia (weißer Pfeil). Fotografiert bei 40-facher Vergrößerung.

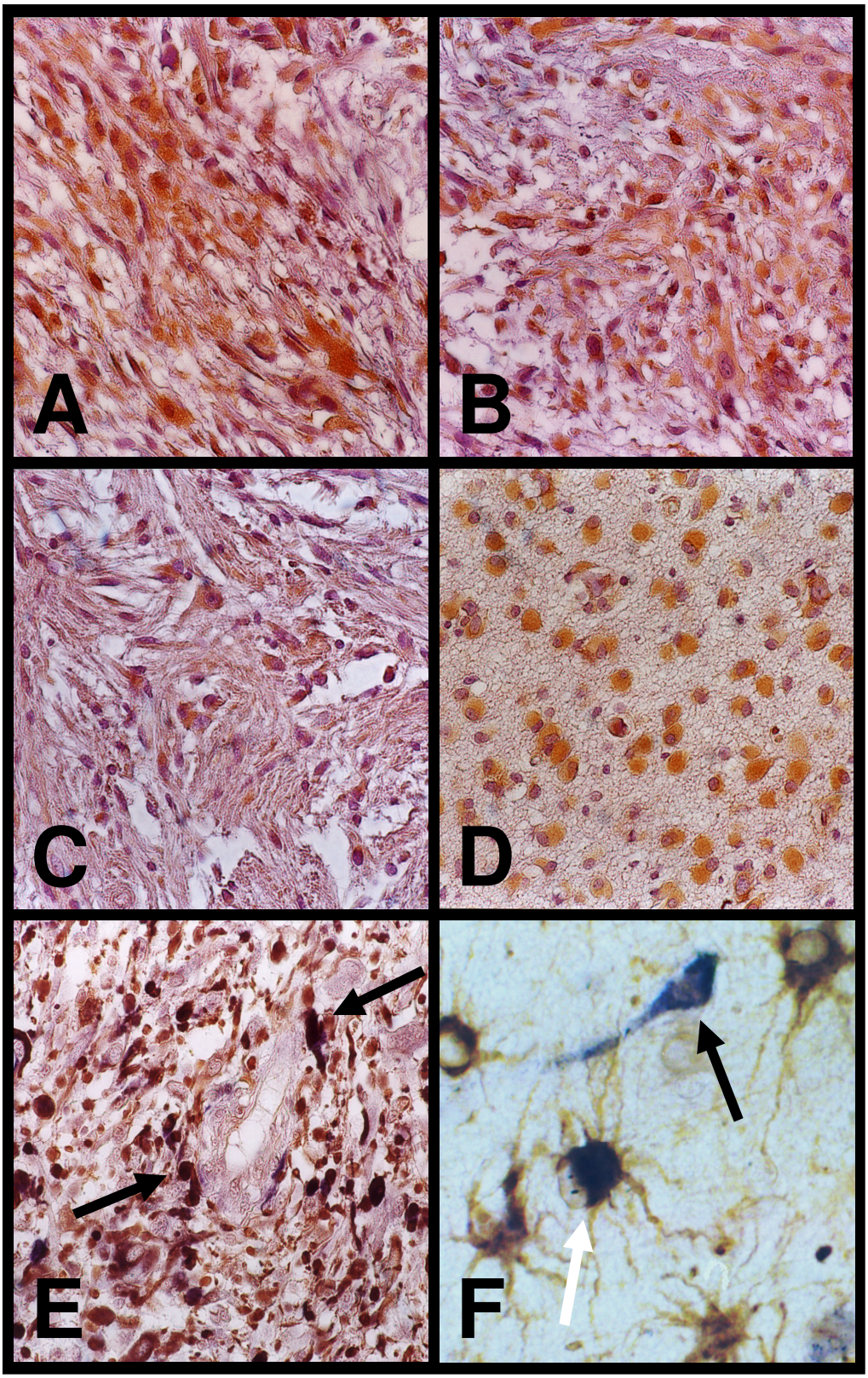

Abb. 16: Immunhistochemische Färbung von Gliomen mit einem polyklonalem COX 2-Antikörper. (A und B) Glioblastoma multiforme Nr. 2 und Nr. 4 (vgl. Tab. 6), (C) Anaplastisches Astrozytom Nr. 2, (D) Astrozytom Nr. 4, (E und F) GFAP- (braun) und COX 2- (blau) Doppelmarkierung von (E) Glioblasotoma multiforme Nr. 1: Glioblastomzellen (schwarzer Pfeil). Photographiert bei 40x. (F) Glioblastoma multiforme Nr. 1: ein COX 2-positives Neuron (schwarzer Pfeil) und COX 2 und GFAP positive reaktive Astrozyten (weißer Pfeil). Fotografiert bei 125-facher Vergrößerung.

In den Gliomen WHO Grad I-III war die relative COX 2-Färbung stärker als die COX 1-Expression.
In der Immunreaktivität der Glioblastome ließ sich zwischen der COX 1- und der COX 2-Expression kein Unterschied feststellen.
Lediglich ein Glioblastom, ein Astrozytom und ein pilozytisches Astrozytom exprimierten keine der beiden COX-Isoformen. Sechs COX 1-negative Gliome zeigten positive Reaktion für COX 2. Alle COX 2-negativen Tumoren waren auch negativ bezüglich der COX 1-Immunreaktivität. Somit konnte lediglich bei drei von 25 untersuchten Gliomen keine Cyclooxygenase detektiert werden (siehe Tab. 6).

Die Mikroglia zeigte in tumornahen Regionen eine starke Expression von COX 1. Ruhende und reaktive Astrozyten, Neurone, Endothelzellen und Endothelproliferate waren COX 1 negativ.
COX 2 konnte nicht in ruhenden Astrozyten nachgewiesen werden. Reaktive Astrozyten zeigten sich jedoch positiv für Doppelmarkierungen mit COX 2 und GFAP-Antikörpern.
Auch Neurone, Endothel und Endothelproliferate färbten sich in der Immunhistochemie positiv.

Für acht Glioblastome wurde der Proliferationsindex durch Mib 1-Kennzeichnung festgestellt. Es ließ sich aber keine Korrelation zwischen COX 1- und COX 2-Expression und der Proliferationsaktivität erkennen (siehe Tab. 7).

	COX 1	COX 2	Kommentar
Glioblastom WHO IV Nr. 1	++	++	astrozytär
Glioblastom WHO IV Nr. 2	++	++	astrozytär
Glioblastom WHO IV Nr. 3	-	+	astrozytär
Glioblastom WHO IV Nr. 4	++	++	astrozytär, pleomorph
Glioblastom WHO IV Nr. 5	++	+	astrozytär, pleomorph
Glioblastom WHO IV Nr. 6	+	+	astrozytär, anaplastisch kleinzellig
Glioblastom WHO IV Nr. 7	-	+	pleomorph, anaplastisch kleinzellig,
Glioblastom WHO IV Nr. 8	+	+	astrozytär, anaplastisch kleinzellig
Glioblastom WHO IV Nr. 9	-	-	astrozytär, pleomorph
Glioblastom WHO IV Nr. 10	++	++	astrozytär, pleomorph
Glioblastom WHO IV Nr. 11	++	+	astrozytär, pleomorph
Anaplastisches Astrozytom WHO III Nr. 1	+	++	fibrillär
Anaplastisches Astrozytom WHO III Nr. 2	+	+	fibrillär, pilozytisch
Anaplastisches Astrozytom WHO III Nr. 3	-	+	fibrillär, gigantozellulär, gemistozytär
Anaplastisches Astrozytom WHO III Nr. 4	-	+	fibrillär
Anaplastisches Astrozytom WHO III Nr. 5	+	+++	astrozytär, gemistozytär, pleomorph
Astrozytom WHO II Nr. 1	-	++	protoplasmatisch, gemistozytär
Astrozytom WHO II Nr. 2	+	++	fibrillär, gemistozytär, kleinzellig
Astrozytom WHO II Nr. 3	-	-	fibrillär, kleinzellig
Astrozytom WHO II Nr. 4	++	++	oligodendroglial, gemistozytär
Astrozytom WHO II Nr. 5	+	+	fibrillär
Pilocytisches Astrozytom WHO I Nr. 1	-	++	pilozytisch
Pilocytisches Astrozytom WHO I Nr. 2	-	-	pilozytisch, fibrillär
Pilocytisches Astrozytom WHO I Nr. 3	+	+	pilozytisch
Pilocytisches Astrozytom WHO I Nr. 4	+	++	pilozytisch

Tab. 6: Scoring der relativen Immunreaktivität für COX 1 und COX 2 in humanen Gliomen (0 % = - ; < 10 % = + ; 10-50 % = ++ ; 50-100 % = +++)

	COX 1	COX 2	Proliferationsindex (%)
Glioblastom WHO IV Nr. 1	++	++	27
Glioblastom WHO IV Nr. 2	++	++	18
Glioblastom WHO IV Nr. 3	-	+	45
Glioblastom WHO IV Nr. 4	++	++	23
Glioblastom WHO IV Nr. 5	++	+	28
Glioblastom WHO IV Nr. 6	+	+	44
Glioblastom WHO IV Nr. 7	-	+	43
Glioblastom WHO IV Nr. 8	+	+	25

Tab. 7: Darstellung des Proliferationsindex von acht Glioblastomen durch Mib 1-Kennzeichnung im Bezug zum Scoring der relativen Immunreaktivität für COX 1 und COX 2 (0 % = - ; < 10 % = + ; 10-50 % = ++ ; 50-100 % = +++)

4.3. Zellwachstum und Apoptoseverhalten unter Behandlung mit Inhibitoren des Arachidonsäuremetabolismus

4.3.1. Wachstumskurven

In Wachstumskurven über sieben Tage wurde der Einfluss der selektiven COX 2-Inhibitoren Piroxicam und Sulindac sowie des unselektiven COX-Hemmstoffes Acetylsalicylsäure auf vier Gliomzelllinien getestet.

Für die Behandlung mit dem selektiven COX 2-Inhibitor Piroxicam ließ sich feststellen, dass eine deutliche dosisabhängige Inhibition des Wachstums erfolgte. Bei drei der vier Zelllinien erzeugte die höchste Hemmstoffdosis von 0,65 mM eine starke Wachstumsinhibition. Nur bei der Zelllinie G-44 erreichte man schon bei Dosierungen von 0,35 mM die stärkste Inhibition des Wachstums. Niedrige Konzentrationen von 0,25 mM zeigten bei der Zelllinie G-44 im Gegensatz zu den anderen untersuchten Zelllinien einen deutlichen Einfluss auf das Wachstum.
Bei den übrigen untersuchten Zelllinien ließ sich im Vergleich zur Kontrollbehandlung mit Zellmedium kaum ein Unterschied im Wachstumsverhalten erkennen. Hier wurde das Wachstum erst bei Konzentrationen ab 0,45 mM Piroxicam beeinflusst (siehe Abb. 17).

Auch bei der Behandlung mit Sulindac konnte ein dosisabhängiges Wachstum der Zellen beobachtet werden. Konzentrationen von 0,025 mM führten bei der Zelllinie G-44 zu einer deutlichen Hemmung des Zellwachstums. Im Gegensatz dazu trat eine Wachstumsinhibition bei den Zelllinien G-112, G-120 und G-168 erst ab höheren Konzentrationen von 0,05 mM Sulindac auf (siehe Abb. 18).

Bei der Behandlung mit Acetylsalizylsäure ergab die höchste Testkonzentration von 1 mg/ml für die Zelllinien G-112 und G-120 eine erhebliche Inhibition des Wachstums. Konzentrationen von 0,5 mg/ml riefen bei der G-44 eine starke, bei den übrigen Zelllinien eine deutliche, aber weniger ausgeprägte, Inhibition hervor (siehe Abb. 19).

Bei der Behandlung mit allen drei getesteten Medikamenten konnte eine dosisabhängige Wachstumsinhibition hervorgerufen werden.

Auffallend war, dass die Zelllinie G-44 für die Behandlung mit allen Inhibitoren hoch empfindlich war.

Die G-112 zeigte gegenüber allen drei Medikamenten eine relativ hohe Resistenz. Lediglich bei der Behandlung mit Sulindac ähnelten die Ergebnisse denen der anderen untersuchten Zelllinien.

Abschließend lässt sich feststellen, dass der unselektive COX-Hemmstoff Acetylsalicylsäure eine insgesamt geringere Wachstumsinhibition hervorruft als die selektiven COX-Hemmstoffe Sulindac und Piroxicam.

Piroxicam

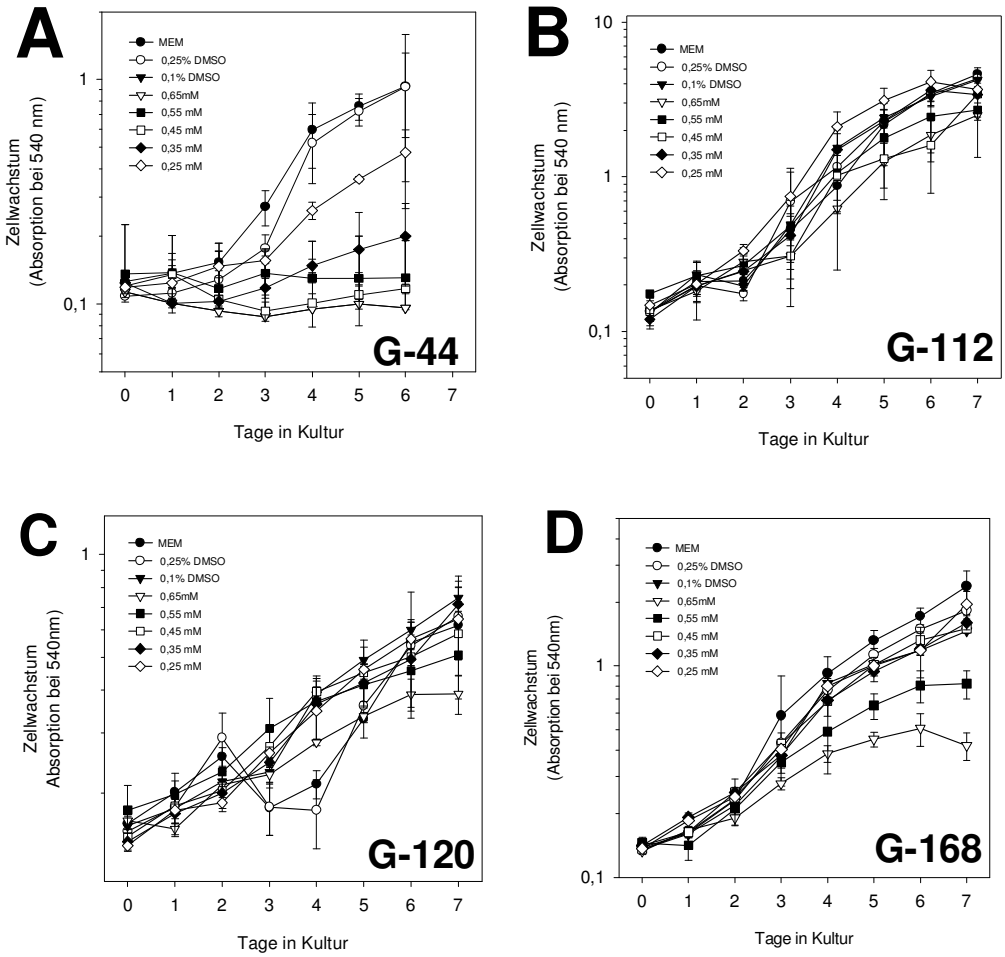

Abb. 17: Wachstumsinhibition durch den selektiven COX 2-Inhibitoren **Piroxicam** in Wachstumskurven über sieben Tage bei den Zelllinine G-44, G-112, G-120 und G-168

Sulindac

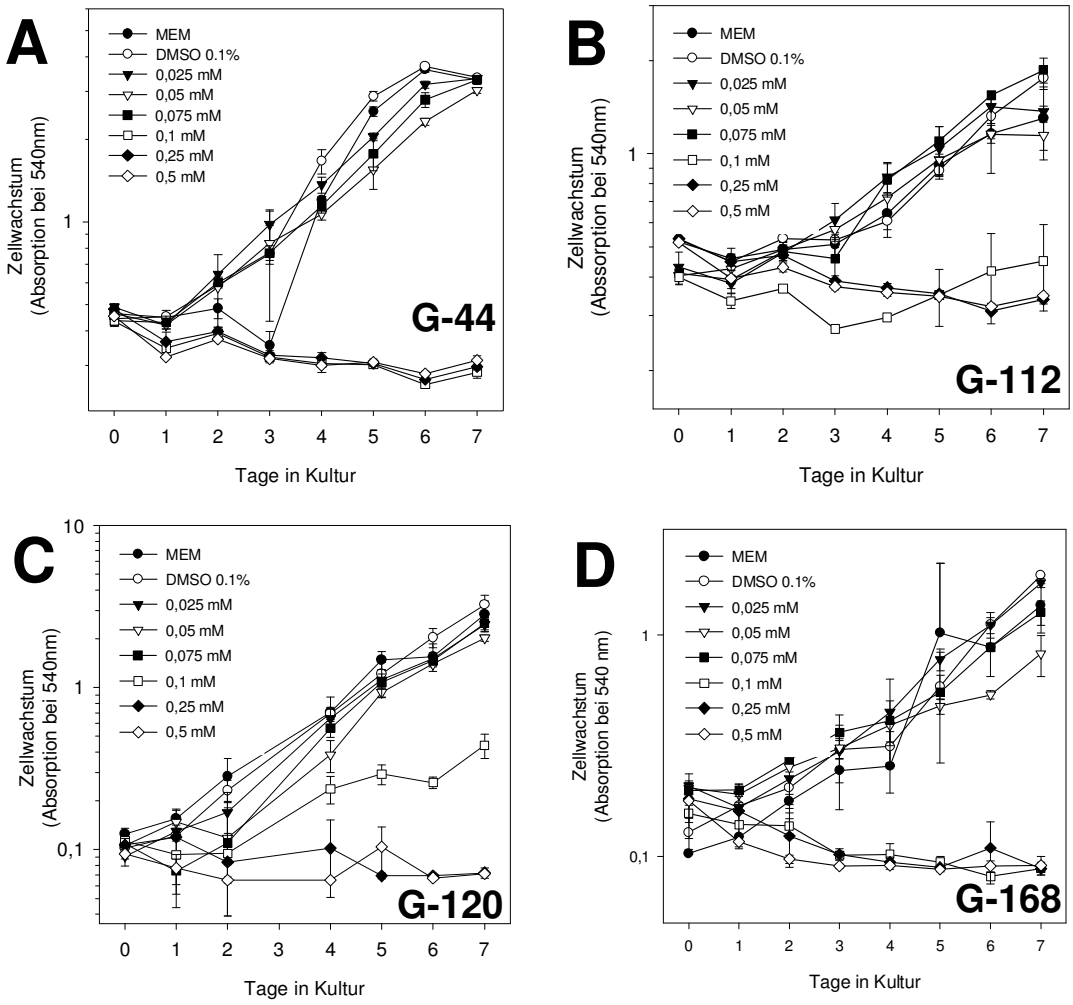

Abb. 18: Wachstumsinhibition durch den selektiven COX 2-Inhibitoren **Sulindac** in Wachstumskurven über sieben Tage bei den Zelllinine G-44, G-112, G-120 und G-168

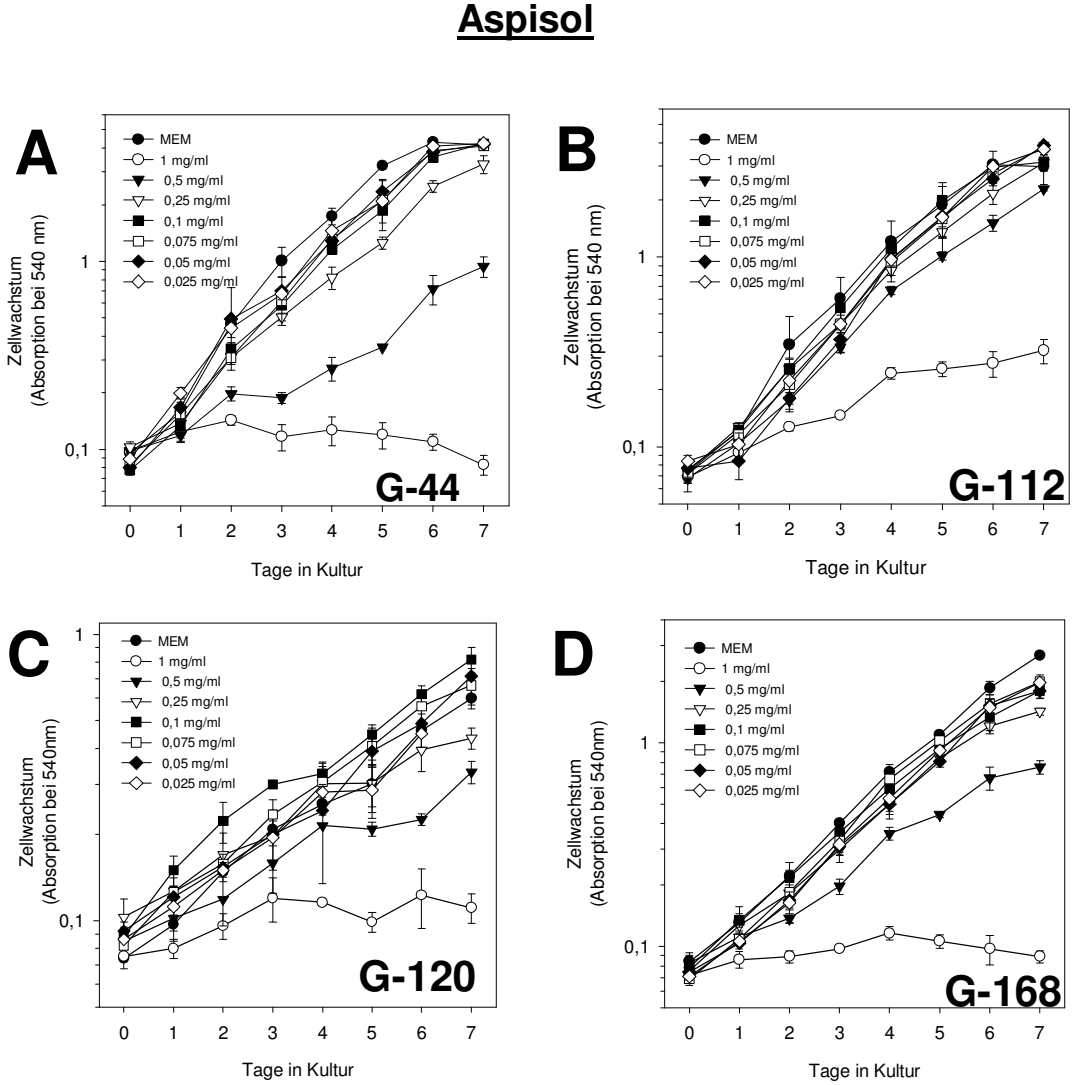

Abb. 19: Wachstumsinhibition durch den unselektiven COX-Inhibitoren **Aspisol** in Wachstumskurven über sieben Tage bei den Zelllinine G-44, G-112, G-120 und G-168

4.3.2. Cell Death Detection Elisa

Mit Hilfe eines Fragmentationsassays wurde analysiert, ob die Wachstumsinhibition der COX 2-Hemmstoffe eine Folge von Apoptose ist (131). Fragmentationsassays quantifizieren mono- und oligonukleäre DNA-Fragmente in Zellkulturüberständen und Lysaten.
Der nekrotische Zelltod geht mit einem Funktionsverlust der Zellmembran einher, so dass früh im Zellkulturüberstand DNA-Fragmente nachweisbar sind. Lassen sich im Lysat der Zelllinien, nicht aber im Überstand, Mono- und Oligonukleosomen nachweisen, spricht dies für einen apoptotischen Zelltod.

Es wurde festgestellt, dass eine Behandlung der Glioblastomzelllinie G-44 mit ansteigenden Konzentrationen der selektiven COX-Inhibitoren Piroxicam und Sulindac einen dosisabhängigen Anstieg von intrazellulären DNA-Fragmenten zeigte. Dabei war Piroxicam weniger wirksam als Sulindac.

Der apoptotische Effekt von Sulindac wurde an insgesamt sieben Zelllinien untersucht. Dabei ergab sich, dass intrazelluläre DNA-Fragmentation in fünf von sieben Zelllinien induziert wurde (G-44, G-112, G-120, G-130, G-168). Bei der G-28 wies man bei niedrigen Sulindac-Konzentrationen Apoptose nach. Bei höheren Konzentrationen wurde ein nekrotischer Zelltod festgestellt (siehe Abb. 20).

Bei der Behandlung mit dem unselektiven COX-Hemmstoff Azetylsalizylsäure wurden keine intrazellulären DNA-Fragmente induziert.

Im Vergleich der Syntheseprofile der untersuchten Zelllinien mit der Apoptosewahrscheinlichkeit ließ sich kein Zusammenhang erkennen. Die Zelllinie G-130 zeigte eine hohe Syntheserate aller Prostaglandine, war jedoch sehr resistent gegenüber der Behandlung mit Sulindac. Eine hohe Apoptosebereitschaft zeigten die Zelllinien G-44, G-112, G-120, G-130 und G-168. Bei diesen Zelllinien ergab das Prostaglandinsyntheseprofil ein sehr differentes Bild von mäßiger bis mittelhoher Syntheserate, sowie das gleichzeitige Vorliegen von fast völligem Fehlen einiger Prostaglandine neben starker Produktion anderer Prostaglandine.

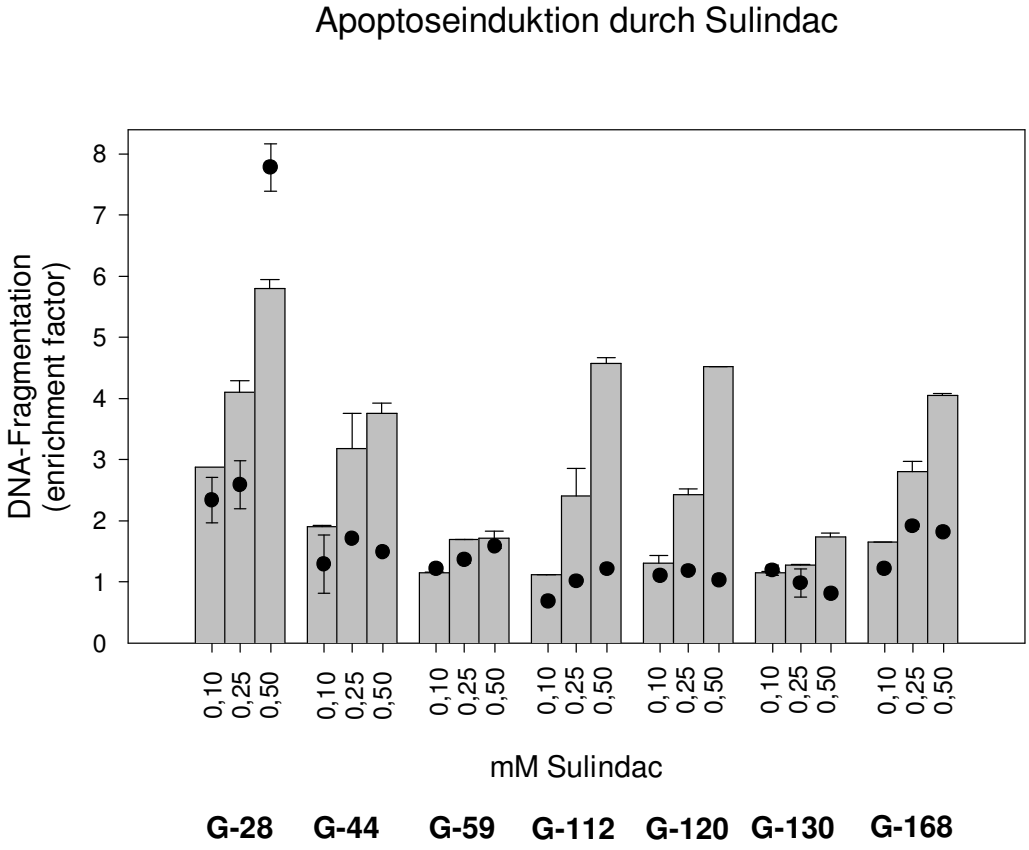

Abb. 20: Apoptoseinduktion durch Sulindac anhand des Nachweisen von DNA-Fragmentation (Balken = Apoptose) ; (Punkte = Nekrose)

5. Diskussion

Maligne Gliome repräsentieren die größte Gruppe aller intracraniellen Tumoren. Die Behandlung dieser, bis auf wenige Ausnahmen äußerst invasiv wachsenden Tumoren, bleibt problematisch. Nach wie vor gilt die chirurgische Intervention mit nachfolgender Bestrahlung als Standardtherapie. Der Erfolg dieser Behandlung wurde in den vergangenen Jahren jedoch kontrovers diskutiert. Quigley und Maroon verglichen 1991 zwanzig Studien, die 5600 mittels dieser Therapie behandelten Patienten beinhalteten (92). In nur vier der zwanzig Studien konnte eine Beziehung zwischen chirurgischer Resektion und dem Überleben der Patienten hergestellt werden.

Es konnte jedoch auch eine signifikante Korrelation zwischen dem Überleben eines Patienten und dem Fehlen einer residualen Kontrastmittelanreicherung im postoperativ angefertigten Magnetresonanztomogramm festgestellt werden (2).

Auch ein Vergleich von chirurgisch behandelten Patienten und Patienten, die einer Bestrahlung zugeführt wurden, zeigte keinen Unterschied in der Überlebenszeit, solange signifikante, tumorbedingte Massenverschiebungen im Gehirn fehlten (67).

Von größerer Bedeutung als die chirurgische Intervention scheinen Variablen wie beispielsweise das Alter, die Tumorlokalisation, die Histologie, der funktionelle Status und der selektive Nutzen einer Bestrahlung zu sein (86).

Weiterhin liegt die mittlere Überlebenszeit maligner Gliome nach Diagnosestellung zwischen 12 und 18 Monaten. In 95% aller Fälle kommt es nach chirurgischer Intervention im Tumorresektionsrand oder innerhalb von drei Zentimetern der Resektionshöhle zu einem Rezidiv (41).

In diesem Sinne sind theoretisch lokale Behandlungsmethoden, die in die Resektionshöhle gegeben werden, in der Lage, die Zahl der lokal nachwachsenden Tumoren zu senken und die Zeit bis zu einer lokalen Progression zu verlängern. In einer randomisierten Placebo-kontrollierten Phase-III Studie wurden Patienten, die nach einer Tumorresektion eine lokale Behandlung mit biodegradierbaren Polymeren, die Carmustin (BCNU) enthielten, untersucht. Es konnte gezeigt werden, dass die mittlere Überlebenszeit von Patienten, die Carmustin erhielten signifikant länger war als die, der Placebogruppe (13,9 versus 11,6 Monate). Sowohl die klinische Progression, als auch die radiologische Progression war in der Carmustingruppe signifikant niedriger (123).

Glioblastome besitzen ein hohes Potential zur Migration und Invasion. Viele lokale Therapiestrategien erreichen kein ausreichendes Hirnvolumen, um alle invasiven Zellen von Glioblastomen zu erreichen (40).
Histologisch konnten einzelne invasive Tumorzellen 4-6 Zentimeter entfernt vom makroskopisch sichtbaren Tumorrand nachgewiesen werden (108).
McDonough et al. gelang es, in diesen hoch migratorischen Subpopulationen von humanen Gliomzellen die Thromboxan-Synthetase als ein stark überexprimiertes Motilitätsgen zu identifizieren (81). Die Thromboxan-Synthetase, als Enzym des Arachidonsäuremetabolismus, vermittelt die Konversion von Prostaglandin H_2 zu Thromboxan A_2, welches anschließend in einen stabilen, biologisch inaktiven Metaboliten Throboxan B_2 umgewandelt wird. Sie nimmt somit eine wichtige Rolle im Prostaglandinstoffwechsel ein.
Viele Studien zeigten, dass die Prostanoidsynthese einen wichtigen Stellenwert in der Pathophysiologie und Progression von Krebszellen ist. Die Metaboliten scheinen in der Lage zu sein, zelluläres Verhalten, wie beispielsweise mitotische Aktivität, Zelladhäsion, Invasion, Angiogenese und Apoptose, zu beeinflussen (112). Bei der Prostanoidsynthese ist neben der Thromboxan-Synthetase die Cyclooxygenase ein bedeutendes Enzym. Sie ist das geschwindigkeitsbestimmende Enzym im Arachidonsäuremetabolismus.

Im Rahmen dieser Studie wurde die Rolle der Cyclooxygenase in der Regulation von Motilität, Proliferation und Apoptose in menschlichen Gliomen untersucht.

Die Metaboliten der Cyclooxygenase, Prostaglandine und Thromboxane, übernehmen eine Vielzahl von Funktionen im Menschen. Außer den bekanntesten Funktionen an der Beteiligung der Thrombozytenaggregation, des Gefäßtonus, der Entstehung von Fieber, Schmerz und Entzündung, Kontraktion der Bronchial- und Uterusmuskulatur und der Einflussnahme auf die Magensäure- und Magenschleimproduktion, beeinflussen sie auch physiologische Prozesse im zentralen Nervensystem. Nach der Synthese der Prostaglandine und Thromboxane im zentralen Nervensystem spielen sie als neuroaktive Substanzen eine entscheidende Rolle in der Modulation einer Vielzahl von Hirnfunktionen, wie unter anderem: Schlaf-Wach-Rhythmus, Körpertemperaturregulation, cerebrale Blutzirkulation, neuroendokrine Funktionen und Krampfbereitschaft (102, 127).

Hayaishi et al. zeigten, dass Mikroinjektionen von PGD_2 in präoptische Regionen, die Wachphasen um fast 50% reduzieren und die Schlafphasen mehr als 5-fach erhöhen. Im Gegensatz

dazu verringern Mikroinjektionen von PGE_2 die Schlafphasen (46). Ähnlich verhält es sich mit der Regulation der Körpertemperatur. PGD_2 führt zu einer Erniedrigung (114), PGE_2 hingegen zu einer Erhöhung (82) der Körpertemperatur. Auch die neuroendokrinen Funktionen werden von den Prostaglandinen D_2 und E_2 gegensätzlich beeinflusst. PGD_2 unterdrückt (59) und PGE_2 stimuliert die Sekretion des LH-Releasing-Hormons (44).
Neben den physiologischen Funktionen der Prostaglandine konnten erhöhte Prostaglandinkonzentrationen im Hirn bei verschiedenen Arten von Stress-Faktoren gemessen werden.
Nach dem Setzen einer Verletzung konnte in mehreren Studien eine erhöhte Konzentration an PGE_2 und 6-keto-$PGF_{1\alpha}$ im Hirngewebe gemessen werden (106, 107). Ähnliche Ergebnisse konnte Hsu et al. nachweisen, die nach experimenteller Verletzung des Rückenmarkes erhöhte 6-keto-$PGF_{1\alpha}$-Konzentrationen messen konnten (50). Als mögliche Ursache vermuteten Ellis et al. eine gesteigerte Menge an Kininogen, einem potenten Stimulator der Prostaglandinsynthese. In seiner Studie zeigten sich jeweils 15 Stunden und zwei Tage nach einem experimentellen Trauma stark erhöhte Kininogen-Konzentrationen, entsprechend dem Prostaglandinprofil nach vergleichbaren Versuchen (25).
Eine Hochregulation der COX 2-mRNA, des Proteins und folgender Konzentrationssteigerung des aktiven Metaboliten PGE_2 konnte auch nach experimentell herbeigeführter cerebraler Ischämie bei Ratten nachgewiesen werden (88).
Nicht nur nach traumatischen und ischämischen sondern auch bei entzündlichen Erkrankungen des Gehirns sind erhöhte Prostaglandinkonzentrationen gemessen worden (68). Besonders PGE_2 gilt als ein Entzündungsmediator bei experimenteller Encephalomyelitis (83).
Zusammenfassend lässt sich sagen, dass die Expression von COX 1 und COX 2 im Gehirn als Antwort auf verschiedene Arten von Stress-Faktoren, wie zum Beispiel Traumata, Ischämien und Inflammationen, reguliert wird. Dieses wiederum führt zu einer Hochregulation der Enzymaktivität von COX 2 und folglich von Prostanoiden.

Im Rahmen dieser Arbeit konnte gezeigt werden, dass reaktive Astrozyten bei der Untersuchung von Paraffinschnitten von Glioblastomen positiv für COX 2 waren. Im Gegensatz dazu waren ruhende Astrozyten COX 2-negativ. Ergänzt wurden diese Ergebnisse durch den COX 2-Nachweis in Astrozytenkulturen durch eine RT-PCR und eine Western-Blot-Analyse. Beide Untersuchungen ergaben, dass in Kultur wachsende reaktive Astrozyten sowohl auf mRNA, als auch auf Proteinebene COX 2 exprimieren.
Diese Ergebnisse unterstreichen die Aussage einer verstärkten COX 2-Expression unter Stressbedingungen.

Eine erhöhte Prostanoidsynthese fand sich jedoch auch in mehreren Tumorentitäten, wie beispielsweise in Lungen-, Mamma-, Colon- und Magentumoren (5, 7, 16). Aber auch in neuroepithelialen Tumoren des zentralen Nervensystems ließen sich die Expression der Cyclooxygenase sowie eine erhöhte Syntheserate der Prostanoide nachweisen.

Um Aussagen über die zelluläre Lokalisation der Cyclooxygenase machen zu können, führten Deininger et al. immunhistochemische Untersuchungen in einer großen Serie von Gliomen sowie Normalhirn durch. Hierbei wurde die Expression sowohl von COX 1 als auch von COX 2 analysiert.

Das Vorkommen von COX 1 im untersuchten Normalhirn beschränkte sich auf einige Endothelien sowie einzelne Neurone. Der Nachweis von COX 1 in ruhenden Astrozyten und Oligodendrozyten war negativ.

Die immunhistochemische Analyse der Gliome zeigte eine COX 1-Expression nur in Nicht-Tumorzellen. In ungefähr 20-50% der Makrophagen, der Mikroglia, war der COX 1-Nachweis positiv.

Die Untersuchung von COX 2 im Normalhirn zeigte einen positiven Immunnachweis in einzelnen Neuronen. In ruhenden Astrozyten und Oligodendrozyten konnte keine COX 2-Expression erkannt werden.

In den Gliomen konnte COX 2 sowohl in den Tumorzellen als auch in der Mikroglia und einzelnen Endothelien nachgewiesen werden. In unmittelbarer Nachbarschaft von Nekroseherden zeigte sich eine deutliche COX 2-Immunreaktivität in GFAP-positiven Tumorzellen.

Zusätzlich beobachteten Deininger et al. die Tendenz der gesteigerten Expression in hoch malignen Tumoren (22).

Auch Joki et al. bestätigten diese Ergebnisse in weiteren Analysen. Die Untersuchungen umfassten 50 humane Gehirntumoren sowie Normalhirn. Eine COX 2-Expression konnte sowohl im Normalhirn als auch in den Gliomzellen nachgewiesen werden.

Auch in dieser Studie fiel die Tendenz der gesteigerten Expression in hoch malignen Tumoren auf. Weiterführend konnte hier eine Korrelation des Tumorgrades mit einer erhöhten zytoplasmatischen COX 2-Expression gezeigt werden. Hochmaligne Gliome exprimierten COX 2 stärker als niedrigmaligne Gliome (54).

Im Rahmen dieser Arbeit wurden ebenfalls das Vorhandensein und die Lokalisation der Cyclooxygenaseisoformen in Gliomen und Normalhirn untersucht.

Hierbei konnte mittels einer RT-PCR aus Biopsaten von Gliomen WHO Grad I, II und IV gezeigt werden, dass in der Mehrheit der Biopsien beide Isoformen exprimiert werden. Biopsate aus gesundem Hirngewebe enthielten weder detektierbare mRNA für COX 1 noch für COX 2.
Die anschließende Durchführung einer RT-PCR an verschiedenen Glioblastomzelllinien in Kultur jedoch, erbrachte bei der Mehrzahl den mRNA-Nachweis für beide COX-Isoformen. Astrozytenzellkulturen waren ebenfalls COX 1- und COX 2-positiv.

Zur Bestätigung wurde anschließend eine Western-Blot-Analyse bei Glioblastomen und Astrozyten in Zellkultur durchgeführt. Gezeigt werden konnte eine nahezu komplette Proteinexpression von beiden Isoformen in allen Glioblastomen. Auffallend waren diskordante Fälle bezüglich fehlendem mRNA-Nachweis bei nachgewiesener Proteinexpression. Dieses Phänomen findet sich bei sechs Zelllinien. Ob es sich hierbei um eine Limitation der Methode oder um unterschiedliche Kulturbedingungen mit veränderten Wachstumsphasen und Konfluensgraden und somit unterschiedlichen biologischen Phänomenen handelt, bleibt spekulativ.
Der Proteinnachweis für COX 1 in Astrozyten war hingegen negativ. COX 2 wurde exprimiert. Diese Ergebnisse stehen im Widerspruch zu den Aussagen von Deininger et al., der kein COX 2 in ruhenden Astrozyten nachweisen konnte. Man muss jedoch bei der Auswertung der COX-Expression der Astrozyten berücksichtigen, dass Astrozyten in Kultur alle Zeichen von Reaktivität zeigen. Sie migrieren, proliferieren und haben auch die Möglichkeit COX zu synthetisieren. Eine Aussage über „ruhende“ Astrozyten in Kultur kann man vermutlich nicht treffen.

Zum quantitativen Nachweis der Cyclooxygenaseisoformen und deren Gewebeexpression wurden immunhistochemische Untersuchungen von 25 Astrozytomen (WHO Grad I-IV) durchgeführt.
Hierbei ließ sich COX 1 in allen Tumorgraden nachweisen. In den low grade Tumoren (WHO Grad I und II) zeigte sich eine geringe relative Immunreaktivität GFAP-positiver Tumorzellen. Bei Anaplastischen Astrozytomen und Glioblastomen nahm die Anzahl COX 1-positiver Tumorzellen mit steigendem Malignitätsgrad weiter zu. Diese Ergebnisse lassen vermuten, dass mit zunehmender Entdifferenzierung von Astrozytomen vermehrt COX 1 von den Tumorzellen synthetisiert wird.

In tumornahen Regionen zeigte Mikroglia eine starke Expression von COX 1. Sowohl ruhende als auch reaktive Astrozyten, Neurone, Endothelzellen und Endothelproliferate waren COX 1 negativ.

Auch COX 2 wurde von Tumorzellen aller Malignitätsgrade exprimiert. Sowohl low grade als auch high grade Tumoren synthetisierten COX 2. Im Gegensatz zur COX 1-Expression erschien die COX 2-Expression in den Tumorzellen insgesamt erhöht. Diese Erkenntnisse lassen vermuten, dass Gliome zu einer Hochregulation der COX 2-Expression neigen, ähnlich der Hochregulation von COX 2 bei den oben beschriebenen Situationen wie Entzündungen, Traumata oder Ischämien.

In ruhenden Astrozyten konnte kein COX 2 nachgewiesen werden. Reaktive Astrozyten zeigten sich hingegen positiv für Doppelmarkierungen mit COX 2 und GFAP-Antikörpern. Astrozyten scheinen demnach in der Lage zu sein, auf bestimmte Stimuli zur Induktion der Expression von COX 2 angeregt werden zu können.

Auch Neurone, Endothel und Endothelproliferate färbten sich in der Immunhistochemie positiv. Im Falle der Neurone muss von einer konstitutiven Expression ausgegangen werden. Die deutlich erhöhte COX 2-Expression in endothelialen Proliferaten, die ausschließlich in den hoch malignen Tumoren gefunden werden konnten, deutet wiederum auf einen funktionellen Zusammenhang mit der COX 2-Synthese.

Diese Ergebnisse stehen zum Teil im Gegensatz zu den Untersuchungen von Deiniger et al., bei denen ebenfalls eine COX 2-Expression in Tumoranteilen und Endothelien gefunden wurde. COX 1-positive Gliomzellen konnten jedoch nicht nachgewiesen werden (22). Differenzen in den Untersuchungsergebnissen können möglicherweise auf das Verwenden unterschiedlicher Anikörper zurückzuführen sein. Während Deininger mit monoklonalen Antikörpern gearbeitet hat, wurden in dieser Studie polyklonale verwendet.

In den Studien von Deininger et al. konnte in ruhenden Astrozyten und Oligodendrozyten aus gesundem Hirn keine COX-Expression beider Isoformen erkannt werden. Im Gegensatz dazu zeigten in vitro Studien mit primären Ratten-Astrozyten die Expression von PGD_2, PGE_2, $PGF_{2\alpha}$ $ThxA_2$ und $ThxB_2$. Hieraus kann geschlossen werden, dass gliale Zellen unter anderem eine Quelle von Hirn-Prostanoiden sind (47). Des Weiteren konnte die Expression mehrerer Prostanoidrezeptoren auf glialen Zellen der Ratte demonstriert werden (52, 62).

In dieser Studie wurde ebenfalls die Prostaglandinexpression von PGE_2, $PGF_{2\alpha}$, 6-keto $PGF_{1\alpha}$ und $PGD_{2\text{-Mox}}$ an zehn Glioblastomzelllinien und Astrozytenzellkulturen analysiert. Die Profile der Prostaglandinformationen, die in Kulturüberständen detektiert wurden, unterliegen ei-

ner großen Variabilität. Im Rahmen dieser Untersuchungen konnte keine Korrelation mit einer bestimmten Funktion oder einem biologischen Endpunkt gezeigt werden.

Verschiedene Publikationen berichten über die Möglichkeit, die Eicosanoid-Synthese zu inhibieren. Wilson et al. zeigten, dass auch in Glioblastomzellen die Proliferation mittels Eicosanoid-Synthese-Inhibitoren unterdrückt werden konnte, und damit eine astrozytäre Differenzierung induziert wurde (124). Man konnte eine Reihe zellulärer Veränderungen feststellen. So ließen sich bei inhibierten Zellen zum Beispiel eine größere Anzahl glialer Filamente, ein Verlust der üblichen Zellkernlappung und der nukleären Einschlüsse sowie ein elongierter Zellleib feststellen.
Inhibitoren der Cyclooxygenase, wie beispielsweise Indomethacin und Ketoprofen, sind in der Lage, die Wachstumsgeschwindigkeit der Sphäroidzellen von Gliomkulturen zu verlangsamen (32). Eine weitere Studie von Aas et al. kam zu dem Ergebnis, dass Acetylsalicylsäure, ein unselektiver COX-Hemmstoff, die Wachstumsgeschwindigkeit von Rattengliomzellen in vitro und in vivo signifikant reduziert (1).
Auch in dieser Studie konnte eine dosisabhängige Wachstumsinhibition in Gliomen hervorgerufen werden. Da COX 2 wesentlich intensiver als COX 1 in den Tumorzellen aller Malignitätsgrade exprimiert wurde, kann vermutet werden, dass es in Gliomen zu einer Hochregulation der COX 2-Expression kommt. Aus diesem Grund wurde der Einfluss zweier selektiver COX 2-Inhibitoren, Piroxicam und Sulindac sowie des unselektiven COX-Hemmstoffes Acetylsalicylsäure auf Gliomzelllinien getestet. Während die selektiven Hemmstoffe eine dosisabhängige Wachstumsinhibition hervorriefen, war die Auswirkung auf die Proliferation der Gliomzelllinien bei dem unselektiven Hemmstoff Acetylsalicylsäure wesentlich geringer.

Die Cyclooxygenase stellt in der kaskadenartigen Verstoffwechselung der Arachidonsäure das geschwindigkeitsbestimmende Enzym dar. Die Isoformen der Cyclooxygenase katalysieren die Synthese von den Eicosanoid-Metaboliten PGG_2 und PGH_2. Diese Prostanoide sind Substrate, welche unter anderem durch die Thromboxan-Synthetase zu Thromboxan A_2 ($ThxA_2$) metabolisiert werden. $ThxA_2$ ist in wässriger Lösung sehr instabil. Ein stabiler Metabolit, allerdings biologisch inaktiv, ist das Thromboxan B_2 ($ThxB_2$), das nach Metabolisation des $ThxA_2$ entsteht.
Die Synthese der Thromboxane ist somit funktionell abhängig von der COX-Aktivität.
Giese et al. untersuchten das Vorkommen der Thromboxansynthetase in einer Reihe von Glioblastomen sowie in Astrozyten. Sowohl auf mRNA- als auch auf Proteinebene konnte der

Nachweis der Thromboxansynthetase in der Mehrheit der Gliomzelllinien erbracht werden. Humane Astrozyten exprimierten hingegen keine mRNA für die Thromboxansynthetase. Immunhistochemisch wurde die Thromboxansynthetase sowohl im Parenchym der Gliome als auch in reaktiven Astrozyten, Neuronen und Endothelproliferaten gefunden. Auffallend war, dass hoch maligne Gliome weniger Thromboxansynthetase exprimierten als niedrig maligne Tumoren. In undifferenzierten kleinzelligen Glioblastomen waren nur einige Zellen positiv für die Thromboxansynthetase. In Wachstumsuntersuchungen mit dem Thromboxansynthetase-Inhibitor Furegrelat konnte keine signifikante Änderung der Zellproliferation nachgewiesen werden (39).

McDonough et al. konnten mittels molekulargenetischer Untersuchung eine Überexprimierung der Thromboxansynthetase in hoch migratorischen Gliomzellen demonstrieren (81). Hieraus ergibt sich ein funktioneller Zusammenhang zwischen der Prostanoidexpression und Migration von Gliomzellen.

Giese et al. konnten eine Korrelation zwischen der relativen $ThxB_2$-Expression und der Migrationsrate herstellen. Bei der Untersuchung von verschiedenen Thromboxansynthetase-Inhibitoren konnte gezeigt werden, dass Furegrelat und Dazmegrel die Migration von Glioblastomzellen in vitro hemmen. Nicht-selektive Inhibitoren der Cyclooxygenase, wie Aspisol und Indomethacin, beeinflussten die Migration nicht (39).

Die migrationsgehemmten Zellen zeigten einige Tage nach der Inhibition zunächst eine verminderte Proliferation, die schließlich in einen Zelluntergang mündete. Eine Analyse des Zelluntergangs führte zu der Feststellung, dass es sich hierbei um einen apoptotischen Zelltod handelte.

Der Einsatz spezifischer Thromboxansynthetase-Hemmstoffe führte dabei zu einer Caspase 3-Aktivierung. Dieser Aktivierung folgte eine DNA-Fragmentation mit anschließendem apoptotischem Zelltod in den behandelten Gliomzellen.

Auf der anderen Seite kann die durch Thromboxansynthetase-Inhibitoren induzierte DNA-Fragmentation durch selektive Caspase-Hemmstoffe geblockt werden (131).

Diese Ergebnisse belegen, dass es sich bei der Thromboxansynthetase um einen Schnittpunkt divergierender Signalkaskaden handelt, der unter anderem die Motilität und Apoptose in Gliomzellen reguliert.

In Thrombozyten und Blutgefäßen zeigen Thromboxane und einige Prostaglandine antagonistische Funktionen. Thromboxansynthetase-Inhibitoren verhindern den metabolischen Stoffwechsel der zyklischen Endoperoxide in Thromboxane, welches zu einer indirekten Erhöhung

der Spiegel für PGE_2, PGD_2, $PGF_{2\alpha}$ und PGI_2 führt (43). In diesem Sinne sind die Cyclooxygenase- und Thromboxansynthetase-Funktionen voneinander abhängig.
Folglich ist es möglich, dass eine Balance zwischen Thromboxanen, Prostaglandinen und Prostacyclinen ein Teil der Regulation des migratorischen Phänotyps in Gliomen darstellt.
Veränderungen des Arachidonsäurestoffwechsels führen zu Veränderungen von Prostaglandinen und/oder Thromboxanen. Auf diese Weise könnte das maligne Verhalten von Tumoren beeinflusst werden.

Die quantitative Auswertung von DNA-Fragmentations-Assays nach Behandlung mit COX-Inhibitoren im Rahmen dieser Studie ergab eine Apoptoseinduktion. Hierbei wurden selektive als auch nicht-selektive COX-Inhibitoren eingesetzt. Ähnlich wie die Thromboxansynthetase-Inhibitoren kam es nach Behandlung der Gliome mit den selektiven COX 2-Inhibitoren Sulindac und Piroxicam zur Apoptose. Im Gegensatz dazu konnte dieser Effekt bei dem nicht-selektiven COX-Inhibitor Acetylsalicylsäure nicht nachgewiesen werden.
Insgesamt konnte gezeigt werden, dass COX 2-Inhibitoren zu einer induzierten DNA-Fragmentation in einer Reihe von Gliomzelllinien führen, die unabhängig vom Prostaglandin-Synthese-Profil der jeweiligen Gliomzellen ist. Dieses lässt vermuten, dass nicht die absolute Menge eines Prostaglandins, sondern das Verhältnis aller Prostaglandine für das biologische Verhalten der Zelllinien bedeutend ist.

In anderen Studien zeigten COX 2-Inhibitoren, wie NS-398, ebenfalls eine starke Inhibition des Wachstums von Gliomzellen, jedoch nur eine moderate Induktion von Apoptose (54).
Der Einsatz von Thromboxansynthetase- und COX-Inhibitoren geht mit einer Veränderung der Prostanoidsynthese einher. Um auszuschließen, dass es konsekutiv zu einer Akkumulation von Arachidonsäure als Ursache für die Apoptose kommt, untersuchten Yoshizato et al. die direkte Wirkung der Arachidonsäure auf Gliomzellen. Hierbei zeigte sich, dass die Arachidonsäure keine Apoptose induziert (131).
Zusammenfassend konnte nachgewiesen werden, dass sowohl selektive COX 2-Hemmstoffe als auch Thromboxansynthetase-Inhibitoren in der Lage sind, in verschiedenen Gliomzelllinien Apoptose herbeizuführen.
Die Induktion von Apoptose durch COX- und Thromboxansynthetase-Inhibitoren beruht dabei jedoch vermutlich auf unterschiedlichen Mechanismen. Gestützt wird diese Vermutung durch die Tatsache, dass eine kombinierte Behandlung der zwei Thromboxansynthetase-

Inhibitoren Furegrelat und Camptothecin einen deutlich synergistischen Effekt bezüglich der DNA-Fragmentation zeigte. Im Gegensatz dazu führte die kombinierte Behandlung von Furegrelat mit dem selektiven COX 2-Hemmstoff Sulindac oder der Acetylsalicylsäure zu keinem nennenswerten Anstieg der induzierten Apoptose (131).

Eine Co-Behandlung mit COX- und Thromboxansynthetase-Inhibitoren resultierte nicht in einer Steigerung der DNA-Fragmentation im Vergleich zur Apoptoseinduktion durch Thromboxansynthetase-Inhibitoren allein.

Apoptose durch COX- und Thromboxansynthetase-Inhibitoren in Gliomzellen wird demnach wahrscheinlich durch verschiedene Mechanismen verursacht.

Dies wird weiter unterstützt durch die Beobachtung, dass es innerhalb des Arachidonsäurestoffwechsels die Thromboxansynthetase und nicht die Cyclooxygenase ist, die vorwiegend die Zellmigration kontrolliert.

Vermutlich stehen die zellulären Phänomene der Zellmigration und der Apoptose in einem Zusammenhang. Evan et al. berichten, dass beide Phänomene funktionell abhängig sind von der Proliferationsaktivität einer zellulären Population (26). In anderen Studien wurde veröffentlicht, dass die pro-apoptotische Aktivität einer Zelle positiv mit der Proliferationsaktivität einer Zellpopulation korreliert (3, 105).

Andererseits werden zunehmend Aussagen getroffen, dass Migration und Proliferation ein möglicherweise antagonistisches zelluläres Verhalten darstellen. Hoch migratorische Zellen sind weniger proliferativ und umgekehrt (34, 35, 37, 38). Dieses hat möglicherweise wichtige Auswirkungen auf die Behandlung invasiver Zellen.

In vivo ließ sich in einer Studie der enge Zusammenhang zwischen der Invasivität von Tumoren und der Migrationsfähigkeit darstellen.

Invasion von Tumorzellen ist ein komplexer Prozess, mit dessen Hilfe sich Tumorzellen die Voraussetzung zur Dissemination schaffen. Initial findet hierbei eine rezeptorvermittelte Adhäsion der Tumorzelle mit Matrixproteinen statt. Durch tumorsezernierte Proteasen folgt sekundär eine Matrixdegeneration. Der hierdurch geschaffene interzelluläre Raum verschafft den invadierenden Tumorzellen die Möglichkeit zur Migration. Aktive Mechanismen wie Membransynthese, Rezeptor turn-over und Rearrangement der zytoskeletären Elemente sind hierfür erforderlich (36, 41).

Dieser Zusammenhang zwischen Invasivität und Migrationsfähigkeit kann somit die Malignität eines Tumors beeinflussen.

Stellen Migration und Proliferation tatsächlich antagonistische zelluläre Programme in invasiven Gliomzellen dar, könnte dieses darauf hinweisen, dass der invasive Phänotyp mögli-

cherweise nicht nur weniger proliferativ ist, sondern diese Fraktion der Tumorzellpopulation ebenso gegen Induktion von Apoptose bewahrt. Invasive Zellen wären demnach relativ resistent gegenüber einer Bestrahlung und Chemotherapie (36).

Um die Beziehung zwischen Migration, Proliferation und Apoptose auch auf molekularer Ebene darzustellen, führten Mariani et al. vergleichende Genexpressionsanalysen von Gliomzelllinien durch. Es konnte gezeigt werden, dass in Gliomzellen, die zur Migration stimuliert werden, Gene, die assoziiert sind mit zellulärer Proliferation und Apoptose, herunterreguliert werden. Gleichzeitig wurde festgestellt, dass Gene mit anti-apoptotischen Eigenschaften hochreguliert werden (77).

In einer darauffolgenden Studie von Mariani et al. wurde eine Überexpression des death associated protein 3 (DAP-3) in invasiven Gliomzellen nachgewiesen. Dap 3 ist ein positiver Mediator von IFN-γ-, TNF-α- und Fas-induzierter Apoptose (58, 60, 61). Obwohl das vollständige Dap 3-Protein diese proapoptotischen Eigenschaften besitzt, kann das NH_2-tragende Ende in dominierender Weise Schutz vor ionisierender Strahlung, Fas- und Streptonigrin-induziertem Zelltod vermitteln.

Die Genanalyse wurde in invasiven Glioblastomzellen in vivo und in Gliomzellen mit induziertem, motilem Phänotyp in vitro durchgeführt. Nachdem die Zellen zur Migration aktiviert wurden, fand sich eine Hochregulation von Dap 3. Gleichzeitig wurden die Zellen resistent gegenüber einer Camptothecin-induzierten Apoptose (76).

Darüberhinaus führte eine Behandlung mit Antisens-DAP-3 zu einer Sensibilisierung von Gliomzellen gegenüber Apoptose. Gleichzeitig erniedrigte sich die zelluläre Migrationsrate.

Verglichen mit proliferierenden Tumoren zeichnen sich invasive Gliomzellen in vivo durch eine erhöhte Expression von Genen aus, die mit Migration und einer geringeren apoptotischen Disposition assoziiert sind. Hemmstoffe des Arachidonsäurestoffwechsel sind in der Lage, Migration zu blockieren und humane Gliomzellen einer apoptose-induzierenden Therapie zugänglich zu machen. Diese Tatsache könnte zu einem neuen Konzept einer anti-invasiven Therapie invasiver Gliomzellen führen.

In einer Studie von Jantke et al. wurden mögliche Auswirkungen einer solchen Therapie auf endotheliale Zellen in vitro und in vivo geprüft. In Kultur befindliche humane Endothelien zeigten sowohl eine Expression der Thromboxansynthetase als auch beider COX- Isoformen. Eine Behandlung mit Thromboxansynthetase-Hemmstoffen führte zu einer Hemmung der Migration von Endothelien in vitro und einer stark gehemmten Formation von Kapillaren. Im Gegensatz dazu hatte der Einsatz eines nicht-selektiven COX-Hemmstoffes (Acetylsalicylsäu-

re) und des COX-2-selektiven Hemmstoffes Sulindac nur einen geringen Effekt auf die endotheliale Migration. Sulindac zeigte jedoch in Kombination mit Thromboxansynthetase-Hemmern einen Synergismus. Weiter wurde nachgewiesen, dass Thromboxansynthetase-Hemmstoffe in Endothelien Apoptose induzieren (53).
Es konnte demonstriert werden, dass intracranielle Tumoren von Mäusen ein Volumenverlust von 70% zeigen, wenn man Furegrelat in die Tumorläsion infundiert. Zusätzlich zeigte sich ein signifikanter Rückgang der tumorösen Mikrovaskularisation. Es kam während der Studie zu keiner lokalen oder systemischen, toxischen Wirkung oder einer intracraniellen Blutungsneigung (100).
Diese Informationen belegen, dass Hemmstoffe der Thromboxansynthetase die Migration sowohl in Gliomzellen als auch in Endothelien hemmen. Auf diese Weise kann das zelluläre Programm migratorischer Zellen so verändert werden, dass Tumorzellen für Apoptose empfindlicher gemacht werden.

Hieraus ergibt sich eine interessante Perspektive hinsichtlich einer neuartigen Therapie invasiver Gliome.
Der Einsatz dieser Therapie würde zum einen Gliomzellen einer konventionellen Behandlung mit Apoptoseinduktion (Strahlen- oder Chemotherapie) zugänglich machen und zum anderen einen anti-angiogenen Effekt haben.

6. Zusammenfassung

Das maligne Potential der Gliome manifestiert sich in ihrer Eigenschaft zur Invasion und Proliferation. Aufgrund ihres Wachstumsverhaltens besitzen diese Tumoren trotz chirurgischer Resektion, Radiatio und Chemotherapie eine schlechte Prognose.

Gegenstand heutiger Untersuchungen in der Gliomforschung ist die Wirkung von Eicosanoiden auf das zelluläre Verhalten des Tumors. Die Metabolite der Arachidonsäure stellen Schlüsselpunkte in der Regulation vieler Zellprozesse wie Proliferation, Adhäsion, Migration und Apoptose dar. Den geschwindigkeitsbestimmenden Schritt im Arachidonsäurestoffwechsel stellt die Cyclooxygenase dar. Es existieren zwei Isoformen dieses Enzyms. Die konstitutionelle Form COX 1 wird von einer Vielzahl an Zelltypen exprimiert und bestimmt die Aufrechterhaltung homöostatischer Prozesse. COX 2 hingegen stellt eine induzierbare Form dar, die auf unterschiedliche Stimuli, wie beispielsweise Entzündungen, Ischämien und Traumata, mit einer gesteigerten Prostaglandinsynthese reagiert. Erhöhte COX 2-Level ließen sich aber auch in verschiedenen Tumorentitäten zeigen.

Im Rahmen dieser Arbeit wurde die Expression beider Isoformen in der Mehrheit von Biopsaten aus Gliomen WHO Grad I, II und IV sowie an verschiedenen Glioblastomzelllinien in Kultur nachgewiesen. Zusätzlich konnte in den meisten Glioblastomen eine Proteinexpression beider Isoformen gezeigt werden. Immunhistochemische Untersuchungen legten den Schluss nahe, dass COX 1 mit zunehmender Entdifferenzierung von Astrozytomen vermehrt synthetisiert wird. Ferner scheinen Gliome aller Malignitätsgrade zu einer Hochregulation der COX 2-Expression zu neigen.

Die Inhibition an unterschiedlichen Stellen der Kaskade des Arachidonsäurestoffwechsels brachte neue Erkenntnisse über die Eigenschaften maligner Gliome. Es konnte gezeigt werden, dass COX-Inhibitoren zu einer reduzierten Proliferation, einer induzierten astrozytären Differenzierung sowie zur Apoptose von Gliomzellen führen.

Thromboxansynthetase-Inhibitoren sind im Gegensatz zu COX-Inhibitoren in der Lage, die Migration von Gliomzellen zu hemmen und den invasiven Phänotyp migratorischer Tumorzellen so zu verändern, dass sie einer medikamenteninduzierten Apoptose gegenüber sensibler werden.

Man ist also durch das Eingreifen in den Arachidonsäurestoffwechsel in der Lage, das maligne Potential von Gliomen in vitro zu beeinflussen und unter Umständen die Therapierbarkeit dieser Tumoren mit konventionellen Strategien wie Strahlen- oder Chemotherapie zu verbessern.

7. Literaturverzeichnis

1 **Aas AT, Tonnessen TI, Brun A, Salford LG** (1995) Growth inhibition of rat glioma cells in vitro and in vivo by aspirn. J Neurooncol 24:171-180

2 **Albert FK, Forsting M, Sartor K, Adams H-P, Kunze S** (1994) Early postoperative magnetic resonance imaging after resection of malignant glioma: objective evaluation of residual tumor and its influence on regrowth and prognosis. Neurosurg 34:45-61

3 **Amati B, Littlewood TD, Evan GI, Land H** (1993) The c-Myc protein induces cell cycle progression and apoptosis through dimerization with Max. EMBO J 12:5083-5087

4 **Aragane Y, Kulms D, Metze D, Wilkes G, Pöppelmann B, Luger TA, Schwarz T** (1998) Ultraviolet light induces apoptosis via direct activation of CD95 (Fas/APO-1) independently of its ligand CD95L. J Cell Biol 140:171-182

5 **Bennett A, Charlier EM, McDonald AM, Simpson JS, Starnford IF, Zebro T** (1977) Prostaglandins and breast cancer. Cancer 2:624-626

6 **Bennett A** (1986) The production of prostanoids in human cancers and their implications for tumor progression. Prog Lipid Res 25:539-542

7 **Bennett A, Civier A, Hensby CN, Melhuish PB, Stamford IF** (1987) Measurement of arachidonate and its metabolites extracted from human normal and malignant gastrointestinal tissues. Gut 28:315-318

8 **Bleehen NM, Stenning SP** (1991) A Medical Research Council trial of two radiotherapy doses in the treatment of grades 3 and 4 astrocytoma. The Medical Research Council Brain Tumour Working Party. Br J Cancer Oct 64(4):769-74

9 **Boolbol SK, Dannenberg AJ, Chadburn A, Martucci C, Guo XJ, Ramonetti JT, Abreu-Goris M, Newmark HL, Lipkin ML, DeCosse JJ, Bertagnolli M** (1996) Cyclooxygenase-2 overexpression and tumor formation are blocked by sulindac in a murine model of familial ademomatous polyposis. Cancer Res 56:2556-2560

10 **Brem H, Tamargo RJ, Olivi A, Pinn M, Weingart JD, Wharam M, Epstein JI** (1994) Biodegradable polymers for controlled delivery of chemotherapy with and without radiation therapy in the monkey brain. J Neurosurg 80:283-290

11 **Brem H, Piantadosi S, Burger PC, Walker M, Selker R, Vick NA, Black K, Sisti M, Brem S, Mohr G, Muller P, Morawetz R, Clifford S, Schold for the Polymer-Brain Tumor Treatment Group** (1995) Placebo-controlled trial of safety and efficacy of intraoperative controlled delivery by biodegradable polymers of chemotherapy for recurrent gliomas. Lancet 345:1008-1012

12 **Burger PC** (1983) Pathologic anatomy and CT correlations in the glioblastoma multiforme. Appl Neurophysiol 46(1-4):180-7

13 **Burger PC, Heinz ER, Shibata T, Kleihues P** (1988) Topographic anatomy and CT correlations in the untreated glioblastoma multiforme. J Neurosurg 68:698-704

14 **Burger PC, Kleihues P** (1989) Cytologic composition of the untreated glioblastoma with implications for evaluation of needle biopsies. Cancer 63:2014-2023

15 **Cairncross JG, MacDonald DR, Ramsay DA** (1992) Agressive oligodendroglioma: A chemosensitive tumor. Neurosurgery 31:78-82

16 **Castelli MG, Chiabrando C, Fanelli R, Martelli L, Butti G, Gaetani P, Paoletti P** (1989) Prostaglandin and thromboxane synthesis by human intracranial tumors. Cancer Res 49:1505-1508

17 **Choucair AK, Levin VA, Gutin PH, Davis RL, Silver P, Edwards MS, Wilson** (1986) Development of multiple lesions during radiation therapy and chemotherapy in patients with gliomas. J Neurosurg 65(5):654-8

18 **Cristante L, Siepmann, Westphal M, Hagel C, Hermann HD** (1992) Superselective application of cisplatinum in recurrent human glioblastoma. Regul Cancer Treat 4:188-194

19 **von Deimling A, Louis DN, von Ammon K, Petersen I, Hoell T, Chung RY, Martuza RL, Schoenfeld DA, Yasargil MG, Wiestler OD, et al.** (1992) Association of epidermal growth factor receptor gene amplification with loss of chromosome 10 in human glioblastoma multiforme. J Neurosurg Aug 77(2):295-301

20 **von Deimling A, von Ammon K, Schoenfeld D, Wiestler OD, Seizinger BR, Louis DN** (1993) Subsets of glioblastoma multiforme defined by molecular genetic analysis. Brain Pathol Jan 3(1):19-26

21 **von Deimling A., D.N. Louis A.G. Menon et al.** (1993) Deletions on the long arm of chromosome 17 in pilocytic astrocytoma. Acta Neuropathol Berl. 86:81-85

22 **Deininger MH, Weller M, Streffer J, Mittelbronn M, Meyermann R** (1999) Patterns of cyclooxygenase-1 and -2 expression in human gliomas in vivo. Acta Neuropath 98:240-244

23 **Eberhart, CE, and DuBois, RN** (1995) Eicosanoids and the gastrointestinal tract. Gastroenterology 109:285-301

24 **Elder DJ, Halton DE, Hague A, Paraskeva C** (1997) Induction of apoptotic cell death in human colorectal carcinoma cell lines by a cyclooxygenase-2 (COX-2)-selective nonsteroidal anti-inflammatory drug: independence from COX-2 protein expression. Clin Cancer Res 3: 1679-1683

25 **Ellis EF, Chao J, Heizer ML** (1989) Brain kininogen following experimental brain injury: evidence for a secondary event. J Neurosurg 71:437-442

26 **Evan G, Littlewood T** (1998) A Matter of life and cell death. Science 281:1317-1322

27 **Farkkila M, Jaaskelainen J, Kallio M, Blomstedt G, Raininko R, Virkkunen P, Paetau A, Sarelin H, Mantyla M** (1994) Randomised, controlled study of intratumoral recombinant gamma-interferon treatment in newly diagnosed glioblastoma. Br J Cancer 70(1):138-41

28 **Fine HA, Dear KB, Loeffler JS, Black PM, Canellos GP** (1993) Meta-analysis of radiation therapy with and without adjuvant chemotherapy for malignant gliomas in adults. Cancer 71(8):2585-97

29 **Fischer SM** (1997) Prostaglandins and cancer. Front Biosci 2:D482-D500

30 **Gaetani P, Butti G, Chiabrando C, Danova M, Castelli MG, Riccardi A, Assietti R, Paoletti P** (1991) A study on the biological behavior of human brain tumors. Part I. Arachidonic acid metabolism and DNA content. J Neurooncol 10:233-240

31 **Garden AS, Maor MH, Yung WK, Bruner JM, Woo SY, Moser RP, Lee YY** (1991) Outcome and patterns of failure following limited-volume irradiation for malignant astrocytomas. Radiother Oncol 20(2):99-110

32 **Gati I, Bergström M, Westerberg G, Csoka K, Muhr C, Carlsson J** (1990) Effects of prostaglandin and leukotrien inhibitors on the growth of human glioma spheroids. Eur J Cancer 26:802-807.

33 **Giardiello FM, Hamilton SR, Krush AJ, Piantadosi S, Hylind LM, Celano P, Booker SV, Robinson CR, Offerhaus GJA** (1993) Treatment of colonic and rectal ademomas with sulindac in familial adenomatous polyposis. N Engl J Med 328:1313-1316

34 **Giese A, Rief MD, Loo MA, Berens ME** (1994) Determinants of human astrocytoma migration. Cancer Res 54:3897-3904

35 **Giese A, Loo MA, Rief MD, Tran N, Berens ME** (1995) Substrates for astrocytoma invasion. Neurosurg 37:294-302

36 **Giese A, Westphal M** (1996a) Glioma invasion in the central nervous system. Neurosurgery 39: 235-252

37 **Giese A, Loo MA, Tran N, Haskett D, Coons SW, Berens ME** (1996b) Dichotomy of astrocytoma migration and proliferation. Int J Cancer 67:275-282

38 **Giese A, Laube B, Zapf S, Westphal M** (1998) Differential glioma cell adhesion and migration on human brain sections. Anticancer Res 18:2435-2448

39 **Giese A, Hagel C, Kim EL, Zapf S, Djawaheri J, Berens ME, Westphal M** (1999) Thromboxane synthase regulates the migratory phenotype of human glioma cells. Neuro-Oncology 1:3-13

40 **Giese A, Westphal M** (2001) Treatment of malignant glioma: a problem beyond the margins of resection. J Cancer Res Clin Oncol 127:217-225

41 **Giese A, Bjerkvikg R, Berens ME, Westphal M** (2003) Cost of migration: invasion of malignant gliomas and implication for treatment. J Clin Oncol 15;21(8):1624-36

42 **Giovannucci E, Egan KM, Hunter DJ, Stampfer MJ, Colditz GA, Willett WC, Speizer FE** (1995) Aspirin and the risk of colorectal cancer in women. N Engl J Med 333: 609-614

43 **Gresele P, Deckmyn H, Nenci GG, Vermylen J** (1991) Thromboxane synthase inhibitors, thromboxane receptor antagonists and dual blockers in thrombotic disorders. TiPS 12:158-163

44 **Harms PG, Ojeda SR, McCann SM** (1973) Prostaglandin involvement in hypothalamic control of gonadotropin and prolactin release. Science 181:760-761

45 **Harris RE, Namboodiri KK, Farrar WB** (1996) Nonsteroidal antiinflammatory drugs and breast cancer. Epidemiology 7:203-205

46 **Hayaishi O** (1991) Molecular mechanisms of sleep-wake regulation: roles of prostaglandins D_2 and E_2. FASEB J 5:2575-2581

47 **Hertting G, Sergi A** (1989) Formation and function of eicosanoids in the central nervous system. Ann NY Acad Sci 559:84-99

48 **Hida T, Yatabe Y, Achiwa H, Muramatsu H, Kozaki K, Nakamura S, Ogawa M, Mitsudomi T, Sugiura T, and Takahashi T** (1998) Increased expression of cyclooxygenase 2 occurs frequently in human lung cancers, specifically in adenocarcinomas. Cancer Res 58: 3761-3764

49 **Hochberg FH, Pruitt A** (1980) Assumptions in the radiotherapy of glioblastoma. Neurology 30(9):907-11

50 **Hsu CY, Halushka PV, Spicer KM, Hogan EL, Martin HF** (1988) Temporal profile of thromboxane-prostacyclin imbalance in experimental spinal cord injury. J Neurol Sci 83:55-62

51 **Ikemoto H, Tani E, Matsumoto T, Nakano A, Furuyama J** (1995) Apoptosis of human glioma cells in response to calphostin C, a specific protein kinase C inhibitor. J Neurosurg 89: 1008-16

52 **Inagaki N, Wada H** (1994) Histamine and prostanoid receptors on glial cells. Glia 11: 102-109

53 **Jantke J, Ladehoff M, Kürzel F, Zapf S, Kim E and Giese A** (2004) Experimental Study: Inhibition of the arachidonic acid metabolism blocks endothelial cell migration and induces apoptosis. Acta Neurochir 146:483-494

54 **Joki T, Heese O, Nikas DC, Bello L, Zhang J, Kreaft SK, Seyfried NT, Abe T, Chen LB, Carroll RS, Black PM** (2000) Expression of cyclooxygenase 2 (COX-2) in human glioma and in vitro inhibition by a specific COX-2 inhibitor, NS-398. Cancer Res 60:4926-4931

55 **Kaczmarek E, Zapf S, Bouterfa H, Tonn JC, Westphal M, Giese A** (1999) Dissecting glioma invasion: interrelation of adhesion, migration and intercellular contacts determine the invasive phenotype. J Int Dev Neurosci 17:625-641

56 **Kargman SL, O´Neill GP, Vickers PJ, Evans JF, Mancini JA, Jothy S** (1995) Expression of prostaglandin G/H synthase-1 and -2 protein in human colon cancer. Cancer Res 55:2536-2559

57 **Kim E, Gunther W, Yoshizato K, Meissner H, Zapf S, Nusing RM, Yamamoto H, Van Meir EG, Deppert W, Giese A** (2003) Tumor suppressor p53 inhibits transcriptional activation of invasion gene thromboxane synthase mediated by the proto-oncogenic factors ets-1. Oncogene 22(49):7716-7727

58 **Kimchi A** (1999) DAP Kinase and DAP-3: novel positive mediators of apoptosis. Ann Rheum Dis 58 (Suppl.):s14-s19

59 **Kinoshita Hayaishi F, Nakai Y, Katakami H, Imura H, Shimizu T, O** (1982) Suppressive effect of prostaglandin D_2 on pulsatile luteinizing hormone release in conscious castrated rats. Endocrinology 110:2207-2209

60 **Kissil JL, Deiss LP, Bayewitch M, Raveh T, Khaspekov G, Kimchi A** (1995) Isolation of DAP-3, a novel mediator of interferon-γ-induced cell death. J Biol Chem 270:27932-27936

61 **Kissil JL, Cohen O, Raveh T, Kimchi A** (1999) Structure-function analysis of an evolutionary conserved protein, DAP-3, which mediates TNF-α- and Fas-induced cell death. EMBO J 18:353-362

62 **Kitanaka J, Hashimoto H, Gotoh M, Kondo K, Sakata K, Hirasawa Y, Sawada M, Suzumura A, Marunouchi T, Matsuda T, Baba A** (1996) Expression pattern of messenger RNAs for prostanoid receptors in glial cell cultures. Brain Res 707:282-287

63 **Kleihues P, Burger PC, Scheit hauer BW** (1993) The new WHO classification of brain tumours. Brain Pathol 3:255-268

64 **Kleihues P, Burger PC, Scheithauer BW** (1993) Histological typing of tumours of the central nervous system. World Health Organization International Classification of tumours. Springer Verlag, Berlin, Heidelberg

65 **Kortmann RD, Jeremic B, Weller M, Plasswilm L, Bamberg M** (2003) Radiochemotherapy of malignant glioma in adults. Clinical experiences. Strahlenther Onkol. 179:219-232

66 **Kreth FW, Faist M, Warnke PC et al** (1995) Interstitial radiosurgery of low-grade gliomas. J Neurosurg 82:418-429

67 **Kreth FW, Berlis A, Spiropoulou V, Faist M, Scheremet R, Rossner R, Volk B, Ostertag CB** (1999) The role of tumor resection in the treatment of glioblastoma multiforme in adults. Cancer 86:2117-2123

68 **Lacroix S, Rivest S** (1998) Effect of acute systemic inflammatory response and cytokines on the transcription of the genes encoding cyclooxygenase enzymes (COX-1 and COX-2) in the rat brain. J Neurochem 70:452-466

69 **Laske DW, Youle RJ, Oldfield EH** (1997) Tumor regression with regional distribution of the targeted toxin TF-CRM 107 in patients with malignant brain tumors. Nature Med 3:1362-1368

70 **Laws ER, Taylor WF, Clifton MB et al.** (1984) Neurosurgical management of low-grade astrozytoma of the cerebral hemispheres. J Neurosurg 61:665-673

71 **Leibel SA, Sheline GE, Wara WM et al** (1975) The role of radiation therapy in the treatment of astrocytomas. Cancer 35:1551-1557

72 **Levin VA, Silver P, Hannigan J, Wara WM, Gutin PH, Davis RL, Wilson CB**. (1990) Superiority of post-radiotherapy adjuvant chemotherapy with CCNU, procarbazine, and vincristine (PCV) over BCNU for anaplastic gliomas: NCOG 6G61 final report. Int J Radiat Oncol Biol Phys Feb 18(2):321-4

73 **Liang BC, Thornton AF Jr, Sandler HM, Greenberg HS.** (1991) Malignant astrocytomas: focal tumor recurrence after focal external beam radiation therapy. J Neurosurg 75(4):559-63

74 **Liebermann DM, Laske DW, Morrison PF, Bankiewicz KS, Oldfield EH** (1995) Convected-enhanced distribution of large molecules in gray matter during interstitial drug infusion. J Neurosurg 82:1021-1029

75 **Liu XH, Yao S, Kirschenbaum A, Levine AC** (1998) NS398, a selective cyclooxygenase-2 inhibitor, induces apoptosis and down-regulates bcl-2 expression in LNCaP cells. Cancer Res 58:4245-4249

76 **Mariani L, Beaudry C, McDonough WS, Hoelzinger DB, Kaczmarek E, Ponce F, Coons SW, Giese A, Seiler RW, Berens ME** (2001) Death-associated protein 3 (Dap-3) is overexpressed in invasive glioblastoma cells *in vivo* and in glioma cell lines with induced motility phenotype *in vitro.* Clin Cancer Res 7:2480-2489

77 **Mariani L, Beaudry C, McDonough WS, Demuth T, Hoelzinger DB, Ross RK, Berens T, Coons SW, Watts G, Trent JM, Wie JS, Giese A, Berens ME** (2001) Glioma cell motility is associated with reduced transcription of proapoptotic and proliferation genes: a cDNA microarray analysis. J Neuro-Oncology 53(2):161-76

78 **Marnett LJ** (1992) Aspirin and the potential role of prostaglandins in colon cancer. Cancer Res 52:5575-5589

79 **Matsukado, Y, C.S. MacCarty, J.W. Kernohan** (1961) The growth of glioblastoma multiforme in neurosurgical practice. J Neurosurg 18:636-644

80 **McCormick DL, Madigan MJ, Moon RC** (1985) Modulation of rat mammary carcinogenisis by indomethacin. Cancer Res 45:1803-1808

81 **McDonough W, Tran N, Giese A, Norman SA, Berens ME** (1998) Altered gene expression in human astrocytoma cells selected for migration: I. Thromboxane synthase. J Neuropath Exp Neurol 55:449-455

82 **Milton AS, Wendlandt S** (1970) A possible role for prostaglandin E_1 as a modulator for temperature regulation in the central nervous system of the cat. J Physiol 207:76-77

83 **Misko TP, Trotter JL, Cross AH** (1995) Mediation of inflammation by encephalitogenic cells: interferon gamma induction of nitric oxide synthase and cyclooxygenase 2. J Neuroimmunol 61:195-204

84 **Müller B, Müller HA, Müller J** (1991) Längerüberlebende mit malignen Gliomen: Prognoseindikatoren und Verlauf. In W. Firnhaber, K. Dworschak, K. Lauer, M. Nichtweiß (Hrsg.): Verhandlungen der Deutschen Gesellschaft für Neurologie. Band 6 Springer: Berlin-Heidelberg, 296-298

85 **Mullis, K.B., Faloona, F**. (1987) Specific synthesis of DNA in vitro via a polymerase catalysed chain reaction. Meth Enzymol 55:335-350

86 **Nazarro JM, Neuwelt EA** (1990) The role of surgery in the management of supratentorial intermediate and high-grade astrocytoma in adults. J Neurosurg 73:331-344

87 **Nelson DF, Nelson JS, Davis DR, Chang CH, Griffin TW, Pajak TF** (1985) Survival and prognosis of patients with astrocytoma with atypical or anaplastic features. J Neurooncol 3 (2):99-103

88 **Nogawa S, Zhang F, Ross ME, Iadecola C** (1997) Cyclo-oxygenase-2 gene expression in neurons contributes to ischemic brain damage. J Neurosci 17:2746-2755

89 **Olivi A, Grossman SA, Tatter S, Barker F, Judy K, Olsen J, Bruce J, Hilt D, Fisher J, Piantadosi S; New Approaches to Brain Tumor Therapy CNS Consortium** (2003) Dose escalation of carmustine in surgically implanted polymers in patients with recurrent malignant glioma: a New Approaches to Brain Tumor Therapy CNS Consortium trial. J Clin Oncol 1;21(9):1845-9.

90 **Palma L, Guidetti** (1985) Cystic pilocytic astrocytomas of the cerebral hemispheres. Surgical experiences with 51 cases and long-term results. J Neurosurg 62:811-815

91 **Parrett ML, Harris RE, Joarder FS, Ross MS, Clausen KP, Robertson FM** (1997) Cyclooxygenase-2 gene expression in human breast cancer. Int J Oncol 10:503-507

92 **Quigley MR, Maroon JC** (1991) The relationship between survival and the extent of the resection in patients with supratentorial malignant gliomas. Neurosurgery 29:385-389

93 **Reulen HJ, Graber S, Huber P, Ito U** (1988) Factors affecting the extension of peritumoural brain oedema. A CT study. Acta Neurochir 95:19-24

94 **Rhines LD, Sampath P, DiMeco F, Lawson HC, Tyler BM, Hanes J, Olivi A, Brem H**. (2003) Local immunotherapy with interleukin-2 delivered from biodegradable polymer microspheres combined with interstitial chemotherapy: a novel treatment for experimental malignant glioma. Neurosurgery Apr 52(4):872-9; discussion 879-80

95 **Ristimäki A, Honkanen N, Jänkälä H, Sipponen P, Härkönen M** (1997) Expression of cyclooxygenase-2 in human gastric carcinoma. Cancer Res 57:1276-1280

96 **Russel DS, Rubinstein LJ** (1989) Pathology of tumours of the nervous system, ed 5, Williams&Wilkins, Baltimore

97 **Salcman M** (1994) The value of cytoreductive surgery. Clin Neurosurg 41:464-488

98 **Sano H, Kawahito Y, Wilder RL, Hashiramoto A, Mukai S, Asai K, Kimura S, Kato H, Kondo M, Hla T** (1995) Expression of cyclooxygenase-1 and -2 in human colorectal cancer. Cancer Res 55:3785-3789

99 **Schlegel U, Westphal M** (1998) Neuroonkologie, Georg Thieme Verlag Stuttgart

100 **Schmidt NO, Giese A, Westphal M, Black PM, Carroll RS** (2004) Local intracerebral treatment with a thromboxane synthase inhibitor enhances the efficiency of conventional chemotherapy in a human glioblastoma xenograft model. Manuskript in Vorbereitung.

101 **Schreinemachers DM, Everson RB** (1994) Aspirin use and lung, colon, and breast cancer incidence in a prospective study. Epidemiology 5:138-146

102 **Schwartz JC, Arrang JM, Garbarg M, Pollard H, Ruat M** (1991) Histaminergic transmission in the mammalian brain. Physiol Rev 71:1-51

103 **Shapiro WR, Green SB, Burger PC, Selker RG, VanGilder JC, Robertson JT, Mealey J Jr, Ransohoff J, Mahaley MS** (1992) A randomized comparison of intra-arterial versus intravenous BCNU, with or without intravenous 5-fluorouracil, for newly diagnosed patients with malignant glioma. J Neurosurg 76:772-781

104 **Shaw EG, Daumas-Dupot C, Scheithauer BW** (1989) Radiation therapy in the management of low-grade supratentorial astrocytomas. J Neurosurg 70:853-861

105 **Shi Y, Glynn JM, Guilbert LJ, Cotter TG, Bissonnette RP, Green DR** (1992) Role for c-myc in activation-induced apoptotic cell death in T cell hybridomas. Science 257:212-214

106 **Shohami E, Shapira Y, Sidi A, et al** (1987) Head injury induces increased prostaglandin synthesis in rat brain. J Cereb Blood Flow Metab 7:58-63

107 **Shohami E, ShapiraY, Cotev S** (1988) Experimental closed head injury in rats: prostaglandin production in a noninjured zone. Neurosurgery 22:859-863

108 **Silbergeld DL, Madsen CL, Chicoine MR** (1997) Isolation and characterization of human malignant glioma cells from histologically normal brain. J Neurosurg 86:525-531

109 **Smith, W. L., Garavito, M., and DeWitt, D. L** (1996) Prostaglandin endoperoxide H synthase (cyclooxygenase)-1 and -2. J Biol Chem 271:33157-33160

110 **Spagnuolo PJ, Ellner JJ, Hassid A, Dunn MJ** (1980) Thromboxan A2 mediates augmented polymorphonuclear leukocyte adhesiveness. J Clin Invest 66:406-14

111 **Stupp R, Mason WP, van den Bent MJ, Weller M, Fisher B, Taphoorn MJ, Belanger K, Brandes AA, Marosi C, Bogdahn U, Curschmann J, Janzer RC, Ludwin SK, Gorlia T, Allgeier A, Lacombe D, Cairncross JG, Eisenhauer E, Mirimanoff RO; European Organisation for Research and Treatment of Cancer Brain Tumor and Radiotherapy Groups; National Cancer Institute of Canada Clinical Trial Group** (2005)

Radiotherapy plus concomitant and adjuvant temozolomide for glioblastoma. N Engl J Med 352(10):1036-1038

112 **Subbaramaiah K, Zakim D, Weksler BB, Dannenberg AJ** (1997) Inhibition of Cycylooxygenase: A novel approach to cancer prevention. PSEBM 216:201-210

113 **Szaniawska B, Maternicka K, Kowalczyk D, Miloszewska J, Janik P** (1996) The peiotropic effect of TPA on in vitro invasion/migration of glioma and melanoma cell lines. Cancer Lett 107:205-9

114 **Ueno R, Narumiya S, Ogorochi T, Nakayama T, Ishikawa Y, Hayaishi O** (1982) Role of prostaglandin D_2 in the hypothermia of rats caused by bacterial lipopolysaccharide. Proc Natl Acad Sci USA 79:6093-6097

115 **Vertosick FT, Selker RG, Arena VC** (1991) Survival of patients with well-differentiated astrocytomas diagnosed in the area of computed tomography. J Neurosurg 28: 496-501

116 **Vogelhuber W, Spruss T, Bernhardt G, Buschauer A, Gopferich A** (2002) Efficacy of BCNU and paclitaxel loaded subcutaneous implants in the interstitial chemotherapy of U-87 MG human glioblastoma xenografts. Int J Pharm 15; 238(1-2):111-21.

117 **Wagenknecht B, Gulbins E, Lang F, Dichgans J, Weller M** (1997) Lipoxygenase inhibitors block CD95 ligand-mediated apoptosis of human malignant glioma cells. FEBS Lett 409:17-23

118 **Waha A, Baumann A, Wolf HK, Fimmers R, Neumann J, Kindermann D, Astrahantseff K, Blumcke I, von Deimling A, Schlegel U** (1996) Lack of prognostic relevance of alterations in the epidermal growth factor receptor-transforming growth factor-alpha pathway in human astrocytic gliomas. J Neurosurg 85(4):634-41

119 **Walker MD, Alexander E, Hunt WE** (1978) Evaluation of BCNU and/or radiotherapy in the treatment of anaplastic gliomas. J Neurosurg 49:333-343

120 **Walker MD, StrikeTA, Sheline GE** (1979) An analysis of dose-effect relationships in the radiotherapy of malignant gliomas. Int J Radiat Oncol Biol Phys 5 1725-1731

121 **Walker MD, Green SB, Byar DP, Alexander E, Batzdorf U, Brooks WH, Hunt WE, McCarthy CS, Mahaley MS, Mealey J, Owens G, Ransohoff J, Robertson JT, Shapiro WR, Smith KR, Wilson CB, Strike TA** (1980) Randomized comparisons of radiotherapy and nitrosoureas for the treatment of malignant glioma after surgery. N Engl J Med 303: 1323-1329

122 **Watanabe K, Tachibana O, Sata K, Yonekawa Y, Kleihues P, Ohgaki H** (1996) Overexpression of the EGF receptor and p53 mutations are mutually exclusive in the evolution of primary and secondary glioblastomas. Brain Pathol Jul 6(3):217-23

123 **Westphal M, Hilt DC, Bortey E, Delavault P, Olivares R, Warnke PC, Whittle IR, Jääskeläinen J, Ram Z** (2003) A phase 3 trial of local chemotherapy with biodegradable carmustine (BCNU) wafers (Gliadel wafers) in patients with primary malignant glioma. Neuro-Oncology 5:79-88

124 **Wilson DE, Anderson KM, Seed TM** (1990) Ultrastructural evidence for differentiation in a human glioblastoma cell line treated with inhibitors of eicosanoid metabolism. Neurosurgery 27:523-531

125 **Wilson KT, Fu S, Ramanujam KS, and Meltzer SJ** (1998) Increased expression of inducible nitric oxide synthetase and cyclooxygenase-2 in Barrett`s esophagus and associated adenocarcinomas. Cancer Res 58:2929-2934

126 **Winger MJ, MacDonald DR, Cairncross JG** (1989) Supratentorial anaplastic gliomas in adults. The prognostic importance of extent of resection and prior low-grade glioma. J Neurosurg 71(4):487-93

127 **Wolfe LS** (1982) Eicosanoids: prostaglandins, thromboxanes, leukotrienes, and other derivatives of carbon-20 unsaturated fatty acids. J Neurochem 38:1-14

128 **Wolff H, Saukkonen K, Anttila S, Karjalainen A, Vainio H, and Ristimaki A** (1998) Expression of cyclooxygenase-2 in human lung carcinoma. Cancer Res 58:4997-5001

129 **Tsujii M, DuBois RN** (1995) Alterations in cellular adhesion and apoptosis in epithelial cells overexpressing prostaglandin endoperoxide synthase-2. Cell 83:493-501

130 **Tsujii M, Kawano S, DuBois RN** (1997) Cyclooxygenase-2 expression in human colon cancer cells increases metastatic potential. Proc Natl Acad Sci USA 94:3336-3340

131 **Yoshizato K, Zapf S, Westphal M, Berens ME, Giese A** (2002) Thromboxane synthase inhibitors induce apoptosis in migration arrested glioma cells. Neurosurgery 50(2):343-54

132 **Zimmermann KC, Sarbia M, Weber AA, Borchard F, Gabbert HE, and Schror K** (1999) Cyclooxygenase-2 expression in human esophageal carcinoma. Cancer Res 59:198-204

8. Danksagung

Bedanken möchte ich mich bei Herrn PD Dr. med. Alf Giese für die Überlassung des Themas und seine hilfreiche Betreuung dieser Arbeit. Durch seine kritische Unterstützung und seinen wissenschaftlichen Ideenreichtum wurde ich immer wieder neu motiviert. Ebenso habe ich ihm für die Möglichkeit der Veröffentlichung zu danken.

Herrn Prof. Dr. med. M. Westphal, Ärztliche Leiter der Klinik für Neurochirurgie des Universitätskrankenhauses Hamburg-Eppendorf, möchte ich dafür danken, dass er mir sein Labor für diese Arbeit zur Verfügung gestellt und mich in seiner Abteilung so herzlich aufgenommen hat. Unvergessen bleiben zahlreiche Weihnachtsfeiern.

Mein ganz besonderer Dank gilt Svenja Zapf für die langjährige, konstruktive und freundschaftliche Hilfe bei der Arbeit im Labor.

Ich bedanke mich bei Dr. med. C. Hagel und U. Rumpf für die freundliche Unterstützung bei den immunhistochemischen Arbeiten und Auswertungen.

Großer Dank gebührt auch Regina Fillbrand für die Anfertigung zahlreicher Paraffinschnitte. Mein Dank gilt auch Hildegard Meissner für die Unterstützung bei der Durchführung der Western Blot Analysen.

Ich danke Sker Freist für die Anfertigung zahlreicher Photodokumentationen und -präsentationen.

Herzlich bedanken möchte ich mich auch bei meiner Ehefrau Daniela für ihre liebevolle Unterstützung.

9. Lebenslauf

Persönliche Daten:

Name:	Kürzel
Vorname:	Florian
Geburtsdatum / -ort:	16.10.1974, Hamburg
Anschrift:	Tarpenbekstr. 96, 20251 Hamburg
Nationalität:	deutsch
Familienstand:	verheiratet mit Daniela Kürzel, geb. Grossmann

Schulbildung:

1981 – 1985	Grundschule Klosterbergen, Reinbek
1985 – 1994	Sachsenwaldschule, Gymnasium Reinbek Abschluss: Allgemeine Hochschulreife

Ausbildung:

Okt. 1994 – Jan. 1995	Ausbildung zum Rettungssanitäter

Zivildienst:

1994 – 1995	Deutsches Rotes Kreuz, Ortsverein Reinbek, Rettungsdienst

Hochschulbildung:

1996	Beginn des Studiums der Humanmedizin an der Universität Hamburg
1998	Ärztliche Vorprüfung
1998	Beginn der Promotionsstudien an der Neurochirurgischen Klinik des Universitäts-Krankenhauses Eppendorf (Direktor Prof. Dr. med. M. Westphal)
1999	Erster Abschnitt der Ärztlichen Prüfung
2001	Zweiter Abschnitt der Ärztlichen Prüfung
Okt. 2001 – Sept. 2002	Absolvierung des Praktischen Jahres
Nov. 2002	Dritter Abschnitt der Ärztlichen Prüfung

Berufliche Nebentätigkeit:

Jan. 1996 – Sept. 2002	Studentische Aushilfskraft als Rettungssanitäter beim DRK Reinbek und DRK-Kreisverband Stormarn e.V.

Ärztliche Tätigkeit:

Jan. 2003 – Jun. 2004	Arzt im Praktikum (Abt. für Anästhesiologie und operative Intensivmedizin, Allgemeines Krankenhaus Altona)
seit Jul. 2004	Assistenzarzt (Abt. für Anästhesiologie und operative Intensivmedizin, Allgemeines Krankenhaus Altona)

Eidesstattliche Versicherung:

Ich versichere ausdrücklich, dass ich die Arbeit selbstständig und ohne fremde Hilfe verfasst, andere als die von mir angegebenen Quellen und Hilfsmittel nicht benutzt und die aus den benutzten Werken wörtlich oder inhaltlich entnommenen Stellen einzeln nach Ausgabe (Auflage und Jahr des Erscheinens), Band und Seite des benutzten Werkes kenntlich gemacht habe.
Ferner versichere ich, dass ich die Dissertation bisher nicht einem Fachvertreter an einer anderen Hochschule zur Überprüfung vorgelegt oder mich anderweitig um Zulassung zur Promotion beworben habe.

Unterschrift: