Aus der Klinik für Nuklearmedizin
Des Universitätsklinikum Hamburg-Eppendorf
Direktor Prof. Dr. med. Malte Clausen

# Analyse des klinischen Nutzens der zusätzlichen SPECT im Rahmen der Skelettszintigraphie bei Tumorpatienten

Dissertation
zur
Erlangung des Grades eines Doktors der Medizin der medizinischen Fakultät
der Universität Hamburg
vorgelegt

von
Elif Gölcük
aus Hamburg

Hamburg, 2009

Angenommen von der Medizinischen Fakultät der Universität Hamburg am: 10.06.2009

Veröffentlicht mit Genehmigung der Medizinischen Fakultät der Universität Hamburg

| | |
|---|---|
| Prüfungsausschuss, der Vorsitzende: | Prof. Dr. med. W. Brenner |
| Prüfungsausschuss: 2. Gutachter: | Prof. Dr. med. K. Bohuslavizki |
| Prüfungsausschuss: 3. Gutachter: | PD. Dr. med. A. Krüll |

# INHALTSVERZEICHNIS


| | | SEITE |
|---|---|---|
| **1.** | **EINLEITUNG** | **4** |
| **2.** | **MATERIAL UND METHODIK** | **8** |
| 2.1. | Patienten | 8 |
| 2.2. | Skelettszintigraphie | 8 |
| 2.3. | Untersuchungsablauf und Datenakquisition | 9 |
| 2.4. | Datenauswertung auf Läsionenbasis | 9 |
| 2.5. | Datenauswertung auf Patientenbasis | 10 |
| 2.6. | Statistische Auswertung | 11 |
| 2.7. | Einige Fallbeispiele | 11 |
| **3.** | **ERGEBNISSE** | **23** |
| 3.1. | Patientendaten | 23 |
| 3.2. | SPECT Befunde auf Läsionenbasis | 24 |
| 3.3. | Vergleich der planaren und SPECT Befunde auf Läsionenbasis | 28 |
| 3.4. | SPECT Befunde auf Patientenbasis | 31 |
| 3.5. | Vergleich der planaren und SPECT Befunde auf Patientenbasis | 31 |
| **4.** | **DISKUSSION** | **33** |
| 4.1. | Übersicht | 33 |
| 4.2. | Diskussion der Ergebnisse | 37 |
| 4.3. | Methodenkritik | 41 |
| 4.4. | Zusammenfassung und Schlussfolgerung | 42 |
| **5.** | **ZUSAMMENFASSUNG** | **44** |
| **6.** | **LITERATURVERZEICHNIS** | **46** |
| **7.** | **DANKSAGUNG** | **50** |
| **8.** | **LEBENSLAUF** | **51** |
| **9.** | **ERKLÄRUNG** | **52** |

# 1. Einleitung

Die frühe Diagnostik von Skelettmetastasen ist sowohl für die adäquate Therapie als auch für die Prognose des Patienten entscheidend. Osteolytische Metastasen, wie sie überwiegend beim Bronchialkarzinom vorzufinden sind, weisen die erhöhte Gefahr einer pathologischen Fraktur auf, die mit Schmerzen und Einschränkung der Mobilität bis hin zur Beeinträchtigung des Alltags einhergehen können. Pathologische Frakturen an der Wirbelsäule sind zusätzlich mit dem Risiko der Rückenmarkskompression und einer möglichen Querschnittslähmung verbunden. Osteoblastische Metastasen, wie sie häufig beim Prostatakarzinom vorzufinden sind, führen überwiegend zu Nerven- und Gefäßkompressionen mit sensiblen und motorischen Ausfällen (Rieden 1988).

Für die Diagnostik von Skelettmetastasen stehen das konventionelle Röntgen, die Computertomographie, die Magnetresonanztomographie, die Skelettszintigraphie einschließlich SPECT (Single Photon Emissions Tomographie) und die PET (Positronen Emissions Tomographie) als bildgebende Modalitäten zur Verfügung, die je nach klinischer Fragestellung einzeln oder kombiniert zur Anwendung kommen können.

In der klinischen Praxis ist die planare Ganzkörperskelettszintigraphie mit Technetiun-99m markierten Bisphosphonaten, zum Beispiel Methylendiphosphonat oder Hydroxymethylendiphosphonat bei Tumorpatienten zum Nachweis oder Ausschluss von Skelettmetastasen, die zu 80% von Mamma-, Prostata-, Bronchial und Nierenzellkarzinomen stammen, die routinemäßige Standarduntersuchung (Johnston 1970, Bushnell et al. 1995).
Die Vorteile, die die planare Ganzkörperskelettszintigraphie mit sich bringt, sind die unmittelbare Verfügbarkeit, die Kosteneffektivität und der niedrige Aufwand. Die Skelettszintigraphie erlaubt in einer Untersuchung die Beurteilung des gesamten Skelettsystems, bei einer Akquisitionszeit von etwa 20 Minuten bei Verwendung einer Doppelkopfgammakamera, im Gegensatz zu tomographischen Bildverfahren, die in der Regel auf die Erfassung von Teilaspekten des Skelettsystems begrenzt sind.
Da metabolische Veränderungen, wie sie mit der Skelettszintigraphie erfasst werden, den morphologischen Befunden vorausgehen, ist es mit der Skelettszintigraphie möglich, Skelettmetastasen 3 bis 6 Monate vor der konventionellen Radiographie, die für den Nachweis von pathologischen Veränderungen eine Demineralisierung des Knochens von 30 – 50% erfordert, zu entdecken (Galasko 1986, Rieden 1988).

Auch wenn unter den bildgebenden Verfahren bei der Diagnostik von Skelettmetastasen die planare Ganzkörperszintigraphie mit einer Sensitivität von 90% nach wie vor als Routinestandard angesehen wird, liegt ihr Nachteil in der geringeren Spezifität von 40–70%. Diese geringe Spezifität der planaren Skelettszintigraphie erhöht nicht nur die Anzahl der falsch-positiven Befunde, sondern erfordert vor allem bei nicht sicher metastasentypischen Herden eine Zweituntersuchung in Schnittbildtechnik, die der genaueren Abklärung dient und sowohl eine weitere Untersuchungsbelastung für den Patienten als auch zusätzliche Kosten mit sich bringt (Rieden 1988, Gratz et al. 2000).

Schirrmeister et al. 1999 wiesen der anatomischen Lokalisation von Läsionen in den planaren Aufnahmen eine enorme Bedeutung zu. Planar erfasste Läsionen, unabhängig von ihrer Dignität, wurden im Bereich des Thorax, Schädels und der Extremitäten mit einer Sensitivität von 80–90% erfasst. Bei Läsionen im Bereich der Wirbelsäule und des Beckens fand sich dagegen eine Sensitivität von nur 40%. Diese Diskrepanz ist auf die anatomisch bedingte Überlagerung der Knochen- bzw. Wirbelstrukturen zurückzuführen, die in der planaren Szintigraphie die exakte Lokalisation sowie die Detektion kleiner Herde erschwert.

Jedoch kann die szintigraphische Spezifität bei Beachtung von Größe und Lage der Läsion, der Ausbreitungstendenz, der Inhomogenität sowie durch das Hinzuziehen von klinisch-anamnestischen Zusatzinformationen erhöht werden. Auch durch die optimale Ausnutzung der technischen Möglichkeiten, wie hochauflösende Kollimatoren zur Verbesserung der Ortsauflösung, Pinhole-Kollimatoren zur Besserung der Detailerkennbarkeit und durch zusätzliche SPECT- Aufnahmen kann die szintigraphische Artdiagnose verbessert werden.

Die Verbesserung der Artdiagnose von pathologisch erhöhtem Tracer-Uptake in planaren Szintigrammen konnte durch den Einsatz von zusätzlichen SPECT-Aufnahmen in einigen Publikationen nachgewiesen werden (Bushnell et al. 1995, Gratz et al. 2000, Schirrmeister et al. 2001, Event-Sapir et al. 2006). Zudem führte der zusätzliche Gebrauch von SPECT in der Arbeit von Schirrmeister et al. 2001 bei fünf Patienten mit Bronchialkarzinom zu einer Änderung des Therapieansatzes von kurativ auf palliativ.
Die SPECT ist ein tomographisch-funktionelles Verfahren. Die überlagerungsfreie Darstellung der Skelettabschnitte in transversaler, sagittaler und koronarer Schnittführung und die mögliche 3D-Bildrekonstruktion ermöglichen der SPECT eine hohe anatomische

Ortsauflösung und Kontrastgenauigkeit. Im Gegensatz zu den morphologischen Schnittbildverfahren, wie der MRT, der eine hohe Bedeutung in der Darstellung von Knochenmarksinfiltrationen zugeschrieben wird, und der Computertomographie (CT), deren Stärke in der Darstellung der Knochenstruktur liegt, ist die SPECT primär funktionsorientiert, d.h. es wird der lokale Knochenstoffwechsel dargestellt.
Die Anfertigung von zusätzlichen SPECT-Aufnahmen erhöht in keiner Weise die Strahlenexposition für den Patienten, sie führt lediglich zur Verlängerung der Untersuchungszeit um etwa 30 Minuten pro Bettposition mit durchschnittlich 40 cm axialem Gesichtsfeld.

In jüngster Zeit gewinnt die Anwendung von SPECT/CT insbesondere in Hinblick auf onkologische Fragestellungen an Bedeutung. Die Fusionierung der radiologischen und nuklearmedizinischen Verfahren führt aufgrund der kombinierten morphologischen und funktionellen Bildqualität zu einer besseren anatomischen Zuordnung von metabolischen Befunden. Durch die hohen Gerätekosten und damit der noch mangelnden Verfügbarkeit ist die Nutzung von SPECT/CT bislang nur einigen wenigen Zentren vorbehalten.

Das axiale Skelett, mit Schwerpunkt in BWK 12 und LWK 1-3, gilt für die Skelettmetastasen als der häufigste Ort der Ausbreitung (Even-Sapir et al. 1993, Link et al. 1995). Dabei finden sich Metastasen meist in der Bogenwurzel sowie in Wirbelkörpern, während degenerative Veränderungen primär in den Wirbelgelenken sowie in osteophytären Randanbauten zu metabolischen Veränderungen führen.
Die SPECT erlaubt somit eine Differenzierung von degenerativen Erkrankungen der Wirbelsäule und Wirbelsäulenmetastasen, was insbesondere bei älteren Patienten mit erhöhter Inzidenz für degenerative Veränderung im Bereich der Wirbelsäule von therapieentscheidender Bedeutung ist (Even-Sapir et al. 1993, Savelli et al. 2000). Der zusätzliche Einsatz von SPECT hat sich auch in der Orthopädie bei Patienten mit Rückenschmerzen zum Nachweis des Facetten-Syndroms als vorteilhaft erwiesen (Ryan et al. 1992, Holder et al.1995, Han et al. 1997, Pneumaticos et al. 2006).

Da bisher zur klinischen Wertigkeit der SPECT beim Nachweis von Skelettmetastasen bei Tumorpatienten keine an einem größeren und unselektierten Patientengut gesicherten Daten vorliegen, sollte in dieser Arbeit der Frage nachgegangen werden, ob der generelle

Einsatz der SPECT im Rahmen der Skelettszintigraphie von Tumorpatienten erforderlich ist.

Ziel der vorliegenden Studie ist somit die Evaluation der klinischen Relevanz von SPECT-Untersuchungen beim Staging bzw. Restaging von Patienten mit maligner Erkrankung. Im Einzelnen sollte geklärt werden, ob mittels SPECT

- im Vergleich zur planaren Szintigraphie mehr Läsionen entdeckt werden, unabhängig von der Dignität der Läsion
- im Vergleich zur planaren Szintigraphie häufiger das Vorliegen von Skelettmetastasen diagnostiziert wird und in welchem Prozentsatz dies zum Upstaging von M0 zu M1 führt
- die Anzahl der planar als unklar eingeordneten Befunde reduziert wird
- und ob die SPECT insbesondere in Abhängigkeit von anderen Einflussfaktoren wie Alter oder Primärtumor zu einer Änderung der Diagnose führt.

Letztendlich soll mit der vorliegenden Studie geklärt werden, ob der Einsatz von SPECT-Aufnahmen bei Malignompatienten grundsätzlich erforderlich ist, oder ob der Einsatz der SPECT nur bei definierten Patientengruppen klinisch sinnvoll und notwendig ist.

# 2. Material und Methodik

## 2.1. Patienten

Es handelt sich um eine retrospektive Studie an 271 Patienten aus zwei Institutionen, der Klinik für Nuklearmedizin des Universitätsklinikums Hamburg-Eppendorf und der Praxis „Nuklearmedizin Spitalerhof“ in Hamburg, bei denen in der Zeit von 2002 bis 2005 ein Ganzkörperskelettszintigramm sowie zusätzliche SPECT-Aufnahmen der Wirbelsäule und des Beckens durchgeführt wurden.
Ein positives Votum der Ethikkommission der Ärztekammer Hamburg zur retrospektiven Auswertung von komplett anonymisierten Daten wurde vor Studienbeginn eingeholt. Das Patientenkollektiv setzte sich aus 147 Frauen und 124 Männern im Alter von 17–90 Jahren zusammen. Der Altersmittelwert aller Patienten betrug 64 Jahre. Ein klinisch gesicherter maligner Tumor, unabhängig von der Art des Primärtumors, war die Voraussetzung für einen Einschluss in die Studie.

## 2.2. Skelettszintigraphie

Die Skelettszintigraphie ermöglicht eine Darstellung der regionalen Knochenstoffwechselaktivität nach intravenöser Applikation von Technetiun-99m markierten Phosphonatkomplexen. Das osteotrope Radiopharmakon adsorbiert an die Hydroxylgruppe der Apatitkristalle des Knochens. Die Intensität der Aktivitätsanreicherung ist abhängig von der regionalen Perfusion, der osteoblastischen Aktivität, der Dicke und der mechanischen Belastung des Knochens. Für die szintigraphische Aufnahme wird die Gammaenergie von Tc-99m ausgenutzt. Die Aufnahme in der sogenannten Mineralisationsphase erfolgt in Form von Ganzkörperaufnahmen drei Stunden nach intravenöser Injektion mit Hilfe einer Doppelkopfgammakamera. Sie ermöglicht eine Aufnahme in zwei Ansichten, von ventral und dorsal, in einem Untersuchungsgang in etwa 20 Minuten.
Die SPECT ist ein tomographisches Verfahren, bei der ein Gammakamerasystem mit zwei oder drei Detektoren in 360° um den Patienten rotiert und so aus Einzelaufnahmen aus verschiedenen Blickrichtungen Schnittbilder erzeugt, die eine dreidimensionale überlagerungsfreie Darstellung der Skelettabschnitte ermöglichen. Die Ortsauflösung liegt üblicherweise im Bereich von 10 bis 12 mm. Die SPECT wird in der Regel im Anschluss

an die Ganzkörperaufnahme angefertigt. Dies ist mit einem zeitlichen Mehraufwand von 30 Minuten pro Bettposition verbunden, ohne dabei die Strahlenexposition für den Patienten zu erhöhen.

### 2.3. Untersuchungsablauf und Datenakquisition

Für die Untersuchung wurde entsprechend den strahlenschutzrechtlichen Referenzwerten 600–700 MBq Tc-99m markiertes MDP (Methylendiphosphonat) intravenös appliziert, dies entspricht einer effektiven Äquivalentdosis von 4,0 – 4,6 mSv.
Die Untersuchungen wurden in beiden Institutionen mit einer Doppelkopfgammakamera E–CAM 180 von Siemens mit einem hochauflösendem Parallel-Loch-Kollimator durchgeführt (LEHR: Low energy high resolution).
Die planaren Ganzkörperaufnahmen erfolgten von anterior und posterior zwei bis drei Stunden nach Injektion des Radiopharmakons mit einer Matrixgröße von 256 x 1024 Pixel, Pixelgrösse 2,4 x 2,4 mm, Zoom 1,00 und einer Scangeschwindigkeit von 14 cm/min.
Im Anschluss an die Ganzkörperaufnahmen wurden SPECT–Aufnahmen der Hals-, Brust- und/oder Lendenwirbelsäule einschließlich des Beckens mit einer Matrixgröße von 128 x 128 und einem Zoom von 1,00 durchgeführt. Jeder einzelne Kamerakopf der Doppelkopfkamera (E-CAM 180) zeichnete dabei eine 180°-Rotation in 64 Winkelschritten mit einer Aufnahmezeit von 15 Sekunden pro Projektion auf. Der Rohdatensatz wurde durch iterative Rekonstruktion mittels E-CAM Standardsoftware in transversale, sagittale und koronare Schnittbilder umgewandelt.

### 2.4. Datenauswertung auf Läsionenbasis

Die Auswertung der Befunde wurde retrospektiv von zwei Fachärzten für Nuklearmedizin unabhängig voneinander und ohne Kenntnis der klinischen Daten wie Diagnose, Alter, Geschlecht sowie ohne Kenntnis des nuklearmedizinischen Berichts vorgenommen. Zur abschließenden Beurteilung wurden differierende Befunde in einer gemeinsamen Sitzung von beiden Nuklearmedizinern im Konsens beurteilt. Die planaren Szintigramme und die SPECT- Aufnahmen wurden dabei jeweils getrennt beurteilt. Die Auswertung der Befunde der planaren und tomographischen Aufnahmen erfolgte nach Anzahl und Lokalisation auffälliger Mehranreicherung. Die Szintigramme wurden wie in der klinischen Routine üblich rein visuell ausgewertet.

Zur Klassifikation wurde jeder Befund sowohl planar wie in der SPECT mit Hilfe einer dreistufigen qualitativen Skala in

- maligne
- unklar
- benigne eingeteilt.

Eine Läsion der Wirbelsäule sowohl im planaren als auch im tomographischen Szintigramm wurde als maligne bewertet, wenn die Traceranreicherung im Bereich der Bogenwurzel lag und/oder die Läsion dorsal im Wirbelkörper lag.

Intensive, inhomogene Aktivitätsanreicherungen an den Gelenkflächen, insbesondere an den Facettengelenken, randständige Osteophytenbildung und Mehranreicherungen in typisch gelenknahen Lokalisationen wurden als benigne Läsionen in der Wirbelsäule bewertet.

Langstreckige, inhomogene Traceranreicherungen der Rippen galten als maligne, wogegen punktförmige Läsionen als benigne charakterisiert wurden.

Im Becken wurden gelenknahe oder gelenkbezogene Läsionen und symmetrische Mehranreicherungen der Ileosakralgelenke als benigne bewertet, alle anderen Läsionen als maligne.

Alle Läsionen, die kein charakteristisches Muster für degenerative Veränderungen, Frakturen oder Metastasen zeigten, wurden als unklar definiert. Nach einer getrennten Auswertung der planaren und tomographischen Aufnahme wurden die Ergebnisse der planaren Auswertung mit den Ergebnissen der SPECT verglichen.

### 2.5. Datenauswertung auf Patientenbasis

Sowohl die planaren als auch die SPECT- Befunde wurden in

- Keine Metastasen
- unklar
- Metastasen

klassifiziert in Abhängigkeit von den Ergebnissen der Läsionen- Analyse.

Ein Patient galt als metastasenfrei bei Vorliegen von nur benignen Läsionen, bei Vorliegen einer malignen Läsion erhielt der Patient die Diagnose metastasiert. Eine unklare Diagnose wurde erhoben, wenn die nachgewiesene Läsion nicht zu zuordnen war, jedoch nicht als maligne galt.

## 2.6. Statistische Auswertung

Kontingenz-Tabellen von SPECT-Befunden im Vergleich zu planaren Befunden wurden erstellt, um die Art und Häufigkeit der Unterschiede zwischen SPECT und planaren Aufnahmen auf Läsionen- und Patientenbasis zu klären. Auch wurde versucht, Untergruppen von Patienten bezüglich Alter, Tumorart und Befundlokalisation zu definieren, die von einer zusätzlichen SPECT statistisch signifikant profitieren.
Zur Klärung dieser Fragen wurde der Chi-Quadrat Test nach Pearson mit einem Signifikanzniveau von 5% durchgeführt, um bivariate Abhängigkeiten zwischen zwei Variablen (z.B. SPECT versus Lokalisation) zu untersuchen. Lineare Trends zwischen zwei ordinalen Variablen wurden mit dem Chi-Quadrat Test mit 1 Freiheitsgrad bewertet (z.B. SPECT Befunde versus planare Befunde). Alle Tests wurden als zweiseitige Tests mit einem Signifikanzniveau von 5% durchgeführt. SPSS 15.0.1 für Windows (SPSS inc., Chicago, IL) wurde zur statistischen Auswertung benutzt.

## 2.7. Einige Fallbeispiele

Die nachfolgenden Beispiele sollen die Beurteilungskriterien veranschaulichen.

Beispiel 1: Patientin 154

Abbildung 1 zeigt die Ganzkörperszintigraphie in anteriorer und posteriorer Sicht, die Abbildung 2 die SPECT-Aufnahme des Beckens einschließlich der LWS einer 55jährigen Patientin, die bei bekannter Diagnose eines Mammakarzinoms im Rahmen der Nachsorge vorstellig war.

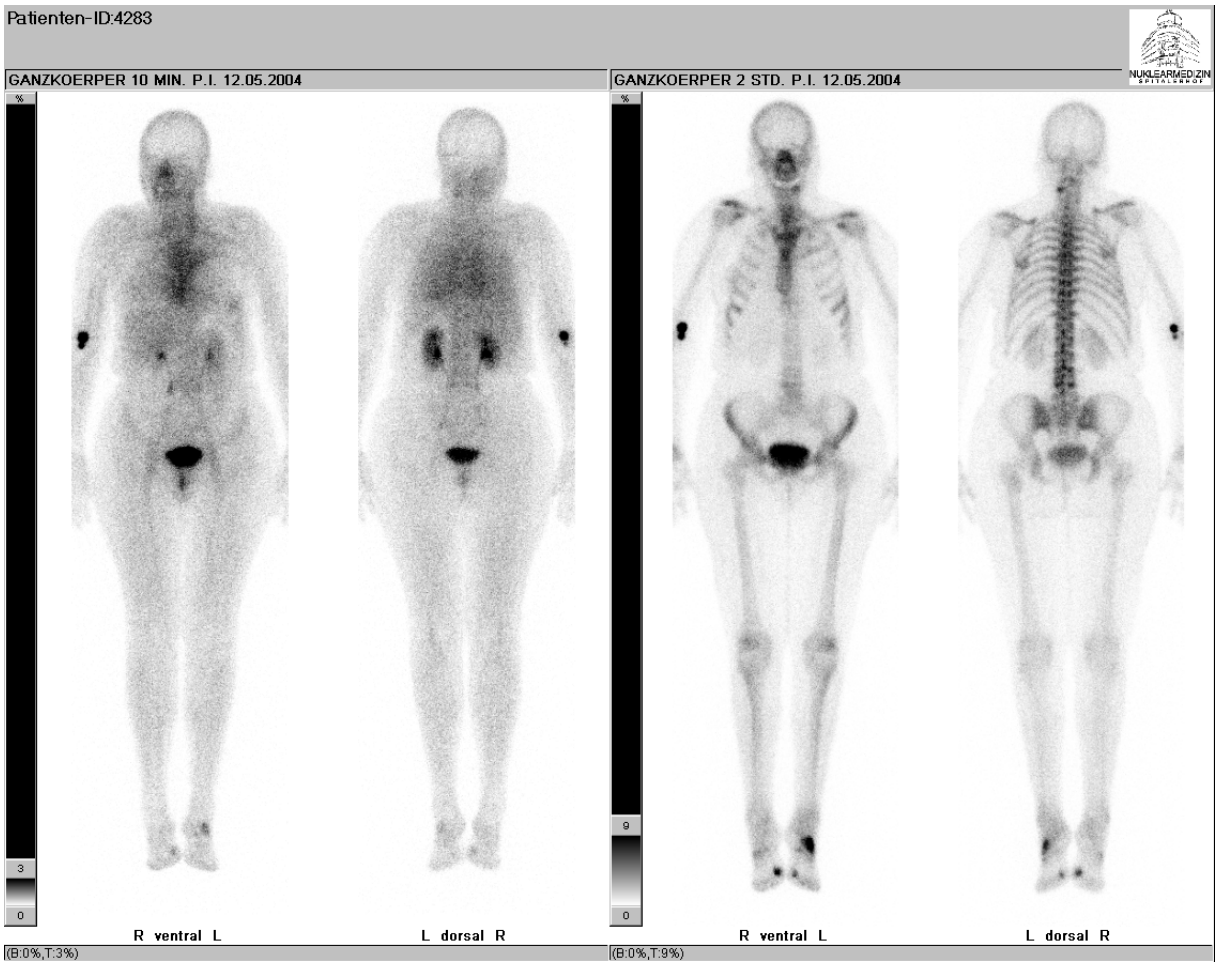


*Abb. 1: Planare Ganzkörperszintigraphie von Patientin 154 in anteriorer und posteriorer Sicht.*

In der Mineralisationsphase ist eine deutliche Mehranreicherung in der unteren LWS randständig zu erkennen, die als benigne klassifiziert wurde. Weitere Mehranreicherungen finden sich an den Sternoklavikular-, Acromioklavikular-, Retropatellar- sowie an den Großzehgrundgelenken beidseits und im Fußwurzelbereich links. Diese sind mit altersentsprechenden degenerativen Veränderungen zu vereinbaren, auf die nicht weiter eingegangen wurde.

Die SPECT konnte insbesondere in transversaler Schnittführung einen bilateralen Tracer-Uptake in den kleinen Facettengelenken der LWS nachweisen, typisch degenerativ.
Somit wurde diese Patientin als metastasenfrei, aber mit eindeutig benignen (degenerativen) Veränderungen eingestuft, sowohl planar wie auch mittels SPECT.

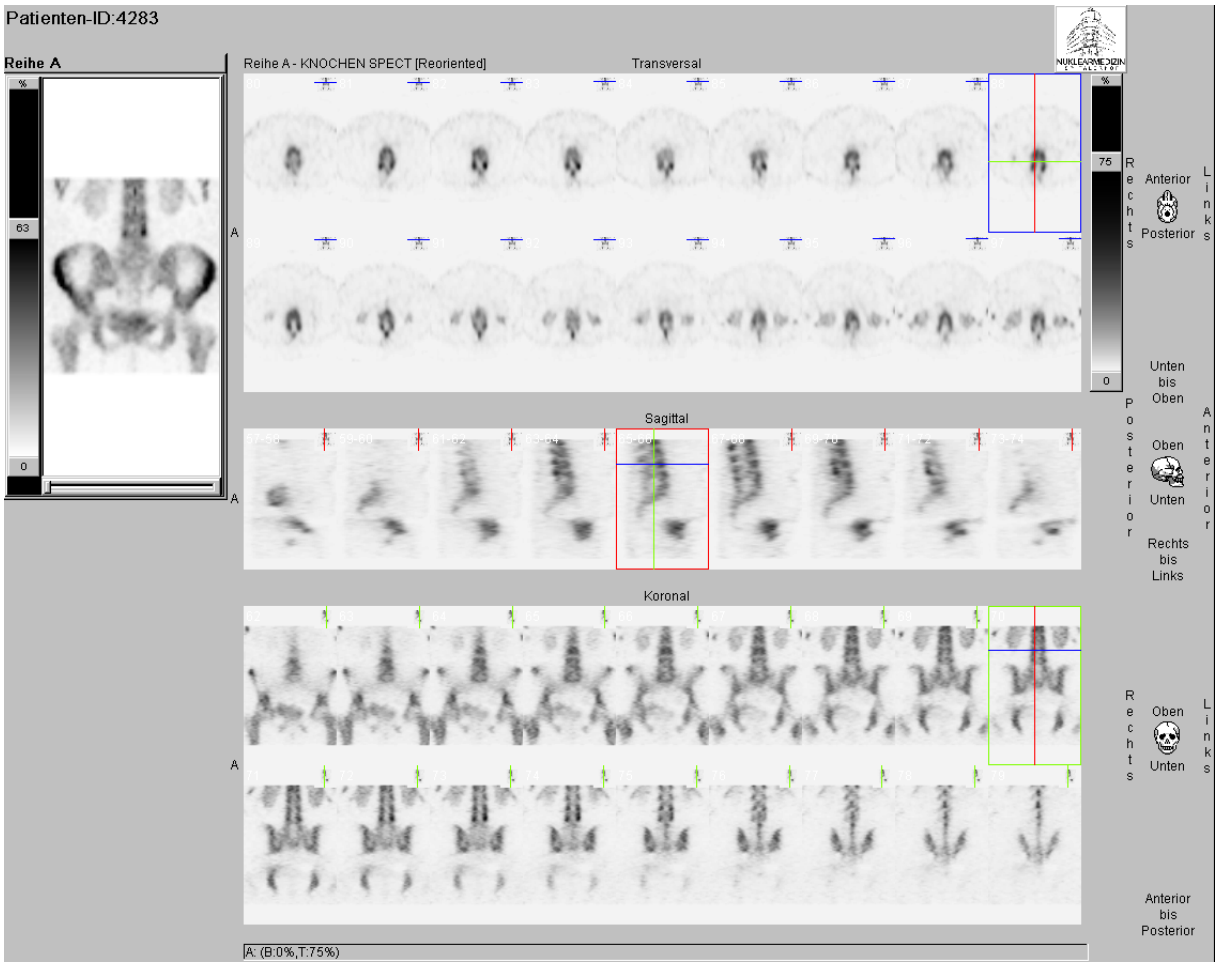


*Abb. 2: SPECT-Aufnahme des Beckens einschließlich der LWS derselben Patientin aus Abb. 1.*

Beispiel 2: Patient 194

Abbildung 3 zeigt die Ganzkörperszintigraphie eines 75jährigen Patienten mit Kolonkarzinom in anteriorer und posteriorer Sicht. In der Skelettszintigraphie zeigt sich eine fokale Aktivitätsmehranreicherung in Höhe von BWK 12 rechts, die zunächst als unklar klassifiziert wurde. Zusätzlich zeigen sich Aktivitätsmehranreicherungen beidseits in der unteren LWS, die als benigne anzusehen sind, und im Os Sacrum. Das Befundmuster mit inhomogener und intensiver Mehranreicherung im Bereich des Os Sacrums mit Übergreifen auf das Becken läst den Befund als sicher maligne vermuten.

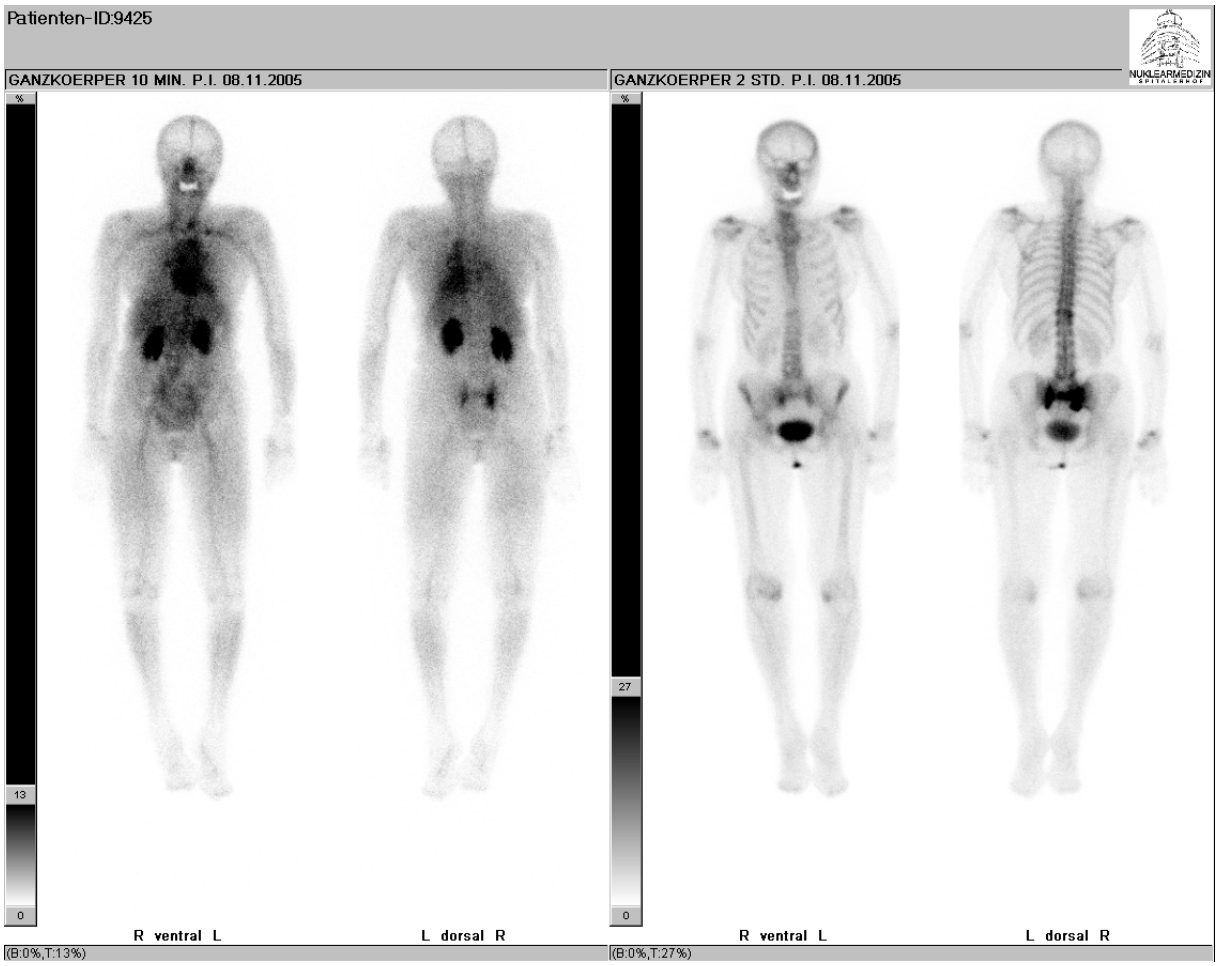


*Abb. 3: Planare Ganzkörperszintigraphie von Patient 194 in anteriorer und posteriorer Sicht.*

Die SPECT-Aufnahmen der gesamten Wirbelsäule in koronarer, transversaler und sagittaler Schnittführung sind in Abbildung 4 und 5 zu sehen. Die überlagerungsfreie Darstellung in SPECT-Technik ermöglicht die planar als unklar klassifizierte Aktivitätsmehranreicherung in Höhe von BWK 12 als sicher benigne zu klassifizieren. Die fraglich benigne Aktivitätsmehranreicherung in der unteren LWS zeigt im koronaren Schnittbild einen bilateralen Befall der kleinen Facettengelenke und gilt somit als sicher benigne.

Die planar beschriebene Mehranreicherungen im Os Sacrum wird mit der SPECT als sicher maligne bestätigt. Somit wird dieser Patient insgesamt planar und mittels SPECT als Patient mit Metastasen bewertet. Auf Läsionenbasis ändert sich jedoch der unklare Befund in BWK 12 zu benigne.

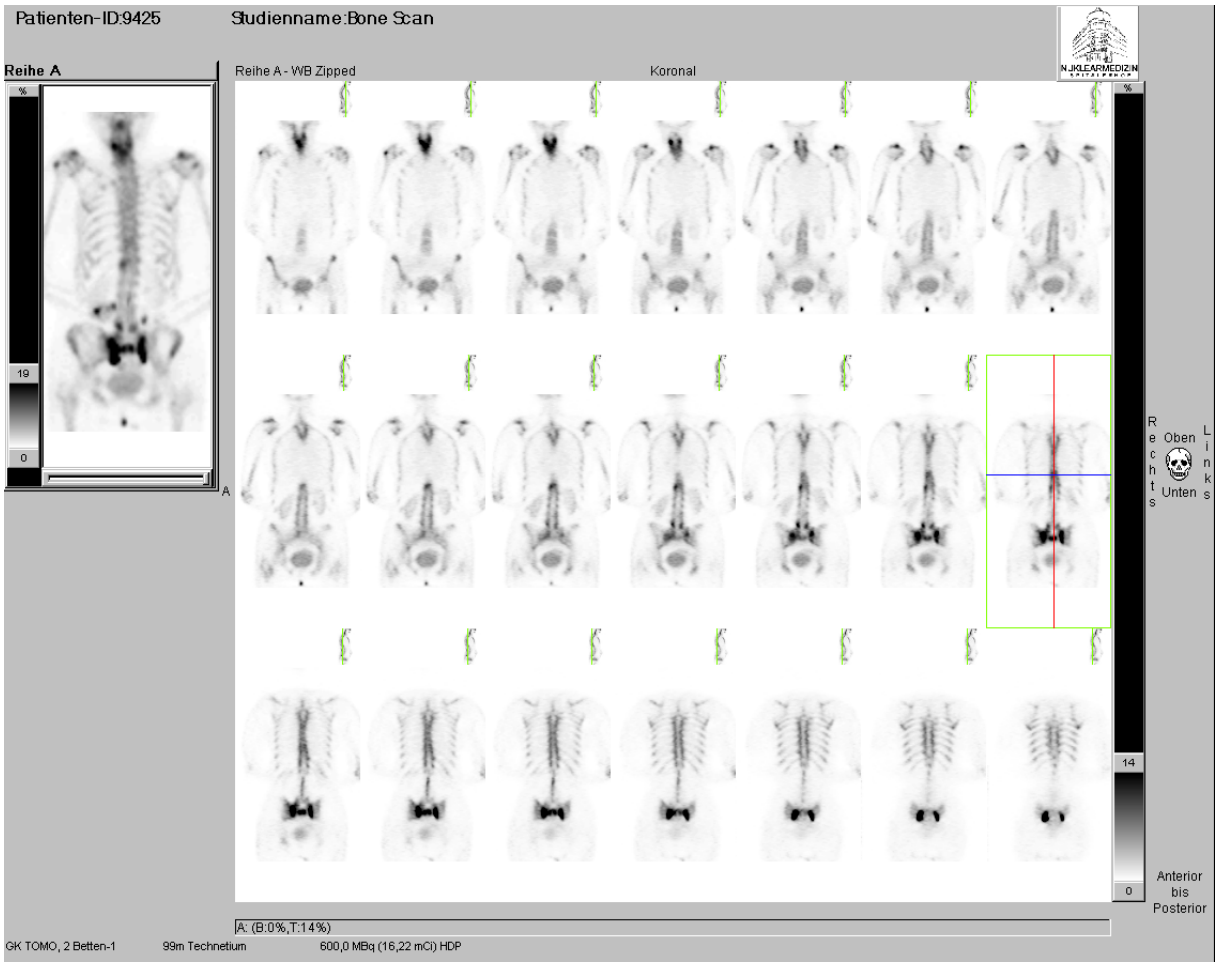


*Abb. 4: SPECT-Aufnahme der gesamten Wirbelsäule einschließlich des Becken in koronarer Schnittführung des Patienten aus Abb. 3.*

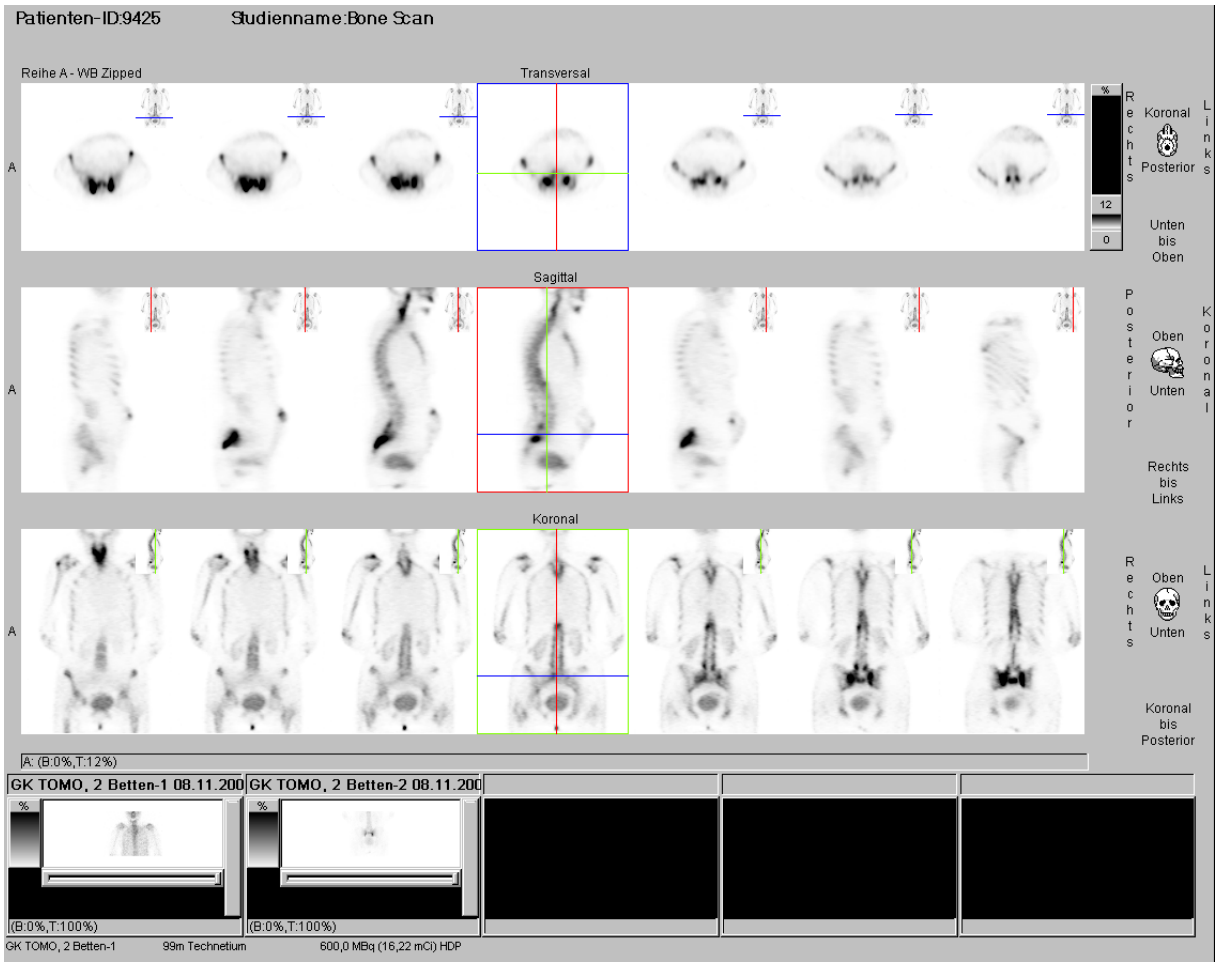


*Abb. 5: SPECT-Aufnahme der gesamten Wirbelsäule einschließlich des Beckens in axialer, sagittaler, koronarer Schnittführung des Patienten aus Abb. 3.*

Beispiel 3: Patientin 40

Eine 66jährige Patientin mit bekanntem Mammakarzinom stellte sich mit neu aufgetretenen Rückenschmerzen zur skelettszintigraphischen Untersuchung vor. Die planare Skelettszintigraphie (Abb. 6) zeigt eine Aktivitätsmehranreicherung in der mittleren und weitere in der unteren LWS, die nicht eindeutig zwischen benigne oder maligne zu differenzieren sind. Erwähnenswert ist, dass eine Differenzierung in planarer Sicht zwischen benigne und maligne durch die pathologische Wirbelsäulenverkrümmung der Patientin zusätzlich erschwert wurde.

Die SPECT zeigt in koronarer Schnittführung in Abbildung 7, dass sich die Aktivitätsanreicherungen auf die lateralen Abschnitte der Wirbelkörper beschränken. Die Beschränkung der Mehranreicherungen auf die lateralen Wirbelkörperabschnitte ist auch in

den transversalen Schnittbildern aus Abbildung 8 zu erkennen, hier scheint die Mehranreicherung auch die Randkontur nach ventral zu überschreiten. Beide Befunde konnten durch die SPECT als sicher benigne dokumentiert werden, da es sich um osteophytäre Abstützungsreaktionen handelt. Somit hat auch hier die SPECT zur Klärung eines planar als unklar bewerteten Befundes beigetragen.

*Abb. 6: Planare Ganzkörperszintigraphie von Patientin 40 in anteriorer und posteriorer Sicht.*

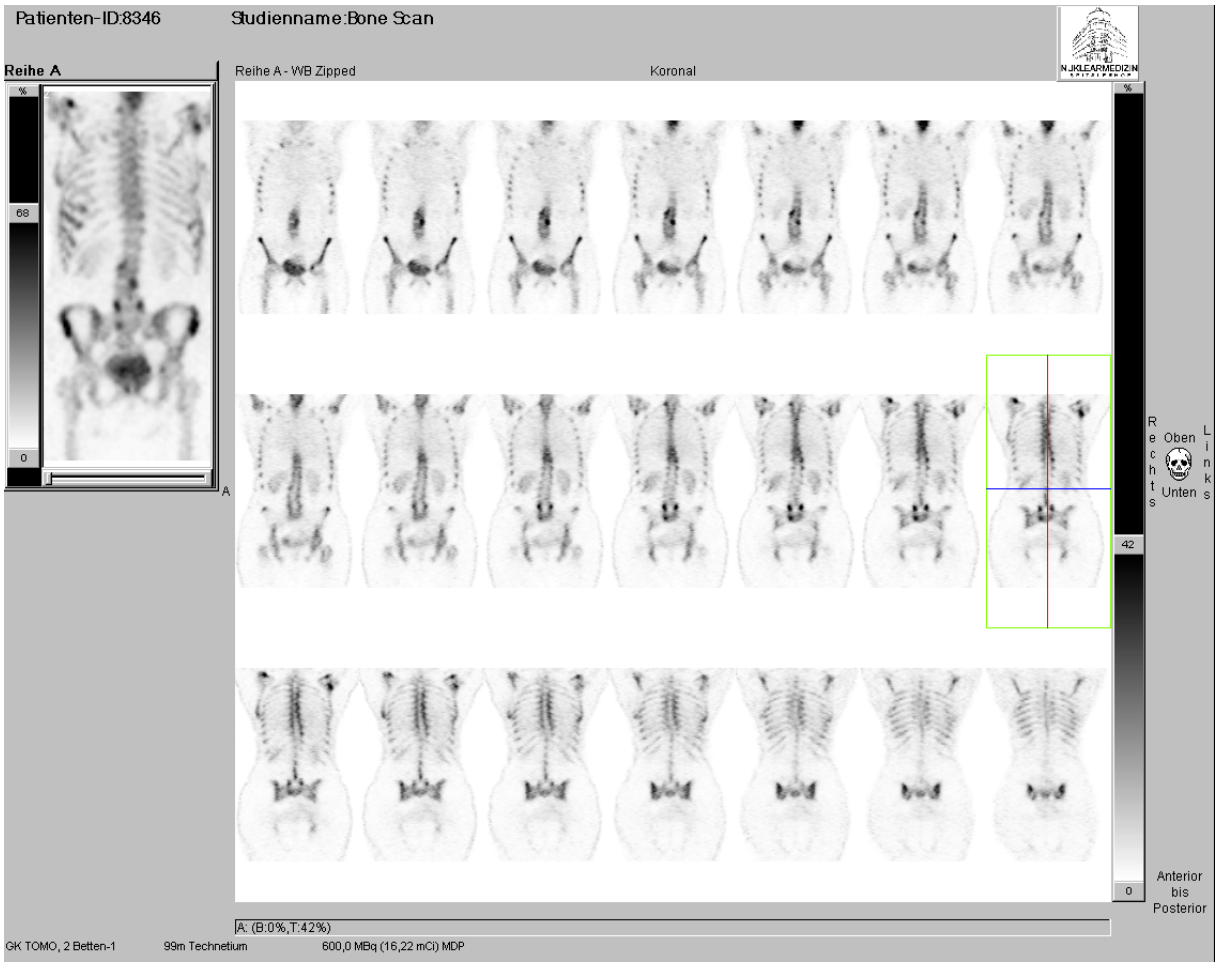


*Abb. 7: SPECT-Aufnahme der gesamten Wirbelsäule einschließlich des Beckens in koronarer Schnittführung derselben Patientin wie aus Abb. 6.*

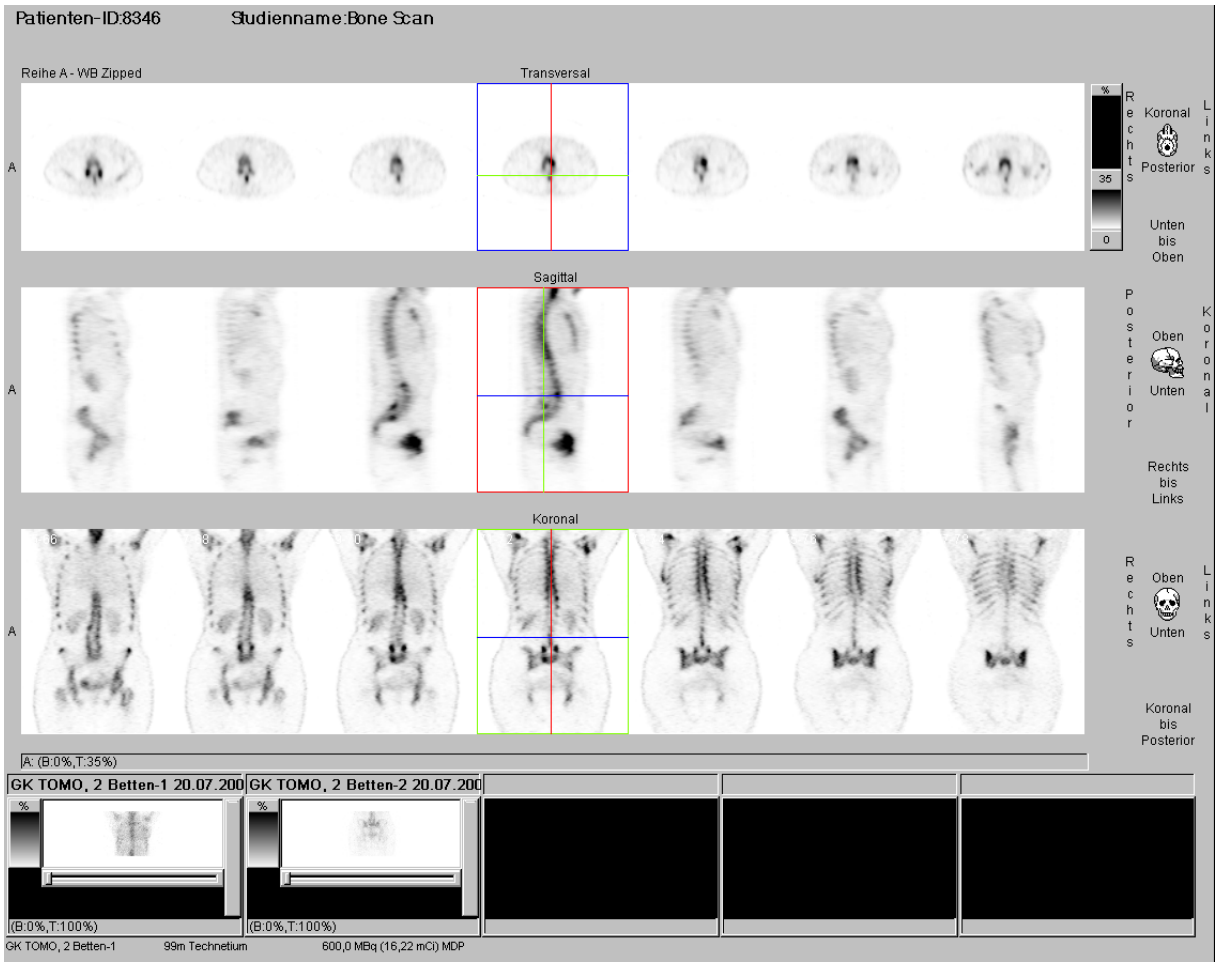


*Abb. 8: SPECT-Aufnahme der gesamten Wirbelsäule einschließlich des Beckens in axialer, sagittaler, koronarer Schnittführung des Patientin wie aus Abb. 6.*

Beispiel 4: Patientin 104

In der Ganzkörperszintigraphie sind deutliche Aktivitätsmehranreicherungen in der BWS, LWS und an der 8. Rippe rechts bei einer 63jährigen Patientin mit Kolonkarzinom zu finden (Abb. 9). Das Anreicherungsmuster in der BWS ist planar zunächst unklar, wogegen der intensive Tracer-Uptake mit Befall des gesamten lumbalen Wirbelkörpers sowie der langstreckige, inhomogener Tracer-Upake an der Rippe als Metastasen anzusehen sind.

Die SPECT-Aufnahmen (Abb. 10 und Abb. 11) zeigen in transversaler Schnittführung einen metastasentypischen Befall des Wirbelkörpers und Pedikels im Bereich der Lendenwirbelsäule. Der erhöhte fokaler Tracer-Uptake der BWS und der Rippenbefund rechts sind in der tomographischen Technik als eindeutig sicher maligne Herde zu erfassen.

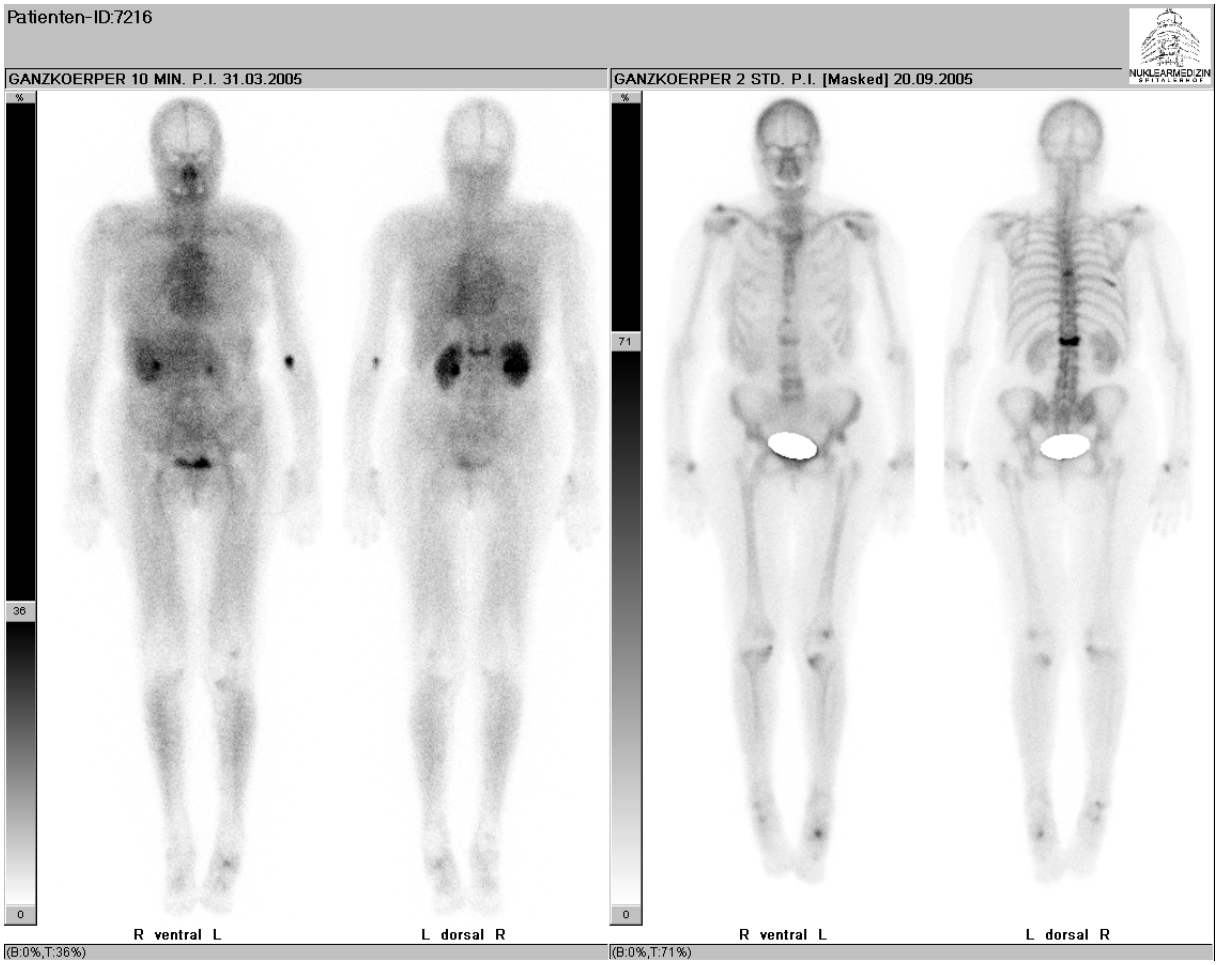


*Abb. 9: Planare Ganzkörperszintigraphie von Patientin 104 in anteriorer und posteriorer Sicht.*

*Abb. 10: SPECT-Aufnahme der gesamten Wirbelsäule einschließlich des Beckens in koronarer Schnittführung derselben Patientin wie aus Abb. 9.*

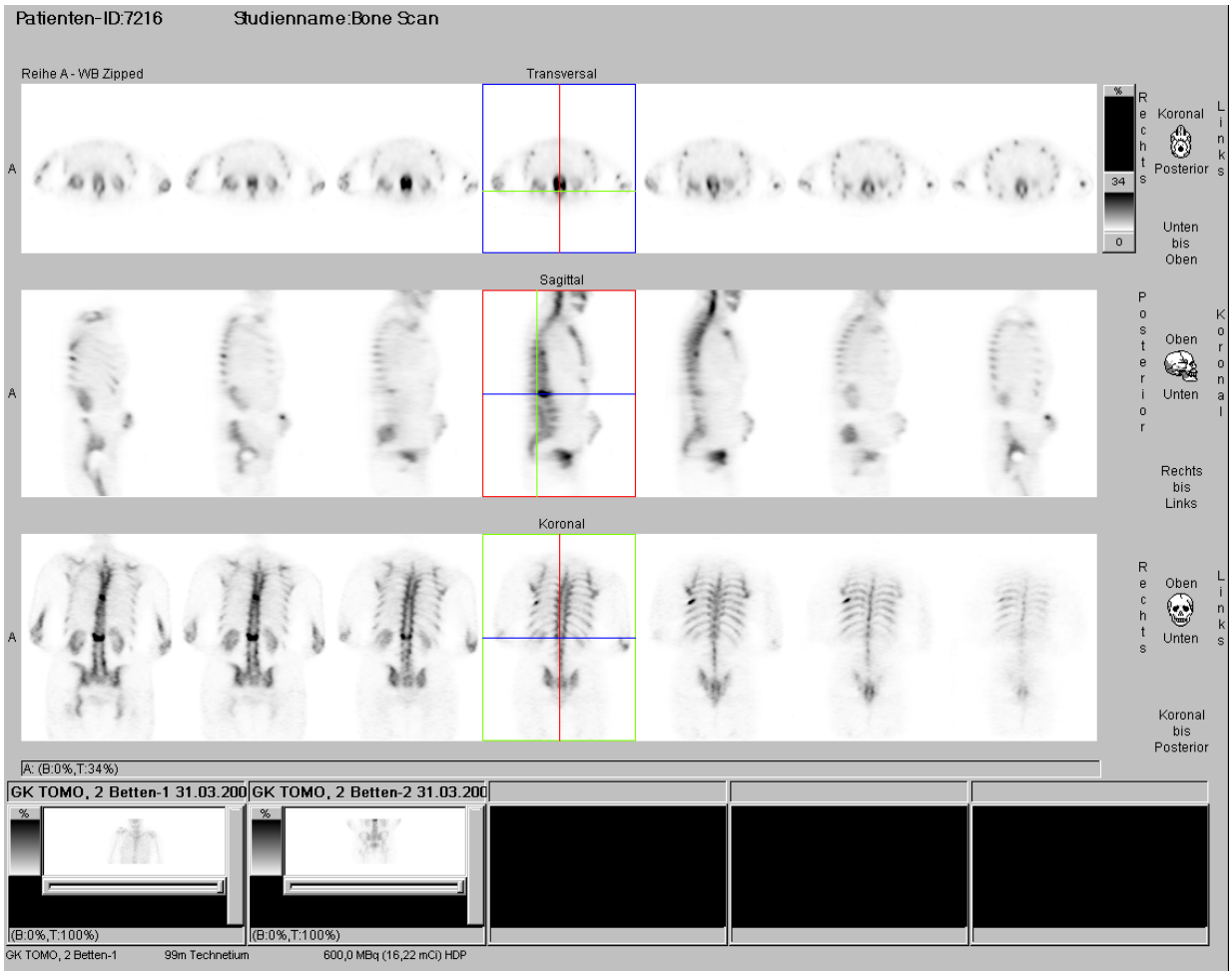


*Abb. 11: SPECT-Aufnahme der gesamten Wirbelsäule einschließlich des Beckens in axialer, sagittaler, koronarer Schnittführung der Patientin wie aus Abb. 9.*

# 3. Ergebnisse

## 3.1. Patientendaten

Es wurden 271 Patienten, darunter 147 Frauen und 124 Männer, im Alter zwischen 17 und 90 Jahren (Altersmittelwert 64 Jahre) untersucht.

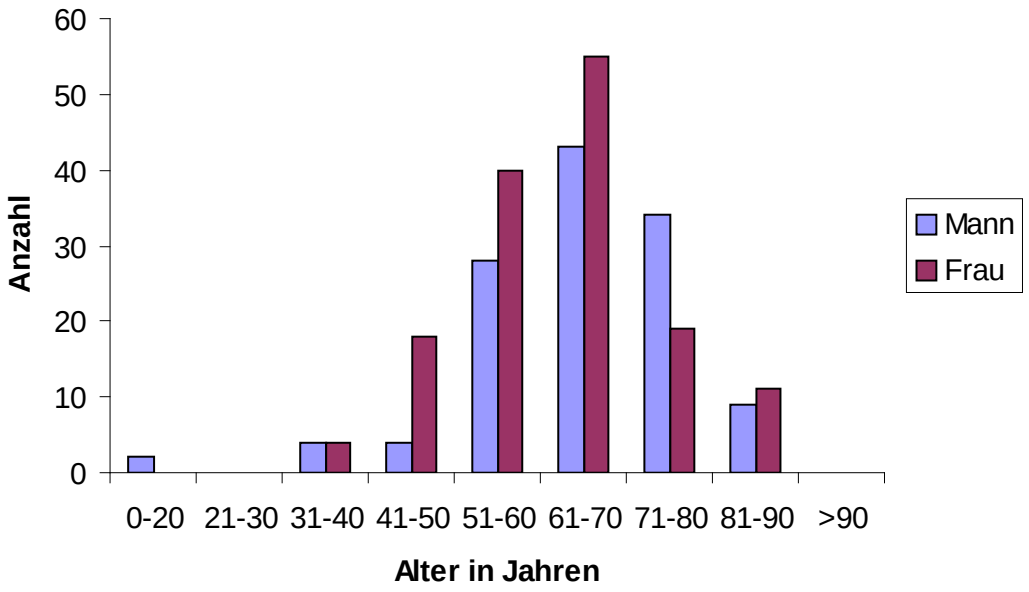


*Abb. 12 Altersverteilung des Patientenkollektivs, n = 271.*

Wie in Abbildung 12 ersichtlich ist, sind besonders Patientinnen und Patienten in den Altersgruppen von 50 bis 80 Jahren betroffen.

Der häufigste Primärtumor war das Mammakarzinom mit 95 Fällen, gefolgt vom Prostatakarzinom mit 67 und dem Bronchialkarzinom mit 18 Fällen. Bei 8 Patienten lag eine zweifache maligne Erkrankung vor. Unter sonstigen Tumoren fanden sich Tumore wie beispielsweise Sarkome (3) oder auch Lymphome (3). Tabelle 1 zeigt die Verteilung der Primärtumoren im Gesamtkollektiv an.

| *Primärtumoren* | *Anzahl* | *%* |
|---|---|---|
| Mammakarzinom | 95 | 35 |
| Prostatakarzinom | 67 | 24 |
| Bronchialkarzinom | 18 | 6 |
| Kolonkarzinom | 15 | 5 |
| Malignes Melanom | 10 | 3 |
| Plattenepithelkarzinom des Mundbodens | 11 | 4 |
| Harnblasenkarzinom | 7 | 2 |
| Nierenzellkarzinom | 7 | 2 |
| Schilddrüsenkarzinom | 5 | 2 |
| Sonstige | 44 | 16 |

*Tab. 1 Zusammenstellung maligner Primärtumore bei 271 Patienten.*

### 3.2. SPECT Befunde auf Läsionenbasis

Insgesamt wurden von 271 Patienten planare und tomographische Skelettszintigramme ausgewertet. 4 Patienten (1,4%) waren zum Untersuchungszeitpunkt bereits multilokulär (> 10 Läsionen) ossär metastasiert. Die multiple ossäre Metastasierung erschwerte die Auswertung nach Anzahl und Lokalisation, so dass diese Patienten bei der Herdanalyse nicht berücksichtigt wurden. Diese Problematik ist beispielhaft in Abbildung 13 und 14 dargestellt worden.

Abbildung 13 zeigt die Ganzkörperszintigraphie in anteriorer und posteriorer Ansicht bei einem 62jährigen Patienten mit Prostatakarzinom. Im Bereich der gesamten Wirbelsäule, in den Rippen, am Becken sowie an beiden Humeri und Femora zeigen sich multiple metastasentypische Mehranreicherungen. Weitere degenerativ bedingte Mehranreicherungen finden sich an den Hand- und Schultergelenken.

Da eine Auswertung bei Patienten mit derart ausgeprägter Metastasierung nur eingeschränkt möglich ist, wurden diese 4 Patienten mit multilokulärer Metastasierung für die Auswertung auf Läsionenbasis ausgeschlossen.

Die SPECT-Untersuchung des Beckens einschließlich der LWS, wie in Abbildung 14 dargestellt ist, bestätigt die beschriebenen Mehranreicherungen. Alle diese Mehranreicherungen sind als ossäre Matastasen zu bewerten.

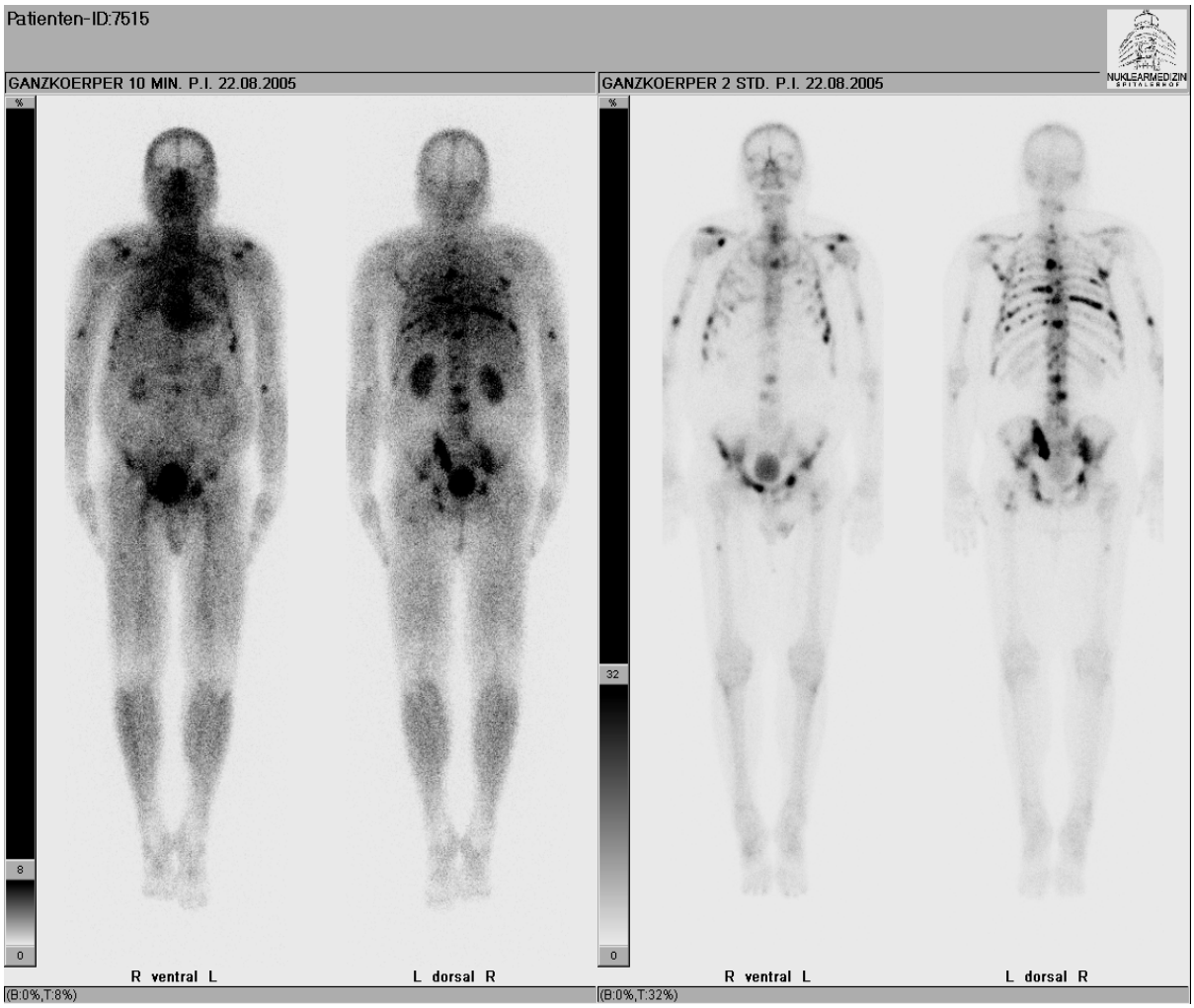


*Abb. 13: Planare Ganzkörperszintigraphie in anteriorer und posteriorer Sicht eines 62jährigen Patienten mit Prostatakarzinom und multipler Metastasierung.*




*Abb. 14: SPECT-Aufnahme des Beckens einschließlich der LWS desselben Patienten aus Abb. 13.*

Bei 27 von 271 Patienten wurde weder in der planaren Skelettszintigraphie noch in der SPECT auffällige Läsionen nachgewiesen. Bei den restlichen 240 Patienten zeigte die SPECT insgesamt 447 Läsionen. Bei 114 der Patienten war nur eine Läsion nachweisbar, bei 7 Patienten waren 2 Läsionen, bei 34 Patienten 3 Läsionen, bei 10 Patienten 4 Läsionen, bei 5 Patienten 5 Läsionen und bei 3 Patienten waren 6 Läsionen nachzuweisen.

Die Mehrzahl der Läsionen (maligne, benigne oder unklar) befand sich in der Wirbelsäule (n = 286, 64,0%) und im Becken (n = 86, 19,2%). Läsionen im Bereich der Rippen (n = 37, 8,3%), der Extremitäten (n = 17, 3,8%) oder im Bereich anderer Skelettabschnitte (n = 21, 4,7%) mittels SPECT waren eher gering. Die anatomische Lokalisation der Läsionen war unabhängig vom Alter der Patienten (Patienten < 64 Jahren und Patienten > 64 Jahren; p = 0,487). Jedoch zeigte sich ein signifikanter Zusammenhang zwischen der Lokalisation und der Tumorart (p = 0,013). Am häufigsten waren Läsionen im Bereich der Wirbelsäule bei

Patienten mit Mammakarzinom mit einer Häufigkeit von 72,8% zu finden im Vergleich zu 58,6% bei anderen Tumoren, wobei Läsionen im Bereich des Beckens gehäuft bei Patienten mit kolorektalem Karzinom in 29,7% vorkamen gegenüber 18,3% bei anderen Tumoren.

In der SPECT-Aufnahme wurden 253 (56,6%) von 447 Läsionen als benigne und 167 (37,4%) als maligne klassifiziert. Nur 27 (6,0%) Läsionen konnten mittels SPECT nicht eindeutig geklärt werden, diesen blieben als unklar eingestuft.

61% der benigne Läsionen waren bei den älteren Patienten (> 64 Jahren) zu sehen im Vergleich zu den jüngeren Patienten (< 64 Jahren) mit 51,9%. Die Anzahl der unklaren Läsionen war in beiden Altersgruppen annähernd gleich, 6,5% der > 64 Jahren und 5,6% der < 64 Jahren.

Es zeigte sich kein Zusammenhang zwischen der Läsion und der zugrundeliegenden Erkrankung ($p = 0,456$). Jedoch zeigte sich ein signifikanter Zusammenhang zwischen der anatomischen Lokalisation und der Art der Läsion ($p < 0,0005$). Läsionen im Bereich der Wirbelsäule wurden überwiegend als benigne klassifiziert (72,0%) im Vergleich zu anderen Skelettabschnitten (29,2%). Dieser Zusammenhang ist in Tabelle 2 dargestellt. Im Bereich des Beckens ließ sich die höchste Anzahl der malignen Läsionen (67,4%) nachweisen. Die Mehrzahl der als unklar klassifizierten Läsionen (24,3%) wurde in den Rippen dargestellt im Vergleich zu anderen Lokalisationen (4,4%).

| | | | ***Wirbelsäule*** | ***Becken*** | ***Extremitäten*** | ***Rippen*** | ***Sonstige*** | ***Gesamt*** |
|---|---|---|---|---|---|---|---|---|
| ***SPECT*** | ***benigne*** | ***Anzahl*** | 206 | 21 | 8 | 11 | 7 | 253 |
| | | ***Prozent*** | 72.0% | 24.4% | 47.1% | 29.7% | 33.3% | 56.6% |
| | ***unklar*** | ***Anzahl*** | 6 | 7 | 2 | 9 | 3 | 27 |
| | | ***Prozent*** | 2.1% | 8.1% | 11.8% | 24.3% | 14.3% | 6.0% |
| | ***maligne*** | ***Anzahl*** | 74 | 58 | 7 | 17 | 11 | 167 |
| | | ***Prozent*** | 25.9% | 67.4% | 41.2% | 45.9% | 52.4% | 37.4% |
| ***Gesamt*** | | ***Anzahl*** | 286 | 86 | 17 | 37 | 21 | 447 |
| | | ***Prozent*** | 100.0% | 100.0% | 100.0% | 100.0% | 100.0% | 100.0% |

*Tab. 2 Übersicht der Läsionen bezüglich ihrer anatomischen Lokalisation in der SPECT.*

### 3.3. Vergleich der planaren und SPECT Befunde auf Läsionenbasis

Die Tabelle 3 gibt die planaren Befunde im Vergleich zu den SPECT Befunden wieder. Auf Läsionenbasis korrelieren die planarszintigraphisch nachgewiesene Herde annährend mit den SPECT Befunden. Dennoch zeigte sich bei der Gegenüberstellung der planaren und tomographischen Befunde in 149 (33,3%) der insgesamt 447 Läsionen eine Nichtübereinstimmung.

Die planare Skelettszintigraphie konnte 19 (4,3%) der insgesamt 447 Läsionen nicht erfassen. Dreizehn dieser Läsionen konnten durch den Einsatz der SPECT als benigne und sechs als maligne klassifiziert werden. Die Mehrzahl der planarszintigraphisch nicht nachgewiesenen Herde waren eher bei jüngeren als bei älteren Patienten (6% <64 Jahre vgl. 2,6% >64 Jahre; p = 0,073), sowie signifikanterweise bei Patienten mit Bronchialkarzinom im Vergleich zu anderen Tumorarten (12,1% vgl. 3,6%; p = 0,032), zu finden. Im Weiteren befand sich die Mehrzahl der planarszintigraphisch vermissten Läsionen im Bereich der Wirbelsäule (5,6%) im Gegensatz zum Becken (1,2%), der Rippen (2,7%) oder der sonstigen Skelettabschnitte (4,8%). Hier zeigte sich kein signifikanter Unterschied bezüglich der Lokalisation (p = 0,371). Die statistische Aussagekraft dieser Analyse ist jedoch durch die geringe Anzahl der planarszintigraphisch vermissten Läsionen begrenzt.

Alle in der planaren Skelettszintigraphie nachgewiesenen Mehr- bzw. Minderbelegungen konnten ebenfalls in der SPECT identifiziert werden.

138 Läsionen konnten planar nicht eindeutig klassifiziert werden, erst durch die SPECT gelang eine Zuordnung in benigne (n = 65) und in maligne (n = 49) bei der Mehrheit der Fälle. Bei 24 (17,4%) von 138 der planar unklaren Läsionen war eine Klassifizierung trotz des Einsatzes der SPECT nicht möglich, der Befund blieb unklar.

| | | SPECT | | | |
|---|---|---|---|---|---|
| | | ***benigne*** | ***unklar*** | ***maligne*** | ***Gesamt*** |
| ***Planar*** | ***nicht entdeckt*** | 13 | 0 | 6 | 19 |
| | ***benigne*** | 169 | 2 | 7 | 178 |
| | ***unklar*** | 65 | 24 | 49 | 138 |
| | ***maligne*** | 6 | 1 | 105 | 112 |
| ***Gesamt*** | | 253 | 27 | 167 | 447 |

*Tab. 3 Übersicht über die Bewertung der Läsionen in der planaren Skelettszintigraphie im Vergleich zur SPECT auf Läsionenbasis.*

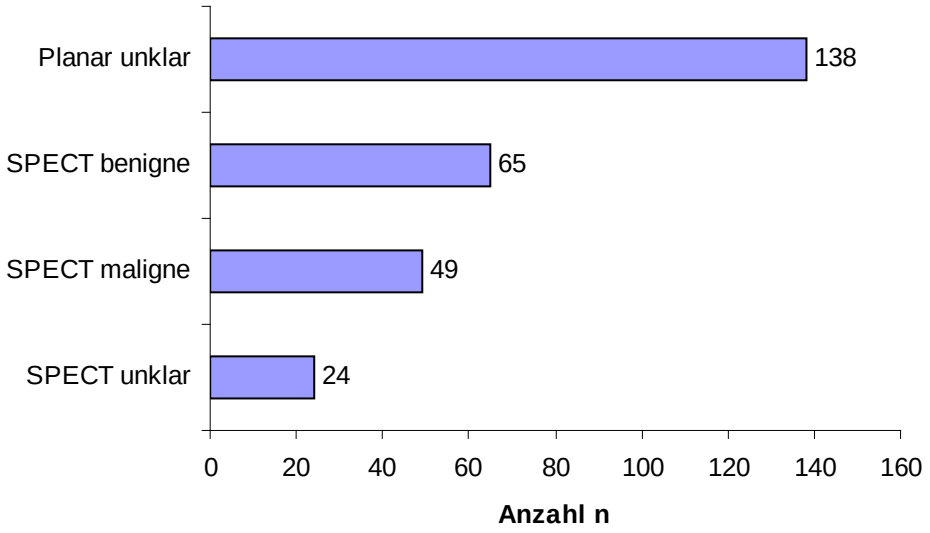


*Abb. 15: Klassifizierung der planar als unklar eingestuften Befunde mittels SPECT (n = 138).*

Planar als unklar bewertete Läsionen waren unabhängig vom Alter (p = 0,337) und auch von der Tumorart (p = 0,339). Es war jedoch eine signifikante Abhängigkeit von der anatomischen Lokalisation zu verzeichnen (p = 0,015). Läsionen im Bereich der Extremitäten, der Rippen oder im Bereich der übrigen Skelettabschnitte wurden häufiger als unklar in der planaren Szintigraphie klassifiziert als diejenigen Läsionen im Bereich der Wirbelsäule oder im Becken (Siehe Tabelle 4).

Planar unklare Befunde wurden mittels SPECT im Bereich der Wirbelsäule überwiegend als benigne (62,7%) und im Bereich des Beckens als maligne (53,6%) eingestuft. Die restlichen unklaren Befunde, die auch nicht mittels SPECT zu beurteilen waren, stellten sich zu einem geringen Anteil in der Wirbelsäule (6,7%) und zu einem Großteil in den Rippen (56,3%) dar.

Neun der als benigne klassifizierten Läsionen in der planaren Szintigraphie (Tab. 3) führten durch die SPECT zu einem Upstaging zu unklar (n = 2) und zu maligne (n = 7), und bei 7 der malignen Läsionen erfolgte ein Downstaging zu unklar (n = 1) und zu benigne (n = 6). Als benigne klassifizierte Läsionen in der planaren Szintigraphie, bei denen es zu einem Upstaging kam, waren überwiegend im Becken (23,5%) nachzuweisen. Es konnte keine Korrelation zwischen dem Upstaging und dem Patientenalter oder der Tumorart festgestellt werden (jeweils $p > 0,1$).

Ebenso wenig bestand eine Korrelation zwischen dem Downstaging und dem Patientenalter bzw. der Tumorart.

| | | ***Wirbelsäule*** | ***Becken*** | ***Extremitäten*** | ***Rippen*** | ***Sonstige*** | ***Gesamt*** |
|---|---|---|---|---|---|---|---|
| ***planar als andere*** | ***Anzahl*** | 211 | 58 | 9 | 21 | 10 | 309 |
| ***unklar*** | ***Prozent*** | 73.8% | 67.4% | 52.9% | 56.8% | 47.6% | 69.1% |
| ***eingestufte unklar*** | ***Anzahl*** | 75 | 28 | 8 | 16 | 11 | 138 |
| ***Läsionen*** | ***Prozent*** | 26.2% | 32.6% | 47.1% | 43.2% | 52.4% | 30.9% |
| ***Gesamt*** | ***Anzahl*** | 286 | 86 | 17 | 37 | 21 | 447 |
| | ***Prozent*** | 100.0% | 100.0% | 100.0% | 100.0% | 100.0% | 100.0% |

*Tab. 4 Planar als unklar klassifizierte Läsionen in Bezug zur anatomischen Lokalisation.*

### 3.4. SPECT Befunde auf Patientenbasis

Bei 160 (59%) der 271 SPECT-Aufnahmen stellte sich die Diagnose „Keine Metastase“, bei 95 (35,1%) lagen Metastasen vor und bei 16 (5,9%) der Patienten blieb die Diagnose unklar.

### 3.5. Vergleich der planaren und SPECT Befunde auf Patientenbasis

Die Tabelle 5 gibt die planaren Befunde im Vergleich zu den SPECT Befunden wieder. Auf Patientenbasis korrelierten die planarszintigraphisch nachgewiesene Herde gut mit den SPECT Befunden (p = 0,0005).

Es lag eine Nichtübereinstimmung zwischen der planaren Skelettszintigraphie und SPECT bei 72 (26,6%) der 271 Patienten vor. Diese Nichtübereinstimmung zwischen beiden Verfahren ist naturgemäß geringer auf Patienten- als auf Läsionenbasis (33,3%). Im Weiteren zeigte sich weder eine Abhängigkeit in der Übereinstimmung zwischen planar und SPECT bezüglich des Patientenalters (p = 0.713) noch der Tumorart (p = 0,264).

Die Mehrzahl der unstimmigen Befunde wurde in der planaren Skelettszintigraphie als unklar (n = 76) klassifiziert, wobei diese mittels der SPECT genauer geklärt werden konnten in „Keine Metastasen“ (n = 42, 55,3%) sowie in Metastasen (n = 20, 26,3%). Bei 14 (18,4%) der 76 Patienten war eine eindeutige Beurteilung auch mittels der SPECT nicht möglich.

Durch den Einsatz der SPECT kam es zu einer Änderung der Diagnose bei 10 Patienten (3,7%), bei denen planarszintigraphisch das Vorliegen einer Metastase oder „Keine Metastase“ diagnostiziert wurde. Bei 7 der planarszintigraphisch als metastasenfrei klassifizierten Patienten erfolgte mittels SPECT ein Upstaging zu Metastasen (n = 5) oder zu unklar (n = 2). Und 3 Patienten, bei denen planarszintigraphisch Metastasen diagnostiziert wurden, wurden mittels SPECT abgestuft zu „Keine Metastase“. Das Up- und das Downstaging zeigte keine signifikante Korrelation zum Patientenalter und auch nicht zur Tumorart. Die statistische Aussagekraft ist auch in dieser Untersuchung durch die geringe Anzahl der Fälle begrenzt.

| | | SPECT | | | |
|---|---|---|---|---|---|
| | | ***Keine Metastase*** | ***unklar*** | ***Metastase*** | ***Gesamt*** |
| ***Planar*** | ***Keine Metastase*** | 115 | 2 | 5 | 122 |
| | ***unklar*** | 42 | 14 | 20 | 76 |
| | ***Metastase*** | 3 | 0 | 70 | 73 |
| ***Gesamt*** | | 160 | 16 | 95 | 271 |

*Tab. 5 Übersicht über die Bewertung der Läsionen in der planaren Skelettszintigraphie im Vergleich zur SPECT auf Patientenbasis.*

# 4. Diskussion

## 4.1. Übersicht

Den bildgebenden Verfahren kommt beim Nachweis bzw. Ausschluss von Skelettmetastasen bei Malignompatienten eine enorme Bedeutung zu, da eine frühe Diagnostik nicht nur bei der Wahl einer angemessenen Therapie entscheidend, sondern auch von prognostischer Bedeutung ist. Die klinische Verfügbarkeit, die Kosteneffektivität und die zu erwartende Effizienz des diagnostischen Bildverfahrens sind entscheidende Kriterien bei der Frage, welches das beste Verfahren für das Screening von Skelettmetastasen ist. Mit zunehmendem Fortschritt im Bereich der nuklearmedizinisch-radiologischen Bildmodalitäten erreichen moderne Schnittbildverfahren wie SPECT, PET, CT, MRT und insbesondere fusionierte Systeme wie SPECT/CT und PET/CT eine immer höhere diagnostische Genauigkeit. Zur Zeit ist ein neuer Trend bei der Suche nach einer Alternative zur Skelettszintigraphie bei der Diagnostik von Skelettmetastasen zu erkennen. Die Vorstellung, MRT und PET-CT werden das diagnostische Vorgehen beim Ganzkörper-Screening von Malignompatienten zukünftig verändern, gewinnt durch neuere Studienergebnisse immer mehr an Attraktivität. Nichtsdestotrotz sah Theissen et al. 1994 in einer Vergleichsstudie von MRT und planarer Skelettszintigraphie bei der Diagnostik von Skelettmetastasen die planare Skelettszintigraphie als Screeningmethode für ausreichend an. Die Arbeitsgruppe von Theissen et al. 1994 stellte in einer prospektiven Vergleichsstudie von Magnetresonanztomographie und planarer Skelettszintigraphie fest, dass bei 94% der untersuchten 102 Patienten weder szintigraphisch noch kernspintomographisch metastasentypische Herde im Bereich der Wirbelsäule, Becken und Femora gezeigt werden konnten und sprachen somit der planaren Skelettszintigraphie beim Ausschluss von Skelettmetastasen einen positiven prädiktiven Wert von 94% zu. Daher ist es verständlich, dass nach wie vor in der klinischen Praxis die planare Skelettszintigraphie bei der Suche nach Skelettmetastasen auch heute noch als Routineverfahren eingesetzt wird. Dies hat die planare Skelettszintigraphie aber nicht nur ihrer hohen Nachweisempfindlichkeit für Skelettmetastasen, sondern auch ihrer weiten und schnellen Verfügbarkeit sowie ihrer Kosteneffektivität zu verdanken. Ein weiterer entscheidender Punkt ist nach wie vor die eingeschränkte Verfügbarkeit alternativer Verfahren wie der Ganzkörper-MRT sowie noch ausgeprägter die limitierte Verfügbarkeit von fusionierten Systemen wie SPECT/CT oder PET/CT. Allerdings stehen heutzutage

prinzipiell in jeder nuklearmedizinischen Abteilung oder Praxis SPECT-fähige Ganzkörpergammakameras, die zusätzlich zu den planaren Ganzkörperaufnahmen jederzeit tomographische Schnittbilder erlauben.
Verschiedene Arbeiten weisen auf eine höhere Sensitivität und Spezifität der SPECT in der Erfassung von Wirbelsäulenläsionen im Vergleich zur planaren Skelettszintigraphie hin und erachten dieses Verfahren als eine optimale Zusatzuntersuchung zur planaren Skelettszintigraphie. Zudem erlaubt die SPECT durch ihre dreidimensionale Darstellung den Vergleich zu anderen tomographischen Bildmodalitäten wie MRT und CT (Han et al. 1998, Gates 1998, Savelli et al. 2000, Ghanem et al. 2005).

Es stellte sich für uns die Frage, ob der grundsätzliche Einsatz der SPECT zusätzlich zur planaren Skelettszintigraphie als eine sinnvolle Alternative bei allen Patienten mit Tumorerkrankungen anzusehen ist. Die SPECT ist pro Bettposition von 40 cm Gesichtsfeld mit einem zeitlichen Mehraufwand von etwa 25-30 min verbunden. Zur eindeutigen Beurteilung der gesamten Wirbelsäule reicht eine einzelne SPECT-Aufnahme nicht aus, sodass 2 oder 3 Bettposition zur Erfassung der gesamten Wirbelsäule einschließlich des Beckens benötigt werden. Die längere Untersuchungszeit kann die Patientencompliance erheblich reduzieren, die von vornherein bei älteren und multimorbiden Patienten beeinträchtigt ist, und so zu zusätzlichen Bewegungsartefakten führen. Außerdem bedeutet der Zeitverlust einen geringeren Patientendurchsatz an der Gammakamera mit ökonomischen Folgen für den Betrieb. Die gegenwärtige Literatur macht leider keine Angaben über die ökonomischen und zeitlichen Auswirkungen bei der routinemäßigen Durchführung der SPECT zur Diagnostik von Skelettmetastasen. Auch wir konnten dieser Frage nicht weiter nachgehen, da es zum Einen nicht unser Ziel war und zum Anderen den Rahmen unserer Arbeit sprengen würde. Nur möchten wir an dieser Stelle an die Bedeutung des zeitlich-ökonomischen Faktors und die Auswirkungen auf den Routinebetrieb hinweisen. Der hohe Zeitaufwand der SPECT sowie die Mehrkosten lassen sich also nur durch eine gesicherte Verbesserung der klinischen Aussagekraft rechtfertigen.

In der Vergangenheit haben diverse Autoren die Stellung der SPECT und der planaren Skelettszintigraphie bei der Detektion von ossären Läsionen untersucht. Dabei wurde die Wertigkeit beider Verfahren kontrovers beurteilt. Ein direkter Vergleich der planaren Skelettszintigraphie und der SPECT in der Diagnostik von ossären Läsionen anhand eines

ausreichend großen Patientenkollektivs ist in dieser Form in der uns bekannten Literatur zum gegenwärtigen Zeitpunkt noch nicht beschrieben worden.
Han et al. 1998 verglichen die SPECT und die planare Skelettszintigraphie bei 174 Patienten mit klinisch bekannten Rückenschmerzen, von denen 96 eine maligne Diagnose und 76 keine maligne Diagnose aufwiesen. Sie entdeckten mittels SPECT 20% mehr Läsionen im Bereich der thoracolumbalen Wirbelsäule, die alle mit der planaren Skelettszintigraphie nicht zu sehen waren. Sie gaben für die SPECT eine Sensitivität von 87%, eine Spezifität von 91%, einen positiven prädiktiven Wert von 82% und einen negativen prädiktiven Wert von 94% an. Die planare Skelettszintigraphie zeigte eine Sensitivität von 74%, eine Spezifität von 81%, einen positiven prädiktiven Wert von 64% und einen negativen prädiktiven Wert von 88%. Han et al. 1998 empfahlen daher die Durchführung der SPECT bei unklaren planaren Befunden sowie bei allen Patienten mit Rückenschmerzen mit einem unauffälligen Szintigramm.

Ein vergleichbares Ergebnis präsentierten Even-Sapir et al. 2006. Diese Arbeitsgruppe fand eine Sensitivität, Spezifität, positiven und negativen prädiktiven Wert für die SPECT von 92%, 82%, 86% bzw. 90% und für die planare Skelettszintigraphie von 70%, 57%, 64% bzw. 55%. Untersucht wurden ausschließlich 44 Hochrisikopatienten mit Prostatakarzinom. Auf die Sensitivität scheint somit die Ursache einer Läsion, benigne oder maligne, sowohl in der planaren Szintigraphie als auch der SPECT keinen nennenswerten Einfluss zu haben.

Gratz et al. 2008 untersuchten in einer Studie 99 Patienten mit bekannter maligner Erkrankung, bei denen sie mittels SPECT 133 von 145 gesicherten Läsionen im Bereich der Wirbelsäule entdeckten, wobei die planare Skelettszintigraphie nur 99 von diesen nachwies. Dies entsprach 25,6% weniger Läsionen im Vergleich zu SPECT.

Auch in der Arbeit von Sedonja et al. 1999 wurden planare Skelettszintigramme und SPECT-Aufnahmen bei 37 Patienten mit Rückenschmerzen ohne bekannte Tumorerkrankung und bei 38 Patienten mit bekanntem Malignom durchgeführt. Die SPECT zeigte wiederum mehr Skelettmetastasen als die planare Skelettszintigraphie, 91% versus 66%. In dieser Studie wies die planare Skelettszintigraphie 27,5% weniger Läsionen nach als die SPECT.

Eine andere Studie berichtete, dass die planare Skelettszintigraphie 26 (37,0%) von 71 Wirbelsäulenläsionen bei 29 Patienten mit maligner Erkrankung nicht erkannte, wobei die Mehrzahl der Läsionen benigne Herde darstellten (Bushnell et al. 1995). Leider wurde in keiner der bisher angeführten Studien angegeben, ob die in der SPECT zusätzlich entdeckten Läsionen einen Einfluss auf die Gesamtdiagnose oder auf die Therapie der Patienten ausübten.

Diagnostische Schwierigkeiten bereiten insbesondere Herde im Bereich komplex aufgebauter Skelettabschnitte wie Wirbelsäule und Becken, die in einer Studie von Schirrmeister et al. 1999 planarszintigraphisch mit einer Sensitivität von nur 40% erfasst werden konnten. Läsionen in überlagerungsfreien Skelettabschnitten wie Rippen, Schädel und Extremitäten konnten in derselben Studie dagegen mit einer Sensitivität von 90% erfasst werden. Die Fähigkeit der exakten Abgrenzung und der Ausdehnung einer ossären Läsion mittels SPECT stellt eine wichtige Zusatzinformation bei der Differenzierung einer Läsion als benigne oder maligne Läsion dar. Die diagnostische Spezifität der planaren Skelettszintigraphie bezüglich benigner und maligner Befunde kann durch den Einsatz der SPECT gesteigert werden.

Sedonja et al. 1999 nutzten das Anreicherungsmuster des Tracer-Uptakes sowie die präzise Lokalisationsangabe, um zwischen maligne und benigne eindeutig differenzieren zu können. Delpassand et al. 1994 wiesen ebenfalls auf die Nützlichkeit der SPECT bei der differentialdiagnostischen Beurteilung der Genese einer Läsion hin. In einer Studie von Even-Sapir et al. aus dem Jahr 1993 ist durch den Einsatz der SPECT ein entscheidender Informationsgewinn zur differentialdiagnostischen Charakterisierung von Befunden erzielt worden. Der Informationsgewinn beruhte hauptsächlich auf dem Nachweis spezifischer Befallmuster der betroffenen Wirbelkörper. Der Befall von Wirbelkörper mit Pedikel wurde in der Studie von Even-Sapir et al. 1993 mit einem positiv prädiktiven Wert von 83% für Skelettmetastasen angegeben. Reinartz et al. 2000 dokumentierten eine Metastasenwahrscheinlichkeit von 87% für Läsionen im Bereich der Pedikel. Sowohl für Delpassand als auch für Even-Sapir zählte der Pedikelbefall als ein sicheres Zeichen der Metastasierung, wogegen ein erhöhter Tracer-Uptake im Wirbelkörper ohne Involvierung des Pedikels als benigne charakterisiert wurde. Der bevorzugte Befall der dorsalen Wirbelkörperabschnitte ist aufgrund der hämatogenen Ausbreitung der Tumorzellen über die klappenlosen Venen des Vertebralvenensystems zu erklären (Batson 1981). Einen weiteren Beitrag leistet die SPECT beim Nachweis von sogenannten „cold lesions“, also

Minderbelegungen, die durch metastatische Knochendestruktion ohne reaktive Knochenneubildung entstehen. Sie sind Ausdruck osteolytischer Metastasen, wie sie häufig beim Mamma- und Schilddrüsenkarzinom vorzufinden sind. Durch ihre fehlende Aktivitätsmehrbelegung können diese häufig in der planaren Szintigraphie übersehen werden, insbesondere bei reinen Osteolysen ohne reaktive Knochenumbauprozesse in den Randzonen.

### 4.2. Diskussion der Ergebnisse

Bei der Läsionen-Analyse unterschieden sich die SPECT-Befunde in 33,3% von den planar szintigraphischen Befunden. Die Mehrzahl dieser unstimmigen Befunde wurde planar als unklar definiert und konnte mittels der SPECT entweder als benigne (14,5%) oder maligne (11,0%) klassifiziert werden. Demzufolge trug die SPECT wesentlich zur Klärung von planar als unklar beschriebenen Läsionen bei.

In unserer Studie zeigte die SPECT insgesamt nur 4,3% mehr Läsionen als die planare Skelettszintigraphie (447 Läsionen versus 428 Läsionen). Unsere Ergebnisse liefern somit keinen Anhalt für eine grundsätzliche Überlegenheit der SPECT gegenüber der planaren Skelettszintigraphie hinsichtlich der Sensitivität. Dies ist in Übereinstimmung mit einer Studie von Reinartz et al. 2000, die ebenfalls eine nur gering höhere Sensitivität von 4,5% für die SPECT bei 93 Patienten zeigte. 54 der 93 Patienten hatten eine histopathologisch gesicherte maligne Erkrankung. Bei 30 Patienten gab es keinen Anhalt für eine maligne Erkrankung und die übrigen 9 Patienten der Studie galten als verdächtig maligne.
Eine weitere Studie von Yueh et al. 1996 kam ebenfalls zu dem Ergebnis, dass eine erhöhte Anzahl von Läsionen im Bereich der Lendenwirbelsäule durch die SPECT nur in 4,8% bei 72 Patienten beobachtet wurde.

In einer großen Zahl von Studien (Bushnell et al. 1995, Delpassand et al. 1995, Han et al. 1998, Sedonja et al. 1999, Schirrmeister et al. 1999, Schirrmeister et al. 2001, Even-Sapir et al. 2006, Gratz et al. 2008) mit signifikant besseren SPECT-Ergebnissen wurde selten an einem ausreichend großen Kollektiv die planare Skelettszintigraphie mit der SPECT verglichen, meistens betrug die Fallzahl deutlich unter 100 Patienten. Unsere Studie dagegen erfolgte an unselektierten Patienten mit bekanntem Tumorleiden mit einer Fallzahl von über 271 Patienten.

In der vorliegenden Studie zeigte die SPECT bei der Patienten-Analyse gleichwertige Ergebnisse wie bei der Läsionen-Analyse. Beim Staging der Patienten lag eine Nicht-übereinstimmung in 26,6% der 271 Patienten zwischen der SPECT und der planaren Skelettszintigraphie vor. Die Mehrzahl dieser unstimmigen Fälle wurde planar als unklar beschrieben. Durch den Einsatz der SPECT konnte bei diesen Patienten in 15,5% die Diagnose „Keine Metastasen“ oder in 7,4% die Diagnose „Metastasen“ vergeben werden, nur bei 27 Patienten blieb die Diagnose unklar.

Ein Nachteil der planaren Skelettszintigraphie in unserer Studie war die Klassifizierung von insgesamt 138 Befunden als unklar. Hier zeigte sich die SPECT gegenüber der planaren Skelettszintigraphie deutlich überlegen. Sie ermöglichte nicht nur die exakte Lokalisationsbestimmung von Läsionen, wie bereits aus vorherigen Studien bekannt ist, sondern konnte auch 82% der planar unklaren Befunde eindeutig als benigne oder maligne zuordnen. Der Zugewinn durch Up- oder Downstaging der Patienten also eine Änderung der Diagnose mittels SPECT von „Metastasen“ zu „Keine Metastasen“ oder von „Keine Metastasen“ zu „Metastasen“ war gering (2,6% zu 1,1%). Dies rechtfertigt in keiner Weise die Durchführung der SPECT generell bei allen Malignompatienten. Jedoch erlaubt die dreidimensionale Darstellung und die verbesserte Lokalisation von Wirbelsäulenläsionen, die SPECT als sinnvolle und notwendige Ergänzung zur Abklärung von planar unklaren Befunden einzusetzen.

In einer retrospektiven Studie verglich Elmanadi et al. 2008 die planare Skelettszintigraphie mit der SPECT bei 119 Patienten mit verschiedenen malignen Tumoren. Die SPECT verminderte die Anzahl der planar unklaren Fälle in 14% der Patienten. Zusätzlich änderte die SPECT auf Patienten-Analyse das Staging von „Metastase“ zu „Keine Metastase“ bei 15% der Patienten (Upstaging 13%, Downstaging 2%).

Es gibt eine geringe Anzahl von prospektiven Studien, die den Nutzen des zusätzlichen Einsatzes der SPECT beim Staging von Patienten zeigen. In einer prospektiven Studie bei 53 Patienten mit kleinzelligem Bronchialkarzinom und begrenztem nicht-kleinzelligem Bronchialkarzinom, von Schirrmeister et al. 2001, kam es zu einer Änderung des Patienten- Staging, bei 12 der 53 Patienten wurden Skelettmetastasen in der Wirbelsäule nachgewiesen. Die planare Skelettszintigraphie lieferte 6 falsch negative Befunde bei

diesen Patienten, während die SPECT nur einen falsch negativen Befund diagnostizierte. Eine andere prospektive Studie mit 44 Hochrisikopatienten mit Prostatakarzinom, von Even-Sapir et al. 2006, zeigte bei 10 von 23 Patienten mit Skelettmetastasen falsch negative Befunde in der planaren Skelettszintigraphie (43%). Die SPECT wurde bei 12 von 23 Patienten durchgeführt, einschließlich bei 5 der Patienten mit planar falsch negativem Befund. Bei 4 der 5 Patienten erfolgte mittels SPECT ein korrektes Upstaging (17%). Beide prospektive Studien plädieren für einen erheblichen Zugewinn durch den zusätzlichen Einsatz der SPECT beim Staging von Patienten mit Skelettmetastasen. Sowohl die Auswahl des selektierten Patientenkollektivs als auch die geringe Patientenanzahl in beiden Studien hat jedoch eine eingeschränkte Bedeutung auf den klinischen Alltag bei unselektierten Tumorpatienten. Die Auswahl der Patienten hat tatsächlich eine erhebliche Wirkung auf die Ergebnisse, wie dies in unserer Studie zu sehen ist.

Die Anzahl der planar nicht erkannten Läsionen war signifikant höher bei Patienten mit Bronchialkarzinom höher als bei allen anderen Tumorarten (12,1% vgl. 3,6%, $p = 0,032$). Dies zeigt deutlich, dass bei selektiertem Patientengut, wie es in vielen Studien mit kleiner Fallzahl vorliegt, ein nicht unwesentlicher Bias auftreten kann, der falsche Erwartungen an eine Untersuchungstechnik weckt.

Bezüglich der Evaluierung von Patientengruppen, die möglicherweise den größten Nutzen durch den Einsatz von zusätzlichen SPECT-Untersuchung haben könnten, zeigte sich in unserer Studie keine wesentliche Abhängigkeit vom Patientenalter oder der zugrunde liegenden Tumorart. Daher halfen diese Variablen nicht bei der Entscheidung, welcher Patient eine zusätzliche SPECT benötigen könnte oder nicht. Einzige Ausnahme ist das Bronchialkarzinom. Im Gegensatz dazu hatte die Läsionen-Analyse nicht nur erhebliche Auswirkungen auf die Anzahl der planar unklaren Befunde, sondern auch auf die Klassifizierung dieser Läsionen mittels SPECT. Läsionen im Bereich der Extremitäten, der Rippen oder der übrigen Skelettabschnitten wie zum Beispiel der Schlüsselbeine, des Brustbeins oder des Schädels wurden häufiger planar als unklar klassifiziert als Läsionen im Bereich der Wirbelsäule oder im Becken. Diese planar als unklar nachgewiesenen Läsionen wurden mittels SPECT überwiegend im Bereich der Wirbelsäule als benigne und im Bereich des Beckens als maligne beschrieben. Die planar unklaren Läsionen, die auch in der SPECT unklar blieben, befanden sich zum geringen Anteil in der Wirbelsäule, der größte Anteil wurde in den Rippen verzeichnet. Nach unseren Ergebnissen hat die SPECT

bei der Beurteilung von Läsionen im Bereich der Rippen eine limitierte Aussagekraft. Insgesamt konnte bei Rippenbefunden, die planar als unklar eingestuft worden waren, trotz des Einsatzes der SPECT nicht zwischen benigne oder maligne differenziert werden, sie blieben weiterhin unklar. Dies führen wir auf fehlende standardisierte und nicht eindeutige Kriterien zur Beurteilung von Rippenbefunden zurück im Gegensatz zu den eindeutigen Kriterien, wie sie für die Wirbelsäulen bekannt sind. Daher sollte bei planar unklaren Läsionen insbesondere im Bereich der Wirbelsäule immer eine SPECT durchgeführt werden, bei unklaren Rippenbefunden ist die SPECT dagegen wenig hilfreich.
Die Nachweisempfindlichkeit als ein Entscheidungskriterium zur Durchführung einer SPECT-Untersuchung ist nach unseren Ergebnissen prinzipiell jedoch eher von untergeordneter Bedeutung, da die Nachweisempfindlichkeit der planaren Skelettszintigraphie der SPECT nahezu ebenbürtig ist. Die Empfehlung in der Literatur, dass zukünftig der generelle Einsatz der SPECT als Routineuntersuchung bei Malignompatienten eine kostengünstige Alternative zu PET oder MRT darstellen könnte, muss daher mit Vorsicht bewertet werden (Schirrmeister et al. 2001).

So wie die Meinungen bei der Beurteilung der Sensitivität der SPECT gegenüber der planaren Skelettszintigraphie bisher auseinander gehen, so ist in der Literatur auch keine klare Linie bei der Empfehlung von SPECT in der Metastasendiagnostik zu finden. Während Kosuda et al. 1996 und Han et al. 1997 sich für die Durchführung der SPECT bei planar unklaren Läsionen äußerten, da alle mittels der SPECT entdeckten Läsionen mit der MRT detektierbar waren, sah Savelli et al. 2000 keine Einschränkung zum generellen Einsatz der SPECT. Da die hohe Spezifität von 92% für die SPECT sehr eng mit der Spezifität der MRT korrelierte, für die Werte von 94-96% dokumentiert wurden, begründete Savelli die klinische Anwendung der SPECT als sinnvoll.
Gratz et al. 2000 erwarteten beim Einsatz von SPECT eine Reduktion von radiologischen Untersuchungen aufgrund unklarer planarer Szintigraphiebefunde um 23%, da sie in ihrer Studie für die SPECT eine Sensitivität von 97% zum Nachweis von degenerativen Veränderungen dokumentieren. Im Vergleich hierzu erreichte die planare Skelettszintigraphie nur eine Sensitivität von 60% für degenerative Veränderungen. Jedoch reichte die Nachweisempfindlichkeit der planaren Skelettszintigraphie bei Skelettmetastasen im Bereich der Wirbelsäule vollkommen aus, es wurden fast alle Metastasen (23/25) detektiert. Die planare Skelettszintigraphie erwies sich somit bei der Detektion von benignen Wirbelsäulenherden der SPECT unterlegen, nicht jedoch beim

Nachweis von Metastasen. Zur Abklärung von Patienten mit Rückenschmerzen und planarszintigraphisch suspekten Wirbelsäulenherden war die SPECT in jedem Fall hilfreich. Diese Ergebnisse zeigen eine gute Übereinstimmung mit unseren Studiendaten.

### 4.3. Methodenkritik

In der vorliegenden Studie fehlte ein unabhängiger Goldstandard, wie etwa eine histologische Beurteilung der Läsionen, um eine genaue Aussage treffen zu können, ob es sich bei den erhobenen bzw. klassifizierten Befunden tatsächlich um eine Metastase handelte oder nicht. Eine histologische Sicherung jeder einzelnen Läsion ist weder aus ethischen noch aus ökonomischen Gründen durchführbar. Als annährend gleichwertige Methode würde sich die Evaluierung der Patienten im zeitlichen Verlauf mit Einbeziehung aller klinischen Daten aus bildgebenden Verfahren und klinisch-labortechnischen Informationen eignen, wie sie von Haubold-Reuter et al. 1993 zur Beurteilung der Zuverlässigkeit von bildgebenden Verfahren empfohlen wurde. Bei unserer retrospektiven Studie bezogen wir unsere Patientendaten jedoch überwiegend aus einer Praxis und nicht aus einer nuklearmedizinischen Abteilung einer großen Klinik. Zum Zeitpunkt der Datenerhebung lag somit der klinische Verlauf unserer Patienten meist nicht vor, so dass wir keine zuverlässigen Angaben zum weiteren Krankheitsverlauf und insbesondere nicht zum Verlauf einzelner Läsionen hatten. Viele Studienprotokolle aus der Literatur beziehen sich auf die Verlaufsmethode bei der Bestimmung der Sensitivität und der Spezifität zur Untersuchung der Wertigkeit von bildgebenden Verfahren in der Metastasendiagnostik. Inwiefern jedoch die inhomogenen Studienprotokolle im Einzelnen bezüglich der Sensitivität und Spezifität miteinander vergleichbar sind, mag dahingestellt sein. Da in unserer Studie keine Sensitivitäts- und Spezifitätsberechnung durchgeführt werden sollten, war ein direkter Vergleich mit anderen Studien nicht möglich. Unser Ansatz, zwei Bildverfahren miteinander zu vergleichen trotz Fehlen eines unabhängigen Goldstandards, erscheint dennoch gerechtfertigt, da es das primäre Ziel unserer Studie war, den potenziellen klinischen Wert der SPECT durch direkten Vergleich mit der planaren Skelettszintigraphie zu bewerten unabhängig von „wahren positiven“ oder „wahren negativen“ Befunden. Insbesondere interessierte die Frage, ob die SPECT tatsächlich wesentlich mehr Läsionen detektiert und somit generell empfohlen werden muss. Zur Beantwortung dieser primären Fragestellung ist die Beurteilung der Läsion als benigne oder maligne nicht notwendig.

### 4.4. Zusammenfassung und Schlussfolgerung

Das primäre Ziel der vorliegenden retrospektiven Studie war die Bestimmung des klinischen Mehrwerts von zusätzlichen SPECT-Aufnahmen bei einer unselektierten Patientengruppe mit Tumorerkrankung in der routinemäßigen Patientenversorgung sowohl auf Läsionen- als auch auf Patientenbasis. Das sekundäre Ziel war Untergruppen von Patienten zu definieren, die durch den zusätzlichen Einsatz der SPECT profitieren könnten. Im Hinblick auf diese Ziele können wir folgendes zusammenfassen:

1. Die SPECT führte zu einer endgültigen Änderung des Patienten-Staging („Metastase“ oder „Keine Metastase“) in nur einer geringen Anzahl von Patienten (3,7%). Daher kann die SPECT in der routinemäßigen, klinischen Patientenversorgung nicht zum generellen Einsatz empfohlen werden.

2. Durch den Einsatz der SPECT konnte eine Klassifizierung von planar unklaren Läsionen in 82% aller Fälle erzielt werden. Daher sollte die SPECT routinemäßig bei allen Patienten mit planar unklaren Befunden durchgeführt werden. Dies kann helfen weitere diagnostische Verfahren sowie hiermit verbundene Kosten und die Strahlenexposition für den Patienten zu senken.

3. Untergruppen von Patienten in Abhängigkeit vom Alter und der zugrundeliegenden Tumorart, die möglicherweise durch den zusätzlichen Einsatz von SPECT besonders profitieren, konnten nicht identifiziert werden. Nur bei Patienten mit Bronchialkarzinom führte die SPECT signifikant häufiger als bei anderen Tumoren zur Detektion zusätzlicher Läsionen, was bereits Schirrmeister et al. 2001 beschrieben haben. Bei Patienten mit Bronchialkarzinom ist somit generell eine SPECT anzustreben.

   Die anatomische Lokalisation der Läsionen hatte zwar einen erheblichen Einfluss auf die Anzahl der planar unklaren Befunde. Allerdings ist der Ort der Läsion nicht im Voraus bekannt und kann daher nicht für die a priori Planung der Szintigramme verwendet werden. Die derzeitige Praxis erlaubt erst nach Inspektion der planaren Sklelettszintigramme, über die Notwendigkeit der Durchführung von SPECT-Untersuchungen zu entscheiden.

Unsere Studie lieferte somit bei der Klärung der Arbeitshypothesen eindeutige Antworten, so dass wir klare Empfehlungen zum Einsatz der SPECT beim Nachweis von Skelettmetastasen geben können. Die planare Skelettszintigraphie ist dabei im Vergleich zur SPECT deutlich sensitiver für den Nachweis von Skelettmetastasen, als es in der gegenwärtigen Literatur von einigen Autoren angenommen wird (Even-Sapir et al. 1993, Delpassand et al. 1995, Gates 1998, Sedonja et al. 1999). Durch den zusätzlichen Einsatz von SPECT kann die Nachweisrate von Skelettmetastasen zwar nicht in nennenswertem Umfang erhöht werden (Yueh et al. 1996, Reinartz et al. 2000). Zu betonen ist jedoch, dass durch den Einsatz der SPECT infolge der exakten anatomischen Abgrenzung insbesondere im Bereich der Wirbelsäule eine deutliche Reduktion (82%) von planar unklaren Läsionen möglich ist. Demzufolge empfiehlt sich bei diesen Patienten, zur weiteren Abklärung eine SPECT der entsprechenden Körperregion durchzuführen.

# 5. Zusammenfassung

Ziel der vorliegenden Arbeit war es, retrospektiv die klinische Relevanz von SPECT-Untersuchungen beim Staging bzw. Restaging von Patienten mit maligner Erkrankung zu evaluieren, um eine Aussage über den generellen bzw. gezielten Einsatz von SPECT-Aufnahmen bei Malignompatienten beim Screening von Skelettmetastasen zu treffen.

Dazu wurden Ganzkörperskelettszintigramme sowie zusätzliche SPECT-Aufnahmen der Wirbelsäule und des Beckens bei 271 Patienten im Alter von 17 bis 90 Jahren (Altersmittelwert 64) durchgeführt. Hierzu wurde eine Doppelkopfgammakamera E–CAM 180 von Siemens mit einem hochauflösendem Parallel-Loch-Kollimator verwendet. Die planare Ganzkörperaufnahme in anteriorer und posteriorer Sicht wurde 2 bis 3 Stunden nach intravenöser Injektion von 600 bis 700 MBq Tc-99m markiertes MDP durchgeführt. Die SPECT-Aufnahme erfolgte gleich im Anschluss an die Ganzkörperaufnahme. Die Auswertung erfolgte visuell und quantitativ durch zwei Nuklearmediziner unabhängig und geblindet. Zuerst wurden die ossären Läsionen der planaren und der tomographischen Aufnahme nach Anzahl und Lokalisation klinisch auffälliger Mehranreicherung befundet. Im weiteren erfolgte die Klassifizierung der Läsionen anhand einer dreistufigen Skalierung in maligne, benigne und unklar. Das Verteilungsmuster und der Anreicherungsort des Tracers sowie die Begrenzung zu den Gelenkflächen galten als führende Kriterien zur Klassifizierung einer ossären Läsion als maligne oder benigne. In der zweiten Sitzung erfolgte ein Vergleich der planaren Ergebnisse mit den Ergebnissen der SPECT bezüglich der Übereinstimmung bzw. Nichtübereinstimmung der Klassifizierung von Läsionen.

27/271 Patienten zeigten in beiden Verfahren ein unauffälliges Skelettszintigramm, d.h. weder metastasenverdächtige Läsionen noch degenerative Veränderungen ließen sich in der Wirbelsäule nachweisen. Bei 4/271 Patienten lag eine multilokulär ossäre Metastasierung vor, diese 4 Patienten wurden nicht zur Herdanalyse im Einzelnen berechnet. Bei den übrigen 240 Patienten wurden mit der planaren Skelettszintigraphie 428 und mit der SPECT 447 ossäre Läsionen nachgewiesen. 13/19 (4,3%) Läsionen, die in der planaren Skelettszintigraphie nicht zu sehen waren und nur der SPECT zugänglich waren, waren benigne. Bei den übrigen 6 handelte es sich um maligne Läsionen. Bei 2/6 Patienten führte der Einsatz der SPECT zu einem Upstaging der Diagnose von M0 zu M1.

Die planare Skeletszintigraphie klassifizierte 112 als maligne und 177 als benigne Läsionen. Eine Übereinstimmung beider Verfahren ist in 61% (273/447) bei der Diagnostik von Skelettläsionen erzielt wurden. In nur 3,6% (16/447) der Fälle lagen diskordante Befunde vor, die zuvor planar als maligne oder benigne erhobenen Läsionen konnten durch die SPECT nicht bestätigt werden. Die planare Skelettszintigraphie konnte 31% (139/447) der Läsionen nicht exakt klassifizieren, diese konnten erst durch den Einsatz der SPECT geklärt werden. Die SPECT-Technik führte hier in 82% (114/139) zu einer Reduktion der planar als unklar klassifizierten Läsionen. Die Dignitität ließ sich bei 18% (25/139) der Läsionen trotz des Einsatzes der SPECT nicht klären.

Die planare Skelettszintigraphie ist beim Nachweis von Skelettmetastasen der SPECT ebenbürtig und bewahrt nach wie vor ihre Stellung als das Verfahren der Wahl beim Screening von Tumorpatienten. Die SPECT ist eine sinnvolle Ergänzungsuntersuchung zur Abklärung von unklar planarszintigraphischen Befunden in der Tumordiagnostik.

## 6. Literaturverzeichnis


Batson OV (1981)
The vertebral vein system. In: Weiss L., Gilbert HA (eds)
Bone metastasis. Hall Medical, Boston, pp 21-48.

Bushnell DL, Kahn D, Huston B et al. (1995)
Utility of SPECT imaging for determination of vertebral metastases in patients with known primary tumors
Skeletal Radiology 24: 13-16.

Delpassand ES, Garcia JR, Bhadkamkar V et al. (1995)
Value of SPECT imaging of the thoracolumbar spine in cancer patients
Clin Nucl Med 20: 1047-1051.

Elmadani AE, Warwick JM, Ellmann A (2008)
The contribution of bone SPECT to the diagnosis of bone metastases in an Afrikan population
Nucl Med Commun 29: 254-259.

Even-Sapir E, Martin RH, Barnes DC et al. (1993)
Role of SPECT in differentiating malignant from benign lesions in the lower thoracic and lumbar vertebrae
Radiology 187: 193-198.

Even-Sapir E, Metser U, Mishani E et al. (2006)
The Detection of Bone Metastases in Patients with High-Risk Prostate Cancer : 99m-Tc MDP Planar Bone Scintigraphy, Single- and Multi-Field-of-View SPECT, 18F-Fluoride PET, and18F-Fluoride PET/CT
J Nucl Med 47: 287-297.

Galasko CS (1986)
Skeletal metastases
Clin Orthop Relat Res 18-30.

Gates GF (1998)
SPECT bone scanning of the spine
Semin Nucl Med 28: 78-94.

Ghanem N, Uhl M, Brimk I et al. (2005)
Diagnostic value of MRI in comparison to scintigraphy, PET, MS-CT and PET/CT for the detection of metastases of bone
Eur J Radiol 55: 41-45.

Gratz S, Becker W (2000)
Bedeutung der SPECT bei der Knochenszintigraphie
Der Nuklearmediziner Nr.2,23 : 105-115.

Gratz S, Höffken H, Kaiser W et al. (2008)
Is there still enough diagnostic confidence with bone SPECT scintigraphy alone: A retrospective evaluation and extended review of the literature
The Open Medical Imaging Journal 2: 7-13.

Han LJ, Au-Yong TK, Tong WCM et al. (1998)
Comparison of bone single-photon emission tomography and planar imaging in the detection of vertebral metastases in patients with back pain
Eur J Nucl Med 25: 635-638.

Haubold-Reuter BG, Duewell S, Schilcher BR et al. (1993)
The value of bone scintigraphy, bone marrow scintigraphy and fast spinecho
magnetic resonance imaging in staging of patients with malignant solid
tumours: a prospective study.
Eur J Nucl Med 20(11):1063-69.

Holder LE, Machin JL, Asdourian PL et al. (1995)
Planar and High-Resolution SPECT Bone Imaging in the Diagnosis of Facet Syndrome
J Nucl Med 36: 37-44.

Johnston AD (1970)
Pathology of metastatic tumors in bone
Clin Orthop 73: 8-32

Kosuda S, Kaji T, Yokoyama H, et al. (1996)
Does bone SPECT actually have lower sensitivity for detecting vertebral meteastasis than MRI?
J Nucl Med 37: 975-978.

Link TM, Sciuk J, Fründt H et al. (1995)
Wirbelsäulenmetastasen. Wertigkeit diagnostischer Verfahren bei der Erstdiagnostik und im Verlauf
Radiologe 35: 21-27.

Pneumaticos SG, Chatziioannou SN, Hipp JA et al. (2006)
Low back pain: Prediction of short-term outcome of facet joint injection with bone scintigraphy
Radiology 238: 693-698.

Reinartz P, Schaffeldt J, Sabri O et al. (2000)
Benign versus malignant osseous lesions in the lumbar vertebrae: differentiation by means of bone SPET
Eur J Nucl Med 27: 721-726.

Rieden K (1988)
Knochenmetastasen, Radiologische Diagnostik, Therapie und Nachsorge
Springer, Berlin Heidelberg.

Ryan PJ, Evans PA, Gibsom T et al. (1992)
Chronic low back pain: comparison of bone SPECT with radiography and CT
Radiology 182: 849-854.

Savelli G, Chiti A, Grasselli G et al. (2000)
The role of bone SPET study in diagnosis of single vertebral metastases
Anticancer Research 20: 1115-1120.

Schirrmeister H, Guhlmann A, Elsner K et al. (1999)
Sensitivity in detecting osseous lesions depends on anatomic localization: Planar bone scintigraphy versus 18-F-PET
J Nucl Med 40: 1623-1629.

Schirrmeister H, Glatting G, Hetzel J et al. (2001)
Prospective evaluation of the clinical value of planar bone scans, SPECT, and 18-F-Labeled NaF PET in newly diagnosed lung cancer
J Nucl Med 42: 1800-1804.

Sedonja I, Budihna NV (1999)
The benefit of SPECT when added to planar scintigraphy in patients with bone metastases in the spine
Clin Nucl Med 24: 407-413.

Theissen P, Smolarz K, Scharl A et al. (1994)
Kernspintomographie zum Metastasen-Screening? Ein prospektiver Vergleich mit der Skelettszintigraphie
Nuklearmedizin 33: 132-137.

Yueh TC, Zeng SQ, Hu P et al. (1996)
The usefulness of Tc-99m MDP bone SPECT in the diagnosis of lumbar spinal lesions
J Nucl Med 37: 127 P.

## 7. Danksagung

Ich möchte mich aufrichtig bei meinem Doktorvater, Herrn Professor Dr. W. Brenner, für die freundliche Überlassung des Themas, für die stets gute Erreichbarkeit, sowie für die hilfsbereite, geduldige und persönliche Betreuung während der Durchführung meiner Dissertation bedanken. Seine Unterstützung und konstruktiven Korrekturen haben entscheidend zur Beendigung dieser Arbeit beigetragen.

Mein besonderer Dank gilt außerdem an Herrn Professor Dr. Bohuslavizki und an Dr. Bleckmann, die mir ihre Praxisräume zur Verfügung gestellt und mir so die Datenerhebung erst ermöglicht haben. Ohne ihre enge Zusammenarbeit wäre die Verwirklichung dieser Studie nicht denkbar gewesen.

Ebenso danke ich den MTRA`s Doreen Soltwedel, Sabine Hahn, Claudia Liehr, Antje Hornauer und Kornelia, aus der Praxis „Nuklearmedizin am Spitalerhof“, für ihre Hilfe bei der Nachbearbeitung der Szintigraphiebilder und für ihre umfangreiche, technische Assistenz bei jeglicher Problemstellung.

Frau Dr. I. Apostolova und Herrn Dr. Ralph Buchert möchte ich für ihre große Unterstützung bei der statistischen Auswertung danken.

Zu guter Letzt möchte ich mich für die Unterstützung und den Beistand meiner Eltern und meiner Schwester, die mir nicht nur während dieser Dissertation, sondern während der gesamten Dauer meines Studiums eine große Stütze waren, herzlichst bedanken.

# 8. Lebenslauf

**Persönliche Daten**

| | |
|---|---|
| Name, Vorname | Gölcük, Elif |
| Anschrift | An De Geest 7B, 21149 Hamburg |
| Geburtsdatum | 20.07.1979 |
| Geburtsort | Hamburg |
| Staatsangehörigkeit | Türkisch |
| Familienstand | ledig |

**Schul- und Berfsausbildung**

| | |
|---|---|
| 1986 – 1990 | Grundschule Ohrnsweg |
| 1990 – 1996 | Gesamtschule Fischbek |
| 1996 – 1999 | Gesamtschule Harburg, Abitur |
| 1999 – 2002 | MTRA- Berufsfachschule AK ST. Georg, Hamburg |

**Akademische Ausbildung**

| | |
|---|---|
| 2002 – 2008 | Studium der Humanmedizin an der Universität Hamburg |
| August 2004 | 1. Staatsexamen |
| November 2008 | 2. Staatsexamen / Studienabschluss |
| Dezember 2008 | Approbation als Ärztin |
| Seit März 2009 | Assistenzärztin Innere Medizin- Sektion Nephrologie<br>Asklepios Klinik Harburg |

Hamburg, den 10.02.2009

## 9. Erklärung

Ich versichere ausdrücklich, dass ich die Arbeit selbständig und ohne fremde Hilfe verfasst, andere als die von mir angegebenen Quellen und Hilfsmittel nicht benutzt und die aus den benutzten Werken wörtlich oder inhaltlich entnommenen Stellen einzeln nach Ausgabe (Auflage und Jahr des Erscheinens), Band und Seite des benutzten Werkes kenntlich gemacht habe.

Ferner versichere ich, dass ich die Dissertation bisher nicht einem Fachvertreter an einer anderen Hochschule zur Überprüfung vorgelegt oder mich anderweitig um Zulassung zur Promotion beworben habe.

Unterschrift: