

Aus der Chirurgischen Klinik

Universitätsklinikum Hamburg-Eppendorf

Prof. Dr. med. Christian Blöchle

Sana Kliniken Lübeck

**Nervenirritation nach Leistenhernienreparation:  
retrospektive Studie zum Vergleich eines  
laparoskopischen mit konventionellen  
Operationsverfahren im  
3-Jahres-Follow-Up**

Dissertation zur Erlangung  
des Grades eines Doktors der Medizin  
dem Fachbereich Medizin der Universität Hamburg  
vorgelegt von

Jochen Christian Nolte

aus

Düsseldorf

Hamburg 2009

Angenommen vom Fachbereich Medizin  
der Universität Hamburg am: 07.07.2009

Veröffentlicht mit der Genehmigung des Fachbereiches Medizin  
der Universität Hamburg

Prüfungsausschuss, die/der Vorsitzende: Prof. Dr. med. C. Blöchle

Prüfungsausschuss, 2. Gutachter/in: Prof. Dr. med. T. Strate

Prüfungsausschuss, 3. Gutachter/in: PD Dr. med. M. Bockhorn

## Inhaltsverzeichnis

<b>1. Einleitung</b>	<b>5</b>
<b>2. Entwicklung der Therapie der Leistenhernien</b>	<b>6</b>
<b>3. Patienten, Material und Methoden</b>	<b>11</b>
3.1 Patienten, Gesamtkollektiv	11
3.2.1 Gesamtkollektiv	11
3.2.2 Follow-Up-Kollektiv	12
3.2 Anatomische Grundlagen	14
3.3 Pathophysiologie	18
3.4 Angewandte Operationsmethoden	20
3.4.1 Hernienreparation nach Shouldice	20
3.4.2 Hernienreparation nach Bassini	21
3.4.3 Hernienreparation nach Bassini-Kirschner	23
3.4.4 Hernienreparation nach McVay	23
3.4.5 Hernienreparation nach Lichtenstein	25
3.4.6 Laparoskopische transperitoneale Leistenhernienoperation (TAPP)	26
3.5 Vergleich der Operationsverfahren	28
3.6 Statistische Analyse	28
<b>4. Ergebnisse</b>	<b>30</b>
4.1 Gesamtkollektiv	30
4.1.1 Operationsmethoden im Gesamtkollektiv	30
4.1.2 Mortalität im Gesamtkollektiv	31
4.2 Follow-Up-Kollektiv	32
4.2.1 Operationsmethoden im Follow-Up-Kollektiv	32
4.2.2 Rezidive und postoperative Komplikationen im Follow-Up-Kollektiv	34

4.2.3 Spätkomplikationen im Follow-Up-Kollektiv .....	35
4.2.3.1 Nervenirritationen .....	35
4.2.3.2 Beeinträchtigungen im Alltagsleben .....	37
<b>5. Diskussion .....</b>	<b>38</b>
5.1 Operationsmethoden und Rezidivraten .....	39
5.2 Langzeitbeschwerden .....	42
5.3 Nozizeptive und neuropathische Dysästhesien .....	44
5.4 Risikofaktoren für Langzeitbeschwerden .....	45
5.5 Methodische Probleme .....	46
5.5.1 Follow-Up-Quote im Nachbeobachtungszeitraum .....	46
5.5.2 Vergleichbarkeit von Untersuchungsergebnissen in der Literatur .....	47
5.5.3 Randomisierung .....	47
5.6 Ausblick .....	48
<b>6. Zusammenfassung .....</b>	<b>50</b>
<b>7. Literatur .....</b>	<b>51</b>
<b>8. Anhang .....</b>	<b>65</b>
8.1 Danksagung .....	65
8.2 Lebenslauf .....	66
8.3 Eidesstattliche Versicherung .....	67
8.4 Fragebogen Leistenhernien-Patienten .....	68
<b>9. Abbildungsverzeichnis .....</b>	<b>70</b>
<b>10. Tabellenverzeichnis .....</b>	<b>71</b>

## 1. Einleitung

Die operative Versorgung der Leistenhernie ist neben der Cholezystektomie und der Appendektomie der häufigste Eingriff an allgemeinchirurgischen Kliniken mit einer Inzidenz von ca. 320/100.000 Einwohner pro Jahr in Deutschland [12, 51, 58].

Lange wurde der Therapieerfolg an der Rezidivrate gemessen, wobei diese bei entsprechend erfahrenen Operateuren insgesamt niedrig liegt [10, 53, 102, 107]. Allerdings können im weiteren Verlauf durch Gewebsspannungen im Operationsgebiet und Nervirritationen postoperative Beschwerden auftreten [56, 78, 90]. Gerade die klassischen Verfahren nach Bassini [5, 6] und Shouldice [11, 119] wiesen trotz niedriger Rezidivrate in dieser Hinsicht Probleme auf, so dass neuere Verfahren der Leistenhernienreparation darauf abzielen, die Belastung des Patienten durch postoperative Schmerzen zu minimieren, die stationäre Verweildauer zu senken und damit auch die Kosten zu reduzieren. Gerade das endoskopische Verfahren des TAPP (Transabdominal Preperitoneal Patch) schneidet hierbei gut ab und kann trotz des größeren operativen Aufwandes zur Verbesserung des Behandlungserfolges beitragen [18, 56, 78, 97, 106].

In der vorliegenden Arbeit soll untersucht werden, ob das endoskopische Verfahren des TAPP auch bei Betrachtung über die postoperativen Phase hinaus eine geringere Inzidenz an langfristigen Folgebeschwerden im Vergleich zur klassischen Technik aufweist. Es standen dafür die Daten von 401 Patienten zur Verfügung, die in den Jahren 1993 bis 1999 in der Chirurgischen Klinik des Universitätsklinikums Hamburg-Eppendorf sowohl endoskopisch als auch mit klassisch offenen Verfahren an einer Leistenhernie operiert wurden. Folgende Fragen sollen betrachtet werden:

1. Wie hoch ist die Rezidivrate im Vergleich des laparoskopischen vs. den konventionellen Verfahren?
2. Wie hoch sind die Häufigkeiten von Wundinfektionen, Hydrozelen, Skrotalhämatomen und ggf. Trokarhernien bei den einzelnen Verfahren?
3. Wie schneiden die angewandten Verfahren hinsichtlich der Häufigkeit und Intensität von Nervenirritationen ab?

## 2. Entwicklung der Therapie der Leistenhernien

Die ersten Beschreibungen von Leistenhernien findet man bereits im Papyrus Ebers, 1555 v.Chr.. Auch Hippokrates, 460-375 v.Chr., dokumentiert in seinem Buch „Über die allgemein herrschenden Krankheiten“ Brüche in der Inguinalregion. Celsus, 25 v.Chr.-40 n.Chr., nahm an, dass es sich bei den von ihm beschriebenen reponiblen Leistenbrüchen um eine Ruptur des Peritoneums handelte. Auch Heliodorus unterscheidet im 2. Jahrhundert n.Chr. zwischen einer reponiblen und einer irreponiblen Leistenhernie. Therapeutisch versuchte man den Bruchleidenden mit Bruchbändern, heißen Umschlägen, Aderlass und Diäten zu helfen [77, 89].

Es folgte die Zeit, in der die Hernien mit einem Brenneisen behandelt wurden. In Guy de Chauliacs, 1300-1368, Lehrbuch von 1363 kommt es zur ersten Erwähnung dieser Methode. Wie auch durch das Einbringen von ätzenden Chemikalien, sollte durch die Anwendung des Glüheisens, die Bildung einer festen Vernarbung im Bereich der Aponeurose des M. obliquus externus herbeigeführt werden [101].

Paré und Beraulds de Mets (88) empfahlen unter Zuhilfenahme eines Golddrahtes, so genannter „Goldener Stich“, den Bruchsack und den Samenstrang des Bruchleidenden zu umstechen. Dabei wurde meist eine ipsilaterale Ablatio testis durchgeführt [19]. Caspar Stromayr [128] unterschied als Erster die indirekte und die direkte Hernie. Er befürwortete die Ablatio testis nur für die indirekte Form.

Der Breslauer Chirurg Mathäus Gottfried Purmann, 1649-1711, lehnte sowohl die Behandlung mit Brenneisen als auch den „Goldene Stich“ ab [94]. Er sah dabei die Verletzungsrisiken der Vasa spermatica und vor allem die Infektionsgefahr. Erst bei Brüchen, die nicht durch die äußerliche Anwendung von Bruchbändern in der reponierten Stellung gehalten werden konnten, war für ihn die Indikation zum operativen Eingriff gegeben. Er empfahl dazu in seinen Lehrbüchern eine basisnahe Ligatur des Bruchsackes und warnte gleichzeitig vor Einengungen der Samenstranggefäße [94].

Erst die Einführung von Anästhesie, Antisepsis und Asepsis am Ende des 19. Jahrhunderts führte dazu, dass die chirurgischen Therapieversuche mit den konservativen Bemühungen zur Behandlung der Leistenhernie konkurrieren konnten.

Bis zu diesem Zeitpunkt war bei allen so genannten Radikaloperationen nur der Bruchsack abgetragen, nicht aber die Bruchpforte eingeeengt worden.

Marcy [79], Steele [124] und von Czerny [26] machten die ersten Versuche zur Einengung der Bruchpforte. Der Heidelberger Chirurg Vinzent von Czerny, 1842-1916, favorisierte eine Unterbindung des Bruchsackes mit Verengung der Bruchpforte durch eine „Miedernaht“ [26]. Von Czerny und seine Vorgänger erzielten so eine Verstärkung der Leistenkanalvorderwand. Der innere Leistenring blieb in Folge des Nichteröffnens des Leistenkanals unangetastet. Die operative Verstärkung der Vorderwand erwies sich jedoch mit einer Rezidivrate von über 30% als nicht ausreichend [45].

Dem Pariser Chirurgen Just Marie-Marcellin Lucas-Championnière (1843-1913) gelang durch die erstmalige Spaltung der Externusaponeurose ein bedeutender Fortschritt in der Leistenchirurgie [76]. Nach Eröffnung des gesamten Canalis inguinalis durch Spaltung der Aponeurose des M. obliquus externus führte er eine hohe Umstechung des Bruchsackes am inneren Leistenring durch. Die Freilegung des inneren Leistenrings ermöglichte die Reparatur der defekten Fascia transversalis.

Eduardo Bassini (1844-1924) war der erste, der die heute noch gültigen Prinzipien der Leistenhernienreparation beschrieb, nämlich die Verengung des inneren Leistenrings und vor allem die Stärkung der Hinterwand im Bereich des Hesselbach'schen Dreiecks. In seiner Veröffentlichung aus dem Jahre 1887 stellte er ein therapeutisches Konzept zur Durchführung der „Radikaloperation“ vor. Sein Schüler Attilo Catterina, 1861-1944, fertigte für das „Archiv für klinische Chirurgie“ eine Übersetzung der Originalarbeit aus dem Italienischen ins Deutsche an [6]. Dabei kam nicht den Einzelschritten, sondern der Durchführungssystematik die herausragende Bedeutung zu. Inhalt seiner Veröffentlichung war die Einzelknopfnahme des dreifachen Verschlusses, bestehend aus M. obliquus internus, M. transversus abdominis und der Fascia transversalis am hinteren Rand des Leistenbandes. Die Spaltung der Fascia transversalis wird in der Originalarbeit zwar nicht beschrieben. Auf den Stahlstichen, die zur Veranschaulichung der Publikation dienten, werden aber eindeutig die epigastrischen Gefäße und das subperitoneale Fettgewebe dargestellt. Für diese Sichtweise war eine Spaltung der Fascia

transversalis unumgänglich. Wegen der ausgezeichneten Operationserfolge zählt die Operation nach Bassini auch heute noch zu den Standardverfahren der Leistenhernienreparation.

In den darauf folgenden Jahren ergaben etliche Modifikationen von Bassinis Verfahren zur Verstärkung der Leistenhinterwand. Brenner [16] verwendete für die Rekonstruktion der Hinterwand den M. cremaster und verzichtete auf eine Anheftung der Fascia transversalis an der Rückseite des Leistenbandes. Martin Kirschner [54] vernähte die Aponeurose des M. obliquus externus unter dem Samenstrang und legte sie damit direkt auf die Leistenkanalhinterwand. Eine systematische Verwendung des Cooper'schen Bandes geht auf Georg Lotheisen, 1868-1935, zurück [75]. Als er bei einer Patientin mit Rezidivleistenhernie kein Leistenband auffinden konnte, entschloss er sich, die beiden Bauchmuskeln (Mm. Obliquus internus und transversus abdominis) am in der Regel viel kräftiger ausgebildeten Ligamentum Cooperi zu befestigen [75]. Später wird dieses Verfahren vom amerikanischen Chirurgen Chester Bidwell McVay [82] erneut beschrieben. Der Verschluss einer Inguinalhernie mittels dieser Methode ging in die Fachliteratur als Reparation nach McVay ein.

Im Jahre 1945 wurde ein weiterer bedeutender Fortschritt in der Hernienchirurgie publiziert. Der Militärarzt Edward Earle Shouldice, 1890-1965, veröffentlichte in dieser Zeit eine von ihm entwickelte Technik zur Reparation der Hinterwand des Leistenkanals unter Verwendung der Fascia transversalis [119]. In den von ihm gegründeten Privatkliniken in Toronto und Thornhill (Kanada) wurden ausschließlich Hernien operiert. Zur Verstärkung der dorsalen Wand des Canalis inguinalis doppelte Shouldice die Fascie des M. cremaster und des inneren Samenstranges. Die Fascia transversalis sollte ausdrücklich geschont werden. Dies geht aus seiner einzigen bibliographierten Veröffentlichung hervor, in der eine Spaltung oder Doppelung der Fascia transversalis nicht erwähnt wird.

Die heute unter seinem Namen bekannte Operationsmethode nach Shouldice erschien erst vier Jahre nach seinem Tod im Jahre 1969 in einem Bericht des Surgery mit dem Titel „Shouldice repair for inguinal hernia“ [118]. So wurde jetzt eine Spaltung der Fascia transversalis mit Fasciendoppelung durch zwei fortlaufende Nahtreihen, fortlaufende Naht des M. obliquus internus an den Unterrand



der Externusaponeurose, und Verschluss der Externusaponeurose durch eine fortlaufende Naht beschrieben.

Lichtenstein wies zum ersten Mal auf die Bedeutung der postoperativen Zeitdauer der körperlichen Beeinträchtigung hin [70]. Die traditionell etablierten Methoden zur Leistenhernienreparation führten aufgrund der Tatsache, dass sie zur Stärkung der Leistenkanalhinterwand eine Doppelung der Fascia transversalis nutzen, z.T. zu einer übermäßigen Nahtspannung. Die Folgen waren persistierendes Ziehen oder ziehende Schmerzen in der Leistenregion. Lichtenstein favorisierte zusätzlich zur Naht des M. abdominis und der Fascia transversalis an das Leistenband die Einlage eines Polypropylen-Netzes (Marlex<sup>®</sup> mesh) zwischen Ligamentum inguinale und M. obliquus internus abdominis. Ziel dieser „spannungsfreien“ Leistenhernienreparation war es, postoperative Schmerzen, Rekonvaleszenzzeit und Rezidivrate zu senken. Die Rezidivquote wurde durch diese alloplastische Verstärkung der Hinterwand auf 0,7% reduziert [69].

1986 berichteten Lichtenstein und Shulman von einer chirurgischen Technik, deren eigentlicher Reparatursmechanismus der Hernie aus einem nahtfixierten „Onlay-Netzpatch“ besteht [69, 71]. Zur Vermeidung jeglicher Spannungen von gesetzten Nahtreihen und Entstellungen der üblichen Anatomie verzichteten sie darauf, geschwächtes Gewebe mit Nähten zu vereinigen. Die Netzprothese erlangte bei Lichtenstein und Shulman in diesem Zeitraum die herausragende Bedeutung in der Hernienreparation. In den darauf folgenden Jahren entwickelte Gilbert ein regenschirmförmig gefaltetes Netzstück. Nach Abpräparation von Samenstrangstrukturen drängte Gilbert den indirekten Bruchsack zurück durch den inneren Leistenring und setzte die regenschirmförmige Netzplombe ein. Die Plombe war in der Lage, sich der Gewebsform des inneren Leistenrings anzupassen und den Bruchsack in seiner reponierten Position zu halten. Rutkow etablierte dieses Verfahren am Herniencenter von New Jersey als Standardoperationstechnik. Das Team führte 3012 Marlex<sup>®</sup> -Netz-PerFix-Plomben-Hernioplastik von 1989 bis 1996 durch [100].

Bei der endoskopischen Hernioplastik handelt es sich nicht um eine völlige Neuentwicklung, sondern um die Anpassung schon bewährter Verfahrenstechniken an die minimalinvasive Methode. Für einen dauerhaften Bruchlückenverschluss setz-

te Schultz die Einbringung eines Polypropylennetzes (Marlex®-Mesh) in Verbindung mit einem Plug-repair voraus. Unter Plug-repair versteht man die so genannte Röhren-Okklusionsmethode, bei der ein zigarettenartiger Vicryl-Zylinder von abdominal her im Leistenkanal fixiert wird [100]. Anders als Rutkow und Robbins verzeichneten einige Operateure bei diesem Verfahren hohe Rezidivraten, ein postoperatives Fremdgefühl am Leistenring, eine hier tastbare Vorwölbung sowie Dislokationen der Meshplomben, welche für sie den Anlass gab, das Verfahren nicht weiter fortzuführen.

Die beschriebenen Nachteile der Plug-repair Methode veranlassten Popp und Arregui das laparoskopische Verfahren zu erweitern. Auf dem Weltkongress für endoskopische Chirurgie 1991 wurden veränderte Methoden von Arregui als TAPP- (Transabdominal Preperitoneal Patch) und von Dulucq als TEP- (Total Extraperitoneal Patch) Variante vorgestellt. Der große Vorteil der TAPP-Technik liegt in der exakten Diagnosestellung, da eine diagnostische Laparoskopie der Hernienversorgung vorangestellt ist. Pathologische Befunde anderer intraabdomineller Organe können gleichzeitig erkannt und versorgt werden. Ein häufig angeführtes Argument gegen die TAPP-Technik besteht darin, dass durch den transabdominellen Zugang iatrogene Verletzungen intraabdomineller Organe auftreten können. Der Vorteil der TEP, welche sowohl durch Dulucq und Begin in Frankreich (stumpfe Dissektion des präperitonealen Raums), als auch durch McKernan in den USA (Ballon-Dissektion des präperitonealen Raums) favorisiert wurde, liegt in der Vermeidung des transabdominellen Zugangs [81]. Nachteilig erwiesen sich der sehr enge Arbeitsraum mit seinen eingeschränkten Sichtverhältnissen und die schwierige Dissektion.

### 3. Patienten, Material und Methoden

#### 3.1 Patienten

##### 3.1.1 Gesamtkollektiv

Das Patientenkollektiv dieser Untersuchung bestand aus 401 Patienten, die mit einem zu operierenden Leistenbruch in den Jahren 1993-1999 in der Chirurgischen Klinik des Universitätsklinikums Hamburg-Eppendorf behandelt wurden. Das mittlere Alter des Gesamtkollektivs lag bei  $59,9 \pm 16,2$  Jahren (Mittelwert  $\pm$  Standardabweichung). 41 Patienten (10,2%) waren weiblich und 360 Patienten (89,8%) männlich. Das mittlere Alter der Frauen lag bei  $61,9 \pm 17,7$  Jahren, das der Männer bei  $59,8 \pm 16,0$  Jahren. Abbildung 1 zeigt die Altersverteilung für beide Geschlechter in Form eines Box-Plots.

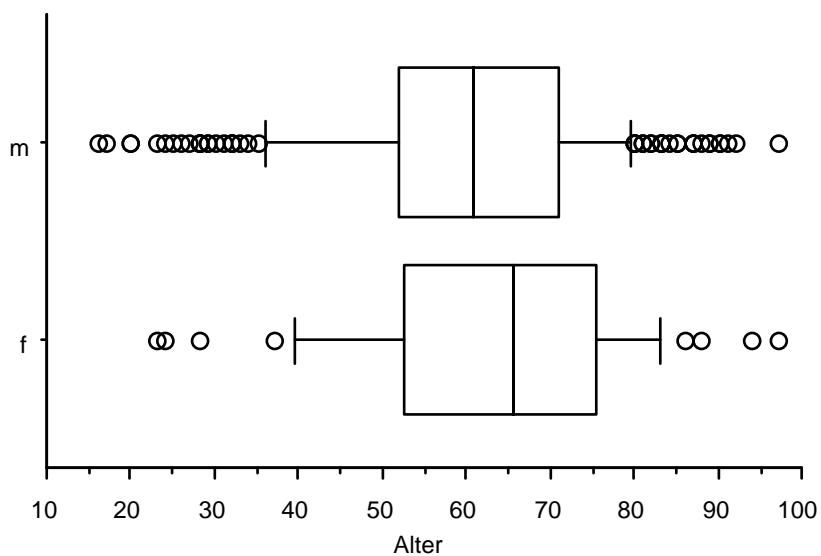


Abb. 1: Altersverteilung im Gesamtkollektiv, nach Geschlechtern getrennt (Frauen=f, Männer=m)

Nach Abschätzung des operativen Risikos und unter Berücksichtigung der Präferenzen des Patienten erfolgte die Zuordnung zu einem der Operationsverfahren.

In die Auswertung wurden sowohl alle Ersteingriffe als auch alle Rezidivoperationen aufgenommen, die im Universitätsklinikum Hamburg-Eppendorf operativ behandelt wurden. Patienten unter 16 Jahren mit kindlichen Leistenhernienreparationen und Operationen von Femoralhernien wurden von der Auswertung ausgeschlossen.

Die Patientenanzahl wurde mit Hilfe des zentralen Krankengeschichtenarchivs ermittelt. Dabei wurden von allen Patienten die Krankenakten eingesehen und auf Vollständigkeit überprüft. Für den retrospektiven Teil der Studie wurden folgende Informationen aus der Krankenakte entnommen: persönliche Daten des Patienten, Art und Lage der Hernie, Rezidiv, Re-Rezidiv, Operateur, Operationstechnik, intraoperative Komplikationen, der frühe postoperative Verlauf und frühe postoperative Komplikationen.

### **3.1.2 Follow-Up-Kollektiv**

Von diesen 401 operierten Personen waren 18 Patienten (18/401, 4,5%) zum Zeitpunkt der Nachuntersuchung bereits verstorben, von den verbleibenden 383 Patienten konnten in 284 Fällen (284/401, 74,2%) Follow-Up-Daten ermittelt werden. Diese Patienten schickten ein ausgefülltes, von uns selbst entworfenes Questionnaire zurück, in welchem sie Angaben zu Komplikationen und spezifischen Missempfindungen im Ausbreitungsgebiet der durch den Eingriff möglicherweise beeinträchtigten Nerven machten (siehe Anhang). 55 Patienten (55/401, 13,7%), die über Nervenirritationen bzw. ein Rezidiv berichteten, wurden in die ambulante chirurgische Sprechstunde der Klinik zur Nachuntersuchung eingeladen. 3 Patienten (3/401, 0,7%) teilten uns mit, dass ein Rezidiv bereits durch den Hausarzt diagnostiziert wurde, 2 dieser Patienten (2/401, 0,5%) hatten sich bereits einer Rezidivoperation in einem anderen Krankenhaus unterzogen. Diese 2 Patienten kamen nicht zur Nachuntersuchung. 3 weitere Patienten (3/401, 0,7%) mit Schmerzsymptomatik lehnten eine Nachkontrolle in unserer chirurgischen Sprechstunde wegen zu weiter Anfahrt ab, so dass insgesamt 50 Patienten (50/401, 12,5%) nachuntersucht wurden. Tabelle 1 gibt einen Überblick über die Zahlen.

Tab. 1: Follow-Up-Kollektiv

Gesamtkollektiv			
401 (100%)	gestorben		
	18 (4,5%)		
383 (95,5%)	überlebend		
	FB nicht beantwortet		
	99 (25,8%)		
	FB beantwortet (Follow-Up-Kollektiv)		
	284 (74,2%)	keine Beschwerden/Rezidiv	
		229 (57,1%)	
	Beschwerden/Rezidiv		
	55 (13,7%)	nicht nachuntersucht	
5 (1,3%)			
nachuntersucht			
		50 (12,5%)	

Der Nachbeobachtungszeitraum des Follow-Up-Kollektivs lag mit  $37,3 \pm 24,8$  Monaten etwas unter dem Wert des Gesamtkollektivs mit  $41,5 \pm 24,2$  Monaten, dieser Unterschied ist nicht statistisch signifikant.

Der Altersmittelwert des Follow-Up-Kollektivs lag bei  $59,4 \pm 16,0$  Jahren (Mittelwert  $\pm$  Standardabweichung). 28 der 284 Patienten (9,9%) waren weiblich und 256 Patienten (90,1%) männlich. Das mittlere Alter der Frauen lag bei  $59,5 \pm 15,9$  Jahren, das der Männer bei  $58,5 \pm 15,5$  Jahren. Dieser Unterschied ist ebenfalls nicht statistisch signifikant.

### 3.2 Anatomische Grundlagen

Als Bestandteil der Leistenregion zieht der Canalis inguinalis (Leistenkanal) vom Anulus inguinalis profundus (innere Leistenring) lateral der epigastrischen Gefäße von dorsal, kranial und lateral nach ventral, kaudal und medial zum Anulus inguinalis superficialis (äußerer Leistenring).

Der Anulus inguinalis profundus befindet sich lateral des Ligamentum umbilicale lateralis und cranial des Ligamentum inguinale. Der Anulus inguinalis superficialis liegt lateral vom Tuberculum pubicum und wird von den beiden Crurae der Externusaponeurose, dem Ligamentum inguinale und den Fibrae intercrurales gebildet [37, 103].

Durch den Leistenkanal ziehen der Samenstrang beim Mann bzw. das Ligamentum teres uteri (rotundum) bei der Frau. Die Vorderwand des Leistenkanals wird vorwiegend von der Aponeurose des M. obliquus externus und die Hinterwand von der Fascia transversalis gebildet. Nach cranial wird der Canalis inguinalis durch die Mm. Obliquii et transversus abdominis und nach caudal durch das Ligamentum inguinale begrenzt [37]. Abbildung 2 stellt schematisch die Verhältnisse dar.

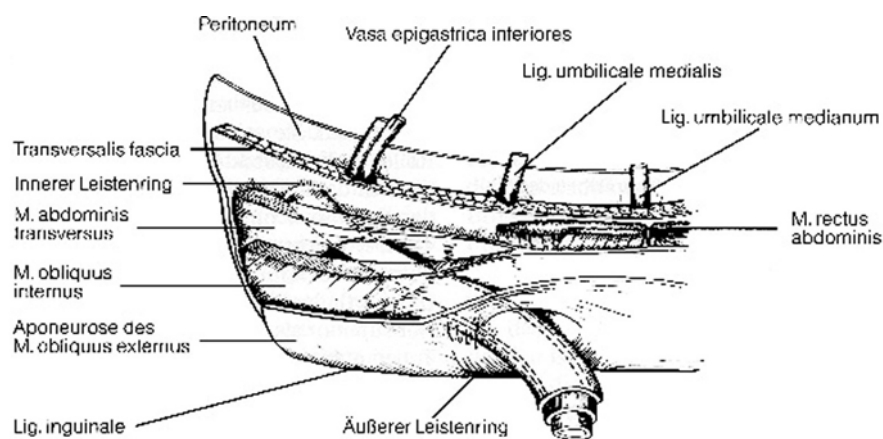


Abb. 2. Der Leistenkanal nach Yaeger [136]

Als Fascia transversalis wird der Abschnitt der endoabdominellen Faszie bezeichnet, welcher auf der inneren Fläche des M. transversus abdominis liegt [12]. Verstärkt durch die einstrahlenden Faserzüge des Ligamentum inguinale und die des Ligamentum interfoveolare bildet die Fascia transversalis die Hinterwand des Leistenkanals. Seitlich der Spina iliaca anterior superior und parallel zum Ligamentum inguinale nach medial verläuft der Tractus iliopubicus, eine Verdichtung der Fascia transversalis. Er bildet dabei den unteren Teil des Anulus inguinalis profundus. Der Tractus iliopubicus vereinigt sich dann mit dem medialen Teil des Ligamentum pubicum.

Das Ligamentum pubicum (Ligamentum cooperi) hat seinen Ursprung an der Symphyse, zieht entlang des Pecten ossis pubis und strahlt in die Faszie des M. iliopsoas ein. Es ist die glänzende, faserige Struktur, die den Ramus superior ossis pubis bedeckt [12].

Die Vasa iliaca externa laufen auf dem medialen Anteil des M. psoas. Sie unterkreuzen den iliopubischen Trakt und das Leistenband, wo sie in der Femoralhülle zu den Vasa femoralia werden. Die Vasa epigastricae inferiores ziehen zur Versorgung der Bauchwand auf der Fascia transversalis und dem Ligamentum interfoveolare am medialen Rand des inneren Leistenringes nach cranial. In ihrem Verlauf schlingen sich die Vasa epigastricae inferiores von ihrem Austritt aus der A. iliaca externa bzw. ihrer Mündung in die V. iliaca externa von medial und kaudal um den Ductus deferens. Schließlich durchbrechen die Vasa epigastricae inferiores die Fascia transversalis und verlaufen dann in der Rektusscheide nach cranial. Der Ramus pubicus der A. epigastrica inferior zieht zum Os pubis und gibt den Ramus obturatorius ab. Der an der Dorsalseite des oberen Schambeinastes über das Ligamentum cooperi hinwegziehende Ramus obturatorius und der aus der A. obturatoria stammende Ramus pubicus anastomosieren miteinander. Von Corona mortis spricht man, wenn es sich bei den anastomosierenden Gefäßen um besonders kräftige Gefäße handelt oder die A. obturatoria einen abnormen Ursprung besitzt. Bei Operationen in der Leistengegend, besonders bei der Reparatur von Schenkelhernien, kann es durch stark ausgebildete Anastomosen zu größeren Blutungen kommen. Diese verliefen früher oft tödlich und geben die Erklärung des Begriffes Corona mortis [103]. Außerdem zweigt aus der A. epigastrica

inferior die A. cremasterica zum Samenstrang ab und aszendiert medial des Anulus inguinalis profundus, um dann die Fascia transversalis zu durchbrechen [63]. Bei der Frau befindet sich im Leistenkanal das Ligamentum teres Uteri mit der A. ligamenti teretis uteri, die ebenfalls ein Abzweig der A. epigastrica darstellt.

A. und V. testicularis beim Mann bzw. A. und V. ovarica bei der Frau entspringen unterhalb der Nierenarterien aus der vorderen Bauchaorta. Sowohl beim Mann als auch bei der Frau ziehen die Arterien auf dem M. psoas nach kaudal und überkreuzen den Ureter. Die A. testicularis tritt an den Anulus inguinalis profundus heran, um dann als Bestandteil des Samenstranges zum Mediastinum des Hodens zu ziehen. Am Rand des kleinen Beckens tritt die A. ovarica in das Ligamentum suspensorium ovarii ein [103].

Für die sensible und motorische Innervation der Bauchwand, der Leisten- und Genitalregion, der Hüftregion sowie der des Beines, lassen sich fünf bedeutende Nerven nennen: N. iliohypogastricus, N. ilioinguinalis, N. cutaneus femoris lateralis, N. genitofemoralis und N. femoralis. Alle diese Nerven stammen aus dem Plexus lumbalis (Th12 bis L4). Der motorisch-sensible Nervus iliohypogastricus zieht am lateralen Rand des M. psoas hinter der Niere auf der Vorderfläche des M. quadratus lumborum entlang, um anschließend zwischen M. transversus abdominis und M. obliquus internus abdominis nach ventral zu gelangen. Medial der Spina iliaca anterior superior durchbohrt der N. iliohypogastricus den M. obliquus internus abdominis und erreicht als Ramus hypogastricus ca. 1 cm oberhalb des Leistenbandes die Haut um den äußeren Leistenring, die er innerviert [103]. Etwas weiter kaudal verläuft der Nervus ilioinguinalis. Auf seinem Weg nach ventral kreuzt er den M. quadratus lumborum und M. iliacus, verläuft zwischen M. transversus abdominis und M. obliquus internus und gibt Äste an die Muskeln ab. Ein Ast legt sich medial dem Funiculus spermaticus an und gelangt durch den äußeren Leistenring in die Subcutis. Motorisch innerviert er die Bauchmuskulatur, und mit seinen sensiblen Anteilen versorgt er die Haut des Scrotums bzw. der großen Schamlippen. Der Nervus cutaneus femoris lateralis verläuft am lateralen Rand des M. psoas in Richtung Spina iliaca anterior superior. Nach Eintritt in die Lacuna musculorum zieht er zum lateralen Oberschenkel, um dessen Haut sensibel zu innervieren. Aus dem M. psoas tritt in Höhe des dritten oder vierten Lendenwirbels



der N. genitofemoralis. Nachdem er den Ureter unterkreuzt hat, teilt er sich vor der A. iliaca externa in den Ramus genitalis und die Rami femorales auf. Der motorisch sensible Ramus genitalis erreicht den inneren Leistenring und verläuft gemeinsam mit dem Samenstrang in den Leistenkanal, um den M. cremaster motorisch und die Haut von Penis und Skrotum sensibel zu versorgen. Die Leistenbeuge wird sensibel vom Ramus femoralis innerviert, welcher durch die Lacuna vasorum zum Oberschenkel gelangt. Der größte aus dem Plexus lumbalis entspringende Nerv ist der N. femoralis. Man findet ihn in seiner retroperitonealen Verlaufsstrecke zwischen M. psoas und M. iliacus. Er teilt sich nach Erreichen der Lacuna musculorum fächerförmig in die Rami musculares, die Rami cutanei anteriores und den N. saphenus. Die untere anteromediale Oberschenkelhaut wird durch die Rami cutanei anteriores innerviert. Als einziger Unterschenkelast des N. femoralis ist der sensible N. saphenus zu erwähnen. Er versorgt sensibel den medialen Teil des Beines und die große Zehe. Durch die motorischen Äste des N. femoralis werden die Mm. pectineus, sartorius und quadriceps innerviert. Abbildung 3 zeigt schematisch die Versorgungsgebiete der sensiblen Innervation.

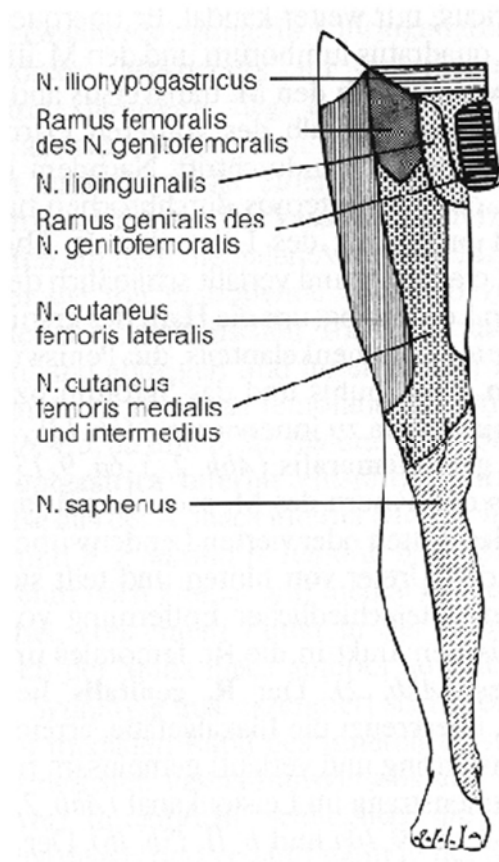


Abb. 3: Zonen der sensiblen Innervation nach Bittner [12]

### 3.3 Pathophysiologie

Die Leistenregion hat im Wesentlichen zwei anatomische Schwachstellen, zum einen den Bereich des so genannten Hesselbach'schen Dreiecks, zum anderen die Region des inneren Leistenringes.

Im Bereich des muskelfreien Hesselbach'schen Dreiecks bilden lediglich die Fascia transversalis und das Peritoneum die Hinterwand des Leistenkanals. Es wird nach kranial vom M. transversus abdominis, medial vom M. rectus abdominis, lateral durch die epigastrischen Gefäße und kaudal vom Leistenband begrenzt [74]. Im Zuge des Auswanderns der Keimdrüsen aus dem Bauchraum [61] wird der innere Leistenring durch den Durchtritt von Samenstrang bzw. Ligamentum teres uteri geweitet [103]. Der trotz dieser Schwächung meist vorhandene stabile Verschluss der Bauchhöhle ist zum einen durch den schrägen Verlauf des Leistenkanals und zum zweiten durch die straff gespannte Fascia transversalis im Hesselbach'schen Dreieck bedingt [113]. Als dritter Mechanismus ist der muskuläre Verschlussmechanismus am inneren Leistenring zu nennen. Dabei wird der innere Leistenring beim Anspannen der Bauchdecke durch den M. transversus abdominis nach lateral oben gezogen. Hierdurch kommt es sowohl zu einem sphinkterähnlichen Verschluss des inneren Leistenringes als auch einer Verstärkung des quer verlaufendem Leistenkanals, wodurch einem Eintritt von Darmschlingen in den Leistenkanal in der Regel vorgebeugt werden kann.

Die Leistenhernie wird definiert als sackartige Ausstülpung des parietalen Peritoneums in oder vor die Bauchdecke durch eine präformierte oder sekundär entstandene Lücke im Bereich der Inguinalregion [110, 111]. Die peritoneale Ausstülpung bezeichnet man als Bruchsack, während die Lücke in der Bauchdecke, durch die sich das Peritoneum ausstülpt, als Bruchpforte bezeichnet wird. In dieser Ausstülpung befinden sich zeitweise oder ständig Eingeweideanteile, meist Omentum majus, Dünndarm oder Dickdarm und bilden den Bruchsackinhalt [131]. Die im Bruchsack befindlichen Eingeweideanteile können reponibel, irreponibel oder inkarziert sein. Wesentliche klinische Bedeutungen der Leistenhernien liegen in der Gefahr der Inkarzeration von Eingeweideanteilen mit der Folge von Ileus, Gangrän und Peritonitis [110, 111].

Grundsätzlich zu unterscheiden sind die indirekte (laterale) und die direkte (mediale) Leistenhernie. Die Bezeichnung lateral bzw. medial bezieht sich auf die Lage der Hernie zu den epigastrischen Gefäßen, die somit anatomische Bezugsstruktur sind. Da die mediale Leistenhernie auf direktem Weg durch die Bauchdecke nach außen tritt, spricht man in diesem Fall von der direkten Hernie. Entsprechend wird die laterale Leistenhernie als indirekte Hernie bezeichnet, da sie erst nach Durchqueren des Leistenkanals vom inneren zum äußeren Leistenring in Erscheinung tritt. Prädilektionsstelle für das Auftreten der direkten Leistenhernie ist bei einer zunehmenden Hinterwandschwäche des Leistenkanals der Bereich des Hesselbach'schen Dreiecks. Die indirekte Leistenhernie entwickelt sich hingegen mit zunehmender Sphinkterinsuffizienz in der Region des inneren Leistenringes [113].

Ein indirekter Leistenbruch liegt bei etwa 2/3 aller Leistenhernien vor. Pathogenetisch kann er entweder angeboren (z.B. bei einem offenen Processus vaginalis als Folge einer ausbleibenden Verklebung) oder erworben sein. Bei dem verbliebenen 1/3 der Leistenhernien handelt es sich um einen direkten Leistenbruch. Er ist stets erworben, z.B. bei abnehmender Festigkeit des Bindegewebes im fortgeschrittenen Lebensalter [109]. Abbildung 4 zeigt die möglichen Bruchpforten in der Leistenregion mit Berücksichtigung der Schenkel- und Obturatorius-Hernie.

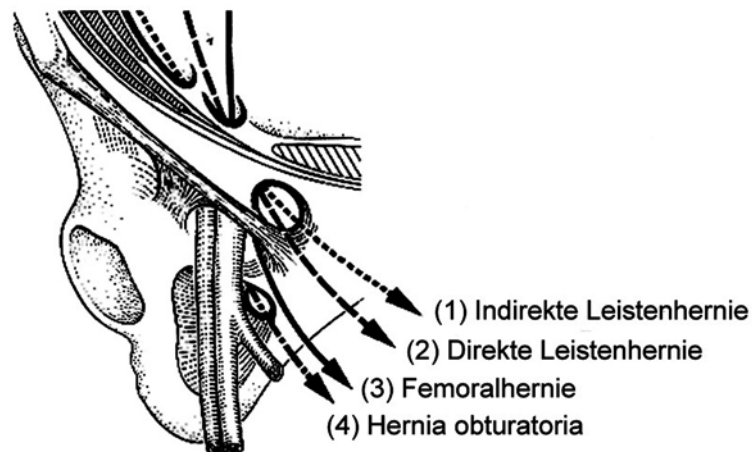


Abb. 4: Bruchpforten in der Leistenregion, nach Stallkamp [123]

### 3.4 Angewandte Operationsmethoden

#### 3.4.1 Hernienreparation nach Shouldice

Nach Inzision der Haut erfolgt die schrittweise Durchtrennung des Subkutangewebes unter Ligatur der Femoralisgefäßabgänge. Die Spaltung der Externusaponeurose beginnt am äußeren Leistenring und wird dann dem Faserverlauf von medio-kaudal nach laterokraniel folgend fortgesetzt. Nach der Eröffnung des Leistenkanals liegen der Samenstrang bzw. das Ligamentum teres uteri frei. Bei den männlichen Patienten wird unter Schonung des Nervus genitofemoralis der M. cremaster vom Angulus inguinalis profundus bis zum Schambein unter Belassung eines medialen und eines lateralen Anteils längsseits inzidiert. Der aus unsolidem Gewebe bestehende mediale Teil wird entfernt. Der laterale Teil, in welchem die Vasa spermatica externa und der Ramus genitalis des N. genitofemoralis verlaufen, wird nach Abklemmen durchtrennt und jedes Ende doppelt ligiert [11]. So ist eine saubere Exposition des Leistenkanalbodens sowie des inneren Leistenringes möglich und ein Übersehen eines indirekten Bruchsackes ausgeschlossen. Es erfolgt die Präparation des Bruchsackes bis zur peritonealen Umschlagfalte mit Reposition oder Resektion des Bruchsackinhaltes. Beim Vorliegen eines direkten Leistenbruches mit seiner schlaffen Fascia transversalis wird eine Inzision der Fascia transversalis vom inneren Leistenring bis zum Tuberculum pubicum unter Schonung der epigastrischen Gefäße durchgeführt. Der von der Fascia transversalis befreite Bruchsack wird durch eine einstülpende Tabaksbeutelnaht verschlossen. Nach Freipräparation des kranialen Anteils der Fascia transversalis vom präperitonealen Fettüberzug wird die Faszie gedoppelt. Dabei wird die kaudale Lefze unter der kranialen fixiert [12]. Das Tuberculum pubicum ist Ausgangspunkt für die erste Naht, und die Rektusscheide bildet das mediale Nahtlager. Das laterale Nahtlager wird durch den Arcus aponeurosis musculi transversi dargestellt. Durch eine Naht bis dicht an den Leistenring wird dieser plastisch eingengt. Mit gleichem Faden näht man nun zurück, wobei die kraniale Lefze auf der kaudalen fixiert wird. Der Faden wird weit medial am Schambein verknotet. Mit dem zweiten Faden und der dritten Nahtreihe werden der M. abdominis transversus und der M. obliquus internus am Ligamentum inguinale befestigt. Diese dritte Nahtreihe läuft weiter bis an das Tuberculum pubicum, wo sie umkehrt und als vierte

Nahtreihe zum Anulus inguinalis profundus zurückkehrt. Es erfolgt nun die Reposition des Samenstranges in seine anatomische Lage und der Verschluss mittels fortlaufender, resorbierbarer Naht durch die M. obliquus externus Aponeurose. Das Vernähen der Haut beendet den Eingriff [119]. Abbildung 5 zeigt schematisch die vorgenommene Reparatur.

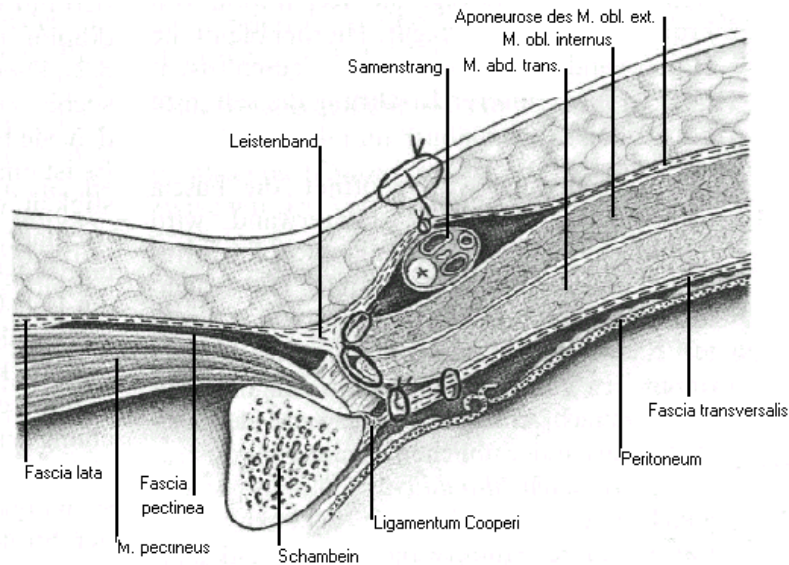


Abb. 5: Leistenhernienreparation nach Shouldice, nach Bause et al. [7]

### 3.4.2 Hernienreparation nach Bassini

Als ein wesentliches Operationsprinzip hat Bassini als erster die Verstärkung der Hinterwand des Leistenkanals und die Einengung des inneren Leistenringes angegeben.

Nach durchgeführtem Hautschnitt und Spaltung der Externusaponeurose lassen sich der Samenstrang bzw. das Ligamentum teres uteri erkennen. Als nächstes wird die Bruchpforte aufgesucht und der Bruchsack freipräpariert. Die Leistenkanalhinterwand stellt sich nach Abtragen des Bruchsackes bei nach lateral gehaltenem Samenstrang dar. Die Spaltung der Fascia transversalis gilt als essentieller Operationsschritt, auch wenn dieser Vorgang in der Übersetzung der Originalschrift von Bassini nicht ausdrücklich erwähnt wird [6]. Nur durch diese Spaltung

lässt sich ein dreischichtiges Nahtlager aufbauen. Die Spaltung der Fascia transversalis, vom inneren Leistenring ausgehend zum Tuberculum pubicum, eröffnet die Bruchpforte. Wie auch beim Reparatursverfahren nach Shouldice ist die Inzision der Fascia transversalis unter Schonung der epigastrischen Gefäße durchzuführen. Am medialen Wundrand wird mit dem Bruchlückenverschluss begonnen. Mit der ersten Naht, der so genannten Bassini-Naht, wird die Vereinigung des M. obliquus internus abdominis am Rande des M. transversus abdominis durchgestochen. Daraufhin wird der Nahtfaden durch die beiden Ränder der Fascia transversalis, durch das Ligamentum reflexum und schließlich durch das Schambeinperiost geführt. Beim Durchstechen des Periosts ist eine Verletzung des Knochens zu vermeiden. Nun wird die Fascia transversalis, der M. transversus abdominis und der M. obliquus internus abdominis von medial nach lateral an die dorsale Seite des Leistenbandes mittels Einzelknopfnähten angeheftet. Mit fortlaufenden Nähten oder Einzelknopfnäht wird die Externusaponeurose über dem Samenstrang verschlossen. Abbildung 6 zeigt schematisch die Verhältnisse nach RepARATION.

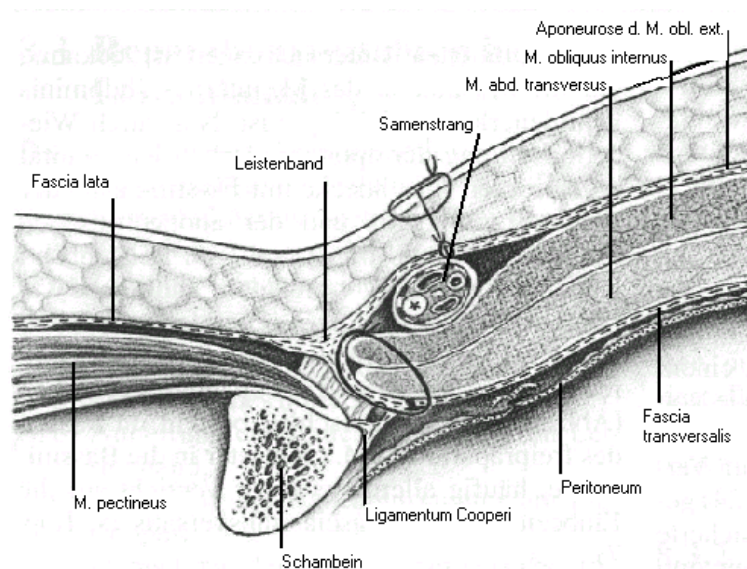


Abb. 6: Leistenhernienreparation nach Bassini, nach Bause et al. [7]

### 3.4.3 Hernienreparation nach Bassini-Kirschner

Hierbei handelt es sich um eine modifizierte Version der Operationsmethode nach Bassini. Analog zur Originalmethode nach Bassini wird bei Kirschner die gespaltene Aponeurose des M. obliquus externus unter dem Samenstrang vernäht, so dass dieser nach subkutan verlagert wird [7, 54]. Kirschner wollte auf diese Weise die Leistenkanalhinterwand zusätzlich verstärken. Einen Überblick gibt Abbildung 7.

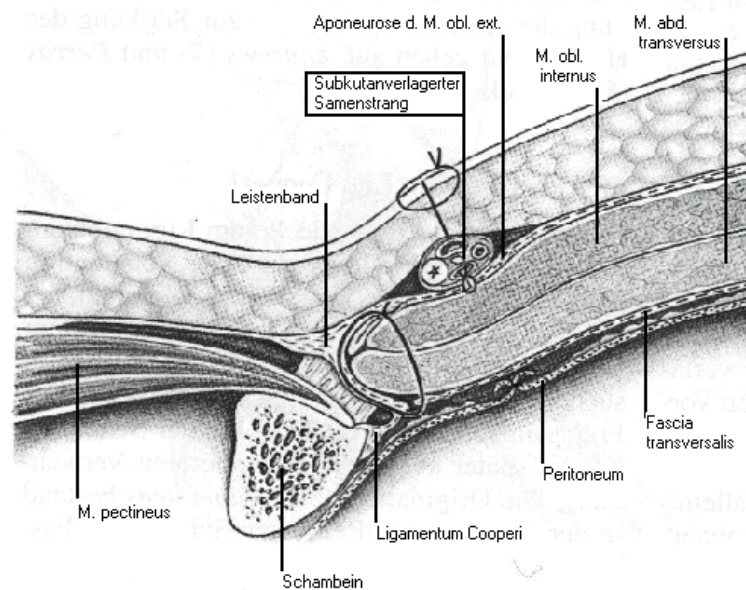


Abb. 7: Leistenhernienreparation nach Bassini-Kirschner, nach Bause et al. [7]

### 3.4.4 Hernienreparation nach McVay

Durch die von McVay entwickelte Methode gelingt der Verschluss aller Bruchpforten der Leistenregion. McVay lehnt die Methoden der Hernienreparation nach Bassini und Shouldice strikt ab, da diese nach seiner Meinung eine „unanatomische“ Reparationsform darstellen. Er begründete dies damit, dass die Fascia transversalis anatomisch am Ligamentum Cooperi und nicht am Leistenband inseriert [82]. Anson und McVay zogen das anatomisch fester verankerte Ligamentum Cooperi dem Leistenband bei der Bauchdeckenanheftung vor.

Zunächst wird die Aponeurose des M. abdominis transversus an das Ligamentum Cooperi genäht. Zur guten Darstellung des Ligamentum Cooperi muss die ge-

samte kaudale Lefze der gespaltenen Fascia transversalis bis zum oberen Schambeinast exzidiert werden, weil eine einfache Spaltung der Fascia transversalis reicht nicht aus. Sichtbar werden nun die horizontalen Einstrahlungen des Ligamentum lacunare Gimbernati in den vorderen Schambeinast und eventuell eine Femoralhernie. Die Fixation der Transversalis-Aponeurose am Ligamentum Cooperi wird mittels nichtresorbierbarer Einzelnähte durchgeführt. Die Nähte, welche kaudal das Ligamentum lacunare mit erfassen können, erstrecken sich nach lateral bis zur V. femoralis. Es ist darauf zu achten, dass die V. femoralis nicht eingeeengt wird. In Form des so genannten „transition stitch“ gehen die Nähte im Bereich der V. femoralis kaudal vom Ligamentum Cooperi auf das Ligamentum inguinale über. Auf diese Weise entsteht die typische geschwungene McVay-Form. Zur Entlastung der größeren Nahtspannung bei der McVay-Technik gegenüber den schon erwähnten Operationsverfahren, bedingt durch die Fixation der Transversalis-Aponeurose am unelastischen Ligamentum Cooperi, ist die Durchführung einer Entlastungsinzision in der vorderen Rektusscheide unentbehrlich. Abbildung 8 zeigt schematisch die vorgenommene Reparatur.

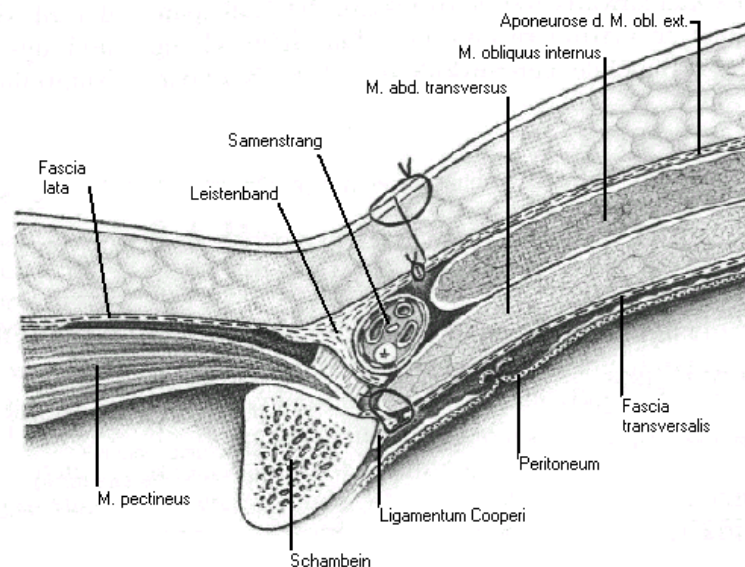


Abb. 8: Leistenhernienreparatur nach McVay, nach Bause et al. [7]



### 3.4.5 Hernienreparation nach Lichtenstein

Das Prinzip der Hernienreparation nach Lichtenstein ist die spannungsfreie prä-muskuläre Positionierung einer kleinstmöglichen Kunststoffprothese mittels eines direkten inguinalen Zuganges. Entsprechend anderer konventioneller offener Operationsmethoden wird nach einem inguinalen Hautschnitt die Externusaponeurose eröffnet. Durch eine 5 cm lange, in den Langer-Spaltlinien nach lateral führende Inzision, wird das Schambein und der innere Leistenring exponiert. Es folgt die Eröffnung der Aponeurose des M. obliquus externus mit anschließendem Ablösen vom Samenstrang. Die Trennung des oberen Anteiles des M. obliquus externus vom M. obliquus internus mit Eröffnung der Aponeurose präsentiert dem Operateur den N. iliohypogastricus und eine genügend große Fläche zur Implantation des Kunststoffnetzes, welches den M. Obliquus internus mindestens 3 cm überlagern sollte. Der Samenstrang und der M. cremaster werden vom Leistenkanalboden bis 2 cm über das Tuberculum pubicum hinaus freipräpariert. Bei indirekten Leistenhernien wird zur Kontrolle des inneren Leistenringes der M. cremaster inzidiert. Um postoperative Schmerzen zu vermeiden, werden indirekte Bruchsäcke ohne das Setzen einer Ligatur in das Abdomen reponiert. Große direkte Bruchsäcke werden mit absorbierbarem Nahtmaterial invertiert. Das Polypropylen-Netz (8x16 cm) wird so zugeschnitten, dass es sich dem medialen Rand des Canalis inguinalis anpasst. Dabei retrahiert man den Samenstrang nach oben und näht die abgerundete mediale Seite des Netzes mit einem nicht absorbierbaren monofilamentären Faden an die Aponeurose [1]. Medial muss die Prothese das Tuberculum pubicum um 1-1,5 cm überlappen. Mittels fortlaufender Naht wird die Netzunterseite mit bis zu fünf Stichen an das Leistenband fixiert. Von lateral wird in die Prothese ein Schlitz zum Durchtritt des Samenstranges geschnitten. Dieser Schlitz teilt das Polypropylen-Netz in einen größeren oberen (2/3) „Schwalbenschwanz“ und einen kleineren unteren (1/3) „Schwalbenschwanz“. Zwischen den beiden Netzanteilen wird der Samenstrang plaziert. Der obere Anteil des Netzes wird unter dem Samenstrang nach proximal geführt und der obere „Schwalbenschwanz“ wird zurückgekreuzt, um auf dem kleineren „Schwalbenschwanz“ zum Liegen zu kommen. Der obere Netzrand wird nun mit zwei absorbierbaren Nähten lateral des inneren Leistenringes an der Rektusscheide und der M. obliquus internus-Aponeurose befestigt. Dadurch wölbt sich die Prothese als Zeichen eines

spannungsfreien Verschlusses auf. Die unteren Ränder der beiden „Schwalbenschwänze“ werden lateral der fortlaufenden Naht mit einem nicht absorbierbaren Faden an das Leistenband genäht. Durch das Überkreuzen der beiden „Schwalbenschwänze“ entsteht ein neuer innerer Leistenring. Der Zuschnitt des lateralen Netzrandes erfolgt so, dass mindestens 5 cm Polypropylen-Netz den inneren Leistenring bedecken. Dieser laterale Netzrand wird nun unterhalb der Aponeurose des M. obliquus externus angenäht [1]. Fortlaufende Naht der Externusaponeurose, Subcutannaht und Intracutannaht mit Einlage einer Redon-Drainage beenden den Eingriff. Abbildung 9 gibt einen Überblick nach vorgenommener Repara-tion.

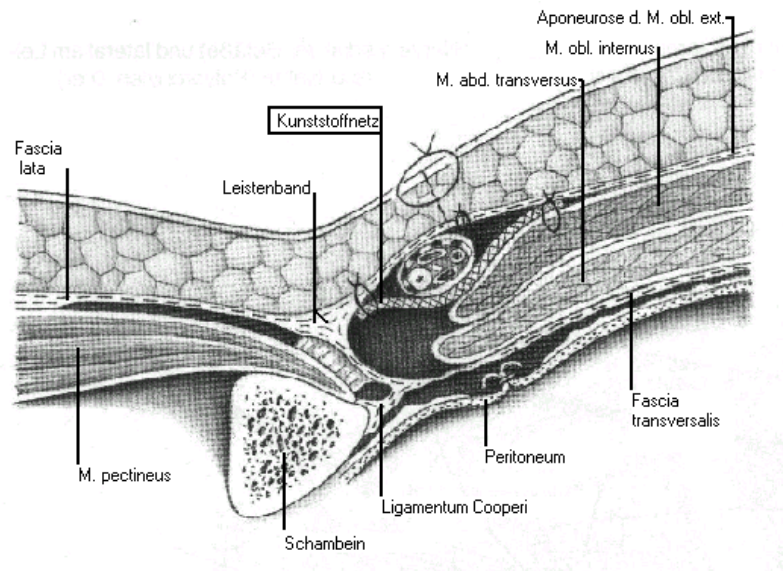


Abb.9: Leistenhernienreparation nach Lichtenstein, nach Bause et al. [7]

### 3.4.6 Laparoskopische transperitoneale Leistenhernienoperation (TAPP)

Nach Anlage eines Pneumoperitoneums mit der Veres-Nadel werden der infraumbilicale Optiktrokar und zwei weitere Arbeitstrokare rechts und links im Mittelbauch eingeführt. Vom Ligamentum umbilicale mediale aus wird das Peritoneum und das präperitoneale Fettgewebe bis cranial ventral des inneren Leistenringes inzidiert. Geleitet von den epigastrischen Gefäßen erfolgt die Darstellung der Fascia transversalis und des Ligamentum Cooperi. Der Bruchsack wird von der Fascia transversalis und dem Samenstrang isoliert und in die Bauchhöhle retrahiert.

Dabei ist auf eine Schonung des N. genitofemoralis zu achten. Über der Bruchpforte wird ein 12x8 cm großes Polypropylenetz ausgebreitet, das sich von der Spina iliaca anterior bis zur Plica umbilicalis medialis erstreckt. Zur Definition eines neuen Leistenkanales kann die Prothese eingeschnitten werden. Mit Staplern erfolgt eine Fixation des Netzes am Ligamentum Cooperi, an der Fascia transversalis, dem M. abdominis transversus sowie oberhalb des Ligamentum iliopubicum medial der Vasa epigastrica. Der Peritonealverschluss erfolgt anschließend mit fortlaufender Naht oder Staplern [62, 49]. Unter Sichtkontrolle werden die Trokare entfernt, das Pneumoperitoneum entleert und die Wunden verschlossen. Abbildung 10 zeigt schematisch die Verhältnisse nach vorgenommener RepARATION.

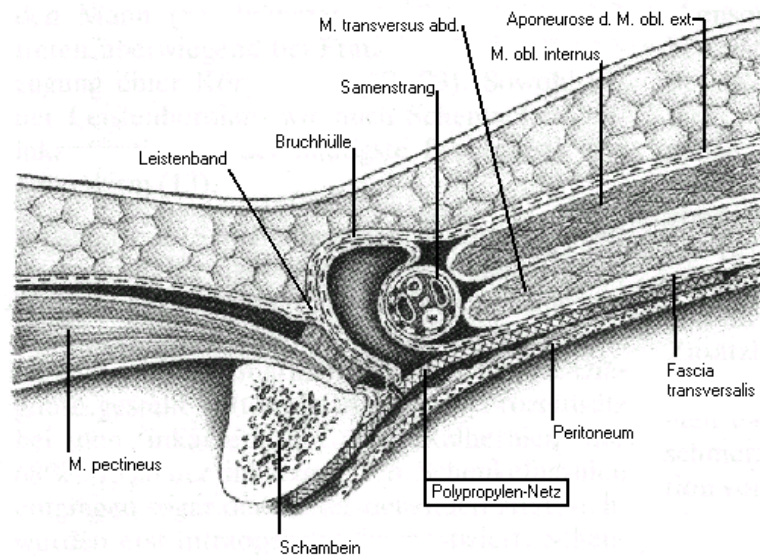


Abb. 10: Laparoskopische Leistenhernienreparation, nach Bause et al. [7]

### 3.5 Vergleich der Operationsverfahren

Grundsätzlich stehen sich somit zwei Verfahren zur Reparatur von Leistenhernien gegenüber [112]:

- die so genannten klassisch offenen (konventionellen) Operationsverfahren nach Bassini, Bassini-Kirschner, Shouldice und McVay, bei denen der Zugang auf direktem Weg durch einen inguinalen Hautschnitt erfolgt. Bei den jüngeren, modifizierten, konventionellen Reparatursverfahren nach Lichtenstein und Stoppa wird in einer offenen Operation die Bruchpforte mittels eines Kunststoffnetzes verschlossen. Zu den Grundprinzipien aller konventionellen Operationsverfahren zählt die plastische Einengung des inneren Leistenringes, die Rekonstruktion und Verstärkung der Hinterwand des Leistenkanals sowie die Wiederherstellung seines schrägen Verlaufes.
- Bei den endoskopischen Operationstechniken erreicht der Operateur das Operationsfeld mit seinen Arbeitsgeräten über kleinlumige Öffnungen in der Bauchdecke. Die Lage dieser Öffnungen ist so gewählt, dass dem Operateur ein weiträumiges Arbeitsfeld zur Verfügung steht. Das Operationsfeld kann nur indirekt über optische Instrumente eingesehen werden. Es wird in jedem Fall ein Kunststoffnetz zum Verschluss der Bruchpforte eingesetzt.

Als Parameter für den Vergleich der beiden Reparatursverfahren wurden insbesondere die Rezidivrate, Häufigkeit von Komplikationen wie Wundinfektion, Hydrozele, Skrotalhämatom und Trokarhernie und die Symptome etwaiger eingriffsbedingter Nervenirritationen erfasst.

### 2.6. Statistische Analyse

Für die statistische Auswertung wurde das Programm StatView 5.0 der Firma SAS verwendet (SAS Institute Inc., Cary, North Carolina 27513, USA).

Zur Beschreibung der kontinuierlichen Variablen wurden Mittelwerte und Standardabweichungen berechnet und als solche angegeben (Mittelwert  $\pm$  Standardabweichung).

Zur Bestimmung der statistischen Signifikanz von Mittelwertunterschieden zweier Gruppen und der statistischen Signifikanz dieser Unterschiede (p-Wert) kam der verteilungsfreie (nonparametrische) Mann-Whitney-U-Test für unabhängige Stichproben zum Einsatz [14]. Zur Bestimmung der statistischen Signifikanz von Mittelwertunterschieden gegenüber einem Normwert wurde der One-Sample-Sign-Test angewandt [14]. Die Darstellung von Verteilungen erfolgt als Box-Plot.

Für die Bestimmung von Häufigkeitsunterschieden verschiedener Gruppen wurde der Chi-Quadrat-Test angewandt [96].

## 4. Ergebnisse

### 4.1 Gesamtkollektiv

Das Gesamtkollektiv dieser Untersuchung bestand aus 401 Patienten, die mit einem zu operierenden Leistenbruch in den Jahren 1993-1999 in der Chirurgischen Klinik des Universitätsklinikums Hamburg-Eppendorf behandelt wurden. 14 Patienten (14/401, 3,5%) kamen mit einem Leistenhernienrezidiv zur Aufnahme.

Bei 105 Patienten (105/401, 26,2%) fanden sich bilaterale Leistenhernien, bei 296 Patienten (296/401, 73,8%) lagen unilaterale Hernien vor. Bei 213 Patienten (213/401, 53,1%) waren direkte Leistenhernien nachweisbar, bei 144 Patienten (144/401, 35,9%) indirekte Hernien und bei 44 Patienten (44/401, 11,0%) eine Kombination aus direkten und indirekten Hernien.

#### 4.1.1 Operationsmethoden im Gesamtkollektiv

122 Patienten (122/401, 30,4%) wurden laparoskopisch behandelt, 279 Patienten (279/401, 69,6 %) konventionell. Zu letzteren gehörten auch die 14 Rezidivpatienten. Das mittlere Alter der laparoskopisch behandelten Patienten lag bei  $59,0 \pm 14,2$  Jahren, das der konventionell behandelten Patienten bei  $60,4 \pm 16,9$  Jahren. Tabelle 2 gibt einen Überblick über die Art der Hernien im Gesamtkollektiv, unterteilt in die Gruppe der konventionell behandelten Patienten und die Gruppe der laparoskopisch behandelten Patienten.

Tab. 2: Anzahl und Art der Hernien im Gesamtkollektiv

<b>Leistenhernien</b>	<b>Gesamtzahl N = 401 (100%)</b>	<b>laparoskopische Herniotomie N = 122 (30,4%)</b>	<b>konventionelle Operation N = 279 (69,6%)</b>
bilateral	105 (26,2%)	83 (20,7%)	22 (5,5%)
unilateral	296 (73,8%)	39 (9,7%)	257 (64,1%)
direkt	213 (53,1%)	33 (8,2%)	180 (44,9%)
indirekt	144 (35,9%)	69 (17,2%)	75 (18,7%)
direkt + indirekt	44 (11,0%)	20 (5,0%)	24 (6,0%)

Entsprechend der vorgenommenen Zuordnung der Patienten zu den einzelnen Operationsmethoden und unter Berücksichtigung der Hernienart und den Präferenzen der Patienten ergeben sich signifikante Unterschiede in der Wahl der operativen Vorgehensweise (Chi-Quadrat-Test,  $p < 0,001$ ). Betrachtet man die Verteilung von laparoskopischen und konventionellen Verfahren, so wurde bei bilateralen Hernien im Verhältnis sehr viel häufiger das laparoskopische Verfahren gewählt (83/105, 79,0%) als bei unilateralen Hernien (39/296, 13,2%). Ebenso wurden indirekte Hernien vergleichsweise öfter laparoskopisch behandelt (69/144, 47,9%) als direkte Hernien (33/213, 15,5%).

Tabelle 3 gibt einen Überblick über die angewandten Operationsmethoden bei den behandelten Patienten.

Tab. 3: Operationsmethoden

<b>Methode</b>	<b>Anzahl N = 401 (100%)</b>
Shouldice	229 (57,1%)
Bassini	30 (7,5%)
Lichtenstein	7 (1,7%)
Mayo	3 (0,7%)
Kirschner	1 (0,2%)
McVay	2 (0,5%)
Shouldice + Bassini	6 (1,5%)
Shouldice + Mayo	1 (0,2%)
TAPP	122 (30,4%)

#### **4.1.2 Mortalität im Gesamtkollektiv**

Zum Zeitpunkt des Follow-Up waren von den 401 Patienten 18 Patienten (18/401, 4,5%) eines natürlichen Todes in der angrenzenden Folgezeit verstorben. Alle diese Patienten gehörten zur konventionell operierten Gruppe. Der Altersmittelwert der verstorbenen Patienten lag mit  $73,6 \pm 14,6$  Jahren signifikant höher als der Altersmittelwert der überlebenden Patienten von  $59,4 \pm 16,0$  Jahren (Mann-Whitney-U-Test,  $p < 0,001$ ).

## **4.2 Follow-Up-Kollektiv**

Für die Nachbeobachtung konnten von den 383 zum Zeitpunkt der Nachuntersuchung noch lebenden operierten Patienten in 284 Fällen (284/383, 74,2%) Follow-Up-Daten ermittelt werden.

Bei 94 Patienten (94/284, 33,1%) fanden sich bilaterale Leistenhernien, bei 190 Patienten (190/284, 66,9%) lagen unilaterale Hernien vor. Bei 136 Patienten (136/284, 47,9%) waren direkte Leistenhernien nachweisbar, bei 118 Patienten (118/284, 41,5%) indirekte Hernien und bei 30 Patienten (30/284, 10,6%) eine Kombination aus direkten und indirekten Hernien.

### **4.2.1 Operationsmethoden im Follow-Up-Kollektiv**

122 Patienten (122/284, 43,0%) unterzogen sich einer laparoskopischen Hernienoperation, 162 Patienten (162/284, 57,0%) wurden konventionell operiert, davon 5 Patienten (5/284, 1,7%) mit einem Rezidiv. Das mittlere Alter der laparoskopisch behandelten Patienten lag zum Zeitpunkt der Operation bei  $59,0 \pm 14,2$  Jahren, das der konventionell behandelten Patienten bei  $58,3 \pm 16,5$  Jahren. Tabelle 4 gibt einen Überblick über die Art der Hernien im Follow-Up-Kollektiv, unterteilt in die Gruppe der konventionell behandelten Patienten und die Gruppe der laparoskopisch behandelten Patienten.

Auch im Follow-Up-Kollektiv sind die Häufigkeitsunterschiede zwischen der laparoskopischen und der konventionellen Behandlung hinsichtlich der Hernienlokalisation statistisch signifikant (Chi-Quadrat-Test,  $p < 0,001$ ). Die bilateralen Hernien wurden auch hier vorzugsweise laparoskopisch und die unilateralen Hernien im wesentlichen konventionell behandelt.

Entsprechend verhält es sich mit den direkten und indirekten Hernien. Die indirekten Hernien wurden überwiegend laparoskopisch und die direkten Hernien vorzugsweise konventionell behandelt. Auch dieser Unterschied in der Häufigkeitsverteilung ist im Chi-Quadrat-Test mit  $p < 0,001$  statistisch signifikant. Tabelle 5



zeigt einen Überblick über die angewandten Operationsmethoden bei den konventionell behandelten Patienten.

Tab. 4: Anzahl und Art der Hernien im Follow-Up-Kollektiv

<b>Leistenhernien</b>	<b>Gesamtzahl N = 284 (100%)</b>	<b>laparoskopische Herniotomie N = 122 (43,0%)</b>	<b>konventionelle Operation N = 162 (57,0%)</b>
bilateral	94 (33,1%)	83 (29,2%)	11 (3,9%)
unilateral	190 (66,9%)	39 (13,7%)	151 (53,2%)
direkt	136 (47,9%)	33 (11,6%)	103 (36,3%)
indirekt	118 (41,5%)	69 (24,3%)	49 (17,3%)
direkt + indirekt	30 (10,6%)	20 (7,0%)	10 (3,6%)

Tab. 5: Operationsmethoden

<b>Methode</b>	<b>Operation N = 284</b>
Shouldice	139 (48,9%)
Bassini	12 (4,2%)
Lichtenstein	4 (1,4%)
Mayo	1 (0,4%)
McVay	2 (0,7%)
Shouldice + Bassini	3 (1,1%)
Shouldice + Mayo	1 (0,4%)
TAPP	122 (43,0%)

#### 4.2.2 Rezidive und postoperative Komplikationen im Follow-Up-Kollektiv

Im Follow-Up-Kollektiv bekamen von den 162 (100%) konventionell operierten Patienten 14 (14/162, 8,6%) ein Rezidiv, 3 Patienten (3/162, 1,1%) eine Wundinfektion, ein Patient (1/162, 0,6%) eine Hydrozele und ein Patient (1/162, 0,6%) ein Skrotalhämatom. Von den 122 laparoskopisch behandelten Patienten entwickelten 5 (5/122, 4,1%) ein Rezidiv und ein Patient (1/122, 0,8%) eine Trokarhernie. Tabelle 6 stellt das vorgenannte Ergebnis dar, Tabelle 7 gibt eine Aufschlüsselung der Rezidivanzahl bezüglich der Operationsmethoden.

Tab. 6: Komplikationen und Rezidive im Follow-Up-Kollektiv

<b>Komplikationen</b>	<b>Gesamtzahl N = 25 (100%)</b>	<b>laparoskopische Herniotomie N = 6 (24,0%)</b>	<b>konventionelle Operation N = 19 (76,0%)</b>
Rezidiv	19 (76,0%)	5 (20,0%)	14 (56,0%)
Wundinfektion	3 (12,0%)	-	3 (12,0%)
Hydrozele	1 (4,0%)	-	1 (4,0%)
Skrotalhämatom	1 (4,0%)	-	1 (4,0%)
Trokarhernie	1 (4,0%)	1 (4,0%)	-

Tab. 7: Rezidive aufgeschlüsselt nach Operationsmethoden

<b>Methode</b>	<b>Gesamtzahl N = 284 (100%)</b>	<b>Rezidive N = 19 (6,7%)</b>
Shouldice	139 (48,9%)	10 (3,5%)
Bassini	12 (4,2%)	2 (0,7%)
Lichtenstein	4 (1,4%)	-
Mayo	1 (0,4%)	1 (0,4%)
McVay	2 (0,7%)	1 (0,4%)
Shouldice + Bassini	3 (1,1%)	-
Shouldice + Mayo	1 (0,4%)	-
TAPP	122 (43,0%)	5 (1,8%)

## 4.2.3 Spätkomplikationen im Follow-Up-Kollektiv

### 4.2.3.1 Nervenirritationen

Im Follow-Up-Fragebogen wurden bei den 284 Patienten Beschwerden in den Innervationsgebieten der Nerven N. ilioinguinalis, N. cutaneus femoris lateralis und N. genitofemoralis abgefragt. Mehrfachnennungen waren möglich. Insgesamt berichteten 39 Patienten (39/284, 13,7%) über Nervenirritationen. Davon waren 23 Patienten (23/284, 8,1%) konventionell operiert worden, und 16 Patienten (16/284, 5,6%) hatten sich einer laparoskopischen Herniotomie unterzogen. Hierbei wurde in 33 Fällen (33/284, 11,6%) der N. ilioinguinalis als Ausbreitungsgebiet der Beschwerden genannt, in 7 Fällen (7/284, 2,5%) waren die Beschwerden im Ausbreitungsgebiet des N. cutaneus femoralis lateralis und in 13 Fällen (12/284, 4,6%) im Ausbreitungsgebiet des N. genitofemoralis lokalisiert. Tabelle 8 gibt einen Überblick über die Lokalisationen der Beschwerden, unterteilt in die Gruppe nach laparoskopischer Herniotomie und die Gruppe nach konventioneller Operation. Die Häufigkeitsunterschiede zwischen den beiden Gruppen sind nur hinsichtlich einer Irritation des N. genitofemoralis statistisch signifikant ( $p < 0,01$ ).

Tab. 8: Lokalisationen der Nervenirritationen im Follow-Up-Kollektiv

<b>Lokalisation der Nervirritationen</b>	<b>Gesamtzahl N = 39 (100%)</b>	<b>laparoskopische Herniotomie N = 16 (41,0%)</b>	<b>konventionelle Operation N = 23 (59,0%)</b>
N. ilioinguinalis	33 (84,6%)	10 (25,6%)	23 (59,0%)
N. cutaneus fem. lat.	7 (17,9%)	3 (7,7%)	4 (10,3%)
N. genitofemoralis	12 (30,1%)	9 (23,1%)	4 (10,3%)

Neben der Lokalisation der Beschwerden wurde auch die Empfindungsqualität der Beschwerden abgefragt. Als mögliche Empfindungsqualitäten einer Nervenirritation konnten Taubheit, Dysästhesie, Stechen, Ziehen und Druck angegeben werden. Auch hier waren Mehrfachnennungen möglich. Durch den geringen Umfang der Untergruppen ist eine statistische Auswertung der Häufigkeitsunterschiede zwischen der Gruppe der Patienten nach laparoskopischem Eingriff und der Grup-

pe der konventionell versorgten Patienten nicht sinnvoll. Die Tabellen 9, 10 und 11 geben, getrennt für die beiden Gruppen, einen Überblick über die Empfindungsqualitäten der Beschwerden in den verschiedenen Innervationsgebieten.

Tab. 9: Nervenirritationen im Ausbreitungsgebiet des N. iliofemoralis

<b>Qualität der Nervenirritationen</b>	<b>Gesamtzahl N = 33 (100%)</b>	<b>laparoskopische Herniotomie N = 10 (30,3%)</b>	<b>konventionelle Operation N = 23 (69,7%)</b>
Ziehen	13 (39,4%)	4 (12,2%)	9 (27,3%)
Stechen	-	-	-
Dysästhesie	-	-	-
Taubheit	5 (15,2%)	-	5 (15,2%)
Druck	2 (6,1%)	1 (3,0%)	1 (3,0%)
Ziehen + Stechen	10 (30,3%)	3 (9,1%)	7 (21,2%)
Ziehen + Dysästhesie	2 (6,1%)	1 (3,0%)	1 (3,0%)
Stechen + Taubheit	1 (3,0%)	1 (3,0%)	-

Tab. 10: Nervenirritationen im Ausbreitungsgebiet des N. cutaneus femoris lat.

<b>Qualität der Nervenirritationen</b>	<b>Gesamtzahl N = 7 (100%)</b>	<b>laparoskopische Herniotomie N = 3 (42,9%)</b>	<b>konventionelle Operation N = 4 (57,1%)</b>
Ziehen	3 (42,9%)	1 (14,3%)	2 (28,6%)
Stechen	2 (28,6%)	1 (14,3%)	1 (14,3%)
Dysästhesie	-	-	-
Taubheit	1 (14,3%)	-	1 (14,3%)
Druck	-	-	-
Ziehen + Stechen	1 (14,3%)	1 (14,3%)	-
Ziehen + Dysästhesie	-	-	-
Stechen + Taubheit	-	-	-

Tab. 11: Nervenirritationen im Ausbreitungsgebiet des N. genitofemoralis

<b>Qualität der Nervenirritationen</b>	<b>Gesamtzahl N = 12 (100%)</b>	<b>laparoskopische Herniotomie N = 8 (66,7%)</b>	<b>konventionelle Operation N = 4 (33,3%)</b>
Ziehen	2 (16,7%)	1 (8,3%)	1 (8,3%)
Stechen	1 (8,3%)	1 (8,3%)	-
Dysästhesie	1 (8,3%)	1 (8,3%)	-
Taubheit	1 (8,3%)	-	1 (8,3%)
Druck	-	-	-
Ziehen + Stechen	5 (41,7%)	3 (25,0%)	2 (16,7%)
Ziehen + Dysästhesie	2 (16,7%)	2 (16,7%)	-
Stechen + Taubheit	-	-	-

#### 4.2.3.2 Beeinträchtigung im Alltagsleben

Über die Angabe der Missempfindungsqualitäten und der Lokalisation der Beschwerden hinaus konnten die Patienten bei entsprechender Stärke der Missempfindungen auch „Schmerzen“ als Beschwerde angeben. Bei insgesamt 15 Patienten (15/284, 5,3%) fand sich diese Angabe, davon waren 13 Patienten (13/284, 4,6%) konventionell operiert worden und 2 Patienten (2/284, 0,7%) hatten sich einer laparoskopischen Herniotomie unterzogen. Im Chi-Quadrat-Test ist dieser Häufigkeitsunterschied statistisch signifikant ( $p < 0,05$ ).

Der SF12-Fragebogen zu krankheitsbedingten Einschränkungen im Alltagsleben [20] erwies sich als ein zu allgemeines Maß für unsere Fragestellung. Einschränkungen im Alltagsleben durch die Folgen des operativen oder laparoskopischen Eingriffs konnten nicht nachgewiesen werden.

## 5. Diskussion

Leistenhernien sind vor allem ein Problem des männlichen Geschlechtes. Dies scheint mit dem entwicklungsgeschichtlichen Deszensus des Hodens zusammen zu hängen, ein Prozess, der die Inguinalregion zu schwächen scheint [131]. In der Literatur finden sich Anteile weiblicher Patienten am Gesamtkollektiv zwischen 5% und 16% [23, 31, 95, 132, 137]. In unserem Gesamtkollektiv lag der Anteil weiblicher Patienten bei 11,3%.

Als Standardverfahren für die operative Versorgung der Leistenhernie gilt vielerorts das Verfahren nach Shouldice [104, 117, 119]. Auch in unserem Gesamtkollektiv wurden von den offen operierten Patienten 81,4% nach dem Verfahren von Shouldice versorgt.

Nach Leistenhernienoperationen kann es zu folgenden späten postoperativen Komplikationen kommen [114, 115]:

- Rezidivhernie
- Hodenatrophie
- Hydrozele
- Fadenfistel
- Leistenschmerz durch nicht spannungsfreie Reparatur
- Schmerzen bzw. sensible Störungen in den Ausbreitungsgebieten der Nerven N. ilioinguinalis, N. cutaneus femoris lateralis und N. genitofemoralis
- Implantatinfekt/Netzunverträglichkeit

Als laparoskopiespezifische späte postoperative Komplikationen nach Leistenhernienreparation sind zusätzlich zu nennen [56]:

- Adhäsionsbedingter Ileuszustand
- Trokarhernie

## 5.1 Operationsmethoden und Rezidivraten

Gerade wegen der oft herausgestellten geringen Rezidivrate von <2% erlangte das Verfahren nach Shouldice große Bedeutung [11, 28, 105, 130, 135]. Inzwischen ist jedoch anzunehmen, dass dieser Erfolg auch auf die Spezialisierung entsprechender Kliniken und der Erfahrung der jeweiligen Operateure beruht und dass im Mittel die Rezidivrate nach Shouldice-Operation an allgemeinchirurgischen Kliniken in der Größenordnung von 3-7% liegt [3, 15, 87, 91]. Auch die Tatsache, dass einige statistische Erhebungen einen Anteil von 10% oder höher von Rezidiv-Leistenhernien an der Gesamtzahl der Leistenhernienoperationen ausmachen, weist auf eine entsprechend höhere Rezidivrate beim Gros der Operationen hin [47, 58, 78]. Bendavid [11] beschreibt sogar einen Anteil von 15-18% Patienten mit Rezidiv-Leistenhernien in seinem Gesamtkollektiv und lediglich <2% Rezidive bei den von ihm und seinen Mitarbeitern operierten Patienten.

Diese Diskrepanzen können auch mit der Methode der Erhebung zusammenhängen, da sich nicht alle Patienten mit einem Rezidiv in dieselbe Klinik zur weiteren Behandlung begaben, bzw. sich nicht alle Patienten ein weiteres Mal operieren ließen. So stellte Herzog [46] fest, dass sich bei systematischer Nachuntersuchung seiner Patienten, die Rezidivrate im Vergleich zu der bis dahin angenommenen Rate verdoppelte.

Bei dem in dieser Arbeit untersuchten Patientenkollektiv lag die Rezidivrate im Follow-Up-Kollektiv bei der Shouldice-Operation bei 7,2% (10/139), was größenordnungsmäßig den genannten Rezidivraten an allgemeinchirurgischen Kliniken entspricht.

Die Betrachtung des Verfahrens nach Shouldice als „Goldstandard“ [42, 102, 104, 130] wird aus mehreren Gründen von einer Reihe von Autoren kritisch betrachtet [69, 70, 71, 93, 127]. So lässt sich aus den obigen Erörterungen zur Rezidivrate nach Shouldice-Reparation der Leistenhernie folgern, dass das Verfahren weder einfach zu erlernen noch einfach durchzuführen ist [48], da die Rezidivraten an spezialisierten Zentren erheblich niedriger liegen als in allgemeinchirurgischen Kliniken. Es ist somit eine Lernkurve und ein Erfahrungsaspekt des jeweiligen Operateurs anzunehmen. Der gegenüber der Laparoskopie oft herausgestellte

Vorteil der möglichen Durchführung in Lokalanästhesie relativiert sich, wenn man berücksichtigt, dass von dieser Möglichkeit in Deutschland 1996 nur in 3% der Fälle auch Gebrauch gemacht wurde [48]. Ein weiterer wesentlicher Punkt der Kritik sind die im Vergleich zu anderen Verfahren stärkeren postoperativen Beschwerden, die die Rekonvaleszenz negativ beeinflussen. Gerade bei älteren Patienten ist jedoch eine schnellstmögliche Mobilisierung für die Gesundung wichtig und bei jüngeren Patienten steht vor allem die Dauer der Einschränkung der Arbeitsfähigkeit im Vordergrund [95].

Das Problem der postoperativen Beschwerden sahen einige Autoren in der Tatsache begründet, dass vor allem die Fascia transversalis bei der Shouldice-Technik unter nicht unerhebliche Spannung gesetzt wird [36, 69, 70, 71, 93, 98, 100, 127]. Sie machten auch diese Spannung im Operationsgebiet für Langzeitbeschwerden im Sinne von beständigem oder bewegungsabhängigem Ziehen in der Leistenregion verantwortlich. Durch Einlage eines Kunststoffnetzes zur Stabilisierung der Hinterwand des Leistenkanales und prothetischer Versorgung des inneren Leistenringes sollte hier Abhilfe geschaffen werden und eine spannungsfreie Reparatur des Leistenkanales ermöglicht werden. Insbesondere Lichtenstein und Mitarbeiter berichten über hervorragende Erfolge dieser Technik mit nur 5 Rezidiven bei 4360 Patienten mit 5369 Leistenhernien in 12 Jahren [1] und weisen immer wieder auf die einfache Durchführung der Operation hin. Zieren et al. [137] fanden in einem Nachbeobachtungszeitraum von 15 Monaten bei 105 Patienten kein Rezidiv. Auch Horeysek et al. [49] konnten bei 346 Patienten kein Rezidiv finden. Kux et al. [66] beobachteten nach 26 Monaten eine Rezidivrate von nur 0,9% und Aytac et al. [4] ermittelten 1 Rezidiv bei 121 Patienten. Auch Rutkow und Robbins [100] berichten über Rezidivraten <1% bei über 2500 Patienten. Nicht alle Autoren kommen zu so guten Ergebnissen, so lagen bei Miedema et al. [84] 8,0% Rezidive vor, wobei zu berücksichtigen ist, dass hier speziell die Ergebnisse einer Gruppe von Chirurgen in der Ausbildung untersucht wurden.

Probleme scheinen im Wesentlichen darin zu liegen, dass die verschiedenen Netzmaterialien postoperativ schrumpfen [55, 64, 116]. Ferner können auch durch Dislokationen des Netzes im Bereich der Netzränder Rezidive entstehen. Amid und Lichtenstein [1] empfehlen daher, die Netzgröße so zu wählen, dass das Netz



ca. 3-4 cm über die Grenzen des Hesselbach'schen Dreieckes hinaussteht. Darüber hinaus kann die Fixierung des Netzes und die durch das Fremdmaterial ausgelöste stärkere Fibrosierung im Operationsbereich zu Nervenirritationen führen und das Ergebnis negativ beeinflussen [24, 35, 92, 116, 120, 129, 133]. Unverträglichkeiten oder Infektionen des Netzes sind hingegen eher selten [2, 61, 93].

Im Zuge der Entwicklung minimal-invasiver Verfahren mit endoskopischem Zugang zum Operationsgebiet wurden auch Methoden entwickelt, die Leistenhernie endoskopisch zu behandeln [34, 39, 40, 62]. Häufig werden auch hier geringe Rezidivraten von 0,3-1% angegeben [13, 32, 81, 132]. Die Rezidive treten hierbei in der Regel innerhalb des ersten postoperativen Jahres auf und resultieren meist aus operationstechnischen Fehlern [30, 31, 32, 38, 50, 61, 73], wie suboptimale Netzposition oder Dislokation des Netzes [72, 73].

Allerdings differieren auch hier die Berichte über Rezidivraten erheblich. So beschreiben Quilici et al. [95] Rezidivraten von nur 0,2% bei 509 laparoskopisch versorgten Patienten und einem Nachbeobachtungszeitraum von 12 Monaten, Kunath und Lambert [61] von 0,8% bei 438 Patienten nach 12 Monaten, auch Crawford et al. [24] berichten über nur 1% Rezidive bei 1944 Patienten nach TAPP. Bei Sievers et al. [120] lag die Rezidivrate bis zum 6. postoperativen Monat bei 3,9%, Arvidsson et al. [3] berichten über 6,6% Rezidive und Beets et al. [9] über 12,5% Rezidive nach TAPP. In der vorliegenden Arbeit wurde bei 4,1% (5/122) der Patienten nach laparoskopischer Leistenhernienreparation ein Rezidiv festgestellt. Im Vergleich zu dem offenen Verfahren nach Shouldice ist der Häufigkeitsunterschied nicht statistisch signifikant.

Die laparoskopischen Verfahren werden von der Methode her zunehmend kritisch betrachtet. So ist bei dieser Vorgehensweise die Einlage eines Netzes obligat [41, 102], so dass der Operateur nicht, wie bei der offenen Vorgehensweise, entsprechend des individuellen Situs des Patienten eine von verschiedenen Optionen wählen kann [49]. Desweiteren können sämtliche oben erwähnten Komplikationen, die sich auf die Einlage des Kunststoffnetzes beziehen, auftreten [27, 31, 42, 58]. Im Vergleich zu anderen Einsatzmöglichkeiten der endoskopischen Operation, z.B. der TECAB (total endoscopic coronary artery bypass, [52]), ist die Reduktion

des operativen Traumas durch den Einsatz der Endoskopie gering [138]. Darüber hinaus ist eine Vollnarkose durchzuführen [42, 95]. Als weiteres Problem werden die intraoperativen Risiken der abdominalen Organverletzungen bzw. des Ileus [24, 120] und der Kreislaufbelastung durch das Pneumoperitoneum angegeben. Das Verfahren stellt im Vergleich zur Shouldice-Technik noch größere Ansprüche an die Fähigkeiten des Chirurgen und während der Lernphase ist die Rezidivrate erhöht [13, 24, 49, 68, 95, 102]. Durch den hohen operativen Aufwand und die in der Regel längere Operationsdauer ist die Operation auch deutlich teurer als offene Verfahren [80]. Im Vergleich zur Shouldice-Technik ist jedoch das Ausmaß postoperativer Beschwerden in der Frühphase deutlich vermindert, so dass das Ziel der sehr frühen Mobilisierung und der frühen Wiederherstellung der Arbeitsfähigkeit erreicht wird [56, 58, 95].

## **5.2 Langzeitbeschwerden**

Die zunehmende Berücksichtigung der Patientenzufriedenheit und des Kostenfaktors [78] hat den Erfolgsbegriff in der Leistenhernienchirurgie auch dahingehend erweitert, dass Langzeitbeobachtungen nicht nur hinsichtlich der Frage des Rezidivs durchgeführt wurden, sondern auch zur Ermittlung evtl. vorhandener und behandlungsbedürftiger Langzeitbeschwerden der Patienten. Denn nicht nur beim Rezidiv ist eine Notwendigkeit zur Behandlung gegeben, sondern auch bei Spannungsschmerzen im Inguinalbereich und bei Nervenirritationen als Operationsfolge der Leistenhernienreparation. Dies ist z.B. bei der Betrachtung der Gesamtkosten und der Effektivität der durchgeführten Operation mit einzubeziehen.

In der vorliegenden Arbeit wurde die Rate von Langzeitbeschwerden bei Patienten nach offener Leistenhernienreparation, vornehmlich mittels Shouldice-Technik, im Vergleich zum endoskopischen Verfahren (TAPP) untersucht.

Langzeitbeschwerden können durch Netzunverträglichkeiten nach den so genannten spannungsfreien, offenen Leistenhernienreparationen und bei endoskopischen Verfahren auftreten. Insgesamt sind sie sehr selten [49, 98] und werden mit <0,1% angegeben [59]. Trokarhernien bei laparoskopischer Leistenhernienreparationen sind hingegen nicht so selten. Die Rate liegt bei 1-2% [33, 59]. Diese Rate lässt

sich nach Krähenbühl et al. [59] unter 1% senken, wenn alle Trokareinstichstellen >5mm konsequent durch Einzelknopfnähte verschlossen werden. Im Follow-Up-Kollektiv dieser Untersuchung, entwickelte sich postoperativ nur bei 1 von 122 laparoskopisch versorgter Patienten (0,8%) eine Trokarhernie.

Langzeitbeschwerden äußern sich darüber hinaus vor allem als Dysästhesien im Bereich der Operationsnarbe bzw. in der darunter liegenden Bauchwandregion oder als Beschwerden im Ausbreitungsgebiet von Nerven, die durch die Operation oder durch nachfolgende Vernarbungsprozesse irritiert wurden. Hier sind vor allem die Ausbreitungsgebiete der N. ilioinguinalis, N. cutaneus femoris lateralis und N. genitofemoralis zu nennen.

Der Nervus cutaneus femoris lateralis ist nach Literaturangaben der im Rahmen einer Leistenhernienreparation am häufigsten geschädigte Nerv [63, 99], wobei alle Nerven des Plexus lumbalis irritiert werden können [17, 29, 59]. Die Inzidenz wird auf ca. 2% geschätzt [59].

Lange wurde die Inzidenz solcher Beschwerden in der Größenordnung von 1-2% angegeben. So berichten Crawford et al. [24] von 2,1% Patienten mit Nervenirritationen und 1,2% Patienten mit skrotalen Schmerzen nach laparoskopischer Leistenhernienreparation. Amid und Lichtenstein [1] berichten sogar von nur 1 Fall von Neuralgie in 12 Jahren bei 4360 Patienten. In anderen Untersuchungen stellt sich jedoch eine weit höhere Inzidenz als wahrscheinlich dar. Bay-Nielsen et al. [8] stellten in ihrer Erhebung bei 22,9% der Patienten chronische Schmerzen fest, bei Poobalan et al. (2001) lag die Rate sogar bei 30% nach offener Leistenhernienreparation. Im Vergleich verschiedener Operationstechniken fanden Köninger et al. [57] bei 36% nach Shouldice-Reparation, bei 31% nach Operation nach Lichtenstein und bei 15% nach TAPP chronische Schmerzen. Miedema et al. [84] fanden bei 38% der nach Lichtenstein operierten Patienten und nur bei 7% der mit Shouldice-Verfahren versorgten Patienten chronische Schmerzen. Nordin et al. [85] konnten bei 4,2% (Shouldice) bzw. 5,6% (Lichtenstein) der Patienten chronische Schmerzen erfragen. Im Vergleich offener und laparoskopischer Verfahren mit Netzimplantat fanden Kumar et al. [60] bei 38,3% der Patienten nach offener und bei 22,5% der Patienten nach laparoskopischer Leistenhernienreparation

chronische Schmerzphänomene. Sievers et al. [120] fanden in ihrem 348 Patienten umfassenden Follow-Up-Kollektiv nach TAPP 9,1% Nervirritationen.

In unserer Untersuchung lag die Rate von Langzeitbeschwerden nach Leistenhernienreparation bei 13,7% (39/284). Dabei sind sowohl Schmerzen als auch Dysästhesien berücksichtigt, die zwar störend wirken, aber noch nicht eindeutig Schmerzcharakter haben, wie z.B. ein Ziehen in der Leistenregion. Eindeutige Schmerzen hatten 5,1% (15/284) der Patienten im Follow-Up-Kollektiv. Die Gesamtrate der Langzeitbeschwerden differierte nicht signifikant zwischen den verschiedenen Leistenhernienreparationsverfahren.

Statistisch signifikante Unterschiede in der Häufigkeit der Langzeitbeschwerden zwischen den Operationsverfahren (Shouldice vs. TAPP) fanden wir hinsichtlich Nervenirritationen im Ausbreitungsgebiet des N. genitofemoralis. Hier war die Rate bei den laparoskopischen Eingriffen gegenüber dem Verfahren nach Shouldice ( $p < 0,01$ ) erhöht. Auf der anderen Seite scheinen die lokalen Beschwerden im Operationsgebiet nach der Shouldice-Operation häufiger aufzutreten. Im Chi-Quadrat-Test ist dieser Häufigkeitsunterschied statistisch signifikant ( $p < 0,05$ ).

Da die Patienten des Gesamtkollektives nicht randomisiert, sondern nach den im Methodenteil beschriebenen Kriterien den Operationsverfahren zugeordnet wurden, ist dieses Ergebnis jedoch vorsichtig zu interpretieren.

### **5.3 Nozizeptive und neuropathische Dysästhesien**

In Bezug auf den langfristigen Operationserfolg und die Patientenzufriedenheit ist es sinnvoll, die Stärke etwaiger Beschwerden und die Beeinträchtigung der Patienten im Alltag durch die Beschwerden zu erfassen [67, 125]. Um der Pathogenese der Beschwerden auf die Spur zu kommen, ist jedoch vor allem die Unterscheidung zwischen nozizeptiven Beschwerden, z.B. bei Spannung im Operationsgebiet, und neuropathischen Störungen, z.B. bei Nervenirritationen, wichtig. In der vorliegenden Arbeit war der Follow-Up-Fragebogen darauf ausgerichtet, vordringlich Nervenirritationen durch Abfragen bestimmter Ausbreitungsgebiete

der Beschwerden zu erfassen. Die Stärke der Beschwerden konnte durch die Charakterisierung als Schmerz geschätzt werden.

Der Befund der erhöhten Rate von Nervenirritationen im Ausbreitungsgebiet des N. genitofemoralis nach TAPP in unserer Untersuchung wird unter anderem bei Sievers et al. [120] beschrieben. Als Ursache von Nervenirritationen nach laparoskopischer Leistenhernienreparation wird vor allem die Clip-Fixation des Netzes angesehen. Sowohl Sievers et al. [120] als auch Crawford et al. [24] beschreiben bei einigen ihrer Patienten starke neuropathische Beschwerden, die sich nach Clip-Entfernung deutlich besserten. Auch andere Autoren stellten fest, dass in einzelnen Fällen eine Clip-Entfernung zur Behandlung der chronischen Schmerzen erfolgreich war [35, 59, 92, 129, 133]. Da die gefährdeten nervalen Strukturen lateral der epigastrischen Gefäße verlaufen [17], sollte das einzulegende Netz nur medial fixiert werden, um so eine Nervenschädigung zu vermeiden [59, 56]. Smith et al. [122] beschreiben in ihrer Studie die Möglichkeit zum völligen Verzicht auf eine Fixierung, ohne die Gefahr einer erhöhten Rezidivrate.

Die Tendenz zu chronischen Schmerzen im Operationsgebiet nach Leistenhernienreparation mit der Shouldice-Methode, wie wir sie in unserem Follow-Up-Kollektiv fanden, ist vielfach beschrieben worden und unter anderem von Cunningham et al. [25] systematisch untersucht worden. Der Argumentation, dass für die chronischen Beschwerden im Operationsgebiet die Spannung im Operationsgebiet verantwortlich sei, können die Autoren insofern folgen, da besonders häufig an der Faszieninsertion am Tuberculum pubis ein Druckschmerz auftrat. Gerade diese Art der Beschwerden war ja auch der Ausgangspunkt für einige Autoren, sich mit Möglichkeiten der spannungsfreien Versorgung der Leistenhernien zu beschäftigen [69, 70, 71, 100, 127]. Cunningham et al. [25] beschrieben auch neuropathische Schmerzen, jedoch mit einer geringeren Inzidenz.

#### **5.4 Risikofaktoren für Langzeitbeschwerden**

Neben der Operationstechnik zur Versorgung einer Leistenhernie werden von einigen Autoren auch eingriffsunabhängige Faktoren als Risiken für die Entwicklung von Langzeitbeschwerden benannt. So berichten Bay-Nielsen et al. [8] über eine

Korrelation zwischen der Rate von Langzeitbeschwerden und dem Alter des Patienten zum Zeitpunkt der Operation, wobei ältere Patienten seltener unter Langzeitbeschwerden litten. In unserer Untersuchung konnte diesbezüglich kein signifikanter Zusammenhang festgestellt werden.

Stengel und Lange [125] fanden eine höhere Inzidenz von Langzeitbeschwerden bei Patienten, die an einer Rezidivhernie operiert wurden. Dies wurde von Callesen et al. [22] bestätigt. Darüber hinaus stellten Callesen et al. [22] noch das Ausmaß an präoperativen Schmerzen als Risikofaktor für Langzeitbeschwerden nach Leistenhernienreparation fest. Die Gruppe der Patienten mit Rezidivhernienversorgung war in unserem Follow-Up-Kollektiv so klein, dass eine statistische Auswertung nicht möglich war. Präoperative Schmerzen sind nicht erfasst worden.

## **5.5 Methodische Probleme**

### **5.5.1 Follow-Up-Quote im Nachbeobachtungszeitraum**

Eine befriedigende Quote an Patienten im Follow-Up-Kollektiv ist bei retrospektiven Studien oft nicht zu erreichen. In unserer Untersuchung lag die Quote bei 74,2% (284/383) der zum Zeitpunkt der Nachuntersuchung noch lebenden Patienten. In der Literatur findet man vergleichbare Angaben zwischen 65 und 85% [61, 67, 83, 98, 120], sofern überhaupt Angaben gemacht werden [1, 13, 64, 135]. Die Forderung nach Nachuntersuchungsquoten >90% ist sicher berechtigt und in prospektiven Studien auch erreichbar, wie Grabenhorst [44], Stierli et al. [126], Zieren et al. [137], Krähenbühl et al. [59] und Stengel und Lange [125] demonstrierten. Bei großen Patientenzahlen, wie sie bei Rutkow und Robbins [100] oder bei Amid und Lichenstein [1] vorkommen, sind auch Studiendesigns für retrospektive Studien denkbar, in denen eine zufällig ausgewählte und dadurch repräsentative Stichprobe nachuntersucht wird. Sinnvoll erscheint auch, eine hohe Quote im Follow-Up-Kollektiv einem langen Nachbeobachtungszeitraum vorzuziehen, da bei geringer werdender Quote die Untersuchungsergebnisse immer weniger repräsentativ für das Gesamtkollektiv werden.

### **5.5.2 Vergleichbarkeit von Untersuchungsergebnissen in der Literatur**

Die Operationsmethoden zur Versorgung der Leistenhernie werden ständig weiter entwickelt. Auch klassische Verfahren, wie die Leistenhernienreparation nach Bassini, erfuhren eine Reihe von Modifikationen. Für eine Vergleichbarkeit von Studien ist daher die Dokumentation der Methode von großer Bedeutung. In seiner prospektiven Studie zur Rezidivrate und zu postoperativen Beschwerden nach Bassini-Operation stellte Grabenhorst [44] heraus, dass keine der von ihm gesichteten 43 Veröffentlichungen zu dem Thema die Bassini-Operation nach der Originalbeschreibung mit Spaltung der Fascia transversalis als essentiellen Operationsschritt durchführten.

Auch die Erfahrung des jeweiligen Operateurs ist beim Vergleich von Untersuchungsergebnissen von Bedeutung. Gerade bei den laparoskopischen Verfahren wird immer wieder von einer ausgeprägten Lernkurve berichtet, die mit erhöhter Komplikationsrate und erhöhter Operationszeit einhergeht [13, 24, 49, 68, 95, 102]. Doch auch bei offenen Verfahren können solche Effekte auftreten. So zeigten die Ergebnisse von Miedema [84] bei Chirurgen in der Ausbildung deutlich höhere Rezidivraten nach Lichtenstein-Operation als in der vergleichbaren Literatur [1, 4, 49, 65, 66, 100, 137].

### **5.5.3 Randomisierung**

Statistisch erhobene Untersuchungsergebnisse einer Stichprobe lassen sich streng genommen nur dann verallgemeinern, wenn die Stichprobe eine Zufallsauswahl des Gesamtkollektivs darstellt [14]. So lassen sich z.B. verschiedene Therapiemethoden vergleichen, indem man die Patientengruppe randomisiert den verschiedenen Verfahren zuordnet. Praktisch ist das jedoch schwer durchzuführen. Zum einen erfordert eine solche Vorgehensweise, dass die Verfahren als gleichwertig betrachtet werden, was nur dann dem Patienten auch so vermittelt werden kann, wenn man davon überzeugt ist. Alles andere ist ethisch schwer zu

vertreten. Zum zweiten müssen Patienten davon informiert sein, dass sie an einer Studie teilnehmen und dass dementsprechend Wünsche hinsichtlich des Eingriffs und der Anästhesie kaum möglich sind. Nicht alle Patienten sind dazu bereit, wodurch sich eine Selektion ergibt, die der Idee der Randomisierung entgegenstehen kann.

Ist man der Überzeugung, dass für unterschiedlich ausgeprägte Hernien und unterschiedliche Zustände der Bauchwand im Bereich der Leistenregion, die oft erst intraoperativ festgestellt werden können, auch verschiedener Vorgehensweisen bedürfen, ist eine Randomisierung kaum möglich und ethisch nicht zu vertreten. Der Weg der klinischen Forschung geht daher von der statistischen Erhebung der Komplikationen auch den Weg der Ursachenforschung, um durch konkrete Verbesserungen des Vorgehens bei konkreten Patienten die Erfolgsquote der operativen Verfahren zu erhöhen [24, 35, 36, 69, 70, 71, 92, 93, 98, 100, 116, 120, 127, 129, 133].

## **5.6 Ausblick**

Für die Leistenhernienreparation als häufigster chirurgischer Eingriff in Deutschland scheint es nicht das eine Standardverfahren zu geben [102]. Seit längerem sind eine Reihe von Autoren der Ansicht, dass die Auswahl der Operationsmethode differenziert betrachtet werden sollte [36, 44, 48, 86]. So ist z.B. der Zustand des Gewebes im Bereich des Hesselbach'schen Dreiecks hinsichtlich ihrer Stabilität und damit hinsichtlich der Frage, ob eine Einlage eines Netzes zur Verhinderung eines Rezidivs sinnvoll erscheint, ein wichtiger Aspekt [44]. Neben den individuellen Bedingungen, die durch den Patienten gegeben sind, ist auch die Erfahrung des jeweiligen Operateurs mit einzubeziehen. Die von uns vorgenommene differenzierte Indikationsstellung für die unterschiedlichen Reparatursverfahren resultierte in einer Rate an Rezidiven und Langzeitbeschwerden, die zwar höher liegt, als die in spezialisierten Zentren, jedoch eher im unteren Bereich der Raten, die andere Zentren der chirurgischen Allgemeinversorgung verzeichnen.

Forschungsbedarf ist in mehreren Richtungen gegeben. Zum einen ist es wichtig, Rezidivraten bei differenzierter Vorgehensweise zu erheben, wie in dieser Studie



geschehen. Um unterschiedliche Fähigkeiten von Operateuren zu berücksichtigen, ist ein multizentrisches Vorgehen sinnvoll. Darüber hinaus sind die zu erhebenden Parameter, wie z.B. die intraoperativ feststellbare Beschaffenheit der Bauchwand zur Klassifizierung nach Nyhus [86], nur in prospektiven Studien zu erheben. Nur eine Standardisierung der Beurteilung und der operativen Vorgehensweise schafft hier eine Vergleichbarkeit. Auch eine befriedigende Quote nachzubeobachtender Patienten, wie Grabenhorst [44] sie fordert, ist in der Regel nur in prospektiven Studien zu erreichen.

Zum zweiten scheint nach den Berichten in der Literatur die Reparatursmethode nach Lichtenstein, die in den USA das Verfahren nach Shouldice als Standard abgelöst hat, in Deutschland noch unterrepräsentiert [49, 93]. Auch wenn möglicherweise in der postoperativen Frühphase diese Methode noch nicht ganz an die Erfolge des laparoskopischen Vorgehens heranreicht, rechtfertigen die Langzeitergebnisse eine stärkere Berücksichtigung dieser Methode [1, 49, 56, 102]. Eine Verbesserung der Ergebnisse in der postoperativen Frühphase kann durch eine konsequente Durchführung des Eingriffs in Lokalanästhesie erreicht werden [1, 21, 43, 134], was als Option in Deutschland ebenfalls vergleichsweise selten genutzt wird.

Drittens zeigen die Ergebnisse der vorliegenden Untersuchung wie auch die Berichte in der Literatur, dass das Problem chronischer Beschwerden eine nicht zu vernachlässigende Bedeutung in Bezug auf den Langzeiterfolg hat [8, 57, 60, 85, 120]. Dabei ist sowohl die Beobachtung subjektiver Parameter zur Lebensqualität der Patienten [67, 125] als auch die Erfassung zu vermeidender Nervenirritationen wichtig [24, 35, 120, 129, 133], um die Qualität der Versorgung von Patienten mit Leistenhernien in Deutschland kontinuierlich zu verbessern.

## 6. Zusammenfassung

Die Leistenhernienreparation ist neben Cholezystektomie und Appendektomie der häufigste Eingriff an allgemeinchirurgischen Kliniken in Deutschland. In neuerer Zeit wird in Bezug auf den Langzeiterfolg neben der Rezidivrate die Beschwerde-rate durch mögliche Nervenirritationen betrachtet. In der vorliegenden Arbeit wird untersucht, ob das endoskopische Verfahren des TAPP (Transabdominal Preperitoneal Patch) neben den Vorteilen früher Mobilisationsfähigkeit und geringerer Dauer postoperativer Arbeitsunfähigkeit auch in dieser Hinsicht im Vergleich zu offenen OP-Techniken Vorteile bringt. Hierzu konnten bei 284 (70,8%) von 401 Patienten, bei denen in den Jahren 1993-1999 in der Chirurgischen Klinik des Universitätsklinikums Hamburg-Eppendorf 279 offene und 122 laparoskopische Leistenhernienreparationen durchgeführt wurden, eventuelle späte postoperative Beschwerden ( $37,6 \pm 24,9$  Monate nach OP) erfasst werden.

19 von 284 Patienten (6,7%) bekamen ein Rezidiv, 14 der 162 konventionell operierten Patienten (8,6%) und 5 der 122 laparoskopisch Versorgten (4,1%), wobei die Gruppenunterschiede statistisch nicht signifikant waren. Bei den konventionell operierten Patienten gab es eine Wundinfektion, eine Hydrozele und ein Skrotalhämatom (je 0,6%). Insgesamt berichteten 39 Patienten (13,7%) über Nervenirritationen, in 33 Fällen (11,6%) des N. ilioinguinalis, in 13 Fällen (4,6%) des N. genitofemoralis und in 7 Fällen (2,5%) des N. cutaneus femoralis lateralis (Mehrfachnennungen waren möglich). 15 Patienten (5,1%) gaben Schmerzen im Bereich des Operationsgebiets an. Nervenirritationen des N. genitofemoralis traten bei laparoskopisch operierten Patienten signifikant häufiger auf ( $p < 0,01$ ), bei offen operierten Patienten gab es signifikant mehr Schmerzen im Operationsgebiet ( $p < 0,05$ ).

Wegen der individuellen Abstimmung des Operationsverfahrens auf die Situation des Patienten (nicht randomisiert) sind diese Ergebnisse vorsichtig zu interpretieren. Da die individuelle Vorgehensweise jedoch erwünscht ist, scheint es sinnvoll, bei der Erhebung von Langzeitbeschwerden sich wieder mehr auf pathophysiologische als auf statistische Zusammenhänge zu konzentrieren. Dabei ist nicht nur die Beschwerdeintensität, sondern auch die Zuordnung der Ausbreitung zu den Innervationsgebieten entsprechender Nerven von Bedeutung. So erscheint es eher möglich, konkrete Verbesserungen der einzelnen Verfahren zu erreichen.

## 7. Literaturverzeichnis

1. Amid PK, Lichtenstein JL (1997): Aktuelle Einschätzung der spannungsfreien Hernienoperation nach Lichtenstein. *Chirurg* 68:959-964
2. Amid PK, Shulman AG, Lichtenstein IL, Hakakha M (1994): Biomaterials for abdominal wall hernia surgery and principles of their applications. *Langenbecks Arch Chir* 379:168-171
3. Arvidsson D, Berndsen FH, Larsson LG, Leijonmarck CE, Rimback G, Rudberg C, Smedberg S, Spangen L, Montgomery A (2005): Randomized clinical trial comparing 5-year recurrence rate after laparoscopic versus Shouldice repair of primary inguinal hernia. *Br J Surg* 92:1085-1091
4. Aytac B, Cakar KS, Karamercan A (2004): Comparison of Shouldice and Lichtenstein repair for treatment of primary inguinal hernia. *Acta Chir Belg* 104:418-421
5. Bassini E (1887): Nuovo metodo per la cura radicale dell'ernia inguinale. *Atti Congr Ass Med Ital* 2:179-182
6. Bassini E (1890): Über die Behandlung des Leistenbruches. *Arch klin Chir* 40:429-476
7. Bause H, Eigler FW, Erhard J, Meyer G, Poisel S, Rehner M, Schildberg FW, Schilling K, Schreiber HW, Schumpelick V, Willmen HR (1994): Hernien. In: Kremer K, Lierse W, Platzer W, Schreiber HW, Weller S (Hrsg): *Chirurgische Operationslehre. Spezielle Anatomie, Indikationen, Technik, Komplikationen in 10 Bänden. Band 7, Teil 1*, Thieme, Stuttgart, 50-178
8. Bay-Nielsen M, Nilsson E, Nordin P, Kehlet H (2004): Chronic pain after open mesh and sutured repair of indirect inguinal hernia in young males. *Br J Surg* 91:1372-1376

9. Beets GL, Dirksen CD, Go PM, Geisler FE, Baeten CG, Kootstra G (1999): Open or laparoscopic preperitoneal mesh repair for recurrent inguinal hernia? A randomized controlled trial. *Surg Endosc* 13:323-327
10. Bendavid R (1989): New techniques in hernia repair. *World J Surg* 13:522-531
11. Bendavid R (1997): Die Herniotomie nach Shouldice. *Chirurg* 68:965-969
12. Bittner R (1995): Laparoskopische Hernioplastik. Hippokrates Verlag, Stuttgart, 11-15
13. Bittner R, Kraft K, Schmedt GG, Schwarz J, Leibl B (1998): Risiko und Nutzen der laparoskopischen Hernioplastik (TAPP). 5 Jahre Erfahrungen bei 3400 Hernienreparationen. *Chirurg* 69:854-858
14. Bortz J (1999): Verfahren zur Überprüfung von Unterschiedshypothesen. In: Bortz J: *Statistik für Sozialwissenschaftler*, 5. Auflage, Springer, Berlin, 146-149
15. Boudet MJ, Hennet H, Hay JM (1994): Inguinal hernia repair: a prospective randomized trial on 1706 hernias. *Br J Surg* 81 (Suppl):70
16. Brenner A (1898): Zur Radikaloperation der Leistenbrüche. *Centralbl Chir* 25:1017-1023
17. Broin EO, Horner C, Mealy K, Kerin MJ (1995): Meralgia paresthetica following laparoscopic inguinal hernia repair. An anatomical analysis. *Surg Endosc* 9:76-78
18. Brooks DC (1994): A prospective comparison of laparoscopic and tension free open herniorrhaphy. *Arch Surg* 129:361-366
19. von Brünn W (1925): Die Handschrift des Schnitt- und Augenarztes Caspar Stromayr in Lindau am Bodensee. Idra-Verlagsanstalt, Berlin

20. Bullinger M, Kirchberger I (1998): Der SF36-Fragebogen zum Gesundheitszustand. 1. Auflage, Hogrefe, Stuttgart
21. Callesen T (2003): Inguinal hernia repair: anaesthesia, pain and convalescence. *Dan Med Bull* 50:203-218
22. Callesen T, Bech K, Kehlet H (1999): Prospective study of chronic pain after groin hernia repair. *Br J Surg* 86:1528-1531
23. Cohen RV, Morrel AC, Mendes JM, Alvarez G, Garcia ME, Kawahara NT, Margarido NF, Rodrigues AJ Jr (1998): Laparoscopic extraperitoneal repair of inguinal hernias. *Surg Laparosc Endosc* 8:14-16
24. Crawford DL, Phillips EH (1998): Laparoscopic repair and groin hernia surgery. *Surg Clin North Am* 78:1047-1062
25. Cunningham J, Temple WJ, Mitchell P, Nixon JA, Preshaw RM, Hagen NA (1996): Cooperative hernia study. Pain in the postrepair patient. *Ann Surg* 224:598-602
26. Von Czerny V (1877): Studien zur Radikalbehandlung der Hernien. *Med Wochenschr (Wien)* 27:497-500
27. Deans GT, Wilson MS, Royston CMS, Brough WA (1995): Recurrent inguinal hernia after laparoscopic repair: possible cause and prevention. *Br J Surg* 82:539-541
28. Devlin HB, Gillen P, Waxman M, MacNay RA (1986): Short stay surgery for inguinal hernia: experience of the Shouldice operation 1970-1982. *Br J Surg* 73:123-124
29. Eubanks S, Newman L, Goehring L, Lucas G (1993): Meralgia paresthetica: a complication of laparoscopic herniorraphy. *Surg Laparosc Endosc* 3:381-385
30. Faust H, Kuthe A, Saemann T, Reichel K (1996): Die endoskopische extraperitoneale Patch-Plastik von Leisten- und Femoralhernien ohne

Naht- oder Klammerfixation des Polypropylen-Patches. Langenbecks Arch Chir 113 Suppl II:603-605

31. Felix EL, Michas CA, Gonzalez MH Jr (1995): Laparoscopic hernioplasty. TAPP vs. TEP. Surg Endosc 9:984-989
32. Felix EL, Michas CA, Gonzalez MH Jr (1996): Laparoscopic repair of recurrent hernia. Am J Surg 172:580-583
33. Felix EL, Michas CA, Gonzalez MH Jr (1997): Laparoscopic hernioplasty. Surg Endosc 11:36-43
34. Fielding GA (1995): Laparoscopic inguinal hernia repair. Aust N Z J Surg 65:304-307
35. Fitzgibbons RJ, Camps J, Cornet DA, Nguyen NX (1995): Laparoscopic inguinal herniorraphy. Results of a multicenter trial. Ann Surg 221:3-13
36. Fuchsjäger N, Feichter A, Kux M (1995): Die Lichtenstein-Plug-Methode zur RepARATION von Rezidivleistenhernien. Indikation, Technik und Ergebnisse. Chirurg 66:409-412
37. Furchand H (1956): Anatomie chirurgicale des hernies de l'aine. Doin, Paris
38. Gianom D, Hotz T, Reinhart M, Decurtins M (1998): Leistenhernienchirurgie 1998 - eine Standortbestimmung. Schweiz Med Wschr 128:1857-1865
39. Ger R (1991): Laparoskopische Hernienoperation. Chir 62:266-270
40. Ger R, Monroe K, Duvier R, Mishrick A (1990): Management of direct inguinal hernias by laparoscopic closure of the neck of the sac. Am J Surg 159:370-373
41. Ger R, Mishrick A, Hurwitz J, Romero C, Oddsen R (1993): Management of groin hernias by laparoscopy. World J Surg 17:46-50

42. Germer CT, Albrecht D, Butz C, Spröder J, Wondzinski A, Häring R (1994): Die transperitoneale Technik der präperitonealen Netzimplantation zur laparoskopischen Hernioplastik direkter und indirekter Leistenhernien. Zentralbl Chir 119:214-219
43. Glassow F (1984): Inguinal hernia repair using local anaesthesia. Ann Coll Surg 66:382-385
44. Grabenhorst R (1993): Bewertung des Rekonstruktionsprinzips nach Bassini bei der Leistenhernie. Zentralbl Chir 118:767-773
45. Haidenthaler J (1890): Die Radikaloperation der Hernien in der Klinik des Hofraths Prof. Dr. Billroth 1877-1889. Arch Klin Chir 40:493-555
46. Herzog U (1990): Spätresultate nach Leisten - resp. Femoralhernien-Operationen. Langenbecks Arch Chir: 375:5-10
47. Herzog U, Kocher T (1996): Leistenhernienchirurgie in der Schweiz 1994. Eine Umfrage an 142 Ausbildungskliniken der Schweiz. Chirurg 67:921-926
48. Horeyseck G (1997): Leitlinien in der Viszeralchirurgie: Bauchwandhernien, (Leistenbruch, Narbenhernie). Langenbecks Arch Chir Suppl Kongressbd 114:86-90
49. Horeyseck G, Roland F, Rolfes N (1996): Die „spannungsfreie“ Repara-tion der Leistenhernie: laparoskopisch (TAPP) versus offen (Lichtenstein). Chirurg 67:1036-1040
50. Hourlay P, Gillardin JM Vangertruyden G, Topal B (1997): Vollständig präperitonealer endoskopischer Leistenhernienverschluss. Chirurg 68:1217-1224
51. Jähne J (1991): Chirurgie der Leistenhernie. Chirurg 72:456-471
52. Kappert U, Cichon R, Schneider J, Gulielmos V, Ahmadzade T, Nicolai J, Tugtekin SM, Schüler S (2001): Technique of closed chest coronary

artery surgery on the beating heart. *Eur J Cardiothorac Surg* 20:765-769

53. Kingsnorth AN, Gray MR, Nott DM (1992): Prospective randomized trial comparing the Shouldice technique and plication darn for inguinal hernia. *Br J Surg* 79:1068-1070
54. Kirschner M (1939): *Allgemeine und spezielle chirurgische Operationslehre*. Springer, Berlin
55. Klosterhalfen B, Klinge U, Hermanns B, Schumpelick V (2000): Pathologie traditioneller chirurgischer Netze zur Hernienreparation nach Langzeitimplantation im Menschen. *Chirurg* 71:43-51
56. Köninger JS, Oster M, Butters M (1998): Leistenhernienversorgung - ein Vergleich gängiger Verfahren. *Chirurg* 69:1340-1344
57. Köninger JS, Redecke J, Butters M (2004): Chronic pain after hernia repair: a randomized trial comparing Shouldice, Lichtenstein and TAPP. *Langenbecks Arch Surg* 389:361-365
58. Krähenbühl L, Schäfer M, Büchler MW (1997): Die laparoskopische transperitoneale Leistenhernienoperation (TAPP). *Chir* 68:977-985
59. Krähenbühl L, Striffeler H, Baer H, Büchler MW (1997): Retroperitoneal endoscopic neurectomy for nerve entrapment after hernia repair. Development of a new technique. *Br J Surg* 84:216-219
60. Kumar S, Wilson RG, Nixon SJ, Macintyre IM (2002): Chronic pain after laparoscopic and open mesh repair of groin hernia. *Br J Surg* 89:1476-1479
61. Kunath U, Lambert H (1995): Die laparoskopische Hernioplastik. *Chirurg* 66:404-408
62. Kunz R, Schütze F, Beger HG (1993): Laparoskopischer Bruchpfortenverschluss der Leistenhernie. Verstärkung der Fascia transversalis mit Netz. *Chirurg* 64:341-345



63. Kunz R, Mayer JM, Witte B, Herrmann M (1996): Topographisch-anatomische Aspekte zur laparoskopischen Leistenversorgung. *Chirurg* 67:807-813
64. Kuthe A, Saemann T, Tamme C, Köcherling F (1998): Technik der total-extraperitonealen endoskopischen Hernioplastik (TEP) der Leiste. *Zentralbl Chir* 123:1428-1435
65. Kux M (1997): *Hernienoperationen*: Johann Ambrosius Barth Verlag, Hüthig
66. Kux M, Fuchsjäger N, Feichter A (1994): Lichtenstein-Patch versus Shouldice-Technik bei primären Leistenhernien mit hoher Rezidivgefährdung. *Chirurg* 65:59-62
67. Lawrence K, Jenkinson C, McWhinnie D, Coulter A (1997): Quality of life in patients undergoing inguinal hernia repair. *Ann R Coll Surg Engl* 79:40-45
68. Leibl B, Schwarz J, Däubler P, Kraft K, Bittner R (1996): Endoskopische Hernienchirurgie (TAPP) - Goldstandard in der Versorgung von Rezidivhernien? *Chirurg* 67:1226-1230
69. Lichtenstein IL (1987): Herniorrhaphy: A personal experience with 6321 cases. *Am J Surg* 153:553-559
70. Lichtenstein IL, Shore JM (1974): Simplified repair of femoral and recurrent inguinal hernias by a „plug“ technic. *Am J Surg* 128:439-444
71. Lichtenstein IL, Shulman AG, Amid PK, Montlor MM (1989): The tension-free hernioplasty. *Am J Surg* 157:188-193
72. Liem MSL, van Steensel CJ, Boeihouwer RU, Weidema WF, Clevers GJ, Meijer WS, Vente JP, deVries LS, van Vroonhoven TJMV (1996): The learning curve for totally extraperitoneal laparoscopic inguinal hernia repair. *Am J Surg* 171:281-285

73. Liem MSL., van der Graaf Y, van Steensel CJ, Boeihouwer RU, Clevers GJ, Meijer WS, Stassen LPS, Vente JP, Weidema WF, Schrijvers AJP, van Vroonhoven TJMV (1997): Comparison of conventional anterior surgery and laparoscopic surgery for inguinal hernia repair. *N Engl J Med* 336:1541-1547
74. Lierse W (1996): Anatomie. In: Schumpelick, V (Hrsg): *Hernien*. 3. Auflage, Enke, Stuttgart, 67-85
75. Lotheisen G (1898): Zur Radikaloperation der Schenkelhernien. *Centralbl Chir* 25:548-550
76. Lucas-Championnière JMM (1892): *Chirurgie Operatoire: Cure radicale des Hernies*. Rueff et Cie, Paris
77. Lyons AS, Petrucelli RJ (1987): *Medicine: an illustrated history*. HN Abrams Publishers, New York
78. Maddern GJ, Rudkin G, Bessell JR, Devitt P, Ponte L (1994): A comparison of laparoscopic and open hernia repair as a day surgical procedure. *Surg Endosc* 8:1404-1408.
79. Marcy HO (1871): A use of carbolized catgut ligatures. *Boston Med Surg J* 85:315-319
80. McCormack K, Wake B, Perez J, Fraser C, Cook J, McIntosh E, Vale L, Grant A (2005): Laparoscopic surgery for inguinal hernia repair: systematic review of effectiveness and economic evaluation. *Health Technol Assess* 9:1-203
81. McKernan JB (1995): Extraperitoneal prosthetic inguinal hernia repair using an endoscopic approach. *Int Surg* 80:26-28
82. McVay CB, Anson BJ (1942): A fundamental error in current methods of inguinal herniorraphy. *Surg Gynecol Obstet* 74:746-752
83. Memon MA, Feliu X, Sallent EF, Camps J, Fitzgibbons RJ jr (1999): Laparoscopic repair of recurrent hernias. *Surg Endosc* 13:807-810

84. Miedema BW, Ibrahim SM, Davis BD, Koivunen DG (2004): A prospective trial of primary inguinal hernia repair by surgical trainees. *Hernia* 8:28-32
85. Nordin P, Bartelmess P, Jansson C, Svensson C, Edlund G (2002): Randomized trial of Lichtenstein versus Shouldice hernia repair in general surgical practice. *Br J Surg* 89:45-49
86. Nyhus LM (1993): Individualization of hernia repair. A new era. *Surgery* 114:1-2
87. Panos RG, Beck DE, Maresh JE, Harford FJ (1992): Preliminary results of a prospective randomized study of Coopers ligament versus Shouldice herniorrhaphy technique. *Surg Gynecol Obstet* 175:315
88. Pareus A (1582): *Opera Ambrosii Parei regis primarii et parisiensis Chirurgi*. Paris, J Du Puys
89. Patino JF (1995): A history of the treatment of hernia. In: Nyhus LM, Condon RE (eds): *Hernia*. Lippincott Williams and Wilkins, 4. Edition, Philadelphia
90. Paul A, Troidl H, Williams JI, Rixen D, Langen R (1994): Randomized trial of modified Bassini vs Shouldice inguinal hernia repair. *Br J Surg* 81:1531-1534
91. Paul A, Eypasch E, Holthausen U, Troidl H (1995): Current status of inguinal hernia surgery in Germany as in 1994. In: Büchler MW, Frei E, Klaiber C, Metzger A (eds): *Laparoscopic hernia repair: a new standard?* *Prog Surg*, Vol 21, Karger, Basel
92. Phillips EH (1995): Reasons for early recurrence following laparoscopic hernioplasty. *Surg Endosc* 9:140-145
93. Pinocy J, Köveker G, Büsing M, Becker HD (1993): Die alloplastische Reparatur des Leistenbruchs nach Lichtenstein. *Helv Chir Acta* 60:981-985

94. Purmann MG (1692): Grosser und gantz neugewundener Lorbeer-Krantz oder Wund-Artzney. Rohrlach, Frankfurt-Leipzig
95. Quilici PJ, Greaney EM, Quilici J, Anderson S (1996): Transabdominal preperitoneal laparoscopic inguinal Herniorrhaphy: results of 509 repairs. *Am Surg* 62:849-853
96. Ramm B, Hofmann G (1982): Spezielle medizinische Testverfahren. In: Ramm B, Hofmann G (1982): *Biomathematik*. Enke, Stuttgart, 157-196
97. Rizk N, Champault J, Laroy J, Benoit J, Boutelier P (1994): Laparoscopic praepitoneal hernia repair vs Shouldice herniorrhaphy: preliminary results of a prospective randomized trial of 242 cases. *Br J Surg (Suppl)* 81:70
98. Robbins AW, Rutkow IM (1993): The mesh-plug hernioplasty. *Surg Clin Nor Am* 73:501-512
99. Rosen A, Halevy A (1997): Anatomical basis for nerve injury during laparoscopic hernia repair. *Surg Laparosc Endosc* 7:469-471
100. Rutkow IM, Robbins AW (1997): Hernioplastik mit der Netzplombe. *Chirurg* 68:970-976
101. Sachs M, Encke A (1993): Die Reparationsverfahren der Leistenhernien-Chirurgie in ihrer historischen Entwicklung. *Zentralbl Chir* 118:780-787
102. Scheyer M, Zimmermann G (1997): Laparoskopische Hernienchirurgie - Standort der minimal-invasiven Techniken in einem Indikationsspektrum. *Zentralbl Chir* 122:1113-1119
103. Schiebler TA, Schmidt W, Zilles K (1987): *Anatomie*, 6. Auflage, Springer, Berlin
104. Schippers E (1995): Shouldice repair – the gold standard. In: Büchler MW, Frei E, Klaiber C, Metzger A (eds): *Laparoscopic hernia repair: a new standard?* *Prog Surg*, Vol 21, Karger, Basel

105. Schippers E, Peiper C, Schumpelick V (1996): Pro-Shouldice: Primär spannungsfreie Hernienreparation - *Conditio sine qua non?* *Swiss Surg Suppl* 4:33-36
106. Schrenk P, Woisetschläger R, Rieger R, Wayand W (1996): Prospective randomized trial comparing postoperative pain and return to physical activity after transabdominal preperitoneal, total preperitoneal or Shouldice technique for inguinal hernia repair. *Br J Surg* 83:1563-1566
107. Schumpelick V, Töns C, Kupczyk-Joeris D (1991): Operation der Leistenhernie. *Chirurg* 62:641-648
108. Schumpelick V (1994): Kommentar auf Anforderung der Schriftleitung zum Artikel von Kux M et al.: Lichtenstein versus Shouldice bei primären Leistenhernien. *Chirurg* 65:63-64
109. Schumpelick V, Bleese NM, Mommsen U (1994): Hernien. In: *Chirurgie*. Enke Verlag Stuttgart, 725-740
110. Schumpelick V (1996): Definition. In: Schumpelick, V (Hrsg): *Hernien*. 3. Auflage, Enke, Stuttgart, 19-25
111. Schumpelick V (1996): Pathogenese. In: Schumpelick, V (Hrsg): *Hernien*. 3. Auflage, Enke, Stuttgart, 31-35
112. Schumpelick V (1996): Reparationsprinzipien. In: Schumpelick, V (Hrsg): *Hernien*. 3. Auflage, Enke, Stuttgart, 67-85
113. Schumpelick V, Schippers E (1996): Laparoskopische extraperitoneale präperitoneale Netz-Plastik (EPP). In: Schumpelick V (Hrsg.): *Hernien*. 3. Auflage, Enke Verlag Stuttgart, 219-225
114. Schumpelick, V (1996): Komplikationen. In: Schumpelick V (Hrsg.): *Hernien*. Enke Verlag Stuttgart, 303-314
115. Schumpelick V, Töns C, Arlt G (1996): Chronischer Leistenschmerz. In: Schumpelick, V (Hrsg): *Hernien*. 3. Auflage, Enke, Stuttgart, 338-342

116. Schumpelick V, Arlt G, Schlachetzki A, Klosterhalfen B (1997): Chronischer Leistenschmerz nach transperitonealer Netzimplantation (TAPP). *Chirurg* 68:1297-1300
117. Schweizer WP (1995): A plea for conventional hernia surgery: open anterior approach with anatomical transversalis fascia repair. In: Büchler MW, Frei E, Klaiber C, Metzger A (eds): *Laparoscopic hernia repair: a new standard?* Prog Surg, vol 21, Karger, Basel
118. Shearburn EW, Myers RN (1969): Shouldice repair for inguinal hernia. *Surgery* 66:450-459
119. Shouldice EE (1945): Surgical treatment of hernia. *Ont Med Rev* 4:43-56
120. Sievers D, Barkhausen S, Scheer H, Gross E (1997): Die laparoskopische transperitoneale Leistenhernienreparation (TAPP) – Komplikationen und Ergebnisse einer prospektiven Studie. *Langenbecks Arch Chir Suppl II*:1116-1118
121. Siewert JR, Bollschweiler E, Hempel K (1990): Wandel der Eingriffshäufigkeit in der Allgemein Chirurgie. *Der Chirurg* 61:855-863
122. Smith AI, Royston CM, Sedman PC (1999): Stapled and nonstapled laparoscopic transabdominal preperitoneal (TAPP) inguinal hernia repair. A prospective randomized trial. *Surg Endosc* 13:804-806
123. Stallkamp B (1994): *Repetitorium Chirurgie*. 4. Auflage, de Gruyter
124. Steele C (1874): On operations for the radical cure of hernia. *Brit Med J* 2:584-591
125. Stengel D, Lange V (1995): Lebensqualität nach Leistenhernienoperation - Ergebnis einer prospektiven Studie (Shouldice, Lichtenstein, TAPP). *Langenbecks Arch Chir Suppl II*: 1020-1023

126. Stierli P, Pfister J, Aeberhard P (1993): Die Behandlung der Rezidivhernie durch die Einlage einer präperitonealen Prothese. Resultate einer prospektiven Studie. *Chirurg* 64:334-337
127. Stoppa RE (1989): The treatment of complicated groin and incisional hernias. *World J Surg* 13:545-554
128. Stromayr C (1559): Die Handschrift des Schnitt- und Augenarztes. Lindau am Bodensee, Nachdruck durch Idra-Verlagsanstalt, Berlin, 1925
129. Tetik C (1994): Complications and recurrences associated with laparoscopic repair of groin hernias. A multi-institutional retrospective analysis. *Surg Endosc* 8:1316-1322
130. Töns C, Kupczyk-Joeris D, Pflingsten FP, Schumpelick V (1993): Die Shouldice-Reparation als Qualitätsmaßstab für Neues in der Hernienchirurgie: Fünf-Jahres-Ergebnisse der prospektiven Shouldice-Studie für Primär- und Rezidivhernien. *Langenbecks Arch Chir Suppl Kongressbd*: 293-295
131. Tondelli P, Herzog U (1992) Hernien. In: Allgöwer, M, Siewert JR (Hrsg): *Chirurgie*. Springer-Verlag Berlin, 837-847
132. Topal B, Hourlay P (1997): Totally preperitoneal endoscopic inguinal hernia repair. *Br J Surg* 84:61-63
133. Tucker JG (1995): Laparoscopic herniorraphy: technical concerns in prevention of complications and early recurrences. *Am Surg* 61:36-39
134. Waninger J (1997): Leistenhernie - welche Methode führt zum Ziel? *Fortschr Med* 115:26-32
135. Wantz GE (1989): The Canadian repair: personal observations. *World J Surg* 13:516-521
136. Yeager VL (1992): Intermediate inguinal ring. *Clin Anat* 5:289-295

137. Zieren J, Zieren HU, Wenger FA, Müller JM (1996): Laparoskopische oder konventionelle Reparatur der Leistenhernie mit Kunststoffnetzen? Lang Arch Chir 381:289-294
138. Zieren J, Zieren HU, Jacobi CA, Müller JM (1997): Die Plug-and-Patch-Reparatur zur Versorgung der Leistenhernie des Erwachsenen. Zentralbl Chir 122:545-550



## **8. Anhang**

### **8.1 Danksagung**

Herrn Prof. Dr. Christian Blöchle danke ich für die freundliche Überlassung des Themas, die stetige Unterstützung und die vielen wertvollen Anregungen zu dieser Arbeit.

Besonderer Dank gilt Dr. Wolf Jonas Tiefenbacher. Trotz seiner erheblichen Belastung im klinischen Alltag fand er stets Zeit, mir bei der Erhebung der Daten, der Bearbeitung des Themas und der Auswertung tatkräftig zur Seite zu stehen.

Meiner Frau und meinen Eltern danke ich für die liebevolle und aufbauende Unterstützung.

## 8.2 Lebenslauf

### **8.3 Eidesstattliche Versicherung**

Ich versichere ausdrücklich, dass ich die Arbeit selbstständig und ohne fremde Hilfe verfasst, andere als die von mir angegebenen Quellen und Hilfsmittel nicht benutzt und die aus den benutzten Werken wörtlich oder inhaltlich entnommenen Stellen einzeln nach Ausgabe (Auflage und Jahr des Erscheinens), Band und Seite des benutzten Werkes kenntlich gemacht habe.

Ferner versichere ich, dass ich die Dissertation bisher nicht einem Fachvertreter an einer anderen Hochschule zur Prüfung vorgelegt oder mich anderweitig um Zulassung zur Promotion beworben habe.

Hamburg, den 28.04.2009

## 8.4 Fragebogen für Leistenhernien-Patienten

Name:

Vorname:

Geburtsdatum:

OP-Datum:

Geschlecht: männlich  weiblich 

Hausarzt:

Rezidiv ja  nein Re-Rezidiv ja  nein Trokarhernie ja  nein Laparoskopische Herniotomie 

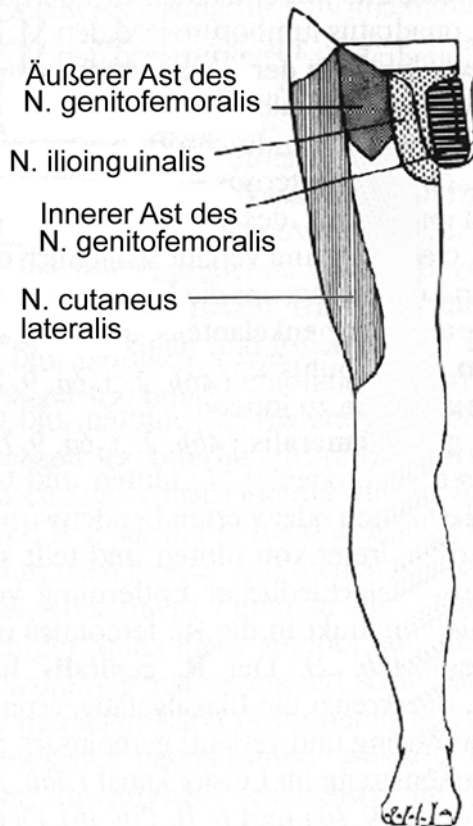
Konventionelle Operation nach

Shouldice

Bassini

Lichtenstein

McVay



In der nebenstehenden Zeichnung finden Sie die Ausbreitungsgebiete von 3 verschiedenen Nerven. Für die genaue Analyse etwaiger Beschwerden ist es für uns wichtig zu wissen, wo genau Sie welche Beschwerden haben. Daher finden Sie auf der nächsten Seite 3 Tabellen mit einer Liste von Empfindungsstörungen für die 3 entsprechenden Nerven.

**N. ilioinguinalis**keine Beschwerden 

Beschwerden, und zwar

Missempfindungen Ziehen Stechen Schmerzen Taubheit **Innerer und/oder äußerer Ast des N. genitofemoralis**keine Beschwerden 

Beschwerden, und zwar

Missempfindungen Ziehen Stechen Schmerzen Taubheit **N. cutaneus lateralis**keine Beschwerden 

Beschwerden, und zwar

Missempfindungen Ziehen Stechen Schmerzen Taubheit **Schmerzen in der Leisten- bzw. Hodengegend, die nicht genau zu lokalisieren sind**nein ja

## 9. Abbildungsverzeichnis

Abb. 1: Altersverteilung im Gesamtkollektiv, nach Geschlechtern getrennt .....	11
Abb. 2: Der Leistenkanal, nach Yaeger .....	14
Abb. 3: Zonen der sensiblen Innervation, nach Bittner .....	17
Abb. 4: Bruchpforten in der Leistenregion, nach Stallkamp .....	19
Abb. 5: Leistenhernienreparation nach Shouldice, nach Bause et al. ....	21
Abb. 6: Leistenhernienreparation nach Bassini, nach Bause et al. ....	22
Abb. 7: Leistenhernienreparation nach Bassini-Kirschner, nach Bause et al. ....	23
Abb. 8: Leistenhernienreparation nach McVay, nach Bause et al. ....	24
Abb. 9: Leistenhernienreparation nach Lichtenstein, nach Bause et al. ....	26
Abb. 10: Laparoskopische Leistenhernienreparation, nach Bause et al. ....	27

**10. Tabellenverzeichnis**

Tab. 1: Follow-Up-Kollektiv .....	13
Tab. 2: Anzahl und Art der Hernien im Gesamtkollektiv .....	30
Tab. 3: Operationsmethoden .....	31
Tab. 4: Anzahl und Art der Hernien im Follow-Up-Kollektiv .....	33
Tab. 5: Operationsmethoden .....	33
Tab. 6: Komplikationen und Rezidive im Follow-Up-Kollektiv .....	34
Tab. 7: Rezidive aufgeschlüsselt nach Operationsmethoden .....	34
Tab. 8: Lokalisationen der Nervenirritationen im Follow-Up-Kollektiv .....	35
Tab. 9: Nervenirritationen im Ausbreitungsgebiet des N. iliofemoralis .....	36
Tab. 10: Nervenirritationen im Ausbreitungsgebiet des N. cutaneus femoris lat. ....	36
Tab. 11: Nervenirritationen im Ausbreitungsgebiet des N. genitofemoralis .....	37