Aus der Klinik und Poliklinik für Zahn-, Mund-, Kiefer- und Gesichtschirurgie
(Nordwestdeutsche Kieferklinik)
des Universitätsklinikum Hamburg- Eppendorf
Direktor Prof. Dr. Dr. R. Schmelzle

Therapiemöglichkeiten des oralen Lichen planus – Datenbankliteraturrecherche bezüglich unterschiedlicher Therapiekonzepte

Dissertation

zur Erlangung des Grades eines Doktors der Zahnheilkunde

dem Fachbereich Medizin der Universität Hamburg

vorgelegt von

Nils Hennig
aus Hamburg

Hamburg 2008

Aus der Klinik und Poliklinik für Zahn-, Mund-, Kiefer- und Gesichtschirurgie
(Nordwestdeutsche Kieferklinik)
des Universitätsklinikum Hamburg- Eppendorf
Direktor Prof. Dr. Dr. R. Schmelzle

Therapiemöglichkeiten des oralen Lichen planus – Datenbankliteraturrecherche bezüglich unterschiedlicher Therapiekonzepte

Dissertation

zur Erlangung des Grades eines Doktors der Zahnheilkunde

dem Fachbereich Medizin der Universität Hamburg

vorgelegt von

Nils Hennig
aus Hamburg

Hamburg 2008

Angenommen vom Fachbereich Medizin

der Universität Hamburg am : 31.07.2009

Veröffentlicht mit Genehmigung des Fachbereiches Medizin

der Universität Hamburg

Prüfungsausschuss, die/der Vorsitzende:	PD Dr. Dr. M. Vesper
Prüfungsausschuss: 2.Gutachter/in:	Prof. Dr. Dr. M. Heiland
Prüfungsausschuss: 3.Gutachter/in:	Prof. Dr. Th. Löning

„per aspera ad astra“
(Seneca)

Inhaltsverzeichnis

		Seite
1.	**Arbeitshypothese und Fragestellung**	**1**
2.	**Einleitung**	**2**
2.1.	Einführung	2
2.2.	Nomenklatur	6
2.3.	Kurzabhandlung über die Geschichte der Medizin und der Dermatologie	7
2.3.1.	Historischer Hintergrund zum oralen Lichen planus	8
2.3.2.	Klinische Eigenschaften des oralen Lichen planus	9
2.4.	Erscheinungsvarianten des OLP	11
2.4.1.	Oraler Lichen planus in der Kindheit	13
2.4.2.	Stomatitis in der Kindheit	14
2.5.	Äthiologie	15
2.5.1.	Immunopathogenese	15
2.5.1.1.	CD8+ T-Zellen	15
2.5.1.2.	CD4+ T-Zellen	16
2.5.2.	Virale Infektionen	16
2.5.3.	Veränderung der Zytokeratinausschüttung	21
2.5.4.	Prognose	21
2.5.4.1.	Schweregradbestimmung des OLP mit einem klinischen Index	22
2.5.5.	Differentialdiagnose	23
2.5.6.	Lebensgewohnheiten und Gefühle	24
2.5.7.	Tabakkonsum	25
2.5.8.	Trauma	25
2.5.9.	Mikroorganismen und Infektionen	25
2.5.10.	Generalisierter Lichen planus	26
2.5.11.	Desquamative Gingivitis	27
2.6.	Therapiefindung	28
2.6.1.	Therapieeinleitung	28
2.6.2.	Behandlungsstrategie	30
2.6.2.1.	Therapieansatz der erste Wahl	31
2.6.2.2.	Therapieansatz der zweiten Wahl	32
2.6.2.3.	Therapieansatz der dritten Wahl	32
2.6.2.4.	Therapievarianten bei unterschiedlichen OLP-Formen	33
2.6.3.	Pharmakologische Intervention bei mukösen Ulzerationen	34
2.7.	Diagnostik	35
2.7.1.	Darstellung oraler Schleimhautläsionen	36
2.7.2.	Immunofluoreszenz	36
2.8.	Komplikationen von OLP	37
2.8.1.	Candidiasis	37
2.8.2.	Malignes Potenzial	38
2.8.2.1.	Biomarker des malignen Potenzials	39
2.8.2.1.1.	Stammzellenmarker und die Veränderungen der Expression bei OLP	40

2.8.2.1.2.	OLP und Transformationen: Ist Recall gerechtfertigt?	40
2.8.2.2.	Biologische Marker als prognostische Faktoren für OLP	41
2.8.2.3.	TNF-α und Aminotransferase-Level als prognostische Faktoren des OLP	43
2.8.3.	Extraorale Begleiterscheinungen	44
2.8.4.	Management von OLP	44
2.8.4.1.	Klinisches Management und bösartige Entartungen	50
2.9.	Analgetika	53
2.9.1.	Lidocain	53
2.9.2.	Paracetamol	53
2.10.	Anthelminthikum	53
2.10.1.	Levamisol	54
2.11.	Antibiotika	54
2.11.1.	Aureomycin	55
2.11.2.	Chloramphenicol	55
2.11.3.	Doxyzyklin	55
2.11.4.	Metronidazol	56
2.11.5.	Penicillin	56
2.11.6.	Tetrazyklin Hydrochlorid	56
2.12.	Antifungide	56
2.12.1.	Fluconazol	57
2.12.2.	Griseofulvin	57
2.12.3.	Itraconazol	58
2.12.4.	Miconazol	58
2.12.5.	Nystatin	58
2.13.	Antikonvulsivum/Antiepileptikum	59
2.13.1.	Phenytoin	59
2.14.	Antileprotikum	59
2.14.1.	Dapson	60
2.15.	Antimalariamedikamente	61
2.15.1.	Hydrochloroquin	61
2.15.2.	Chloroquinphosphat	61
2.16.	Antimykotikum	61
2.16.1	Amphotericin B	61
2.17.	Antivirum	62
2.17.1.	Interferon-α	62
2.17.2.	Interferon-α-2a	62
2.17.3.	Interferon-α-2b	63
2.17.4.	Interferon-β	63
2.18.	Glycyrrhizin	63
2.18.1.	Glycyrrhizin bei OLP-Patienten mit chronischer HCV-Infektion	64
2.19.	Hormone	64
2.19.1.	Adrenokortikotropin (ACTH)	64
2.19.2.	Östrogene	65
2.20.	Immunomodulatoren	65
2.20.1.	Basiliximab	65
2.20.2.	Cyclosporin	66
2.20.3.	Mycophenolat Mofetil	70
2.20.4.	Pimecrolimus	70
2.20.5.	Tacrolimus	72

2.20.5.1.	Tacrolimus in Anwendung erosiven OLP neben Hepatitis C-Virus	75
2.21.	Interferon	76
2.21.1.	Exazerbation unter Interferon- und Ribavirintherapie für Hepatitis C	77
2.21.2.	Exazerbation von OLP unter Interferon-α-2a-Therapie	78
2.22.	Kortikosteroide	78
2.22.1.1.	systemisch eingesetzte Kortikosteroide	79
2.22.1.2.	oberflächlich angewandte Kortikosteroide	80
2.22.1.3.	intraläsional verabreichte Kortikosteroide	81
2.22.1.4.	Zusammenfassung anwendbarer Kortikosteroide	81
2.22.2.	Betamethason	83
2.22.2.1.	Betamethason-Phosphat	85
2.22.2.2.	Betamethason-Valerat	85
2.22.3.	Clobetasol-Propionat	86
2.22.4.	Dexamethason	91
2.22.4.1.	Dexamethasoneinfluss auf Zytokine	92
2.22.5.	Fluocinolon-Azetonid	92
2.22.6.	Fluocinonid-Azetonid	94
2.22.7.	Fluticason-Propionat	95
2.22.8.	Hydrokortison-Hemisucchinat	96
2.22.9.	Methylprednisolon	96
2.22.10.	Mometason-Furoat	96
2.22.11.	Prednisolon	97
2.22.12.	Prednison	97
2.22.13.	Triamcinolon-Azetonid	98
2.23.	Retinoide	100
2.23.1.	Acitretin	102
2.23.2.	Etretinat	103
2.23.3.	Fenretinid	104
2.23.4.	Isotretinoin	104
2.23.5.	Retinsäure	105
2.23.6.	Systemisches Isotretinoin	106
2.23.7.	Tazaroten	107
2.23.8.	Temaroten	107
2.23.9.	Tretinoin	107
2.23.9.1.	Gering dosiertes Tretinoin	108
2.23.10.	Vitamin-A-Säure	109
2.24.	UV Bestrahlung	109
2.24.1.	Methylenblau vermittelte Photodynamische Therapie	112
2.24.2.	Mund PUVA als Therapieansatz für widerspenstigen OLP	113
2.24.3.	Photochemotherapie	114
2.24.4.	Photodynamische Therapie oraler Läsionen	114
2.24.5.	Psoralen plus PUVA versus UVB-311nm	115
2.25.	Weitere Therapieansätze	116
2.25.1.	Aloe Vera	116
2.25.2.	Bonjela	117
2.25.3.	Curcuma	117
2.25.4.	Diethyldithiocarbamat	118
2.25.5.	Efalizumab	118
2.25.6.	Eikonol	119

2.25.7. Enoxaparin 119
2.25.8. Etanercept 119
2.25.9. Kabeljau-Öl 120
2.25.10. Mesalazin 120
2.25.11. Nikotinsäureamid 121
2.25.12. Oxpentifyllin 121
2.25.13. Psychologie 121
2.25.14. Psychotherapie 123
2.25.15. Sulodexid 124
2.25.16. Sulpiride 124
2.25.17. Stress-Angst-Verhältnis zu OLP 124
2.25.18. Traditionelle Chinesische Medizin 125
2.25.19. Thalidomid 125
2.25.20. Vitamine 126
2.25.20.1. Methotrexat 127
2.25.21. Magnetfeldtherapie 128
2.25.22. Reflexotherapie 128
2.26. Zytotoxine 128
2.26.1. Azathioprin 128
2.27. Chirurgie 129
2.27.1. Konventionelle Chirurgie 130
2.27.2. Kryochirurgie 131
2.27.3. Kryochirurgie und OLP 132
2.27.4. Lasereinsatz 132
2.27.5. Laserchirurgie 133
2.27.6. CO_2-Laser 134
2.27.7. Nd:Yag-Laser 135
2.27.8. Low-dose-excimer- Laser 136
2.27.9. Entfernung von Amalgamfüllungen 137
2.28. Allergien 138
2.28.1. Die Pathogenese von OLP unter dem Einfluss dentaler restaurativer Metalle 139
2.28.2. Hypersensibilität gegenüber dentalen Füllungsstoffen 140
2.28.3. Hypersensibilität gegenüber Quecksilber kann OLP imitieren 141
2.28.4. Amalgam bedingte Quecksilberansammlungen im Gewebe 143
2.28.5. Lichenoide Reaktionen infolge von Kompositrestaurationen 143
2.28.6. Patch-Test und orale lichenoide Reaktionen 144
2.28.7. Orale Manifestationen der Goldallergie 144
2.28.8. Kontaktallergie gegenüber dentalen Restaurationsmaterialien bei Patienten mit oralen lichenoiden Reaktionen 145
2.29. Orale lichenoide Reaktionen 145
2.29.1. Relevanz und Effekt von Amalgamentfernungen bei Patienten mit oralen lichenoiden Reaktionen 146
2.30. Medikamente assoziiert mit lichenoiden Medikamentenreaktionen 146
2.31 Patch-Test und orale lichenoide Reaktionen 147

3. Material und Methoden 148

3.1. Suchstrategien der Internetrecherche 149

3.1.1. Pubmed 149
3.1.2. Google 150
3.2. Methoden der Internetrecherche 150

4. Ergebnisse 152

4.1. Präsentation der unterschiedlichen Therapieansätze 152
4.2. Studien, die das Ergebnis chirurgischer Interventionen analysieren 153
4.3. Studien, die sich mit rein medikamentösen Therapien auseinander setzen 157
4.4. Studien, die psychologische Faktoren untersuchen 204
4.5. Studien, die langfristige Kontrolluntersuchungen beinhalten 205
4.6. Studien, die einen direkten Vergleich der unterschiedlichen Medikamente durchführen 207
4.7. Studien, die das Ergebnis der Entfernung oder der Anwesenheit dentaler Füllungs- oder Ersatzwerkstoffe betrachten 208
4.8. Studien die das Ergebnis von PUVA-Therapien reflektieren 211
4.9 Vor- und Nachteile der chirurgischen Therapieansätze 215
4.10. Vor- und Nachteile der medikamentösen Therapieansätze 215
4.11. Vor- und Nachteile der psychologischen Therapieansätze 216
4.12. Vor- und Nachteile der Photochemischen Therapie 217
4.13. Indikationen und Kontraindikationen der einzelnen Therapieansätze 218
4.14. Einfluss von HCV-Infektion auf die Therapiemaßnahmen 219
4.15. Therapieergänzungen bei Candida-Superinfektion 222
4.16 Nebenwirkungen der chirurgischen Therapieansätze 223
4.17. Nebenwirkungen der medikamentösen Therapieansätze 224
4.18. Rezidivbildung infolge der unterschiedlichen Therapiemaßnahmen 226
4.19. Therapieziele 227
4.20. Therapieempfehlungen 228
4.21 Therapieerfolge 229
4.22 Einzelne medikamentöse Therapiekonzepte 236
4.23 Einzelne nutritive Therapieansätze 237
4.24 In Studien, bei denen Placebo zusammen mit verschiedenen Medikamenten eingesetzt wurde 239
4.25 Therapiekonzepte und ihre abstrakte Therapiedauer 242
4.26 Behandlungszeiträume unterschiedlicher Therapieverfahren 247

5. Diskussion 252

5.1. Kritische Untersuchungen der Studien hinsichtlich ihrer Ergebnisfindung 252
5.1.1. Medikamentöse Therapiefindung 253
5.1.2. Chirurgische Therapiefindung 254
5.2. Therapiedauer chirurgischer gegenüber medikamentöser Therapieverfahren 256
5.3. Kurzfristiger und langfristiger Erfolg 256
5.4. Behandlungszeiträume unterschiedlicher Therapieverfahren 267

5.5. Erfolgsbewertung der Therapieergebnisse 274
5.6. Erklärungsversuche der Therapiefehlschläge 305
5.7. Follow-up Untersuchungen und Patientenanzahl 305
5.8. Vergleichbarkeit der Studien 306
5.9. Diagnostische Hilfsmittel 306
5.10. Aktualität der Untersuchungsparameter 307
5.11. Therapieversuche im Kindesalter 308
5.12. Therapieverfahren in Zukunft 310
5.13. Therapiealgorithmus für zukünftige Therapieentscheidungen 314
5.14. Aufbau einer standardisierten Studie zur Therapie des OLP 315

6. Zusammenfassung 317

7. Literaturverzeichnis 320

8. Danksagung 357

9. Lebenslauf 358

Eidesstattliche Versicherung 359

Abkürzungsverzeichnis

Abkürzungen

1.	A	Ampere
2.	ACE	Angiotensin-konvertierendes Enzym
3.	aqua dest.	destilliertes Wasser
4.	BMS	Burning-Mouth Syndrom
5.	bzw.	beziehungsweise
6.	ca.	circa
7.	CMV	Zytomegalovirus
8.	cm^2	Quadratzentimeter
9.	DIF	Direkte Immunofluoreszenz
10.	DNA	Desoxyribonukleinsäure
11.	ECP	Extrakorporale Photopherese
12.	Etc.	et cetera
13.	EBV	Epstein-Barr Virus
14.	g	Gramm
15.	HBV	Hepatitis-B-Virus
16.	HBsAg	Hepatitis B Oberflächenantigen
17.	HCV	Hepatitis-C-Virus
18.	HGV	Hepatitis-G-Virus
19.	HHV-6	Herpes Virus 6
20.	HLA-DR g-Allel	HLA-DR 6 Allel
21.	HSV-1	Herpes simplex 1
22.	IFN	Interferon
23.	J/cm_2	Joule pro Quadratzentimeter
24.	LP	Lichen planus
25.	M.Crohn	Morbus Crohn
26.	M.Hodkin	Morbus Hodgkin
27.	mg	Milligramm
28.	mg/kg	Milligramm pro Kilogramm
29.	NF-kB	Nuklear Faktor kappa B
30.	ng/ml	Nanogramm pro Milliliter nano=1 Milliardstel 10^{-9}
31.	OLP	Oraler lichen planus
32.	OPN	Osteopontin
33.	PKR	Polymerasekettenreaktion
34.	pg/ml	Pikogramm pro Milliliter piko= 1 Billionstel 10^{-12}
35.	TLR-2	Toll-like receptor-2
36.	TNF-α-1	Tumornekrosefaktor α-1
37.	TCR-Vß	T-Zell Rezeptor-Vß
38.	TGF-beta1	Transforming growth factor-beta1
39.	TTV	Transfusion-transmitted virus
40.	u.a.	unter anderem
41.	u.U.	unter Umständen
42.	v.a.	vor allem
43.	vs.	versus
44.	WHO	World Health Organization
45.	z.B.	zum Beispiel

1. Arbeitshypothese und Fragestellung

Die klinische Darstellung des oralen Lichen planus ist breit gefächert und kann die Hautoberfläche, die Schleimhäute, die Haare und Nägel befallen.
OLP tritt bei 0,5 – 2% der Population auf und ist verbreiteter als kutaner Lichen planus.
Die Inzidenz bei femininen Patienten ist höher als bei maskulinen Patienten.
Die orale Schleimhaut kann sowohl allein betroffen sein, als auch in Kombination mit Läsionen anderer Schleimhautbereiche oder der kutanen Hautoberfläche.
Die Diagnostik stützt sich auf eine Reihe klinisch typischer Symptome, histopathologischer Auswertungen und der Patientenanamnese.
OLP zeigt sich als eine durchaus dauerhafte Erkrankung, für welche, trotz diverser Therapieansätze, noch keine allgemein anerkannte kurative Therapie gefunden worden ist.
Die exakte Ursache von OLP ist unbekannt, obwohl davon ausgegangen werden kann, dass es sich um eine immun-mediierte T-Zell-bedingte Pathogenese handelt.
Gegenwärtige Konzepte hinsichtlich dieser Pathogenese beinhalten immunologische, genetische und Umfeld-bedingte Einflüsse.

Das Ziel dieser Studie ist darzustellen, welche verschiedenen Therapieansätze bisher in der Literatur aufgezeigt oder angewendet wurden. Weiterhin werden die unterschiedlichsten Verfahrensweisen kritisch untersucht, hinsichtlich ihrer Effektivität, Behandlungsdauer, Nebenwirkungen und Dosierungen.
Die Studie setzt sich auseinander mit der Analyse der vorliegenden Abhandlungen bezüglich ihrer Ergebnisfindung. Mit der Suche nach einem Therapeutikum, oder einer Therapiekombination, welche zur eindeutigen Ausheilung oder langfristigen Linderung verhilft. Es werden schwerpunktmäßig die medikamentösen Therapiefindungen beleuchtet. Gibt es einen qualitativ merklichen Unterschied bezüglich systemischer oder topischer Applikation verschiedener Medikamente? Hierbei wird auch auf die Therapiedauer beider Verfahren eingegangen. Es werden kurzfristige und langfristige Therapieerfolge untersucht. Ferner findet ein Überblick über die unterschiedlich langen Behandlungszeiträume der verschiedenen Therapieverfahren statt. Im Anschluss werden die Therapieergebnisse auf ihren Erfolg untersucht. Es wird versucht zu erklären, warum es zu Therapiefehlschlägen kommen konnte. Weiterhin liegt ein Augenmerk auf den Follow-up Untersuchungen und der Patientenanzahl. Wie aussagekräftig sind Untersuchungen mit einer geringen Probandenanzahl und wie lange müssen Nachfolgeuntersuchungen stattfinden, um eine ernsthafte Aussage zuzulassen?
Es wird versucht die Vergleichbarkeit der Studien zu hinterfragen. Die zur Hilfe genommenen diagnostischen Mittel finden Berücksichtigung, wie auch auf die Aktualität der Untersuchungsparameter eingegangen wird.
Des Weiteren wird auf Therapieversuche bei jugendlichen OLP-Patienten eingegangen und das deutlich seltenere Auftreten in dieser Altersgruppe.
Zum Abschluss soll noch ein Blick in die zukünftigen Therapieausrichtungen erfolgen, unter besonderer Berücksichtigung biologischer Marker.

Bisherige Untersuchungen haben kein alleiniges Mittel hervor gebracht, um OLP nachhaltig zu vertreiben. Es werden verschiedenste, auch ungewöhnliche, Therapieverfahren in der Literatur beschrieben. Diese Studie befasst sich mit einer großen Anzahl der in den Datenbanken veröffentlichten Therapiekonzepte.

2. Einleitung

2.1. Einführung

Die unterschiedlichen Varianten der Bezeichnung Oraler Lichen Planus sind folgende:
Orale lichenoide Läsionen, orale lichenoide Rektionen, lichenoide Kontaktläsionen, lichenoide Kontaktstomatitis, lichen planus artige Läsionen und lichen planus mucosae oris.
Verwirrender weise treten alle diese Bezeichnungen abwechselnd auf. Grundsätzlich wird die Bezeichnung Oraler Lichen Planus (OLP) im weiteren Verlauf dieser Arbeit verwendet, da es keinen bedeutsamen Unterschied in der klinischen Anwendung, basierend auf Symptomatik, klinischer Erprobung und Histopathologie gibt (Camisa et al. 1999, Pecegueiro et al. 1999, Yiannis et al. 2000, Scalf et al. 2001, Dunsche et al. 2003)

OLP ist üblicherweise eine primär gutartige entzündliche Autoimmunerkrankung, welche durch einen T-Lymphozytenangriff auf die Basalzellen des Epithels ausgelöst wird. OLP kann bösartig transformieren, was mit einem Anstieg der proliferativen Aktivität und gesunkener Apoptosisrate der Epithelzellen verknüpft sein kann (Bascones-Ilundain et al. 2006).
Die chronisch entzündlichen Erscheinungen beeinträchtigen die orale Mucosa mit einer Vielzahl von klinischen Kennzeichen. Der Befall erfolgt insidiös und unbewusst. Spontane Remissionen erosiven OLPs wurden bei 2,8-6,5% der Patienten vermerkt, wobei nur selten eine komplette Remission festgestellt werden konnte (Silverman et al. 1991).
Ca. 1,4% der Patienten bekunden das Vorliegen einer Familienhistorie mit OLP (De Argila et al. 1997, Guyot et al. 2007).
Einige Patienten berichten von einer Rauheit ihrer Mundbegrenzungen. Bei der Aufnahme heißer oder scharfer Speisen, beobachten sie eine gesteigerte Schleimhautempfindlichkeit. Die Gingiva erscheint gerötet und schmerzhaft und ist von weißen oder rötlichen Flecken bedeckt (Edwards und Kelsch 2002, Sugerman und Porter 2007). Sie beinhalten netzartige, papillöse, plaque-artige, atrophische und ulzerierende Läsionen.
Obwohl in der Datenbank MEDLINE bis Ende 2006 mehr als 4470 Einträge unter „Lichen planus“ vorliegen, sind noch einige Aspekte weithin unbekannt. Das Spektrum der auslösenden Faktoren der zellvermittelten Reaktion, die in der OLP-Läsion resultiert, ist breit gefächert. Neben den vielen exogenen Faktoren entdeckte man auch einige Infektionserreger, einschließlich etlicher Viren und Heliobacter pylori (Lodi et al. 2005a), die in Verbindung mit OLP auffielen. Die Prävalenz liegt zwischen 0,5% bis 2% der Bevölkerung, aber in der Literatur finden sich Schwankungen, die zwischen 0,1% und 4% liegen, was wahrscheinlich an der Auswahl der Probanden liegt. OLP kann alle Rassen der Menschheit befallen und etwa zwei Drittel von ihnen beklagen ernsthafte Beschwerden (Sugerman und Porter 2007). Patienten mit atrophischen oder erosiven Läsionen weisen eine signifikante Morbidität auf.

Die maligne Transformation von OLP-Läsionen zum squamösen Zellkarzinom betrifft weniger als 5% der OLP-Nichtraucher (Silverman et al. 1991, Sugerman und Porter 2007). Das Verhältnis Mann zu Frau liegt bei etwa 1:1,4 bis 1:3 und trifft vor allem Menschen im mittleren Lebensabschnitt oder im Alter (Thorn et al. 1988, Machado et al. 2004, Savage und McCullogh 2005, Sugerman und Porter 2007). Frauen scheinen aufgrund des häufigen Mitbefalls der vulvovaginalen Schleimhautregionen eher an symptomatischem OLP zu leiden als Männer und deren Lebensqualität dadurch erheblich unangenehmer beeinflusst wird (Eisen 1994).

Der Peak bewegt sich zwischen dem 50. und dem 65. Lebensjahr (Eisen 2003, Machado et al. 2004).
Thorn et al. (1988) haben in einer Studie von 611 Fällen die unterschiedlichen klinischen Formen untersucht. Dabei lag das durchschnittliche Alter der Patienten bei 53 Jahren und zwei Drittel der Patienten waren femininen Geschlechts.
Machado et al. (2004) unterstützen diese Zahlen in ihrer Studie über 52 Brasilianer.
Die verschiedenen Erscheinungsformen des OLP haben ihre eigenen Verläufe und Veränderungen. In der initialen Krankheitsphase treten vermehrt papuläre Affektionen auf. Ulzerative Läsionen, obwohl länger persistent, zeigen einen kurzzeitigeren Verlauf.
Die atrophische Variante verhält sich fluktuierend, mit einigen Remissionen, aber auch einigen Neubefällen.
Der Plaque-Typus ist eher konstant, weist aber auch Neubefälle auf. Nach einigen Jahren behalten viele Patienten dauerhafte Läsionen, die nicht länger die meist charakteristischen Affektionen von OLP beinhalten, z.B., die retikuläre oder papuläre Form. Die initiale Anwesenheit von Papeln trifft vor allem Menschen um das 50. Lebensjahr, während atrophische Läsionen um das 60. Lebensjahr zu finden sind.
Der plaqueartige Typ der Läsionen befällt zumeist Raucher. Um 30-70% der Patienten mit Hautläsionen leiden zusätzlich an oralen Läsionen, 30-50% der OLP-Patienten beobachten neben ihren oralen auch kutane Läsionen und 15-25% der Patienten weisen Läsionen ausschließlich in der Mundhöhle auf (Savage und McCullogh 2005, Sugerman und Porter 2007).
Weitere Zusammenhänge wurden aber nicht beobachtet, zwischen der initialen Präsenz, Entwicklung in die verschiedenen Untergruppen und einer eventuellen Remission einerseits und verschiedenen Faktoren wie Geschlecht, Alter, generellen Krankheitsgeschichten, Medikationen und widrigen Habits andererseits.
Eine Therapie mit topischen Steroiden und/oder Antimykotika erzwingt selten einen nachhaltigen Effekt auf die Erscheinungsformen und Symptome des OLP. Bei nur 17% der Patienten konnte eine komplette Remission beobachtet werden.
Dies ist der einzige prädikative Faktor für totale Remissionen der gefunden wurde konnte, nämlich eine initiale Präsenz plaqueartiger Affektionen (Thorn et al. 1988).
Spontane Remissionen von OLP sind selten und einige Autoren schätzen diese auf weniger als bei 2,8% der Fälle ein (Silverman et al. 1991).
Die belegte Dauer der Affektion liegt bei 5 Jahren im Durchschnitt, allerdings tritt diese Remission nicht bei der erosiven Variante auf (Scully und El-Kom 1985).
Mit 40% der spontanen Remissionen hat die retikuläre Form die beste Prognose (Andreasen 1968).
Es liegen verschiedene Berichte über spontane Entartungen vor, jedoch werden diese kontrovers diskutiert (Brown et al. 1993).
Gelegentlich werden Rückfälle beobachtet, aber die Literatur dazu ist recht spärlich (Stoolper et al. 2003).
Selten tritt diese Erkrankung bei Kindern auf (Alam und Hamburger 2001, Eisen 2003).
In Indien gibt es einen bemerkenswerten Höchstwert, der wahrscheinlich vom Betelnuss kauen herrührt (Pindborg et al. 1972).
Axell und Runquist haben in einer demographischen Studie über 20.000 Patienten, welche älter als 15 Jahre waren, untersucht und wiesen bei 1,9% der Probanden einen OLP-Befall nach. Spitzenwerte erzielten die Patienten am Anfang und in der Mitte der 6. Lebensdekade (Axell und Rundquist 1987).
Allerdings zeigen unterschiedliche Studien auch variierende Prävalenzen, denn zumeist stellt sich OLP asymptomatisch dar und bedarf keiner medizinischer Intervention. Während

zweiDrittel der Patienten ein oder mehrere Symptome aufweisen, zeigt sich bei einem Drittel gar keines.
OLP ist eine chronische Erkrankung, die länger andauert, als kutaner LP, und deren Formen sich selbst limitieren. OLP kann bis zu 25 Jahre oder länger verbleiben (Scully und El-Kom 1985).
Es wechseln sich Phasen der akuten Exazerbation mit Phasen der chronischen Symptomfreiheit ab (Sugerman und Porter 2007).
Die Läsionen des OLP können neben Läsionen anderer Areale auftreten, vor allem neben denen genitaler, ösophagealer oder laryngealer Schleimhaut.
Ein zusätzlicher Befall der Genitalien findet sich bei Frauen bei 25% und bei Männern bei 2-4% der Patienten (Sugerman und Porter 2007).
Hierbei liegen allerdings keine Beweise vor, warum diese Verteilung so unterschiedlich ausfällt. Ein Ansatz könnte sein, dass männliche Patienten ohne deutliche Beschwerden diese genitalen Affektionen verschweigen oder aber ignorieren, da die Einschränkungen im Alltag nicht so behindernd sind, wie bei Frauen. Diese Vermutung aber lässt grundsätzlich jedwede derartige Erhebungen in einem fragwürdigen Licht erscheinen (Scully 1998).

OLP-Läsionen verhalten sich häufig widerspenstig gegenüber Therapieversuchen, und verschiedene Medikamente wurden bereits erprobt, um den Läsionen Einhalt zu gebieten. Die meisten waren jedoch unkalkulierbar und mit variierendem Erfolg (Savage und McCullogh 2005).
Allerdings treten Unterschiede auf hinsichtlich der malignen Transformation der Läsionen. Das Risiko der Umwandlung der OLP-Läsion in ein squamöses Zellkarzinom liegt latent bei jeder Variante von OLP vor, aber die symptomatischen Formen sind eher gefährdet.
Hier bewegen sich die zugrunde gelegten Werte zwischen 0,4% bis zu 3,3% (Silverman et al. 1991, Gorsky et al. 1996, Scully et al. 1998).
Zwar ist die exakte pathogene Basis für bösartige Veränderungen nicht fundiert nachgewiesen, aber die Anwesenheit karzinogener Faktoren, wie Rauchen und Alkoholkonsum, können das Risiko der Entartungen verstärken, wobei die psychosomatische Beeinflussung noch außer acht gelassen ist.
Weniger als 5% der OLP-Patienten, die Nichtraucher sind, müssen mit einer Transformation rechnen (Sugerman und Porter 2007).
Weitere Faktoren, welche einhergehen mit Transformationen sind Candida albicans, Herpes simplex und das humane Papillomavirus (Scully et al. 1998).
Zudem sind Immunosuppressiva, die bei der Behandlung von Leukämie oder Lymphomen eingesetzt werden, mögliche Faktoren, um die Anfälligkeit zu steigern (Machado et al. 2004).
Allerdings unterstellen Silverman et al. (1991), dass OLP nicht mit systemischen Erkrankungen, Medikamentenkonsum, Tabak- und Alkoholgenuss oder genetischer Prädisposition verbunden sein muss. Die Prädominanz atrophischer und erosiver OLP-Formen leite sich daher ab, dass Patienten ohne Beschwerden selten einen Therapeuten aufsuchen. Daher ist die Verteilungsquote kritisch zu beurteilen.
Vornehmlich sind intraorale Erkrankungen lokal begrenzt, sie können aber auch Zeichen systemischer Erkrankungen sein, einschließlich dermatologischer Störungen (Yiannis et al. 2000, Scalf et al. 2001).
Auffällig werden orale Veränderungen bei der Untersuchung durch den Zahnarzt, den Oralchirurgen, den Allgemeinarzt, den Hausarzt, den Dermatologen, Parodontologen, Hals-Nasen- und Ohrenarzt und den Internisten.
Die Dermatologie beschäftigt sich mit dem Studium der Haut und ihren Erkrankungen (Camisa et al. 1999).

Heutzutage setzt die Dermatologie sich nicht nur mit der äußeren Haut allein auseinander, sondern untersucht auch angrenzende Bereiche wie zum Beispiel die Mundhöhle, internistische Unregelmäßigkeiten, Umwelteinflüsse wie Pflanzen, Medikamente und Strahlungen und psychologische Einflüsse. Gerade die Psyche des Patienten nimmt erheblichen Einfluss auf die Haut, venöse Krankheiten, Onkologie, Wundheilung, Genetik, Medikation, Allergien, Abwehrsystem und Histopathologie sowie Mikrobiologie. Ab Mitte des vergangenen Jahrhunderts erlebte die Dermatologie einen immensen Anstieg in Ihrer Bedeutung, ausgehend von ihren zu gewonnenen Sachkenntnissen infolge neu entdeckter großartiger Forschungstechniken. Diese Möglichkeiten beinhalten Biochemie, Einsatz von Elektronenmikroskopen, Erkenntnisse über Immunologie, Molekularbiologie und Immunozytochemie. Alle diese neuen Möglichkeiten haben es der Forschung ermöglicht, weiterreichende Zusammenhänge herzustellen und die Pathogenese zu verstehen und eine adäquate Therapie der Hauterkrankungen voranzutreiben.
Die Diagnose richtet sich nach dem klinischen Befund unter Einbeziehung einer Biopsie aus der Läsion (Katta 2000).
Klinisch wird OLP nach Andreasen in 6 Untergruppen eingeteilt: atrophisch, bullös, retikulär, papulär, plaque-artig und erosiv oder ulzerativ (Andreasen 1968).

Retikulärer OLP der Mundschleimhaut

(Katta 2000, Am Fam Physician)

Retikulärer OLP mit Wickham`Striae

(Gonsalves et al. 2007, Am Fam Physician)

Desquamative Gingivitis

Erosiver OLP, zentrale Ulzeration mit peripheren Wickham`Striae
(Gonsalves et al. 2007, Am Fam Physician)

(„Reproduced with permission from the 2007 issue of *American Family Physician*. Copyright© 2007 American Acadamy of Family Physicians. All Rights Reserved.")

Histologisch sind die Läsionen des OLP folgendermaßen charakterisiert: Hyperkeratose, eine verdickte, granuläre Gewebsschicht, fleckige Akanthose, verflüssigende Degeneration der basalen Zellschicht und bandartiges subepitheliales Lymphoidinfiltrat.
Lozada-Nur und Miranda (1997) suggerieren aufgrund der Chronizität von OLP, eine langfristige, antiphlogistische und immunomodulatorische Therapie.
Der Faktor Zeit spiele eine wichtige Rolle bei der Wahl des geeigneten Therapieansatzes. Ebenfalls wird angeraten, die Patientenanamnese (Diabetes, Hochdruck), Psyche (Amnesie), physikalische Grenzen (Taktilität, Arthritis) und Behandlungscompliance, Medikamenteninteraktionen, Kosten und Therapiedauer Rechnung zu tragen.
Häufigste Ursache für das Versagen einer Therapie ist die falsche Diagnose, daher sind die gründlichen Voruntersuchungen und Befragungen lohnenswert, die zusätzlich durch Biopsien und direkte Immunofluoreszenz untermauert werden. Als prätherapeutische Maßnahme sollte eine Prophylaxebehandlung und –unterweisung vollzogen werden. Gute Mundhygiene alleine kann bereits die Anzeichen und Symptome mildern (Holmstrup 1991, Silverman et al. 1991).

2.2. Nomenklatur

Die Bezeichnung „lichen" ist ein ursprünglich griechischer Begriff und stammt von „leichen", was Flechte bedeutet. Dermatologie ist auch der griechischen Sprache zuzuordnen. „derma"

bedeutet Haut und „logos“ ist die wissenschaftliche Studie.
„planus“ ist dem Lateinischen abgeleitet und bedeutet flach, glatt und eben. „oral“ ist auch dem Latein entnommen und stammt von os, oris und steht für Mund. Ebenfalls lateinische Wurzeln hat der Begriff „ruber“. Er leitet sich her von rubra, rubro, rubrum und heißt auf deutsch rot.

2.3. Kurzabhandlung über dir Geschichte der Medizin und der Dermatologie

Schon die alten Kulturvölker, wie etwa die Griechen, Römer, Babylonier, Ägypter und Chinesen haben die Medizin als Wissenschaft nachhaltig beeinflusst. Sogar in der Bibel werden medizinische Fälle und ihre Erkenntnisse bezeichnet. Ganz deutlich steht uns vor allem die Lepra vor Augen, oder auch Unfruchtbarkeit, Psoriasis, Tuberkulose, Syphilis und Krätze (Crijns und van Leeuwen 2002).
Vor allem Hippokrates, der vor beinahe 1500 Jahren gelebt hat, besitzt noch heute seine Bedeutung und seinen berechtigten Platz in der Geschichte der Medizin. Er hat der Ethik in dem Beruf der Mediziner eine Berechtigung und Notwendigkeit verliehen, dadurch dass er sie zu einer Ehrenpflicht „officium nobile“ erhob. Auch heute noch gilt der Eid des Hippokrates, den die frisch examinierten Mediziner leisten.
Auf der Insel Kos stehen noch die Ruinen des Hospitales „Asklepion“ von Hippokrates (Lindeboom 1985).
Weitere Persönlichkeiten der Medizin waren Galen, da Vinci, Paracelsus, Vesalius, Dunant, Avicenna, Röntgen, Curie, Schweitzer, Fleming oder Koch. Ein jeder von ihnen hat der Medizin als Wissenschaft seinen Stempel aufgedrückt.
Als herausragendes Beispiel aber mag Avicenna (980-1037) gelten. Abu Ali al-Husain ibn Sina-e Balkhi (lateinisiert Avicenna), aus Persien, war ein berühmter Arzt, Physiker, Mathematiker, Jurist, Philosoph und Wissenschaftler. Er zählte zu den berühmtesten Persönlichkeiten seiner Zeit.
George Sarton nannte Ibn Sina den „berühmtesten Wissenschaftler des Islam und vielleicht aller Zeiten“. Avicenna führte in Isfahan eines der modernsten Krankenhäuser der damaligen Zeit und stellte sein Wissen den Studenten zur Verfügung. Manche Autoren schreiben ihm 21 Haupt- und 24 Nebenwerke in Philosophie, Medizin, Theologie, Geometrie, Astronomie, Metaphysik und Literatur zu. Aber sein größtes Werk ist wohl der Kanon der Medizin (http://de.wikipedia.org/wiki/Avicenna).

Portrait Avicennas, Halle der medizinischen Fakultät in Paris (Sorbonne)

Die ersten nennenswerten Aufzeichnungen in einer Textfassung über die Hautkrankheiten, stammten von G.Mercuriale (1530-1606) aus Venedig. Es erschien in lateinischer Sprache und war zusammengesetzt aus Schriften diverser früherer Autoren (Mesander, Mercuriale).
1714 schrieb Daniel Turner (1667-1741) aus London die erste Sammlung über Hautkrankheiten in englischer Sprache: de morbis cutaneis.
1777 schrieb Astruc Jean Lorry (1726-1783) aus Paris, dass die Haut ein selbständiges lebendes Organ sei, welches mit anderen Organen interagiert. Dies stand im Kontrast zur damaligen Sichtweise, die Haut sei nur eine Umhüllung des Körpers.
Der Wiener Joseph Jakob von Plenck (1738-1807), regt aufgrund der Morphologie und der Charakteristika von Hautläsionen an, dass die Hautkrankheiten neu zu klassifizieren wären.
R. Willan (1757-1812) und Th. Bateman (1778-1821) überarbeiteten und ergänzten dieses Werk.
Die Dermatologie war in Frankreich 1801 von Jean-Louis Alibert (1768-1837) als neuer eigener Zweig der Medizin gefunden.
Vincenzio Chiarugi (1759-1820) war in Pisa der erste europäische Professor für Dermatologie 1802.
Als Begründer der modernen Dermatologie darf Ferdinand Hebra gelten. Er stellte eine neue Kategorisierung der Hautkrankheiten, basierend auf der pathologischen Anatomie der Haut vor. Hebra war der erste Professor, der speziell Hautkrankheiten lehrte und auf Lebenszeit berufen wurde.
Er veröffentliche den berühmten „Atlas der Hautkrankheiten“(Hebra und Elfinger).
Sein Schwiegersohn Moriz Kaposi war sein Schüler und Nachfolger.
In den USA etablierte 1836 H. D. Bulkley (1804-1872) in New York die erste Institution zur Behandlung von Hautkrankheiten.
Zum Ende des 19. Jahrhunderts wandelten sich Hautkrankheiten, vor allem Syphilis und Tuberkulose zum substanziellen Bestandteil des täglichen Handwerks eines Allgemeinmediziners. Paul Gerson Unna (1850-1929) gab der Histopathologie von Hautkrankheiten eine tragende Position, die daraufhin zu differenzierten und adäquaten Behandlungsmethoden führte (Unna).
Als Entdecker des Konzepts der Kontakdermatitis entwickelte sich Josef Jadassohn, als er 1895 die Kontaktallergie zu Quecksilber nachwies (Jadassohn 1895).

2.3.1. Historischer Hintergrund zum oralen Lichen planus

1842 verfasste Erasmus Wilson (1809-1884), eine anerkannte Persönlichkeit und Richtungsgeber in der britischen Dermatologie, sein wichtigstes Werk „ A practical and theoretical treatise on the diagnosis, pathology and treatment of the skin arranged according to a natural system of classification, and preceded by an outline of the anatomy and the physiology of the skin”.
Dieses Traktat war ein Meilenstein in der englischen Lehre und Forschung der Dermatologie und galt zudem als Standardlektüre. Nichtsdestotrotz enthielt es keine Abbildungen des Lichen Planus, welchen er 1869 zuerst beschrieb und benannte (daher auch bekannt unter Wilson`s disease).
In einer Studie über 50 Patienten mit Lichen planus fand er 3 Fälle mit Beteiligung der Mundschleimhaut. Die klinische Beschreibung der 3 Fälle des OLP waren zusammengefasst und der Sommerhitze zugeschrieben.
Wilson hielt diese Erscheinung für dieselbe, die Ferdinand Hebra 1860 bereits als „leichen ruber“ beschrieben hatte. Hebra nannte diese Krankheit „lichen ruber acuminatus“ die dann

später zu „pityriasis rubra pilaris“ umbenannt wurde (Hebra und Elfinger).
Da Wilson annahm, dass eine Verbindung zwischen seinem „Lichen Planus“ und Hebras „lichen ruber acuminatus“ bestand, wurden folgende Synonyme eingeführt, die noch heute Gültigkeit haben: Lichen Planus, Lichen Ruber und Lichen Ruber Planus (Al Mutairi et al. 2005).
1953 berichtete R. Degos über die herrschende Konfusion in der Nomenklatur bezüglich des Lichen Planus, aufgrund der historischen Terminologie.
1892 benannte Kaposi zuerst den LP als „Lichen planus pemphigoides“. 1895 beschrieb Louis-Frederic Wickham Punktierungen und Striae auf der Läsion der LP und fortan trugen sie Erscheinungen seinen Namen.
1909 definierte Jean Darier die Merkmale der Hautläsionen von LP bezüglich ihres histopathologischen Aspekts und 1906 war es William Dubreuilh, der diese für die Merkmale oraler Läsionen vornahm.
1910 berichtete Hallopeau über einen Fall von OLP mit bösartiger Degeneration (Hallopeau 1953).
1953 waren es M.A.Civatte und H.Gougerot, die infolge einer Mikroskopischen Untersuchung des LP Kolloidstrukturen nachwiesen (Civatte-Körperchen). Hierbei handelt es sich um degenerierte epidermale Basalzellen.

2.3.2. Klinische Eigenschaften des oralen Lichen planus

Üblicherweise befällt OLP die bukkale Mucosa. Zudem können Läsionen im Mund auftreten, ohne dass sie auf der äußeren Haut erscheinen.
30-50% der Patienten mit oralen Läsionen klagen über zusätzliche kutane Läsionen.
Dieser Umstand kann bei der Feststellung der Diagnose mit erwogen werden (Fricain et al. 2005).
Ihre vielzähligen Erscheinungsformen stellen sich in symmetrischer Ausrichtung dar.
Die häufigste Form, die retikuläre, zeigt minutiöse weiße Hautknötchen, welche sukzessive wachsen und miteinander verschmelzen. Sie vereinigen sich zu einer netzartigen, ringförmigen oder belagartigen Struktur. Ein wesentliches Merkmal sind schlanke weiße Linien, die Wickham`s Striae, die von den Hautknötchen ausstrahlen.
Bei der retikulären Art imponiert ein feinmaschiges Netzwerk von dünnen erhabenen grau-weißen Streifen, oftmals mit Ringen oder Hautknötchen dazwischen eingestreut. Die Streifen sind typischerweise bilateral symmetrisch und erscheinen vornehmlich an den seitlichen Zungenrändern, der Gingiva und der Lippen.
Die meist befallenen Bereiche befinden sich an den Innenseiten der Wangenschleimhaut.
Bei jungen Männern treten die Läsionen manchmal auch im Mund und auf den Genitalien auf. Nahezu 40% dieser Läsionen verschwinden mit der Zeit von selber (Agarwal und Saraswat 2002).
Die retikuläre Form des OLP erscheint meistens asymptomatisch (Machado et al. 2004).
Die Plaque-Variante ist schwer von der Leukoplakie zu unterscheiden und erscheint als weiße Fleckung. Die Läsionen variieren von schwach erhaben und sanft zu schwach irregulär und eventuell multifokal.
Die bevorzugten Bereiche liegen über dem Dorsum der Zunge und der bukkalen Schleimhaut. Diese Läsionen persistieren länger als die retikulären und papulären Formen und betreffen überwiegend Raucher (Agarwal und Saraswat 2002).
Die papuläre Form des OLP ist durch kleine weiße Papeln gekennzeichnet, mit ca. 0,5 mm Größe.

Diese Läsionen sind selten zu beobachten und schwer klinisch zu identifizieren (Agarwal und Saraswat 2002).
Läsionen der atrophischen Variante sind diffuse, erythematöse und vom umgebenden Schleimhautgewebe gepresste Erscheinungen. Ihre Farbe ist glänzend rot und sie sind von weißen Kreisen umgeben. Vor allem findet man sie an den Gingivarandbereichen, wo sie oft eine weitergehende desquamative Gingivitis herausbilden. Schwerwiegende atrophische Läsionen sind überaus sensibel und die Patienten beklagen ein deutliches Brennen bei der Nahrungsaufnahme.
Lediglich 12% dieser Läsionen verschwinden spontan und die meisten bestehen lange und zeigen ein unberechenbares Aufkommen von Rückfällen und Remissionen.
Die atrophischen Läsionen sind mitunter assoziiert mit erosiven Läsionen der Vulva und Vagina.
Allerdings muss man ihnen auch ein hohes Ansprechverhalten gegenüber Kortikosteroiden zugestehen.
Bullöser OLP ist eher selten und weist kleine Bläschen auf einer Ruptur auf. Sie sind überaus schmerzhaft. Die Größe der Vesikel reicht von einigen Millimetern zu einigen Zentimetern im Durchmesser.
Sie betreffen vorwiegend die bukkale Schleimhaut und die lateralen Ränder der Zunge (Agarwal und Saraswat 2002).
Erosiver OLP ist die zweit häufigste Variante des OLP. Die Läsionen erscheinen unregelmäßig in ihrer Form, bestehen aus erythematösen und ulzerativen Bereichen, und imponieren durch einen Verlust an Oberflächenepithel. Oft sind die Läsionen mit einem gelben Exsudat belegt (pseudomembranös). Die Peripherie der Läsionen ist umgeben von retikulären oder feinen ausstrahlenden keratotischen Striae. Es ist extrem schmerzhaft, wenn der Oberflächenbelag zerstört wird und bis hin zu massiver Beeinträchtigung mastikatorischer Funktionen führen (Fricain et al. 2005).
Escudier et al. (2007) versuchten für die relevanten Parameter des OLP ein Auswertungssystem zu schaffen. 156 Patienten wurden untersucht bezüglich der Form der Erkrankung, der Krankheitsaktivität und der Schmerzhaftigkeit.
31% der Patienten litten unter dem retikulären Typ des OLP, 19% unter dem erosiven/ulzerativen, 14% unter dem atrophischen, 11,5% unter dem desquamativen und 1% unter dem plaque-artigen Typus.
Bei 37 Patienten wurden 2 und mehr unterschiedliche OLP-Varianten angetroffen.
12,5% der retikulären OLP-Form stellten sich aktiv dar. Gleiches galt für 67% der ulzerativen, 41% der atrophischen und 61% des plaque-artigen OLP-Typen. Es wurde deutlich, dass vor allem die erosive/ulzerative OLP-Variante die höchste Schmerzhaftigkeit bei den Patienten aller OLP-Formen hervorrief (Escudier et al. 2007).
Die klinische Unterscheidung zwischen retikulärem und erythematösem OLP können mittels biologischer Parameter festgestellt werden. Beide Varianten zeigen einen Anstieg der Zellproliferation und ein Absinken der Epitheldicke, im Gegensatz zu normaler Mukosa. Dabei stellt sich bei retikulärem OLP das Epithel als dicker gegenüber erythematösem OLP dar. Eine dünnere Epitheldicke bietet weniger Schutz gegen mechanische und chemische Irritationen, und steigert somit die Schmerzhaftigkeit bei Patienten mit erythematösem OLP-Befall. Die Epithelzellproliferation ist stark angewachsen bei erythematösem OLP gegenüber retikulärem OLP oder normaler Mukosa, weil das Epithel sein Bedürfnis zur Heilung und die gesteigerte Proliferation als Ergebnis einer reduzierten Epitheldicke ausdrückt. Diese Anzeichen fehlen bei normaler Mukosa und retikulärem OLP. Man nimmt an, dass gestiegene Apoptosis der Anlass der Epithelausdünnungen ist. Das Verhältnis von Ausdünnung zu Zellproliferation sei somit charakteristisch für den jeweiligen OLP-Typ (Karatsaidis et al. 2003).

Das Risiko bösartiger Entartungen bei OLP ist hier das höchste der verschiedenen Typen der Läsionen, gefolgt von der atrophischen Form (Barnard et al. 1993).
Wenn LP vorliegt, gibt es gewöhnlich keinen Flexibilitätswechsel der befallenen Mucosa. Es finden sich atrophische Läsionen, mit oder ohne Erosionen. In manchen seltenen Fällen findet man Bläschen innerhalb der oralen Läsionen (Unna).
Man kann OLP in entweder 3 oder 6 Untergruppen aufteilen (Eisen 1999). Die 6 klinischen Untergruppen sind: atrophisch oder erythematös, erosiv, bullös (bläschenartig) oder vesikulär, retikulär (netzartig)und papulär (knötchenartig) (Thorn et al. 1988, Crijns und van Leeuwen 2002).
Der atrophische Typ, der ulzerierende und der selten auftretende bullöse Typ werden unter dem Begriff erosiver Lichen planus zusammengefasst, da sie den Patienten Beschwerden bereiten können (Buser et al. 2001).
Eine Aufteilung in 3 Untergruppen ergäbe Folgendes: retikulär, mit weißen Linien, Papeln und Plaque (hyperkeratotische Läsionen); erosiv, mit Ulzerationen und Bläschen; atrophische oder erythematöse Variante.

2.4. Erscheinungsvarianten des OLP

6 Varianten	retikulär	papulär	plaque	erosiv	ulzerös	atrophisch
Häufigkeit	92%	11%	36%	9%	1%	44%
Symptomatik	selten	selten	selten	brennend, schmerzhaft	brennend, schmerzhaft	brennend, schmerzhaft
Farbe	weiß	weiß	weiß	gelb	gelb	rot
3 Varianten	retikulär	hyper-keratotisch		erosiv		atrophisch

Hennig 2008

Einteilungsvarianten

Andreasen 1968	retikulär, papulär, atrophisch, ulzerativ, bullös
Silverman 1985 und 1991	retikulär, atrophisch, erosiv
Axell 1987	weiße Formen: retikulär, papulär rote Formen: atrophisch, ulzerativ, bullös
Bagan-Sebastian 1992	Gruppe 1: weiße retikuläre Läsionen Gruppe 2: atrophische und/oder ulzerative Läsionen mit/ohne retikuläre Läsionen
Eisen 2002	retikulär, atrophisch oder erythematös, erosiv

Eine Variante ist nicht eigens aufgelistet. Sie zeigt ein Erscheinungsbild pigmentierter Papeln, die sich in einem netzartigen Muster mit eingestreuten weißlichen Läsionen verteilen. Ihre Entstehungsursache liegt in der Melaninüberproduktion während der akuten Krankheitsphase des OLP (Sugerman und Porter 2007).
Die Wickham`sche Variante mit den retikulären weißen Streifen, die papuläre Form und die plaqueartige Untergruppe zeigt kaum bis keine Symptomatik, abgesehen von der typischen

hyperkeratotischen Läsion. In seltenen Fällen beklagen die Patienten einen Wundschmerz und Geschmacksirritationen (Dysgeusie) (Turner 1714).

Der erythematöse oder atrophische Typus erscheint rot, schmerzt oder brennt. Sowohl der ulzerativ bullöse, als auch der erosive Typus ist gelb, brennt oder schmerzt auch. Ihre Symptome persistieren und behindern den Patienten beim Essen, Sprechen und Schlucken soweit, dass die Lebensqualität merklich darunter leidet. Zumeist besteht ein metallischer Geschmack, allgemeine Mundtrockenheit, Zahnfleischbluten und eine brennende Mundschleimhaut (Turner 1714, Lozada-Nur und Miranda 1997, Mollaoglu 2000, Crijns und van Leeuwen 2002, Fricain et al. 2005).

Die verschiedenen Arten von OLP können nebeneinander bei einem Patienten erscheinen, oder aber sich in die unterschiedlichen Varianten umwandeln (Thorn et al. 1988).

Die erosiven und atrophischen Varianten zeigen oftmals weniger Anzeichen der hyperkeratotischen Abart im umgebenden Gewebe. Dies ist ein zusätzliches Indiz in der Diagnostik (Turner 1714).

Die Läsionen sind in der labialen Mucosa, den Zungenseiten, der Mundschleimhaut und der Unterlippe anzutreffen. In über 90% der Fälle gibt es einen symmetrischen oder bilateralen Befall der oralen Mucosa. Dies vereinfacht die Diagnostik (Turner 1714, Voute 1994, Crijns und van Leeuwen 2002, Sugerman und Porter 2007,).

Mit 77,3%-92% gilt die retikuläre Form des OLP als die häufigste und bekannteste (Wilson 1842, Hebra und Elfinger 1856-1876, Mollaoglu 2000, Savage und McCullough 2005).

Die wenigsten Patienten dieser Gruppe sehen eine Notwendigkeit einen Therapeuten aufzusuchen. Sogar beim Zahnarzt fällt dieser Befund zumeist nicht auf.

Interessanterweise besteht kein Konsens hinsichtlich der Prozentuierung der Häufigkeit der Varianten in den verschiedenen Abhandlungen zum Thema OLP. Dies kann an den statistischen Abweichungen in der Diagnostik der Symptome liegen. In manchen Studien erscheint die erosive Form des OLP als die gängigste Erscheinung (Mercuriale 1572, Lozada-Nur und Miranda 1997), aus der dann im weiteren Verlauf die atrophische Variante entsteht (Edwards und Kelsch 2002).

Patienten, jünger als 60 Jahre, haben zumeist papuläre Läsionen, ältere Menschen als 60 Lebensjahre müssen mit atrophischen Läsionen kämpfen (Thorn et al. 1988).

Da die Bläschen der bullösen Variante in der Mundhöhle schnell zerplatzen und eine erosive oder ulzerierende Läsion hinterlassen, ist ihr Nachweis diffizil (Mollaoglu 2000).

Die bullösen OLP Formen gedeihen auf dem Hintergrund keratotoxischer Läsionen (Edwards und Kelsch 2002).

Bei 5%-44% der Patienten finden sich atrophische Läsionen, bei 9%-46% sind ulzerierende oder erosive Läsionen nachweisbar (Hebra und Elfinger 1856-1876, Thorn et al. 1988).

Sogar bei einem Patienten alleine können verschiedene klinische Manifestationen eintreten.

Es wurde berichtet, dass bei Patienten mit ulzerativem OLP und auch bei anderen Patienten, die anfänglich atrophische Läsionen hatten und später neu erworbene, sind etwa 50% der Läsionen erhalten geblieben (Thorn et al. 1988).

Die Bezeichnung desquamative Gingiva wird gebraucht, wenn OLP auf die Gingiva begrenzt ist und das klinische Bild erythematöse oder erosive Läsionen zeigt, wie es bei 10% der Fall ist. Sie zeigt ähnliche Symptome wie Lupus erythematosus und weitere Autoimmunerkrankungen bullösen Ausmaß. Daher ist es schwer eine präzise Diagnose zu stellen. Manchmal weißt die Gingiva hyperkeratotische Läsionen auf, dann ist die Diagnose einfacher zu stellen (Crijns und van Leeuwen 2002, Edward und Kelsch 2002).

15%-35% der OLP-Patienten haben zugleich Hautbefall (Wilson 1869, Eerdkens et al. 1989). Umgekehrt finden sich auch bei 30%-50% der klassischen retikulären Variante des kutanen Lichen Planus orale Läsionen (Degos 1953, Crijns und van Leeuwen 2002). Beide Befunde, der orale und der kutane, müssen nicht zwangsläufig gleichzeitig auftreten. Meist entstehen

die kutanen Läsionen Monate nach dem initialen oralen Befall. Auch verhält sich der Schweregrad von kutanem LP und oralem LP nicht proportional zueinander (Wilson 1869).
Oraler Befall ist skandinavischen Studien zufolge 8x häufiger anzutreffen als kutaner (Wickham 1895, Kaposi 1892).
Silverman und Bahl (1997) haben eine Studie über den Zeitraum eines Jahres geführt, in der sie das gängige Profil und die Krankheitsgeschichte von OLP-Patienten beurteilen. Zudem bewerten sie die Reaktionen auf die unterschiedlichen Therapieansätze. Im Durchschnitt begleiteten sie die Patienten 6,1 Jahre lang.
Das Durchschnittsalter des ersten Auftretens des OLP-Befalls liegt bei 59 Jahren und es gibt eine 2.3 zu 1 Prädominanz für Frauen. Lediglich 20% der Patienten können über weitere OLP-Fälle in ihrer Familiengeschichte berichten. Es gab keinen Beweis für eine Verbindung zwischen OLP und Rauchen, Candida, systemischen Erkrankungen und Medikationen.
79% der Lokalisationen betraf die Wangenschleimhaut, und als häufigste Form stellte sich die erosive OLP-Variante dar. Von 70 Patienten, die systemische oder/und lokale Kortikosteroide gegen Schmerzen erhielten (83%) oder gegen leidige Irritationen (17%), erfuhren alle bis auf 5 eine totale oder befriedigende Linderung. Allerdings konnten sie auch bei 3,2% der Patienten ein squamöses Zellkarzinom entdecken, welches sich aus einer Läsion entwickelt hatte (Silverman und Bahl 1997).
Gorsky et al. (1996) haben die Bevölkerung Israels untersucht, um die Entwicklung von OLP bei der jüdischen Population zu ergründen. Auch sie konnten keine Vergesellschaftung von OLP zu Diabetes, kardiovaskulären Erkrankungen, Rauchen, Alkoholabusus, oder Candida herleiten. Bei 20% der Patienten konnte aber auch ein Hautbefall diagnostiziert werden. 50% der Patienten wiesen die symptomatische Variante von OLP auf, vor allem in der erosiven Form. Patienten, welche mit Steroiden behandelt wurden, zeigten innerhalb von 2 Wochen eine deutliche Linderung ihrer Symptomatik. Aber auch 1,3% der Patienten litten an bösartigen Entartungen ihrer Beschwerden (Gorsky et al. 1996).
Erpenstein belegt in einer Studie, dass die klinischen Symptome von OLP durch optimierte Prophylaxe und Zahnfleischbehandlung erheblich gelindert werden können. Auch empfiehlt er, fest sitzenden Zahnersatz einzugliedern, um den isomorphen irritativen Effekt einzugrenzen (Erpenstein 1985).

2.4.1. Oraler Lichen planus in der Kindheit

OLP ist eher selten bei Kindern anzutreffen und nur wenige Studien berichten darüber (Culver 1920, Kanwar et al. 1991, Kumar et al. 1993, Scully et al. 1994, Rybojad et al. 1998, Alam und Hamburger 2001, Eisen 2002).
Die betroffenen Patienten sind im Mittleren Bereich ihrer zweiten Lebensdekade. Die Dauer des OLP-Befalls beträgt 20 Monate im Mittel. Daher ist es schwer, bestätigte und untermauernde Reporte zu finden.
Vor allem scheinen sich die wenigen Fälle im asiatisch, tropischen Lebensraum zu finden (Agarwal und Saraswat 2002).
Dies kann möglicherweise indizieren, dass eine spezifische genetische Prädisposition HLA (Human Leukocyte Antigene) -Dispendant in der Asiatischen Rasse, trotz allem, eine negative Familienanamnese wichtig für die Pathogenese sein kann (Scully et al. 1994, Scully et al. 1998, Alam und Hamburger 2001).

Die klinischen Manifestationen sind vergleichbar mit denen der erwachsenen Patienten. Grundsätzlich allerdings scheint die Prognosen bei juvenilem OLP als Erfolg versprechender anzusehen, gegenüber Erwachsenen (Silverman et al. 1985b, Alam und Hamburger 2001, Eisen 2002).
Die Behandlung symptomatischen OLPs in der Kindheit reduziert sich aufgrund der geringeren Nebeneffekte und der generellen Verbesserung der Symptome auf lokale Anwendungen von z.B. 0,1% topischer Tacrolimussalbe.
Grundsätzlich scheint die Mundschleimhaut junger Patienten seltener betroffen zu sein als bei Erwachsenen (Kanwar et al. 1991).
Leider ist es nicht möglich bestätigte oder feststehende Schlüsse zu ziehen, hinsichtlich Behandlungsweise, Geschlechts- und Altersprävalenz, auslösende und beeinflussende Faktoren und Prognose, in Ermangelung nötiger Fälle.
Einige Studien besagen, dass die klinischen Erscheinungsbilder und Areale beim jugendlichen und auch beim adulten OLP gleich sind. Andere Autoren meinen keinen Bezug zur Familiengeschichte zu sehen und dass OLP in der Kindheit sowohl atypisch erscheint, als auch mit asymptomatischen Läsionen imponiert (Cottoni et al. 1993, Merigou et al. 1998, Rybojad et al. 1998, Alam und Hamburger 2001, Agarwal und Saraswat 2002).
Die Differenzialdiagnose ist unterschiedlich und hängt vom Alter des Patienten, der klinischen Erscheinungsform des OLP, des Schweregrades und der Persistenz der Läsionen ab und beinhaltet Candidiasis, morsicatio buccarum, Leukoplakie, lingua geografica, Autoimmunerkrankungen, lupus erythematosus, einige virale Infektionen (Herpes simplex, Epstein-Barr-Virus, HIV), aphthöse Stomatitis, Traumata, erythema multiforme, allergische Gingivostomatitis , Crohn- und Behcet-Krankheit, orale Läsionen bei Immunoanomalitäten, dyskeratosis follicularis, pachyonychia congenita, dyskeratosis congenita und weißer Schleimhautnaevus (Luker 2000).
Allerdings gibt es bisher noch keine Berichte über maligne Entartungen bei juvenilem OLP (Tyldesley und Harding 1977).

2.4.2. Stomatitis in der Kindheit

Oudshoorn und Ramaker (2000) stellen in ihrer Arbeit die These auf, dass Stomatitis in der Kindheit nicht grundsätzlich gutartig verläuft.
Hierzu bringen sie einige Beispiele an. Ein einjähriger und ein 16 Patient mit schmerzenden, bukkalen Läsionen werden vorgeführt. Der jüngere Patient litt zudem an Finger- und Zehenbläschen, der ältere an Konjunktivitis, Urethritis und Hautläsionen. Allein die Behandlung mit Lidocain-Gel und Paracetamol brachte Linderung.
Ein 5 Jahre alter Patient krankte an wiederkehrenden, schmerzhaften Ulzerationen, welche sich aber jederzeit wieder regenerieren konnten.
Stomatitis tritt nicht ungewöhnlich in der Kindheit auf. Virale Infektionen stellen die häufigste Ursache dar, insbesondere Herpes-Simplex Virus, Coxsackie Virus, Hühnerpocken und infektiöse Mononukleose.
Bakterielle Infektionen erscheinen eher selten und wenn, dann infolge viraler Infektionen.
Bei Kindern ist die Candidiasis eine durchaus gewöhnliche Ursache einer Stomatitis. Die häufigsten Infektionen allerdings limitieren sich selbst und eine Beruhigung und Aufklärung der Eltern ist wichtig.
Dehydration stellt eine oft auftretende Komplikation dar. Der Therapeut kann aber mittels Analgetika eine stationäre Aufnahme in ein Krankenhaus verhindern.
Die meist verbreiteten und nicht infektiösen Ursachen für Stomatitis in der Kindheit sind die

wiederkehrende, aphthöse Stomatitis, Erythema multiforme mayor, Morbus Behcet, Leukämie, immunologische Störungen, Traumata, bläschenartige Anomalien und Lichen planus (Oudshoorn und Ramaker 2000).

2.5. Äthiologie

Histologisch zeigt OLP eine fokale Hyperkeratose, irreguläre Akanthose, basale Zellliquefaktion und eine dicht gedrängte bandartige Infiltration von T-Lymphozyten.
Der konkrete Auslöser des OLP liegt bisher im Unbekannten, aber wahrscheinlich ist eine weitreichende immunologische Erkrankung, die den basalen Keratinozyten entgegen gerichteten zytotoxischen T-Zellen ausgelöst wird (Katta 2000, Crijns und van Leeuwen 2002, Stoolper et al. 2003, Cardozo Pereira et al. 2004, Xia et al. 2006, Guyot et al. 2007).
Auch zu den äthiologischen Faktoren zählen Metabolismenabnormitäten, genetische Defekte und gestörte Tonofilamentproduktion (Hallopeau 1953).
Eine Anzahl verschiedener Faktoren, das persönliche Lebensumfeld und Lebensgewohnheiten machen sich zudem in der Äthiologie bemerkbar.
Bei Patienten mit genetischen Prädispositionen ist die Wahrscheinlichkeit hoch, dass sowohl innere als auch äußere Einflüsse zur Entwicklung des OLP beitragen (Scully et al. 1998, Dissemond 2004).
In den meisten Fällen aber ist die Ursache eine idiopathische (Wilson 1842, Eerdekens et al. 1989, Levell 2006).
Zudem stehen einige Varianten in Zusammenhang mit Medikamentenkonsum oder auch HCV-Infektionen (Katta 2000).

2.5.1. Immunopathogenese

Die immunologische Deregulierung in Fällen vorliegenden OLP, wird insbesondere durch die Beteiligung des zellulären Zweiges des Immunsystems beeinflusst. Die entzündlichen Infiltrate bestehen in erster Linie aus T-Zellen und Makrophagen. Plasmazellen dagegen treten eher selten auf und immunologische Anhäufungen sind uncharakteristisch.
OLP resultiert aus einer immunologisch induzierten Degeneration der Basalzellen. Es wird charakterisiert durch zytotoxische CD8+ Zellantwort auf das modifizierte Keratinozytenoberflächenantigen.
Die epithelialen Basalzellen sind das Ziel beim OLP und man nimmt an, dass das initiale Ereignis die Erkennung des Antigens mittels Langerhans` Zellen ist. Die Ausschüttung des Keratinozytenantigens ist wahrscheinlich verursacht durch systemische Medikamente (lichenoide Medikamentenreaktion), Kontaktallergene in dentalen Füllungswerkstoffen (Kontakthypersensitivität), mechanisches Trauma (Köbner` Phänomen), bakterielle oder virale Infektionen, oder Einflüsse unbekannter Ursache.

2.5.1.1 . CD8+ T-Zellen

Die Mehrheit der T-Zellen innerhalb des Epithels und der angrenzenden Gewebestrukturen, sind angeregt CD8+ Lymphozyten, deren Aufgabe die Zerstörung basaler Keratinozyten ist

CD8+ Zellen halten sich zusammen mit zerfallenden Keratinozyten innerhalb der Läsion auf. T-Zellen und ihre Klone, die isoliert von OLP-Läsionen auftreten, sind weitaus zytotoxischer gegenüber autologen läsionalen Keratinozyten, als T-Zellen und deren Klone von klinisch unauffälliger Haut der OLP-Patienten. Die Mehrheit der zytotoxischen Klone der OLP-Läsionen sind CD8+ und die Mehrheit der nichtzytotoxischen Klone sind CD4+. Auf die zytotoxische Aktivität von läsionalen CD8+ T-Zellklonen kann das Anti-MHC Klasse 1 monoklonale Antikörper bedingt beschränkend wirken. CD8+ T-Zellen, die sich in der Läsion befinden können von einem Antigen, dessen Wirkungsweise bisher ungeklärt ist, aktiviert werden. Diese angeregten CD8+ T-Zellen sind in der Lage den Zerfall von Keratinozyten beim OLP auszulösen (Lodi et al. 2005a).

2.5.1.2. CD4+ T-Zellen

Die meisten Lymphozyten in der lamina propria sind CD4+ T-Zellen und der überwiegende Teil der intraepithelialen Lymphozyten beim OLP besteht aus CD8+. T-Zellklone mit Helferaktivität und CD4+ Zellen erscheinen sowohl bei oralen als auch bei kutanen Läsionen des LP. Ein vermehrtes Aufkommen an Langerhans´ Zellen (LZ) findet sich auch in den OLP-Läsionen mit der entsprechend angepassten Ausschüttung von MHC Klasse 2.
Ferner exprimieren Keratinozyten MHC Klasse 2 Antigen. Infolgedessen können CD4+ Zellen aktiviert werden, zumindest teilweise, durch antigen verbundene MHC Klasse 2 auf LZ oder durch Keratinozyten, die sich in der entstehenden OLP-Läsion befinden.
Die CD4+ Z-Zellaktivierung und die kontinuierliche klonale Ausdehnung unterliegen der begrenzten T-Zellrezeptor Vß Ausschüttung, speziell Vß22 und Vß23, durch infiltrierende T-Zellen. Hohe Level an Antigenen, CD40 und CD80 Präsenz, sowie eine Interleukin(IL)-12 Sekretion beim OLP fördert die Antwort der T-Helfer-1 (TH1) CD4+ T-Zellen nebst einer IL-2 und einer Interferon γ- (IFN- γ) Sekretion.
Weitere Studien haben herausgefunden, dass es zu einer IFN- γ Ausschüttung durch die Umgebung von T-Zellen zu basalen Keratinozyten bei OLP-Patienten kommen kann und zu einer IFN- γ Produktion und Sekretion in einer Laborstudie.
Sowohl epidermale LZ, als auch Keratinozyten sind in der Lage IL-12 herzustellen. Zusammengefasst bedeutet dies, dass LZ oder Keratinozyten bei OLP-Patienten über Antigene verfügen, die verbunden sind mit MHC Klasse 2 zu CD4+ Helfer-T-Zellen, die dann stimuliert genug, TH1 Zytokine IL-2 und IFN- γ freisetzen.
CD8+ Zellen werden durch eine Kombination aus Antigenen und MHC Klasse 1 basaler Keratinozyten und durch TH1 CD4+ T-Zell abstammenden IL-2 und IFN- γ aktiviert.
Die angeregten CD8+ T-Zellen fördern dann den Zerfall basaler Keratinozyten.
Örtlich eingeschränkte IFN- γ Produktionen halten die Ausschüttung der MHC Klasse 2 aufrecht, was zur Chronizität des OLP beiträgt (Lodi et al. 2005a).

2.5.2. Virale Infektionen

Herpes Viren

Fast alle der 8 erforschten menschlichen Herpesviren können den Anstieg oraler Läsionen verursachen und auch 4 weitere, Herpes simplex 1 (HSV-1), Epstein-Barr Virus (EBV), Cytomegalovirus (CMV) und Herpes Virus 6 (HHV-6) sind am OLP beteiligt.

DNA von HSV-1, CMV und HHV-6 wurden gelegentlich im Gewebe des OLP gefunden, hauptsächlich bei der erosiven Form und bei kleinen Erscheinungsbilder. Es gibt keinerlei wesentlichen Unterschied in der Prävalenz der Immunglobuline IgG und IgM Antikörper bezüglich CMV oder HHV-6 zwischen Patienten mit OLP und einer Vergleichsgruppe ohne OLP. CD21, der EPV-Rezeptor ist beim OLP erhöht angepasst und man erkennt eine bemerkenswert höhere optmetrische Dichte der EBV Antigene IgG als bei der Kontrollgruppe, ungeachtet fehlender Unterschiede in der Häufigkeit der beiden EBV Antigene IgG und IgM und es nuklearen Antigens 1 (EBNA). Bei einer geschachtelten Polymerasekettenreaktion entdeckte man bei 0-50% der OLP-Patienten, dass sie EBV-DNA positiv waren. Leider ist es uneindeutig, ob EBV in die Pathogenese involviert oder bei OLP-Läsionen mit entscheidend sind (Lodi et al. 2005a).

HIV

In einer Anzahl von Fällen wird über lichenoide Läsionen bei HIV infizierten Patienten berichtet. Dem überwiegenden Teil jedoch kann unterstellt werden, dass Ursache die Chemotherapie mit Ketakonazol und Zidovudin ist (Lodi et al. 2005a).

Humanes Papillomavirus (HPV)

HP-Viren sind kleine epithelotrophe DNA-Viren, die hyperplastische, papillomatöse und verrukös schuppige Zellläsionen in der geschichteten squamösen Epithelstruktur auslösen. Die Summe der Studien, die darauf abzielen, unterschiedliche HPV Arten bei verschiedenen Mundschleimhauterkrankungen zu entlarven, ist begrenzt oder eingeschränkt in der Anzahl an Probanden.

Humanes Papilloma-Virus (HPV) Entdeckung bei Patienten mit OLP-Affektion

Land	*Referenz*	*HPV bei OLP (%)*	*Nachweisverfahren*
Finnland	Syrjanen et al. 1986	2/2 (100)	ISH
Großbritannien	Maitland et al. 1987	7/8 (87,5)	SH
USA	Kashima et al. 1990	0/21 (0)	ISH
Schweden	Jontell et al. 1990	6/20 (30)	SBH
Schweden	Jontell et al. 1990	13/20 (65)	PKR
USA	Young et al. 1991	0/6 (0)	ISH
Großbritannien	Cox et al. 1993	2/4 (50)	SBH
Deutschland	Vesper et al. 1997	3/7 (42)	PKR
Spanien	Gonzalez-Moles et al. 1998	2/17 (11,8)	PKR
Schweden	Sand et al. 2000	6/22 (27,3)	PKR
Italien	Giovanni et al. 2002	9/34 (26,5)	PKR

ISH: in-situ Hybridisierung; SBH: southern-blot Hybridisierung; PKR: Polymerasekettenreaktion
Lodi et al. 2005a

Die Ergebnisse erscheinen mehrdeutig, in einem Bereich von 0% - 100% des positiv getesteten Anteils.
Es ist extrem schwierig solche Ergebnisse oder Tabellen miteinander zu vergleichen, da diverse unterschiedliche Parameter und Charakteristika einbezogen werden. Dieses können klinische Erscheinungsbilder sein, wie erosive oder nicht erosive Läsionen, das Stichprobensystem des Materials, ob Biopsie oder Abbürsten, Präparationsweisen wie

gefroren, fixiert oder als Nasspräparat.
Hinzu kommen die geografischen Abweichungen und die angeeignete Methodik.
Die Entdeckung von HPV-DNA belegt nicht zwangsläufig einen Zusammenhang, weil diese Viren in einem lädierten Gewebe auftreten. Es kann zwangsläufig sein, aber auch das Resultat des Krankheitsverlaufs oder der Immunsuppression.
Die Kausalität zeigt sich in Fällen in deren Verlauf es infolge einer Therapie des penilen erosiven LP zur HPV-Reaktivierung gekommen ist (Lodi et al. 2005a).

Hepatitisviren

Die häufige Vereinigung von LP und chronischen Lebererkrankungen ist gut dokumentiert, vor allem bei Patienten, die in der Nähe des Mittelmeers leben und an OLP leiden, wohingegen in präsumtiven Studien über skandinavische oder britische OLP-Patienten diese Vergesellschaftung mit Leberschäden nicht so signifikant beschrieben ist.
Das Risiko von OLP-Patienten an chronischen Leberschädigungen zu erkranken ist weitgehend unabhängig von Alter, Geschlecht und Alkoholabusus oder einer positiven Reaktion des Hepatitis B Oberflächenantigens (HbsAg).
Es existieren auch einige Berichte über schwerpunktmäßige auf der Haut liegende lichenoide Eruptionen infolge der Darreichung von verschiedenen HBV-Vaccinen.
Jedoch sind die wenigsten Patienten sowohl mit chronischen Leberschäden, als auch mit OLP und zudem mit HBV infiziert. Die kürzlich erforschten HGV und das via Transfusion übertragene Virus (TTV) treten fast nie im Verbund mit LP auf.
Zusammengefasst muss man feststellen, dass die verschiedenen Leberstörungen, wie die Wilson Krankheit, Hämochromatose, die ursprüngliche sklerosierende Cholangitis und das Alpha-1-Antitrypsin-Defizit, eher selten mit LP einhergehen.
Das Zusammentreffen von OLP und biliärer Leberzirrhose hat zumeist seinen Ursprung in der Penicillinmedikation (Lodi et al. 2005a).

Hepatitis- C- Virus

Seit der ersten Erwähnung 1991 wurde bis 2003 in über 80 Traktaten weltweit postuliert, dass es eine Verbindung zwischen LP und HCV-Infektion geben muss.

Verbreitung von HCV-Infektionen bei OLP-Patienten

Quelle	***Herkunft***	***LP/OLP***	***HCV positiv***	***Nachweisverfahren***
Cribier et al. 1994	Frankreich	52	3,8%	Elisa und Riba2
Rebora et al. 1994	Italien	56	23%	unspezifiziert
Bellmann et al. 1995	USA	30	23%	Elisa und Riba2
Gimenez-Arnau et al. 1995	Spanien	25	44%	unspezifiziert
Tanei et al. 1995	Japan	45	37,8%	Elisa2
Carrozzo et al. 1996	Italien	0 / 70	27,1%	unspezifiziert
Sanchez-Perez et al. 1996	Spanien	78	20%	Elisa2
Dupin et al. 1997	Frankreich	0 / 102	4,9%	Elisa und Riba3
Imhof et al. 1997	Deutschland	83	16%	Elisa und Riba2
Serpico et al. 1997	Italien	0 / 100	32%	Elisa und Riba2
Bagan et al. 1998	Spanien	0 / 100	23%	Elisa und Riba2-3

Quelle	*Herkunft*	*LP/OLP*	*HCV positiv*	*Nachweisverfahren*
Ilter et al. 1998	Türkei	72	0%	unspezifiziert
Ingafou et al. 1998	Großbritannien	0 / 55	0%	Elisa 3
Mignogna et al. 1998	Italien	0 / 26	28,8%	Elisa und Riba2
Chuang et al. 1999	USA	22	55%	Elisa 2
Ibrahim et al. 1999	Ägypten	43	20,9%	unspezifiziert
Issa et al. 1999	Brasilien	34 / 0	5,9%	unspezifiziert
Tucker et al. 1999	Großbritannien	45	0%	Elisa und Riba2-3
Kirtak et al. 2000	Türkei	73	6,8%	Elisa 3
Beaird et al. 2001	USA	24	17%	unspezifiziert
Erkek et al. 2001	Türkei	21 / 33	12,9%	Elisa 3
Daramola et al. 2002	Nigeria	57	15,8%	Elisa 2
Figueiredo et al. 2002	Brasilien	0 / 68	8,8%	Elisa 2
Garg et al. 2002	Nepal	47 / 39	0%	Elisa 3
Glimenez-Garcia et al. 2003	Spanien	101	8,9%	Elisa und Riba2

Hennig 2008

HCV vermittelte Leberschäden können einem OLP-Befall vorauseilen oder aber mit diesem entlarvt werden.
Bislang haben die Studien eine Prävalenz festgestellt unter LP-Patienten und HCV-Infektion. In einer Vergleichsstudie konnte bewiesen werden, dass das Verhältnis von OLP-Patienten mit HCV-Infektion höher liegt als in der Vergleichsgruppe ohne HCV-Infektion.
In Länder mit dem höchsten Anteil an Patienten mit seropositivem HCV, Ägypten und Nigeria, fanden sich keine nennenswerten Assoziationen.
Dies bedeutet, dass keine Verbindung zwischen LP und HCV auf der Basis der höheren Prävalenz alleine beweisbar ist.
Interessanterweise fand sich eine geografische Heterogenität in der Prävalenz der HCV-Infektion bei Patienten die auch andere HCV typische extrahepatische Auffälligkeiten zeigen. Z.B. Serum-Autoantikörper, Lymphome und chronisch hepatische Porphyrie. Dies könnte auf die genetischen Abweichungen unter den Populationen zurückgeführt werden.
In der Tat, HCV typisches OLP-Erscheinen tritt hauptsächlich verbunden mit dem HLA-DR 6 Allel in Italien auf, was u.U. die charakteristische geografische Heterogenität erklären könnte, die zwischen HCV und LP einen Verbindung schlüssig macht.
Das mutmaßliche Bindeglied zwischen LP und HCV ist weiterhin unter Beobachtung aber die molekulare Übereinstimmung zwischen Virus und Unzahl der antigenen Determinanten ist hinderlich. Die histologischen Ergebnisse lädierten Gewebes im Zuge HCV positiver oder HCV negativer Patienten zeigen keinen substantiellen Unterschied.
Die Anwesenheit von HCV im OLP geschädigten Gewebe war thematisiert in diversen Forschungsberichten.

Hepatitis C Erfassung bei Patienten mit OLP-Läsionen

Quelle	Herkunft	Patienten/Läsionen	HCV/OLP	Nachweisverfahren
Mangia et al. 1990	Italien	0 / 19	0 / 19	Polymerasekettenreaktion
Sansonno et al. 1995	Italien	unbekannt	0 / 7	Immunoperoxidase
Boxd et al. 1998	USA	unbekannt	0 / 25	Immunoperoxidase
Nagao et al. 2000	Japan	14 / 14	13 / 14	Polymerasekettenreaktion
Arrieta et al. 2000	Spanien	23 / 23	23 / 23	In situ Hybridisation
Roy et al. 2000	Großbritannien	27 / 27	0 / 27	Polymerasekettenreaktion
Erkek et al. 2001	Türkei	4 / 5	5 / 5	Polymerasekettenreaktion
Carrozzo et al. 2002	Italien	12 / 12	10 / 12	Polymerasekettenreaktion
Pilli et al. 2002	Italien	4 / 4	3 / 4	Polymerasekettenreaktion
Lazaro et al. 2002	Spanien	0 / 5	5 / 5	Immunoperoxidase
Kurokawa et al. 2003	Japan	2 / 3	3 / 3	Polymerasekettenreaktion

Hennig 2008

Sowohl die In-Situ-Hybridisation als auch die Polymerasekettenreaktion enthüllten die Anwesenheit replikativer intermediärer HCV-RNA in Fällen von LP. Die Polymerasekettenreaktion entdeckte positive und negative Stränge in 83 % - 93% der Fälle und bei 21% bis 33% der OLP-Probanden.
Zusammengenommen bedeutet dies, die Sequenzanalyse ermöglicht eine eventuelle Abschottung von HCV in der Mundschleimhaut, obwohl HCV nicht direkt schädigenden Einfluss auf die Epithelzellen der OLP-Läsion nimmt, wie es bei gesunder Mucosa schon gefunden wurde.
Studien misslang das Nachweisen des HCV-Antigens in sowohl gefrorener als auch Formalin fixierter Sektion kutaner LP, trotz des Einsatzes verschiedener immunohistochemischer Methodiken.
Das für OLP-Läsionen typische lympho-mononukleäre Infiltrat unterstellt, die fortschreitende Zerstörung des oralen Mucosaauskleidungsepithels ist alleine auf den Angriff des lokalen Immunsystems zurück zu führen.
Dies wird durch die HCV spezifische CD4+ und CD8+ Lymphozyten unterstrichen, die sich bei Patienten mit chronischem Hepatitis C und LP in der Mucosa einnisten.
CD4+ polyklonale T-Zellreihen werden viel effektiver von LP infiltrierenden lympho-mononukleären Zellen generiert als von peripheren Zellen derselben Patienten, da angenommen wird, dass eine höhere Vielzahl von HCV spezifischen T-Zellen im oralen Bereich präsent ist.
Die in der oralen Mucosa vorhandenen T-Zellklone zeigen einen andersartigen TCR-Vß-Kettengebrauch als die Zirkulation im peripheren Blut. Das lässt den Rückschluss zu, es handelt sich um eine spezifische Abschottung innerhalb der OLP-Läsion.
Darüber hinaus befinden in der Mundschleimhaut weitaus mehr HCV spezifische CD8+ T-Zellen als im Blut, welche γ-interferon herstellen. Im Hinblick auf die bereits angenommene Darlegung beider Formen von HCV-RNA in OLP-Läsionen, zwingen die Ergebnisse zur Einsicht, dass HCV spezifische T-Zellen eine gewichtige Rolle in der OLP-Pathogenese spielen.
Der Zerfall von oralen Zellen ist das wahrscheinliche Resultat der Immunabwehr der Epithelzellen. Diese entsenden HCV-Antigene, die unterstützt durch Zytokine, schnell

ausschwärmen, und die lichenoide Reaktion aufrechterhalten (Lodi et al. 2005a).

2.5.3. Veränderung der Zytokeratinausschüttung

Zytokeratine sind Polypeptide, welche abhängig vom umgebenden pH-Milieu auftreten. Sie sind genaue Indizien epithelialer Zelldifferenzierung und werden zur Bestimmung von Tumorherkunft und Zelltypisierung analysiert. Jeder Epitheltypus hat sein eigenes bezeichnendes Zytokeratinmuster. Im Mundhöhlen-, Gingiva-, und Gaumenepithel sind die signifikanten Zytokeratine Nr. 1,2,5,6,10,11,13,14,16,17 vorhanden, dazu Spuren von 4 und 15. Zum Abschluss eines Keratinisierungsdifferenzierungsprozesses finden sich Nr. 1,2,10,11. In der nicht keratinisierten Wangenschleimhaut treten hauptsächlich Nr. 4 und 13 auf, und auch Spuren von 5,6,14 und 17.
Boisnic et al. haben 1995 in einer Studie die mögliche biochemische und topografische Zytokeratin-Alteration bei OLP-Patienten in der Mundschleimhaut untersucht. Sie entnahmen Biopsien von 1). Klinisch intakter bukkaler Mucosa, 2). Intakter Gingiva, 3). Bukkaler OLP-Mucosa und 4). OLP-Gingiva.
Mittels monoklonaler Antikörper und zweidimensionaler Gel-Elektrophorese konnten sie Zytokeratinausschüttung und auch Filaggrin bestimmen (Cribier und Chosidow 1997). Filaggrine sind Proteine, die an Keratinfasern der epidermalen Zellen binden.

	Mehr Zytokeratine	Weniger Zytokeratine	Normales Aufkommen
Gesunde Mukosa	Nr.4, Nr.13		
OLP-Mukosa	Nr.5,6,14,16,17,19	Nr.4, Nr.13	Nr.1,2,10,11
Gesunde Mukosa			Nr.1,2,10,11
OLP-Gingiva	Nr.5, 14,19	Nr.1,2,10,11	

(Cribier und Chosidow 1997)

Zytokeratine Nr. 1, Nr. 2, Nr. 10, und Nr. 11, sowie das Filaggrin, können als sensible Richtungsweiser helfen, die Entwicklung vor klinischer Exazerbation frühzeitig zu erkennen.
Zudem sind sie Indizien bezüglich sich ankündigenden Rückfalls, und können die Entwicklung des OLP während einer Therapie verfolgen lassen.

2.5.4. Prognose

Die Läsionen des kutanen LP verschwinden gewöhnlich nach 1 bis 2 Jahren.
Bei OLP-Befall können die Anzeichen und Läsionen der Erkrankung länger als 25 Jahre verbleiben, mit Phasen der akuten Exazerbation und solchen der klinischen Inaktivität.
Eine Resolution der weißen Streifung, der Papeln oder der Plaque sind selten zu betrachten. Symptomatischer OLP wächst und schwindet in seinem Erscheinungsbild, trotzdem bleiben die weißen Flecken erhalten.
Die Immunsuppression kann orale Schleimhauterytheme, Ulzerationen und die Nebeneffekte von OLP in Schranken halten und kontrollieren (Edward und Kelsch 2002).

2.5.4.1. Schweregradbestimmung des OLP mit einem klinischen Index

Um möglichst genaue Unterscheidungen zwischen verschiedenen Schweregraden sowie den klinischen Formen des OLP transparent erscheinen zu lassen, muss eine einheitliche und einfache Form der Klassifizierungen gefunden werden.
Diese soll dann verschiedene Medikamenten im Einsatz und Erfolg vergleichbar machen. Der Index soll demnach objektive und subjektive Parameter beinhalten, die zur Bestimmung des Schweregrades der Erkrankung beitragen.
Die Bewertung soll von Patient und Therapeut unabhängig sein. Er soll als Stratifikationsvariable in klinischen Studien einsetzbar und mit anderen Indices vergleichbar sein.
Die speziellen Voraussetzungen sind ein einziges Bewertungssystem für alle OLP-Varianten und Kombinationen, diese aber möglichst gemeinsam oder getrennt bewertbar machend. Zudem soll eine sehr hohe Präzision und Genauigkeit auch in feinen Unterschieden berücksichtigt und sichtbar gemacht werden.
Der Index soll für gingivale und nicht gingivale OLP zur Bewertung heranziehbar sein. Der Index befasst sich mit den objektiven klinischen Eigenschaften des OLP und wird ohne Bewertung vorhandener oder fehlender Symptome verwendet.
Die 6 klinischen Klassifikationen nach Andreasen 1968 sind Basis des Index. Der gingivale und auch der nicht gingivale lichen planus haben eigene Indices, deren Bewertungsmerkmale Größe der Läsion, unterschieden nach klinischer Form, weißliche Intensität und Erythem sind. Der Index soll klinischen Studien, vor allem Therapiestudien, ein Konzept bieten.
Zudem kann der Verlauf der Krankheit mit beurteilt werden.
Die Summe der bewerteten Areale nimmt Einfluss auf Dauer und Ausmaß der Erfassung und kann aus zeitlichen Aspekten reduziert werden.
Je nach Anspruch an das Ergebnis der Studien können Ergänzungsindices verwendet oder wahlweise hinzugefügt werden. Falls die Behandlungsergebnisse oberflächlich angewandter Medikament erfasst werden sollen, empfiehlt es sich, die Bereiche zu untersuchen, in denen die Gels, Salben, Cremes und Haftsalben aufgetragen werden, während bei Mundspülungen die gesamte Mundhöhle berücksichtigt werden muss.
Allerdings lassen die unterschiedlichen klinischen Varianten des OLP aufgrund ihrer differierender Schweregrade und Morphologie nicht für alle Formen identische Bewertungsparameter zu.
Daher muss ein typspezifischer Index geschaffen werden. Hierfür benötigt man die Einteilung in die 6 Untergruppen des OLP.
Ferner fließen histologische Erkenntnisse in den Index mit ein, wie auch weitere klinische Beurteilungsmerkmale. Diese sind die Intensität des Erythems und die Farbintensität der Wickham`Striae, welche einen exakteren Abgleich mit histologischen Parametern (Epitheldicke, Entzündungsgrad des Infiltrats, Zellanzahl, Zellpopulationen etc.) gewähren.
Um die Qualität des Erythems besser beurteilen zu können, bietet das Erythemameter (Cross et al. 1998), eine optisch-elektronische Apparatur, diese Möglichkeit.
Um z.B. Schmerzmessungen vorzunehmen und für Therapiestudien mit täglicher Bewertung ist eine visuelle Analogskala denkbar.
Anhand einsetzbarer Ergänzungsindices besteht die Möglichkeit einheitliche und vergleichbare Beurteilungskriterien zu schaffen, erweiternde untersuchungsspezifische und eigene Charakteristika zu verwenden. Der Index steht als neue Bewertungsmethode des Schweregrades insbesondere für Studien des OLP zur Verfügung und bietet dazu Basis- und Zusatzinformationen (Bethke und Reichart 2005).
Aufgrund der unterschiedlichen Ansprüche an die Studien und deren Ergebnisse scheint ein

Index alleine nicht allen Anforderungen in Perfektion genügen zu können. Er kann aber durch Ergänzungen und Spezifizierungen in der Suche nach einem nahezu optimalen Index angesehen werden.

2.5.5. Differenzialdiagnose

Die Differenzialdiagnostik von OLP hängt weitgehend von der klinischen Variante des OLP ab, der betroffenen Bereiche der Mundhöhle, der symmetrischen Ausrichtung, der Dauer und des Schweregrades der Läsionen, des Alters und Geschlechts der Patienten, der Begleiterscheinungen, potentieller Risikofaktoren, wie Nikotingenuss, frühere Behandlungen und die mögliche Beteiligung der Haut.
Grundsätzlich kann die Feststellung der retikulären Variante des OLP auf die typische Wickham`sche Streifung begründet werden (Axell und Rundquist 1987, Voute 1994, Mollaoglu 2000).
Die papuläre Form hat ihr eigenes charakteristisches Erscheinungsbild, findet sich aber eher selten (Thorn et al. 1988, Mollaoglu 2000).
Der plaqueartige Typus des OLP muss im Vorwege von Leukoplakie, verschiedenen Formen der Keratosis und Candidiasis unterschieden werden (Jungell et al. 1987a, Jungell et al. 1987b, Scully 1998, Mollaoglu 2000).
Die Abgrenzung der hyperkeratotischen Form des OLP erfolgt zu chronisch discoidem lupus erythematosus, geografischer Stomatitis, morsicatio buccarum, Papillomas, Psoriasis, haarige Leukoplakie, Aphthosen, Syphilis, oralen Läsionen bei chronischen Nierenstörungen, Transplantaten, lichen sclerosus et atrophicus und zu Karzinomen (Scully und El-Kom 1985, van Joost et al. 1995, Scully 1998, Scully et al. 1998).
Darüber hinaus finden sich weiße Läsionen bei selteneren Krankheiten, eingeschlossen des familiären weißen Schleimhaut- Naevus, chronisch mukokutane Candidiasis, Dyskeratosis congenita, Dyskeratosis follicularis etc. (Lavelle 1983, Scully 1998, Luker 2000).
Histopathologische Untersuchungen wären wünschenswert in diesen Fällen. Die direkte Immunofluoreszenz unterstützt bei der Unterscheidung zwischen Leukoplakie und der plaqueartigen Variante des OLP (Conklin und Blasberg 1987).
Aus klinischer Sicht sind die atrophische, die erosive und die ulzerative Form die häufigsten Varianten des OLP, um von anderen Anomalien abzugrenzen (Jungell 1991, Voute 1994). Aufeinanderfolgende histopathologische Untersuchungen und direkte Immunofluoreszenz sollten zur Aufklärung eingesetzt werden (Scully 1998, Eisen 2002).
Diese Varianten haben oft geringfügige Anzeichen retikulären Typus im umgebenden Schleimhautbereich, was einen zusätzlichen Aspekt in der Diagnostik darstellt (Eisen 2002). Ferner wurden bei Patienten, die sich schon einigen Biopsien unterzogen hatten, retikuläre Läsionen histologisch weitaus häufiger OLP zugeordnet, als erythematöse oder erosive Läsionen, welche oft als nicht spezifische Mukositis eingestuft wurde (Zegarelli 1981, Eisen 2002)
Annähernd 15%-35% der OLP-Patienten haben zusätzlich kutanen LP. Die Diagnose der Haut ist erheblich einfacher zu stellen (Scully et al. 1998).
Viele Erkrankungen ähneln der atrophischen, der erosiven und der ulzerativen Variante des OLP, einschließlich des lupus erythematosus, der Kontaktstomatitis, Schleimhautpemphigoid, das Kokarden-Erythem, atrophische Candidiasis, Erythroplakie, Lues II, Pemphigus vulgaris, wiederkehrende aphthöse Stomatitis, Oberflächen Mukozelen, bösartige Neoplasien und virale Infektionen wie Herpes simplex, Hühnerpocken, Herpes Zoster, Epstein-Barr, Coxsackie, Cytomegalovirus und HIV (Conklin und Blasberg 1987, Lozada-Nur und Miranda

1997, Scully 1998, Scully et al. 1998, Luker 2000).
Erosionen oder Ulzerationen in der Mundhöhle können einhergehen mit diversen anderen Erkrankungen, wie Dermatitis herpetiformis, Epidermolysis bullosa, Pemphigus vegetans, toxisch epidermale Nekrolyse, Immunmängel, Blutstörungen (Anämie, Leukämie, Leukopenie, etc.), Ernährungsmängel, etc. (Scully 1998, Luker 2000).
Nichtsdestotrotz haben diese Krankheiten ihre eigene Spezifität und klinischen Beschaffenheiten, die eine Differenzierung zum OLP vereinfachen. Wenn OLP begrenzt ist auf die Gingiva, teilt ihre er seine Erscheinungsformen mit bullösen Immunerkrankungen und lupus erythematosus und ist daher sehr schwer von ihnen zu differenzieren (Scully und El-Kom 1985, Vincent et al. 1990, Eisen 2002).
Die histopathologische und immunologische Untersuchung von oraler lichenoider Medikamenteneruption zeigt grundsätzlich sehr ähnliche oder identische zum idiopathischen OLP. Daher eignen sich diese Testverfahren nicht immer (Eversole 1994, McCartan und McCreary 1997, Eisen 2003).
Das Burning-Mouth Syndrom (BMS) muss zur Liste der Differentialdiagnosen des symptomatischen OLP hinzugezählt werden, vor allem wenn es keine offensichtlichen OLP-Läsionen gibt. BMS zeigt sich durch ein chronisches Brennen oder Kribbeln in der Mundhöhle ohne sichtbare Schleimhautläsionen (Eisen und Eisenberg 2000).

2.5.6. Lebensgewohnheiten und Gefühle

Stress ist ein erheblicher Faktor in der Entwicklung von OLP (Jadassohn 1895).
Aus Studien geht hervor, dass Stress die Hauptursache für Ausartungen des OLP darstellt (Crijns und van Leeuwen 2002).
Chronischen Unbehagen kann selber zur Entstehung von symptomatischem OLP beitragen und wirkt sich dann auf zunehmendes Unbehagen steigernd aus. Darüber hinaus fürchten OLP-Patienten eine bösartige Entartung, was aber bisher nicht beschrieben wurde, halten eine Kontaktinfektion via lesionem für möglich und leiden unter fehlendem Informationsmaterial (Crijns und van Leeuwen 2002, Eisen 2002).
Eine umfassende Aufklärung der Patienten kann Ängste reduzieren. 60% der Betroffenen meinen, dass kontinuierlicher Stress zur Auslösung der OLP-Symptome geführt hat, während nur 10% von einer einzigen induzierenden Situation überzeugt sind. Der überwiegende Teil der Studien bestätigt den Stresseinfluss auf die Entwicklung von OLP (Voute et al. 1994).
Patienten mit bereits bestehendem OLP beklagen in Stressphasen ein Anstieg der Beschwerden mit begleitenden Erschöpfungserscheinungen (Jadassohn 1895).
Löwenthal und Pisanti berichten (1984) von einer Korrelation zwischen emotionalem Stress und der erosiven Form des OLP, nicht aber der retikulären (Potter 2003).
Manche Studien, wie die von Allen et al. (1986), widerspricht diesem Zusammenhang (Walchner et al. 1999), während in einer von Rojo-Moreno et al. (1998) angelegten Untersuchung von einem, unter Stress erzeugtem Anstieg der Sensibilität der OLP-Patienten mit psychologischen Erscheinungen, Angstzustand und Depressionen akzentuiert wird, weicht davon eine weit weniger empfindliche Vergleichsgruppe der Nichtbefallenen ab.
Festzustellen bleibt, dass beide beobachteten psychologischen Auswirkungen als direkte äthiologische Parameter von OLP ausfallen, sondern bestenfalls als Konsequenz einer OLP-Symptomatik gelten können (Zakrzewska et al. 2005).
Die Lebensweisen von OLP-Patienten und einer geschlechts- und altersspezifisch angepassten Vergleichsgruppe, differieren merklich, ergab eine Studie skandinavischer Menschen von Östman et al. (1994).

Demnach streben OLP-Patienten deutlich mehr nach Sport, waren öfter geschieden oder verwitwet. Der Anteil von Kohlenhydraten, Eisen und Fleisch in ihrer Nahrung weicht bei OLP-Patienten nach oben ab (Khadim 1980).

2.5.7. Tabakkonsum

Bisher konnte ein direkter Zusammenhang zwischen der Entwicklung des OLP und dem Genuss von Tabakprodukten nicht hergestellt werden (Shichinohe et al. 2006).
Silverman et al. bestätigen die Ergebnisse in einer in Kalifornien durchgeführten Studie und kommen zum gleichen Fazit (Silverman et al. 1985b).
Allerdings haben Mufti et al. in einer in Indien angelegten Studie gegensätzliche Ergebnisse erzielt (Shen und Pedvis-Leftick 2004).
Gerade in Indien ist das Kauen von Betelnüssen weit verbreitet und stellt zudem einen OLP begünstigenden Faktor dar (Ungphaiboon et al. 2005).
Allerdings muss man konstatieren, dass die plaque Form des OLP vermehrt bei Rauchern gefunden wird (Thorn et al. 1988).
Es wird vorgeschlagen, dass die OLP-Patienten besser auf Tabakkonsum verzichten sollten, da Rauchen ein anerkannter Risikofaktor für Mundkrebs ist und zudem sehr wahrscheinlich zur Exazerbation oder malignen Entartung des OLP beiträgt (Rhodus et al. 2006).

2.5.8. Trauma

Der isomorphe Reizeffekt, oder das Köbnersche Phänomen erscheint sehr häufig bei LP-Patienten. Es entsteht ohne vorherige klinische Anzeichen in Gebieten, die dem Einfluss von Traumata ausgesetzt sind (Degos 1953).

2.5.9. Mikroorganismen und Infektionen

Zahnbelag besteht zu über 70% aus Mikroorganismen, Muzinen und zerfallenen Epithelzellen. Diese Plaque produziert eine andauernde leichte Gingivitis, was die Entwicklung von OLP begünstigt (Ramon-Fluxia et al. 1999, Eisen 2002).
Wenn Plaque lange nicht entfernt wird und es zu Kalzifikationen kommt, entsteht Zahnstein. Dieser Zahnstein lässt erosive und erythematöse gingivale Defekte auftreten (Ramon-Fluxia et al. 1999).
Der behandelnde Zahnarzt muss in Übereinkunft mit dem OLP-Patienten für hygienische und optimale intraorale Verhältnisse sorgen, damit Gingivitis in Grenzen bleibt und es nicht zu OLP begünstigenden chirurgischen Maßnahmen kommt (Katz et al. 1988, Eisen 2002).
Die virale Beteiligung beim OLP gilt als sicher (Scully und El-Kom 1985).
OLP findet sich bei HIV-Patienten (Ficarra et al. 1993).
Herpesviren im Verbund mit geringfügigen oder persistierenden Infektionen der Epithelzellen stellen eine äthiologische Ursache beim OLP dar (Walsh et al. 1990a, Walsh et al. 1990b).
Es finden sich weit weniger Berichte über HBV Infektionen und OLP (Rebora et al. 1992), als im Gegensatz zur einwandfreien Darlegung des Zusammenhanges zwischen HCV und OLP (Lodi et al. 1997, Imhof et al. 1997, van der Mej und van der Waal 2000, Figueiredo et

al. 2002).
Berichten zufolge ist die Hepatitis B Vakkination bei der Entwicklung des OLP als gesichert anzusehen (Al Khenaizan 2001).
Grundsätzlich besteht eine wachsende Prävalenz des candidösen Transports und der Infektion bei OLP-Patienten. Candida Albicans ist mehreren Untersuchungen folgend, ein nachgewiesener Urheber (Holmstrup und Dabelsteen 1974, Simon und Hornstein 1980, Lundstrom et al. 1984).
Spezifische Medikationen, immunologische Störungen und Endochronopathien rufen alle samt orale Candidosen nach sich (Al Khenaizan 2001).
0%-17% der Biopsien, die OLP-Patienten entnommen wurden, wiesen candidöse Infektionen auf, wobei allerdings kein Typus des OLP vermehrt präsent war (Krogh et al. 1987, Hatchuel et al. 1990).
Zwei von 5 Menschen leiden unbewusst an symptomfreier Candida Albicans. Die natürliche Grenze der Mundschleimhaut bei bestehendem OLP ist reduziert und Steroidtherapie kann Candidiasis begünstigen (Lundstrom et al. 1984).
Im Falle schon bestehenden OLP-Befalls können die Symptome durch vermehrtes Aufkommen und durch Infektionen von Candidosen verstärkt werden (Simon und Hornstein 1980, Lundstrom et al. 1984, Krogh et al. 1987, Hatchuel et al 1990, McCreary und McCartan 1999).
Darüber hinaus ist Candida Albicans auf enzymatischem Wege in der Lage die Ausbildung hoch Halluzinogene N-Nitrosobenzylmethylamins voran zu treiben (Krogh et al. 1987). Antifungide wurden zur Bekämpfung der Candidosen beim symptomatischen OLP eingesetzt (McCreary und McCartan 1999).
Ferner können Antifungide die Erscheinungsformen mit beeinflussen. Zum Beispiel werden nach erfolgreicher Entfernung von Candida Albicans aus erosiven Läsionen symptomärmere retikuläre Läsionen (Lundstrom et al. 1984, Scully et al. 1998).

2.5.10. Generalisierter Lichen planus

Lichen planus ist eine immunologisch ausgelöst oder genetisch determiniert entzündliche, papulosquamöse Störung, die mit Hautläsionen gekennzeichnet ist (juckende, polygonale, flache, lila Papeln mit weißen Streifen[Wickham`Striae] auf der Oberfläche).
Die Schleimhaut des Mundes, der Genitalien und die Nägel sind mit betroffen, entweder gemeinsam, einzeln oder in verschiedenen Kombinationen.
Die Varianten wechseln zwischen bläschenartig, aktinisch, atroph, linear, hypertroph, follikulär und annulär.
Die wiederkehrenden Affektionen sind ein deutliches Merkmal der Krankheit.
Üblicherweise löst sie sich innerhalb von 2 Jahren, eine Hyperpigmentation hinterlassend, auf. Manchmal allerdings dauert der Krankheitsverlauf auch länger.
Die akute vesikuläre Form ist selten und muss klar vom Lichen planus pemphigoides unterschieden werden, eine Abart welche Bläschen nicht nur auf erkrankter, sondern auch auf normal erscheinender Haut auftreten lässt, bei Patienten mit klassischem LP. Dies ist vermutlich ein Indiz für eine Vergesellschaftung mit einer gravierenden Dermatitis.
Als therapeutische Hauptstütze der Behandlung haben sich topisch oder systemisch applizierte Steroide erwiesen. Diese kontrollieren die Symptome und reduzieren die Beschwerden,
aufgrund ihrer hohen immunsuppressiven und antiphlogistischen Eigenschaften. Unglücklicherweise geht diese lindernde Wirksamkeit Hand in Hand mit verschiedenen

widrigen Nebenerscheinungen.
Zuerst wurden hochdosierte Kortikosteroide zur Vermeidung von Transplantatabstoßungen eingesetzt, später setzte man dann auch hochdosierte Kortikosteroide bei systemischen und kutanen Störungen erfolgreich ein.
Um die Nebeneffekte zu reduzieren, ist man dazu übergegangen, kontinuierliche Gaben zu verabreichen, bis eine deutliche Verbesserung sichtbar wurde. Bei oraler Applikation erwiesen sich kleinste Mengen, über einen 2-4 wöchigen Zeitraum, ausreichend, immer abhängig vom Schweregrad der Krankheit.
Bei mehr als der Hälfte der Patienten konnte eine totale Remission der Beschwerden oder komplette Kurierung erreicht nach 3-5 Monaten. Diese Form der Medikation bezeichnet man als orale Mini-Puls-Therapie (OMP). OMP wurde auch erfolgreich bei Vitiligo, Alopezie, Myositis und beim jugendlichen Hämangiom eingesetzt.
In den meisten Studien wird der zügige Progessionsstop beschrieben. Nur schwache Nebeneffekte finden Erwähnung in der Literatur, wie Gewichtszunahme, Schlafstörungen und epigastrische Beschwerden.

2.5.11. Desquamative Gingivitis

Die Desquamative Gingivitis ist klinisch charakterisiert als Erythem mit epithelialer Desquamation, Atrophie, Ulzerationen und/oder Anwesenheit vesikulöser Läsionen und durch Beteiligung marginaler und attached Gingiva in anterioren und posterioren Regionen. Desquamative Gingivitis befällt mehr Frauen als Männer, tritt ab dem 30. Lebensjahr oder während der Pubertät auf. Sie erscheint chronisch, mit Perioden der Remission und der Exazerbation. Die Gingiva kann nach einigen Monaten oder erst nach Jahren ausheilen, dabei schmerzhaft oder symptomlos imponieren.
Den Patienten wird empfohlen, eine weiche Zahnbürste zu benutzen, die modifizierte Basstechnik durchzuführen, Zahnseide und Interdentalbürstchen hinzu zu ziehen und sogar Erythrocintabletten zu lutschen. Dies in Kombination mit Clobetasol-17-Propionatsalbe für die Dauer der Beschwerden (Guiglia et al. 2007).

2.6. Therapiefindung

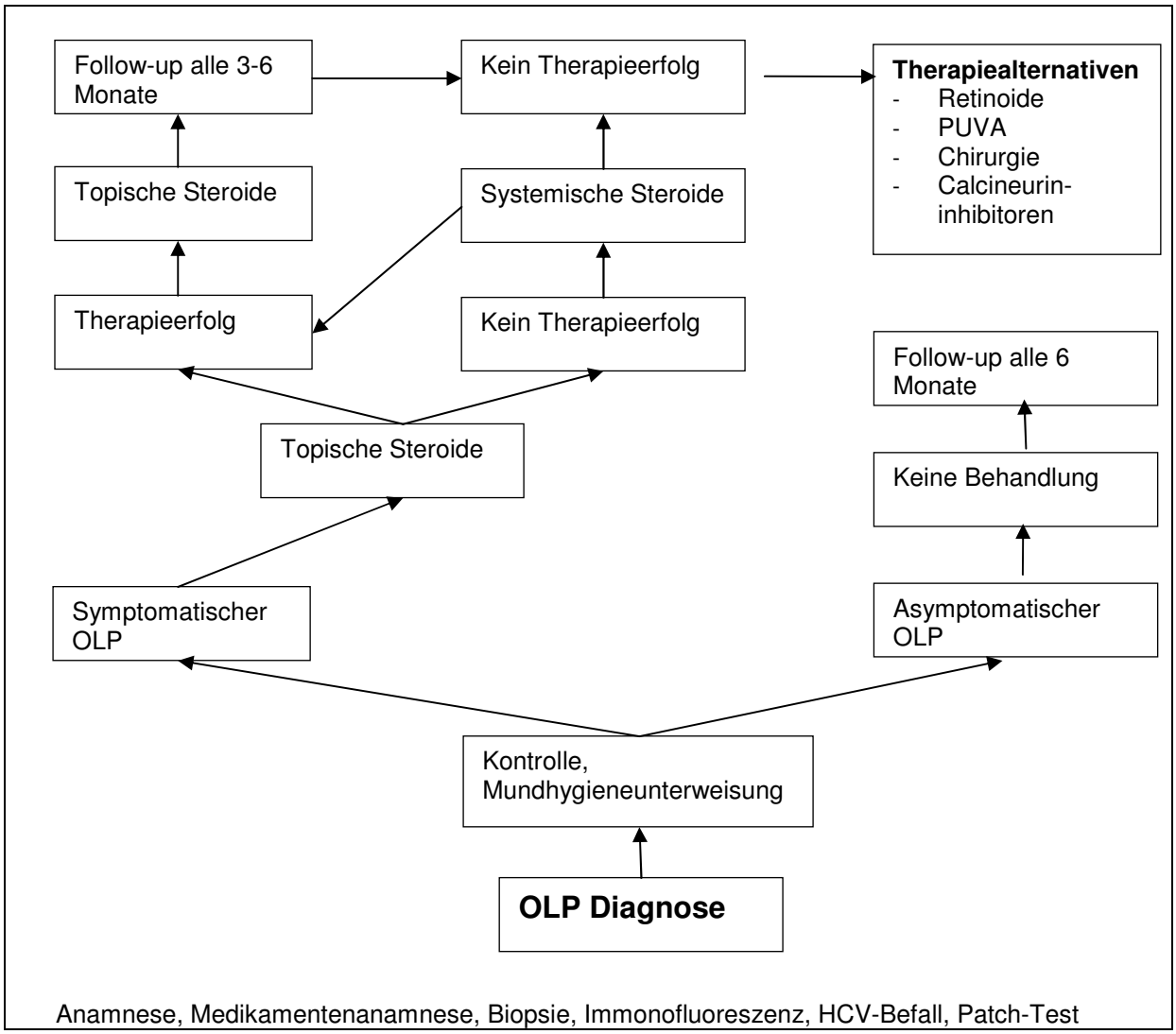

Hennig 2008

2.6.1. Therapieeinleitung

Asymptomatischer OLP

- Anamneseerhebung
- bei OLP-Patienten wird wieder verstärkt nach Stressfaktoren geforscht, daher sollten die Patienten auch nach familiärer und beruflicher Situation befragt werden (Figgener et al. 1990, Burkhart et al. 1996)
- Erstellung einer Medikamentenliste, da verschiedene Medikamente den Speichelfluss vermindern (Psychopharmaka, Schlaf- und Beruhigungsmittel)
- intraorale Befunderhebung durchführen, Schleimhautläsionen und ihren Bezug zu Zahnersatz oder -restaurationen (Amalgamfüllungen) feststellen
- Beseitigung iatrogener Irritationen
- Biopsie sichert die Verdachtsdiagnose OLP

Grundsätzlich erscheint nach heutiger Meinung keine Notwendigkeit gegeben zu sein, asymptomatischen OLP zu behandeln. Vielmehr müssen Irritationen beseitigt werden, eine detaillierte Patientenaufklärung über die jeweilige individuelle OLP-Form vorgenommen werden.
Aufgrund der, wenn auch seltenen, Möglichkeit maligner Entartungen, sollten jährliche Kontrollen stattfinden (Buser et al. 2001).

Symptomatischer OLP

Auch symptomatischer OLP sollte einer Biopsie unterzogen werden, bevor Medikamente eingesetzt werden. Es muss hervorgehoben werden, dass das Ausmaß der Krankheit den Therapieansatz diktiert, und dass alle Patienten regelmäßig kontrolliert werden müssen, um den therapeutischen Effekt und die Toxizität im Blick zu behalten.
Dies ist besonders bei Kortikosteroidtherapie zu beachten, denn Kortikosteroide können eine maligne Veränderung prädisponieren oder auch verschleiern.
Dabei ist die Veränderung der Homogenität der Läsionen klinischer Indikator für Entartungen oder Exazerbationen, und nicht etwa der Grad der Beschwerden und Symptome (Huber 2004).

1. Anamneseerhebung:
   - a) Beschwerden
   - b) Allgemeinerkrankungen - Diabetes
     - Hautkrankheiten
     - Hepatitis C
     - genitaler Mitbefall
     - Autoimmunerkrankungen

   c) Medikamentenliste
   d) Risikofaktoren - Stress
     - Alkohol
     - Nikotin
     - Zahnersatz
     - iatrogene Faktoren

2. Befunderhebung:
   - intraoral: Lage, Oberfläche, Ausdehnung, iatrogene Faktoren, Kontakte zu Zahnersatz oder Zahnrestaurationen
   - Candidiasis

3.1. Probebiopsie: bei symptomatischem OLP nötig, bei asymptomatischem OLP möglich

3.2. Immunofluoreszenzanalyse: zum Ausschluss von Autoimmunerkrankungen

4. Diagnosestellung

5. Therapie: Aufklärung, Mundhygiene optimieren, Irritationen entfernen, Austausch von Zahnersatz oder Zahnrestaurationen (Amalgamfüllungen)

5.1. topische Kortikoide: Fluocinonid-Gel 0,05%, Betamethason-Gel, Clobetasol-Gel

5.2. bei extremen Exazerbationen: initial Prednisongabe danach abbauend über 2-3 Wochen

5.3. bei resistenten Fällen: intraläsionale Injektionen mit Triamcinolon-Azetonid

5.4. bei Epitheldysplasien: Exzisionen mit Skalpell oder CO_2-Laser

6. Recall 3-4x pro Jahr

Al-Hashimi et al. (2007) fordern Therapieerwägungen, welche auf 4 wesentlichen Säulen basiert.
Es handelt sich um Kortikoide, Retinoide, Calcineurin-Inhibitoren und UV-Phototherapie.
Zusätzlich können verschiedene Therapieansätze, die sowohl als Monotherapien, als auch als Steroidalternativen verwendet worden sind, hinzu gezogen werden.
Die Autoren kommen zu folgenden Schlussfolgerungen:
Topische Kortikosteroide (mit oder ohne Antimykotika) stellen eindeutig den Therapieansatz der ersten Wahl dar. Es besteht allerdings keine einheitlich festgelegte Anweisung bezüglich Dosierungsform und –menge.
Da systemische Kortikoide gravierende Nebenwirkungen erzeugen können, sollte ihr Gebrauch nur bei hartnäckigen und widerspenstigen OLP-Formen, die sich topischen Applikationen gegenüber resistent zeigen, eingesetzt werden. In diesen Fällen sind sie (mit oder ohne Antifungiden) auch ein Therapieansatz erster Wahl.
Topische Retinoide erweisen sich als potenziell effektiv, aber unterliegen in ihrer therapeutischen Bedeutung topischen Kortikosteroiden, und stellen nur den Therapieansatz zweiter Wahl dar.
Systemische Retinoide werden mit einer Vielzahl ernsthafter Nebenwirkungen in Verbindung gebracht und scheiden somit grundsätzlich aus.
Topische Calcineurin-Inhibitoren wie Tacrolimus und Pimecrolimus erzeugen eine effektivere Wirkung als topisches Cyclosporin; lediglich die gegenwärtige Belegbarkeit hinsichtlich ihrer Effizienz bei OLP ist als diskutierbar einzustufen. Darüber hinaus existiert bei der amerikanischen FDA (Food and Drug Administration) ein Warnhinweis über mögliche Risiken der Entartungen (Squamöses Zellkarzinom und Lymphome) bei Tacrolimus- und Pimecrolimuskonsum. Somit müssen auch die neueren Calcineurin-Inhibitoren als Therapieansatz zweiter Wahl gelten.
Da UV-Licht onkogenetisches Potenzial besitzt, ist dessen Nutzung für OLP fragwürdig (Al-Hashimi et al. 2007).

2.6.2. Behandlungsstrategie

Es ist eine große Anzahl an topischen oder systemischen Medikamenten, neben Photochemotherapie, Chirurgie, Psychotherapie, Entfernung insuffizienten Zahnersatzes und Magnetismus oder Reflexotherapie, vorhanden.
Zu den wichtigen Erwägungen einer erfolgreichen Therapie von OLP zählen die schnelle Entdeckung, akkurate Diagnose, Patientenmanagement und das richtige Therapeutikum (Brown et al. 1993).
Grundsätzlich aber ist die Therapie darauf ausgerichtet, die Symptome einzudämmen, und in Ermangelung der genauen Kenntnis der Ursache der Krankheit, leider nicht auf diese einzugehen. Ergo findet eine rein palliative und nicht kurative Abhilfe statt.
Exzellente Mundhygiene ist hilfreich, um die Dauer und das Ausmaß der Symptome

einzugrenzen.
Asymptomatischer OLP benötigt jedoch keine Medikamententherapie, es reicht, regelmäßige Verlaufskontrollen durchzuführen, um eine eventuelle Transformation frühzeitig zu erkennen (Fricain et al. 2005).
Spezielle Therapieversuche sollten Patienten gelten, die an lokalen Beschwerden, wie Schmerzen, Brennen und starken Läsionen, leiden und deren Behandlungserfolg mager ist. Um eine Passende Medikation zu erhalten, sollte der Gesamtumfang der Krankheit erwogen werden, das Alter, Geschlecht, Vorbehandlungen, Tabak- und Alkoholkonsum, psychologische Umstände, HBV, HCV und individuelle Patientenanamnese (Agarwal und Saraswat 2002).
Als OLP begleitende Erkrankungen erscheinen Hypertension 25%, Arrhythmien 22%, Arthritis 20%, Allergien 13%, Penicillinallergie 9%, Diabetes 7% und Schilddrüsenunterfunktion 4% (Brown et al. 1993).

2.6.2.1. Therapieansatz der erste Wahl

Bei Patienten mit geringgradigem symptomatischem OLP sollte eine lokale oberflächliche Applikation erfolgen, welche nach den Mahlzeiten oder vor der Nachtruhe vorzunehmen sei. Die üblichen Medikamente sind Steroide: Triamcinolon-Azetonid als Salbe oder Creme, Betamethason-Valerat als Salbe oder Creme, Fluocinonide als Salbe oder Gel, Dexamethason als Elixier und Clobetasol-Propionat als Salbe, Gel oder Creme.
Verschiedene Autoren stellen topische Kortikosteroide dabei allen anderen Alternativen voran (Boyd und Nelder 1991, Cribier et al. 1998).
Zegarelli empfiehlt bei leichten bis mäßigen Läsionen Beclomethason-Dipropionat-Spray. Es sei eine effektive topische Medikation, einfach applizierbar, mit hoher Patientencompliance (Zegarelli 1993).
Wenn die Symptome abgemildert sind, soll die minimal ausreichende Dosierung gefunden werden, um die Beschwerden kontrollieren zu können.
Bei Versagen der Medikation, innerhalb von 14 Tagen, sollte eine höhere oder systemische Applikation erwogen werden.
Dabei spielen die Präsentation der Läsionen, Compliance und Kenntnisse der Therapeuten eine wesentliche Rolle.
Salben und Gele empfehlen sich am besten für lokalisierte Läsionen, während ein Elixier eher bei ausgedehnten Läsionen ratsam ist.
Die zeitliche Verweildauer des Steroids auf der Läsion beeinflusst direkt die Effektivität des Therapieansatzes.
Manche Autoren verwenden eine Kombination aus einer Steroidsalbe mit einer Orabase-Paste, um die Anheftung zu verbessern. Ansonsten eignen sich auch Salben oder Gel alleine als Träger des Medikaments.
Agarwal und Saraswat schlagen vor, Patienten mit milden bis mäßigen Beschwerden topische Retinoide oder Kortikosteroide zu verabreichen (Agarwal und Saraswat 2002).
Grundsätzlich müssen die Patienten regelmäßig untersucht werden, hinsichtlich eventuell einsetzender Nebeneffekte oder systemischer Absorption der Therapeutika.
.

2.6.2.2. Therapieansatz der zweiten Wahl

Bei ausgedehnteren, resistenten oder schwergradigeren Fällen von OLP, sollte eine systematische Steroidtherapie angeraten werden. Lokale Triamcinolon-Azetonid-Injektionen sind bei persistierenden lokalisierten Läsionen angebrachtes Mittel der Wahl (Conklin und Blasberg 1987, Vincent et al. 1990, Scully et al. 1998).
Trotz der ersten Schmerzhaftigkeit maximiert diese Therapievariante den Zufluss des Medikaments an den gewünschten Ort, ohne dass viel Medikament systemisch aufgenommen wird. Prednison ist hierbei das bevorzugte Agens.
Um einer Kandida-Superinfektion vorzubeugen, sollten geeignete Mittel hinzugezogen werden. Eine sofortige und nachhaltige klinische Reaktion wurde bei den meisten der so behandelten Patienten gefunden.
Um eventuelle Rückfälle auszuschließen und die Behandlung fortzuführen, sollte ein Medikament auf der Liste der Therapieansätze der ersten Wahl gefunden werden.
Bei plaqueartigem OLP sollten topische Retinoide oder Etretinat erste Wahl sein, allerdings unter strenger Überwachung der Effektivität. Alle anderen Therapieansätze seien laut Cribier zweifelhaft, eben aufgrund der dubiosen Wirksamkeit (Cribier et al. 1998).
Alternativ kann Acitretin verabreicht werden, wenn die Läsionen resistent oder gravierender sind (Agarwal und Saraswat 2002).
Auch kann Extrakorporale Photochemotherapie erwogen werden (Guyot et al. 2007).
Bei langfristig verabreichten systemischen Kortikosteroiden zeigen sich nach Therapieende oft Nebeneffekte und Rückfälle.
Retinoide werden nicht immer sehr gut toleriert und vertragen, und Immunmodulatoren, wie Azathioprin oder Methotrexat, sind nicht immer hilfreich (Boyd und Nelder 1991, Guyot et al. 2007).

2.6.2.3. Therapieansatz der dritten Wahl

Bei schwergradigem OLP, und keiner Reaktion auf systemische Prednison-Therapie, ist eine langwierigere Prednison-Applikation notwendig.
Wenn die klinische Reaktion es zulässt, können die täglichen Dosierungen verändert werden. Allerdings sollten die Patienten in ständiger ärztlicher Überwachung sein, um Nebenwirkungen unter Beobachtung zu halten und eine Exazerbation dieser frühzeitig entgegen zu wirken.
Eine Alternative dazu stellt Azathioprin dar (Chainani-Wu et al. 2001).
Dieses Immunsuppressivum agiert synergetisch mit Prednison und reduziert sowohl die Entzündung, als auch die Dosierung von Prednison. Leider steigert die systemische Immunsuppression auch das Risiko bösartiger Veränderungen. Azathioprin sollte bei Patienten mit Leber- oder Nierenstörungen sehr behutsam eingesetzt und stetig kontrolliert werden. Grundsätzlich sollte die empirische Anwendung von Azathioprin und anderer Immunmodulatoren, wie Tacrolimus, Cyclosporin, Levamisol oder Dapson nur in enger Zusammenarbeit von Patient und Therapeut erfolgen (Huber 2004).
Cribier rät zu topischem Cyclosporin, bei schwergradigem und resistentem OLP (Cribier et al. 1998).
Lehtinen et al. schließen sich Cribier an (Lehtinen et al. 1989).

Zusammenfassend gilt, dass kaum scharf trennende oder exakt ausgerichtete Therapieanleitungen in der übergreifenden Literatur zu finden sind. Weder was die Wahl eines Medikaments angeht, noch die klassischen Herangehensweisen.
Es wird empfohlen, klar zwischen oralem und kutanem Lichen planus zu unterscheiden, da die Methoden der klinischen Evaluierung und Therapieversuche differieren.
Die Krankheitsdauer, der Typus der Läsionen und die betroffenen Körperflächen sollten detailliert betrachtet und analysiert werden.
Übergeordnetes Kriterium der Wirksamkeit sollte auf objektiven Bewertungsmaßstäben basieren und eine den gesamten Körper betreffende Beurteilung alleine als zugezogenes Detail erwogen werden.
Erosive und retikuläre Schleimhautbereiche bei OLP müssen separiert und untersucht werden, bezüglich ihrer individuellen Therapieversuche und deren Folgen.
Noch nicht lange getestete Therapieansätze, wie extrakorporeale Photochemotherapie, Retinoide plus PUVA, sollten weitergehend verfolgt werden.
Zudem erscheint es wünschenswert die Lebensqualität und Psychologie in eine Therapie mit einzubeziehen.

2.6.2.4. Therapievarianten bei unterschiedlichen OLP-Formen

Indikation	Therapie	Applikation	Effektivität
Lokalisierter OLP	Topische Kortikoide	Salbe, Creme, Gel, Elixier, Spray	Weit verbreitet
	Immunomodulatoren: Cyclosporin, Tacrolimus, Pimecrolimus	Salbe, Creme, Gel, Mundspülungen	Weit verbreitet, rufen gelegentlich Nebenwirkungen hervor
Plaque-artiger OLP	Topische Retinoide	Topisch und systemisch	Weit verbreitet, ruft Nebenwirkungen hervor, Rückfallgefahr
Schwerwiegender und breit gefächerter OLP	Systemische Kortikoide, v.a. Prednison	Tabletten, Injektionen	Weit verbreitet, ruft Nebenwirkungen hervor, Rückfallgefahr
Schwerwiegender, breit gefächerter und auf Kortikoide resistenter OLP	Azitretin, Cyclosporin	Tabletten	Wirkung wurde durch kontrollierte Studien belegt
	PUVA	Bestrahlungen mit Photosensibilisator	Studien belegen gute Ergebnisse
	Topische Kortikoide	Salben, Cremes, Gele, Mundspülungen, Lutschtabletten	Effektivität in vielen Studien belegt
	Chirurgie	Exzisionen, konventionelle Chirurgie, Schleimhauttransplantate, Kryochirurgie	Studien belegen gute Ergebnisse
	Laser	308 nm Excimer, CO2-Laser, Nd:YAG-Laser	Studien belegen gute Ergebnisse

Hennig 2008

2.6.3. Pharmakologische Intervention bei mukösen Ulzerationen

Wieder auftretende Ulzerationen können als punzierte Läsion oder als erythematöse/granuläre Areale, verbunden mit retikulärem OLP imponieren. Diese Läsionen sind schmerzhaft und werden durch Reize, wie etwa scharfe Speisen oder Alkohol noch verschärft.
Differenzial diagnostisch müssen Lupus erythematosus und Medikamenten assoziierte Ulzerationen abgegrenzt werden.
Falls in der Anamnese des Patienten eindeutig belegt wird, dass die Affektionen in Folge von Medikamentenkonsums entstanden sind, sollten diese sofort abgesetzt und durch geeignete Alternativen ersetzt werden. Diese Maßnahme allein führt schon oft zu Auflösung der Läsionen und benötigt keine weiteren Interventionen.
Medikamente, die hilfreich zur Therapie geringgradiger Ulzerationen, assoziiert mit Lichen planus, beitragen, beinhalten topische Steroide, Antifungide, Antibiotika und Diphenhydramin-Mundspülungen.
Eine probate Strategie beinhaltet die Anwendung von Dexamethason-Elixier (5 mg/2x/Tag 3 Minuten lang alle 8 Stunden), Minocyclin-Spülung 2x täglich, Clotrimazol (10 mg alle 12 Stunden) und Retinol.
Die folgende Aufstellung gibt einige Beispiele, für Medikamente, die nutzbringend und kurativ bei gravierenden Ulzerationen eingesetzt werden konnten, und wenn vorherige topische Therapeutika nicht adäquat griffen:

Dapson	Gold	Phenothiazin	Griseofulvin
Penicillin	Methyldopa	Quecksilber	Propranolol
Streptomycin	Hydralazin	Phenytoin	Allopurinol
Penicillamine	Tetrazyklin	Isoniazid	Naproxen

Systemische Steroide sind höchst nützlich bei der Bekämpfung dauerhafter Ulzerationen. Prednison wird in folgender Dosierung empfohlen: 2,5, 5 und 10 mg in Tablettenform. 30-40 mg/Tag initial können verabreicht werden, für die Dauer von 10 bis 14 Tagen.
Bei kurzzeitiger Applikation kann so ein antiphlogistischer Effekt erzielt werden.
Widrige Begleiterscheinungen variieren abhängig von der Steroidaktivität des jeweiligen Medikaments. Diese Präparate schaden der Wundheilung und unterdrücken die pituitäre und adrenale Funktion. Sie können zudem die Anfälligkeit gegenüber bakteriellen oder fungalen Infektionen steigern und gleichermaßen ein metabolisches Ungleichgewicht, Alkalose oder Hyperlipidämie auslösen.
Der Gebrauch systemischer Kortikoide während der Schwangerschaft sollte sorgsam aufgrund des teratogenen Potentials abgewogen werden.
Adrenokortikoide treten in Muttermilch auf, was Mütter veranlassen sollte, von Eigenmilchstillung abzusehen.
Auch sollten Steroide nicht bei Verdacht auf Infektion und bei Patienten mit peptischen Ulzerationen oder Niereninsuffizienz, Hypertension, Osteoporose, Diabetes mellitus und Hyperthyreoidismus verordnet werden.
Bemerkenswerte Interaktionen können zusammen mit oralen Antikoagulanzien, Antidiabetika, Barbituraten, bestimmten Diuretika, Salizylaten, Phenytoin, oralen Kontrazeptiva, Heparin und Amphotericin auftreten.
Steroidinjektionen erwiesen sich als hilfreich bei dauerhaften tiefen Ulzerationen der Zunge oder Wangenschleimhaut. Hierbei wird die Injektion peripher oder unter die Läsion vorgenommen. Prednisolon-Azetat Suspension stellt eine Möglichkeit der Therapie dar. Obwohl eine breite Dosierung von 4 bis 10 mg belegt ist, wird von anderen Autoren 10

mg/ml Lösung mit 0,1 ml (1 mg) einmal pro Woche, für die Dauer von 8 bis 9 Wochen, um und unter die Läsion injiziert, bis die Läsion verschwunden ist. Die Maximalmenge von 10 mg pro Injektion sollte nicht überschritten werden.
Triamcinolon-Azetonid (variabel zwischen 10 und 40 mg/ml wässriger Lösung in 5 ml Phiolen) intradermal, alle 4 Tage injiziert, wäre eine plausible Alternative.
Grundsätzlich können intradermale Injektionen durch die Läsion zu Infektionen führen. Vorsorgemaßnahmen und Begleiterscheinungen sind dieselben wie bei systemischen Gebrauch mit Langzeitdarreichung.
Auch Vitamin A Präparate erwiesen sich geeignet für erosive und ulzerative Läsionen. Griseofulvin als 250 mg Kapsel zweimal täglich über 8 bis 10 Wochen verabreicht, kann für extrem schwierige Fälle von Ulzerationen bereit gestellt werden.
Kopfschmerzen, Hautausschlag, Xerostomie können als Nebenwirkungen bei diesem antifungalen Medikament zu Tage treten.
Photosensitivität ist ein weiterer unerfreulicher Nebeneffekt bei Griseofulvin. Der Patient sollte angewiesen werden, direktes Sonnenlicht oder UV-Lampen zu meiden. Interaktionen treten auf, bei Antikoagulanzien, Alkohol, Penicillin und Barbituraten.
Seitdem bekannt ist, dass OLP verbunden mit Stress auftreten kann, haben sich Benzodiazepine als schnelle Möglichkeit zur Läsionsauflösung profilieren können. Auch systemisches Isotretinoin, 10 – 60 mg/Tag für 8 Wochen verschrieben, erwies sich bei einigen Patienten als hilfreich. Nebeneffekte waren Cheilitis, Kopfschmerzen, Ausschlag und Juckreiz (Burgess et al. 1990).

2.7. Diagnostik

Eine Biopsie und nachfolgende histopathologische Untersuchung sollten die klinische Diagnose stützen und zudem Dysplasien oder bösartige Transformationen entlarven, bzw. ausschließen. 3 wesentliche histopathologische Merkmale sind zu berücksichtigen, um OLP sicher bestimmen zu können.
1). Hyperortho- oder Hyperparakeratose, normalerweise mit einer Akanthose unter Anwesenheit sägezahnartiger Vernetzungen. Diese Bereiche erscheinen klinisch als Wickham`Streifung. Zwischen diesen Arealen findet sich oft atrophisches Epithel mit Verlust dieser netzartigen Formationen.
2). Liquefaktion der Basalzellen
3). Ein dichtes subepitheliales Band chronisch entzündlicher Zellen. Üblicherweise T-Lymphozyten welche die basale Membran verletzen und sich in basalen oder parabasalen Epithelschichten wieder finden.
Gingivaler LP ist schwerlich zu diagnostizieren und vor allem mittels direkter Immunofluoreszenz der periläsionaler Schleimhaut, kann die Diagnose ermöglicht und erhärtet werden. Zudem hilft diese Technik andere Ursachen, wie bullöse Erkrankungen auszugrenzen. Der Stellenwert der Immunofluoreszenz ist weitgehend akzeptiert, v.a. zur Entlarvung desquamativer Gingivitis und nicht-diagnostizierten histopathologischen Erscheinungsbilder.

2.7.1. Darstellung oraler Schleimhautläsionen

Es ist schon lange bekannt, dass zur Früherkennung von Mundkrebs und Präkanzerosen eine gründliche visuelle Untersuchung der Mundhöhle notwendig ist (Silverman 2003), was in kurzer Zeit erfolgen kann (Horowitz und Alfano 2001).
Es ist einsichtlich, dass geregelte visuelle Untersuchungen die Auffindung oraler Läsionen ermöglicht, die sowohl maligner, als auch prämaligner Art sind (Kerr 2000, Nagao und Warnakulasuriya 2003).
Nagao und Warnakulasuriya haben 2003 berichtet, dass die Ergebnisse des „Tokoname city program“, eines jährlich durchgeführten screening Programms, hohe Akzeptanz und Teilnahme unter der Bevölkerung erwirkt. Im Zuge der jährlichen Kontrollen fanden sich neue Mundkrebserscheinungen und auch orale leukoplakieartige Läsionen. Das Ziel, die potentiell bösartigen Läsionen aufzufinden und das Krebsrisiko neuer Krebsvorfälle zu reduzieren (Nagao und Warnakulasuriya 2003).
Frühzeitig erkannte Läsionen ermöglichen eine einfachere und weniger aggressive Therapie, gesenkte Morbidität der Therapie und steigert das Überleben (Horowitz und Alfano 2001). Diese Erkenntnis stellt einen Vorteil dar und in Verbindung mit technischem Fortschritt kann somit, durch das Sichtbarmachen klinisch erkennbarer und verdächtiger Anomalien der Mundschleimhaut, schnell eingegriffen werden. Weiterhin führt dieser Vorteil zu gesunkener Inzidenz und Mortalität der Späterkennung von vor allem oralem squamösen Zellkarzinom.
Der Gebrauch von Chemielumineszenzlicht (Vizilite), macht rote Läsionen nicht einfacher zu sehen. Aber Läsionen, die rot und weiß erscheinen, zumeist in weißen Arealen, waren anhand ihrer Helligkeit und Schärfe, die durch Vizilite verstärkt wird, erkennbarer. Diese Verstärkung liegt wahrscheinlich an der epithelialen Atrophie, der Neovaskularisation und/oder der vaskulären Dilatation in Verbindung mit erythroplastischen Läsionen.
Zusammenfassend kann konstatiert werden, dass die Unterstützung durch Chemielumineszenzlicht hilfreich sein kann, wenn es um die Akzentuierung zwischen weißen und weiß-roten Mischläsionen geht und in geringerem Maße rote Läsionen. Grundsätzlich folgt diese Technik der Untersuchung mit Standardillumination (Epstein et al. 2006).

2.7.2. Immunofluoreszenz

Bei der direkten Immunofluoreszenz periläsionaler Schleimhaut oder Haut, werden Gewebe gebundene Autoantikörper, vor allem IgG, IgA und der Komplement-Faktor C3 dargestellt. Die lokale Anordnung dieser Autoantikörper offenbart ein typisches Fluoreszenzmuster, welches eine eindeutige Zuordnung zu bestimmten Entitäten zulässt.

Die indirekte Immunofluoreszenz gibt den Aufschluss über im Serum befindliche Autoantikörper. Ein beliebtes Substrat dieser Technik wird durch Affenösophagus bedient. Aber auch andere, plakinreiche Gewebe, wie z.B. Meerschweinchenösophagus oder Blasenepithel der Ratte können in speziellen Problemstellungen zum Einsatz kommen.
Die Seren der Patienten weisen dann ein charakteristisches interzelluläres Fluoreszenzmuster auf (Deutsche Vereinte Gesellschaft für Klinische Chemie und Laboratoriumsmedizin e.V.).

2.8. Komplikationen von OLP

Die Hauptkomplikation von OLP ist die eingeschränkte Lebensqualität, verbunden mit Schmerzen oder Wundsein, zum Teil durch atrophische oder erosive Läsionen begründet.
Ebenso kann Candidiasis OLP beeinträchtigen, vor allem, wenn höher potente Kortikosteroide eingesetzt werden (Scully et al. 1998).
Der wichtigste Aspekt allerdings ist das bestehende Risiko der malignen Transformation, welches sich über Jahre zu erkennen gab.
Außerdem kann OLP mit verschiedenen Begleiterscheinungen zusammen präsent werden (Scully et al. 1998).

2.8.1. Candidiasis

Eine Candidiasis ist eine Sammelbezeichnung für Infektionskrankheiten durch Pilze der Gattung Candida, wobei Candida albicans am häufigsten anzutreffen ist. Dabei werden auch Synonyme gebraucht, wie Kandidose, Candidosis, Candidamycosis, Kandidamykose, oder wenn nur die Schleimhaut betroffen ist, Soor.
Während der Rat der Internationalen Organisationen der Medizinischen Wissenschaften 1982 die Bezeichnung (orale) Candidiasis vorschlug, wird in Europa überwiegend der Begriff „Candidose“ verwendet. Gemäß der „International Society for Human and Animal Mycology (ISHAM) werden die Begriffe „Candidose“ oder „Candidosis“ sowie „Candidiasis“ als gleichwertig angesehen. In der vorliegenden Arbeit wird die Bezeichnung (orale) Candidiasis verwendet.
Zusätzliche Risikofaktoren sind das Alter, Medikamentenkonsum und Zahnersatz. Kandidakulturen können doppelt so hoch bei OLP-Patienten auftreten als bei Kontrollgruppen nicht OLP befallener Personen (Jainkittivong et al. 2007).
Dieser Umstand kann Ursache des Wundseins bei einigen Patienten sein (Vincent et al. 1990, van der Mej et al. 1999b).
Kandida-Infektionen von OLP-Läsionen wurden bei 0-17% der Biopsien manifest, ohne Prädilektion für irgendeinen klinischen Typus (Hensten-Pettersen 1992).
Antimykotische Behandlung führt interessanterweise auch zu einer Verbesserung von OLP, während Kortikosteroidverwendung Candidiasis prädisponiert (Scully et al. 1998).
Probate Antimykotika, welche schon in der Therapie von OLP, zur Bekämpfung einer Superinfektion, Berücksichtigung gefunden haben, sind Nystatin, Miconazol, Itraconazol oder Griseofulvin und Amphotericin B.

Topische Medikationen zur Bekämpfung von Candidiasis

Medikation	Darreichungsform	Applikation	Vorteile/Nachteile
Nystatin	Salbe	dünne Schicht auftragen	sicher, hohe Compliance, preiswert
Clotrimazol	Tablette	langsam auflösen	sicher, hohe Compliance, wohl schmeckend
Amphotericin	Suspension	im Mund zergehen lassen	Topischer und systemischer Erfolg, teuer
Nystatin-Triamcinolon-Azetonid	Salbe	Fingerapplikation	sicher, preiswert, hohe Compliance

Rosenberg 1997

Systemische Medikation zur Bekämpfung von Candidiasis

Medikation	Darreichungsform	Applikation	Vorteile/Nachteile
Ketoconazol	Tabletten	1 Tablette pro Tag	preiswert, hohe Compliance, hepatotoxisch
Fluconazol	Tabletten	2 Tabletten initial, danach 1 Tablette/Tag	hohe Compliance, teuer, hepatotoxisch

Rosenberg 1997

2.8.2. Malignes Potenzial

1910 beschrieb Hallopeau den ersten eindeutigen Fall eines Karzinoms, welches aus dem Lichen planus der oralen Mukosa erwachsen ist (DeRossi und Carrocca 2005).
Diese maligne Transformation von OLP ist ein Vorgang, für den es zurzeit noch keine eindeutige pathogene Erklärung vorliegt (Chainani-Wu et al. 2001).
Die häufigste Komplikation von OLP liegt in der Entwicklung von squamösen Zellkarzinomen begründet. Hierbei bewegt sich die Häufigkeit zwischen 0,0-6,25% über Perioden der Überwachung von 0,5-20 Jahre (De Argila et al. 1997, Chainani - Wu et al. 2001, Lodi et al. 2005 b).
Da dies eine ernsthafte Verhältnismäßigkeit darstellt, sollten jährliche Kontrollen über einen langen Zeitraum stattfinden (Zegarelli 1993).
Es existieren unterschiedliche Ansichten bezüglich des wahren malignen Potentials von OLP, vor allem, da ein Mangel an Daten der initialen Diagnose von OLP und ein Mangel an Dokumentation der historischen Enttarnung zum Karzinom besteht. Die WHO beziffert das Transformationspotential von OLP zum squamösen Zellkarzinom auf ca. 1,7%. Akzeptiert ist die These, dass die maligne Transformation oder Entwicklung von Entartung in Gegenwart von OLP wahrscheinlich auftritt, wenn atrophische, erosive oder ulzerative Läsionen vorliegen, so DeRossi (DeRossi und Carrocca 2005).
Andere Autoren entgegnen, das zunehmende Risiko von Mundkrebs sei unabhängig des klinischen Typus des vorliegenden OLP und der verabreichten Therapie (Gandolfo et al.

2004).
OLP-Patienten sind langfristig medikamentöser Therapie unterworfen. Dabei ist der mögliche Einfluss dieser Behandlungen bezüglich maligner Transformationen des OLP noch nicht eindeutig bewiesen. Zwar beeinflussen Immunomodulatoren den Schweregrad und die Progression von OLP, aber rein theoretisch können sie auch Entartungen auslösen.
Candida könnte ein möglicher extrinsischer Faktor sein, der in der Transformationsentwicklung involviert ist. Es wird vermutet, dass Interaktionen von Candida albicans in der Lage sind, die Formation des karzinogenen N-Nitrosobenzylmethylamin zu katalysieren (DeRossi und Carrocca 2005).
Leider liegen noch keine aussagekräftigen Berichte vor, die einen Langzeiteffekt der Therapie, hinsichtlich des Entartungspotentials, reflektieren (Lodi et al. 2005b).
Barnard et al. (1993) beschreiben das Mundkrebsrisiko von 241 Patienten mit OLP. 9 dieser Patienten wiesen invasive Karzinome oder Carzinoma in situ in einem Bereich von OLP auf. Alle diese Tumoren waren squamöse Zellkarzinome. Die meisten Karzinome finden sich in Arealen atrophischen und/oder erosiven OLP. Dies belegt ein klinisch relevantes prämalignes Potential für die OLP-Patienten.
Ein weiterer Schluss der Studie besagt, dass es keine offensichtliche Korrelation zwischen topisch verabreichten Medikamenten, medizinischer Hintergrundgeschichte, eingeschlossen systemischer Medikation, Tabakkonsum oder kutaner Beteiligung mit OLP existiert (Luker 2000).

2.8.2.1. Biomarker des malignen Potenzials

Mikronuklei, DNA-Zytoplasmafragmente, werden als Biomarker für das erhöhte Krebsrisiko genutzt, da sie vermehrt bei Reaktionen von Karzinogenen erscheinen. Man findet sie in abgeschälten Zellen und kann sie so als Indikator für DNA-Beschädigung innerhalb der oralen Schleimhaut ansehen. Dabei wird die Häufigkeit dieser abgeschälten Zellen im menschlichen Gewebe hervorgehoben, um das Hauptziel der Karzinogene zu werden und von woher die Karzinome erwachsen.
In der gesunden Mukosa gibt es keinen Unterschied hinsichtlich der Häufigkeit der Mikronuklei innerhalb gesunder Patienten oder bei OLP-Patienten. Allerdings treten deutliche Unterschiede in der Häufigkeit auf, bei den verschiedenen Schweregraden der Läsionen.
Im Gegensatz zu schwerwiegenden Dysplasien und malignen Entartungen existiert bei OLP ohne Dysplasien eine signifikante Heterozygosität.
Der Anstieg der Mikronuklei-Häufigkeit findet sich bei atrophischen und erosiven OLP im Vergleich zur unbefallenen umgebenden Schleimhaut. Tatsächlich leiden die meisten Patienten an atrophischem OLP, Epithelausdünnung, ohne belästigende Ulzerationen bei erosivem OLP. Jedoch scheint bei einer gewissen Anzahl an Patienten die Mikronuklei-Häufigkeit zwischen atrophischen und erosiven OLP gleich hoch zu sein.
Die Studie von Buajeeb et al. (2007) enthüllt einen Anstieg von abgeschälten Mikronuklei in den OLP-Läsionen. Diese indizieren die genotische Zerstörung bei atrophischen und/oder erosiven OLP. Diese Erkenntnis unterstützt die These, dass OLP-Patienten ein merklich höheres Krebsrisiko haben, unabhängig vom klinischen Typus des vorliegenden OLP, im Gegensatz zur restlichen Bevölkerung. Medikamente wie Kortikosteroide oder Antimykotika beeinträchtigen dieses Risiko nicht.
Der Vorteil Mikronuklei als Biomarker für das maligne Potential der Läsionen zu nutzen, liegt in der messbaren unterschiedlichen Häufigkeit. Darüber hinaus ist diese Methode nicht invasiv und kann somit beliebig wiederholt werden. Schlussendlich können

Hochrisikoläsionen früher entdeckt und somit auch schneller gehandelt werden, was sich dann auf die Prognose positiv auswirkt (Buajeeb et al. 2007).

2.8.2.1.1. Stammzellenmarker und die Veränderungen der Expression bei OLP

Köse et al. (2007) belegten eine Veränderung der Stammzellenmarkerexpression bei OLP und gleichfalls bei hyperkeratotischen Läsionen.
Sie untersuchten bei folgenden 6 putativen Stammzellenmarkern die jeweiligen Expressionsveränderungen im gesunden Wangenschleimhautepithel und im affektierten OLP-Gewebe: K15 (Keratin), β1-Integrin, α6-Integrin, NG 2, notch 1 und MCSP (melanoma associated chondroitin sulphate proteoglycan).
Die Auswertung erfolgte mittels Immunohistochemie und ergab folgende Resultate:
unter den OLP-Proben konnten keine K15-Level festgestellt werden. Andere putative Stammzellenmarker zeigten jedoch bedeutsame Abweichungen zu gesunder oraler Mukosa.
β1-Integrin wurde in den basalen Schichten der OLP-Proben gefunden, und noch verstärktere Ausschüttungen konnten in den suprabasalen Schichten nachgewiesen werden.
MCSP zeigte auch Aufkommen in den basalen Schichten, im Gegensatz zur gesunder Mukosa oder hyperkeratotischen Proben. Die NG 2-Färbung blieb rein basal angesiedelt. Die Ausschüttung von α6-Integrin erfolgte bei den hyperkeratotischen Läsionen in den basalen und epibasalen Bereichen. Der Nachweis von notch 1 blieb in allen Proben erfolglos.
Die Autoren schlussfolgern anhand dieser Ergebnisse, dass Stammzellenmarker-Expression bei pathologischen Veränderungen eine signalisierende Funktion haben kann (Köse et al. 2007)

2.8.2.1.2. OLP und Transformationen: Ist Recall gerechtfertigt?

Mattson et al. (2002) untersuchen, ob die mögliche Transformation von OLP ein Recall rechtfertigt. Hierzu setzten sie sich mit den Arbeiten verschiedener Wissenschaftler auseinander, welche bereits einige histochemische Marker entdeckt haben und die dazu beitrugen, dass eine Prognose über OLP, hinsichtlich einer malignen Transformation, getroffen werden konnte. Diese beinhalteten die veränderten Ausschüttungen α9-Integrin (Häkkinen et al. 1999) und die Laminin-5-Färbung (Kainulainen et al. 1997). Es wurde gleichsam festgestellt, dass p-53 positive Patienten mit anderen gutartigen Läsionen engmaschig untersucht werden sollten (Crosthwaite et al. 1996), um als Maßstab für das Transformationspotenzial gutartiger Läsionen herangezogen zu werden.
Die Immunreaktivität von Involucrin wird von Eisenberg et al. (1987) angeraten, um zwischen OLP und lichenoiden Erscheinungen differenzieren zu können. Obgleich diese Erkenntnisse die gegenwärtige Meinung unterstützen, dass lichenoide Dysplasien eine gesteigerte Entartungstendenz als OLP besitzen, wurden diese Marker bisher nicht als prognostische Richtungsgeber angesehen, um eine etwaige Mundkrebsentwicklung beurteilen zu können.
Darüber hinaus schließen diese Resultate nicht das geringere, aber dennoch präsente Risiko der OLP-Patienten einer möglichen Entartung ihrer Erkrankung aus.
Verschiedene histologische Marker wurden getestet oder als prognostische Faktoren empfohlen. Jedoch existieren zurzeit noch keine weitreichend anerkannten spezifischen Marker, welche die gestellten Anforderungen erfüllen.

Im Prozess um die Beurteilung diagnostischer Kriterien erscheint es notwendig, Fälle mit höherem malignem Potenzial als OLP abzugrenzen. Obgleich vorliegende prospektive Follow-up Studien in ihren diagnostischen Kriterien voneinander abweichen, sind ihre Resultate jedoch gleich und gestatten den Einblick in eine Anzahl von Informationen über das prämaligne Potenzial von OLP.
Zusammengefasst bedeutet dies, dass beweiskräftige Erforschungen über das prämaligne Potenzial von OLP ausgeführt worden sind, im Sinne von prospektiven oder retrospektiven Studien über Patienten, die anhand expliziter klinischer und histopathologischer Charakteristika selektiert wurden. Zum Beispiel retikuläre und/oder papuläre Läsionen, bezeichnende histopathologische Kennzeichen, inklusive Hyperkeratose, Liquefikation der Basalzellen und eine subepitheliale bandartige Entzündungsreaktion, dominiert von Lymphozyten und Makrophagen könnten diese sein.
Das Ziel der Studie war es, zu belegen, dass Läsionen mit dysplastischen Merkmalen auf der Basis ihrer Histopathologie ausgeschlossen werden sollten und dass ein Recallverfahren durchaus seine Berechtigung erfährt (Mattson et al. 2002).

2.8.2.2. Biologische Marker als prognostische Faktoren für OLP

Aufgrund der bislang ungeklärten Pathogenese von OLP besteht das Bestreben, die Möglichkeiten auszuschöpfen, um eventuelle immunohistologische Vorgänge mitsamt der Ausschüttung biologischer Marker sichtbar zu machen.

Hierzu untersuchten Pirkic et al. (2004) die Gewebeexpression der proliferativen PCNA (Proliferating Cell Nuclear Antigen) und Ki-67 (Zellzyklusmarkerantikörper) bei OLP und ihre Relation zum klinischen Status. Sie konnten beobachten, dass PCNA vermehrt ausgeschüttet wird bei OLP-Patienten, als im Gegensatz zu gesunden Kontrollpatienten. Es wurde eine positive Korrelation zwischen Entzündungsgrad der Läsionen und der PCNA-Expressionsintensität festgestellt werden. Gleichfalls wurde eine positive Korrelation zwischen Hyperkeratose der Läsionen und PCNA-Expressionsintensität festgestellt.
Die Expressionsintensität von Ki-67 korreliert ebenfalls mit der Entzündungsintensität und der Hyperkeratoseintensität.

Gu et al. (2004) verglichen die IL-6 (Interleukin-6) Level bei oralen exfoliierten Schleimhautzellen und im Serum von OLP-Patienten versus einer Kontrollgruppe. Sie enthielten das Resultat erhöhter oraler und Serum IL-6 Level bei OLP-Patienten. Hierbei waren die durchschnittlichen IL-6 Level in der ulzerativen Gruppe 10-fach höher als in der Gruppe der retikulären OLP-Fälle und 20-fach höher als bei gesunden Personen.

Aliev et al. (2007) erhielten deutlich erhöhte Fas-Antigenaufkommen bei Patienten, welche sich in der postmenopausalen Phase befanden (72,5%). Bei dieser Patientinnengruppe, die unter einem squamösen Zellkarzinom litten, lag der Wert sogar bei 75%. Gesunde Personen dieser Altersgruppe wiesen nur zu 36% erhöhte Fas-Antigenmengen auf.

Zhang et al. (2008) untersuchten die Rolle von NF-Kappa-B-Zytokinen im Speichel und im Serum chinesischer OLP-Patienten. Hierbei stellte sich heraus, dass die Zytokinlevel deutlich angestiegen waren, im Gegensatz zu gesunden Studienteilnehmern; hier bestand eine deutliche positive Korrelation. Auch die Level von IL-8 (Interleukin-8) im Speichel erosiver OLP-Patienten lag auffällig höher gegenüber retikulären OLP-Fällen.

Zhou et al. (2008) konnten ihrerseits bestätigen, dass die Serumkonzentration von Osteopontin und von TNF-α (Tumornekrosefaktor-α) bei OLP-Proben deutlich erhöht war, als bei einer gesunden Kontrollgruppe. Trotz geringgradiger Erhöhung von TGF-β1-Serumkonzentrationen erosiver OLP-Fälle, im Gegensatz zu retikulärem OLP oder gesunder Patienten, konnten diese Erkenntnisse nicht als statistisch bedeutsam angesehen werden.

Srinivasan et al. (2008) untersuchten potenzielle Speichelmarker als Indikatoren einer frühzeitigen Diagnoseerhebung von OLP. Sie stellten fest, dass die CD-14 Level und TLR-2 (toll like receptor 2) Level bei OLP-Patienten merklich erhöht sind, im Verhältnis zu einer Kontrollgruppe ihrer Studie.

Chaiyrit et al. (2008) analysierten die Expression der CD-44 Isoformen, inklusive CD-44v5, CD-44s und CD-44v6 im Gewebe und Speichel von OLP-Patienten.
CD-44v6 im oralen Epithel war stark reduziert, CD-44s und CD-44v5 des Speichel hingegen traten stark erhöht in Augenschein.

Gustafson et al. (2007) beschrieben ein vermehrtes Aufkommen von Langerin, CD-1+ und CD-83+ bei OLP-Patienten.

Bascones-Ilundain et al. (2007) berichten über eine Liquefaktionsdegenration bei 27,5% von mäßig bis erhöhten Level und 72,5% von eher geringen Anstiegen innerhalb der OLP-Patientengruppe.
p-21 Protein stellte sich als erhöht bei gestiegener Liquefaktionsdegenration der Basalzellen dar.

Mattila et al. (2007) untersuchten die Ausschüttungsmerkmale der Proliferationsmarker Topoisomerase-II-α, Ki-67 und Zytokeratin-19 bei atrophischem OLP.
Alle Proben von 81 Biopsien waren Topoisomerase-II-α positiv und nahezu 70% der gezählten Zellen waren positiv. Hier bestand eine enge Korrelation zu Dysplasien, Basalzellhyperplasien und Ulzerationen. Ki-67 wurde in allen Proben ausgeschüttet, jedoch nur 36% der Zellen waren positiv. Bei den Zytokeratin-19 Proben zeigten sich 29% als positiv.

Köse et al. (2007) belegten die Expression von 6 putativen Stammzellmarkern: K-15, β1-Integrin, α6-Integrin, NG-2, notch-1 und MCSP(melanoma associated chondroitin sulphate proteoglycan) im gesunden Wangenschleimhautepithel und im OLP-Epithel. Im gesunden Epithel war die Ausschüttung von K-15 und NG-2 gleichförmig in allen Proben.
MCSP-Level traten nur in dünnen Ansammlungen basaler Keratinozyten konvektiver Gewebepappillen auf.
Im OLP-Gewebe gab es keine k-15 Level zu finden. β1-Integrin lag in den basalen Schichten und noch gehäufter in den suprabasalen Schichten vor. Ebenfalls MCSP-Auftreten konnte in den basalen Schichten vorgefunden werden. NG-2 Ansammlungen zeigten wurden nur rein basal nachgewiesen. α6-Integrin fiel nur in basalen und epibasalen Schichten an. Notch-1 fehlte in allen Proben.

Das Ergebnis der dieser Arbeit zugrunde liegenden Studien belegt die Möglichkeit anhand einiger ausgewählter Biomarker, die OLP-Entwicklungstendenz zu prognostizieren, bzw. die OLP-Affektion nachzuweisen.

	OLP-Patienten			Kontrollgruppe		
Autor	Speichel	Serum	Epithel	Speichel	Serum	Epithel
Pirkic et al. 2004	PCNA +, Ki-67 +, IL-6 +					
Aliev et al. 2007	Fas-Antigen +					
Bascones-Ilundain et al. 2007	p21-Protein +					
Gustafson et al. 2007	Langerin +, CD1+ +, CD83+ +		CD83+ +			
Mattila et al. 2007	Topoisomerase-II-α +, Ki-67 +, CK-19 +					
Köse et al. 2007			β1-Interferon, NG-2, MCSP, α6-Langerin			β1-Interferon, K-15, NG-2, α6-Langerin
Chaiyrit et al. 2008		CD44 +, CD44v5 +	CD44v6-			
Srinivasan et al. 2008	CD14 +, Toll-like-Receptor-2 +					
Zhang et al. 2008	NF-κ-B +	IL-8 +, NF-κ-B +				
Zhou et al. 2008		TNF-α +, TGF-2 + Osteopontin +				

Hennig 2008

2.8.2.3. TNF-α und Aminotransferase-Level als prognostische Faktoren des OLP

Areias et al. (1996) berichteten über einen Patienten mit chronischer HCV-Infektion. Dieser erhielt 3 Millionen Einheiten IFN-α-2a dreimal pro Woche. Sein vor der Therapie milder OLP exazerbierte innerhalb 6 Wochen der Behandlung zu einer schweren erosiven Form. Daraufhin stellte man die IFN-Zufuhr ein. 9 Wochen später waren fast alle bukkalen Läsionen verschwunden. Signifikanter weise waren die Aminotransferase-Level auf das 6-fache angestiegen und liefern somit einen aussagekräftigen Beweis für den Zustand des OLP. Zudem wird deutlich, dass bei einer HCV-Interferon Therapie ein bestehender OLP ausarten kann.

Thongprasom et al. (2006) studierten die Veränderung des Auftretens von TNF-α unter einer Fluocinolon-Azetonid-Therapie.
18 Patienten wurde 3-mal täglich 0,1% Fluocinolon-Azetonid über 4 Wochen verabreicht. Bei 89% der Patienten konnte reduzierte Mengen an TNF-α nachgewiesen werden. Der größte Anteil fand sich in den mononuklearen Zellen wieder. In 56% der Fälle wurden auch in

Keratinozyten TNF-α gefunden. Die Menge von TNF-α vor Beginn der Fluocinolon-Azetonid-Therapie war statistisch höher als nach Therapieende oder in gesunder Schleimhaut. Darüber hinaus war die Anzahl mononuklearer Zellen nach Therapie mit Fluocinolon-Azetonid niedriger als davor.
Folglich kann TNF-α mit der Immunopathogenese von OLP in aussagekräftige Relation gestellt werden. Zusätzlich besitzt 0,1% Fluocinolon-Azetonid einen reduzierenden Effekt auf die TNF-α-Ausschüttung.

2.8.3. Extraorale Begleiterscheinungen

OLP-Patienten weisen oft begleitende Krankheitsbilder an einer oder mehreren extraoralen Körperbereichen auf. 15% der Patienten klagen zudem über kutanen LP.
Typischerweise zeigen sich diese Läsionen einige Monate nach den oralen Läsionen, ohne hinsichtlich des Schweregrades dabei mit den oralen Läsionen zu korrelieren (Eisen 1999).
20-25% der Frauen entwickeln genitalen Schleimhautbefall.
Gravierende OLP-Fälle können von milden genitalen Läsionen begleitet werden, oder genau umgekehrt (Eisen 1999).
Lichen planopilaris zeigt seine Beteiligung bei LP des Skalp und der Haarfollikel.
Auch die Nägel können betroffen sein, was aber selten bei reinem OLP der Fall ist.
Weiterhin wird auch ösophagealer LP beobachtet. Dieser präsentiert sich als sehr schmerzhaft und mit Dysphagien vergesellschaftet (Eisen 1999).
Ebenfalls affektierte Organe, die in Verbindung mit OLP-Befall stehen, sind folgende: Auge, Ohr, Magen, Blase, Nase, Larynx und anale Strukturen (Eisen 1999).

2.8.4. Management von OLP

OLP ist eine chronische Krankheit, die häufig nicht zufrieden stellend auf Therapieansätze reflektiert. Da bekanntermaßen die verfügbaren Therapieansätze weder im einzelnen noch im allgemeinen erfolgreich waren und weiterhin ernsthafte Nebenwirkungen mit sich brachten, ist die aktive Therapie weitgehend reserviert für die Palliation erosiver und ulzerativer OLP oder nicht-erosiver symptomatischer Läsionen (Carrozzo und Gandolfo 1999).
Die Behandlung richtet sich direkt gegen symptomatische Beschwerden und setzt auf langfristige Verlaufskontrollen.
Die große Anzahl von Agenzien unterstreicht die unzureichende Wirkung vieler der verwendeten Mittel (Agarwal und Saraswat 2002).
Als grundsätzliche Erwägung steht die zielgerichtete Therapie.
Zudem sollte das Ausmaß, der klinische Typus, Patientensymptome und das Alter der Patienten in die Therapieüberlegung mit einbezogen werden. Die Behandlung sollte die Läsionen entfernen, die Symptome mildern und das Entartungsrisiko senken (Byrd et al. 2004).
Konservative Methoden, welche die Mundhygiene verbessern und Gewebsirritationen reduzieren können dazu beitragen, dass die Phasen symptomatischer Gewebeveränderungen verkürzt werden. Z.B. regelmäßige Zahnreinigungen, der Gebrauch qualitativ hochwertiger Zahnbürsten und-pasten, Mundspülungen und die Instandhaltung des stomatognathen Systems inklusive des Zahnersatzes, tragen dazu bei, die beschwerdefreien Phasen zu verlängern (Kalmar 2007).

Trotz diverser Therapieansätze tendieren Symptome und Anzeichen nach Therapieende zur Wiederkehr (Byrd et al. 2004).
Die definitive Diagnose oralen Lichen planus unterliegt einer Biopsie und histopathologischen Untersuchung läsionalen Gewebes, weil ein üblicher Grund der Fehlbehandlung in der falschen Diagnose besteht (Lozada-Nur und Miranda 1997).
Direktes Immunofluoreszenz-Testverfahren scheint bei alleinigen gingivalen Läsionen (desquamative Gingivitis) probat zu sein (Carrozzo und Gandolfo 1999).
Medikamententherapie ist die gebräuchlichste Therapie bei OLP. Es gibt systemische und lokal topische Applikationsmöglichkeiten.
Anwendung finden Kortikosteroide, Retinoide, Cyclosporin, Azathioprin, Metronidazol, Hydrochloroquin, Thalidomid, Dapson, Griseofulvin, Immunomodulatoren und Immunosuppressiva und etliche andere.

Kortikosteroide sind ein Meilenstein in der Therapieanlage bei OLP-Befall und können oberflächlich lokal, systemisch oder intraläsional eingesetzt werden.
Die rein systemische Therapie ist reserviert für schwergradige, widerspenstige und wiederkehrende Krankheiten.
Allein bei Gabe systemischer Medikamente treten Toxizitäten auf, alle anderen Nebeneffekte waren milder Erscheinung und lokal begrenzt (Khadim 1980).

Hochpotente topische Kortikosteroide in einem adhäsiven Medium scheinen die sichersten und effizientesten Möglichkeiten der Therapie von mildem bis mäßigem OLP zu sein (Plemons et al. 1990, Voute et al. 1993, LoMuzio et al. 2001, Fricain et al. 2005).
Als Applikationsvarianten finden Gele, Salben, Lutschpastillen, Inhalator, orale Pasten und Lösungen Verwendung (McCreary und McCartan 1999).
Hydrokortison Hemisuccinat Pellets oder in wässriger Lösung sind oftmals lindernd für OLP-Patienten (Cawson 1968, Holbrook et al. 1998).
Wohingegen Tyldesley und Harding postulieren, dass Betamethason-Valerat Aerosol (800µg/Tag für 2 Monate) von hoher Wirksamkeit sein soll (Tyldesley und Harding 1977).
Weitreichende orale Läsionen können mittels hoch potenter Steroid-Mundspülungen (0,5 mg Betamethason-Disodiumphosphat, aufgelöst in 10 ml warmen Wasser, 4 Minuten pro Tag), behandelt werden (McCartan und McCreary 1997).
Hierbei wird das eigentliche Problem topischer Applikationen präsent, nämlich die Medikation für eine effiziente Einwirkdauer im Mund zu belassen. Daher kommen adhäsive Pasten als Medikamentträger in den Ansatz, die eine Langzeit-Verabreichung ohne systemische Nebeneffekte gestatten (Plemons et al. 1990).
Triamcinolon-Azetonid 0,1% als Suspension erwies sich als effektiv (Rabiyi und Sahebjamee 2003).
Effektiver als ein vergleichsweise verabreichtes Placebo zeigte sich Fluocinolon-Azetonid (Voute et al. 1993). Dieses Steroid wird in Lösung, Orabase oder beidem angewendet.
Am erfolgreichsten erwies sich die Fluocinolon in Orabase (Thongprasom et al. 2003).
Im Vergleich zwischen Fluocinolon-Azetonid 0,1% als Gel und in Orabase, gab es hinsichtlich der Effizienz keine Unterschiede (Buajeeb et al. 2000).
Carbone et al. bestätigten den therapeutischen Sinn, topisches Fluocinolon-Azetonidgel 0,025% neben Chlorhexidin zu versuchen (Carbone et al. 1996).
Die Wirksamkeit von Fluocinonid 0,05% und Fluocinolon-Azetonid 0,1% wurden erfolgreich bei der Behandlung gravierender Fälle von OLP, welche sich resistent gegenüber anderen Medikamenten erwiesen, eingesetzt (Thongprasom et al. 1992, Voute et al. 1993).
Topische Kortikosteroide werden verwendet, wenn systemische Kortikosteroide

kontraindiziert sind und der Patient intraläsionale Therapie verweigert. Diese scheinen bei Applikation auf die Schleimhaut zuverlässig zu sein, jedoch bedarf es aufgrund der Langzeitanwendung eines engmaschigen Kontrollverfahrens, um das adrenale Potential zu überschauen. Manche Studien suggerieren, dass Betamethason-Pellets und Aerosol die effizientesten Steroide darstellen (Cawson 1968, Tyldesley und Harding 1977, Greenspan et al. 1978).
Triamcinolon-Azetonid erweist sich auch als wirksam, und wurde zudem schon in verschiedener Dosierung und Darreichungsformen erprobt (Lutschpastille, Zahnpasta, und in wässriger Lösung).
Fluocinolon-Azetonid in Orabase gab man einer zeitlang den Vorzug vor anderen Therapieansätzen, da es sich als effektiver als Triamcinolon-Azetonid erwiesen hatte (Lozada-Nur et al. 1991, Thongprasom et al. 1992, Voute et al. 1993).
LoMuzio et al. (2001) haben den klinischen Gebrauch von Clobetasol-Propionat als Salbe, oraler analgetischer Basis und in adhäsiver Paste untersucht. Sie suggerieren, dass topische Applikation von Clobetasol in adhäsiver Paste eine effektive Medikamententherapie für symptomatische, orale, vesikulo-erosive und/oder ulzerative Läsionen bietet (LoMuzio et al. 2001).
Clobetasol-Salbe 0,05%, verabreicht in adhäsiver Paste konnte bei 56-75% der Patienten eine komplette Remission der Anzeichen und Symptome bewirken (Lozada-Nur et al. 1991, Carbone et al. 1999).
Darüber hinaus kann der Langzeiteinsatz von Clobetasol (6 Monate) helfen, die Krankheit zu kontrollieren und symptomfreie Perioden zu bescheren. Zudem hat sich Clobetasol als kuratives Medikament bei OLP und HCV gezeigt (Lozada-Nur et al. 1991).
Topische Steroide erleichtern nicht die Schmerzhaftigkeit und Ulzerationen aller Patienten. Die optimale Verabreichung sollte 5-10x/Tag sein. Dies führt jedoch zu reduzierter Begeisterung bei den Patienten. Ein weiterer Nachteil von Kortikosteroiden beinhaltet die adrenale Suppression mit Betamethason-Disodiumphosphat und eine selten fatale Reaktion gegenüber Betamethason-Valerat als Aerosol. Darüber hinaus kann die Steroidanwendung zu Candidiasis führen (Cawson 1968), was aber mittels Antimykotika (z.B., Miconazolgel allein, oder zusammen mit Chlorhexidin-Mundspülung) gut zu beherrschen ist (Lozada-Nur et al. 1991).
Einige wenige ernsthafte Nebeneffekte werden durch topische Kortikosteroide präsent (Thongprasom et al. 1992, Voute et al. 1993, Lozada-Nur et al. 1994).
Auch bei der Applikation von Triamcinolon-Azetonid gab es ähnliche Ergebnisse (Vincent et al. 1990).
Topische Kortikosteroide finden nur begrenzte Verwendung für einige OLP-Fälle, sie sollten in angemessener Situation, bei resistente oder großflächigen Läsionen, in Kombination mit intraläsionalen Injektionen eingesetzt werden (Zegarelli 1983, Fricain et al. 2005).

Jedoch hat die intraläsionale Therapie die wenigsten Freunde unter den Patienten. Eine 5% Mixtur aus Lokalanästhetikum erzeugte eine geringere Schmerzhaftigkeit bei den Injektionen. Zwei zusätzliche bedeutsame und mühselige Nebeneffekte intraläsionaler Injektionen stellen die dermale Atrophie und auch Candidiasis dar, welche bei regelmäßigen Injektionen, teilweise auch mit Depotanlagerungen, erscheinen (McCreary und McCartan 1999).
Ferner ist es diffizil, in Gingivaläsionen wirksame Dosierungen zu injizieren. 3-4x/Woche oder 2x/Woche Triamcinolon-Azetonid in einer Dosis von 0,5-1,0 mg/ml Lösung werden angeraten (McCreary und McCartan 1999).
Auch fanden 1 mg/ml wässriges Triamcinolon-Azetonid und eine 5% Anästhesie Verwendung (Fricain et al. 2005).
Zegarelli rät bei lange bestehenden Erosionen, vor allem in häufig traumatisierten Bereichen

wie der Zunge, zu intraläsionalen Injektionen von10-20 mg/ml (Zegarelli 1980).
Systemisch Kortikosteroide werden bei Resistenzen und akuten Exazerbationen mit vielen Ulzerierungen gebraucht und häufig zusammen mit topischen Steroiden verwendet. Verschiedene Dosierungen wurden erprobt, aber grundsätzlich erwies Prednison gute Ergebnisse (Silverman et al. 1985a).
30-60 mg Prednison, abhängig von der Schwere der Läsionen, als einmalige Dosis pro Tag oder für 2-3 Wochen, kommen in Ansatz (McCreary und McCartan 1999).
Die Toxizität erlaubt keine lang währende Verabreichung von systemischen Kortikosteroiden, und wenn, dann nur unter extremen Umständen. Systemischer Einsatz von Prednison ist bei widerspenstigen und nachhaltigen erosiven OLP-Fällen angezeigt und sollte mit einer initialen Dosis von 40-80 mg/Tag bekämpft werden. Die meisten Patienten reagieren innerhalb zweier Wochen mit 50-75% Reduktion der Läsionen, worauf die Dosierung auf 30-50 mg/Tag gesenkt werden sollte (Silverman et al. 1985a).
Da die meisten Nebeneffekte bei langfristiger Prednison-Therapie beobachtet werden, empfehlen Lozada et al. höhere Dosierungen zuzulassen oder schnellere und effektivere Medikamente einzusetzen.
Eine Alternative stellt eine therapeutische Höchstdosierung von 40 mg/Tag für 5 Tage, gefolgt von 10-20 mg/Tag für 2 Wochen dar. Danach werden topische Kortikosteroide weiterführend angewendet (Vincent et al. 1990).
Zwischenzeitliche Megadosen (1 gm/Tag) von Methylprednisolon können zu erheblichen Nebenwirkungen führen.

Systemische Steroide sind in der Lage eine HCV-Virämie zu begünstigen und zu einer Verschlechterung bestehender Leberschäden beizutragen (Carrozzo und Gandolfo 1999).
Clobetasol-Propionatsalbe 0,05% schien in einer Studie von Roed-Pedersen heilsam zu sein (Roed-Pedersen und Roed-Pedersen 1992).
Clobetasol kann als Salbe, in Orabase und als Gebisspaste verabreicht werden. In Gebisssalbe allerdings erlange man den größten Effekt (LoMuzio et al. 2001). Im Vergleich von Fluocinolon-Azetonid 0,1% zu Triamcinolon-Azetonid 0,1% zeigte sich ersteres Medikament in der Mehrheit der Fälle überlegen (Thongprasom et al. 1992).
Ein weiterer Bericht von Hegarty schlussfolgerte, dass therapeutisch betrachtet, zwischen Fluticasonspray und Betamethasonsodiumphosphat-Mundspülung kein Unterschied zu finden ist. Lediglich die bequemere Applikationsmethode des Sprays stach hervor (Hegarty et al. 2002).
In einer weiteren Studie, von Machado et al. (2004), über 3 Jahre, waren 52 Patienten aus Brasilien involviert.
Davon erhielten die 29 symptomatischen Fälle eine Therapie verabreicht.
Alle Patienten wurden initial mit topischen Steroiden, in Form von 0,5% Betamethason Mundspülungen oder 0,1% Triamcinolon-Azetonid in adhäsiver Basispaste behandelt. Denjenigen Läsionen, die sich resistent gegenüber topischer Behandlung erwiesen, wurden systemische Kortikosteroide (40 mg/Tag Prednison und/oder intraläsionale Injektionen von 5 bis 10 mg/ml Triamcinolon verdünnt in 3% Prilocain) verabreicht.
In Fällen des Verdachts, dass die Läsionen aufgrund von Amalgamfüllungen entstanden wären, wurden diese entfernt und durch Kunststoff ersetzt.
Die anderen 23 Patienten ohne symptomatische Läsionen wurden über die Ergebnisse in Kenntnis gesetzt und klinischen Kontrollen unterzogen.
Die durchschnittliche Überwachungsdauer betrug 1,4 Jahre. Die Kortikosteroidtherapie zeigte bei den 29 symptomatischen Fällen bemerkenswerte Linderung bei 62% der Patienten.
Bei den 7 der 11 Patienten ohne nennenswerte Veränderung, wurde die Behandlung mit systemischen oder intraläsionalen Kortikosteroiden fortgesetzt, und in den restlichen 4 Fällen

konnte eine Therapie nicht fortgeführt werden, da die Behandlung abgebrochen wurde.
44% der asymptomatischen Fälle erbrachten eine spontane Linderung, mit vollständiger Remission bei 2 Patienten. Zusätzlich ergab, dass Amalgamfüllungen bei weiteren 2 Patienten in engem Verhältnis zu ihrer Wangenschleimhaut standen und die Entfernung des Amalgams und Ersatz durch Kunststofffüllungen in vollständigem Auflösen der Läsionen endete.
Die Dauer der Nachfolgeuntersuchungen lag bei 3 bis über 30 Monate (Machado et al. 2004).
Bei Patienten, die nicht sämtliche Bereiche der Mundhöhle erreichen können, um das Medikament zu applizieren, bietet sich die Möglichkeit, 0,1 mg/ml Dexamethason-Elixier einzusetzen (Fricain et al. 2005).

Der wesentliche Vorteil topischer Steroide, ist das geringere Aufkommen an widrigen Begleiterscheinungen. Die üblichen Nebeneffekte sind Candidiasis, Schleimhautausdünnung, Unbehagen bei Applikation und bei Langzeitanwendung hoch potenter Steroide eine renale Suppression (Fricain et al. 2005).

Topische Retinoide sind Vitamin A-Metabolite. Sie wirken antikeratinisierend und haben einen immunomodulatorischen Effekt (Becker et al. 1981, Pawson et al. 1982).
Günther nutzte als erster Tretinoin als Therapeutikum für retikulären OLP (Günther 1973).
Sloberg et al. berichten, dass 0,1% Tretinoin in adhäsiver Basispaste sehr effektiv bei OLP-Patienten eingesetzt wurde (Sloberg et al. 1983).
Komplette Verbesserung der atrophischen Läsionen lag bei 71% nach 2 Monaten Therapie (Giustina et al. 1986).
20 Patienten mit OLP wurde zweimal täglich 0,1% Isotretinoin-Gel für 2 Monate verabreicht. Die Patienten zeigten bemerkenswerte Linderungen.
Etretinat wird von Gorsky und Raviv auch als effektiv eingestuft (Gorsky et al. 1996).
Eine kleine Studie über Fenretinid berichtet über eine vollständige symptomatische Erleichterung, ohne lokale Mukositis (Tradati et al. 1994).

Retinoide sind kontraindiziert bei Schwangerschaften. Zunehmende Rötung und Muskelschmerzen sind übliche Nebenerscheinungen bei diesem Therapieversuch. Zudem verbietet der teratogene Effekt die Anwendung bei erwachsenen Frauen (Agarwal und Saraswat 2002).
Becker et al. suggerieren die Effektivität von Retinoiden, wenn Kortikosteroide versagen. Klinische Effektivität fand Retinaldehyd 0,1% in Therapie von OLP und Leukoplakie (Becker et al. 1981).
Giustina et al. erprobten Isotretinoingel 0,1% und konnten es als Alternative zu topischen Kortikosteroiden empfehlen (Giustina et al. 1986).
Tradati und Petruzzi behandelten OLP erfolgreich mit Fenritinid und Tazarongel 0,1% (Tradati et al. 1994, Petruzzi et al. 2002).
Retinoidsäure 0,05% in Orabase und Fluocinolon-Azetonid 0,1% in Orabase hat Buajeeb miteinander verglichen (Buajeeb et al. 1997). Bei atrophischem und erosivem OLP reduzierte Fluocinolon den Schweregrad eher als Retinoidsäure.
Sahebjamee et al. verglichen die Effektivität von Retinoidsäure 0,05% in Orabase mit Triamcinolon 0,1% in Orabase (Sahebjamee et al. 2004). Als Ergebnis erhielten sie, dass topisches Triamcinolon 0,1% in Orabase eher den Schweregrad der Läsionen reduziert, als topische Retinoidsäure.

Topische Immunosuppressiva werden hauptsächlich, wie bei OLP, für immunologische Erkrankungen verwendet (Sahebjamee und Arabi-Kalati 2005).
Cyclosporin reduziert die Produktion von Lymphokinen und inhibiert die Proliferation und

Funktion von T-Lymphozyten. Bei OLP reduziert Cyclosporin die gesteigerten Lymphozyten- und Lymphokinenanzahl. Es verhindert die Produktion und Freisetzung von IL-1 der Monozyten und IL-2 der T-Lymphozyten. Weiterhin senkt Cyclosporin die IFN-α-Produktion. Dabei wird die Ausschüttung von ICAM-1 inhibiert.
Cyclosporin ist gebräuchlich bei der Therapie von kutanem LP und resultiert in andauernder Remission. Grundsätzlich gebe es aber keinen Konsens hinsichtlich der optimalen Dosierung um OLP zu behandeln (Eisen et al. 1990a, Ho und Conklin 1991).
Obwohl es Berichte über Cyclosporin in adhäsiver Basis gibt, offenbaren die Ergebnisse Kontroversen (Harpenau et al. 1995).
Die renale Toxizität von Cyclosporin lässt einen chronischen Einsatz als fraglich erscheinen (Agarwal und Saraswat 2002).
Topisches Cyclosporin A wurde von Itin als hilfreich eingestuft, hinsichtlich der Therapie von OLP (Itin et al. 1992).
Andere Studien bestätigen diesen Erfolg (Eisen et al. 1990a, Eisen et al. 1990b, Porter et al. 1993).
Als Nebeneffekt von Cyclosporin A imponiert ein leichtes, flüchtiges Brennen.
Levell und Ho allerdings konnten keine heilsame Wirkung bekräftigen (Ho und Conklin 1991, Levell et al. 1991).
Lopez-Lopez kam zu der Ansicht, dass Cyclosporin A wohl als Adjuvans zu einer Therapie hinzugezogen werden kann, sollte aber nicht das erste Mittel der Wahl sein, da es sehr kostspielig ist (Lopez-Lopez und Rosello-Llabres 1995).

Tacrolimus und Pimecrolimus werden nach Transplantationen eingesetzt. Sie haben einen schnellen und palliativen Effekt, bei geringer Dosierung.
Doch leider folgen Rückfälle nach Therapieende (Lopez-Lopez und Rosello-Llabres 1995, Hodgson et al. 2003, Dissemond et al. 2004, Esquivel-Pedraza et al. 2004, Thompson et al. 2004).
Tacrolimus, ein makrolider Immunsuppressant, 10-100 fach potenter als Cyclosporin, bietet eine therapeutische Möglichkeit der Behandlung immunologisch begründeter Hautkrankheiten und kann daher auch bei OLP Verwendung finden (Fricain et al. 2005).
Kaliakatsou et al. studierten die Rolle von topischem Tacrolimus 0,1% bei widerspenstigem ulzerativem OLP (Kaliakatsou et al. 2002).
Tacrolimus verursacht eine statistisch signifikante Verbesserung der Symptome binnen einer Woche.
Einige Autoren berichten über Rückfälle nach Unterbrechung der Verabreichung. Rozycki et al. belegten, dass topisches Tacrolimus für die Patienten gut zu tolerieren ist und dabei eine effektive Maßnahme darstellt, die Symptome zu kontrollieren und die Läsionen zurück zu drängen (Rozycki et al. 2002).
Die üblichen Begleiterscheinungen sind Nephrotoxizität und Hochdruck.

Analgetika können neben anderen Therapeutika verabreicht werden. Diphenhydramin und Xylocain zeigten sich als hilfreich (Setterfield et al. 2000).

Systemische Medikationen betreffen den gesamten Körper. Sie werden dann eingesetzt, wenn lokale Therapeutika unwirksam sind. Üblicherweise wird auf systemische Kortikosteroide zurückgegriffen. Hierbei genießt Prednisolon Wertschätzung (Setterfield et al. 2000). Alternativ kann 10-20 mg/Tag Prednison bei mäßigen und 35-40 mg/Tag bei heftigeren Läsionen verwendet werden.
Als Nebeneffekte sind Schlaflosigkeit, Diarrhöe, Zentral-Nerven-System-Störungen, Psychosen, Muskelschwäche, Hypertension und adrenale Suppression bekannt. Daher sollte

von einer langfristigen systemischen Therapie nur in extremen Notfällen Gebrauch gemacht werden (Fricain et al. 2005).
Systemische Retinoide weisen heftige Nebenwirkungen auf und die Rückfallquote liegt nach 3 Monaten bei >60% (Hersle et al. 1982).

Weitere Medikamente sind Thalidomide (Camisa und Popovsky 2000), Metronidazol (Buyuk und Kavala 2000), Griseofulvin (Matthews und Scully 1992) und Hydroxychloroquin (Eisen 1993b).
Ihre immunomodulatorische Aktivität scheint eine mögliche Nebenerscheinung auszumachen, neben ihrer Antimikrobiellen Aktivität (Sahebjamee und Arabi-Kalati 2005).

Chirurgie offenbart ein radikales und invasives Mittel der Behandlung, kann aber erfolgreich eingesetzt werden.
Dabei fanden Chirurgische Entfernung, Kryotherapie, CO_2-Laser und Nd:Yag-Laser ihre Beteiligung (Setterfield et al. 2000).
Der 308nm Excimer-Laser wird als zusätzliche Möglichkeit gebraucht. Die Behandlung ist schmerzfrei und für die Patienten tolerabel.
Klinische Verbesserung kann bei den meisten Patienten bemerkt werden. Er ist eine echte Alternative bei der Therapie von symptomatischem OLP (Köllner et al. 2003, Passeron et al. 2004, Trehan und Taylor 2004).
In der Photochemotherapie wird UVA-Licht (320-400nm), nach der Injektion von Psoralen, verwendet. Nach 2 Monaten sind die meisten Läsionen auf dem Wege der Besserung und nach 2-17 Monaten ist der Rückgang vollzogen.
Ein potentielles Manko von PUVA-Applikationen allerdings ist die Entstehung squamöser Zellkarzinome unter prämalignen Gegebenheiten (Lehtinen et al. 1989, Lundquist et al. 1995).

Zusammenfassend hat kein Therapieansatz die Überlegenheit topischer Kortikosteroide anzweifeln lassen. Bei Versagen kann Cyclosporin ernsthaft als Alternative in Erwägung gezogen werden.
Anderen Ansätze, wie Phenytoin (Bogaert und Sanchez 1990), Thalidomid (Dereure et al. 1996), Diethyldithiocarbamat (Su et al. 1991), Eikonol (Barer et al. 1995), Enoxaparin (Hodak et al. 1998), chirurgische Exzisionen, Kryochirurgie, Laserchirurgie (Emslie und Hardman 1970, Frame et al. 1984, Horch et al. 1986), Psychotherapie (Seoane et al. 1997), Magnetismus (Kupriianova et al. 1989) und Reflexotherapie (Maksimovskaia et al. 1991) sollten noch weiteren Studien und Testverfahren unterzogen werden, da eine Rückfallgefahr oder widrige Nebeneffekte persistieren und die Lebensqualität einschränken (Carrozzo und Gandolfo 1999).

2.8.4.1. Klinisches Management und bösartige Entartungen

OLP ist eine chronisch entzündliche Schleimhauterkrankung unbekannter Ursache, die das squamöse Epithel affektiert. Einige Quellen behaupten, dass OLP eine T-Zell mediierte Autoimmunerkrankung ist, welche die auto-zytotische CD 8+ T-Zellen Zerstörung oraler Epithelzellen auslöst. Während LP in der Lage ist, sich selbst zu limitieren, ist OLP eine chronische und seltene Form, imponiert durch seltene spontane Remissionen, ist potentiell prämalignant und gibt häufig Anlass zu Morbidität.
Orale Läsionen lassen sich im Gegensatz zu kutanen Läsionen nur schwer abmildern. 40%

oder Patienten mit kutanen Läsionen weisen zudem auch orale Läsionen auf. 35% der Patienten sind nur von kutanen und 25% von allein oralen Läsionen befallen.
Spontane Remissionen sind nach 1 Jahr bei LP in ca. 70% der Fälle zu beobachten, während sie bei OLP im Mittel nach etwa 7,5 Jahren bei 5% der Patienten zu finden sind (DeRossi und Ciarrocca 2005).
Retikulärem OLP wird die beste Prognose zugeschrieben, da hier die spontane Remissionsquote bei ca. 40% liegt.
Die durchschnittliche Dauer von OLP betrage 5 Jahre, wobei erosiver OLP bis zu 20 Jahren Bestand haben kann. Häufig findet man bei den Patienten eine Kombination aus retikulären und erosiven Läsionen, wohingegen der plaqueartige OLP üblicherweise solitär auftritt (DeRossi und Ciarrocca 2005).
OLP-Läsionen weisen erkennbare und prägende klinische Merkmale, sowie eine typische Distribution auf (Eisen 1993b, Scully et al. 2000).
Die klinischen Charakteristika können zu einer korrekten Diagnose führen und tragen zur klinischen Abgrenzung zu anderen vesikulo-erosiven Krankheiten, wie Pemphigus oder Pemphigoid, welche ebenfalls durch isolierte Bereiche von Erythema und/oder Erosionen beschrieben wird, bei.
Die posteriore bukkale Schleimhaut stellt den häufigsten Ort des Befalls dar, gefolgt von der Zunge, Gingiva, labialer Schleimhaut und des Vermilion der Unterlippe (Frances 1988, Cheng und Mann 2006).
Läsionen am Gaumen, Mundboden, und Oberlippe finden sich eher selten, zudem erscheint OLP in der Majorität bilateral angelegt (Carrozzo und Gandolfo 1999).
Bestehende Hautläsionen erhärten einen vorhandenen Verdacht, und eine Biopsie mit anschließender histopathologischer Bestätigung sollte der Diagnose beigefügt werden, um Dysplasien oder Entartungen zusätzlich auszuschließen (Eisen et al. 2005).
OLP-Befall bei Kindern ist häufig von Begleiterkrankungen gekennzeichnet. Vor allem asiatische Kinder scheinen für diese Art der Krankheit prädisponiert zu sein (Alam und Hamburger 2001).
Obwohl OLP sich oft asymptomatisch darstellt, kann die erosiv-atrophische Form Symptome brennender Schleimhaut bis hin zu starken Schmerzen verursachen. Diese können schon durch Sprechen, Essen und Schlucken ausgelöst werden.
Patienten mit symptomatischem OLP bedürfen einer Therapie, welche begonnen werden sollte, sobald die Beschwerden manifest werden. Das Ziel der Therapie birgt die Kontrolle der Symptome und die Darstellung eventueller Dysplasien oder Transformationen (DeRossi und Gandolfo 1999).
Da OLP eine chronische Erkrankung ist, sollte folgendes berücksichtigt werden:
- Patienten-Medikamenten-Historie
- Psychologischer Zustand
- Behandlungsmitarbeit
- Medikamentenwechselwirkungen

Falls der Verdacht entsteht, dass orale lichenoide Reaktionen durch Medikamente ausgelöst worden sind, sollten sie möglichst schnell abgesetzt werden.
Plaque und Zahnsteinablagerungen sind bezeichnend für ein höheres Aufkommen von erythymatösen und erosiven OLP-Läsionen.
Gute Mundhygiene ist essentiell und kann die Heilung verstärken. Mechanische Verletzungen dentaler Eingriffen, scharfe Kanten, raue Füllungen und schlecht sitzender Zahnersatz können exazerbierenden Einfluss auf die Ursachen von OLP haben.
Darüber hinaus kann das Entfernen von Amalgamfüllungen zu einer Verbesserung führen. Aber auch Kunststofffüllungen können lichenoide Läsionen auslösen.

Goldkronen unterstützen eher die Ausheilung lichenoider Läsionen als vorhandene Metall-Keramik-Kronen.
Andererseits haben aber auch Goldsalze schon allergische Reaktionen ausgelöst.
Bei Patienten mit OLP, die unter Angstzuständen, Depressionen und anderen erheblichen psychologischen Schäden leiden, oder Stress ausgesetzt sind, kommt es oft zu akuter Verschlechterung.
Unterschiedliche Behandlungsansätze haben eine Verbesserung der Symptomatik des OLP erreicht, aber eine bleibend Kurierung ist noch nicht in Sicht.
OLP kann zu squamösem Zellkarzinom transformieren, was in 0,4-3,8% der Fälle eintritt. Hierbei liegt das durchschnittliche Alter der Betroffenen zwischen 56 und 79 Lebensjahren (Xia et al. 2006).
Dementgegen konnte bei LP keine maligne Tendenz erkannt werden. Trotz dieses Potentials wird OLP nicht zu den Präkanzerosen gezählt. Die maligne Umwandlung ist mit dem Zusammentreffen mit der koinzidierenden Entwicklung von Dysplasien in den Läsionen assoziiert (Cardozo Pereira et al. 2004).
Atrophische und erosive Läsionen haben das höchste Entartungspotential, doch können alle anderen OLP-Varianten ebenso transformieren. Ein untrügliches Alarmsignal ist die Gegenwart von ulzerierten oder infiltrierten Läsionen. 46-54% der squamösen Zellkarzinome finden sich in der Wangenschleimhaut, 30% in der Zunge, 16% in der Unterlippe und 8% anderweitig im cavum oris verteilt. Die Dauer der Evolution beträgt zwischen 1 und 11 Jahren (Xia et al. 2006).
Eine hervorragende Mundhygiene trägt zur schnelleren Genesung oder auch zu milderen Erscheinungsformen des OLP bei. Plaque und Zahnsteinanhäufungen stehen in Zusammenhang mit einer signifikant höheren Inzidenz von erythematösen und erosiven gingivalen OLP-Läsionen (Erpenstein 1985).
Vielen Behandlungsansätzen fehlt es an kontrollierten, angemessenen Studien. Manche wahllos kontrollierte Untersuchungen wurden vollzogen, bei denen nur wenige Patienten hinzugezogen wurden. Diese hatten meist einen günstigen Ausgang für die angewandten Therapieansätze, unter Berücksichtigung der üblichen Abweichungen. Um eine sinnvolle und konfirmierende Differentialdiagnostik betreiben zu können, ist es ratsam auf Hämatoxylin-Eosin-Färbung und auf direkte Immunofluoreszenz (DIF) zurück zu greifen.
Aufgrund der großen Verschiedenartigkeit der Veröffentlichungen können viele Daten nicht direkt miteinander verglichen werden und eine Metaanalyse erscheint schwierig. Kurioser Weise werden viele der Behandlungsarten verdächtig, lichenoide Läsionen auszulösen.

Verteilung der oralen Läsionen

bukkale Mukosa	90%
Gingiva	56%
dorsale Zunge	34%
laterale und ventrale Zunge	26%
labiale Mukosa	17%
Unterlippe	14%
Mundboden	11%
harter Gaumen	5%
Oberlippe	2%
weicher Gaumen	1%

Klinische Charakteristika des OLP

	Häufigkeit	symptomatisch
retikulär	25-40%	21-56%
erythematös	20-25%	60-65%
erosiv	40-45%	90-100%
atrophisch	30-35%	75-100%

2.9. Analgetika

Analgetika sind Stoffe, die schmerzstillend wirken. Im Idealfall werden die Schmerzen unterdrückt, ohne aber das Bewusstsein, die Sensorik und andere Funktionen des Zentralnervensystems zu limitieren.
Analgetika werden wirkungsmechanistisch von anderen zur Schmerzbekämpfung verabreichter Stoffe, wie z.B. Narkosemittel oder Lokalanästhetika, abgegrenzt.

2.9.1. Lidocain

Oudshoorn und Ramaker berichten von 2 minderjährigen Patienten mit schmerzenden, bukkalen Läsionen. Der jüngere Patient litt zudem an Finger- und Zehenbläschen, der ältere an Konjunktivitis, Urethritis und Hautläsionen. Allein die Behandlung mit Lidocain-Gel und Paracetamol brachte Linderung (Oudshoorn und Ramaker 2000).
Bei lokal begrenzten, chronisch ulzerativen OLP-Läsionen im Planum buccale wird gelegentlich eine intraläsionale Injektion mit Kortikoiden (z.B. Triamcinolon 10-20 mg gemischt auf 2% Lidocain Lösung) vorgenommen, falls die Läsionen nicht auf topische Therapieversuche ansprechen, oder die Patientenmitarbeit ungenügend erscheint. Diese Injektionen werden 2-3-mal wiederholt und zeigen gute klinische Erfolge (Buser et al. 2001).

2.9.2. Paracetamol

siehe 2.9.1. Lidocain

2.10. Anthelminthikum

Ein Anthelminthikum ist ein Vermizid, welches ursprünglich beim Krankheitsbild der Helminthiasis, der durch Eingeweidewürmer hervorgerufenen Wurmkrankheit, eingesetzt wurde.

2.10.1. Levamisol

Levamisol wurde als Immunmodulator bei OLP eingesetzt (Sun et al. 1994).
Die Kombination von Levamisol und chinesischen Kräutern kann mehr erreichen als jeweils allein eingesetzt, wenn es um einen kompletten Rückgang geht. Auch die Kombination aus beiden und Zugabe von niedrig dosierten systemischen Steroiden hilft bei der Kontrolle von hartnäckigem erosiven OLP.
Gelegentlich allerdings induziert Levamisol selber lichenoide Läsionen.
Sun et al. (1994) beobachten die Effizienz bei 6 Patienten mit OLP. Sie verabreichten 150 mg Levamisol täglich für 6 Wochen.
Allerdings berichten sie nicht über eingetretene oder ausgebliebene Verbesserungen. Levamisol sollte ihrer Meinung nach als Adjuvans zu Steroidtherapie eher, denn als Monotherapie angesetzt werden (Sun et al. 1994).
Lu et al. (1995) verabreichten jeweils 50 mg/Tag Levamisol-Hydrochlorid zusammen mit 5 mg/Tag Prednisolon drei Tage pro Woche, bei 23 Patienten mit widerspenstigem OLP. Schmerzlinderung und Heilung der Erosionen wurde nach 4-6 Wochen bei allen Patienten erreicht. Auch 9 Monaten nach Therapieende waren diese Patienten beschwerdefrei.
Als Nebenwirkungen traten Insomnie, Hautausschlag und Kopfschmerzen in Einzelfällen auf (Lu et al. 1995).
In einer weiteren Studie von Lu et al. aus dem Jahr 1998 wurde die kurzfristige und langfristige Effektivität von Levamisol plus niedrig dosiertes Prednisolon bei unter anderem 29 OLP-Patienten untersucht. Man verabreichte den Patienten 150 mg/Tag Levamisol und 15 mg/Tag Prednisolon für 3 konsekutive Tage der Woche. Zusätzlich wurden topische Gaben von Dexamethason in Orabase zugeführt. Alle Patienten demonstrierten deutliche Verbesserungen der Symptome der Erkrankung innerhalb von 4-8 Wochen der Therapie. Alle OLP-Patienten blieben für mindestens 6 Monate frei von Beschwerden. In einem Fall musste der betroffene Patient einen Hautausschlag hinnehmen, infolge des Levamisolkonsums.
Lu et al. schließen aus diesen Ergebnissen, dass die Addition von Levamisol zu Prednisolon zu verbesserten Therapieauswirkungen, bei OLP-Befall beiträgt (Lu et al. 1998).
Einsetzende Nebenwirkungen limitieren den regelmäßigen Gebrauch von Levamisol jedoch (Carrozzo und Gandolfo 1999).

2.11. Antibiotika

Antibiotika entweder alleine oder als Adjuvans fanden, trotz des Mangels an Beweisen hinsichtlich einer infektiösen Äthiologie von OLP, empirische Anwendung.
Penicillin wurde nachgesagt, dass es lindernde Wirkung hätte, obwohl Chloramphenicol und Tetrazyklin, einschließlich Doxycyclin, diese Hypothese widerlegten (Hard und Holmberg 1954, Samman 1961, Andreasen 1968, Ronbeck et al 1990).
2% Aureomycin als Mundspülung wurde bei schwergradigem und erosiven OLP erfolgreich eingesetzt (Tyldesley und Harding 1977).
Bei bullösem OLP eignen sich Nicotinamid und Tetrazyklin. Tetrazykline (Doxycyclin) bewährten sich ebenfalls in Fällen vorliegender Schleimhautverletzungen (Walchner et al. 1999).
Auch bewährt sich systemisches Doxycyclin 200 mg/Tag bei desquamativer Gingivitis (Eisen 1994).
Topisch als Mundswirl eingesetzte Antibiotika in einer Dosierung von 250 mg in 100 ml

Wasser, 2-3x/Tag eignet sich bei erosivem Lichen planus (Xia et al. 2006).
Aber generell sind Antibiotika nicht als das Mittel der ersten Wahl für die routinemäßige Therapie des OLP anzusehen.

2.11.1. Aureomycin

Bei erosiven Formen von OLP können Aureomycin-Mundspülungen dazu beitragen, dass die Schmerzausbreitung einer sekundären Infektion eingedämmt wird.
Dies stellt jedoch keine definitive Behandlungsstrategie dar und eine lange Zeitspanne hartnäckiger Ulzerationen ist unvermeidlich. Jedoch konnte auch bei einigen Patienten langsame Resolutionen beobachtet werden, die nach nahezu 2 Jahren beinahe vollständig ausgeheilt waren (z.B. der Wandel zu einer nicht erosiven OLP-Form).
In der Phase der Auflösung der Ulzerationen trug Triamcinolon-Azetonid-Paste oder – Mundspülung, welche Neomycin oder Hydrokortison enthielt, dazu bei, erodierte Bereiche zeitweilig einer Erleichterung zu unterziehen (Lund 1976).

2.11.2. Chloramphenicol

Chloramphenicol ist ein Breitbandantibiotikum, das aus Streptomyces venezuelae generiert wurde. Heute wird dieses Medikament synthetisch hergestellt.
Chloramphenicol wird nach strenger Indikationsstellung auch beim Menschen zur antibiotischen Behandlung bestimmter Infektionskrankheiten eingesetzt. Wegen seiner zum Teil erheblichen Nebenwirkungen ist es kein "Standardantibiotikum". Die Wirkung des Chloramphenicols beruht auf einer Interferenz mit der bakteriellen Proteinsynthese; seine Nebenwirkungen resultieren aus der Hemmung mitochondrialer Enzyme. Die gefährlichste Nebenwirkung ist die Toxizität für das Knochenmark und somit die Hemmung der Blutbildung.

2.11.3. Doxyzyklin

Doxyzyklin wird den Tetrazyklinen zugeordnet. Es verfügt über ein breites Wirkungsspektrum und weist eine bakteriostatische Effektivität auf grampositive, gramnegative und zellwandlose Keime auf.
Von der WHO wird Doxyzyklin zur Malaria-Prophylaxe empfohlen.
Walchner et al. (1999) beschreiben eine Fall erosiven OLP-Befalls, bei dem sie auf dieses Breitbandantibiotikum zurückgriffen. Sie setzten topisches Tetrazyklin Hydrochlorid (Doxyzyklin) als Mundspülung ein. Nach einer Woche der Anwendungen konnte der Patient einen bemerkenswerten Rückgang der Schmerzhaftigkeit verspüren. Nach 6 Wochen waren die erosiven Läsionen verschwunden und die Reepithelialisierung begann. Die Therapie wurde über ein Jahr fortgesetzt, ohne dass Rückfälle konstatiert werden mussten.
Die Autoren postulieren, dass topische Tetrazyklintherapie keine wesentlichen Nebeneffekte mit sich bringt und daher zum Behandlungsspektrum für schwergradige Fälle von OLP beigefügt werden muss.

2.11.4. Metronidazol

Metronidazol hat sich oral appliziert als effektiv erwiesen, bei idiopathischem LP.
Buyuk et al. haben berichtet, dass Metronidazol auch eine Wahlmöglichkeit bei generalisiertem LP sein kann, aufgrund seiner immunomodulatorischen Aktivität neben der antimikrobiellen Fähigkeit.
Sie geben 19 Patienten mit LP 500mg/2x/Tag über 20 bis 60 Tage. Danach folgten Verlaufsuntersuchungen über 5-36 Monate. 15 Patienten erzielten eine Verbesserung. Bei 13 trat ein vollständiges Ansprechverhalten ein, bei 2 Patienten immerhin teilweise. Von den 4 Behandelten zeigte sich bei einem eine Verschlechterung der Läsionen (Buyuk und Kavala 2000).
Jedoch ist die Effektivität noch nicht weithin akzeptiert (Agarwal und Saraswat 2002).

2.11.5. Penicillin

Penicillin gehört zur Gruppe der β-Lactam-Antibiotika.
In der Therapie des OLP spielt Penicillin keine wesentliche Rolle. Allenfalls als Adjuvans bei zusätzlichen gravierenden, bakteriell bedingten Entzündungen in der Mundhöhle, kann Penicillin hinzu gezogen werden.
Ein direkter positiver Einfluss auf Verlauf und Schwere eines OLP ist nicht genannt.

2.11.6. Tetrazyklin Hydrochlorid

Tetrazyklin Hydrochlorid belegt in systemischer Verabreichung seine antiphlogistische Fähigkeit bei verschiedenen entzündlichen Krankheiten, wie z.B., orale Ulzerationen, Periodontitis und bullöser Pemphigoid.
Walchner et al. (1999) berichten über einen Patienten mit OLP, der weder auf Clobetasol-Propionat, noch auf Interferon-α anschlug. Man verabreichte eine 250 mg Kapsel Tetrazyklin Hydrochlorid, aufgelöst in 100 ml Wasser. Der Patient gurgelte mit dieser Lösung ca. 15 Minuten 2-3x/Tag. Innerhalb einer Woche konnte er eine deutliche Verringerung der Schmerzhaftigkeit verzeichnen. Nach 6 Wochen beobachtete man, dass die erosiven Läsionen verschwunden waren und eine Reepithelialisierung eingesetzt hatte.
Nach einem weiteren Jahr und konsequenter Einhaltung des Therapieplanes, blieb der Patient von erneuten Erosionen verschont (Walchner et al. 1999).

2.12. Antifungide

Bei über 37% der Patienten tritt auch Candida Albicans auf. Die Symptome des OLP werden durch eine Candidiasis-Überwucherung oder -Infektion verschärft. Dagegen können Antifungide bei der Behandlung von erosiven Läsionen mit Candida diese abmildern in die retikuläre Form.
Theoretisch reduziert der Gebrauch von Antifungiden in manchen Fällen des OLP das Potenzial von Candida Albicans um das carcinogene N-Nitrosobenzylmethylamin zu

produzieren.
Griseofulvin wurde eingesetzt, aber manche Autoren haben keine Verbesserung ausgemacht, im Gegenteil, die Umstände haben sich eher verschlimmert.
Beim Gebrauch von Amphotericin B, Nystatin und Azol-Antifungiden wurde eine klinische Verbesserung mit Erleichterung der Symptomatik erreicht.
Miconazolgel wurde entdeckt für die erfolgreiche Therapie von Candidiasis-Ausbrüchen während einer topischen Kortikosteroid-Behandlung in jedem Fall von OLP. Zudem wirkt es unterstützend bei topischer Therapie (Lodi et al. 2005b).

2.12.1. Fluconazol

Lozada-Nur und Sroussi (2006) untersuchten die klinische Effektivität und die Sicherheit von Tacrolimus-Puder 0,1% in Orabase bei Patienten mit OLP und lichenoiden Läsionen.
7 Patienten mit OLP und 3 mit lichenoiden Läsionen nahmen an der Studie teil.
Alle Patienten erhielten 1 Woche Fluconazol, bevor die Therapie mit Tacrolimus begann.
Nach 2 Wochen der Anwendungen konnten die meisten Patienten die Symptome kontrollieren und verzeichneten einen deutlichen Rückgang der Schmerzhaftigkeit.
Die Autoren schlossen, dass Tacrolimus-Puder eine deutliche Sicherheit bietet und zudem eine geeignete Alternative zu topischen Steroiden darstellt.
Fluconazol hat die therapeutische Aufgabe einer Pilzinfektion entgegen zu wirken.
Als alleiniger Therapieansatz für OLP ist Fluconazol nicht nutzbar.

2.12.2. Griseofulvin

Griseofulvin ist auch ein Antifungium. Nach Einnahme verteilt es sich im gesamten Körper und lagert sich in den basalen Epithelzellen ein. Der eigentliche Effekt ist nicht bekannt.
Im Idealfall erwartet man eine Verminderung der Hautabschuppungen, um daraufhin Erosionen und Ulzerationen zu vermeiden (Bagan et al. 1985, McCreary und McCartan 1999). Griseofulvin ist in seiner Wirkungsdimension zwar begrenzt, aber durchaus lindernd (Aufdemorte et al. 1983, Bagan et al. 1985, Matthews und Scully 1992, Eisen 1994).
Es erweist den von erosivem OLP geplagten Patienten eine subjektive Verbesserung schon nach 3-6 Wochen der Anwendung. Die objektive Bestätigung kann nach 6-10 Wochen festgestellt werden. Klinische und histopathologische Verbesserung waren zu verzeichnen (Bagan et al. 1985, Verma et al. 2001).
Die erst initiale Verbesserung setzt sich fort und ein Rückfall wurde nur sehr selten beobachtet.
Merkliche Nebeneffekte blieben aus, bis auf leichte Magenbeschwerden und geringfügige Kopfschmerzen in den ersten Tagen der Therapie.
Griseofulvin kann bei schwerwiegenden systematischen Fällen des OLP eingesetzt werden. Ein weiterer Vorteil gegenüber Steroiden ist das weitaus seltenere Erscheinen übler Nebeneffekte (Aufdemorte et al. 1983).
Aufdemorte et al. (1983) beschrieben 3 Patientenfälle mit erosivem OLP. Man verabreichte 500 mg Griseofulvin zweimal täglich. Nach 3 Wochen konnten 2 von 3 Patienten subjektive Linderungen bemerken. Nach 6 Wochen schloss sich der dritte Patient dieser Erfahrung an. Nach insgesamt 10 Wochen konnten alle 3 Patienten über objektive Verbesserungen ihrer Beschwerden berichten. Zwei Patienten erfuhren letztlich eine komplette Resolution ihrer Sym-

ptome und der Dritte konnte zumindest über keine Verschlechterung berichten. Über widrige Begleiterscheinungen wurde nicht berichtet (Aufdemorte et al. 1983).
Andere Studien berichten über weit weniger erfolgreichen Therapieversuchen, ohne klinische Verbesserung, wenn auch ein lindernder Effekt eingeräumt werden muss (Naylor 1990, Verma et al. 2001).
Griseofulvin linderte in zwei Studien über 7 und 23 Patienten verschiedene Formen von OLP (Aufdemorte et al. 1983, Bagan et al. 1985).
Eine drastischere Reaktion wurde bei erosivem OLP beschrieben, nach der Einnahme von 1 g/Tag über 8-10 Wochen (Matthews und Scully 1992). Andere Autoren empfehlen 250-500 mg/Tag für 8-10 Wochen Verabreichungsdauer (Xia et al. 2006).

2.12.3. Itraconazol

Auch Itraconazol wirkt antimykotisch. Es gelangt über den Darm in den Blutkreislauf und eignet sich daher nur für systemische Pilzinfektionen. Itraconazol hat eine vergleichbare Aufgabe wie Nystatin in der Therapie des oralen Lichen planus, nämlich eine Candida-Superinfektion einzudämmen.

2.12.4. Miconazol

Lodi et al. 2007 testen Miconazol als Adjuvans zu einer Clobetasol-Propionat-Therapie von OLP.
20 Patienten erhielten Clobetasol-Propionat und Miconazol für 6 Wochen. Weitere 15 Patienten verordneten die Therapeuten ebenfalls Clobetasol-Propionat und zudem ein Placebo für die gleiche Zeitdauer. 30 Patienten beendeten die Studie und wiesen sowohl klinische als auch subjektive Linderungen binnen 3 Wochen auf. Die Zugabe von Miconazol konnte nicht wesentlich Einfluss auf Anzeichen und Symptome von OLP nehmen. Keiner der Miconazol-Patienten erkrankte an Candidiasis, wohl aber 5 Patienten der Placebo-Empfänger. Trotz der Hinzunahme von Miconazol ergab sich keine höhere Effizienz der Therapie, jedoch konnte einer Candidiasis präventiv vorgegriffen werden (Lodi et al. 2007).

2.12.5. Nystatin

Gonzalez-Moles et al. (2003) beschrieben die Reaktion von Patienten mit schwergradigen, erosiven Gingivaläsionen auf eine Therapie mit Clobetasol-Propionat in Orabase.
33 Patienten erhielten wiederholte Applikationen von Clobetasol plus 100.000 Einheiten Nystatin in Orabase. Nach 48 Wochen der Verabreichung waren Schmerzen und Ulzerationen bei allen Patienten vollständig verschwunden. Zudem konnte bei 31 Patienten die Wiederaufnahme der täglichen Aktivitäten und bei 7 Patienten eine Remission der Atrophien erreicht werden.
Nennenswerte Nebeneffekte waren nicht augenscheinlich.
Als Fazit schlossen die Therapeuten, dass die Applikation einer Orabase mit 0,05% Clobetasol-Propionat plus 100.000 Einheiten Nystatin eine weitere erwägenswerte Alternative bieten kann, wenn gravierende, erosive Gingivaläsionen zu behandeln sind.

2.13. Antikonvulsivum/Antiepileptikum

Als Antikonvulsiva (Einzahl Antikonvulsivum) werden Arzneistoffe bezeichnet, welche zur Therapie oder Verhinderung epileptischer Anfälle dienlich sind. Synonym wird aus diesem Grund der Begriff Antiepileptikum (Mehrzahl Antiepileptika) gebraucht.
Zu den Antikonvulsiva gehören Benzodiazepine, Barbiturate, Suximide (v.a. Phenytoin), Carbamazepin, Oxcarbazepin und Valproinsäure.

2.13.1. Phenytoin

Phenytoin findet in einer Studie von Scully et al. (2000) Berücksichtigung.
Von den 4 Patienten kamen 2 zur vollständigen Ausheilung.
Phenytoin induziert neben seiner kurativen Wirkung zudem lichenoide Läsionen (Scully et al. 2000).
Bogaert et al. berichten in ihrer Studie über die Verwendung von Phenytoin bei Lichen planus. Von 30 Patienten wiesen 6 neben kutanem Befall auch orale Läsionen auf. 5 Patienten zogen sich nach Auftreten von Nebenwirkungen (Nausea, Insomnia) von diesem Therapieversuch zurück. Man verabreichte 100-300 mg/Tag Phenytoin auf oralem Weg über 2-24 Wochen.
Kontrollen wurden alle 15 Tage durchgeführt.
Nach der Therapie waren 14 Patienten symptomfrei, 11 hatten einen bemerkenswerten verbesserten Zustand der Läsionen. 4 der Patienten mit oralem und kutanem Befall wiesen eine komplette Ausheilung auf, die anderen beiden Patienten mit zusätzlichem oralen Befall zeigten keine signifikante Reaktion intraoral, jedoch konnten sie erhebliche Linderung der kutanen Läsionen vermerken (Bogaert und Sanchez 1990).

2.14. Antileprotikum

Als Antileprotikum wird ein Medikament bezeichnet, wenn es zur Bekämpfung der, durch das Bakterium Mycobacterium leprae ausgelöster Lepra beiträgt.
Als früh zeitlicher Therapieansatz besaß die Sulfonamidtherapie Bedeutung. Doch 1947 wurde durch Dapson, das bedeutsamste Sulfonamid, ein ernsthafter Wirkstoff gefunden, der bis heute seine Bedeutung nicht verloren hat.
In den siebziger Jahren wurden Kombinationstherapien mit verschiedenen Antibiotika entwickelt, die von der WHO seit 1982 angeraten wird.
Bei der Behandlung den Erythema nodosum leprosum findet Thalidomid seine Berücksichtigung. Jedoch aufgrund der schwerwiegenden Nebenwirkungen, vor allem während einer Schwangerschaft, bestehen strengste Therapie begleitende Sicherheitsvorschriften.

2.14.1. Dapson

Dapson (Diphenylaminreaktionen) wies geringfügigen Erfolg auf (Falk et al. 1985, Beck und Brandrup 1986). Es kann verordnet werden, wenn die Fällen entweder persistieren oder von Fall zu Fall bei schwerwiegendem erosiven OLP. Dapson wurde auch bei verschiedenen entzündlichen und infektiösen Dermatosen oder desquamativer Gingivitis verwendet und erwies sich als erfolgreich in der Therapie bullöser und erosiver Formen kutanen LP (Matthews et al. 1989, Agarwal und Saraswat 2001). Falk et al. berichten über einen Patienten, mit erosivem OLP, welcher nach Versagen diverser therapeutischer Versuche, mit 50 mg/Tag Dapson behandelt wurde. Nach 15 Monaten wies der Patient keine aktiven Läsionen mehr auf (Falk et al. 1985). Beck und Brandrup belegen den sinnvollen Gebrauch von Dapson bei schwerwiegenden Fällen erosiven OLP, falls systemische Steroide keinen wünschenswerten Erfolg erreichen sollten. Auch sie verwenden initial 50 mg/Tag und steigerten bis zu 150 mg täglich. Bei den monatlichen Untersuchungen konnten sie eine beginnende Epithelialisierung der Läsionen ausmachen und nach 7 Monaten der Behandlung waren sowohl die Läsionen, wie auch die Zehen vollständig genesen. Zudem waren die Erosionen der Zunge auf ein Viertel zusammen geschrumpft, der Juckreiz verschwunden und der Patient konnte eine deutliche Steigerung seiner Lebensqualität bekunden. Interessanterweise agiert Dapson bei Lymphozytenreichtum der Läsionen genau so gut, wie bei polymorphonuklearen Leukozyteninfiltraten, wie z.B., bei Dermatitis herpetiformis (Beck und Brandrup 1986).
Erhebliche widrige Nebeneffekte wie Hämolyse und Kopfschmerzen wurden dokumentiert und schließen den Einsatz von Dapson aus (Eisen 1994).

Basak und Basak haben 2002 einen Jungen mit generalisiertem Lichen planus, sowie Beteiligung der Nägel, mit Dapson behandelt. Sie verabreichten 50 mg täglich (1,5 mg pro Kilogramm Körpergewicht täglich). Nach 2 Monaten war der Juckreiz verschwunden und einen weiteren Monat darauf auch die Hautläsionen. Nach insgesamt 8 Monaten erhöhten die Therapeuten die Dosis auf 2,5 mg täglich, pro Kilogramm Körpergewicht. Nach weiteren 5 Monaten waren sämtliche Läsionen beseitigt. Jedoch verblieben hyperpigmentierte Makulae auf den unteren Extremitäten zurück.
OLP ist generell selten bei Kindern zu finden. Dabei klagen sehr wenige Kinder mit kutanem Befall zusätzlich über parallelen oralen Mitbefall (Basak und Basak 2002).
Von 17 Patienten einer Studie von Kanwar 1991, wies lediglich einer Läsionen oberhalb der Lippen auf (Kanwar 1991).
Auch die Studie von Kumar et al. 1993 belegte die Rarität des Zusammenfalls kutanen und oralen Lichen planus. Nur 1 von 25 Patienten litt unter oralem Mitbefall und Nageldystrophie (Kumar et al. 1993). Drei Mädchen beklagten OLP, ohne dass kutane Läsionen zu finden waren. Hierbei handelte es sich um 2 erosive und einen retikulären Typ des OLP.

Der Therapieansatz für extensiven Befall beinhaltet systemische Gabe von Antihistaminika und Kortikosteroiden (Kanwar 1991), Acitretin, Dapson (Scully et al. 1994) und Griseofulvin (Howard und Tsuchiya 1998).
Aufgrund der widrigen Begleiterscheinungen oraler Steroide und des Risikos epiphysalen Verschlusses im Zuge von Acitretin, wird Dapson eher der Vorzug eingeräumt, wenn es sich um Kinder mit OLP-Befall handelt (Basak und Basak 2002).

2.15. Antimalariamedikamente

Antimalariamittel wie Hydrochloroquinsulfat fand bei 9 von 10 OLP Patienten erfolgreichen Gebrauch (Eisen 1993b). In einer 3-Monatsstudie zeigte sich auch bei Unterlippen- Lichen Planus ein großartiger Erfolg. Trotzdem führte der Einsatz von Antimalariamedikamente auch zu oralen lichenoiden Reaktionen. Eisen startete einen offenen Testlauf, in dem er Plaquenil, ein Hydroxychloroquin-Sulfat, 200-400mg/Tag über 6 Monate verabreichte. 90% der Patienten konnten einen exzellenten Erfolg ausmachen. Sogar bei 30% war eine komplette Ausheilung zu finden. Grundsätzlich beobachtete der Autor bereits nach 1-2 Monaten, einen Schmerzrückgang, und verringerte Erytheme. Allerdings benötigten die Erosionen 3-6 Monate Behandlung, bevor sie verschwanden. Er konnte keine negativen Begleiterscheinungen beobachten (Verma et al. 2001). Allerdings sehen andere Autoren den Einsatz von Antimalariamitteln etwas skeptischer, da sie davon ausgehen, dass diese der Auslöser für lichenoide Reaktionen sein können (Scully et al. 2000, Lodi et al 2005b).

2.15.1. Hydrochloroquin

Hydroxychloroquin eignet sich bei der Therapie erosiver oder retikulärer OLP-Befälle. 90% der Patienten zeigten nach 1 bis 2 Monaten Applikation einen hervorragenden Therapieerfolg, und 50% erfuhren eine komplette Ausheilung. Zudem wurden unter 200-400 mg/Tag Applikationen, zusammen verabreicht mit topischen Steroiden, positive Resultate erzielt (Eisen 1993b).

2.15.2. Chloroquinphosphat

Chloroquin-Phosphat verbesserte OLP der Unterlippe, nach 3 Monaten Therapie (De Argila et al. 1993).

2.16. Antimykotikum

Antimykotika sind Arzneimittel, die zur Bekämpfung von Mykosen (Pilzinfektionen) heran gezogen werden können.
Die Unterscheidung einzelner Gruppen geschieht nach ihrer Wirkungsweise in fungizid oder fungistatisch, nach ihrem Anwendungsart, als lokal oder systemisch und nach ihrem Wirkspektrum in Breitband-, und Schmalspur-Antibiotikum.
Antimykotika, die unterstützend eine OLP-Therapie begleitet haben sind Nystatin, Clotrimazol, Ketoconazol, Miconazol, Itraconazol, Fluconazol und Amphotericin B.

2.16.1. Amphotericin B

Amphotericin gehört zu der Gruppe der Breitbandantibiotika und wird als Antimykotikum

eingesetzt. Patienten mit OLP und Candidiasis erfahren durch dieses Präparat in 94% der Fälle Linderung ihrer Beschwerden (Lundstrom 1984b, Hensten-Pettersen 1992).

2.17. Antivirum

Interferon als oberflächlich aufgetragenes Gel, das menschliche Interferon IFN- β (HuIFN-β) enthält, sowie Interferon-α als Creme können zu einer Verbesserung des Zustandes beitragen (Sato et al. 1985).

2.17.1. Interferon-α

Interferon-α wird seit mehreren Jahren zur Therapie der chronischen Hepatitis-B- und der chronischen Hepatitis-C-Infektion verwendet. Therapeutisch kommt bei diesen Erkrankungen ein gentechnisch hergestelltes Interferon-α (Interferon-α-2a oder Interferon-α-2b) zum Einsatz, was dreimal wöchentlich subkutan verabreicht wird.
Interessanterweise liegen Bereichte vor, die beschreiben, dass es während und nach einer Hepatitis-C-Virustherapie mittels IFN- α, zur Ausbildung und Exazerbation von OLP gekommen ist. Gleichwohl wurde systemisch gegebenes IFN-α zur Behandlung des OLP, mit oder ohne HCV Infektion, erfolgreich genutzt wurde. Topisches IFN-α wurde gerne verwendet bei vaginalen Kondylomen, HPV assoziierten vaginalen Warzen, vaginalen Dysplasien und wiederkehrender genitaler Herpes. Systemisches IFN-α (3-10 Millionen IU 3x/Woche) kann bei OLP-Patienten mit oder ohne HCV-Infektion hilfreich sein (Doutre et al. 1992). Trotz dieser Erfolgsrate berichten andere Studien über den negativen Effekt von IFN auf LP-Läsionen (Protzer et al. 1993, Nagao et al. 1996a).

2.17.2. Interferon-α-2a

In einer Studie von Pedersen wird über 5 Patienten mit mäßigen bis gravierenden Symptomen histologisch belegtem OLP berichtet. Man verabreichte den Patienten IFN-α-2a (Roceron) in einer Creme mit einer Konzentration von 1200 IU/ml, verteilt in 2 ml Behältnisse und bei -20°C gelagert. Die Creme wurde in individuellen adaptierten Retainer appliziert, für 30 Minuten zweimal am Tag und der Dauer von 4-6 Wochen. Die Patienten wiesen subjektive Erleichterung in allen Fällen binnen weniger Tage auf. Am Ende der Behandlung zeigten sie weitere Verbesserung der Symptome. Die Läsionen hatten stark abgenommen, ohne zurück zu kehren während der 2 monatigen Verlaufskontrolle. Nebeneffekte waren keine zu verzeichnen (Zakrzewska et al. 2005).
Areias et al. (1996) beschreiben den Fall eines Patienten mit chronischer HCV-Infektion. Dieser erhielt 3 Millionen Einheiten IFN-α-2a dreimal pro Woche. Sein vor der Therapie milder OLP exazerbierte innerhalb 6 Wochen der Behandlung zu einer schweren erosiven Form. Daraufhin stellte man die IFN-Zufuhr ein. 9 Wochen später waren fast alle bukkalen Läsionen verschwunden. Die Aminotransferase-Level stiegen auf das 6-fache an. Folglich kann bei einer HCV-Interferon Therapie ein bestehender OLP ausarten (Areias et al. 1996).

2.17.3. Interferon-α-2b

Interferon-α-2b gehört zur Gruppe der Alpha-Interferone, früher Interferon Typ 1, und wird als Zellantwort auf die Erkennung viraler und bakterieller Nukleinsäuren gebildet. Alpha-Interferon aktiviert umliegende Virus infizierte sowie nicht infizierte Zellen. In diesen Zellen werden folglich Proteine hergestellt, die einerseits eine weitere (Virus-)Proteinsynthese in jenen Zellen hemmen und andererseits den Abbau von viraler und zellulärer RNA bewirken. Vermehrt werden MHC-Klasse-I-Moleküle und Proteasen gebildet, welche Virus infizierte T-Lymphozyten leichter angreifbar machen. Alpha-Interferon aktiviert NK-Zellen (natürliche Killerzellen), die zur Virus- und Tumorabwehr dienlich sind.
Alpha-Interferon wird seit mehreren Jahren zur Therapie der chronischen Hepatitis B- und der chronischen Hepatitis C-Infektion verabreicht. Therapeutisch kommt bei diesen Erkrankungen ein gentechnisch hergestelltes Alpha-Interferon (Interferon alpha-2a oder Interferon alpha-2b) zum Einsatz, das dreimal die Woche verabreicht wurde.

2.17.4. Interferon-β

Beta-Interferon wird von Virus infizierten Fibroblasten und wahrscheinlich auch von anderen Zellen synthetisiert. Es bindet an den gleichen Rezeptor wie Alpha-Interferon und zeigt ähnliche Wirkungen. Interferon-β wird zudem zur Behandlung der Multiplen Sklerose und weiterer schwerer Viruserkrankungen sowie des SARS (schweres akutes respiratorisches Syndrom) herangezogen.
Nagao et al. berichten über einen Patienten mit erosivem OLP, kutanem LP und Leukoplakie der Stimmbänder, sowie chronischer Hepatitis C Infektion. Sie applizierten initial Interferon-β (6 Millionen Einheiten/Tag 2 Wochen lang), danach eine Kombination aus Interferon-α-2b (6 Millionen Einheiten/Tag 2 Wochen und 3x/Woche über 14 Wochen) und Ribavirin (400-600 mg/Tag). Die OLP-Läsionen waren nicht schon 7 Wochen nach der Applikation von Steroiden verschlimmert, wohl aber nach 18 Wochen. Daraufhin stoppten sie diese Medikamentenkombination. Die gestiegenen Aminotransferase-Spiegel sanken wieder auf das normale Niveau während der Therapie, jedoch 7 Wochen nach Unterbrechung verzehnfachten sich die Werte wieder. 5 Monate nach Unterbrechung erschienen die Papeln und 8 Monate nach Unterbrechung waren nur einige Erosionen allmählich verringert. Aminotransferase-Spiegel waren gesenkt, aber die Serum-Hepatitis C-RNA noch nicht verschwunden. Daher ist Vorsicht geboten, wenn IFN oder Ribavirin einem an chronischer Hepatitis C, mit vorherigem erosiven OLP, leidendem Patienten verabreicht wird (Nagao et al. 2004a).

2.18. Glycyrrhizin

Glycyrrhizin erweist sich als sinnvoll, wenn der OLP zusammen mit einer Hepatitis C Infektion einhergeht. Intravenös appliziert zeigte es seine klinische Berechtigung. Aufgrund dieses Medikaments erkannte man den hepatoprotektiven Effekt, sein Gebrauch bei OLP Patienten allerdings erfordert weitere Untersuchungen (Nagao et al. 1996b, Lodi et al. 2005b). Es liegt ein Bericht von Nagao et al. vor, der die erfolgreiche Behandlung von OLP mittels Glycyrrhizin beschreibt (Nagao et al. 1995b).

2.18.1. Glycyrrhizin bei OLP-Patienten mit chronischer HCV-Infektion

Nagao et al. 1996b berichten über den Effekt von Glycyrrhizin bei 17 Patienten mit OLP und chronischer HCV-Infektion. Sämtliche Patienten wurden bereits vorher mit topischen Steroiden behandelt und irritierende Faktoren, z.B., schlechte Zahnfüllungen oder unzureichend gelagerte Prothesen, ausgeschaltet. Trotzdem waren keine klinischen Linderungen erkennbar und der Gesamtzustand allgemein, schien sich refraktär gegenüber jenen Therapieversuchen zu verhalten. 9 Patienten wurden mit Glycyrrhizin behandelt und 8 weiteren wurde eine Zahnreinigung und Zahnputztechnikunterweisung zuteil. 7 Patienten aus der Glycyrrhizin-Gruppe litten an chronischer Hepatitis C und 2 hatten Leberzirrhose. In der Vergleichsgruppe hatten 3 Patienten chronische Hepatitis C, 4 waren mit Leberzirrhose geschlagen. In der Vergleichsgruppe litten 3 Patienten an chronischer HCV-Infektion, 4 weitere an Leberzirrhose und 1 Patient war HCV-Träger, aber mit normalen Serumwerten. Glycyrrhizin wurde in einer Dosierung von 40 ml/Tag für 4 aufeinander folgende Wochen verabreicht. Die Vergleichsgruppe unterzog sich einer Zahnreinigung, Scaling und Zahnputztechnikunterweisung. 6 der 9 Patienten aus der Glycyrrhizin-Gruppe erfuhr eine klinisch erkennbare Linderung. 1 Patient zeigte keine Reaktion auf den Therapieversuch. Vor der Medikationsreihe waren dessen Level an Aspartam- Aminotransferase und Serum-Alanin-Aminotransferase überdurchschnittlich erhöht, im Gegensatz zu den anderen 8. In der Vergleichsgruppe zeigte nur 1 Patient eine positive Reaktion hinsichtlich der Rötung, die anderen jedoch keine Veränderung. Die oralen Läsionen kehrten 3 Monate nach Medikationsende bei 3 Patienten zurück.
Glycyrrhizin ist ein gesetzter Therapieansatz um die Leberfunktionen bei Patienten mit viraler Hepatitis zu verbessern, denn Glycyrrhizin besitzt antiphlogistische und antivirale Eigenschaften und produziert zusätzlich Interferon, welches Killerzellen aktiviert. Bei Patienten, deren OLP gegenüber Glycyrrhizin resistent war, waren auch keine Veränderungen der Level an Aspartam- Aminotransferase und Serum-Alanin-Aminotransferase zu erkennen. Daher wird suggeriert, dass die Pathogenese von OLP in Verbindung zu der von chronischer Hepatitis steht (Nagao et al. 1996b).

2.19. Hormone

Hormone sind chemische Botenstoffe, die innerhalb eines Organismus Informationen von Gewebe zu Organ oder zurück transportieren. Hormone wirken ausschließlich auf bestimmte Zielorgane. Dort binden sie an spezifische Rezeptoren, welche zumeist auf der Zelloberfläche liegen. Diese Ankopplung löst dann biochemische Kaskaden im Zellinneren aus (Primärreaktion). Steroidhormone jedoch vermögen die Zelloberfläche zu durchdringen und koppeln im Zellkern, bzw. im Zytoplasma an entsprechende Rezeptoren.

2.19.1. Adrenokortikotropin (ACTH)

ACTH ist ein Antagonist der Mineralkortinrezeptoren in der Nebennierenrinde. Hier regt ACTH die Nebennierenrinde zur Bildung von Kortikoiden und Sexualhormonen an.
Im Falle von Stress fallen erhöhte ACTH-Werte auf, ebenso bei Morbus Cushing. Bei vorhandenen Entzündungen im Körper wird Einfluss auf die Hypophyse genommen, was

dann veränderte ACTH-Spiegel hervorruft.

2.19.2. Östrogene

Östrogene zählen zu den weiblichen Sexualhormonen aus der Gruppe der Steroidhormone. Östrogene besitzen eine stimulierende Wirkung auf das Immunsystem, sodass Östrogen-Therapien als Nebenwirkung die Aktivierung latenter Autoimmunerkrankungen haben kann. Als Begleiterscheinungen treten systemischer Lupus erythematodes, Erythema nodosum, Pruritus und Erythema multiforme auf.
In einer Studie von Yih et al. 2000, wird über die Ausschüttung von Östrogenrezeptoren bei chronischer desquamativer Gingivitis berichtet. Sie entnahmen von 24 Patienten mit chronischer desquamativer Gingivitis und einem Patient mit ordinärer Gingivitis, Gewebeschichten, die dann hinsichtlich ihrer Rezeptorenausschüttung untersucht wurden.
11 der chronisch desquamativen Gingivitiden waren benigne Schleimhautpemphigoide, 10 OLP oder lichenoide Mukositiden und einer ein Pemphigoid. Die verbleibenden 3 Fälle konnten nicht eindeutig zugeordnet werden und galten somit als idiopathischer Herkunft.
5 Patienten hatten sich früher bereits einer substitutiven Östrogentherapie unterzogen.
Als Resultat der Studie zeigte sich, dass 22 der 23 chronisch desquamativen Gingivitiden positiv waren bezüglich der Östrogenrezeptoren, wenn auch in variierender Intensität. Lediglich zwei Fälle von OLP und ein Fall ordinärer Gingivitis erwiesen sich als negativ.
Die Autoren schlossen somit, dass keine Korrelation zwischen diagnostizierten Erkrankungen (immunologisch versus idiopathisch) einerseits und Östrogenausschüttung bei chronisch desquamativer Gingivitis oder OLP andererseits, zum Vorschein kommt.
Folglich beweist diese Studie, dass der Therapieansatz einer Östrogenbehandlung bei OLP oder chronisch desquamativer Gingivitis nicht Erfolg versprechend ist (Yih et al. 2000).

2.20. Immunomodulatoren

Immunomodulatoren beeinflussen das Immunsystem in anregender oder schwächender Weise.

2.20.1. Basiliximab

Basiliximab zählt zu der Gruppe der monoklonalen Antikörper. Es wird zur Vorbeugung akuter Transplantatrejektionen verwendet. Basiliximab wird bei Kindern und auch Adulten in Kombination mit Cyclosporin und/oder Kortikosteroiden eingesetzt.
Bei Erwachsenen kann es aber zudem als Bestandteil einer immunsuppressiven Langzeittherapie zusammen mit Cyclosporin, Kortikosteroiden, Azathioprin und Mofetil genutzt werden.

2.20.2. Cyclosporin

Cyclosporin ist ein nicht-myelotisches Immunsuppressivum, das die Transkription von einigen zytokinen Genen, IL 2, IL 3, IL 4, Tumornekrosefaktor-α und IFN-γ verhindert und nebenbei die T-Zell-Zytokinen- und korrespondierenden CD 25+ Zellenproduktion unterdrückt. Dies ist hilfreich bei der OLP-Therapie. Cyclosporin ist effektiv sowohl als Mundspülung als auch systemisch wirkend, aber die Ergebnisse werden sehr variabel betrachtet (Balato et al. 1985, Frances et al. 1988, Eisen et al. 1990a, Pigotto et al. 1990, Gombos et al. 1992, Porter et al. 1993, Harpenau et al. 1995, Epstein und Truelove 1996, Jungell und Malmström 1996, Lozada-Nur und Miranda 1997).
Diese Arbeiten berichten über unterschiedlich große Patientenzahlen und zudem über variierende Dosierungen (Buser et al. 2001).
OLP-Läsionen haben sich als empfänglich auf Cyclosporin in Dosierungen < 5 mg pro Kg Körpergewicht täglich erwiesen (Ho et al. 1990, Thorne et al. 2003).
Zudem stellt Cyclosporin eine sichere und effektive Therapie von Lichen planopilaris, welcher sich als unzugänglich für Hydroxychloroquin und intraläsionalen Steroiden zeigte. Dies resultiert in einer deutlichen Linderung des Juckreizes, der Schmerzhaftigkeit und des Brennens, sowie einer Verminderung des Haarausfalles und perifollikulären Erythemen. Topische Cyclosporin-Suspensionen (5 ml auf 100 mg/ml für 5 Minuten) wurde verwendet, um Formen erosiven OLP zu bekämpfen (Eisen et al. 1990a).
Systemische Nebenwirkungen nach Gabe topischen Cyclosporins wurden nicht genannt (Madan und Griffiths 2007).
Bei Patienten mit OLP ist die Absorption geringfügig und die meisten Studien haben Cyclosporin nicht im peripheren Blut entdeckt. Andere Studien haben die Effektivität von Cyclosporin bekundet. Ihre Nachteile wären: schlechter Geschmack, flüchtiges Brennen bei initialer Applikation und hohe Kosten. Die Rückgangsrate unter Einsatz von Cyclosporin oder Triamcinolon-Azetonid war etwa gleich. Cyclosporin in adhäsivem Medium ist weniger effektiv als Clobetasol im selben Medium.
Cyclosporin kann eine Alternative zur konventionellen Therapie sein, um die initiale Kontrolle beim OLP zu haben. Aber es ist nicht das erste Medikament der Wahl, da die Behandlung lange andauert, teuer ist und Alternativen existieren.
Schwere Nebeneffekte, wie etwa Hypertension, Hirsutismus, Neuropathie, und Nephrotoxizität schließen eine lang währende systemische Gabe von Cyclosporin aus (McCreary und McCartan 1999).
Mundspülungen mit 450-1500 mg täglich für 8-12 Wochen und auch Fingerapplikationen 100 mg/Tag für 4 Wochen, oder in Zellulosebasis 48 mg täglich über 8 Wochen verabreicht, verschaffen den Patienten Linderung ohne die üblichen Nebeneffekte (Carrozzo und Gandolfo 1999).
Andere Autoren widersprechen diesen Berichten (Dartanel et al. 1991, Ho und Conklin 1991, Itin et al. 1992, Voute et al. 1994, Jungell und Malmstrom 1996, Levell 2006).
Eisen et al. haben 1990 in einem Versuch mit 16 systemischen OLP-Patienten 5 ml topisches Cyclosporin 3x/Tag als Mundspülung in Anwendung gebracht. Nach 8 Wochen konnte eine deutliche Verbesserung der Erytheme, Erosionen, Schmerzhaftigkeit und Retikulation beobachtet werden.
Es gab keine systemischen Nebeneffekte zu berichten. Blut-Cyclosporin-Level waren niedrig oder unauffindbar.
Zusammenfassend konnte die Berechtigung topischer Cyclosporin-Mundspülung zur Behandlung des OLP belegt werden (Eisen et al. 1990a).

Jungell und Malmstrom (1996) allerdings sehen die Verwendung von 1 ml Cyclosporin A-Mundspülung (100 mg pro ml) bei Patienten mit schwergradigem OLP kritisch. Sie berichten über 7 Patienten mit lang bestehendem atrophisch-erosiven OLP, die 4 Wochen 3x/Tag mit Cyclosporin A-Mundspülungen behandelt wurden.
Als einzige geringfügige Nebenwirkung machte sich flüchtiges Mundbrennen in den ersten Tagen der Medikation bemerkbar. Nach 3 Monaten der Verlaufskontrolle konnte bei keinem der Patienten eine ernsthafte Verbesserung festgestellt werden, obgleich 2 Patienten wenigstens flüchtige Linderungen ihrer Läsionen vermerken konnten (Jungell und Malmstrom 1996).
Lopez-Lopez et al. präsentierten 1995 in ihrer Untersuchung Patienten mit erythematösem OLP, die resistent gegenüber anderen Medikationen imponierten.
Sie teilten die Probanden in 2 Gruppen auf. In der ersten Gruppe verabreichten sie Mundspülungen mit 5 ml Cyclosporin A-Lösung 5 Minuten/3x/Tag über 8 Wochen. In der anderen Gruppe verabreichten sie Triamcinolon-Azetonid 0,1% in wässriger Lösung.
Die Patienten der ersten Gruppe erfuhren eine 90% Verbesserung, bezogen auf ihre Symptomatologie entgegen der 60% in Gruppe zwei.
Nach 2 Wochen wies Gruppe 1 bei 60% der Patienten eine Beendigung der Beschwerden auf und in Gruppe 2 immerhin noch 30%.
Als Alternative zur konventionellen Behandlung akuter Phasen von OLP kann Cyclosporin A verwendet werden (Lopez-Lopez und Rosello-Llabres 1995).
Pacor et al. haben 1994 ebenfalls 14 Patienten mit OLP in ihrer Studie bezüglich Cyclosporin-Mundspülungen einbezogen.
Alle Probanden mussten sich 3x/Tag mit 5 ml Cyclosporin-Lösung (500 mg) 3 Monate lang den Mund spülen. Die klinische Bestandsaufnahme erfolgte vor und alle 2 Wochen während der Behandlung.
Es waren keine pathologischen Befunde auszumachen, und auch keine widrigen Nebeneffekte. Die Beschwerden und Läsionen erhielten auf diese Weise, bereits nach 1 Monat der Applikation, einen wohltuenden Einfluss (Pacor et al. 1994).
In einer Studie von Voute et al. (1994) wird Cyclosporin 0,025%, in einer adhäsiven Basispaste, zur Therapie kortikosteroidresistenter Patienten berichtet.
Die Patienten litten alle an symptomatischem und hartnäckigem OLP. Die Medikation wurde 4x/Tag verabreicht.
Einige Patienten erfuhren Verbesserungen der Anzeichen und Beschwerden, genau so viele klagten über Verschlechterung der Symptome, keiner erlebte eine komplette Ausheilung. Erfreulicherweise traten keine weiteren unerfreulichen Begleiterscheinungen auf. Daher wird von diesem Therapieansatz abgeraten (Voute et al. 1994).
Gombos et al. (1992) berichten, dass Cyclosporin A in einer speziellen bioadhäsiven Basis mit Carbosymethylzellulose über 2 Stunden an einer bestimmten Stelle verbleiben kann. Daraus resultiert Rückgang der Läsionen zwischen 50-80% (Gombos et al. 1992).
Cyclosporin A als Nachfolgemedikament nach vorheriger Kortikosteroidtherapie führte keine klinische Verbesserung zu Tage, wurde von Sieg et al. (1995) berichtet.
Sie verabreichten in einer Studie über chronischen OLP Cyclosporin-Mundspüllösungen (500 mg) 3x/Tag für 5 Minuten täglich, über 6 Wochen Dauer.
Eine Vergleichsgruppe erhielt eine Triamcinolon-Azetonidpaste für den gleichen Zeitraum. Diese Patienten wurden danach aber auch noch mit Cyclosporin auf dieselbe Art behandelt.
In beiden Gruppen konnte nur ein kurzweiliger klinischer Erfolg verbucht werden, in Relation zur Ausgangssituation, nach 6 wöchiger Therapie (Sieg et al. 1995).
Da Triamcinolon-Azetonid weniger wirksam als Fluocinolon-Azetonid oder Clobetasol ist, können diese Steroide als kurativer und sicherer als Cyclosporin in der Therapie chronischer OLP angesehen werden (Lozada-Nur et al. 1994).

Frances et al. berichten 1988 über lokale Applikation von Cyclosporin A bei 4 Patienten mit chronisch erosiven OLP, resistent gegenüber lokal applizierten vorherigen Therapieversuchen. Die Patienten wurden angewiesen, zumindest 1 Monat lang 4 mal täglich 25 mg Cyclosporin A in einer Öl-Lösung mit den Fingern auf die Läsionen aufzutragen und nach 15 Minuten den Mund auszuspülen. Die Effektivität wurde nach einem Monat der Behandlung und zwei Monaten nach Therapieende beurteilt.
In allen Fällen konnte eine Verbesserung und eine Verkleinerung der erodierten Bereiche von mehr als 80% bei 2 Patienten, 50% beim dritten und 30% beim vierten Patienten ausgemacht werden.
Zwei Monate später war nur noch erythematöser LP nachzuvollziehen und 3 Patienten konnten über eine vollständige Befreiung von Läsionen berichten. Nebeneffekte waren nicht erkennbar (Frances et al. 1988).
Epstein und Truelove (1996) berichten über Cyclosporin-Applikation in einer bioadhäsiven Hydroxypropyl-Zellulosebasispaste bei Patienten mit oralen lichenoiden Reaktionen oder mit OLP, welche auch bei Gabe von hoch potenten Steroiden oder lokalen, bzw. systemischen Immunomodulatoren, aktiv bleiben. Die Anzeichen und Symptome von ulzerativen oralen Graft-versus-Host-Krankheiten zeigten über 50% Verbesserung bei 3 von 4 Patienten, wenn diese zusätzlich mit Cyclosporin behandelt wurden.
Bei OLP-Patienten zeigte die Hälfte nur eine teilweise Reduktion der Beschwerden. Daher bietet sich dieser Therapieansatz eher bei Patienten mit oralen lichenoiden Reaktionen an (Epstein und Truelove 1996).
Ho et al. verwendeten 6 mg/kg täglich, um großflächige kutane LP zu kontrollieren (Ho et al. 1990).
Thongprasom et al. (2007) verglichen Cyclosporin-Lösung mit Triamcinolon-Azetonid in Orabase 0,1% miteinander.
6 Patienten erhielten dreimal am Tag für 8 Wochen Cyclosporin. 2 Patienten erleben teilweise und 4 Patienten keine Remissionen.
7 Patienten verabreichte man dreimal täglich für 8 Wochen Triamcinolon. 50% erfuhren teilweise und 50% komplette Remissionen. Zwischen beiden Gruppen konnte kein Unterschied der Symptome, Schmerzhaftigkeit und des klinischen Anspruchs festgestellt werden.
Die Gruppe der Cyclosporin-Patienten litt bis auf einen Probanden unter Nebenwirkungen: leichtes Brennen, Juckreiz, geschwollene Lippen, petechiale Hämorrhagien.
Thongprasom et al. (2007) schlussfolgern daher, dass topisches Cyclosporin keinen klinischen Einfluss und auch keinen höheren Effekt als Triamcinolon-Azetonid 0,1% bei Patienten mit symptomatischem OLP leistet (Thongprasom et al. 2007).
Grundsätzlich scheinen topische Cyclosporine als Mundspülungen gegenüber OLP wirksam zu sein, vor allem gegenüber der erosiven hartnäckigen Variante, aber sie sind keinesfalls lokalen Kortikosteroiden überlegen. Der Mangel an statistischer Aussagekraft begrenzt die Berechtigung, zudem erscheinen die Kosten der Therapie als zu hoch (Aleinikov et al. 1996, Cribier et al. 1998).
Auch limitieren widrige Langzeitfolgen eine langfristige Cyclosporinverabreichung (Lozada-Nur und Miranda 1997).
Sowohl Cyclosporin, als auch Tacrolimus haben sich als sichere und effektive Therapieform 2. Wahl etablieren können, obgleich der Beweis für den Gebrauch von Cyclosporin von qualitativ guten zufallskontrollierten Versuchsreihen untermauert wird, ist dieser Beweis für Tacrolimus diskutierbar.
Die meist genannten Nebenwirkungen von Calcineurin-Inhibitoren sind selbst limitierend und /oder per Dosis beeinflussbar (Madan und Griffiths 2007).

Cyclosporin als Therapieansatz

Autor	*Applikation*	*Dosierung*	*Dauer (Wochen)*	*Patienten*	*Reaktionen*
Ho et al. 1990	Mundspülung	600 mg	8-12	4	Unbekannt
Ho und Conklin 1991	Mundspülung	600 mg	8-12	4	Keine
Dartanel et al. 1991	Mundspülung	100 mg	8	5	Keine
Levell et al. 1991	Mundspülung	1500 mg	4	7	Keine
Gombos et al. 1992	topisch	48 mg	8	6	Komplette und partielle Remissionen
Itin et al. 1992	topisch	126 mg	8	7	Keine und partielle Remissionen
Porter et al. 1993	Mundspülung	1500 mg	8-10	6	Partielle Remissionen
Schmitt et al. 1993	Mundspülung	45-150 mg	12	8	Partielle Remissionen
Pacor et al. 1994	Mundspülung	500 mg	12	14	Komplette Remissionen
Vouté et al. 1994	topisch	Unbekannt	9	9	Keine
Becherel et al. 1995	topisch	50 mg	12	8	Komplette und keine Remissionen
Harpenau et al. 1995	Mundspülung	500 mg	3	15	Komplette Remissionen
Lopez-Lopez et al. 1995	Mundspülung	250 mg	12	Unbekannt	Unbekannt
Sieg et al. 1995	Mundspülung	500	4	13	Keine
Erpstein und Truelove 1996	topisch	Unbekannt	8	14	Keine und partielle Remissionen
Jungell und Malmström 1996	Mundspülung	450 mg	6	7	Keine und partielle Remissionen
Femiano et al. 2003	Mundspülung	100 mg	4	10	Komplette Remissionen
Conrotto et al. 2005	topisch	Unbekannt	4	20	Komplette, partielle und keine Remissionen
Yoke et al. 2006	Mundspülung	100 mg	8	68	Keine
Dalmau et al. 2007	systemisch	300, 150, 50 mg	8	1	Komplette Remissionen
Thongprasom et al. 2007	Lösung	3x/Tag	8	6	Keine und partielle Remissionen

Hennig 2008

2.20.3. Mycophenolat Mofetil

Bei Mycophenolat Mofetil handelt es sich um einen Mycophenolsäure-Ester. Er behindert die Lymphozytenproliferation und kann als Monotherapie oder in Kombination mit anderen Immunosuppressiva verwendet werden.
Dalmau et al. (2007) berichten über den Fall einer Patientin mit Anzeichen erosiven OLP. Die Patientin erwies sich resistent gegenüber Clobetasol-Propionat und Tacrolimus. Sie verabreichten initial Cyclosporin 300 mg/Tag über 2 Monate. Nach eingetretener Linderung der Symptome reduzierten sie Cyclosporin auf 150 mg/Tag und gaben 2 g/Tag Mycophenolat Mofetil für 1 Monat hinzu. Dann reduzierten sie die Cyclosporin-Dosis auf 50 mg alle 15 Tage für 2 Monate. Danach reduzierten sie Mofetil auf 1,5 g/Tag über 2 Monate als Monotherapie für 2 Monate.
Nach 12 weiteren Monaten blieb die Frau beschwerdefrei unter 100mg/Tag Mofetil (Dalmau et al. 2007).

2.20.4. Pimecrolimus

Pimecrolimus ist ein Calcineurin-Inhibitor, der in Struktur und Verhalten Tacrolimus ähnelt. Pimecrolimus senkt die Zytokinproduktion und behindert die Mastzellenproduktion der pro entzündlichen Zytokine.
Seine immunsuppressive Kapazität ist, verglichen mit Tacrolimus oder Cyclosporin, erheblich schwächer.
Der Wirkstoff bietet ein ähnliches Potential wie Tacrolimus. Pimecrolimus besitzt eigene pharmakologische Eigenschaften, kombiniert eine hohe Haut selektive antiphlogistische Aktivität mit einem niedrigen Potential für die systemische Immunreaktion.
Dies unterstützt die Anwendbarkeit bei der Behandlung T-Zell vermittelter autoreaktiver entzündlicher Hautreaktionen, wie z.B. OLP.
0,5% Pimecrolimus in adhäsiver Basis zeigt bei Patienten mit erosivem OLP lindernden Einfluss.
Neben anfänglichem Brennen direkt bei Applikation, fielen innerhalb von folgenden 4 Wochen, weder Rezidive noch andere widrige Begleiterscheinungen auf (Dissemond et al. 2004).
Swift et al. (2005) verglichen den Effekt von 1% Pimecrolimus-Salbe mit dem eines Placebos. 20 Patienten wurden in gleich große Gruppen eingeteilt, die zweimal täglich für 4 Wochen Pimecrolimus-Salbe oder das Placebo appliziert bekamen. Es traten keine nennenswerten Begleiterscheinungen auf.
In der Pimecrolimusgruppe beobachteten sie einen Rückgang des Ulzerationsumfanges, des Erythemareals und der Schmerzhaftigkeit. Die Retikulationen nahmen zuerst ab, um danach wieder zu alter Größe zurück zu kehren. In der Kontrollgruppe stieg allein das Ausmaß der Retikulationen an.
Weitere Veränderungen wurden nicht manifest (Swift et al. 2005).
Dissemond et al. (2004) verabreichten einem Patienten 1% Pimecrolimus zweimal täglich. Nach 4 Monaten Therapie erzielten sie eine fast vollständige Resolution der Beschwerden. Nennenswerte Nebenerscheinungen traten nicht auf (Dissemond et al. 2004).
Gorouhi et al. (2007) verglichen Pimecrolimus-Creme 1% mit Triamcinolon-Azetonidpaste 0,1% bezüglich ihrer Effizienz. Je 20 Patienten begannen die Studie. Die Patienten wurden angehalten viermal täglich 2 Monate lang die Applikationen vorzunehmen. Anschließend

fand ein 2 monatiges Follow-up statt.
18 Pimecrolimus-Patienten und 17 Triamcinolon-Patienten beendeten die Studie, wobei alle eine wesentliche Linderung der Beschwerden aufwiesen. Es bestand jedoch zwischen beiden Gruppen keine nennenswerten Unterschiede. Lediglich 2 Pimecrolimus-Patienten berichteten von leichten Nebenwirkungen in Form milden Brennens.
Diese Studie belegt die Linderungsfähigkeit beider Medikamente in ähnlichem Maße (Gorouhi et al. 2007).
Passeron et al. (2007) stellten ebenfalls Pimecrolimus-Creme 1% zu einem Placebo in Vergleich. Sie trugen bei zufällig zugeordneten 12 Patienten entweder 2x pro Tag Pimecrolimus-Creme oder ein Placebopräparat auf. Dies geschah für die Dauer von 4 Wochen.
Die Pimecrolimus-Creme wurde gut vertragen, nur ein leichtes Brennen trat auf.
Alle 6 Empfänger von Pimecrolimus beschrieben zuerst deutliche Verbesserungen ihrer Beschwerden, um dann aber 1 Monat nach Therapieende rückfällig zu werden.
Passeron et al. (2007) regten an, Langzeitverabreichungen zu untersuchen, um festzustellen, ob Schleimhautapplikationen eine klinisch relevante Linderung langfristig ergeben (Passeron et al. 2007).
Cedro et al. (2006) verabreichten einem Patient mit erosivem OLP zweimal täglich 1% Pimecrolimus-Salbe (Elidel(R)) für den Zeitraum von 2 Monaten. Als Ergebnisse erhielten sie eine deutliche Resolution der Symptome und signifikante Verbesserung der Läsionen (Cedro et al. 2006).
Mit ebensolcher 1% Pimecrolimus-Salbe (Elidel(R)), behandelten Scheer et al. (2006) 5 Patienten mit OLP.
Die Dosierung betrug zweimal täglich Applikationen über 6 Wochen.
Die Pimecrolimus-Salbe wurde von allen Patienten gut toleriert.
Es kam zur Reduktion der Symptome. Jedoch konnte keiner der Patienten eine vollständige Befreiung vom OLP verzeichnen. Wohl aber wurde ein Rückzug der Entzündungsaktivität, Brennen und Rötung deutlich bemerkt (Scheer et al. 2006).

Pimecrolimus als Therapieansatz

Autor	***Applikation***	***Dosis***	***Dauer***	***Patienten***	***Ergebnisse***
Dissemond et al. 2004	Salbe	2x/Tag	4 Monate	1	Fast vollständige Resolution der Symptome
Swift et al. 2005	Salbe	2x/Tag	4 Wochen	10	Deutliche Verbesserungen der Symptome
Cedro et al. 2006	Salbe	2x/Tag	2 Monate	1	Resolution der Symptome Verbesserung der Läsionen
Scheer et al. 2006	Salbe	2x/Tag	6 Wochen	5	Reduktion der Symptome allgemeine Verbesserungen
Gorouhi et al. 2007	Salbe	4x/Tag	2 Monate	20	Deutliche Verbesserungen der Symptome

Autor	*Applikation*	*Dosis*	*Dauer*	*Patienten*	*Ergebnisse*
Passeron et al. 2007	Salbe	2x/Tag	4 Wochen	6	Deutliche Verbesserungen der Symptome; 1 Monat nach Therapieende 100% Rückfälle

Hennig 2008

2.20.5. Tacrolimus

Tacrolimus ist ein potentes Immunosuppressivum und Calcineurininhibitor, welches die T-Zellaktivierung inhibiert, durch Störung der Phosphataseaktivität des Calcineurins, in 10-100 fache geringerer Konzentration als Cyclosporin (Laeijendecker et al. 2006). Bemerkenswerterweise durchdringt oberflächlich aufgetragener Tacrolimus die Haut besser als topisches Cyclosporin, und weiterhin trägt es zur Kontrolle der Symptome bei und verbessert signifikant hartnäckigen erosiven OLP.
Patienten mit desquamativer Gingivitis, weitgehenden oralen Erkrankungen oder diffusen Ulzerationen reagieren nur selten auf topische Kortikosteroide allein.
Zusätzliche werden potente Immunomodulatoren wie Cyclosporin, Tacrolimus, Pimecrolimus oder Tretinoin in topischer Anwendung benötigt.
Tacrolimus erscheint ebenso nützlich bei einer atopischen Dermatitis.
Als häufigste Nebenwirkung wird bei etwa 20% der Patienten ein Brennen genannt (Hodgson et al. 2003).
In einer Studie von Kaliakatsou wird festgestellt, dass sich der therapeutisch wirksame Level bei OLP-Patienten unabhängig vom Ausmaß der Veränderungen auf der Schleimhaut verhält (Kaliakatsou et al. 2002).
Es ist nicht unüblich, dass die Patienten nach Therapieende Rückfälle erleiden (Olivier et al. 2002).
Leider besteht ein potenzielles Krebsrisiko bei der Verwendung von Tacrolimus.
Es wird daher angeraten, das Medikament in kleinst möglicher Dosierung zu verabreichen, dies nur für kurze Zeit, nicht dauerhaft und nur für atopische Dermatiden (Eisen et al. 2002).
Thomson et al. (2004) belegten in ihrem Report die Sicherheit und Effektivität von topischen Tacrolimus in der Therapie symptomatischen erosiven OLP.
Der klinische Erfolg war bei 93% der Patienten innerhalb von 6 Wochen zu finden.
Ein Viertel der Behandelten blieben nach Therapieende asymptomatisch und zwei Drittel wollten die Therapie fortsetzten, um einem Rückfall vorzubeugen.
Es konnte keine systemische Absorption und nur geringe Nebeneffekte festgestellt werden (Thomson et al. 2004).
Lokale Irritationen treten als häufigster widriger Effekt auf. Tacrolimussalbe 0,1% ist gut zu tolerieren und fungiert als effektiv bei erosivem OLP, wenn keine Resonanz auf topische Steroide eintritt.
Becker et al. (2006) verwendeten 0,1 % Tacrolimussalbe. Nach wenigen Wochen waren die meisten Läsionen zurückgegangen und der Patient beschwerdefrei. Bei Wiederaufflammen der Symptome wurde die Therapie erneut angewendet. Nach etwa 3 Jahren ergab eine Biopsie die Diagnose eines squamösen Zellkarzinoms.
Tacrolimus kann auf Krebs signalisierende Stoffwechselverläufe, wie etwa MAPK und p53, Einfluss nehmen (Becker et al. 2006).

Grundsätzlich gilt topisches Tacrolimus als gut verträglich und sehr effektvoll, nur wenige Patienten haben von schnellem Wiederaufflammen nach Beendigung der Medikation berichtet.
Die Behandlung von chronisch erosivem OLP mit gering dosiertem Tacrolimus lieferte einen schnellen und palliativen Effekt, aber fast alle Patienten erlitten einen Rückschlag nach 12-monatiger Verlaufskontrolle.
Byrd et al. haben (2004) bei 37 Patienten topisches Tacrolimus eingesetzt, um symptomatischen OLP zu bekämpfen.
89% berichteten über symptomatische Verbesserung und 84% über teilweise oder komplette Beseitigung der Läsionen.
Im Durchschnitt berichten die Patienten nach 1 Monat über merkbare Verbesserungen. 32% der Patienten klagten über Nebenwirkungen (Irritationen, Brennen, Juckreiz, Erythem, Kribbeln). Auch hier erlitten die Patienten nach Therapieende ein Wiederaufflammen der Beschwerden (Byrd et al. 2004).
Patienten, die nicht auf Kortikosteroide ansprachen, und an symptomatischem, erosivem oder ulzerativem OLP erkrankt waren, wurden von Hegarty et al. (2002) mit 0,1% topischer Tacrolimussalbe 2x/Tag behandelt.
Die Medikation erfolgte im Durchschnitt über einen Zeitraum von 20 Monaten und wurde auf die Schleimhautläsionen aufgetragen. 80% der Patienten erfuhren partielle Auflösung der Läsionen, 14% komplette und 6% keine Auflösung.
Auch in dieser Studie wurden leichte Nebenwirkungen erkannt, wie Brennen auf der Stelle der Applikation und geringfügige Geschmacksirritationen (Hegarty et al. 2002).
0,1% topische Tacrolimussalbe kann eine sinnvolle und effektive Maßnahme sein, um die Symptome von erosivem und ulzerativem OLP zu kontrollieren (Hegarty et al. 2002).
Auch Morrison et al. (2002) verwendeten 0,1% Tacrolimussalbe bei 6 Patienten in 2-3/Tag Applikation für die Dauer von 3 Monaten bei erosivem OLP.
Bereits nach 1 Monat bemerkten die Patienten eine signifikante Verbesserung ihrer klinischen Befindlichkeiten.
Nach Ablauf der dreimonatigen Therapie wiesen sämtliche Patienten merkliche Verbesserungen auf und eine erhebliche Resolution ihrer Schmerzhaftigkeit, mit einem deutlichen Wechsel der Befindlichkeiten von schwergradig zu mild. Nebeneffekte seien nicht aufgetreten (Morrison et al. 2002).
Lozada-Nur und Sroussi berichten (2006) über 10 Patienten, die 1 Woche vor Therapiebeginn 100 mg Fluconazol erhielten. Es folgte 1 Woche der Medikamentenabstinenz. Danach erhielt jeder Patient einen Container mit 15 gr. Tacrolimuspuder in Orabase 0,1%.
Die Patienten wurden angehalten 3x/Tag 14 Tage dauernd, dieses lokal zu applizieren.
14 Tage nach Therapieende wurden sie noch einmal untersucht und es wurden keine Nebenwirkungen festgestellt. Vielmehr ist es zu einer schnellen Verbesserung, die sich noch 2 Wochen fortsetzte gekommen.
Es handelt sich also um eine sichere und milde Medikation für OLP und oralen lichenoiden Läsionen, vor allem bei hohem Kandidarisiko (Lozada-Nur und Sroussi 2006).
Becker et al. (2006) berichten über eine Entartung einer Tacrolimus resistenten Plaquefläche der Zunge, welche nach Jahren zu einem squamösen Zellkarzinom entartete.
Dieses belegte den Einfluss von Tacrolimus auf die Krebsäthiologie, wie MAPK und p53-Stoffwechselverläufe im oben genannten Beispiel verdeutlichen, in dem einem Patienten 0,1% Tacrolimussalbe verabreicht wurde.
Nach bereits einer Woche waren die meisten Läsionen verschwunden. Der Patient blieb solange asymptotisch, solange Tacrolimus verabreicht wurde, ansonsten musste er mit einem Rückfall rechnen.
Nach 3 Jahren zeigten sich die bestehen gebliebenen plaque-artigen Beläge an den

Zungenrändern als sehr kompakt. Eine Biopsie bewies den Verdacht einer Transformation (Becker et al. 2006).
Olivier et al. (2002) beschreiben die unzureichende Effektivität von niedrig dosiertem Tacrolimus, welches in aqua dest. verabreicht wurde.
8 Patienten mit therapieresistentem OLP erhielten Tacrolimus-Mundspülungen mit 0,1 mg/100 ml aqua dest. 4x/Tag über 6 Monate verordnet. Sie konnten zwar einen schnellen und palliativen Erfolg ausmachen, mussten aber auch nach spätestens 12 Monaten bei sämtlichen Patienten einen Rückfall eingestehen (Olivier et al. 2002).
Laeijendecker et al. (2006) fanden heraus, dass topisches Tacrolimus ein besseres initiales therapeutisches Ansprechen induziert, als topisches Triamcinolon-Azetonid (Laeijendecker et al. 2006).
Shichinohe berichtet 2006 über 2 Patienten, denen er 2-mal täglich 0,1% topisches Tacrolimus verabreichte.
Innerhalb einer Woche beobachtete er schnellen Rückgang der Schmerzhaftigkeit. Nach 4-5 Wochen waren bei beiden Patienten dramatische Verbesserungen zu verzeichnen.
6 Monate nach der Therapie im Follow-up konnten weder Nebenwirkungen noch Rückfallerscheinungen ausgemacht werden (Shichinohe et al. 2006).
Stoolper et al. (2003) applizierten einem Patienten, welcher sich resistent gegenüber topischen Steroiden verhielt, 0,1% Tacrolimus, dreimal täglich, über einen Zeitraum von 2 Monaten, mit viermonatigem Follow-up.
Dieser Patient erschien mit diversen Erosionen der Zunge infolge seines vorliegenden OLP-Befalls. Nach Ablauf der Therapiedauer erlangte er eine 50%ige Verbesserung der Symptome und 75% des Allgemeinzustandes. Klinisch betrachtet, konnte eine 90%ige Verbesserung der Symptome und nahezu vollständige Resolution der Erosionen festgestellt werden (Stoolper et al. 2003).
Kaliakatsou et al. (2002) verabreichten 19 Patienten 0,1% Tacrolimussalbe zweimal täglich, über den Zeitraum von 8 Wochen. Nachfolgeuntersuchungen fanden 22 Wochen lang statt.
17 Patienten beendeten die Studie mit dem Ergebnis, dass Tacrolimus eine statistisch belegte Verbesserung der Symptome innerhalb einer Woche nach Therapiebeginn einleitet. Als gängige Nebeneffekte berichten 6 Patienten über lokale Irritationen. 13 Patienten erlebten im Durchschnitt schon nach 4 Wochen nach Therapieende einen Rückfall (Kaliakatsou et al.2002).
Tacrolimus senkt beträchtlich schmerzhafte Symptome, was einer erheblichen Verbesserung entspricht. 73,3% Reduktion der befallenen Läsionen konnten nach 8 Wochen festgestellt werden (Kaliakatsou et al. 2002).
Hodgson et al. 2003 setzten sich mit der Langzeiteffizienz von topisch verabreichtem Tacrolimus auseinander. 50 Patienten erhielten zweimal am Tag 0,1% Tacrolimussalbe für die Dauer von etwa 8 Wochen verordnet. Als Nebenwirkungen traten Brennen und Geschmacksirritationen in Erscheinung.
Nachfolgeuntersuchungen erstreckten sich über 39 Monate. Das Ergebnis offenbarte bei 14% der Patienten eine komplette Resolution der Ulzerationen und Erosionen. 80% konnten eine partielle Reduktion ausmachen, während sich bei den restlichen 6% der Patienten keine Verbesserung einstellte (Hodgson et al. 2003).

Tacrolimus als Therapieansatz

Autor	*Applikation*	*Dosis*	*Dauer*	*Patienten*	*Ergebnisse*
Vente et al. 1999	Salbe	2x/Tag	4 Wochen	6	50% totale Remissionen und 50% partielle Remissionen
Kaliakatsou et al. 2002	Salbe	2x/Tag	8 Wochen	19	73% Reduktion der Läsionen; Rückfälle
Morrison et al. 2002	Salbe	2-3x/Tag	3 Monate	6	Deutliche Verbesserungen der Symptome
Olivier et al. 2002	Mundspülung	4x/Tag	6 Monate	8	7 Patienten verbessert; nach 1 Jahr alle Patienten mit Rückfall
Hodgson et al. 2003	Salbe	2x/Tag	8 Wochen	50	14% totale, 80% partielle und 6% keine Remissionen
Stoolper et al. 2003	topisch	3x/Tag	8 Wochen	1	90% Verbesserung der Erytheme 100% Reduktion der Ulzerationen
Byrd et al. 2004	Umfrage			37	89% Verbesserungen 84% partielle oder totale Remissionen 13% mit Rückfall
Shen und Pedvis-Leftick 2004	Salbe	2x/Tag	9 Monate	1	Deutliche Verbesserung und Reduktion der Symptome
Thomson et al. 2004	topisch	unbekannt	6 Wochen	23	21 Patienten mit Verbesserungen; 6 Patienten blieben nach Therapieende symptomfrei
Becker et al. 2006	Salbe	unbekannt	Einige Wochen	1	Starke Verbesserung; asymptomatisch
Donovan et al. 2006	Salbe	2x/Tag	3 Wochen	1	Symptomfreiheit
Laeijendecker et al. 2006	Salbe	4x/Tag	unbekannt	20	30% komplette, 60% partielle und 10% keine Remissionen; 65% mit Rückfallerscheinungen
Lozada-Nur et al. 2006	In Orabase	3x/Tag	2 Wochen	10	Schnelle Verbesserungen der Anzeichen und Symptome
Shichinohe et al. 2006	topisch	2x/Tag	4-5 Wochen	2	Dramatische Verbesserungen; keine Rückfallerscheinungen

Hennig 2008

2.20.5.1. Tacrolimus in Anwendung erosiven OLP neben Hepatitis C-Virus

In einigen Untersuchungen wird von einer Verbindung zwischen einer chronischen Hepatitis C Infektion und OLP berichtet, obgleich die enge Verbindung von einer Anzahl Faktoren so etwa der Herkunft des Patienten, abhängig ist (Carrozzo 2001).
Die Äthiologie des OLP bleibt unbekannt. Laufende Beweise unterstützen die Rolle der modifizierten zellaktivierten Immunität der Pathogenese des OLP (Sugerman et al. 2002). Aktivierte zytotoxische T-Lymphozyten nehmen eine tragende Rolle bei dieser Erkrankung

ein, indem sie die Apoptosis der basalen Keratinozyten einleiten (Carrozzo 2001).
Die vorliegenden Untersuchungsergebnisse lassen den Schluss zu, dass die Pathogenese und die klinischen Erscheinungsbilder von OLP und HCV-Infektion gegenüber OLP ohne HCV-Infektion abweichen (Mignogna et al. 2000).
OLP mit HCV unterscheidet sich hinsichtlich seiner Verteilung in die 6 morphologischen Untergruppen (Mignogna et al. 2000) voneinander, hat eine Vorliebe für sein örtliches Erscheinen in der Mundhöhle (Carrozzo 2001), betrifft weniger große Bereiche intraoral (Romero et al. 2002) und hat zudem eine höhere Inzidenz zur Progression zu einem squamösen Zellkarzinom (Lozada-Nur und Sroussi 2006).
Die Unterlippe ist viermal häufiger bei OLP-Patienten mit HCV-Infektion involviert, als ohne HCV Infektion (Romero et al. 2002).
Topische Kortikosteroide sollten bei dieser Erkrankung die Medikamente der ersten Wahl sein, obwohl sie nicht immer effektiv Erfolg einbringen.
Mehr als 20 Therapieansätzen, eingeschlossen topischer Cyclosporine, und systemische oder topischer Retinoide, finden in der Literatur Berücksichtigung.
Häufig erleiden die zuerst palliativ erfolgreich behandelten Patienten, in Ermangelung einer Ausheilung, nach Beendigung der Therapie einen Rückfall. Zudem beeinflussen die Nebeneffekte den Alltag.
Der topische makrolide Immunsuppressor Tacrolimus (FK 506), wurde zunehmend und eingehend, in Anwendung bei diversen entzündlichen Dermatosen, eingeschlossen OLP, untersucht (Ruzicka et al. 1999, Nghiem et al. 2002).
Auch der Einsatz topischen Tacrolimus zur Therapie atopischer Dermatitis hat sich in lang- und kurzzeitigen Applikationen bewährt (Ruzicka et al. 1999).
Topisches Tacrolimus beeinflusst weder die Nierenfunktion bei gesunden Erwachsenen (Hodgson et al. 2003), noch bei Patienten mit aktiver HCV-Infektion (Guiglia et al. 2007), was auch bei chronischen Lebererkrankungen die Verabreichung ermöglicht.
Als häufigste Nebeneffekte werden flüchtiges Brennen und Juckreiz am Ort der Applikation genannt. Diese Nebeneffekte sind eher zu tolerieren als die Begleiterscheinungen anderer Therapeutika, inklusive topischer Kortikosteroide. Daher bevorzugen viele Patienten Tacrolimus gegenüber topischen Kortikosteroiden (Guiglia et al. 2007).

2.21. Interferon

Interferon ist ein Protein das eine immunstimulierende, vor allem antivirale und antitumorale Wirkung entfaltet. Es wird im menschlichen Organismus von Leukozyten, Fibroblasten und T-Lymphozyten gebildet.
Interferon als oberflächlich aufgetragenes Gel, das das menschliche Interferon IFN- β (HuIFN-ß) enthält, sowie Interferon Alpha als Creme können zu einer Verbesserung des Zustandes beitragen (Sato et al. 1985).
Eine weitere Studie über IFN- β berichtet über eine hohe therapeutische Effizienz bei OLP. Interessanterweise liegen Bereichte vor, die beschreiben, dass während und nach einer Hepatitis-C-Virustherapie mittels IFN- α Interferon, es zur Ausbildung und Exazerbation von OLP gekommen ist. Gleichwohl konnte systemisch gegebenes IFN-α zur Behandlung des OLP, mit oder ohne HCV Infektion, erfolgreich genutzt werden.
Topisches IFN-α wurde gerne verwendet bei vaginalen Kondylomen, HPV assoziierten vaginalen Warzen, vaginalen Dysplasien und wiederkehrender genitaler Herpes.
In einer Studie von Pedersen wird über 5 Patienten mit mäßigen bis gravierenden Symptomen histologisch belegtem OLP berichtet. Man verabreichte den Patienten IFN-α-2a (Roceron) in

einer Creme mit einer Konzentration von 1200 IU/ml, verteilt in 2 ml Behältnisse und bei -20°C gelagert. Die Creme wurde in individuellen adaptierten Retainer appliziert, für 30 Minuten zweimal am Tag und der Dauer von 4-6 Wochen. Die Patienten wiesen subjektive Erleichterung in allen Fällen binnen weniger Tage auf. Am Ende der Behandlung zeigten sie weitere Verbesserung der Symptome. Die Läsionen hatten stark abgenommen, ohne zurück zu kehren während der 2 monatigen Verlaufskontrolle.
Nebeneffekte waren keine zu verzeichnen (Zakrzewska et al. 2005).
Systemisches IFN-α (3-10 Millionen IU 3x/Woche) kann bei OLP-Patienten mit oder ohne HCV-Infektion hilfreich sein (Doutre et al. 1992).
Trotz dieser Erfolgsrate berichten andere Studien über den negativen Effekt von IFN auf LP-Läsionen (Protzer et al. 1993, Nagao et al. 1996a).

2.21.1. Exazerbation unter Interferon- und Ribavirintherapie für Hepatitis C

Hepatitis C Viren induzieren extrahepatische Manifestationen, wie etwa OLP oder chronische Lebererkrankungen. Die adäquate Therapie aus von der Applikation einzelner Medikamente, wie z.B. Interferon, hin entwickelt sich zu einer Kombination aus IFN und Ribavirin. Diese Kombination führt zu einer totalen Ausrottung des HCV.
Man nimmt an, dass weltweit zirka 170 Millionen Menschen mit dem HCV infiziert sind (Higuchi et al. 2002, Yoshizawa 2002).
HCV ist der häufigste Auslöser von chronischer Hepatitis, Leberzirrhose und hepatozellulärer Karzinome (Ikeda et al. 1993, Niederau et al. 1998).
Darüber hinaus induziert HCV extrahepatische Manifestationen, wie OLP oder chronische Lebererkrankungen (Nagao und Sata 1994b, Pawlotsky et al. 1994).
Es existieren bereits viele Studien, die den Effekt von Interferon auf OLP-Läsionen reflektieren (Misiani et al. 1994, Takikawa et al. 1995, Sardella et al. 1998, Campisi et al. 2004, Gonzalez-Moles et al. 2004).
IFN erzeugt einen biochemischen Erfolg, virale Suppression, einen histologischen Erfolg, einen Rückgang von Fibrose und reduziert die Inzidenz von HCC (hepatozelluläres Karzinom)(McHutchinson et al. 1998).
Es wird berichtet, dass die Therapieeffekte von alleinigem IFN oder zusammen mit Ribavirin, ihren Einsatz bei extrahepatischen Läsionen genauso berechtigt ist, wie bei membranoproliferativer Glomerulonephritis (Johnson et al. 1994), Kryoglobulinämie (Misiani et al. 1994) und porphyria cutanea tarda (Takikawa et al. 1995).
Neben der Verbesserung von OLP-Läsionen infolge der IFN-Therapie, finden sich weitere Abhandlungen über LP Manifestationen ausgelöst durch IFN10-18 und über Verschlimmerung von LP (Protzer et al. 1993, Areias et al. 1996).
In manchen Fällen beobachtet man eine initiale Verschlechterung der Umstände des OLP, die sich dann aber in eine nachhaltige Verbesserung umwandeln. Nagao et al. (2004) berichten über einen Patienten mit erosivem OLP, kutanem LP und Leukoplakie der Stimmbänder, sowie chronischer Hepatitis C Infektion. Sie applizierten initial Interferon-ß (6 Millionen Einheiten/Tag 2 Wochen lang), danach eine Kombination aus Interferon-α-2b (6 Millionen Einheiten/Tag 2 Wochen und 3x/Woche über 14 Wochen) und Ribavirin (400-600 mg/Tag). Die OLP-Läsionen waren nicht schon 7 Wochen nach der Applikation von Steroiden verschlimmert, wohl aber nach 18 Wochen. Daraufhin stoppten sie diese Medikamentenkombination.
Die gestiegenen Aminotransferase-Spiegel sanken wieder auf das normale Niveau während der Therapie, jedoch 7 Wochen nach Unterbrechung verzehnfachten sich die Werte wieder.

5 Monate nach Unterbrechung erschienen die Papeln und 8 Monate nach Unterbrechung waren nur einige Erosionen allmählich verringert. Aminotransferase-Spiegel waren gesenkt, aber die Serum-Hepatitis C-RNA noch nicht verschwunden.
Daher ist Vorsicht geboten, wenn IFN oder Ribavirin einem an chronischer Hepatitis C, mit vorherigem erosiven OLP, leidendem Patienten verabreicht wird (Nagao et al. 2004a).

2.21.2. Exazerbation von OLP unter Interferon-α-2a-Therapie

Interferon-α ist das verbreitetste Therapeutikum für chronische HCV-Infektion. Die durchschnittliche Rate des Langzeitansprechverhaltens liegt bei etwa 20-25%. HCV stellt eine gewichtige Ursache für chronische Lebererkrankungen, die sich bei OLP-Patienten finden lassen, dar. Falls HCV an der Pathogenese von OLP beteiligt ist, bleibt der Mechanismus rein spekulativ bisher. Manche Quellen berichten über Anstiege von bis zu 35%. Aufgrund der zeitlichen Nähe zwischen OLP-Entwicklung und Beginn der IFN-Therapie, kann von einer Exazerbation durch IFN ausgegangen werden. Interferon-α-2a-Therapie ist durchaus in der Lage Autoimmunphänomene zu induzieren, oder mit ihnen vergesellschaftet aufzutreten. Pawlotsky et al. (1994) berichten über eine 5% Prävalenz von OLP bei Patienten mit chronischer HCV-Infektion.
Grundsätzlich sollten sich Patienten mit OLP-Befall in kurzen Intervallen zur Untersuchung vorstellen, wenn sie sich einer Interferon-α-2a-Therapie unterziehen, im Zuge chronischer HCV-Infektionen, da diese Umstände IFN als Therapeutikum eventuell als Kontraindikation erwogen werden müssen (Areias et al. 1996).

Guijarro Guijarro et al. (2001) führten den Fall eines HCV-Patienten vor, welchem IFN- α-2a verschrieben wurde. Diese Medikation sollte für 6 Monate Dauer zugeführt werden.
Ein Monat nach Therapiebeginn erschien der Patient und beklagte schmerzhafte orale Läsionen, die die Nahrungsaufnahme unmöglich werden ließ. Trotz der Beendigung der IFN-Anwendungen blieben die Läsionen bestehen. Die intraorale Befunderhebung diagnostizierte einen erosiven OLP, welcher durch IFN etablierte wurde. Daraufhin wurde dem Patienten 0,1% Triamcinolon-Azetonid in Orabase, dreimal täglich für 4 Wochen, verabreicht. Dies führte zu einer Auflösung der erosiven Läsionen und stoppte die Symptome, obgleich retikuläre Läsionen sichtbar persistierten (Guijarro Guijarro et al. 2001).

2.22. Kortikosteroide

Der Begriff Kortikosteroide umfasst eine Anzahl von 50 in der Nebennierenrinde gebildeten Steroidhormonen und chemisch ähnliche synthetische Stoffe.
Zu den in der Therapie des oralen Lichen planus gebräuchlichen Steroide zählen z.B. Prednisolon, Prednison, Methylprednisolon, Triamcinolon, Betamethason, Clobetasol, Dexamethason, Fluocinolon, Fluocinonid, Fluticason und Hydrokortison.

2.22.1.1. systemisch eingesetzte Kortikosteroide

Systemisch eingesetzte Kortikosteroide stellen meist die effektivste Therapieart bei Patienten mit diffusem erosiven OLP dar, aber leider ist die dazugehörige Literatur auf ausgewählte klinische Testverfahren begrenzt.
Glukokortikoide haben eine antiphlogistische und immunsuppressive Wirkung. Es gibt wesentliche Unterschiede hinsichtlich der Inzidenz der Nebenwirkungen zwischen systemischer und lokaler Verabreichung. Daher ist ein sorgsamer Gebrauch ratsam.
Das genaue klinische Problem muss, belegt durch eine Diagnose, dargelegt sein, die hilfreiche Therapieausrichtung mit den daraus resultierenden Konsequenzen sollte bekannt sein, und die Art und Menge der Dosierung muss überprüfbar und sinnvoll sein.
Eventuelle Nebeneffekte können sein: Candidiasis, Nausea, Resistenzen, Schleimhautatrophie, systemische Absorption und verzögert einsetzende Heilung. Grundsätzlich sollten Steroide bei Kindern im Wachstum vermieden werden, und falls doch benötigt, sollten wechselnde niedrig bis mäßig potente Steroid unter Kontrolle verwendet werden (Savage und McCullogh 2005).
Prednison und Prednisolon wurden eingesetzt um hartnäckigen erosive OLP zu behandeln. Die systemische Gabe von Prednison hilft gut zur Kontrolle von Ulzerierungen und Erythemen, aber es ist nicht besser als eine Behandlung mit oberflächlich angewandten Triamcinolon-Azetoniden allein. Interessanter Weise ist die oberflächliche Anwendung von Kortikosteroiden effizienter als die systemische, oder gar beide gemeinsam.
Systemische Kortikosteroide sind indiziert, wenn topische versagen oder bei Patienten mit mukokutanen Erkrankungen und in hoher Dosierung (1,5-2 mg/kg/täglich). Es kann aber auch bei kurzzeitiger Anwendung zu widrigen Effekten kommen. Ulzerationen werden bei mindestens 33% der OLP-Patienten beobachtet. Es handelt sich um eine idiopathische, entzündliche Erkrankung unbekannter Herkunft, die typischerweise die Schleimhäute der Zunge, Wange, Lippe und Gingiva befällt (Axell und Rundquist 1987).

Topische Kortikosteroide	**systemische Kortikosteroide**
Betamethason-Valerat	Betamethason Minipuls-Therapie
Betamethason-Phosphat	Dexamethason
Clobetasol-Propionat	Methylprednisolon
Fluocinolon	Prednison
Fluocinolon-Azetonid	Triamcinolon-Azetonid
Fluocinonid	
Fluticason-Propionat	
Hydrokortison-Hemisucchinat	
Methylprednisolon	
Mometason-Furoat	
Prednisolon	
Triamcinolon-Azetonid	

Hennig 2008

Carbone et al. (1998) verabreichten unterschiedliche Dosierungen von Prednison, abhängig von Schweregrad und Krankheitstyp, in Form von täglichen Mundspülungen. Unterstützend gaben sie Chlorhexidin 0,12% und Miconazolgel hinzu. Die durchschnittliche Reaktionszeit

betrug 28 Tage. 95% der Patienten zeigten Verbesserungen, wohingegen 71% eine komplette Remission der oralen Anzeichen erfuhren. 48% der Patienten beklagten Nebeneffekte (Carbone et al. 1998).

2.22.1.2. oberflächlich angewandte Kortikosteroide

Oberflächlich angewandte Kortikosteroide werden weitgehend eingesetzt um Schmerzen und Entzündungen zu bekämpfen. Triamcinolon-Azetonid findet sich sowohl in Orabase als auch als Lutschbonbon. Ebenso heilsam erwies sich Triamcinolon als orale Suspension. Dexamethason 0,1 mg/ml in 5 ml 3-4x/Tag je 3 Minuten Dauer wurde als Elixier für schwer zugängliche Mundbereiche verwendet. Inhalante werden zur Applikation im Larynx und Ösophagus genutzt (Xia et al. 2006).
Hydrocortison-Hemisucchinat in wässriger Lösung zeigte sich geringfügig erfolgreich, wohingegen Betamethason-Valerat als Pellet oder Aerosol etwas Effektivität aufwies. Hoch potentes Mundspül-Steroid, wie z.B. Disodium Betamethason-Phosphat oder Clobetasolpropionat kann grundsätzlich beim OLP eingesetzt werden. Dies kann aber zu einer signifikanten systemischen Absorption, bis hin zum Nebennierenversagen führen.
Bei systemischem OLP zeigte Fluticason-Propionat-Spray vor allem bei kurzfristiger Anwendung effizient. Aber nur 10% der Patienten duldet diese Behandlung länger als Wochen. Topische Kortikosteroide in einer adhäsiven Paste, wie z.B. Betamethason-Valerat, Clobetasol, Fluocinolon-Azetonid, Fluocinolon, und Triamcinolon-Azetonid werden hauptsächlich angewendet.
Höher potente FCKW-Steroide können sehr effektiv sein: Fluocinonide 0,05% und Fluocinolon-Azetonid 0,05%. Beide hat man als sehr wirksam erkannt bei schwerwiegendem OLP, bei der andere Medikation versagte. Fluocinolon-Azetonid 0,1% in einer Orabase erwies sich als effektiver gegenüber einem vergleichbaren Triamcinolon-Azetonid 0,1%, ohne ernsthafte Nebeneffekte. Bei Patienten, die 2 Jahre mit Fluocinolon-Azetonid behandelt wurden gab es 77,3% Ausheilung.
Zudem bei 21,4% und 17% der Patienten bei Fluocinolon-Azetonid in Orabase und Fluocinolon-Azetonid in Lösung, Diese Medikament kann auch erfolgreich eingesetzt werden, bei lichenoiden Läsionen, die einhergehen mit systemischen Erkrankungen wie Bluthochdruck, Herzkrankheiten oder Diabetes mellitus ohne ernste Nebeneffekte.
Clobetasol-Propionate in wässriger Lösung, als Salbe oder Orabase-Haftpaste erwies sich auch als erfolgreich zur Behandlung des OLP.
Bei sich verbessernden Läsionen kann Clobetasol effektiver sein als Fluocinonide. Bei Anwendung über 6 Monate half Clobetasol dabei die Erkrankung zu kontrollieren. Bei 65% der Patienten zeigten sich beschwerdefreie Perioden. Bei Anwendung von super-potenten topischen Steroiden kann es zu Nebennierenversagen oder systemischer Absorption kommen infolge einer Behandlung von chronischen Hautstörungen. Nebennierenversagen wurde nicht beobachtet, wenn folgende Stoffe in einer langfristigen oralen Applikation topischer Kortikosteroide zum Einsatz kamen: Fluocinonide 0,05%, Fluo-Azetonide 0,1% und Clobetasol 0,05%. Aleinikov et al. haben in 24 Patienten mit Kortikosteroiden behandelt, welche über Stoffstreifen auf die Mundschleimhaut und mittels adhäsiver Paste auf gingivale Läsionen aufgetragen wurde. Die Salbe enthielt 0,05% Betamethason und verblieb initial 20-30 Minuten, 3x täglich, danach sukzessiv reduzierend auf 1x täglich für 3 Wochen Dauer, auf der affektierten Schleimhaut. 58% der Patienten erfuhren bereits nach 1 Monat der Behandlung deutliche Linderung. 33% allerdings konnten über keine Veränderung oder gar eine Verschlimmerung der Zustände berichten. Bei diesen Beteiligten wurde die Applikation

wiederholt. Nach 1 Jahr waren bei 95% der Patienten alle Symptome unter Kontrolle oder erheblich verbessert, sodass eine weitergehende Therapie unterblieb. Alle bis auf 1 Fall genasen nach wiederholten Anwendungen(Aleinikov et al. 1996).
Der einzige gravierende Nebeneffekt topischer Kortikosteroidtherapie ist pseudomembranöse Candidiasis. Dem kann vorgebeugt werden, mit Miconazolgel oder mit Chlorhexidin-Mundspülung.

2.22.1.3. intraläsionale verabreichte Kortikosteroide

Intraläsionale Injektionen mit Hydrocortison, Dexamethason, Triamcinolon-Azetonide und Methylprednisolon waren sehr schmerzhaft aber nicht effektiv. Zudem traten Schleimhautatrophie und Pigmentierungen in begrenztem Maße auf (Scully et al. 2000, Lodi et al. 2005b). In einzelnen Berichten wird die intraläsionale Injektion von Kortikosteroiden beschrieben oder über Applikation via Trägermedien, wie Stoffstreifen, bei schwergradigen erosiven bukkalen OLP berichtet. Randell und Cohen berichten über einen Patienten mit erosivem OLP, der intraläsionale Injektionen mit 0,25 mg Dexamethason-Sodium-Phosphat in Verbindung mit topischer Triamcinolon-Azetonid in einer lindernden Dentalpaste und systemischer Kortikosteroidtherapie erhielt. Initial wurde dem Patienten 2 mg Dexamethason aus verschiedenen Richtungen der affektierten Bereiche, nach vorheriger Lokalanästhesie, injiziert. Der Patient erschien wöchentlich und die Dosis steigerte sich auf 3 mg beim zweiten Besuch. Bereits jetzt konnte der Heilungsbeginn und Läsionsrückgang vermerkt werden. Beim dritten Besuch stieg die Dosis auf 4 mg und blieb in dieser Höhe bis zum 10. Besuch. Danach wurde die Dosis halbiert. Ab der 5. Woche verschrieben sie 0,1% Betamethason-Valerat-Salbe zur oberflächlichen Anwendung und bedeckten diese Lage mit einer Auflage aus Kenalog in Orabase. Bei allen seinen 12 Besuchen konnte jedes Mal eine Verbesserung nachgewiesen werden. Nach Injektionsaussetzung waren alle betroffenen Bereiche klinisch kontrollierbar. Die Therapie wurde fortgesetzt mit Valison-Salbe 3x/Tag, unter dem Kenalog-Verband, und regelmäßige Kontrollen auferlegt. 4 Monate nach Therapieende waren die Läsionen komplett ausgeheilt. Als Nebenerscheinungen beschrieben sie Schleimhautatrophie und Injektionsschmerzen. Intraläsionale Injektionen gestatten lokale Applikationen von Steroiden um die Nebeneffekte zu minimieren und eröffnen die Möglichkeit höherer effektiver örtlicher Dosierungen. Die Suspension muss relativ unlöslich sein, um nicht zu schnell zu verlaufen, um dann einen systemischen Effekt und keine lokale Linderung zu erzielen (Randell und Cohen 1974). Ferguson berichtet über 5 Patienten mit persistierenden Ulzerationen der Mundschleimhaut, welche resistent gegenüber vorhergehenden Therapieversuchen erschienen. Eine wässrige Suspension die Methylprednisolon-Azetat 40 mg/ml enthielt wurde hergestellt und 0,5-1,0 ml submukös 1 cm von der Läsion entfernt injiziert. Schon nach 48 Stunden machte sich eine Verbesserung bemerkbar; und bei 4 Patienten heilten die Läsionen innerhalb einer Woche. 1 Patient erhielt eine weitere Injektion von 0,5 ml nach einer Woche und auch hier heilten die Ulzerationen innerhalb der folgenden Woche. Die Häufigkeit solcher Injektionen sollte sorgsam gewählt werden, da sie eine erhebliche systemische Dosis Kortikosteroide enthält (Ferguson 1977).

2.22.1.4. Zusammenfassung anwendbarer Kortikosteroide

Steroide haben keinen Einfluss auf hyperkeratotische Läsionen, während die atrophische und

erosive Variante auf lokale oder systemische Steroidverabreichung mit einem Schnellen Rückgang der Symptome reagiert (Greenspan et al. 1978). Wenn Wiederaufflammen beobachtet wird, dann zumeist nach Beendigung der Therapie (Andreasen 1968). Intra- und subläsionale Injektionen ziehen einen nachhaltigeren und schnelleren Effekt nach sich, als lokale Applikation (Sleeper 1967, Zegarelli 1980). Auch wenn die Pathophysiologie von OLP nicht eindeutig geklärt ist, vermitteln Erkenntnisse, dass eine Kombination aus Typ III und IV Hypersensibilitätsreaktion in den Läsionen stattfindet, um auf ein lokales Antigen zu reagieren. In Ermangelung der Wirkung bei chronischeren Typen von Läsionen, scheinen die antiphlogistischen Möglichkeiten das Wesentliche darzustellen. Durch die Unterdrückung der Entzündung wird die Gewebezerstörung verlangsamt und ein Minimum von Antigenen freigesetzt. Hierbei unterbrechen Steroide den tückischen Kreislauf (Pedersen und Klausen 1984).
Systemische Kortikosteroide sollten für akute Auswüchse oder multiple oder weit verbreitete Läsionen reserviert werden. Mit Rückfällen muss nach Therapierückzug gerechnet werden (Lear und English 1996).
Topische Anwendungen können gebraucht werden zusammen mit systemischen Kortikosteroiden um systemische Nebeneffekte zu reduzieren oder als alleinige Medikation bei Therapiebeginn initial eingesetzt, oder zur Fortführung und Kontrolle bestehender verbesserter Umstände (Silverman et al. 1991). Glukokortikosteroide können die Morbidität der Patienten senken und ein sehr hilfreiches Mittel für den Therapeuten darstellen, zur Bekämpfung oraler Schleimhauterkrankungen.

Die topische Applikation von Kortikosteroiden stellt in Form von Salben, Gelen, oder in einer Orabase-Haftpaste die gebräuchlichsten Applikationsvarianten dar.
Ursprünglich standen relativ milde Präparate zur Verfügung, z.B., Hydrokortison, gefolgt vom etwas potenteren Triamcinolon. Diese Triamcinolon (Kenacort(R))wirkt positiv auf ulzerierende Läsionen (Zegarelli et al. 1969).
Betamethason, ein stärker wirksames Präparat, erschloss weit effektivere Ergebnisse. Dies belegen verschiedene kontrollierte Arbeiten (Cawson 1968, Tyldesley und Harding 1977, Greenspan et al. 1978).
Aktuell werden superpotente Fluorkortikoide in Anwendung gebracht. Verschiedene Abhandlungen verweisen auf positive Resultate in der Therapie des erosiven OLP mit Fluocinonid-Gel oder -Adhäsivpasten (Silverman et al. 1991).
Thongprasom et al. 1992, belegen erfolgreiche Ergebnisse von Fluocinoniden gegenüber Triamcinolon und stützen so diese These.
Allerdings konnten weder Adhäsivpasten noch Gele sich in den Vordergrund stellen, bezüglich therapeutischer Effizienz (Buser et al. 2001). Folglich erscheinen Fluocinonide als Therapievorschlag der ersten Wahl bei diagnostisch eindeutig bewiesenem erosiven OLP. Als Dosisvorschlag sollte 0,05% Fluocinonid-Gel (Lidex(R)), 1,5 g pro Tag während 3 Wochen verabreicht werden (Plemmons et al. 1990).
Auch bei topischer Applikation sollten regelmäßige Nachkontrollen erfolgen, da die Gefahr einer sekundären Candidiasis besteht (Vincent et al. 1990).
Clobetasol stellt das stärkste topisch verwendbare Kortikosteroid dar. Lozada-Nur und Huang (1991) verwendeten 0,025% Clobetasol-Propionat bei erosivem OLP. Die Ergebnisse waren besser als im Vergleich jene des Fluocinonid (Lozada-Nur et al. 1994).
Trotz ermutigender Ergebnisse konnte nicht bei allen Patienten Symptomfreiheit oder Ausheilung der Läsionen erreicht werden, da die Reaktionen auf topische Gabe von Kortikoiden sehr unterschiedlich ausfällt. Ursachen dafür können mangelnde Patientenmitarbeit, fehlendes Vermögen der Applikation überall in der Mundhöhle und die Schwierigkeit, dass das gewählte Präparat lange genug Kontakt zu den befallenen Arealen hat

(Buser et al. 2001).

Intraläsionale Injektionen stellen eine Alternative zur Verfügung, in Fällen des Versagens topischer Verabreichungen von Kortikoiden.
Vincent et al. (1990) injizierten 10-20 mg Triamcinolon-Azetonid in einer 2 % Lidocainlösung bei nicht heilenden Ulzerationen infolge topischer oder systemischer Gabe von Kortikoiden. Dennoch besteht dauerhaft die Gefahr, bei vielzähligen Injektionen, einer systemischen Komplikation. Hierbei ist das Eintreten einer sekundären Candidiasis, sowie einer Gewebeatrophie hervor zu heben (Buser et al. 2001)

Systemische Applikationen sollten für schwerwiegende OLP-Fälle, oder akute Exazerbationen reserviert bleiben, da ungewollte Nebenwirkungen bereits nach 2-wöchiger Gabe feststellbar sind (gastrointestinale Störungen, Polyurie, Insomnie, labile Gemütslage, Hochdruck).
Zudem konnten mehrere Berichte keinen bedeutsamen Unterschied zwischen systemischer und topischer Wirksamkeit belegen (Vincent et al. 1990, Silverman et al. 1991).
Angeratene Dosierungen betragen 30-60 mg Prednison täglich, für 2-3 Wochen (Eisen 1993).

2.22.2. Betamethason

Malhotra et al. verglichen 2007 Betamethason als Minipulstherapie mit Triamcinolon-Azetonidpaste 0,1%. Sie verabreichten 25 Patienten 5 mg Betamethason an 2 aufeinander folgenden Tagen pro Woche. In der anderen Gruppe, mit 24 Patienten wurde dreimal täglich Triamcinolon-Azetonid aufgetragen. Beide Durchgänge fanden 3 Monate statt. Danach erfolgte schrittweise ein Abbau der Dosierung in den nächsten 3 Monaten. Es schloss sich ein 3 monatiges Follow-up an.
23 der 25 Patienten der ersten Gruppe beendeten die Studie. Hierbei erzielten 68% gute bis sehr gute Reaktionen nach insgesamt 6 Monaten Therapie. Symptomfreiheit konnte bei 52% erreicht werden. 56% erfuhren milde Nebenwirkungen (Brennen) und 39% klagten über Rezidive.
23 der 24 Patienten der zweiten Gruppe beendeten die Studie mit 66% guten bis sehr guten Reaktionen im gleichen Zeitrahmen. Symptomfreiheit wurde bei 50% erreicht, Nebenwirkungen traten bei 25% in Erscheinung und die Rückfallquote lag bei 22%.
Als Fazit konnte geschlossen werden, dass Betamethason die klinischen Anzeichen der Patienten verbessert. Im Vergleich zu Triamcinolon ist der Erfolg ähnlich, setzt aber eher ein, v.a. bei erosiven Fällen.
Beide Medikamente stellen eine Alternative als Monotherapie dar, oder dienen in Phasen akuter Exazerbation der schnellen Linderung (Malhotra et al. 2007).
Auch Al-Mutairi et al. (2005) beschrieben einen Fall eines Patienten mit akutem generalisiertem Lichen planus, inklusive des Mitbefalls der Mundhöhle.
Die Vorbehandlung mit topischen Steroiden, Linderungsmitteln und Antihistaminika erwies sich als wirkungslos.
Daraufhin verabreichte man dem Patienten auf oralem Weg 10 Tabletten á 0,5 mg Betamethason als Einzeldosis, einzunehmen nach dem Frühstück, an jeweils 2 aufeinander folgenden Tagen.
Triamcinolon in Orabase wurde dreimal täglich auf die oralen Läsionen, und Mometason-Furoat-Creme 1 %, vermischt mit weißem Petrolatum, zweimal pro Tag auf die kutanen Läsionen aufgetragen. Der Juckreiz verschwand umgehend, die Erosionen trockneten innerhalb von 3 Wochen ab und neue Läsionen entstanden nicht.

Nach 8 Wochen wurde 0,5% Betamethason nur noch alle 2 Wochen verabreicht, für weitere 10 Wochen. Danach waren sämtliche Läsionen abgeheilt, jedoch eine braune Hyperpigmentation hinterlassend. Innerhalb der folgenden 6 Monate des Follow-up, wurden keine Rückfälle sichtbar. Ebenso traten keinerlei nennenswerten Nebenwirkungen auf (Al-Mutairi et al. 2005).
Aleinikov et al. (1996) behandelten 24 Patienten mit symptomatischem OLP. Auf die Schleimhautläsionen wurde 0,05% Betamethason auf Stoffstreifen aufgebracht, für 20-30 Minuten, jeweils dreimal täglich, für insgesamt 21 Tage. Auf die Gingivaläsionen wurde Kenalog (Triamcinolon-Azetonid) in Orabase dreimal pro Tag für 10 Tage appliziert.
Nach 6 Monaten hatten 66% der Patienten deutliche Linderungen ihrer Symptome beobachtet, oder die Ausweitung der Beschwerden unter Kontrolle. 13% der Patienten zeigten keine Veränderungen, während noch 21% unter Verschlechterungen litten.
Nach 1 Jahr konnten 96% der Patienten ihre Symptome kontrollieren, oder erfuhren Verbesserungen, was die Fortsetzung jedweder Therapie unnötig werden lies. 4% der Patienten klagten weiterhin über bestehende Läsionen (Aleinikov et al. 1996).

Betamethason als Therapieansatz

Autor	***Applikation***	***Dosis***	***Dauer***	***Patienten***	***Ergebnisse***
Cawson 1968	topisch	4x/Tag	1-12 Monate	30	66,7% deutliche Verbesserungen
Cawson 1968	Pellets	4x/Tag	2-52 Wochen	30	66,7% deutliche Verbesserungen oder Ausheilung; 18,3% partielle Verbesserungen, 15% ohne Reaktionen
Tyldesley und Harding 1977	Spray	4x/Tag	2 Monate	23	73% gute bis mäßige Verbesserungen
Tyldesley und Harding 1977	Aerosol	4x/Tag	8 Wochen	12	75% symptomfrei; 25% ohne Reaktionen
Greenspan et al. 1978	Aerosol	400µg/Tag	8 Wochen	9	8 Patienten mit guten bis mäßigen Verbesserungen
Greenspan et al. 1978	Pellets	400µg/Tag	8 Wochen	10	90% gute bis mäßige Verbesserungen
Aleinikov et al. 1996	Stoffstreifen	Initial 3x/Tag, danach 1x/Tag	3 Wochen	24	Nach 1 Jahr 95% Symptome unter Kontrolle deutliche Verbesserungen
Hegarty et al. 2002	Mundspülung	4x/Tag	6 Wochen	24	symptomfrei
McGrath et al. 2003	Mundspülung	4x/Tag	6 Wochen	48	Deutliche Verbesserungen
Al-Mutairi et al. 2005	Tabletten	5 mg an 2 Tagen pro Woche	10 Wochen	1	symptomfrei

Autor	*Applikation*	*Dosis*	*Dauer*	*Patienten*	*Ergebnisse*
Malhotra et al. 2007	Tabletten	5 mg an 2 Tagen pro Woche	6 Monate	25	68% gute bis sehr gute Reaktionen 52% symptomfrei 39% Rückfälle

Hennig 2008

2.22.2.1. Betamethason-Phosphat

Betamethason Phosphat wurde in einer Studie von McGrath et al. (2003) bei 48 Patienten mit erosivem und ulzerativem OLP verwendet. Jedem Patienten wurde Betamethason Phosphat (0,5 mg Tablette aufgelöst in 10 ml Wasser, die entstandene Lösung 3 Minuten im Mund gehalten und dann ausgespuckt) als Mundspülung viermal pro Tag für 6 Wochen Dauer verabreicht. 4 Patienten wurden von der Studie zurückgezogen. 22 Patienten zeigten klinische Anzeichen von Linderung. 26 Probanden beobachteten eine gesunkene Schmerzhaftigkeit. Viele der Patienten berichteten, dass sie eine Verbesserung durch den Gebrauch topischen Betamethason Phosphats bezüglich der Verbesserung des Schweregrades der Läsionen beobachten konnten (McGrath et al. 2003).

2.22.2.2. Betamethason-Valerat

Betamethason Valerat ist ein Hydrokortisonderivat, welches zur Senkung der Entzündungen durch Unterdrückung der Migration der polymorphonuklearen Leukozyten und Steigerung der kapillären Permeabilität verabreicht werden kann.
Betamethason-17-Valerat ist ein synthetisches Kortikosteroid mit weit höherem antiphlogistischem Effekt als Kortison (Cawson 1968).
Betamethason beeinflusst die Produktion von Lymphokinen und inhibiert die Langerhans` Zellen (Sugerman und Porter 2007).
Es wird verwendet, um milde bis mäßige Formen des OLP zu therapieren.
Nach Applikation sollte 30 Minuten auf Speisen und Getränke verzichtet werden.
Oberflächlich aufgetragen kann es dünn als Salbe 0,1% oder Creme 0,1% verabreicht werden. Zudem ist auch der Gebrauch von Spray oder Applikation über Medikamententräger beschrieben. Die Anwendung bewirkt eine Reduktion der Läsionen und verbessert die orale Befindlichkeit. Es kann allerdings zu Ausdünnung der Schleimhaut, Brennen, Kandida-Superinfektion, perioraler Dermatitis und Cushing Syndrom kommen.
Die Anwendungsdauer beträgt die benötigte Zeit, um schmerzhafte Exazerbationen des OLP zu kontrollieren (Huber 2004).
Die topische Aktivität von Betamethason Valerat ist höher als die von Hydrokortison oder Triamcinolon-Azetonid einzuordnen, was die Möglichkeit eröffnet, das wirksamste topische Steroid in der Therapie oraler Läsionen darzustellen. Aufgrund der Tatsache, dass bei Applikation in der Mundhöhle die systemische Aktivität relativ niedrig ist, kann es in gezielten Dosierungen verabreicht werden, ohne die adrenale Funktion zu beeinträchtigen (Greenspan et al. 1978).
Pellets halten das Medikament für einige Minuten an den affektierten Arealen des Mundes und erhöhen somit die Einwirkdauer. Jedoch ist es für manche Patienten schwierig alle

Bereiche der Mundhöhle zu erreichen, daher wird auf Aerosole zurückgegriffen.
Bereits 1968 berichtete Cawson, dass Betamethason Valerat Pellets eine zufrieden stellende Heilung bei der Mehrzahl der Läsionen binnen eines Monats erzielen kann (Cawson 1968). Greenspan et al. (1978) vergleichen Betamethason Valerat als Spray mit Fingerapplikation bei 19 Patienten mit symptomatischem OLP.
Sie verabreichten 400 µg täglich für 4 Wochen. Die Patienten setzten diese aktive Behandlung 1 Monat fort.
Sämtliche Patienten erfuhren gute bis hervorragende Verbesserungen mit diesem Therapieansatz. Nur 2 Patienten reagierten nicht auf die Therapie und 2 weitere erlebten einen Rückfall nach Absenkung der Dosierung. 3 Patienten klagten über pseudomembranöse Candidiasis 4-6 Wochen nach Therapiebeginn. Diese Patienten verwendeten Aerosole. Mittels Nystatin konnten diese Probleme beseitigt werden (Greenspan et al. 1978).

2.22.3. Clobetasol-Propionat

Clobetasol-Propionat stellt ein hoch potentes Analogikum zu Prednisolon mit einem höheren Grad glukokortikoider Aktivität und einem geringen Grad mineralokortikoidaler Aktivität dar.
Seine Wirkung induziert die Produktion von Phospholipase-A2 Inhibitoren, welche die Kontrolle über die Biosynthese der entzündlichen Mediatoren, wie Prostaglandine und Leukotriene innehaben. Die Entzündungen werden gesenkt und Vasokonstriktion forciert. Es findet Anwendung bei mäßigen bis gravierenden Formen des OLP.
Clobetasol-Propionat wird oberflächlich in einer dünnen Lage als 0,05% Creme, 0,05% Gel oder 0,05% Salbe nach den Mahlzeiten oder vor der Nachtruhe appliziert. Von Essen und Trinken ist 30 Minuten lang abzusehen. Die Therapie wird solange beibehalten, bis die schmerzhaften Ausweitungen des OLP kontrollierbar sind und eine Verbesserung der oralen Befindlichkeit und Reduktion der Läsionen merklich werden.
Als Nebenwirkungen erscheinen: Ausdünnung der Schleimhaut, Brennen, Kandida-Superinfektion, perioraler Dermatitis und Cushing Syndrom (Huber 2004).
LoMuzio et al. (2005) haben topische Clobetasol-Propionatsalbe, Clobetasol-Propionat in Orabase und als Gebisspaste in Anwendung gebracht. 54 Patienten wurden in je 3 Gruppen á 18 Personen aufgeteilt und erhielten die unterschiedlichen Präparate.
Gruppe 1 erhielt Clobetasol-Propionatsalbe 0.05% direkt auf die Läsionen 3x/Tag,
Gruppe 2 erhielt Clobetasol-Propionat 0,05% als Gebisspaste 2x/Tag und
Gruppe 3 erhielt Clobetasol-Propionat 0,05% in Orabase 2x/Tag.
Alle Patienten berichten über Remission der Symptome. Dabei wurde die topische Applikation von Clobetasol-Propionat 0,05% als Gebisspaste als effektive Medikation für symptomatischen bullös-erosiven OLP und/oder ulzerierende Läsionen hervorgehoben (LoMuzio et al. 2005).
In einer Studie von Roed-Petersen und Roed-Petersen (1992) kam Clobetasol-Propionatsalbe 0,05% (Dermovat) zum Einsatz bei der atrophischen und erosiven Variante des OLP.
Als Ergebnis zeigte sich eine Heilung mit Streifung, bei allen Läsionen, welche atrophisch oder minder erosiv eingestuft wurden. Die schwereren Läsionen wiesen nur eine Verbesserung auf, blieben zudem persistent (Roed-Petersen und Roed-Petersen 1992).
Conrotto et al. (2006) verwendeten in ihrer Studie eine Kombination aus 0,025% Clobetasol-Propionatsalbe in Hydroxyethylzellulosegel, 0,12% Chlorhexidin-Mundspülung und Miconazolgel für die Dauer von 2 Monaten. Als Referenzmedikation setzten sie 1,5% Cyclosporin in Hydroxyethylzellulosegel, 0,12% Chlorhexidin-Mundspülung und

Miconazolgel ein.
Um oropharyngeale Candidosen, infolge der Steroidanwendungen, vorzubeugen, wurde das Miconazolgel 1x/Tag verordnet. Chlorhexidin-Mundspülung erfolgte 3x/Tag und sowohl Clobetasol, als auch Cyclosporin wurde 2x/Tag appliziert. Dabei legten sie Wert auf Fingerapplikation auf die abgetrockneten OLP-Läsionen.

Clobetasol	**Veränderungen**	**Cyclosporin**
47%	Komplette Remission der atrophen/erosiven Läsion	12%
95%	Symptomatische Verbesserung	85%
42%	Komplette Remission der Symptome	20%
3	Patienten mit Verdauungsstörungen	1
2	Patienten mit Hautausschlag	0
1	Patienten mit Parotisschwellung	0
0,35 €	Kosten pro Anwendung täglich	1,82 €
1 mg	Dosierung pro Tag im Durchschnitt	26 mg
95%	Verbesserung der klinischen Befindlichkeit	65%
33%	Stabil nach 2 Monaten	77%

Hennig 2008

Cyclosporin wirkt durch Unterdrückung der Interferon-γ-Produktion durch aktivierte T-Lymphozyten und durch Interferon-γ induzierte Überausschüttung des interzellulären Adhäsions-Molekül-1 (ICAM-1) und des HLA-DR Antigen der Keratinozyten. Die Immunsuppression kann wegen der Förderung einer Virämie bei HCV-Patienten riskant sein. Cyclosporin ist in der Lage, auch unabhängig von seiner immunsuppressiven Funktion, HCV in kultivierten Leberzellen zu unterdrücken. Dieses Potenzial macht Cyclosporin eher als Clobetasol für HCV-Patienten sinnvoller, zur Therapie von OLP.
Zusammenfassend zeigt 1,5% Cyclosporin in Hydroxyethylzellulosegel die gleiche klinische Wirkung, hat aber weniger negative Begleiterscheinungen und ist länger wirksam als 0,025% Clobetasol-Propionat in Hydroxyethylzellulosegel, kostet aber das 5-fache.
Ergo sollte Clobetasol Mittel der ersten Wahl sein bei atrophischem oder erosivem OLP.

Cyclosporin kann aber auch eine mögliche Alternative darstellen (Conrotto et al. 2006).
Campisi et al. (2004) vergleichen in einer Studie lipid-geladene Mikrosphären 0,025% Clobetasol-17-Propionat mit lipophiler Salbe in hydrophiler Phase 0,025 Clobetasol-17-Propionat als topische Therapie bei atrophisch/erosivem OLP.
Dabei zeigen sich beide Medikationsansätze in Bezug auf klinisches Erscheinungsbild, klinische Auflösung und Patientenmitarbeit sehr ähnlich.
Der wesentliche Vorteil mikrosphärischen 0,025% Clobetasol-17-Propionats liegt in der besseren Reduzierung der Schmerzsymptomatik (Campisi et al. 2004).
Gonzalez-Moles et al. (2003) haben zur Therapie schwergradiger erosiver Gingivaläsionen eine Kombination von 0,05% Clobetasol-Propionat und 100.000 IU/cc Nystatin in Orabase in topischer Anwendung berichtet.
33 Patienten wurden 48 Wochen mit dieser Medikation behandelt. Sie konnten keine negativen Nebenwirkungen aufgrund der Therapie feststellen.

Schmerzen und Ulzerationen waren bei nahezu 100% der Patienten verschwunden.
94% berichten über die vollständige Genesung der täglichen Beschwerden und 21% über Besserungen der Atrophie.
Folglich halten die Autoren diesen Medikamentencocktail für eine zweckmäßige Therapieform bei jenen Gingivadefekten (Gonzalez-Moles et al. 2003).
In einer weiteren Studie haben Gonzalez-Moles et al. (2002) 30 Patienten mit 0,05% Clobetasol-Propionat in wässriger Lösung als Mundspülung bei schwergradigen oralen Läsionen verwendet.
Nach 48 wöchiger Therapie waren bei 28 Patienten die Ulzerationen und Schmerzen verschwunden. 27 Patienten konnten ihren gewohnten Alltag wieder aufnehmen. Bei 28 Patienten war der Atrophierückgang gut oder besser. Nur 2 Patienten reagierten nicht auf diese Therapie.
Leichte Nebeneffekte wurden durch Senkung der Dosis wieder normalisiert.
Auch hier ergibt das Ergebnis eine Empfehlung für Clobetasol-Propionat Mundspülungen (Gonzalez-Moles et al. 2002).
Carbone et al. bestätigten 1997 die Effektivität einer Kombination topischer Kortikosteroide mit topischen antimikrobiellen Medikamenten für die Therapie atrophisch-erosiver Varianten des OLP.
Sie verwendeten Clobetasol-Propionat in einem 4% Hydroxy-Zellulosegel.
Dies musste zweimal täglich während der ersten 4 Monate und einmal täglich während der nächsten 2 Monate angewendet werden.
Um die Candidiasis Infektion einzudämmen, wurde zusätzlich 0,12% Chlorhexidin, 3x/Tag als Mundspülung, und Miconazolgel einmal täglich, während der gesamten Behandlungsphase angewendet.
20 Patienten durchliefen die 6 Monate der Therapie und weitere 6 Monate der Nachfolgeuntersuchungen.
Dabei erfuhren sämtliche der 20 Patienten eine Verbesserung, derweil 75% eine vollständige Remission der oralen Beschwerden verzeichnen konnten.
Candidiasis tauchte in keinem Fall auf. 6 Monate nach Therapieende waren 65% der Patienten stabil in ihren Umständen (Carbone et al. 1997).
Wiederum Carbone et al. (2003) vergleichen in einem Versuch mit 49 Patienten Clobetasol plus ein Antimykotikum mit initialer Prednison-Applikation und nachfolgender Clobetasol plus Antimykotikum.
In der ersten Gruppe wurde 26 Patienten initial 50 mg/Tag Prednison verabreicht. Danach folgte 0,05% Clobetasol-Salbe in adhäsivem Medium anfangs 2-mal täglich, später einmal täglich für 6 Monate.
Zusätzlich nahmen die Patienten einmal täglich Miconazolgel und 0,12% Chlorhexidin-Spülungen zu sich.
In der anderen Gruppe mit 23 Patienten wurde gleich zweimal täglich 0,05% Clobetasol plus Antimykotikum für die ersten 4 Monate und dann einmal täglich für die restlichen beiden Monate appliziert.
Nach 6 Monaten ergab sich in der Gruppe mit Prednison-Applikation bei 68,2% eine komplette Remission der Beschwerden. 22,7% erfuhren eine teilweise Erleichterung und bei 9,1% der Patienten war keine Veränderung auszumachen.
In der Vergleichsgruppe waren 69,6% vollständig genesen, 26,0% teilweise, während 4,4% ohne Reaktion blieben.
In beiden Gruppen wurden ähnliche Erkenntnisse hinsichtlich der Symptome festgestellt. Auch in Nachfolgeuntersuchungen von 1-4 Jahren zeigten sich kaum Unterschiede.
Die Nebeneffekte der ersten Gruppe betrafen etwa ein Drittel der Patienten (Hypertension, Wasserretention und epigastrische Beschwerden), indes kein Patient der zweiten Gruppe über

solche Erscheinungen klagte.
Als Fazit kommen die Autoren zu der Folgerung, dass eine topische Therapie einfacher und kosteneffektiver erscheint, als eine Mischtherapie mit systemischen und topischen Kortikosteroiden in Reihenfolge (Carbone et al. 2003).
In einer Studie von Sardella et al. (1998) wurde 5% Mesalazin mit 0,05% Clobetasol verglichen. 14 Patienten erhielten zweimal täglich Clobetasol-Propionat 0,05% für die Dauer von 4 Wochen.
Es traten keine nennenswerten Nebenerscheinungen auf.
Dabei erfuhren 78,5% komplette oder teilweise Remissionen der Symptome und 21,5% reagierten nicht auf das Präparat.
Für 5% Mesalazin wurden ähnliche Ergebnisse erzielt.
Es fanden sich also keine bemerkenswerten Unterschiede zwischen beiden Medikamenten hinsichtlich ihrer Effizienz einerseits und ihren Nebenwirkungen andererseits (Sardella et al. 1998).
Auch bei verschiedenen oralen vesikulo-erosiven Krankheiten konnte 0,05% Clobetasol-Propionatsalbe in Orabase oder auch 0,05% Fluocinonid-Salbe in Orabase einen heilsamen Erfolg verbuchen.
Lozada-Nur et al. (1994) berichten über 55 Patienten, welche am 1, 7., 14, 21. und 28. Tag hinsichtlich ihrer Schmerzsymptomatik, Erytheme, Atrophie und Lokalisation der Läsionen bewertet wurden.
Beide Therapieansätze zeigten kurative Wirkung bezüglich der Beschwerden und der oralen Anzeichen, wobei Clobetasol-Propionat schneller die Schmerzen, innerhalb von 7 Tagen, eindämmte, als Fluocinonid.
Allerdings wurden geringgradige Nebenwirkungen bemerkt. Candidiasis wurde bei 24% der Patienten zum Ende der Therapie beobachtet. Ein Antifungium könnte bevor die Steroidbehandlung einsetzt, verabreicht werden (Lozada-Nur et al. 1994).
Clobetasol-Propionatsalbe in einer adhäsiven Paste fand in einer weiteren Studie von Lozada-Nur et al. Berücksichtigung.
Sie verwendeten Temovate, 2-3x/Tag, ein hochpotentes topisches Kortikosteroid, zur Bekämpfung chronischer oraler vesikulo-erosiver Erkrankungen, bei 24 Patienten.
63% erfuhren eine komplette Remission der Anzeichen und Beschwerden, 30% zeigten hervorragendes Ansprechverhalten auf die Anzeichen und komplette Remission der Symptome und 7% wiesen keine Reaktion auf.
Paramedikationen wurden während und vor der Therapie ausgesetzt.
Auch hier beobachteten sie flüchtige Nebenwirkungen, wie Candidiasis bei 12,5%, Stomatopyrosis bei 8,3%, sowie Hypogeusie bei 4,2% der Patienten.
Folglich gilt Clobetasol-Propionatsalbe in einer adhäsiven Orabase als effektives topisches Steroidalternative für andere, weniger potente, topische und systemische Medikamente bei hartnäckigen oralen vesikulo-erosiven Krankheiten (Lozada-Nur et al. 1991).
Lozada-Nur et al. (1991) verwendeten 0,025% Clobetasol-Propionatsalbe in Orabase für die Therapie chronischer oraler vesikuloerosiver Krankheiten (OVEK) bei 24 Patienten mit persistierenden Fällen.
Beteiligt waren 9 OLP-Patienten, 1 Patient mit benignem Schleimhautpemphigoid, 3 mit Pemphigus vulgaris, 7 mit aphthöser Stomatitis und 4 mit chronischem oralem Erythema multiforme.
Sie verabreichten die Medikation 2-3-mal täglich über einen Zeitraum von 2-4 Wochen. Nebenwirkungen traten nur minder und reversibel in Erscheinung (Candidiasis, Stomatopyrose und Hypogeusie).
Nachfolgeuntersuchungen erfolgten über weitere 6 Monate. 15 Patienten erfuhren kompletten Rückgang der Anzeichen und Symptome, 7 Patienten erfuhren keinen Rückgang der

Symptome, wohl aber eine exzellente Verbesserung der Anzeichen und 2 Patienten verzeichneten keinerlei Veränderungen (Lozada-Nur et al. 1991).
Gonzalez-Moles et al. (2002) behandelten 25 OLP-Patienten 0,05% Clobetasol-Propionat in wässriger Lösung zusammen mit 100.000 IU/cc Nystatin als Mundspülung. 100 ml dieser Kombination wurden 3-mal täglich für 5 Minuten verabreicht. Die Therapiedauer betrug 48 Wochen.
Bereits nach 6 Wochen wiesen mehr als 85% der Patienten eine deutliche Verbesserung der Schmerzen und Ulzerationen.
Zudem konnten sie ihren gewohnten Alltag wieder uneingeschränkt aufnehmen. Nach vollendeten 48 Wochen kehrten dann 90% zum Alltag zurück und über 93% erfuhren eine komplette Resolution von Schmerzen und Ulzerationen.
Als Nebenwirkungen präsentierten sich vereinzelte Fälle von Mondgesicht oder Hirsutismus (Gonzalez-Moles et al. 2002).
Carbone et al. haben 1999 Clobetasol-Propionatsalbe 0,05% plus Miconazolgel und 0,12% Chlorhexidinspülung in einer Vergleichsstudie mit 0,05% Fluocinonid-Salbe plus Miconazolgel und 0,12% Chlorhexidinspülung, sowie einem Placebopräparat plus Miconazolgel in Relation gestellt.
Nach 6 monatiger Verabreichung wurde festgestellt, dass keine Fälle von oropharyngealer Candidiasis aufgetreten waren. Die 25 Clobetasol-Patienten vermerkten zu 100% eine Verbesserung ihrer Umstände und 75% eine komplette Resolution der Läsionen.
Bei der Fluocinonid-Therapie kamen noch 90% zu einer merklichen Verbesserung der Umstände und 25% erfuhren die komplette Resolution.
Allerdings konnte kein Placebo-Patient eine komplette Resolution bestätigen und lediglich 20% der Patienten berichteten über eine merkliche Verbesserung. Nach einem Jahr Nachfolgeuntersuchungen waren noch 65% der Clobetasol-Patienten und 55% der Fluocinonid-Patienten stabil.
Carbone et al. (1999) kommen zu der Aussage, dass Clobetasol OLP in den meisten Fällen kontrollieren kann, ohne dabei signifikante adrenale Suppression oder andere Nebenerscheinungen auszulösen.
Darüber hinaus stellt sich der Gebrauch von Miconazolgel und Chlorhexidin-Spülungen als sinnvolle und sichere Prophylaxe gegenüber oropharyngealer Candidiasis dar (Carbone et al. 1999).
Guiglia et al. (2007) stellten die Bedeutung der optimierten Mundhygiene neben einer medikamentösen Therapie heraus.
Sie regten den Gebrauch einer weichborstigen Zahnbürste unter Verwendung der modifizierten Basstechnik an. Unterstützend sollte Zahnseide verwendet werden. Um Schwachstellen der Zahnputztechnik lokal sichtbar zu machen, sollten Erythrocin-Kautabletten suboptimal gereinigte Zahnbereiche anfärben.
Diese technischen Hilfsmittel wurden, kombiniert mit einer Clobetasol-Propionatsalbe, auf die affektierte Gingiva aufgetragen, zur Verfügung gestellt.
Die Patienten erzielten eine deutliche Verbesserung des gingivalen Gesundheitszustands, und nahmen somit positiven Einfluss auf die symptomatischen Phasen des OLP.
Die zeitlichen Abstände der Exazerbationen wurden ausgedehnt und die Heftigkeit gesenkt.
Zudem trug die intraorale Verbesserung zum Wohlbefinden der Patienten bei und unterstrichen die psychologische Bedeutsamkeit im Verlauf der Erkrankung (Guiglia et al. 2007).

Clobetasol als Therapieansatz

Autor	*Applikation*	*Dosis*	*Dauer*	*Patienten*	*Ergebnisse*
Lozada-Nur et al. 1991	topisch	unbekannt	9 Wochen	17	56% komplette, 22% teilweise und 22% keine Remissionen
Roed-Petersen und Roed-Petersen 1992	In DuodermR-Dressing	unbekannt	unbekannt	8	Verbesserungen
Carbone et al. 1997	In Hydroxy-zellulosegel	Initial 2x/Tag, danach 1x/Tag	4 Monate, danach 2 Monate	20	75% totale Remissionen oraler Anzeichen; deutliche Verbesserungen
Sardella et al. 1998	topisch	2x/Tag	4 Wochen	14	57% total, 21,5% partiell und 21,5% nicht symptomfrei
Carbone et al. 1999	In Salbe	2x/Tag für 4 Monate, 1x/Tag für 2 Monate	6 Monate	25	75% komplette Remissionen; 100% Verbesserungen
LoMuzio et al. 2001	In Salbe	3x/Tag	unbekannt	8	Deutliche Verbesserungen
LoMuzio et al. 2001	In adhäsiver Paste	2x/Tag	unbekannt	8	Deutliche Verbesserungen
LoMuzio et al. 2001	In Orabase	2x/Tag	unbekannt	8	Deutliche Verbesserungen
Gonzalez-Moles et al. 2002	In wässriger Lösung	unbekannt	48 Wochen	30	Deutliche Verbesserungen
Gonzalez-Moles et al. 2002	Mundspülung	3x/Tag	48 Wochen	25	93% komplette Remissionen
Gonzalez-Moles et al. 2003	In Orabase	unbekannt	48 Wochen	33	Deutliche Verbesserungen
Campisi et al. 2004	In Mikrosphären	unbekannt	unbekannt	17	Verbesserungen
Conrotto et al. 2005	Finger-applikation	2x/Tag	2 Monate	19	50% komplette, 50% partielle Remissionen

Hennig 2008

2.22.4. Dexamethason

Dexamethason ist ein in über 150 weltweit verbreiteten Produkten auftretendes Kortikosteroid und Antiphlogistikum.
Es findet Verwendung bei milden bis mäßigen OLP-Fällen.
Spülungen über 2 Minuten wird 30 Minuten vor den Mahlzeiten oder vor Bettruhe angeraten. Huber erwartet eine verbesserte orale Befindlichkeit mit Reduktion der Läsionen. Die Therapie mit Dexamethason soll solange fortgeführt werden, bis die schmerzhafte Ausbreitung des OLP unter Kontrolle ist.

Nebeneffekte können sein: Ausdünnung der Schleimhaut, Brennen, Kandida-Superinfektion, perioraler Dermatitis und Cushing Syndrom (Huber 2004).
Lozada-Nur und Miranda raten dazu, Dexamethason als Mundspülung zur Fortsetzung einer Therapie einzusetzen: 1 Teelöffel 3-4x/Tag für 3 Minuten im Mund behalten und dann ausspucken (Lozada-Nur und Miranda 1997).

2.22.4.1. Dexamethasoneinfluss auf Zytokine

Rhodus et al. (2006) berichten über 13 OLP-Patienten, die 6 Wochen lang 5 ml 0,1% Dexamethason-Mundspülungen für 3 Minuten durchgeführt haben.
Obwohl die Äthiologie und der Wirkungsmechanismus der OLP-Pathogenese noch nicht vollständig aufgeklärt sind, haben verschiedene Beweisführungen gezeigt, dass ein komplexes Zytokinennetzwerk, vor allem die Aktivierung und Ausschüttung von NF-kB und seinen verbundenen Zytokinen eine gewichtige Rolle spielt, in Hinblick auf Exazerbation und Fortführung von OLP (Sugerman et al. 2002).
Daher ist die Aufschlüsselung von NF-kB und der Zytokine bei vorliegendem OLP aussagekräftig genug, um die Krankheitsaktivität und Therapieauswirkungen darzustellen (Rhodus et al. 2006).
Die NF-kB abhängigen Zytokine (TNF-α-1, Interleukin 1- α, Interleukin 6 und Interleukin 8), weisen einen erhöhten Spiegel bei vorliegendem OLP-Befall im Speichelserum auf.
Die Veränderung der Zytokine reflektiere zudem den Trend zur malignen Transformation von OLP (Rhodus et al. 2006).
Als Ergebnis der Dexamethasontherapie waren TNF-α-1, Interleukin 1- α, Interleukin 6 und Interleukin 8 im Speichel ebenso gesunken, wie die subjektiven Beschwerden der Patienten. Demzufolge können NF-kB abhängige Zytokinen Auskunft über das therapeutische Ansprechverhalten bei OLP geben (Rhodus et al. 2006).

2.22.5. Fluocinolon-Azetonid

Fluocinolon inhibiert die Zellproliferation und wirkt immunsuppressiv und antiphlogistisch (Sugerman und Porter 2007).
Fluocinolon-Azetonid 0,1% als Lösung oder in Orabase war Medikation in einem Bericht von Thongprasom et al. (2003).
Sie verglichen den Effekt der verschiedenen Formen des topisch applizierten Steroids. Fluocinolon-Azetonid 0,1% als Lösung erzielte nach 2 jähriger Therapie bei 21,4% der Patienten eine komplette Remission. Fluocinolon-Azetonid 0,1% in Orabase verhalf 77,3% und eine Kombination aus beiden Steroiddarreichungsformen noch 17% der Beteiligten zur kompletten Remission.
Allerdings fand man bei allen Patienten eine therapiebedingte, orale Candidiasis vor, zu deren Bekämpfung Miconazolgel angeraten wird.
Zusammenfassend wird eingeräumt, dass beide Medikamente als Medikationsansätze in einer Langzeittherapie die Beschwerden mildern können (Thongprasom et al. 2003).
Buajeeb et al. (2000) vergleichen die Wirksamkeit von Fluocinolon-Azetonidgel 0,1% und Fluocinolon-Azetonid 0,1% in Orabase miteinander. Sie applizieren die Medikation auf abgetrocknete Läsionen 4x/Tag und bewerten die Läsionen nach 14 und 28 Tagen der Therapie. Sämtliche Patienten berichten über eine deutliche Verbesserung der Beschwerden.

Auch hier kommen die Autoren zum Schluss, dass sowohl Fluocinolon-Azetonid 0,1% in Orabase, als auch Fluocinolon-Azetonidgel 0,1% eine sichere und effektive Wahlmöglichkeit darstellen (Buajeeb et al. 2000).
Thongprasom et al. (1992) haben die Effektivität von Fluocinolon-Azetonid 0,1% in Orabase zu Triamcinolon-Azetonid 0,1% in Orabase in Relation gestellt.
Nach 4 wöchiger Behandlung traten deutliche Unterschiede auf. Während bei 68% der Patienten, welche Fluocinolon-Azetonid 0,1% in Orabase erhielten, die Läsionen merklich besser wurden, waren es bei Triamcinolon-Azetonid 0,1% in Orabase nur 42%. Nach halbjähriger Untersuchung zeigten sich keine Unterschiede hinsichtlich Blutdruck, Plasmakortison oder Anzahl freier Lymphozyten nach der Therapie mit Fluocinolon-Azetonid 0,1% in Orabase.
Allerdings war in allen Fällen der Rückgang der Eosinophilen zu vermerken.
Akute pseudomembranöse Candidiasis trat bei einigen Patienten während der Medikation auf, konnte aber mittels Antifungiden kuriert werden.
In Nachfolgeuntersuchungen erwiesen sich nach einem Jahr lediglich 2 Patienten, die Fluocinolon-Azetonid verabreicht bekamen, als völlig auskuriert. Die verbleibenden Patienten mussten Rückfälle hinnehmen.
Dieses zeigt die Eignung von Fluocinolon-Azetonid 0,1% in Orabase als wirksamen initialen Therapieansatz bei schwerwiegenden OLP-Fällen. Weiterhin handelt es sich um eine effektive, sichere, praktische und preiswerte Therapieform, welche zudem ohne nennenswerte Nebeneffekte imponiert (Thongprasom et al. 1992).
Thongprasom et al. untersuchten 2006 das Auftreten von TNF-α unter 0,1% Fluocinolon-Azetonid-Therapie.
18 Patienten wurde 3-mal täglich 0,1% Fluocinolon-Azetonid über 4 Wochen verabreicht. Dabei zeigten 89% die Anwesenheit von TNF-α .Der größte Anteil fand sich in den mononuklearen Zellen wieder. In 56% der Fälle wurden auch in Keratinozyten TNF-α gefunden. Die Präsenz von TNF-α vor Beginn der Fluocinolon-Azetonid-Therapie war statistisch höher als nach Therapieende oder in gesunder Schleimhaut. Darüber hinaus war die Anzahl mononuklearer Zellen nach Therapie mit Fluocinolon-Azetonid niedriger als davor.
Folglich kann TNF-α mit der Immunopathogenese von OLP in aussagekräftige Relation gestellt werden. Zusätzlich besitzt 0,1% Fluocinolon-Azetonid einen reduzierenden Effekt auf die TNF-α-Ausschüttung (Thongprasom et al. 2006).

Fluocinolon als Therapieansatz

Autor	***Applikation***	***Dosis***	***Dauer***	***Patienten***	***Ergebnisse***
Thongprasom et al. 1992	In Orabase	unbekannt	4 Wochen	19	68% der Patienten mit deutlichen Verbesserungen
Buajeeb et al. 2000	Gel	4x/Tag	4 Wochen	24	Deutliche Verbesserungen
Buajeeb et al. 2000	In Orabase	4x/Tag	4 Wochen	24	Deutliche Verbesserungen
Thongprasom et al. 2003	Lösung	unbekannt	2 Jahre	28	77,3% komplette Remissionen
Thongprasom et al. 2003	In Orabase	unbekannt	2 Jahre	22	21,4% komplette Remissionen
Thongprasom et al. 2003	Lösung und Orabase	unbekannt	2 Jahre	47	17% komplette Remissionen

Hennig 2008

2.22.6. Fluocinonid-Azetonid

Fluocinonid ist ein Fluocinolon-Azetonid-Derivat. Es sollte bei milder bis mäßiger Form des OLP eingesetzt werden.
Huber (2004) empfiehlt eine dünne Schicht 0,05% Creme, 0,05% Salbe oder 0,05% Gel direkt auf die Läsionen zu applizieren und danach 30 Minuten bis zur nächsten Mahlzeit abzuwarten. Die Dauer der Anwendungen erfolgt bis die schmerzhaften Exazerbationen des OLP beseitigt sind und eine orale Verbesserung mit Rückgang der Läsionen eingetreten ist.
Es kann im Laufe der Therapie zu Ausdünnung der Schleimhaut, Brennen, Kandida-Superinfektion, perioraler Dermatitis und Cushing-Syndrom kommen (Huber 2004).
Patienten, welche 0.05% Fluocinonid-Gel direkt auf die Gingiva oder bukkale Mucosa appliziert bekamen, in Fällen erosiven OLPs, wurden von Plemons et al. (1990) untersucht. Dabei wurde das Fluocinonid-Gel 500mg 3x/Tag aufgetragen. Messungen gaben Aufschluss über den Steroidlevel im Serum oder Urin, welche zu Beginn der Therapie, am 3.Tag und am 21.Tag genommen wurden.
Keiner der Patienten wies Steroidspuren während der Therapie auf. Als Fazit konnte festgestellt erden, dass oberflächliche Applikationen von Fluocinonid-Gel auf Gingiva oder bukkaler Mucosa keine adrenale Ausschüttung nach sich zieht (Plemons et al. 1990).
Silverman et al. (1991) verabreichten 214 Patienten eine tägliche Dosis von 0,05% Fluocinonid-Salbe in Orabase, welche sie 5-10x pro Tag aufragen sollten. Alternativ wurden ihnen 2-3 Tabletten á 20 mg Prednison verordnet.
Diese Medikation galt für 2 Wochen. Danach wurde entweder Prednison plus Fluocinonid fortgesetzt, oder falls die Läsionen und Beschwerden gravierender waren, 40-60 mg Prednison plus 50-100 mg Azathioprin für 14 Tage verabreicht.
Als Ergebnis konnten alle Patienten zumindest von einer 50% Verbesserung berichten, ohne dabei unter nennenswerten Nebenwirkungen leiden zu müssen. 26 Patienten waren danach von ihren Beschwerden komplett befreit, 127 Patienten erfuhren eine akzeptable Verbesserung und 59 Patienten wollten ihren OLP nicht weiter therapieren lassen (Silverman et al. 1991).
Fluocinonid-Gel in Verbindung mit Chlorhexidin und Miconazolgel wurde von Carbone et al. (1996) in einer Langzeituntersuchung zur Therapie des OLP eingesetzt.
30 Patienten mit atrophisch-erosiven oder symptomatischen Unterarten des OLP und mit relativen Kontraindikationen für eine Kortikosteroidtherapie (z.B., Leberschäden, Diabetes, Osteoporose und Bluthochdruck), erhielten Fluocinonid 0,025% (Topsyn) in 4% Zellulose-Gel verabreicht.
Diese Medikation wurde 3x/Tag über 2 Monate und im Anschluß 2x/Tag über weitere 2 Monate und schlussendlich 1x/Tag über noch 2 Monate dargeboten.
Antimykotische Unterstützung fand die Therapie durch Chlorhexidin 0,12% (Plakout) 3x/Tag als Mundspülung und Miconazolgel 1x/Tag (Micotef). Beides während der gesamten 6 Monate Therapiedauer.
Magen- und Speiseröhrenstörungen, Mundschleimhautbluten und Juckreiz zeigten sich als Nebenwirkungen.
Bei 90% der Patienten konnte eine subjektive Verbesserung der oralen Läsionen und der Symptome festgestellt werden. 6 Monate nach Therapieende zeigten sich die Umstände der positiv reagierenden Patienten stabil. Daraus kann gefolgert werden, dass Fluocinonid-Gel in Verbindung mit Miconazolgel und Chlorhexidin seine Berechtigung findet, schwierige OLP-Fälle und Steroid resistente oder Steroid kontraindizierte Patienten auf sichere und effektive Weise zu behandeln.
Zudem beweisen die stabilen Umstände auch nach Therapieende, dass gezielter Steroideinsatz

sinnvoller erscheint, als stetige Applikationen (Carbone et al. 1996).
Voute et al. (1993) bestätigen den sinnvollen Gebrauch von 0,025% Fluocinonid in einer adhäsiven Basispaste bei OLP.
20% der Patienten erfuhren eine komplette Remission und 60% zeigten wenigstens gutes oder teilweises Ansprechen auf die topische Anwendung. Widrige Nebenwirkungen waren nicht zu verzeichnen.
Auch hier werten die Autoren eine topische Applikation als sichere und effektive Möglichkeit um die Anzeichen und Beschwerden des symptomatischen OLP zu reduzieren (Voute et al. 1993).
In einer Studie von Lozada und Silverman wird 0,05% Fluocinonid in adhäsiver Basispaste angewendet. Die Hälfte der Behandelten erfuhr eine komplette Entfernung der Anzeichen des vesikulo-erosiven OLP, die andere Hälfte zumindest eine teilweise Verbesserung der Umstände. Nebeneffekte blieben aus.
Die Patienten wurden zwischen 3-35 Monate überprüft und hierbei blieb das Ansprechverhalten konstant (Lozada und Silverman 1980).

Fluocinonid als Therapieansatz

Autor	***Applikation***	***Dosis***	***Dauer***	***Patienten***	***Ergebnisse***
Lozada und Silverman 1980	In adhäsiver Basispaste	variabel	3-35 Monate	89	42 Patienten mit kompletten und 47 Patienten mit partiellen Remissionen
Plemons et al. 1990	Gel	3x/Tag	3 Wochen	10	Keine adrenale Suppression
Silverman et al. 1991	Orabase	5-10x/Tag/2 Wochen, danach entweder Prednison + Fluocinonid oder Prednison + Azathioprin	4 Wochen	214	Alle Patienten mit >50% Verbesserungen; 26 Patienten symptomfrei; 127 Patienten mit guten Verbesserungen ; 59 Patienten brachen die Therapie ab
Vouté et al. 1993	Salbe	6x/Tag	9 Wochen	20	80% komplette Remissionen und 20% keine Reaktionen
Carbone et al. 1996	Gel	3x/Tag/3 Monate, danach 3x/Tag/2 Monate. Danach 1x/Tag/2 Monate	7 Monate	20	18 Patienten mit deutlichen Verbesserungen; 12 Patienten nach 6 Monaten noch stabil
Carbone et al. 1999	Salbe	3x/Tag/3 Monate, danach 3x/Tag/2 Monate. Danach 1x/Tag/2 Monate	6 Monate	24	90% mit deutlichen Verbesserungen; 25% komplette Remissionen; 55% nach 1 Jahr noch stabil

Hennig 2008

2.22.7. Fluticason-Propionat

Fluticason-Propionat-Spray und Betamethason-Sodium-Phosphat Mundspülung wurden 6 Wochen lang verabreicht. Hegarty et al. (2002) haben 48 Patienten mit symptomatischem

OLP 4x/Tag 0,5 Gramm Betamethason-Sodium-Phosphat Mundspülung und 2x/Tag 0,05 Gramm Fluticason-Propionat-Spray behandelt.
Beide Medikationen führten zu einer signifikanten Schmerzreduktionen und Verbesserung der Lebensqualität, ohne dass es wesentliche Unterschiede zwischen beiden Kortikosteroiden hinsichtlich ihrer Effektivität gegeben hätte. Beide verkleinerten die Läsionsoberfläche, wobei Fluticason-Propionat-Spray reduzierender war.
Während Betamethason keine Nebenwirkungen auftreten lies, konnte bei Fluticason Nausea, Mundtrockenheit und Geschmacksirritationen bemerkt werden.
Als Fazit kann festgehalten werden, dass beide Medikationen in der kurzzeitigen Anwendung bei symptomatischem OLP wirksam sind.
Als bequemer zu applizieren befanden die Patienten die Sprayform (Hegarty et al. 2002).

2.22.8. Hydrokortison-Hemisucchinat

Hydrokortison als wässrige Mundspülung wurde 1998 von Holbrook et al. (1998) verwendet.
Sie behandelten 102 Patienten (54 mit OLP, 33 mit aphthösen Ulzerationen und 16 mit anderen Schleimhautschädigungen) 2 Wochen lang mit 0,3% Hydrokortison-Mundspülung. Jeder Patient erhielt 3-mal täglich 10 ml dieser Lösung, die er dann 1-2 Minuten im Mund behalten sollte und danach auszuspucken hatte.
48% der OLP-Patienten verspürten nach 14 Tagen eine deutliche Verbesserung oder Heilung ihrer Läsionen, Erosionen und einen klaren Rückgang der Ulzerationen. Den anderen Patienten erging es vergleichbar (Holbrook et al. 1998).

2.22.9. Methylprednisolon

1977 unternahm Ferguson den Versuch, 5 Patienten mit persistierenden Ulzerationen der oralen Mukosa, OLP begründet, zudem resistent gegenüber topischen Steroiden, mit Depotsteroiden zu behandeln.
Er verordnete eine wässrige Suspension mit 40 mg/ml Methylprednisolon-Azetat zum Spülen, plus 0,5-1 ml submuköser Injektion. Nach 48 Stunden stellten sich erste Verbesserungen ein.
Bei 4 der 5 Patienten heilten die Läsionen innerhalb einer Woche aus. Der letzte Patient erhielt eine zweite Injektion von 0,5 ml nach einer Woche. Auch hier heilten die Ulzerationen innerhalb einer Woche aus (Ferguson 1977).

2.22.10. Mometason-Furoat

2004 starteten Aguirre et al. einen Versuch mit einer Mometason-Furoat-Mikroemulsion-Mundspülung 0,1%. Insgesamt 49 Patienten mit ulzerativ-erosiven OLP-Läsionen nahmen teil. Diese mussten dreimal täglich, über einen Zeitraum von 30 Tagen, den Mund spülen.
Es traten keine nennenswerten Nebenwirkungen auf. Die Patienten registrierten einen Rückgang der Schmerzhaftigkeit, der Erythemoberflächenausdehnung und der Ulzerationen (Aguirre et al. 2004).

2.22.10. Prednisolon

Prednisolon senkt die Entzündungen durch Unterdrücken der Migration polymorphonuklearen Leukozyten und durch Reduzierung der Kapillarpermeabilität (Sugerman und Porter 2007).
Kellett und (1990) Ead haben in einer Studie über 38 Patienten Prednisolon als Kurzzeit-Medikament verabreicht.
Dabei erhielt die eine Hälfte der Patienten 10 Tage lang 30 mg/Tag und die andere Hälfte ein Placebo. Die Prednisolon-Gruppe benötigte 18 Wochen, um OLP verdrängt zu haben, die Placebo-Gruppe insgesamt 29 Wochen.
Minimale Nebeneffekt wurden beobachtet: Herzbrennen und Euphorie.
Kurzzeitige Gabe von mäßig hohen und konstanten Dosen oralen Prednisolons ist eine sichere und effektive Variante, um milde bis moderate OLP-Fälle zu therapieren (Kellett und Ead 1990).

2.22.11. Prednison

Prednison ist ein orales Kortikosteroid, das entzündungshemmend wirkt. Es unterdrückt die Migration polymorphonuklearer Leukozyten und beeinflusst die kapilläre Permeabilität. Zudem unterdrückt es durch Einflussnahme auf das lymphatische System das Immunsystem. Prednison wird verabreicht, zur systemischen Behandlung akuter Exazerbationen mäßiger bis schwergradiger OLP-Fälle.
Die Verabreichung erfolgt in Tablettenform, peroral 40 bis 80 mg als Einzeldosis 7 Tage lang. Längsten falls wird Prednison 10 Tage lang verabreicht und soll das orale Befinden verbessern und die Läsionen auflösen (Huber 2004).
Da OLP in seiner erosiven Variante höchst symptomatisch sein kann, wird gerne Prednison von einigen Therapeuten in einer Dosierung zwischen 20 bis 80 mg/Tag für die Dauer von 4-6 Wochen angeraten (Lozada-Nur und Miranda 1997, Xia et al. 2005).
Bei niedrigerer Dosierung kann es zu Rückfällen kommen. Auch Mundspülungen mit Prednison sind bereits mehrfach verabreicht und deren Erfolg dargelegt worden (Lozada-Nur und Miranda 1997).
Silverman et al. (1985) haben Prednison bei oralen entzündlichen ulzerativen Erkrankungen und den resultierenden Nebenwirkungen bei 55 Patienten angewendet. Die Patienten erhielten täglich 10-50 µg Prednison. Die Patienten wurden in zwei Gruppen aufgeteilt: mehr als 2 Wochen Therapie oder weniger als 2 Wochen Therapie.
49 Patienten (89%) verzeichneten lindernde Wirkung. 4 der 6 Patienten ohne Reaktion waren in der Gruppe mit weniger als 2 Wochen Therapie.
Die Dauer der Prednisongabe belegt eine höhere Korrelation zu den Nebenwirkungen als die Menge des Medikaments.
55% der Patienten mussten Nebenwirkungen hinnehmen (Hyperglykämie, gastrointestinale Störungen, peptische Ulzerationen und Insomnie).
Dennoch können kurzzeitige Applikationen mit einer effektiven Dosis die Nebenwirkungen einschränken. Da die meisten Nebenerscheinungen efflorierten wenn Prednison länger als 2 Wochen verabreicht wurde, wurden erhöhte Dosierungen dargeboten, um die Applikationsdauer zu verkürzen und lindernde Effizienz zu erreichen (Silverman et al. 1985a).
Carbone et al. (1998) verabreichten unterschiedliche Dosierungen von Prednison, abhängig

von Schweregrad und Krankheitstyp, in Form von täglichen Mundspülungen. Unterstützend gaben sie Chlorhexidin 0,12% und Miconazolgel hinzu. Die durchschnittliche Reaktionszeit betrug 28 Tage. 95% der Patienten zeigten Verbesserungen, wohingegen 71% eine komplette Remission der oralen Anzeichen erfuhren. 48% der Patienten beklagten Nebeneffekte (Carbone et al. 1998).

2.22.12. Triamcinolon-Azetonid

Triamcinolon-Azetonid in 0,1% Salbe, viermal täglich, wurde von Laeijendecker et al. (2006) an 20 Patienten verabreicht. Während der Therapiedauer traten temporäres Brennen und Stechen auf. Bei 2 Patienten blieben die Beschwerden komplett erhalten, 7 Patienten erfuhren teilweise, und 11 Patienten gar keine Remissionen. 3-9 Wochen nach Therapieende bildeten sich bei 7 Patienten Rezidive (Laeijendecker et al. 2006).
Yoke et al. (2006) haben Triamcinolon-Azetonid 0,1% in Orabase bei 71 Patienten dreimal täglich über 8 Wochen Dauer verabreicht.
Die Nachfolgeuntersuchungen wurden 1 Jahr lang vollzogen. Während der Therapie wurden ein mildes Brennen bei Verabreichung und gastrointestinale Störungen bemerkbar.
Am Ende der Therapie waren nur marginale Verbesserungen der Anzeichen und Symptome zu verzeichnen (Yoke et al. 2006).
Lopez-Lopez et al. (1995) haben Triamcinolon-Azetonid in 0,1% wässriger Lösung 8 Wochen lang verabreicht. Dabei erzielten sie bis zu 60% Verbesserungen der Symptome ((Lopez - Lopez et al. 1995)).
2006 wendeten Gonzalez-Garcia et al. Triamcinolon-Azetonid in 0,3% wässriger Lösung bei 29 Patienten an. Sie verabreichten dies für die Dauer von 6 Monaten.
Während der Gabe beklagte kein Patient irgendwelche nennenswerten Begleiterscheinungen. Jedoch erfuhren 83% der Patienten komplette Remissionen, 14% teilweise und nur 3% gar keine Remissionen. Bei 10% der Patienten musste eine Pilzinfektion festgestellt werden (Gonzalez-Garcia et al. 2006).
Im selben Jahr steigerten Gonzalez-Garcia et al. die Dosierung des Triamcinolon-Azetonid auf 0,5% in wässriger Lösung. Die 6 Patienten wurden auch 6 Monate lang therapeutisch versorgt. Ebenfalls konnten auch sie keine nennenswerten Begleiteffekte beklagen.
Allerdings erfuhren auch nur 2 Patienten teilweise Remissionen, während die restlichen 4 Patienten über komplette Remissionen klagten. Zudem erkrankte 1 Patient an einer Pilzinfektion (Gonzalez-Garcia et al. 2006).
1992 waren es Thongprasom et al., die 19 Patienten 0,1% Triamcinolon-Azetonid, viermal täglich, für 4 Wochen Dauer zuführten.
Die Follow-ups erstreckten sich über 1 Jahr. Auch hier trat eine Pilzinfektion auf, jedoch konnten 7 Patienten als kuriert befunden werden (Thongprasom et al. 1992).
Bereits 1967 hat Sleeper die intra- und subläsionale Injektionstherapie mit 0,5 bis 0,7ml Triamcinolon-Azetonid einmal täglich, über 2 Wochen Dauer, bei 7 Patienten vollzogen.
Es wurden keine Nebeneffekte berichtet. Nach 3 Tagen kam es zu 45-50% Rückbildungen mit Schmerzreduzierung. In 3 Fällen konnten die Patienten eine komplette Resolution binnen 2 Wochen feststellen. Die übrigen 4 Patienten behielten zwar ca. 10-14% Restläsionen, waren aber von den Beschwerden befreit (Sleeper 1967).
Xia et al. (2006) griffen die Verfahrensweise der intraläsionalen Injektionen mit Triamcinolon-Azetonid auf.
Sie injizierten einmal täglich 0,5 ml über 1-2 Wochen bei 45 Patienten. Wiederum traten keine erwähnenswerten Nebenerscheinungen auf. 89% erfuhren die komplette Resolution der

Erythema, 84% die komplette Resolution der Ulzerationen und 76% die komplette Resolution der Läsionsfläche (Xia et al. 2006).
Triamcinolon-Azetonid kann also zu Remissionen führen, mitunter treten leichte Nebenwirkungen, wie Pilzbefall auf. Es erscheint aber ergiebiger zu sein, Triamcinolon-Azetonid zu injizieren, anstatt lokal zu applizieren.

Triamcinolon-Azetonid als Therapieansatz

Autor	***Applikation***	***Dosis***	***Dauer***	***Patienten***	***Ergebnisse***
Sleeper 1967	Injektionen	0,5-0,7 ml/Tag	einmalig	7	Deutliche Verbesserungen
Thongprasom et al. 1992	unbekannt	4x/Tag	4 Wochen	19	42% kuriert
Lopez-Lopez et al. 1995	in wässriger Lösung	unbekannt	8 Wochen	unbekannt	60% Verbesserungen
González-García et al. 2006	in wässriger Lösung	unbekannt	6 Monate	29	83% komplette, 14% partielle und 3% ohne Remissionen
González-García et al. 2006	in wässriger Lösung	unbekannt	6 Monate	6	4 Patienten mit kompletten und 2 Patienten mit partiellen Remissionen
Laeijendecker et al. 2006	Salbe	4x/Tag	unbekannt	20	10% mit totalen, 35% mit partiellen und 55% ohne Remissionen
Xia et al. 2006	Injektionen	0,5 ml/Tag	1-2 Wochen	45	Totale Resolution: 89% der Erytheme; 84% der Ulzerationen und 76% der Läsionen
Yoke et al. 2006	in Orabase	3x/Tag	8 Wochen	71	Marginale Verbesserungen
Gorouhi et al. 2007	Paste	4x/Tag	2 Monate	20	Deutliche Verbesserungen
Malhotra et al. 2007	Paste	3x/Tag/ 3 Monate, danach sukzessive Abbau/3 Monate	6 Monate	24	66% gute bis sehr gute Reaktionen; 50% symptomfrei; 22% Rückfälle
Thongprasom et al. 2007	in Orabase	3x/Tag	8 Wochen	7	50% totale und 50% partielle Remissionen

Hennig 2008

2.23. Retinoide

Seit den Anfängen der Retinoidtherapie für die Behandlung von OLP, sind weitere Studien darüber nachgefolgt (Ebner et al. 1973, Günther 1973).
Retinoide besitzen antiphlogistische Eigenschaften, sie stimulieren die Makrophagenaktivität und reduzieren das CD4-Lymphozyteninfiltrat und steigern die Anzahl der Makrophagen innerhalb der OLP-Läsionen, um auf diese Weise den Heilungsprozess zu beschleunigen (Baudet-Pommel 1991).
Trotz dessen, dass der Beweis für einen signifikanten Vitaminmangel bei OLP aussteht, werden Multivitaminzusätze verabreicht und belegen deren lindernde Wirkung bei oralen Läsionen (Camisa und Allen 1986).
Kovesi und Banoczy behandelten 184 Patienten mit Vitamin-A (50.000 IU) zusammen mit einem Vitamin-B- Präparat für die Dauer von 5 Tagen. 76% der Patienten vermerkten teilweise oder totale Reaktion (Kovesi und Banoczy 1973).
Mit Retinoiden konnten bisher bei Vitamin-A Gabe auf asymptomatische weiße Läsionen erzielen. Ebenso wurden mittels 0,1% Tretinoin-Gel zufrieden stellende Resultate erreicht, wenn auch mitunter mit irritativen Empfindungen und Brennen nebst posttherapeutischen Rückfällen gerechnet werden muss (McCreary und McCartan 1999, Cardozo Pereira et al. 2004).
Weiße Striae konnten per topischer Retinoide zurückgedrängt werden. Dieser Effekt hielt allerdings nur kurzzeitig an (Sciubba 2007).
Einige Studien beschäftigen sich mit der Effektivität von Etretinat bei vorliegendem OLP (Stuttgen 1975, Hersle et al. 1982, Sloberg et al. 1983, Ferguson et al. 1984, Baudet-Pommel 1991, Eisen 1994). Leider überwogen die Nebeneffekte (Lebertoxizität, Teratogenität, Rezidivtendenz, Cheilitis) deutlich die heilsame Wirkung (Lozada-Nur und Miranda 1997, Lodi et al. 2005).
Vor allem die hohe Rückfallquote lässt diesen Therapieansatz fraglich erscheinen, da OLP langzeitige Therapien verlangt und deren Nebenwirkungen Retinoide in Frage stellen (Lozada-Nur und Miranda 1997).
Topische Gabe von 0,1% Vitamin A vertrieb schnell die weißen Läsionen des OLP, welche aber nach 2-5 Wochen der Unterbrechung wieder kamen. Isotretinoin-Gel 0,1% und Tretinoinsalbe haben signifikant zu einer Verbesserung geführt.
Lediglich anfängliches Brennen wurde beobachtet direkt nach Applikation. Zudem hat nach angewandter Behandlung mit topischem Tretinoin ein histologischer Test ergeben, dass die Keratinisierung zurückgehen kann oder völlig verschwindet (Eisen 1993).
Topische Fenretinide haben sich auch als hilfreich erwiesen. Es konnte ein vollständiger Rückzug der Symptome ohne lokale Mukositis beobachtet werden, wenn auch geringfügige Nebeneffekte auftraten. 0,1% Fluocinolon-Azetonid in Orabase war effektiver als 0,05% retinoidales Säure-Gel. Arotenoide sind Vitamin-A Derivate und sehr nützlich bei LP, wenn auch weniger effektiv bei OLP (McCreary und McCartan 1999, Cardozo Pereira et al. 2004).
Systemische Etretinate wurden erfolgreich eingesetzt beim schwerwiegenden OLP. Aber nach Absetzen der Therapie erfolgte üblicherweise ein Rückfall. Schuppli kam zu der Erkenntnis, dass Etretinat den überzeugendsten Effekt bei erosiven OLP-Läsionen hervorruft (Schuppli 1978). Hersle et al. (1982) verwendeten 75 mg/Tag über 2 Monate: 93% der Behandelten zeigten eine totale oder teilweise Reaktion, aber alle entwickelten Nebenwirkungen (Cheilitis, Konjunktivitis, Hauttrockenheit, Juckreiz, Haarausfall und Kopfschmerzen), was darin gipfelte, dass 26% die Therapie beendeten (Hersle et al. 1982).
Die Abbrecherrate sank nach Anpassung der Startdosierung von 1,0 auf 0,6 mg/kg für 2 Monate, gefolgt von Weiterführung mit 0,3 mg/kg täglich oder 0,1% Tretinoin zweimal

täglich in einer adhäsiven Paste verabreicht (Sloberg et al. 1983).
Obwohl erste Erfolg versprechende Resultate erreicht worden sind, konnten vollständige Remissionen nur sehr selten gesehen werden. Ferguson et al. (1984) behaupteten, 25-75 mg/Tag für 2 Monate wäre der optimale Wert, um erosiven OLP in den Griff zu bekommen (Ferguson et al. 1984).
Beim erosiven OLP traten bei Gabe von (25-75 mg/täglich) Etretinat zahlreiche und schwerwiegende Nebeneffekte auf, wie Cheilitis, generalisierter Pruritus, Haarausfall, Schleimhauttrockenheit, Nagelhautentzündung und gestiegene Serumtransaminaselevel.
Systemisch angewandtes Isotretinion wurde erfolgreich gegeben, bei schwerwiegendem erosiven OLP der hartnäckig gegenüber anderen Therapeutika erschien. Auch hier wurde nur ein geringer lindernder Effekt beobachtet.
Leider folgte binnen 2 Monate nach Beendigung der Applikation der Rückschlag. Systemisches Isotretinoin schafft geringfügige Linderung bei der Therapie erosiven OLP (Matthews und Scully 1992).
Placebo schneidet schlechter ab im Vergleich zu Acitretin.
Temaroten ist ein Retinoidanalogikum mit wenig schädlichen Nebenerscheinungen und erwies sich zudem als erfolgreich. Bollag und Ott (1989) berichten über vollständige oder teilweise Reaktion bei 8 von 9 Patienten mit OLP, welche systemisch mit Temaroten (1046-4800 mg) behandelt wurden (Bollag und Ott 1989).
Eine kleine Dosis oral verabreichten Tretinoins erwies sich als Nebeneffekt frei, mit komplettem und teilweisem Rückgang, wenn es verabreicht wurde bei hartnäckigem OLP (Ott et al. 1996).
Die Dosierungen lagen zwischen 10 und 60 mg/Tag und zeigten auch positive Ergebnisse. Tazaroten, ein oberflächlich eingesetztes Retinoid, zeigt sich hilfreich beim Einsatz gegen hyperkeratotischen OLP.
Aufgrund der möglichen Nebeneffekte systemischer Retinoide und der niedrigen Rückgangsrate, wird abgeraten diese als Erstmedikation zu nutzen. Systemische und topische Retinoide sollten eher als Hilfsmittel hinzugezogen werden.
74% der Patienten, die sowohl kutanen, als auch orale LP präsentierten, wiesen nach 30 mg/Tag Acitretingabe nach 8 Wochen eine bemerkenswerte Linderung auf (Aleinikov et al. 1996).
In einer Studie über 65 Patienten mit LP, von denen einige einen Schleimhautbefall aufwiesen, wurden 30 mg täglich für 2 Monate verabreicht und Remissionen oder deutliche Verbesserungen (64%) erreicht (Laurberg et al. 1991).
Grundsätzlich erfahren 88% der Acitretin-Patienten typische Retinoid-Nebeneffekte (Carrozzo und Gandolfo 1999).
Topische Vitamin-A-Säure fand Verwendung bei Therapie systemischen OLPs. Die Mehrheit der erosiven und atrophischen Läsionen wies zwar kurzfristig eine Verbesserung auf, jedoch kamen die Rückfälle üblicher weise bereits nach 3 Monaten (Lozada-Nur und Miranda 1997).
Bei plaqueartigen Läsionen zeigte sich 0,1% Vitamin-A-Säure bei 90% der Patienten sehr erfolgreich, denn diese Läsionen waren kuriert oder verbessert. Zusammenfassend bedeutet dies, dass Etretinat effektiv erscheint, die Läsionen bei OLP zu verringern.
Sowohl 0,1% Tretinoin als auch 0,1% Isotretinion scheinen, bei topischer Verwendung, lindernden Einfluss auf OLP zu haben (Woo 1985, Camisa und Allen 1986).
Allerdings ist nach Beendigung systemischer oder topischer Retinoidtherapie, die Gefahr einen Rückfall zu erleiden, immens hoch (Hersle et al. 1982, Aleinikov et al. 1996, Camisa und Allen 1986).
Eine komplette Remission ist selten zu erzielen mittels Retinoiden alleine und eventuelle Nebeneffekte der systemischen Darreichung (eingeschlossen Teratogenizität und akute Depressionen) lassen von ihrem Gebrauch abraten (Carrozzo et al. 1996b).

Topisches Tretinoin 0,1% in einem adhäsiven Gel (4x/Tag für 2 Monate) ließ 71% der symptomatischen Läsionen vollständig oder teilweise ausheilen.
Ebenso effektiv konnte topisches Isotretinoin 0,1%, zweimal täglich für 2 Monate verabreicht, dazu beitragen, dass 85-90% der Patienten eine Verbesserung oder mehr erfuhren. Jedoch efflorierte auch hier, wie bei Tretinoin, ein leichtes Brennen und Irritationen, falls auch erosive Läsionen präsent waren (Sloberg et al. 1979).
Topische Retinoidsäure in niedriger Konzentration (0,05%), schuf keine Nebeneffekte, sondern nur eine teilweise Linderung bei 50% der erosiven OLP-Fälle (Buajeeb et al. 1997).
In einer weiteren Studie wurden 2 Patienten mit OLP unbekannter Herkunft erfolgreich topisches Fenretinid (4-HPR) (200 mg/Tag für 1 Monat) verabreicht (Tradati et al. 1994).
Eisen (2002) kommt zu der Meinung, dass sowohl topische wie auch systemische Retinoide nur als zusätzliche Alternative wenn Kortikosteroidtherapie misslingt, erwogen werden (Eisen 2002).

2.23.1. Acitretin

Acitretin ist Hauptmetabolit von Etretinat, ein aromatisches Retinoid (RO 10-1670, Tigason, Tegison). Das therapeutische Wirkspektrum ist dem von Etretinat gleich zu setzen, zudem wird Acitretin schneller im Körper abgebaut. Acitretin ist gleichermaßen pharmakologische charakterisiert durch eine niedrigere Lipophilizität und eine kürzere Anlagerung im Körper (Viglioglia et al. 1990).
Laurberg et al. (1991) setzten in ihrer 8 Wochen dauernden Testreihe 3x täglich Acitretin oder ein Placebo ein.
In weiteren 8 Wochen bekamen die Patienten unterschiedliche Dosierungen von 20 bis 50 mg täglich verabreicht. Die Patienten wurden alle 4 Wochen untersucht und die Ausbreitung der Krankheit, Juckreiz, Papulose Erytheme wurden evaluiert und in ein Schema übernommen. Nach der Phase der Applikation wurde unterteilt in Remission, bemerkenswerte Verbesserung, leichte Verbesserung, keine Veränderung und Verschlechterung. Bei jeder Visite wurden die widrigen Reaktionen in ihrer Intensität beurteilt. Komplette Laboruntersuchungen wurden zu Beginn, nach der Hälfte und am Ende der Therapiedauer vollzogen.
Zudem untersuchte man die Serumtransaminasen und Lipidlevel. Am Therapieende wurde eine gesamtheitliche Begutachtung der Patienten durchgeführt.
Zusammenfassend kann Acitretin (30 mg/Tag) als deutlich wirksamer als Placebo angesehen werden. Bei 64%-83% der Patienten konnte eine erhebliche Verbesserung oder Remission beobachtet werden, sowohl bei kutanem, wie auch oralen LP.
Die Nebeneffekte von Etretinat waren auch hier präsent, aber in den Blutwerten fanden sich keine bemerkenswerten Veränderungen (Laurberg et al. 1991).
Die Ergebnisse die Viglioglia et al. herausfanden, besagen, dass Acitretin sehr effektiv bei schweren Fällen von OLP wirksam sein kann (Viglioglia et al.1990).
Acitretin ist genauso wie andere Retinoide teratogen, was aber durch die zeitliche Begrenzung der Therapie reguliert wird, kann aber viel schneller als Etretinat abgebaut werden. Dies stellt den wesentlichen Unterschied zu Etretinat und Isotretinoin dar.
74% der Patienten, bei denen neben oralem auch kutaner LP vorlag, erfuhren bei Applikation von Acitretin eine bemerkenswerte Linderung (Cribier et al. 1998).
Dies ist wichtig für Frauen, denn diese können früher schwanger werden, als bei Applikation von Etretinat (Laurberg et al. 1991).

2.23.2. Etretinat

Tretinoin und Etretinat sind Retinoide, die Verwendung in der Therapie bei OLP-Befall finden. Obwohl ihre genaue Wirkungsweise unbekannt bleibt, hat der therapeutische Effekt bei Keratinisierungsstörungen überzeugt.
Äthiologisch kann OLP eine T-Lymphozyten bedingte entzündliche Reaktion, gegenüber einem in der basalen Keratinozyten befindlichen Antigen, darstellen. Dies ist in der Literatur belegt (Baudet-Pommel 1991).

Immunologisch findet diese Theorie auch Unterstützung durch die Anwesenheit vieler HLA-DR positiven Zellen und die Häufigkeit humoraler immunologischer Abnormitäten.
Darüber hinaus, so wird berichtet, induzieren die meisten Arzneien, die für OLP verantwortlich sind, auch andere bekannte Autoimmunkrankheiten, wie z.B., OLP in Verbindung mit chronischen Hepatopathien (Cottoni et al. 1988).
Diese allergischen Abnormitäten resultieren in oralen lichenoiden Reaktionen, eingeschlossen lichenoider Kontaktdermatitis und lichenoiden Läsionen der Mundschleimhaut, die dentale Metalle umgibt (Camisa et al. 1999).
Etretinat wandelt unter Anregung des Erscheinens neuer Keratinozyten die Zelldifferenzierung um und regt zusätzlich einen Umbau der Zellmembranen an (Baudet-Pommel 1991).
Etretinat steigert die Anzahl dendritischer Epidermalzellen (Fernandez-Bussy et al. 1983).
Die Progression unter Einsatz zweier Retinoide, entspricht der spontanen Evolution mit einigen Unterschieden in im Verhältnis der Makrophagen zu den Lymphozyten. Diese Unterschiede können wegen des Alters der Läsion oder der Position der Biopsie begründet sein. Behandlung mit Retinoiden führt zu schnellerem Heilungsverlauf, einer schnelleren Erneuerung der Zellpopulationen und einer schnelleren Rückbildung der Läsionen.
Ebner (1979) verabreichte 24 Patienten zwei Wochen lang 100 mg Etretinat (Ro 10-9359) täglich. Danach erfolgte ein stufenweiser Abbau auf 75 mg und später auf 50 mg täglich, bis zur kompletten Abheilung der Dermatosen. Der Zeitraum erstreckte sich im Durchschnitt auf etwa 72 Tage Applikation.
Alle Patienten zeigten Schrumpfungen, Abschuppungen und bräunliche Verfärbungen der Lichen-Papeln kutaner Areale. Mundschleimhautläsionen reagierten langsamer. Bei 3 Patienten kam es bei 50 mg, bei 5 weiteren nach Absetzen zu Rückfällen.
Als Nebenwirkungen erschienen Exfoliationen der Hand- und Fußflächen, Rhagadenbildung an der Lippe, Haarausfall und Paronychien (Ebner 1979).
Maidhof (1979) berichtet über systemische Therapie des OLP mit Etretinat alias Ro 10-9359 oder Tigason.
Die Leukoplakieflecken wiesen Rückbildungsprozesse auf und manche Fälle erosiver Alterationen heilten sogar vollständig aus. Leider erlitten die meisten Patienten nach Medikationsende einen Rückfall.
Leidige Nebeneffekte waren Trockenheit nasaler und labialer Schleimhäute und diffuser Haarausfall (Maidhof 1979).
Gorsky und Raviv haben bei 6 Patienten 75 mg/Tag Etretinat für 2 Monate angesetzt.
Am Ende der Studie waren 50% der Patienten auf einem asymptomatischen Niveau. Bei allen Patienten konnte eine deutliche Verbesserung der klinischen Anzeichen und Symptome belegt werden.
2 weitere Monate später wurden erneut Anzeichen von Rückfall augenscheinlich. Noch 1 Jahr darauf waren sämtliche Patienten wieder an dem Punkt angekommen, an dem sie vor der Therapie hinsichtlich ihrer Beschwerden und Anzeichen waren (Gorsky und Raviv 1992).

Simon beschrieb 1992 die immunologische Stellung der Etretinattherapie.
Im Gegensatz zu unbehandelten LP-Läsionen wurden von abgeheilter Haut, nach erfolgter Etretinattherapie, eine deutlich disintegrierte HLA-DR-Ausschüttung von Keratinozyten und intradermalen Langerhans´Zellen, und ein beinahe vollständiger Verlust der Suppressor T-Lymphozyten entdeckt.
Diese Erkenntnis unterstreicht die Schlüsselrolle der Klasse II Antigen-Ausschüttung bezüglich verschiedener immunkompetenter Zellen als Indikatoren der zellvermittelten Immunreaktion einerseits und der Beteiligung der Keratinozyten, Langerhans` Zellen und Suppressor T-Lymphozyten innerhalb der OLP-Pathogenese andererseits (Simon 1992).
1983 behandelten Sloberg et al. 25 Patienten mit chronischem erosivem OLP für 2 Monate mit Etretinat, 0,6 mg pro kg Körpergewicht. Es folgten 4 Monate mit der halben Dosierung Etretinat oder 0,1% Tretinoin in adhäsiver Basispaste. Bereits nach der ersten Therapieanwendung wurde bei 85% der Läsionen deutliche Verbesserungen oder Remissionen beobachtet. Auch gingen das orale Wundsein und die Schmerzhaftigkeit zurück.
Während des zweiten Therapiedurchgangs setzte sich die Linderung fort. Das Ausmaß der Nebenwirkungen wurde als unbedeutend und tolerabel bezeichnet.
Somit stellen Retinoide eine Therapiealternative für gravierenden OLP dar (Sloberg et al. 1983).

2.23.3. Fenretinid

Fenretinid ist ein synthetisches Retinoid. In Fällen non-operabler Schleimhautpräkanzerosen eingesetzt, erwies es sich in 2x/Tag topischer Applikation als Nebeneffekt frei und gut tolerabel.
Nach 1 Monat der Darreichung konnte bei 25% der Patienten eine vollkommene Heilung und bei 75% zumindest ein hohes Ansprechverhalten festgestellt werden.
Tradati et al. (1994) kamen zu der Erkenntnis, dass topische Behandlung in Kombination mit oraler Zufuhr geringerer Dosen effizienter und weniger toxisch sind, als rein orale Applikation (Tradati et al 1994).

2.23.4. Isotretinoin

Gering dosiertes Isotretinoin wurde von Scardina et al. (2006) in einer Studie mit einem 10 jährigem Follow-up präsentiert.
Jeweils 35 Patienten erhielte 0,05% Isotretinoin (Gruppe A) zweimal täglich topisch appliziert, über 3 Monate Dauer. Danach folgte ein Monat ohne Medikation. Weitere 35 Patienten erhielten 0,18% Isotretinoin, mit gleichen Darreichungsparametern (Gruppe B).
In Gruppe B erfuhren 74,3% der Fälle Verbesserungen der atrophisch-erosiven Formen, was klinisch und histologisch sichtbar wurde. Hier waren Symptome, Ulzerationen und Erosionen verschwunden.
In Gruppe A waren diese 25,7 %, jedoch bei 62,8% der Fälle konnten keinerlei Veränderungen ausgemacht werden. Keiner der Fälle mit retikulärem OLP zeigt Linderung durch das niedriger konzentrierte Medikament.
Durch die topische Applikation kam es zu einem Zunehmen der Schmerzhaftigkeit und des Wundseins in den ersten 30 Minuten danach und zu einer erhöhten Sensibilität gegenüber scharfen Speisen. Innerhalb von 10 Jahren konnten nur 2 Rückfälle beobachtet werden

(Scardina et al. 2006).
Piatelli et al. (2007) behandelten 20 Patienten mit Isotretinoingel 0,1%.
10 Patienten erhielten 4 Monate lang Isotretinoin-Applikationen. Weitere 10 Patienten erhielten im gleichen Zeitraum ein Placebopräparat. Anschließend verabreichte man auch ihnen 4 Monate lang Isotretinoingel 0,1%.
Sämtliche Patienten, die mit Isotretinoin behandelt wurden zeigten bemerkenswerte Verbesserungen ihrer oralen Läsionen, während die Placebo-Patienten keine Veränderungen feststellten. Die Patienten, welche zuerst das Placebo erhielten und danach auch mit Isotretinoin behandelt wurden, wiesen dann auch Reduktionen der Läsionen auf.
Insgesamt stellten sich 10 komplette und 10 partielle Remissionen ein. Dieses Ergebnis belegt die Effektivität von Isotretinoingel 0,1% (Piatelli et al. 2007).

Isotretinoin als Therapieansatz

Autor	***Applikation***	***Dosis***	***Dauer***	***Patienten***	***Ergebnisse***
Woo 1985	systemisch	0,5 mg/kg Körpergewicht	3 Wochen	1	Verbesserungen; Rückfallerscheinungen
Giustina et al. 1986	Gel	variabel	2 Monate	20	Verbesserungen
Camisa und Allen 1986	systemisch	0,5 mg/kg Körpergewicht	8 Wochen	6	Verbesserungen; Rückfallerscheinungen
Scardina et al. 2006	topisch	2x/Tag	3 Monate	35	25,7% Verbesserungen
Scardina et al. 2006	topisch	2x/Tag	3 Monate	35	74,3% Verbesserungen
Piatelli et al. 2007	Topisch	Variabel	4 Monate	20	50% komplette und 50% partielle Remissionen

Hennig 2008

2.23.5. Retinsäure

Retinaldehyd wurde in 0,1% Konzentration als Gel von Boisnic et al. (2002) 17 Patienten verordnet. Die Anwendung erfolgte über einen Zeitraum von 2 Monaten zweimal täglich. 88% der Patienten bemerkten vollständige oder teilweise Remissionen, während bei 12% der Zustand stabil blieb. 80% verzeichneten einen Keratinisierungsrückgang. Ortho- und Parakeratosen sanken merklich bei 10 Patienten. Bei 12 Patienten war die Fillagrinausschüttung zurückgegangen oder hatte sich normalisiert.
Die Nebenwirkungen (Erytheme, Brennen) bei 27% der Patienten, waren gut tolerierbar (Boisnic et al. 2002).

2.23.6. Systemisches Isotretinoin

Systemisches Isotretinoin in der Behandlung von erosivem oralen Lichen planus.
Der Verlauf kutanen LP ist variabel und selbst limitierend, während OLP lang andauert, ohne Rückbildung und ohne gute Annahme einer Therapieform. Topische Retinoidsäure hilft bei der Auflösung retikulären OLP, aber die Symptome erscheinen schnell wieder nach Therapieende (Ebner 1979, Zegarelli 1984).
Etrinetat, ein synthetisches Retinoid, erscheint in der Literatur als potentes Medikament zur Bekämpfung kutanen und oralen lichen planus (Scheiber und Plewig 1978, Hersle et al. 1982, Sloberg et al. 1983).
Einige Autoren halten dieses für die effektivste Therapie bei erosivem OLP (Scheiber und Plewig 1978, Schuppli 1978).
Schuppli (1978) beschrieb die günstige Beeinflussung des OLP durch Retinoide.
Scheiber und Plewig (1978) erzielten durch die Verwendung von systemischen Retinoiden einen hohen Heilungserfolg.
Andere Autoren favorisieren gering dosiertes, oral appliziertes Isotretinoin zur Anwendung bei systemischem oralem und kutanem lichen planus (Handler 1984, Woo 1985, Camisa und Allen 1986).
Die Vitamintherapie mit niedrig dosiertem Isotretinoin ergab zwar etwas Verbesserung, aber keine komplette Remission (Jolly und Nobile 1977).
In einer anderen Studie wurden Vitamine A und B verabreicht, mit dem Ergebnis, dass einige Patienten vollständig kuriert wurden, andere bemerkten einen teilweisen Rückgang und etwa ein Viertel erlebte keine Veränderung.
Schuppli bewies 1978, unter Einsatz von oralem Etretinat, die bessere Ausheilung kutaner Läsionen als der Läsionen in der Mundhöhle. Aber auch er erzielte den größten Effekt bei der erosiven Variante des OLP (Schuppli 1978).
Allerdings disqualifizieren die intolerablen Nebeneffekte die Anwendung von Etretinat. Sloberg et al. (1983) reduzierten die Anzahl von Abbrechern der Testreihe, indem sie die Anfangsdosierung herabsetzten (Sloberg et al. 1983).
Diese Verbesserung konnte sowohl mit Etretinat oder auch mit Retinoidsäure in einer adhäsiven Basis belegt werden. Dazu konträr bewiesen andere Studien, dass niedrig dosiertes Etretinat nur einen minimalen Anteil an der Therapie von erosivem OLP hat (Ferguson et al. 1984).
Schreiber und Plewig (1978) berichten, dass orales Isotretinoin überwiegend Erfolg brachte, im Falle von OLP, allerdings stellt sich die Frage, welche Typen des OLP vorlagen (Scheiber und Plewig 1978).
Camisa et al. (1986) konnten den Nachweis erbringen, dass über 80% der Patienten unter Therapie mit systemischem Isotretinoin eine Erleichterung erfuhren.
Kein einziger Patient genas komplett oder wollte mit dieser Therapie fortsetzen (Camisa und Allen 1986).
Woo (1985) bestätigte die Rückfallerscheinungen nach gewisser Zeit, stellt aber die Einzigartigkeit von systemischem Isotretinoin heraus, in der Behandlung von oralem oder kutanem LP, welche sich gegenüber anderen Therapieansätzen als refraktär erwiesen (Woo 1985).
Einem Bericht über 2 Patienten mit schwergradigem LP und oralem Mitbefall, wurde 0,5 mg/kg/Tag orales Isotretinion effektiv eingesetzt (Woo 1985).
Giustina et al. (1986) erforschten die oberflächliche Anwendung von Isotretinoin-Gel 0,1% 2x/Tag über einen Zeitraum von 2 Monaten, bei 20 Patienten mit OLP. Sie konnten als Nebeneffekte erstrangig ein leichtes Mundbrennen oder Irritationen bei initialer Applikation

ausmachen (Giustina et al. 1986).
Der Effekt von Isotretinoin ist sehr kurzlebig und der Rückfall garantiert.
Jick et al. (2000) berichten über einen eventuellen Zusammenhang zwischen Isotretinoin und psychologischen Folge- oder Begleiterscheinungen. Dabei griffen sie auf 7535 Patienten zurück, die Isotretinoin konsumierten.
Die Daten waren zwischen 5 Jahren vor und 1 Jahr nach Anwendung herangezogen worden. Die Autoren kamen zu Fazit, dass es keinen Beweis gibt, der die Verbindung von Isotretinoin und dem Risiko für psychologische Störungen, Suizid oder Depressionen unterstützt (Jick et al. 2000).

2.23.7. Tazaroten

Tazaroten ist ein synthetisches Retinoid und nimmt auf Wachstum und Entzündungsstatus, sowie auf Keratinozytendifferenzierung Einfluss.
Petruzzi et al. (2002) haben die Effizienz topischen Tazarotens in Hinblick auf Therapie hyperkeratotischen OLP untersucht.
8 Wochen lang wurden 12 Patienten mit Tazaroten-Gel 0,1% behandelt. Es kam, im Vergleich zu einer Kontrollgruppe, zu einem bemerkenswerten Rückgang der Läsionen.
Nebenwirkungen waren Geschmacksirritationen und Mundbrennen. Topisches Tazaroten-Gel 0,1% kann als wertvolle therapeutische Unterstützung bei hyperkeratotischem OLP eingesetzt werden (Petruzzi et al. 2002).

2.23.8. Temaroten

Temaroten (Ro 15-0778), ein Arotenoid, welches zumeist ohne Nebenwirkungen einsetzbar ist. Es wirkt antitumoral und immunomodulatorisch mit Auswirkungen auf immunkompetente Zellen und Zytokine.
In einer Studie von Bollag und Ott (1989) wurde gezeigt, dass oral appliziertes Temaroten eine gut tolerierbare und effektive Behandlungsweise für Lichen planus darstellt.
Allerdings geht aus ihr keine optimale Dosierungsanleitung hervor. Es wird nicht ausgeschlossen, dass es spontane Remissionen gegeben hat, trotz der Präsenz hartnäckiger Fälle (Bollag und Ott 1989).

2.23.9. Tretinoin

Tretinoin und Etretinat sind Retinoide, die Verwendung in der Therapie bei OLP-Befall finden. Obwohl ihre genaue Wirkungsweise unbekannt bleibt, hat der therapeutische Effekt bei Keratinisierungsstörungen überzeugt. Äthiologisch kann OLP eine T-Lymphozyten bedingte entzündliche Reaktion, gegenüber einem in der basalen Keratinozyten befindlichen Antigen, darstellen. Dies ist in der Literatur belegt (Baudet-Pommel 1991).
Immunologisch findet diese Theorie auch Unterstützung durch die Anwesenheit vieler HLA-DR positiven Zellen und die Häufigkeit humoraler immunologischer Abnormitäten. Darüber hinaus, so wird berichtet, induzieren die meisten Arzneien, die für OLP verantwortlich sind, auch andere bekannte Autoimmunkrankheiten, wie z.B., OLP in Verbindung mit chronischen

Hepatopathien (Cottoni et al. 1988).
Diese allergischen Abnormitäten resultieren in oralen lichenoiden Reaktionen, eingeschlossen lichenoider Kontaktdermatitis und lichenoiden Läsionen der Mundschleimhaut, die dentale Metalle umgibt (Camisa et al. 1999).
Tretinoin stimuliert den zellulären Stoffwechsel bei zunehmender Mitose (Baudet-Pommel 1991).
Die Progression unter Einsatz zweier Retinoide, entspricht der spontanen Evolution mit einigen Unterschieden in im Verhältnis der Makrophagen zu den Lymphozyten. Diese Unterschiede können wegen des Alters der Läsion oder der Position der Biopsie begründet sein. Behandlung mit Retinoiden führt zu schnellerem Heilungsverlauf, einer schnelleren Erneuerung der Zellpopulationen und einer schnelleren Rückbildung der Läsionen.
Sloberg et al. (1979) haben 0,1% Tretinoin in einer adhäsiven Basispaste bei 23 Patienten eingesetzt. 71% der Patienten erlebten eine Verbesserung der atrophisch-erosiven Läsionen, ebenso erging es 74% der Patienten mit retikulär-plaqueartigen Läsionen (Sloberg et al. 1979).

2.23.9.1. Geringdosiertes Tretinoin

In verschiedenen Berichten wird der Nutzen von Retinoiden in der Therapie von OLP und LP publiziert. Oral appliziertes Isotretinoin (Woo 1985), Etretinat (Schuppli 1978, Ebner 1979), Acitretin (Viglioglia et al. 1990, Laurberg et al. 1991) oder Temaroten (Bollag und Ott 1989) haben ihren Nutzen bewiesen.
Topisches Isotretinoin und Tretinoin wirken nur effektiv in der Mundschleimhaut, nicht aber auf der äußeren Haut.
Mehrere widrige Nebeneffekte haben orale Verwendung von Tretinoin als unpraktisch erscheinen lassen (Günther 1975a).
Hohe Dosierungen von oralem Tretinoin erwiesen sich bei promyelozytischer Leukämie als heilsam, zeigten aber auch leichte bis mittlere Nebeneffekt von Hypervitaminose A Syndrom, wie etwa
Ernste Nebeneffekte wie Fieber, Hyperleukozytose, akutem Atemnotstand, Lungenergüsse, Hypotension und Nierenversagen sind auf Patienten mit APL (Akute Promyelozyten-Leukämie) begrenzt und befallen nicht Patienten, die wegen anderer Krankheiten mit Tretinoin behandelt werden. Gering dosiertes Tretinoin offenbarte sich als sehr tolerabel, da es die Ausheilung oralen und kutanen lichen planus induziert. Andere Studien zeigen gleiche Ergebnisse bei LP und OLP unter Anwendung anderer systemischer Retinoide, aber derer heilsamer Nebeneffekte sind mit mehreren widrigen Reaktionen verbunden (Schuppli 1978, Ebner 1979, Woo 1985, Bollag und Ott 1989, Viglioglia et al. 1990, Laurberg et al. 1991).
Der schnellste und gewichtigste Effekt ist die Linderung des Juckreizes. Dies wird auch über Etretinat und Acitretin berichtet (Laurberg et al. 1991).
Leider ist der genaue Grund für den antipruritischen Effekt der systemischen Retinoide nicht ausreichend erforscht.
Oral verabreichtes Tretinoin kann, bei Versagen anderer Therapieansätze, Erfolg versprechend eingesetzt werden. Ott et al. (1996) belegen eine erhebliche Verbesserung der Symptome und Läsionen bei mehr als 90% ihrer Patienten, nach Verabreichung von 10-40 mg/Tag Tretinoin. Nur leichte bis mäßige Nebeneffekte, wie Kopfweh, Cheilitis und in einem Fall eine Konjunktivitis, konnten beobachtet werden (Ott et al. 1996).
Leider fehlen dieser Studie die Langzeitergebnisse.

2.23.10. Vitamin-A-Säure

1975 hat Günther 52 Patienten mit unterschiedlichen Varianten von OLP, prämalignen Leukoplakien oder Linguae geograficae mit Vitamin-A-Säure systemisch behandelt.
Seine Ergebnisse waren Regression einzelner Papeln und ein Leukoplakie ähnliches Erscheinungsbild des OLP. Die linear hypertrophische Musterung der Mundschleimhaut zeigte nur bei topischer Applikation von Vitamin-A-Säure vernehmliche Rückbildungsprozesse. Gleichartige Linderung widerfuhr auch den anderen Patienten, welche an prämalignen Leukoplakien oder Linguae geograficae litten.
Nach Überschreiten der Toleranzgrenze von 30 mg/Tag, konnten Nebenwirkungen ausgemacht werden. Entzündungen und Gewebeaufweichungen erschienen, wenn die lokale Therapie über 3 Wochen hinausging. Leider lag die Rückfallquote bei 21% (Günther 1975b).
Bereits 1973 versuchte Günther durch systemische Gabe von Vitamin-A-Säure, lokaler Applikation in einer oralen Basispaste, oder einer Kombination beider Ansätze, OLP erfolgreich entgegenzutreten.
Er vermerkte einen Rückgang der Papeln und eine Verbesserung der bukkalen Schleimhaut. Die Läsionen zogen sich zurück, wie ebenso auch der lichenoide Mitbefall auf einigen Extremitäten. Nebeneffekte bei 30 mg wurden nicht beobachtet.
Jedoch nach Anstieg der täglichen Dosis auf 40-60 mg machten sich Kopfschmerzen, leichter Durchfall und in seltenen Fällen auch Lippentrockenheit und Rhagadenbildung bemerkbar. Grundsätzlich aber kam der Autor zu dem Ergebnis, dass lokale Verabreichungen über die Dauer von 3 Wochen Entzündungen verursachen und auch gelegentlich Mazerationen der behandelten Areale provoziert. Rückfälle konnten bei 2 Patienten 8 Wochen nach Therapieende festgestellt werden (Günther 1973).

2.24. UV-Bestrahlung

Photochemotherapie mit 8-Methoxypsoralen und langwelligem Licht (PUVA) wurde erfolgreich eingesetzt zur Behandlung von Hautstörungen und kutanen OLP.
PUVA unterdrückt die Immunreaktion bei Mensch und Tier (Jansen et al. 1981).
Besonders bei Hautläsionen des LP demonstriert PUVA seine therapeutischen Möglichkeiten, da es die T-Suppressor Zellfunktionen reduziert (Ortonne et al. 1978, Helander et al. 1987).
Bei OLP-Befall kann es zu folgenden Ergebnissen führen: 29-36% der Patienten erfahren totale und 41-49% teilweise Remission der Läsionen (Narwutsch et al. 1988, Lehtinen et al. 1989).
Eine weitere Studie unterstreicht diese Aussage durch 86% Erfolg bei 35 Patienten mit großflächigen OLP (Chen 1989).
Einige Autoren raten, dass die PUVA-Therapie mit Psoralen 0,6 mg/kg oder einem Analogikum beginnt, eingenommen etwa 2 Stunden vor Bestrahlungsbeginn mit initial 0,75 J/cm² und einer totalen Dosis von 11,6-16,5 J/cm² (Lehtinen et al. 1989, Lundquist et al. 1995).
Bei Anwendung von UVA bei hartnäckigem OLP, ohne Einsatz von topischem oder systemischem Photosensibilisierer, trat bei 87% der Patienten eine bemerkenswerte Verbesserung ein. Um Nebeneffekte zu umgehen kann man Photosensibilisierer mit topischen 0,01% Trioxsalen nutzen.
Mundschleimhaut ist widerstandsfähiger als Haut gegenüber phototoxischen Schäden.
PUVA mit 8-Methoxypsoralen zeigt folgende Nebeneffekte auf, wie Übelkeit, Schwindel-

gefühle, Sehstörungen, Parästhesien und Kopfschmerzen.
Photochemotherapie kann sinnvoll sein, bei schwergradigem, erosiven OLP, falls die konventionelle Behandlungsweise versagt. PUVA zeigt mitunter ontogenetisches Potenzial.
Orale PUVA-Therapie mit niedrig dosiertem UVA zeigte sich bei einigen Varianten des OLP (erosiv, atrophisch, retikulär) als therapeutisch sinnvoll (Jansen et al. 1987, Lehtinen et al. 1989).
Die überwiegende Anzahl der Patienten konnte klinische Ausheilung vermelden. In der Verlaufkontrolle nach 12 – 24 Monaten lag die Rückfallquote bei 70% (Seoane et al. 1997).
Da in diesem Verfahren die Lichtquelle ein Apparat verwendet wurde, der für das Aushärten dentaler Füllungsmaterialien konzipiert wurde, blieb dies ein rein experimenteller Therapieansatz.
Eine kontrollierte Studie oraler PUVA-Therapie nutzt dieselbe Lichtquelle bei erosiven oder ulzerativen OLP-Läsionen, nach vorheriger Verabreichung von Psoralen (0,6 mg/kg).
Nach einer Gesamtapplikation von 16,5 J/cm² innerhalb 12 Sitzungen, zeigte sich nur ein geringer Erfolg. Eventuelle Nebeneffekte, wie Nausea, beziehen sich auf das eingenommene Psoralen.
Überaus erfolgreich gegenüber schwergradigen, resistenten, erosiven OLP erwies sich extrakorporale Photochemotherapie. Hier beobachtet man die komplette Remission der Läsionen bei allen Patienten (Becherel et al. 1998).
Extrakorporale Photochemotherapie ist kostspielig und zeit intensiv, aber auch eine sichere Therapievariante. Während der gesamten Therapiedauer traten keine Infektionen ein (Guyot et al. 2007).
Um Übelkeit, Kopfschmerzen und Schwindelgefühle zu unterbinden, erweist sich 5-Methoxypsoralen gegenüber 8-Methoxypsoralen als wirkungsvoll (Kunte et al. 2005).
Auch nach Unterbrechung der Therapie schreitet der Heilungsprozess voran. Grundsätzlich aber besitzt Photochemotherapie schwach karzinogenes Potenzial und sollte daher konsequenterweise sorgsam eingesetzt werden, um das Risiko einer Entartung nicht zu begünstigen (Holmstrup et al. 1988, Carrozzo und Gandolfo 1999, Agarwal und Saraswat 2002).
Allerdings kann alleinige UVA-Therapie, ohne Psoralen, ebenfalls effektiv wirksam sein, wie Chen berichtet (Chen 1989).
Zusammenfassend kann PUVA als effektiv für die OLP-Therapie angesehen werden und sollte bei schwerwiegenden Fällen ernsthaft erwogen werden (Lundquist et al. 1995).

Lundquist et al. (1995) verwandten PUVA plus 8-Methoxy-Psoralen zur Therapie lange bestehenden, bilateralen und schwerwiegenden OLP.
Sie gaben 0,6 mg/kg 8-Methoxy-Psoralen 2 Stunden vor der Bestrahlung, welche 12x alle 2 bis 3 Tage durchgeführt wurde. Die Durchschnittsdosis betrug 16,5 J/cm². Die 13 behandelten OLP-Bereiche erwiesen sich gegenüber den 6 Kontrollbereichen Therapie empfänglicher. Innerhalb der Studie von Lundquist konnten 81% der Patienten Verbesserungen der Läsionen feststellen, aber auch 89% beklagten massive Nebenwirkungen (Nausea, Augensymptome, Parästhesien).
2 Patienten brachen die Studie wegen der Nebeneffekte ab. Die Nachfolgeuntersuchungen zogen sich über 1 Jahr hin.
Um diese widrigen Begleiterscheinungen zu vermeiden, haben Kuusilehto et al. (1997) einer topischen Applikation von 0,01% Trioxsalen den Vorzug gegeben.
Sie belegten die Durchführbarkeit von topischen Psoralem PUVA bei oralen lichenoiden Läsionen in einer Studie mit 16 Personen.
Sämtliche Patienten wurden mit 0,01% Trioxsalen-Salbe und UVA-Dosierungen von 0,09 bis

1,80 J/cm^2 behandelt. Durchschnittlich 8,7 Sitzungstermine wurden eingehalten und ein Mittel von 4,25 J/cm^2 angewendet.
Eine komplette Ausheilung sofort nach der Applikation erfuhren 19% der Patienten, 29% nach 3 Monaten und 38% nach 14 Monaten.
80% der OLP-Patienten, gegenüber 11% der Patienten mit oralen lichenoiden Reaktionen, beobachteten eine echte Verbesserung ihrer Umstände. Folglich kann lokales Trioxsalen für Mund-PUVA-Therapie genutzt werden und zudem erscheint OLP als sehr geeignet für diesen Therapieansatz (Kuusilehto et al. 1997).
Lehtinen et al. (1989) haben 17 Patienten mit OLP, resistent gegenüber bisherigen Therapien, allein mit 320-400 nm UVA Licht bestrahlt. 2 Stunden zuvor mussten die Probanden 0,6 mg/kg 8-Methoxy-Psoralen oral einnehmen.
Die Anwendungen erfolgten in 2-3 Tagesintervallen. Nach einer Durchschnittsdosis von 6,1 J/cm² waren die subjektiven Symptome verschwunden. Nach 2 Monaten Therapiedauer, nach einer Durchschnittsdosis von 11,6 J/cm² wiesen 12 von 17 Patienten deutliche Verbesserungen der Läsionen auf. Nach 12 und 24 Monaten Verlaufkontrolle zeigten 5 Patienten eine totale klinische Remission, 7 weitere eine teilweise und die übrigen 5 behielten zumindest die leichte Verbesserung (Lehtinen et al. 1989).

Seoane et al. (1997) berichten über einen Fall erosiven OLPs, welcher mit oralem Psoralen (0,6 mg/kg Körpergewicht) zwei Stunden vor Bestrahlung verabreicht, behandelt wurde.
Eine absolute Bestrahlungsdosis von 35,9 J/cm² wurde innerhalb 20 Sitzungen, 3x/Woche, appliziert.
Als Erfolg konnten sie das Verschwinden der klinischen Symptome und erosiven Läsionen ausmachen.
Auch dieser Therapieansatz hat sowohl in Vertretung versagender Alternativtherapien, als auch bei alleiniger Anwendung seine Berechtigung im Behandlungsspektrum des schwerwiegenden OLP (Seoane et al. 1997).

Chen (1989) hat in einer Versuchsreihe 35 Patienten mit UV-Licht, (320-400 nm Wellenlänge) 5 bis 10 Minuten einmal pro Woche bestrahlt, ohne auf einen Photosensibilisierer zurückzugreifen.
Wundsein und Unbehagen der oralen Läsionen waren bereits nach 4 Bestrahlungen merklich behoben. Nach 8 Sitzungen konnten 85,7% der Patienten als entweder kuriert oder verbessert eingestuft werden.
Als Vorteile dieses Therapieansatzes werden die kurzfristige Linderung der Beschwerden, weniger erythemische Nebeneffekte und innerhalb von 5 Jahren der Verlaufskontrolle ausbleibende maligne Entartungen bezeichnet (Chen 1989).

Guyot et al. (2007) untersuchten 12 Patienten mit refraktärem, erosivem OLP. Sie verordneten extrakorporale Photochemotherapie 2x/Woche für 3 Wochen Dauer, dann senkten sie auf 1x alle 4 Monate. Sie verabreichten 200 mg/ml 8-Methoxypsoralen und 3 J/cm².
Die Nachfolgeuntersuchungen beliefen sich auf 6 Monate.
9 Patienten wiesen totale Remissionen und 3 Patienten noch teilweise Remissionen auf. Binnen 8 Monaten waren 11 Patienten von Rückfällen geplagt.
Guyot et al. verordneten erneute extrakorporale Photochemotherapie zweimal pro Woche, und es kam in diesem Zuge zur Linderung und erneuten Remissionen.
Nebeneffekte waren während der gesamten Therapiedauer nicht zu beobachten (Guyot et al. 2007). Narwutsch et al. beschrieben 1990 den Langzeiteffekt von PUVA-therapierten OLP.
89 Patienten wurden insgesamt bestrahlt. 77 Patienten mit überwiegend lentikulärem OLP

erhielten die „Systemische Mundschleimhaut-Photochemotherapie“ (SMPT) und bei 12 weiteren Patienten mit vorwiegend erosiven OLP wurde die „Retinoid-systemische Mundschleimhaut-Photochemotherapie“ (Re-SMPT) appliziert.
Nachkontrollen fanden 1-4 Jahre, je Patient 1-3-mal statt. Die PUVA-Sensibilität erfolgte in einem Zeitraum von 4-8 Wochen.
Als Medikation kam Mopsoralen als Photosensibilisator und Etretinat (Tigason), 1 mg/kg 8-10 Tage, mit Beginn der Bestrahlung Reduktion auf 0,75 mg/kg Tigason zum Einsatz.
Es erfolgte ein stufenweiser Abbau nach therapeutischer klinischer Ansprechbarkeit.
23% der Patienten wiesen eine sofortige Abheilung ohne Restsubstanz auf, 36% eine partielle Abheilung und 27% einen PUVA-Abheilungsnacheffekt innerhalb 4-8 Wochen nach SMPT. Bei 13% der Patienten war keine PUVA-Sensibilität zu konstatieren.
Die klinische Abheilungsquote lag bei 80-85%. 93% der Bestrahlten gaben subjektiv direkt, bzw. bis 8 Wochen nach SMPT eine Besserung an.
Im Ergebnis der lentikulären OLP-Patienten wiesen 45% lentikuläre, 95 erosive Restherde und 22% großherdige lentikuläre und erosive Rezidive auf. Von den 12 mit Re-PUVA behandelten Patienten zeigten nur 2 eine PUVA-Sofort-Empfindlichkeit, 7 weitere eine klinische Remission und 3 einen PUVA-Therapienacheffekt innerhalb 3 Monaten. Die klinische Abheilungsquote lag bei 50%, während die morphologische Bestätigung bei 40-45% angesiedelt war.
Unmittelbar nach Bestrahlung gaben 7 Patienten eine subjektive Besserung an. Kontrolluntersuchungen nach 1 Jahr der 12 Re-PUVA-Patienten bestätigte 9 Rezidive, 3 lentikuläre bzw. erosive Restherde des Negativresultats der Sofortsensibilität auch in Betracht des Langzeiteffektes (Narwutsch et al.1990).

Kunte et al. (2005) beschreiben den Verlauf von 4 Patienten, die nach Aggravation unter extrakorporaler Photopherese (ECP) zusätzlich 0,05% Clobetasol-Propionat topisch erhielten.
Gegen auftretende Schmerzen verabreichten sie Benzocain und als Antifungium 3% Amphotericin B appliziert.
Nach 7-9 Zyklen ECP konnte man ein deutliches Ansprechen erkennen.
Die Mundschleimhauterscheinungen gingen zurück, Juckreiz, Schmerzen und Brennen sanken ebenfalls.
Nebenwirkungen waren nicht zu bemerken. 9 Monate später erfolgte eine Nachfolgeuntersuchung.
Nach Verbesserung der Symptome und Anzeichen konnte die zweimalige Anwendung pro Woche auf 1x alle 4 Wochen reduziert werden.
Um Übelkeit, Kopfschmerzen und Schwindelgefühle zu unterbinden, erweist sich 5-Methoxypsoralen gegenüber 8-Methoxypsoralen als wirkungsvoll (Kunte et al. 2005).

2.24.1. Methylenblau vermittelte Photodynamische Therapie

Aghahosseini et al. (2006b) berichten von 2 Patienten mit 5 OLP-Läsionen. Diese Läsionen wurden einmalig mit topischem PDT (Photodynamischer Therapie), mediiert durch Methylenblau, behandelt.
Klinische Verbesserungen konnten bei 4 Läsionen beobachtet werden. 2 Läsionen zeigten komplette Resolution und die anderen beiden zumindest noch teilweise Remission.
Diese Resultate wurden nach einer Anwendung erreicht. 1 einzelne Läsion reagierte nicht auf

die Anwendung. Follow-up fand bis zu 9 Monaten statt.
Die Autoren meinen, dass MB-PDT eine sinnvolle Alternative zur OLP-Kontrolle darstellt (Aghahosseini et al. 2006b).
In einer weiteren Studie von Aghahosseini et al. (2006a) werden 13 Patienten mit insgesamt 26 OLP-Läsionen eingebunden.
Die Patienten mussten mit einer 5% Methylenblau Lösung 5 Minuten lang gurgeln. Zehn Minuten danach startete die Laserbestrahlung für 2 Minuten, mit einer Dosis von 120 J/cm². Die anschließenden Nachfolgeuntersuchungen erstreckten sich über einen Zeitraum von 12 Wochen.
Bei 16 Läsionen ergaben sich Verbesserungen der Anzeichen, 10 Läsionen blieben reaktionslos. 4 retikuläre Läsionen verschwanden vollständig, 11 erosive Läsionen zeigten deutliche Verbesserungen.
Bereits nach einer Woche zeichnete sich ein Absinken der Anzeichen und Symptome ab, deren konstante Fortsetzung auch im Follow-up stattfand. Die durchschnittliche Reduktion der Läsionsgröße betrug 44,3%.
Es konnte keine signifikante Verbesserung zwischen Lokalisation der Läsionen und der Reaktion auf die Therapie geschlossen werden.
Weder ernsthafte intra- noch postoperative Komplikationen wurden beschrieben. Allein ein moderates Brennen war vereinzelt anzutreffen (Aghahosseini et al. 2006a).

2.24.2. Mund PUVA als Therapieansatz für widerspenstigen OLP

Es gibt viele Therapieansätze für OLP, aber meist erfolgt nur eine Begrenzung der Beschwerden oder eine kurzlebige Entlastung. Im Gegensatz dazu wurde kutaner LP erfolgreich mit Photochemotherapie, Psoralen und langwelligem UVA-Licht (PUVA) behandelt (Ortonne et al. 1978, Ortonne et al. 1979, Väätäinen et al. 1981, Helander et al. 1987).
Jansen et al. (1987) haben die Effizienz systemischer Anwendungen von Psoralen und lokalen UVA-Bestrahlungen bei hartnäckiger OLP-Erscheinungsbilder getestet (Jansen et al. 1987).
Die Vorbehandlungen der teilnehmenden Patienten schlug fehl, obwohl eine Vielzahl von Therapieversuchen, inklusive Entfernung irritativer Faktoren aus der Mundhöhle und Darreichung lokal wirkender Kortikosteroide, zur Anwendung gekommen waren. Alle Patienten hatten starke Schmerzen und Unbehagen. Die Bestrahlungen fanden mit einer Wellenlänge von 320-360 (UVA) nm und einer Beleuchtungsdichte von 42 mW/cm² statt. 2 Stunden vor Therapiebeginn wurde den Patienten 0,6 mg/kg Methoxsalen oral zugeführt.
Die Bestrahlungen begannen mit einer UVA-Dosis von 0,75 J/cm² und wurden um 0,25 J/cm² jede zweite Sitzung gesteigert. Dieses über einen Zeitraum von 2-3 Tage.
87% der Patienten verloren alle subjektiven Symptome in bereits frühem Bestrahlungsstadium. Nach der Höchstdosis waren sämtliche Beschwerden beseitigt und bei 38% setzte eine merkliche Verbesserung ein. Nach Therapieende setzte sich bei den meisten Patienten die Verbesserung fort.
6 Monate später konnte bei 62% eine komplette Ausheilung oder signifikante Verbesserung registriert werden. Die lokalen Nebeneffekte waren beschränkt auf vorübergehende Schleimhautödeme und prominente Schleimhautbräunungen.
Schlussfolgernd kann bei hartnäckigem OLP sehr wohl orale UVA-Bestrahlungstherapie eine Alternative sein. Die Therapie ist schmerzlos und minimalinvasiv. Allerdings muss ein zeitlicher Aufwand für die Sitzungstermine (4-12) in Kauf genommen werden.
Bezugnehmend auf die Langlebigkeit und die Hartnäckigkeit von OLP (Andreasen 1968,

Scully und El-Kom 1985), ist es schwer die nahezu oder komplette Ausheilung auf eine spontane Remission während der Überwachungsperiode zurückzuführen (Jansen et al. 1987).
Lehtinen et al. (1989) berichten, dass es keine Unterschiede bei PUVA vermittelte Heilungsquote gefunden wurde, zwischen Patienten mit unterschiedlichen OLP-Formen und Patienten mit verschiedener Anordnung der Läsionen (Lehtinen et al. 1989).
Es sollten weitere vergleichende Testverfahren mit PUVA stattfinden, aber streng experimentell, da klinische Studien extensiver sind.
Lehtinen rät von PUVA-Therapie als Standardverfahren ab und fordert im Hinblick auf den Vergleich zwischen Langzeit- und Kurzzeiteffekt von 8-Methoxypsoralen plus UVA bei Schleimhautmembranen weitere zellbiologische und histologische Prüfverfahren (Lehtinen et al. 1989).
Eisen (1993) und Nisengard (1996) sehen in der PUVA-Therapie nur eine begrenzt effektive Therapiealternative.

2.24.3. Photochemotherapie

Synonym ist PUVA (Psoralen plus UV-A); Bestrahlung mit UV-A-Licht nach der Verabreichung einer Licht sensibilisierenden Substanz, z. B. Psoralen.
Körperzellen werden dadurch für das Licht bestimmter Wellenlängen sensibilisiert und können durch diese Lichteinwirkung zerstört werden. Die Therapie findet Anwendung bei Hautkrankheiten, vor allem bei der Schuppenflechte. Verschiedene Autoren beschreiben den Einsatz von Photochemotherapie zur Therapie des oralen und kutanen Lichen planus.

2.24.4. Photodynamische Therapie oraler Läsionen

Der Therapieansatz orale Läsionen mit Photodynamischer Therapie (PDT) zu bekämpfen begann bereits in den achtziger Jahren.
Hämatoporphyrin wurde schnell von Photofrin und Metatetrahydroxyphenylchlorin als Photosensibilisator verdrängt. Beide galten einige Jahre von vielen Autoritäten empfohlen für PDT als erste Wahl. Weitere getestete Präparate waren 5-Aminolevulinsäure (ALA), sowie verschiedene Farbstoffe (Toluidin und Methylenblau). Es wurden verschiedene non-thermale Laser und LED (light-emitting diodes)-Laser ausprobiert. Die Mehrheit der klinischen Behandlungen fand an oralen squamösen Zellkarzinomen, entweder an primären oder an metastasierenden Läsionen, mit gutem Erfolg statt.
Die Behandlung hinterlässt kleine Vernarbungen und kann vor, neben und adjunktiv zu andere Verfahren Anwendung finden.
Der gravierende Nachteil besteht für die Patienten darin, dass dieses mehrere Wochen photosensibilisiert sind.
PDT stellt keine palliative Therapieform dar.
Die systemische Gabe von ALA zeigt sich erfolgreicher als die lokale Applikation bei Therapie präkanzeröser Läsionen, wie z.B. orale Leukoplakie. Bei OLP konnte PDT nach lokaler Gabe von Methylenblau und ALA deutliche Linderung verschaffen.
Daher kann PDT als Therapieansatz alternativ erwogen werden (Kvaal und Warloe 2007).

2.24.5. Psoralen plus PUVA versus UVB-311nm

Wackernagel et al. (2007) stellte eine Studie vor, in der PUVA mit systemischem Psoralen in einen direkten Vergleich mit UVB-311nm Phototherapie gestellt wurde.
Insgesamt 28 Patienten mit über den gesamten Körper verteilten LP und auch oralem LP wurden einbezogen.
Die Patienten beider Gruppen wurden 2- bis 4-mal pro Woche bestrahlt, unter Berücksichtigung des eingetretenen Erfolges, mit wechselnden Dosierungen.
Die 15 Patienten, die der oralen PUVA-Therapie zugeteilt wurden, erhielten entweder 1 Stunde vor Bestrahlungsbeginn 0,6 mg 8-Methoxypsoralen pro kg Körpergewicht, oder in Fällen von Erbrechen oder Nausea, 1,2 mg 5-Methoxypsoralen 2 Stunden vor Beginn.
Die gesamte Therapiedauer belief sich bei dieser Gruppe auf etwa 10,5 Wochen, mit 2 bis 49 Monaten Follow-up. 67% der behandelten PUVA-Patienten erfuhren komplette Reaktionen und 33% zumindest noch teilweise Reaktionen auf die Applikationen.
In 47% der Fälle kam es während der Follow-ups zu Rückfällen.
Die Gruppe der UVB-311nm-Patienten umfasste 13 Personen. Ihre Therapiedauer betrug etwa 8,2 Wochen. 31% der Patienten erfuhren komplette, 46% teilweise und 23% keine Reaktionen auf die Phototherapie.
Während der 3 bis 60 Monate der Follow-ups erlitten 30% der Patienten Rückfälle.
Die Autoren kommen zu dem Fazit, dass PUVA und gleichermaßen UVB-311nm Phototherapie effektive Therapievarianten für Lichen planus darbieten. Jedoch musste eingeräumt werden, dass relativ schnell nach Therapieende, innerhalb 10 Wochen, Rückfallerscheinungen zu Tage kamen. Die initiale Reaktion auf PUVA startete erfolgreicher als die der UVB-Phototherapie.
Zwischen beiden Patientengruppen konnte jedoch kein statistisch wesentlicher Unterschied ausgemacht werden, in therapeutischer Hinsicht (Wackernagel et al. 2007).

Bestrahlung als Therapieansatz

Autor	*Verfahren*	*Patienten*	*Sensibilisator*	*Dosis*	*Dauer*	*Ergebnisse*
Jansen et al. 1987	PUVA	8	Methoxy-psoralen	7,5+/-4,7 J/cm² alle 2-3 Tage	4-12 Gaben	Verbesserungen
Chen 1989	UVA-Bestrahlung	35	Nicht verwendet	5-10 Minuten/ 1x/Woche	8 Gaben	87,5% der Patienten kuriert
Lehtinen et al. 1989	PUVA	17	Methoxy-psoralen	11,6 J/cm² alle 2-3 Tage	10,3 Gaben	5 Patienten mit totalen, 7 mit partiellen und 5 ohne Verbesserungen
Narwutsch et al. 1990	PUVA	65 mit Lichen ruber lenticularis oralis	Methoxy-psoralen	1,5+/-0,8 J/cm² in 23+/- 7 Gaben	8 Wochen	87% der Patienten mit kompletten und partiellen Remissionen, 21,5% Rückfallerscheinungen
Narwutsch et al. 1990	PUVA	12 mit Lichen ruber oralis	Tigason	unbekannt	8 Wochen	40-45% der Patienten mit Sofortheilung; 75% Rückfallerscheinungen

Autor	*Verfahren*	*Patienten*	*Sensibilisator*	*Dosis*	*Dauer*	*Ergebnisse*
Lundquist et al. 1995	PUVA	18	Methoxy-psoralen	16,5 J/cm² alle 2-3 Tage	12 Gaben	Verbesserungen
Kuusilehto et al. 1997	PUVA	5	Trioxsalen-salbe	0,09-1,80 J/cm²	8,7 Gaben	80% Verbesserungen
Seoane et al. 1997	PUVA	1	Methoxy-psoralen	35,9 J/cm²	6,7 Wochen	Symptome und Läsionen verschwunden
Kunte et al. 2005	Extra-korporale Photopherese	4	unbekannt	2x/Woche, später 1x/ 4 Wochen	Mehrere Zyklen	Nach 7-9 Zyklen Verbesserungen
Agha-hosseini et al. 2006a	Photo-dynamische Therapie	13	Methylen-blau	120/cm²	einmalig	44% durchschnittlicher Rückgang der Läsionsgröße; Rückgang der Symptome
Agha-hosseini et al. 2006b	Photo-dynamische Therapie	2	Methylen-blau	unbekannt	einmalig	40% komplette, 40% partielle und 20% keine Remissionen
Guyot et al. 2007	Extra-korporale Photochemo-therapie	12	Methoxy-psoralen	2x/Woche für 3 Wochen, danach 1x/ 4 Monate	11-21 Gaben in 2,6-11,5 Monate	11 Rückfälle nach 8 Monaten; nach erneuter Anwendung schnelle Remissionen und Verbesserungen

Hennig 2008

2.25. Weitere Therapieansätze

2.25.1. Aloe Vera

Aloe Vera werden folgende Eigenschaften nachgesagt: gewebsanästhetische, bakterizide, viruzide, fungizide, hämostatische, antipyritische, antiphlogistische, antipruritische, vasodilatatorische und befeuchtende Wirkungsweise. Weiterhin können Aloe-Produkte bei dentalen Produkten, Cheilitis, Lippentrockenheit, Herpes, Ulzerationen, Soor und post operativen Beschwerden lindernd eingesetzt werden. Aloe barbadensis miller ist die potenteste und nahrhafteste Aloe-Sorte (general dentistry / may-june 1999).
Hayes (1999) berichtet über einen Patienten mit LP und OLP, welcher täglich 2 Unzen (ca. 60 gr.) Aloe Vera Saft zu trinken bekam. Zudem bestrich er seine Lippen mit Aloe Vera Balsam und seine Hände mit Aloe Vera Creme.
Nach 2 Wochen setze die Linderung mit reduziertem Brennen und Juckreiz, begleitet von abnehmenden Striationen im Mund ein. Weitere 2 Wochen später waren die oralen Läsionen verschwunden und der Zustand der Hände offensichtlich verbessert. Nach 3 Monaten unterbrach der Patient die Behandlung, weil der kutane Erfolg nicht schnell genug fort schritt. Allerdings kehrte der Patient einige Wochen später zurück, um dann mit 4 Unzen Aloe Vera Saft täglich die Therapie weiter zu führen. Bereits nach 3 Wochen waren Brennen, Juckreiz und Hautläsionen verschwunden.
Nach 7 Monaten war der Zustand kompletter Remission erreicht. Als Fazit lässt sich festhalten, dass orale Läsionen innerhalb weniger Wochen ausheilen, systemische Läsionen

aber etwas länger benötigen, dann aber auch vollständig kurierbar sind (Hayes 1999).
Choonhakarn et al. (2007) vergleichen in einer Studie den therapeutischen Erfolg von topischem Aloe Vera und topischem Placebo beim Management von OLP in einem zufälligen, doppelblinden, Placebo kontrollierten Versuch.
27 Patienten erhalten 8 Wochen lang Aloe Vera Gel verabreicht. 22 der 27 Patienten zeigen gutes Ansprechverhalten, 2 Patienten erfahren eine komplette Remission und bei 9 Patienten ist zumindest das Brennen verschwunden. Als symptologisch verbessert können 17 Patienten angesehen werden.
Weitere 27 Patienten erhalten ebenfalls 8 Wochen lang ein optisch gleich aussehendes Placebo Gel.
Nur 1 von 27 Patienten konnte ein gutes Ansprechverhalten bekunden und auch nur 1 Patient wurde vom Brennen befreit. Symptologisch verbessert waren insgesamt 2 Patienten.
Nebenwirkungen traten nicht auf.
Aloe Vera Gel wirkt, statistisch betrachtet, signifikant effektiver als Placebo hinsichtlich klinischer und symptologischer Linderung von OLP Beschwerden.
Die Autoren ziehen somit das Fazit, dass Aloe Vera als echte Alternative angesehen werden kann (Choonhakarn et al. 2007).

2.25.2. Bonjela

Bonjela enthält Cholinsalicylat, Ketalkoniumchlorid, Alkohol, Menthol und Glycerin. Cholinsalicylat ist ein Salz der Salizylsäure und besitzt starke antiphlogistische und analgetische Wirksamkeit. Ketalkoniumchlorid wirkt antiseptisch und verfügt über bakterizide Aktivität gegenüber gram-positive und gram-negative Organismen.
Bonjela wird als Gel bei schmerzhafter Läsionen der Mundhöhle oberflächlich verabreicht.
Khadim berichtet über einen Fall von OLP, bei dem der Patient 3-mal täglich für 15 Tage, jeweils vor den Mahlzeiten, Bonjelagel appliziert bekam.
Hiernach wiesen die Anzeichen und Symptome einen Rückgang auf. Weitere 5 Wochen später waren sämtliche Beschwerden verschwunden und die Schleimhäute erschienen komplett wieder hergestellt (Khadim 1980, Zakrzewska et al. 2005).

2.25.3. Curcuma

Curcuma ist eine aus Südasien stammende Pflanzengattung der Ingwergewächse, der auch die Kurkuma oder Gelbwurz (Curcuma longa) angehört.
Bei Curcuminoiden handelt es sich um Komponenten von Curcuma longa. Sie erfügen über antientzündliche Aktivität, die seit Jahrhunderten in der Ayurveda-Therapie genutzt wird.
Chainani-Wu et al. (2007) wählten 33 OLP-Patienten aus, die in 2 Gruppen unterteilt wurden.
Die 17 Patienten der Gruppe A erhielten 1 Woche lang 60 mg Prednison und 7 Wochen 2000 mg Curcuminoide.
Die 16 Patienten der Gruppe B erhielten auch 1 Woche 60 mg Prednison und anschließend für ebenfalls 7 Wochen ein Placebopräparat.
Als primäre Erkenntnis konnte ein Wechsel der Symptomstärke, zwischen Beginn der Studie und nach 7 Wochen Therapie, festgestellt werden.
Sekundäre Ergebnisse wiesen auch Veränderungen der Symptomstärke nach 1 und 4 Wochen, und bezüglich der klinischen Anzeichen nach 1,4 und 7 Wochen auf. Dies galt in

gleichem Maße für Nebenwirkungen. Sechs Patienten klagten über Kopfschmerzen, 2 über ein ungewöhnlich hohes Auftreten von Flatulenz, 1 beklagte veränderte Fingernägel, sowie 3 Patienten mit Mundtrockenheit. Die Verteilung der Nebenwirkungen verhielt sich in beiden Gruppen etwa gleich häufig.
Es gab keinen bemerkenswerten Effekt hinsichtlich der Lebensgewohnheiten, weder zwischen den Gruppen, noch während der nachfolgenden Follow-ups.
Die Ergebnisse zeigten keine wesentlichen Unterschiede oder Veränderungen bezüglich Symptomintensität, Erytheme und Ulzerationen zwischen Gruppe A und B nach 1, 4 und 7 Wochen.
Eine wesentliche statistische Unterscheidung wurde nicht erreicht.
Letztlich konnte keine eindeutige Schlussfolgerung gezogen werden, ob Curcuminoide nützliche Effektivität bewirken, oder nicht.
Curcuminoide sind gut tolerabel und die Ergebnisse lassen die Hoffnung zu, dass zukünftige Studien auf eine initiale Gabe von Prednison verzichten (Chainani-Wu et al. 2007).

2.25.4. Diethyldithiocarbamat

Diethyldithiocarbamat (DTC) kann den OLP-Patienten bereits in einem frühen Stadium appliziert werden, wenn andere Therapieversuche gescheitert sind. DTC wird 2x/Woche über zumindest 3 Monate in einer Dosierung von 5 mg/kg Körpergewicht peroral verabreicht.
Su et al. (1991) beobachten einen Anstieg der Interleukin 2 Produktion und einer Lymphozytenproliferation. Die klinischen Anzeichen und Beschwerden werden signifikant vermindert, was den Schluss folgert, dass DTC den immunologischen Status verbessert. Die Effektivitätsrate lag bei 30 Patienten bei 87% (Su et al. 1991).

2.25.5. Efalizumab

Efalizumab ist ein rekombinanter humanisierter monoklonaler IgG-Antikörper, der sich an CD11a, eine Untereinheit von LFA-1 (lymphocyte function-associated Antigen-1) bindet und diese damit blockiert. Dies hat zur Folge, dass die Bindung zwischen LFA-1 und ICAM-1 (intercellular adhesion molecule-1) inhibiert wird. Die T-Lymphozytenaktivierung und deren Adhäsion an endotheliale Zellen sind somit unterbunden. Damit werden die Symptome des erosiven OLP erheblich reduziert.
Cheng und Mann (2006) berichten über eine Patientin, welche nach Prednison und Tacrolimus Therapie kaum Linderung erfuhr. 3 Wochen nach Beendigung dieses Therapieansatzes erhielt die Patientin eine initiale Dosis von 0,7 mg/kg Körpergewicht, gefolgt von einer wöchentlichen Dosis von 1 mg/kg Körpergewicht.
Nach 5 Wochen zeigten sich die oralen Erosionen stark verbessert und nach 10 Wochen lag die Heilung bei 75%. Auch die Läsionen der kutanen Bereiche zeigten sich deutlich verbessert, die affektierten Areale erfuhren jedoch eine Hyperpigmentation.
Minimale Nebenwirkungen wurden gut toleriert.
Die Autoren schlussfolgerten, dass der Erfolg ermutigend sei, der mit Efalizumab auch bei OLP zu erzielen ist. Jedoch sollten weitere, auch doppelblinde und kontrollierte Studien nachfolgen, um den Erfolg zu bestätigen, oder zu widerlegen (Cheng und Mann 2006).
Heffernan et al. (2007) injizierten 4 Patienten 0,7 mg/Kg Körpergewicht einmalig Efalizumab subkutan. Weitere 10 Wochen lang wurde dann 1mg Efalizumab pro Kg Körpergewicht pro

Woche verabreicht.
Der durchschnittliche Rückgang der affektierten Schleimhautoberfläche lag bei 71%. Ca. 82% Linderung der Schmerzhaftigkeit konnte zudem erreicht werden.
Als Nebenwirkungen imponierte in einem Fall Urtikaria und ein Staphylokokkenabszess, sowie in einem anderen Fall ein Medikamenten bedingter subkutaner Lupus (Heffernan et al. 2007).

2.25.6. Eikonol

Eikonol in einer Dosierung von 6g/Tag führt zur Verminderung des Triglyzeridlevels um 18% und von Cholesterol um 6% und trägt somit zur Linderung von Lichen planus bei.
Eventuelle Papeln und unliebsamen Erscheinungen werden verringert und die Hyperämie der Wangenschleimhaut nimmt ab. Bei Patienten mit der erosiven und ulzerativen Variante der Krankheit kann mittels Eikonol allerdings nur bei ca. 18% ein positiver Effekt erzielt werden, wie etwa eine Epithelialisierung der Läsionen, Verminderung der Entzündungsmerkmale und weniger Papeln.
Insofern kann Eikonol nur ganz begrenzt als Alternative für OLP betrachtet werden (Barer et al. 1995).

2.25.7. Enoxaparin

Enoxaparin ist ein Heparinpräparat mit niedrigem Molekulargewicht und inhibiert die T-Lymphozyten-Aktivität.
Hodak et al. (1998) verwenden Enoxaparin niedrig dosiert, 3 mg subkutan, 1x/Woche, als Monotherapie für Lichen Planus.
90% der Patienten erfuhren innerhalb zweier Wochen das Verschwinden des Juckreizes. 90% von diesen Probanden erlebten dann eine komplette Regression des Ausschlags, der Rest zumindest eine Verbesserung. 10% blieben absolut unberührt.
Allerdings blieben 75% der OLP-Patienten ohne Verbesserung der Zustände. Allenfalls als Positivum kann man das Fehlen jeglicher Nebenwirkungen gelten lassen. Enoxaparin wäre aber eine diskutable Alternative für die Therapie kutanen LP (Hodak et al. 1998).
Stefanidou et al. (1999) untersuchten in ihrer Studie den Einfluss von niedrig dosiertem Enoxaparin, subkutan injiziert, bei 18 Patienten mit OLP. Diese 18 Patienten erhielten ihre Injektionen zwischen 6 bis zu 13 Wochen verabreicht. 11 Patienten erfuhren komplette Remissionen, 2 Patienten zumindest noch partielle und 5 Patienten keine Remissionen.
Es wurde deutlich, dass ausgedehnter kutaner und retikulärer oraler Lichen planus am effektivsten behandelt werden konnte (Stefanidou et al. 1999).

2.25.8. Etanercept

Bei Etanercept handelt es sich um ein rekombinantes, lösliches, humanes TNF-Rezeptorprotein, welches die Anbindung von TNF-α an seinem Zelloberflächen-Rezeptor verhindert. Hierbei wird die Zellantwort präventiv beeinträchtigt.
Yarom et al. (2007) beschrieben einen Fall eines Patienten, welcher trotz Vorbehandlung mit

topischem Tacrolimus oder Azathioprin nicht kuriert werden konnte.
Man verabreichte dem Patienten weiterhin systemisch Azathioprin und auch Retinoide. Jedoch auch diese Versuche schlugen fehl. Danach erhielt er Prednison, was zwar leicht die Beschwerden abmilderte. Trotzdem wurde Prednison wieder abgesetzt, da Diabetes mellitus und die bestehende Hypertension in zunehmendem Maße unkontrollierbar wurde.
Danach wurde 25 mg Etanercept zweimal pro Woche subkutan verabreicht. Der Patient berichtet über signifikanten Rückgang der Symptome (bis zu 90%) bereits nach 2 Wochen.
Die klinische Verbesserung wurde auch nach 4 Wochen sichtbar. Eine Keratinisierung erodierter Schleimhautareale trat ein.
Etanercept wurde wohl toleriert und nur geringgradige Empfindsamkeit an den Injektionsstellen festgestellt.
Nach 10 Wochen setzte man Etanercept ab, da das Präparat sehr teuer ist. Schon 2 Wochen später wurden die Symptome wieder augenscheinlich und nach 5 Wochen wurde der Einsatz systemischer Kortikoide notwendig, um die Beschwerden im Rahmen zu halten.
Obwohl die Beschwerden von OLP wechselhaft intensiv auftraten, hat bei diesem einen Patient nur die Verabreichung von systemischen Kortikosteroiden und Etanercept dafür gesorgt, dass in den vergangenen 3 Jahren die Symptome überhaupt rückläufig waren.
Da Etanercept gut tolerierbar ist, sollten, laut der Autoren, weiterführende Versuchsreihen bezüglich des Nutzens in der OLP-Therapie vorangetrieben werden (Yarom et al. 2007).

2.25.9. Kabeljau-Öl

Kabeljau-Öl angereichert mit mehrfach ungesättigten Fettsäuren als Unterstützung für die üblichen Detoxikationen und Immunomodulatoren in der Behandlung von OLP. Dieser ungewöhnliche Therapieansatz verhilft zu verkürzten Zeitspannen der Exazerbation und einer stabileren Grundkonstitution hinsichtlich Rückfallgefahr und ist zudem verknüpft mit der Normalisierung des immunologischen Status.
Bei Patienten mit erosivem OLP erweisen sich lokale Applikationen von Kabeljau-Öl und Gurgeln mit Blutwurz-Tinktur als hilfreich hinsichtlich der Kontrolle der Krankheitsprogression (Volodina et al. 1997).

2.25.10. Mesalazin

Mesalazin (5-Aminosalizylsäure) ist ein Medikament, welches häufig zur Behandlung von entzündlichen Darmerkrankungen, ulzerativer Kolitis (Miller 1971, Tan 1974, Thompson et al. 1974), rheumatischer Arthritis (Davies und Shadforth 1984) und Tuberkulose (Textbook of Dermatology 1986) genutzt wird.
Das Medikament wirkt als freier Radikalfänger durch Reduzierung der Leukotrienproduktion und Inhibierung von Interleukin-1.
Allerdings steht der Schweregrad von lichen planus nicht in einer Relation zur Aktivität dieser Erkrankungen (Cox et al. 1986).
In einem Vergleich von topischem Mesalazin und Clobetasolpropionat zur Behandlung von symptomatischem OLP, ist es genauso effektiv wie dieser topische Steroidester.
Mesalazin kann auch wiederum selber lichenoide Läsionen auslösen (Scully et al. 2000, Lodi et al. 2005b).
Es erscheint, dass bei Anwendung von Mesalazin während einer Therapie ein Lichen planus

als Komplikation auftreten kann (Alstead et al. 1991).
Sardella et al. (1998) fanden heraus, dass Mesalazin 5% topisch appliziert, 2x/Tag über 4 Wochen, bei symptomatischem OLP förderlich sein kann. In einer Studie mit 11 Patienten verzeichneten sie folgende Ergebnisse. 54,5% erlebten eine vollständige Befreiung von den Symptomen, 36,5% eine partielle Erleichterung und 9% keine Veränderung (Sardella et al. 1998).

2.25.11. Nikotinsäureamid

Nikotinsäureamid subfokal injiziert bei 25 Patienten, wurde von Tischendorf (1978) 2x/Woche mit 100 mg durchgeführt. Die Injektionen fanden unter Lokalanästhesie ohne Vasokonstringens statt.
Bei 10 Patienten führte eine einmalige Injektionsserie zur Rezidivfreiheit, bei weiteren 9 Patienten konnte nach anfänglicher Remission aber eine Rezidivfolge nachgewiesen werden, welche dann analog therapiert wurde und wobei sich infolge dessen die Anwendungsdauer verkürzte. Bei 6 Patienten musste die Therapie jedoch abgebrochen werden, entweder wegen fehlender Heilungstendenz oder aufgrund beginnender Hauteffloreszenzen. Daraufhin wurde eine systemische Chloroquin-Triamcinolon-Therapie begonnen (Tischendorf 1978).

2.25.12. Oxpentifyllin

Oxpentifyllin ist ein Theobromderivat und wird u.a. bei Arteriosklerose, rheumatischer Arthritis, Morbus Crohn und Sarkoidosen eingesetzt, wo es immunsuppressiv wirken kann. Oxpentifyllin soll zudem bei wiederkehrender aphthöser Stomatitis wirksam sein, wahrscheinlich aufgrund der Auflösung der Ulzerationen für mehrere Monate in Folge von Therapieeinstellung.
Wongwatana et al. (2005) berichten über 15 Patienten mit symptomatischem OLP, welche mit Oxpentifyllin behandelt wurden. 400 mg 3x täglich zu den Mahlzeiten wurden den Patienten verordnet. Nach Auftreten von Nebeneffekten reduzierte man die Dosis auf 2x täglich. Nur 10 Patienten beendeten die Therapie. 3 von jenen zeigten symptomatische Linderungen, aber die restlichen 7 beobachteten keine Reaktion. Nur 1 Patient genas völlig von den Anzeichen und Beschwerden des erosiven OLP. Insgesamt 7 Patienten beklagten Nebenwirkungen, dass 5 die Therapie abbrachen.
Als Nebeneffekte galten Kopfschmerzen, Diarrhöe, Ataxie, Juckreiz und Schlafstörungen. Insgesamt ergab die Studie keinerlei Reduzierung der Symptome oder eine klinisch bemerkenswerte Linderung der Anzeichen des OLP (Wongwatana et al. 2005).

2.25.13. Psychologie

Bereits 1869 beschrieb Erasmus Wilson 50 Patienten mit OLP, die sich im Alter von 40 bis 50 Lebensjahren befanden. Er beurteilte sie als ängstliche, übernervöse und hoch penible Menschen, die eine Tendenz besitzen, überaus besorgt zu sein und Perioden übermäßigen emotionalen Stresses zu durchleben.
Obgleich Stress gewöhnlich als Faktor in der OLP-Entwicklung angesehen wird, liegt nur verhältnismäßig wenig substanzielle Literatur vor.

Verschiedene Studien, welche versucht haben Stress und Emotionen in Werten oder Tabellen darzustellen, stehen in Kontroversen zueinander.
Grundsätzlich wird der vorherrschende klinische Eindruck angenommen, dass die Patienten, die zahnärztliche Behandlungen für ihren OLP suchen, durchaus in Phasen erhöhten Stresses gelangen können.
Irvine et al. (1991) zählen Stress zu den Hauptursachen in der Entwicklung von OLP. Sie behaupten, dass Stress weder qualitativ noch quantitativ messbar ist und daher schwer zu analysieren ist (Irvine et al. 1991).
1996 haben Burkhart et al. eine Beurteilung der Charakteristika von 299 OLP-Patienten unternommen. Hierbei durchleuchteten die Autoren den Lebensstil, gesundheitliche Habits und die demografischen Umstände dieser Patienten.
Die wesentlichen Erkenntnisse der Untersuchung untermauern den Verdacht, dass die Patienten davon ausgehen, ihre OLP-Erkrankung werde durch Stress verursacht (37%). Weiterhin berichten 51,4% von ansteigenden emotionalen Belastungen zu dem Zeitpunkt, als OLP erstmals ausbrach. Dabei nehmen familiäre, zwischenmenschliche und berufliche Streße eine übergeordnete Rolle ein.
Ein weiterer Stressfaktor stellt der Tod geliebter Mitmenschen dar.
Zukünftige Untersuchungen sollten darauf ausgerichtet sein, wie Patienten mit unbewältigtem Gram und Kummer umzugehen verstehen einerseits und der Einflussnahme multipler traumatischer Ereignisse auf das Immunsystem der Patienten andererseits.
Zudem sollte in kommenden Studien angesprochen werden, wie die Patienten mit ihrer Krankheitsverarbeitung umgehen, wie sich eine Stresstherapie auswirkt und welche Aussagen aus einem generellen Patientenprofil von OLP-Patienten abzuleiten ist (Burkhart et al. 1996).

Ivanovski et al. (2005) haben versucht zu erforschen, ob die Psychosomatisation von OLP-Patienten diese Erkrankung beeinflusst.
Hierzu werteten sie die psychologischen Persönlichkeitsprofile von 20 Patienten mit retikulärem OLP, 20 mit erosivem OLP und 25 Kontrollpatienten aus. Sämtliche Probanden wurden mit dem MMPI (Minnesota Multiphasic Personality Inventory)-202 Test konfrontiert.
8 klinische Maßstäbe (Hypochondrie, Depression, Hysterie, psychosomatische Abweichungen, Paranoia, Psychasthenie, Schizophrenie, Hypomanie), Kortisollevel, CD3-, CD4-, CD8- und CD16-Marker wurden verglichen. Zudem wurde die Psychosomatisation mittels eines Index ermittelt.
Das Ergebnis offenbart ein charakteristisches MMPI-Profil in der Gruppe der OLP-Patienten mit einem hohen Indexwert. Bemerkenswerte Unterschiede innerhalb der Gruppen konnten für CD4-, CD8- und CD16-Marker sowie Kortisol entdeckt werden. Die Mittelwerte waren sämtlich bedeutsam unterschiedlich mit signifikant höheren Werten bei den OLP-Patienten in Vergleich zu den Kontrollpatienten.
Somit wird gefolgert, dass verlängerter emotionaler Stress bei vielen OLP-Patienten zu einer Psychosomatisation führen und ebenso zur Initiation und klinischen Erscheinungsbildern beitragen kann (Ivanovski et al. 2005).

Hampf et al. untersuchten 1987 psychiatrische Störungen bei 100 Patienten. 56 Patienten litten an OLP und 44 Patienten waren non-OLP-Patienten.
Es konnte ein statistisch signifikanter Unterschied hinsichtlich des seelischen Ungleichgewichts zwischen OLP- und non-OLP-Patienten festgestellt werden. Die OLP-Patienten erwiesen sich als eher anfällig für seelische Störungen als non-OLP-Patienten. Die Autoren konstatierten, dass der mentale Gesundheitszustand der non-OLP-Patienten dem der „normalen“ finnischen Personen entspricht. 48,2% der OLP-Patienten erschienen als seelisch gefestigt, 21,4% zeigten milde seelische Störungen, 5,4% wiesen mittlere Störungen auf und

25% offenbarten ernsthafte mentale Störungen.
Die korrespondierenden non-OLP-Patienten waren 72,7% seelisch gefestigt, 9,1% zeigten milde, 11,4% mittlere und 6,8% ernsthafte Störungen.
Von den 56 OLP-Patienten wurden 21 zufällig ausgewählt und einer psychiatrischen Untersuchung überwiesen. Hierbei verweigerten 5 Patienten die Zusammenarbeit. 5 der restlichen 16 kooperierenden Patienten wiesen mittlere psychiatrische Störungen auf, 7 milde Auffälligkeiten, 1 Patient offenbarte Anzeichen einer Neurose und 3 waren unauffällig.
Die Mehrzahl der Patienten empfand das subjektive Gefühl, dass die klinischen Anzeichen ihrer Erkrankung, eingeschlossen des Unbehagens, schlechter wurden während der Phasen seelischer Belastungen. Kein Patient wollte ein Gefühl mentaler Irritationen zugestehen.
Bis auf einen Patienten war keiner der Ansicht, eine psychiatrische Therapie in Anspruch nehmen zu müssen (Hampf et al. 1987).

García-Pollo Vallejo et al. (2001) analysierten den Einfluss von Stress und Angst als potenzielle Risikofaktoren für die Entwicklung von OLP.
Stress und Angstzustände werden häufig als mögliche Faktoren für den Krankheitsverlauf von OLP genannt. Trotz dessen wird dieser Gedankenansatz weiterhin kontrovers diskutiert.
Um festzustellen, ob Angst oder Stress tatsächlich einen ernsthaften Einfluss nehmen können, haben Garcìa-Pollo Vallejo et al. 8 Patienten in ihre Untersuchung eingebunden.
Man versuchte die Parameter Angst und Stress in Maßstäben festzuhalten. Zu den 8 teilnehmenden Patienten wurde eine Alters- und Geschlechts analoge Kontrollgruppe von 80 Menschen herangezogen.
Tatsächlich erhielt man bedeutend höhere Werte für Stress und Angst in der Gruppe der Patienten, als im Vergleich in der Kontrollgruppe. Abweichungen von 2,8 für Angst und 4,4 für Depressionen wurden ermittelt.
Folglich suggerieren diese Ergebnisse die Annahme, dass Angst und Depressionen oder Stress reale Risikofaktoren darstellen, die durchaus in der Lage sind, eine Wirkung auf die Entwicklung von OLP ausüben zu können (Garcìa-Pollo Vallejo et al. 2001).

2.25.14. Psychotherapie

Die Psychotherapie ist die Behandlung psychisch, emotional und psychosomatisch bedingter Krankheiten, Leidenszustände oder Verhaltensstörungen mit Hilfe psychologischer, d. h. wissenschaftlich fundierter Methoden durch verschiedene Formen verbaler und nonverbaler Kommunikation. Je nach Form der Psychotherapie findet hierbei eher eine Auseinandersetzung mit dem Unbewussten statt (z.B. in der Psychoanalyse oder anderen primär analytisch ausgerichteten Therapievarianten), um die Auslösung der Erkrankung zu ergründen, oder die Therapeuten bemühen sich, das bewusste Denken und Empfinden zu untersuchen (Gesprächstherapie, Verhaltenstherapie).
Burkhart et al. (1996) reflektierten 146 Patienten mit Biopsie bestätigtem OLP. Ihre Ergebnisse unterstützen die Aussage, dass es eine Verbindung zwischen Stress und dem Krankheitsverlauf von OLP gibt. Mehr als die Hälfte der Patienten gaben ein wesentliches und emotional bedeutsames Ereignis zu dem Zeitpunkt an, an dem OLP bei ihnen offenkundig wurde. Die Therapeuten von OLP-Patienten werden von den Autoren angehalten, ein geeignetes Stressmanagement und gegebenenfalls eine Lebensberatung anzuraten.

2.25.15. Sulodexid

Sulodexid ist ein Produkt aus Heparin (80%) und Dermatan-Sulfat (20%). Es verfügt über einige Heparin artige Fähigkeiten bezüglich Immunozyten und Gewebe und besitzt zudem eine extrem niedrige antikoagulierende Wirkung.
Der therapeutische Effekt von Sulodexid ist an die Plasminaktivität mit der Stimulierung der Zellproliferation und Zytokinenaktivität, angelehnt. Zudem besitzt Sulodexid einen protektiven Einfluss auf das Endothel und die Reparatur von Zellschäden und daher die Fähigkeit, Lichen planus zu kontrollieren.
Femiano et al. (2003) verglichen Sulodexid mit Cyclosporin bei 20 Patienten mit chronisch erosivem OLP, bei dem eine vorherige Therapie mit topischen Kortikosteroiden versagte.
Sie verabreichten den Sulodexid-Empfängern 600 Einheiten intramuskulär, gefolgt von täglichen oralen Dosierungen von 250 Einheiten zweimal täglich für einen Monat.
Den Patienten in der Cyclosporin-Gruppe verabreichten sie 3x/Tag 3 Minuten dauernde Mundspülungen für denselben Zeitraum.
3 und 5 Monate nach Beendigung der Applikationen wurden alle Patienten nachuntersucht. Sämtliche Patienten zeigten Linderungen in der Schmerzhaftigkeit und wiesen Resolutionen der Erosionen und Ulzerationen auf.
Die Ausheilung war erheblich schneller mit Sulodexid erreicht worden, wenn auch 1 Patient dieses Medikament nicht tolerierte und aufgrund der Nebenwirkungen vom Verfahren zurückgezogen wurde (Femiano et al. 2003).

2.25.16. Sulpiride

Sulpiride zählen zur Gruppe der atypischen Neuroleptika. Zudem werden sie als Antidepressiva verabreicht.

2.25.17. Stress-Angst-Verhältnis zu OLP

In Lehrbüchern über Dermatologie und oraler Pathologie erwähnen die Autoren Stress und Angstzustände als Faktoren, die begleitend zur Entwicklung von OLP auftreten.
Durch die Weiterentwicklung von seriösen Psychologietestverfahren kann das Kriterium Angst messbar gemacht werden. Die Auswirkungen verschiedener Lebenserfahrungen werden durch selbst-reflektierte Auflistungen bewertet.
Um einen Bezug zu OLP herzustellen werden 2 psychologische Testfragekataloge hinzugezogen, und alters- und geschlechtsspezifisch ausgewertet (Jick et al. 2000). Emotionale und psychologische Einflüsse haben sich als potente Faktoren gezeigt, die die Gesundheit der Patienten mitbestimmen kann, was der ganzheitlichen Medizin zur Popularität verholfen hat.
Löwenthal und Pisanti (1984) untersuchten 49 Patienten, bei denen klinisch eine OLP-Erkrankung festgestellt wurde und deren lückenlose Anamnese vorlag (Löwenthal und Pisanti 1984).
Sie belegten, dass Stressphasen die Symptome von erosivem OLP verschlimmern, im Gegensatz zu asymptomatischem OLP. Ferner zeigte ihre Studie keine Unterschiede in der Einflussnahme von Stress und Angstzuständen bei Hypochondrischen oder depressiven

Menschen in Relation zu einer Kontrollgruppe. Allerdings besteht der Verdacht, dass Patienten mit positivem OLP-Befund eher dazu neigen, Ängste zu entwickeln.
Die Ergebnisse besagen eindeutig, dass es keine Beweise gibt, für die Theorie, dass OLP vermehrt bei ängstlichen oder gestressten Menschen auftritt. Allerdings besteht durchaus die Möglichkeit, dass ein gewisser Anteil der Bevölkerung OLP durch Stress oder Angst auslösen, was bei der Mehrheit nicht der Fall ist (Scully et al. 1998, Jick et al. 2000).
Rojo-Moreno et al. (1998) teilen diese Auffassung. In ihrer Evaluierung psychologischer Faktoren und OLP, anhand der Erkenntnisse von 100 Patienten, kamen sie zu dem Ergebnis, dass OLP-Patienten mehr und eher Angstgefühle und Depressionen entwickeln, bzw. deutlich werden lassen, als gesunde Menschen. Zudem erweist sich das Vorhandensein erosiver Läsionen Angst steigernd und Depressionen auslösender als asymptomatische Konditionen (Rojo-Moreno et al. 1998).
McCartan (1995) studierte 50 Patienten mit OLP-Befall. Es zeigte sich, dass eine leichte Tendenz zur Angst permanent gegeben ist. Jedoch existiert keine statistisch bedeutsame Relation zwischen erosivem OLP und Angst oder Depressionen (McCartan 1995).

2.25.18. Traditionelle Chinesische Medizin

Traditionelle Chinesische Medizin beeinflusst den Immunstatus bei OLP-Patienten.
Pang und Bu (1998) haben herausgefunden, dass CD3, CD4, und CD3/CD4-Quote bei OLP-Patienten, welche mit traditioneller chinesischer Medizin behandelt wurden, bedeutsam niedriger ist, verglichen mit der Anzahl gesunder Menschen bevor einer solchen Therapie. Dementgegen, nach traditioneller chinesischer Medizin-Therapie, war diese Anzahl deutlich angestiegen. Von 30 Patienten konnten 14 eine bedeutsame, und weitere 8 Patienten zumindest noch eine kleine Verbesserung feststellen. Die Majorität der Patienten wies deutliche bis bemerkenswerte Verbesserungen auf.
Traditionelle Chinesische Medizin übt einen regulierenden Einfluss auf das immunologische Gleichgewicht der Patienten aus (Pang und Bu 1998).
Sun und Chiang (2001) berichten, dass Chinesische Kräuter den Serumlevel von squamösen Zellkarzinom assoziiertem Antigenen, bei erosivem OLP regulieren. Weiterhin konnten sie eine Linderung in Kombination mit Levamisol belegen (Sun und Chiang 2001).

2.25.19. Thalidomid

Thalidomid ist der Wirkstoff des Schlaf- und Beruhigungsmittels Contergan. Thalidomid führt oft zur Besserung der Anzeichen und Symptome bei OLP (Kunte et al. 2005).
1985 berichteten Naafs und Faber über das erfolgreiche Behandeln von Lichen planus mit Thalidomid. Zwei Patienten mit oralem erosivem LP haben auf eine Dosierung von 150 mg/Tag reagiert und die Linderungen mit 50 mg/Tag fortgesetzt (Naafs und Faber 1985).
Camisa und Popovsky (2000) verabreichten einem Patienten mit widerspenstigem erosivem OLP 50-200 mg/Tag für die Dauer von 3 Monaten. Der Patient bemerkte Schwindelanfälle, Ödeme der unteren Extremitäten und einen milden erythematösen Ausschlag auf dem Gesicht und Rumpf. Daraufhin senkten sie die Dosierung auf 100 mg/Tag und die Begleiterscheinungen verschwanden auf einen tolerablen Level.
Der Patient erfuhr eine generelle Verbesserung seiner Befindlichkeit um 70%.
Grundsätzlich kehren die Läsionen nach Therapieabbruch zurück (Camisa und Popovsky

2000).
Macario-Barrel et al. (2003) haben Thalidomid eingesetzt, um gegen schwergradigen erosiven OLP vorzugehen, der sich als resistent oder wiederkehrend, trotz hoher Kortikosteroidapplikationen, erwiesen hat. Sie setzten 50-100mg/Tag, danach degressiv bis zur kleinst-effektiven Minimaldosis ein.
Nach 4 Monaten Therapiedauer konnte bei 75% der Patienten eine komplette Ausheilung der oralen Läsionen beobachtet werden.
Patienten, die Thalidomid und Prednison erhielten, zeigten nach Absetzen des Thalidomids als widrige Nebenwirkungen Phlebitis und Neuropathie. Auch die Erosionen kamen mit der Thalidomid-Abstinenz zurück.
Thalidomide können eine effektive Alternative in der Therapie Steroid resistenter hartnäckiger erosiver OLP-Fälle sein, allerdings sollten die ernstzunehmenden Nebenwirkungen sich restriktiv auf die Nutzung auswirken. Nachfolgeuntersuchungen fanden alle zwei Monate statt.
Nach Medikationsende kam es zu schneller Rückkehr oraler Läsionen (Macario-Barrel et al. 2003).
Dereure et al. (1996) berichten über zwei Fälle erosiven OLP, wobei Thalidomid eingesetzt wurde. Sie beobachteten eine fast komplette und eine vollständige Ausheilung, ohne Rückfall nach 15 und 36 Monaten Nachfolgeuntersuchung (Dereure et al. 1996).
Bei einem Patienten mit erosivem LP und Hepatitis C Infektion wurde Thalidomid 1,5 Jahre ohne Nebeneffekte verabreicht.
Petropoulou et al. (2006) begannen die Therapie mit 50 mg/Tag für die Dauer von zwei Wochen.
Nachdem heftige Nebeneffekte auftraten (Muskelkrämpfe, Muskelschwäche, Brennen in den Extremitäten und Taubheit und Benommenheit), senkten sie die Dosis auf die Hälfte für die nächsten 18 Monate. Daraufhin beobachteten sie, dass die oralen Läsionen verschwanden und keine neuen Nebenwirkungen erschienen.
2 Wochen nach Therapieende, erwuchsen asymptomatische erythematöse Läsionen auf dem Penis. Tacrolimussalbe 0,1% wurde lokal appliziert, um eine Rückfallgefahr zu senken.
Diese Anwendung führte zur kompletten Ausheilung jener Läsionen. Thalidomide scheinen eine echte Alternative darzustellen (Petropoulou et al. 2006).
Jedoch sollte der Behandler die kleinst mögliche effektive Dosierung wählen, um die Risiken von widrigen Begleiterscheinungen auszuschalten. Weitere nennenswerte Nebenwirkungen sind Teratogenität und periphere Polyneuropathie (Kunte et al. 2005).
Als Additivum zu Thalidomid eigne sich Tacrolimus. Beide, Tacrolimus und Thalidomid beeinflussen die T-Zell-Aktivitäten (Petropoulou et al. 2006).

2.25.20. Vitamine

Thongprasom et al. beschrieben 2001 die Folat- und Vitamin-B12-Level bei Patienten mit OLP, Stomatitis oder Glossitis. Hierbei wurden 41 Patienten in die Studie miteinbezogen. Sie wurden in zwei Gruppen eingeteilt, Gruppe A beinhaltete 25 Patienten mit OLP und Gruppe B 16 Patienten mit anderen Erkrankungen. Ihre kompletten Blutwerte, Hämoglobin-Typisierungen, Serum- und Zellfolate-, sowie Serum-Vitamin-B12-Level wurden untersucht.
Die Ergebnisse offenbarten niedrige fote Zellfolat-Level bei 11 der 25 Teilnehmer (44%) in Gruppe A und 9 der 16 Patienten in Gruppe B (56%). Die Serum-Vitamin-B12-Levels waren in beiden Gruppen vergleichbaren Ausmaßes vorhanden.
Keiner der in die Studie involvierter Proband litt an Anämie oder Mikrozytose, daher sollten

Folat-Level bei Patienten mit oralen Läsionen und Symptomen untersucht werden, vor allem bei Patienten mit charakteristischen Risikofaktoren, schlechter Ernährung oder Systemerkrankungen. Im Falle des Verdachtes diesbezüglich, raten die Autoren zu täglichen Folsäuregaben (Thongprasom et al. 2001).

Kleier et al. untersuchten in einer Studie 1998 die Regeneration der oralen Mukosa. Diese ist von den Stoffwechselwegen von Zink und Vitamin-A abhängig.
Hyperkeratosen, gestörtes Immunsysteme und eine erhöhte Inzidenz oraler Entartungen wurde in Fällen von Zink- oder Vitamin-A-Mangel berichtet.
Die Therapeuten entnahmen von 97 Patienten mit OLP, oraler Leukoplakie, squamösen Zellkarzinom und einer Kontrollgruppe Blutproben. Neben der routinemäßig durchgeführten Blutanalyse wurden Zinkserum-Level, Vitamin-A-Serum-Level und das Retinolbindeprotein (RBP) identifiziert.
OLP-Patienten zeigten keine statistisch bemerkenswerten Abweichungen, wohingegen bei Leukoplakie-Patienten deutlich niedrigere Werte für Zink, verglichen mit der Kontrollgruppe und den OLP-Patienten, zu verzeichnen war. Patienten mit oralen Entartungen wiesen niedrigere Serum-Level für Vitamin-A, RBP und Zink auf.
Im Vergleich zur Kontrollgruppe und den OLP-Patienten, stellte sich Zink-Serum-Level als statistisch unbedeutender und daher abweichend heraus.
Daher halten die Autoren auch hier eine zusätzliche Zufuhr von Zink für indiziert, falls bei Patienten oraler Leukoplakie, oralen Entartungen und Zink-Mangel diagnostiziert wird (Kleier et al. 1998).

2.25.20.1. Methotrexat

Methotrexat ist ein Analogon der Folsäure (Vitamin B12). Bei Autoimmunerkrankungen wird Methotrexat eingesetzt um die Überaktivität des Immunsystems zu unterdrücken. Methotrexat wird dann verabreicht, wenn die Medikation der ersten Wahl, z.B., Kortison, nicht die gewünschte Wirkung erzeugt. Die Menge an Methotrexat, die bei Autoimmunerkrankungen eingesetzt wird, ist meist sehr viel niedriger als die in der Therapie von Tumoren benötigte. Methotrexat gehört zu den wichtigen Basismedikamenten bei entzündlich-rheumatischen Erkrankungen und kann, bei regelmäßiger Kontrolle der Blutwerte und der Organfunktion, über viele Jahre gegeben werden.
Torti et al. (2007) untersuchten 50 Patienten, welche bereits verschiedene OLP-Therapieverfahren über sich ergehen lassen mussten und deren Follow-up länger als 2 Jahre andauerte. Diese Patienten wurden in erster Therapie mit topischen Kortikosteroiden behandelt. Anschließend erfolgte die Weiterbehandlung mit topischen Immunomodulatoren, systemischen Retinoiden, Methotrexat oder Thalidomid. Die besten Ergebnisse wurden erzielt, wenn noch keine Vorbehandlung erfolgt war. Die Mehrzahl der Patienten erreichte eine substanzielle Reaktion mit begrenzter Wirkung.
Die Autoren entdeckten Methotrexat als Wirkstoff mit substanzieller Aktivität bei OLP. Ferner kamen sie zu der Erkenntnis, dass eine nachdrückliche therapeutische Zufuhr, auch bei schwerwiegend vorbehandelten oder refraktären Patienten dazu führt, dass erhebliche Systemregressionen zu erreichen sind. Vordergründig stellten sie Methotrexat heraus (Torti et al. 2007).

2.25.21. Magnetfeldtherapie

Magnetfeldtherapie findet in einem Bericht von Kupriianova et al. (1989) Berücksichtigung. Sie verwenden zur normalen Therapie zusätzlich bei 51 Patienten Platten-Prothesen mit Samarium-Kobalt-Magneten. Ihre klinischen Beobachtungen zeigen einen heilsamen Effekt auf die Entzündungsareale, Erosionen und die Epithelialisierung. Zudem verschwinden die Papeln aus der Mundhöhle (Kupriianova et al.1989).

2.25.22. Reflexotherapie

Reflexotherapie wurde auch in erst einem Bericht erwähnt. Maksimovskaia et al. (1991) suggerieren, dass Reflexotherapie als Unterstützung zur Behandlung erosiver und/oder ulzerativer Prozesse der Mundschleimhaut hinzugezogen werden kann, um die Epithelialisierung der Läsionen und der Ulzerierungen zu beschleunigen. Zudem unterstellen sie einen analgetischen Effekt (Maksimovskaia et al. 1991).

2.26. Zytotoxine

Zytotoxine sind die Killerzellen von zytolytischen CD8+Zellen. Es handelt sich um Perforin und Granzyme. Perforin macht Löcher in die Zellmembran. Granzyme sind Proteasen, welche den kontrollierten Zelltod (Apoptose) auslösen (Tübinger Internet Multimedia Server).

2.26.1. Azathioprin

Das Immunsuppressivum Azathioprin wird seit 40 Jahren erfolgreich in der Therapie der chronisch entzündlichen Darmerkrankungen eingesetzt. Trotzdem ist der genaue Wirkungsmechanismus von Azathioprin bisher nur unvollständig verstanden. Wie kürzlich gezeigt werden konnte, induziert Azathioprin in CD28 kostimulierten T Lymphozyten Apoptose, indem es den ursprünglich anti-apoptotischen Effekt der CD28 Kostimulation in ein apoptotisches Signal für die Zelle umwandelt (Tiede et al. 2003)
Azathioprin ist ein Antagonist des Purinmetabolismus. Es behindert die DNA/RNA- und Proteinbiosynthese und kann die Immunzellenproliferation senkend beeinflussen, was in Autoimmunität resultiert (Edward und Kelsch 2002, Sugerman und Porter 2007).
Azathioprin wird bei schwerwiegenden und hartnäckigen Erkrankungen in der Mundhöhle und anderen dermatologischen Krankheiten wie Pemphigus, bullöses Pemphigoid, chronisch aktinische Dermatitis und Psoriasis verwendet. Es hat hohe immunsuppressive Effekte, eingeschlossen einer Knochenmarksuppression.
Eine Langzeittherapie steigert jedoch das Risiko an Innenorganbösartigkeiten zu erkranken. Einige Berichte haben die Effektivität von Azathioprin bei schwergradigem generalisiertem und erosivem mukösem Lichen planus belegt, wenn andere Therapieversuche unerfolgreich blieben (Silverman et al. 1991, Lear und English 1996).
In diesen Fällen angewendet, wirkt Azathioprin durch Inhibierung der T-Lymphozyten. Azathioprin in Kombination mit Prednison verbessert den Zustand der Läsionen innerhalb

von 1 bis 2 Monaten, obwohl die Reaktion als langsam und unvollständig empfunden wird (Agarwal und Saraswat 2002).
75-100 mg/Tag erscheinen als Adjuvans zu Prednison, oder in einer Monotherapie einsetzbar, falls Steroide kontraindiziert sein sollten (Lozada 1981, Silverman et al. 1991).
Vor allem bei bullösem Lichen planus wirkt Azathioprin in Kombination mit Steroiden in überzeugender Manier (Xia et al. 2006).
Grundsätzlich sind die Ergebnisse genauso gut wie die Anwendung von systemischen Steroiden alleine oder in Verbindung mit topischen Steroiden.
Verma et al. (2001) suggerieren, dass Azathioprin eine Alternative zu systemischen Kortikosteroiden sein kann, bei schwergradigem und/oder generalisiertem Lichen planus.
Es stellt eine sichere und besser tolerierbare Therapievariante dar, als systemische Kortikosteroide, speziell bei Patienten mit Langzeittherapie, oder bei Patienten, welche aus bestimmten Gründen keine systemischen Kortikosteroide empfangen sollten (Verma et al. 2001).
Jedoch besitzt Azathioprin Knochenmarksuppression auslösendes Potential (Carrozzo und Gandolfo 1999).
Andere Nebenwirkungen sind schwere Leukopenie, Kopfschmerzen und gastrointestinale Störungen. Diese können durch Nahrungsaufnahme während der Darreichung oder durch baldige Nachtruhe nach Applikation minimiert werden (Lozada-Nur und Miranda 1997).

2.27. Chirurgie

Verschiedene Ansätze, z.B., Kryotherapie (Malmstrom und Leikomaa 1980), chirurgische Exzision (Vedtofte et al. 1987) und CO_2-Laser (Frame et al. 1984, Horch et al. 1986) wurden bereits bei der Therapie von OLP angewendet.
Das Prinzip der Wirkungsweise von Kryochirurgie beruht auf der Zerstörung des Gewebes mittels Kälte. Häufig bleiben tiefe Ulzerationen zurück, die lange Zeit der Heilung bedürfen. Bei der Wundheilung entstehen keine Fibrosen oder Kontrakturen.
Chirurgische Intervention mit Skalpell oder CO_2-Laser kann zu Rezidiven führen. Aber auch Gewebeexzisionen mit minimalen Komplikationen ohne Rückfall wurden beschrieben (McCreary und McCartan 1999).
Tal und Rifkin versuchten auch Gingiva LP per Kryochirurgie zu therapieren (Tal und Rifkin 1986).
Hovick und Kalkwarf verwendeten freie Weichgewebstransplantate, um lokalisierte Bereiche erosiven OLP zu decken (Hovick und Kalkwarf 1987).
Grundsätzlich sollte bei diesen Therapieansätzen eine histologische Diagnose als Unterstützung hinzugezogen werden. Vor allem gilt dieses bei Kryotherapie oder Lasereinsatz, denn die entnommenen Gewebeteile sind oft zerstört und unbrauchbar für eine histologische Untersuchung. Ein weiterer Fakt zu berücksichtigen ist das Potential weiterer Streuung der Krankheit aufgrund des Traumas der Behandlung: das isomorphe Köbner`Phänomen (Katz et al. 1988).
Es wird die operative Entfernung für isolierte Plaques oder therapieresistente Erosionen empfohlen, da hierdurch exzellente Gewebeproben gewonnen werden um die histologische Bestätigung der Diagnose zu erreichen und zudem lassen sich lokal begrenzte Erkrankungen kurieren.
Sowohl die Chirurgie, als auch Kryotherapie finden Anwendung. Kryotherapie war vor allem da erfolgreich, wo die anderen Therapiemaßnahmen scheiterten.
Wenn die Läsionen viel verbreitet und in verschiedenen Arealen des OLP anzutreffen sind,

wird gerne zum CO_2-Laser gegriffen. Obwohl die Auflösung von OLP infolge der Anwendung von Kryotherapie in vielen Fällen komplikationslos beschrieben wurde, mal abgesehen von Rezidiven, können Läsionen in den Wunden entstehen und zu Narben führen, die dann eigene Symptome entwickeln (Vedtofte et al. 1987, Lodi et al. 2005b).
Bekke und Baart (1979) berichten über 7 Fälle, bei denen sie Kryochirurgie angewendet haben. Der zu therapierende Bereich wurde einmalig mit – 80º C, 15 bis 30 Sekunden lang behandelt. Dies reicht aus, um eine komplette Regression der Erosionen zu erreichen.
Infolge dessen waren sämtliche Beschwerden gemildert. Einige wenige Patienten beklagten nahe der Kryoläsion Rezidive, welche aber symptomlos blieben.
Der große Vorteil der Kryochirurgie ist die kurzfristige Wirkung und die Schmerzfreiheit nach der Entfernung der Läsionen. Daher ist dieser Therapieansatz ein sehr sinnvoller Weg schmerzhaften OLP-Läsionen zu begegnen (Bekke und Bart 1979).
Freie Weichgewebstransplantate wurden auch gebraucht für räumliche begrenzte Areale erosiven OLP.
Symptomatisch auftretender OLP verschwand komplett nach der Behandlung mit freiem Schleimhauttransplantat nach einer 3,5 jährigen Verlaufskontrolle.
Chirurgie sollte eine der letzteren Alternativen sein und nur noch Anwendung finden, bei schwerwiegenden Fällen widerspenstiger Krankheitserscheinungen.
Langzeitige Kontrollen sollten die Möglichkeit bieten, einer bösartigen Entartung rechtzeitig zu erkennen und zu begegnen (Agarwal und Saraswat 2001, Lodi et al. 2005b).

2.27.1. Konventionelle Chirurgie

Axell und Henriksen (2007) untersuchten den therapeutischen Erfolg von transplantierter keratinisierter Gaumenschleimhaut auf Bereiche gingivalen Lichens.
Bei 12 Patienten wurden insgesamt 20 Transplantate übertragen und damit bukkale Schleimhautläsionen gedeckt. Ein Überwachungszeitraum von 5-97 Monaten schloss sich an.
Im Ergebnis waren 60% der Transplantate sehr zufrieden stellend eingeheilt, 30% noch zufrieden stellend und 10% nur bedingt zufrieden stellend inkorporiert.
Die Autoren schlussfolgern, dass orale Gaumenschleimhauttransplantate zur Behandlung widerspenstiger erythematöser Schleimhautläsionen eine viel versprechende Therapie-Variante darstellen (Axell und Henriksen 2007).
Ein weiterer Fall einer Behandlung des gingivalen Lichen planus mittels freien Schleimhauttransplantats wurde von Tamizi und Moayedi 1992 vorgestellt.
Sie präsentierten einen Patienten, welcher nach 3,5-jährigen Nachfolgeuntersuchungen, nach Inkorporation des Schleimhauttransplantats, noch immer vollständig von den Läsionen befreit geblieben war (Tamizi und Moayedi 1992).
Chaikin (1980) berichtet über erfolgreiche Therapieverfahren mittels freier Schleimhauttransplantaten bei der Behandlung desquamativer Anomalien.
Allerdings sind chirurgische Interventionen in der Lage, neue Läsionen zu provozieren (Köbner`Phänomen).
Dies gilt genauso für die Exzision mit einem Skalpell. Die echte Alternative zur konventionellen Chirurgie wird von Frame et al. (1984) und Horch et al. (1986) in der Nutzung des CO_2-Laser gesehen. Zusätzlich bietet die Laser-Variante eine angemessene Ausweichmöglichkeit an, wenn dysplastische Entartungen zu beseitigen sind (Buser et al. 2001).
Vedtofte et al. (1987) entfernten bei 61 Patienten, mit oralen, prämalignen Läsionen, diese Defekte mittels chirurgischer Exzision. Voraussetzung für die Teilnahme an der Studie waren

verschieden gradige Epitheldysplasien, von Carcinoma in situ bis zur nicht dysplastischen sublingualen oder lingualen Läsion.
Die klinischen Diagnosen, die gestellt werden konnten, umfassten 10 Erythroplakien, 15 Erythroleukoplakien, 9 noduläre Leukoplakien, 9 verruköse Leukoplakien, 13 homogene Leukoplakien und 5 OLP-Fälle.
Die chirurgisch hinterlassenen Defekte wurden geschlossen durch direkte Approximation (Annäherung) der Wundränder bei 25 Patienten, durch Transposition per lokalen, mukösen Gewebelappen bei 9 Patienten, durch freie Schleimhauttransplantate bei 3 Patienten und mittels freier Split-Hauttransplantate bei 24 Patienten.
Die Nachfolgeuntersuchungen fanden bis zu 3,9 Jahren nach OP-Eingriff statt. Dabei lag die Rezidivrate bei etwa 20%. Aus 3 Läsionen entwickelten sich Carcinome, während der Überwachungsphase.
Die Wichtigkeit der chirurgischen Intervention wird durch die Möglichkeit der kompletten Entnahme und Analyse einer Läsion unterstrichen. Hierbei kann eine präoperativ noch unerkannte prämaligne Läsion entlarvt werden (Vedtofte et al. 1987).

2.27.2. Kryochirurgie

Unter Kryochirurgie versteht man die lokale Anwendung extremer Kälte mit dem Ziel, einen definierten Gewebeuntergang zu erzielen. Das abzutötende Gewebe sollte mit einer Mindesttemperatur von Minus 30 Grad Celsius eingefroren werden. Die Kryochirurgie erfolgt heute am einfachsten durch die Anwendung von flüssigem Stickstoff, der eine Temperatur von Minus 195,8 Grad Celsius hat.
Die Kälte kann zum einen direkt, d. h. durch Aufsprühen des Kryogens im offenen Sprayverfahren, zum anderen aber auch indirekt über eine Kryosonde appliziert werden, durch die der Stickstoff hindurchfließt (geschlossenes Kontaktverfahren). Der Vorteil des offenen Sprayverfahrens ist, daß das Kryogen unmittelbar auf die Oberfläche einwirkt. Dadurch kann bei unregelmäßiger Oberflächenstruktur, bei denen der direkte Kontakt zu einer planen Sonde nicht möglich ist, trotzdem eine ausreichende Kryogenwirkung entstehen. Außerdem gibt es beim Sprayverfahren keine durch die Sondengröße vorgegebenen flächenhaften Limitierungen. Beim geschlossenen Kontaktverfahren lässt sich das Kryogen bei planen Oberflächen besonders gleichmäßig und definiert anwenden.
Der kryochirurgische Eingriff bedarf, wie alle chirurgischen Eingriffe, einer detaillierten Aufklärung, da einige Nebenwirkungen nahezu obligatorisch auftreten und bis zu einem gewissen Maße auch als Zeichen einer ordentlichen Behandlung zu werten sind. Da es im Rahmen des kryochirurgischen Eingriffes zu einer Gewebedestruktion kommt, muss vorher die Diagnose probebioptisch gesichert werden. Kryochirurgie ohne vorherige Entnahme einer Probebiopsie ist nur in wenigen Ausnahmefällen statthaft.
Der Kryodefekt muss zur Seite präzise begrenzt werden. Beim geschlossenen Kontaktverfahren ist dies unproblematisch, da die Sondengröße die Behandlungsfläche vorgibt. Beim offenen Sprayverfahren hingegen muss die umgebende gesunde Haut sorgfältig isoliert werden. Dies gelingt am besten durch einen Silikonkautschuk, der sich entsprechend modellieren lässt.
Besonders wichtig erscheint es, die tiefen Ausdehnungen der kryochirurgisch zu behandelnden Veränderungen präoperativ präzise abzugrenzen. Dies gelingt über eine Probebiopsie und/oder die hochauflösende Sonographie. Während der Behandlung selbst kontrollieren dann Temperaturfühler unmittelbar unter der zu störenden Läsion die ausreichende Tiefe des Eiskegels.

Loitz und O`Leary (1986) führten die Kryochirurgie als Therapieansatz ein. Sinn und Zweck der Kryochirurgie, so meinten diese Therapeuten, sei das Beseitigen der schmerzhaften Symptome, was ihnen auch gelang in ihrem einen Fallbeispiel (Loitz und O`Leary 1986).
Allerdings kann der Einsatz von Kryochirurgie zur Gewebezerstörung führen.
Zudem muss auch die hohe Morbidität genannt werden (Buser et al. 2001).

2.27.3. Kryochirurgie und OLP

Nach histopathologisch bestätigter Diagnose haben Bekke und Baart (1979) 7 Patienten mit schmerzhaftem, erosiven Lichen planus behandelt. 3 Patienten wiesen bilaterale Läsionen auf der bukkalen Mucosa auf, 2 weitere auf der lingualen. Ein weiterer Patient wies ausgedehnten erosiven lichen planus auf der bukkalen Mucosa auf, die sich bis zu den Tubern streckte und den weichen Gaumen überzog, mit simultanen schmerzhaften erosiven Läsionen im Mundboden. Der 7. Patient zeigte Läsionen auf bukkalen, lingualen Schleimhäuten und den zahnlosen Unterkiefer.
Alle Patienten klagten über lange verbleibende, wiederkehrende Abnormitäten, die schon früher medikamentös behandelt wurden. Bei allen 7 Patienten wurde eine einmalige Kryo-Applikation mit -80ºC für 15-30 Sekunden durchgeführt.
Als Ergebnis der Behandlung kam es zur vollständigen Remission der Erosionen.
Diese war wirksam, um sicherzustellen, dass es nicht zu Rezidiv-Läsionen kommt. Eine offenkundige Beobachtung war, dass das Brennen der Schleimhaut nach dem Kryochirurgie-Eingriff beendet war.
3 Patienten klagten in Nachkontrollen über neue Läsionen in der Nähe der früheren Kryoläsion, welche aber kaum Beschwerden verursachen (Bekke und Baart 1979).
Dieser Therapieansatz gewährt den Patienten, durch Entfernung der Läsionen einen analgetischen Effekt.
Ob Kryochirurgie als ernsthafte Alternative zu symptomatischen Therapieansätzen bei schmerzhaften lichenoiden Erscheinungen eingesetzt werden kann oder nicht, sollten langfristige Studien und Nachfolgeuntersuchungen klarstellen.

2.27.4. Lasereinsatz

Viele Patienten verhalten sich refraktär gegenüber diversen Therapieversuchen.
Die mechanisch-chirurgische Intervention birgt eine Möglichkeit, für systemische oder lokal versagende Medikationen, zum Einsatz zu kommen.
Köllner et al. haben 2003 acht OLP-Patienten mit einem 308 nm UVB Excimer Laser behandelt.
Bei 6 Patienten konnte eine klinische Verbesserung vorgefunden werden. 2 Patienten zeigten komplette Ausheilung, von denen aber einer nach 4 Wochen die Wiederkehr der Läsionen beklagte (Köllner et al. 2003).
Trehan und Taylor versuchten 2004 diesen Laser niedrig dosiert auch bei symptomatischem OLP einzusetzen.
9, konventioneller Therapie gegenüber unzugänglichen Patienten, nahmen an dieser Studie Teil. Einmal pro Woche wurde mit einer Dosis von 100 mJ/cm² der erkrankte Hautbereich bestrahlt.
Nachfolgeuntersuchungen fanden bis zu 18 Monate statt. Die Prozedur erwies sich als

schmerzfrei und gut zu tolerieren.
Nach 7 Wochen zeigten 7 Patienten überall ausgezeichnete klinische und subjektive Verbesserungen.
Insgesamt dauerte die Remission zwischen 2 bis 17 Monate. Als Fazit gilt, dass bei symptomatischem und vor allem erosiven OLP, ein niedrig dosierter 308 nm UVB Excimer Laser gute Dienste verrichtet (Trehan und Taylor 2004).
Huerta Leteurtre et al. haben 1999 die Wirksamkeit von CO_2-Laser bei plaqueartigem OLP getestet. Die Läsionen wurden über 10 Wochen behandelt. Nachfolgeuntersuchungen fanden einen Monat, 3 Monate und 12 Monate nach Therapieende statt.
65% der Läsionen lösten sich innerhalb eines Monats auf. 55% der Patienten bemerkten leichte bis mittlere Schmerzen, 14% zeigten Remissionen nach 3 Monaten und 41% nach 1 Jahr (Huerta Leteurtre et al. 1999).
Horch et al. haben 1986 auch mittels CO_2-Laser Patienten mit oralen dysplastischen präkanzerösen Läsionen behandelt.
Sie entfernten 7 Fälle von Lichen planus, 50 Leukoplakien mit sämtlichen Graden von Dysplasie und carcinoma-in-situ (Frühstadium eines epithelialen Tumors ohne invasives Tumorwachstum), sowie ein Fall von lentigo maligna (lateinisch: Leberfleck) oberflächlich mit einem CO_2-Laser.
Innerhalb der im Durchschnitt 37 monatigen Nachfolgeuntersuchungen, wurden bei 22% der Patienten lokale Rezidive beobachtet.
Im Vergleich mit medikamentösen Alternativen, kann die Lasertherapie als gute Ausweichmöglichkeit angesehen werden (Horch 1986).

Jedoch, allen guten Ergebnissen zum Trotz, kann häufiger Einsatz chirurgischer Interventionen zur Entstehung des Köbner` Phänomen führen.
Daher sollte Chirurgie nur für die Beseitigung dysplastischer Bereiche heran gezogen werden (Dissemond et al. 2004).
Es lohnt sich jedoch, weitere Studien in dieser Richtung vorzunehmen (Köllner et al. 2003).

2.27.5. Laserchirurgie

Laserchirurgie fördert die geringste Morbiditätsraten, niedrige intra- und postoperative Komplikationsraten zu Tage und machen die Krankheitskontrollraten miteinander vergleichbar, unter Verwendung konventioneller Methoden des Managements (Goldstein et al. 1995).
White et al. (1998) bewerteten in einer Studie die spezifische Indikation für den Gebrauch von Laserenergie als chirurgische Modalität in der Therapie oraler Weichgewebsläsionen.
Sie behandelten 64 Patienten mit einem Nd:YAG-Laser und 29 Patienten mit einem CO_2-Laser.
Die diagnostizierten Erkrankungen waren Leukoplakien, Lichen planus, squamöses Papillom, pyogene Granulome, fokale Melanose, traumatische Ulzerationen, Hämangiome und Lymphangiome.
Die Nachfolgeuntersuchungen zogen sich bis zu 36 Monaten hin.
Es konnten keine intra- und postoperativen Komplikationen festgestellt werden. In allen Fällen setzte eine Heilung per sekundärer Epithelialisierung innerhalb 3-6 Wochen ein. Es wurde über keine oder maximal geringe postoperative Schmerzentstehung berichtet.
18 Läsionen wurden mit einem CO_2-Laser behandelt, 27 mit einem Nd:YAG-Laser. Die Rückfallrate der Leukoplakieläsionen, welche mit dem Nd:Yag-Laser behandelt wurden lag

bei 27% und beim CO_2-Laser bei 24%.
Die durchschnittliche Rückfall freie Zeit lag beim Nd:YAG-Laser bei 3,5 Monaten und beim CO_2-Laser bei 2 Monaten.
Die Rückfallrate der Weichgewebsläsionen betrug beim Nd:YAG-Laser 1 Fall und beim CO_2-Laser 3 Fälle.
In keinem Fall traten maligne Entartungen in den behandelten Arealen auf.
Von den 29 Patienten, die mit einem CO_2-Laser behandelt wurden, erfuhren 7 Patienten einen Rückfall. Davon waren 4 Leukoplakien, 1 OLP und 2 Papillome.
Von den 64 Patienten, die mit einem Nd:YAG-Laser behandelt wurden, erfuhren auch 7 Patienten einen Rückfall. 6 Leukoplakien und eine benigne Läsion.
Als Fazit befinden die Autoren beide Lasertypen für effektive Geräte, um Leukoplakien und andere gutartige Weichgewebsläsionen der Mundhöhle zu behandeln.
Der Nd:Yag-Laser verfügt über hohe Präzision im Kontaktmodus um in Weichgewebsbereichen in Nachbarschaft zu Zahnhartsubstanz eingesetzt zu werden.
Der CO_2-Laser besitzt ein weiteres Bestrahlungsfeld und einen kontinuierlichen Wellenmodus, um größere Läsionen zu behandeln.
Beide bieten präzise chirurgische Arbeitsmöglichkeiten, um viele verschiedene orale Weichgewebsläsionen mit geringsten postoperativen Schmerzen und erfolgreicher Ausheilung zu therapieren (White et al. 1998).

2.27.6. CO_2-Laser

Das Management von Patienten mit malignen und prämalignen Läsionen der Mundhöhle kann von Problemen begleitet werden. Die potenziell invasiven Charakteristika der prämalignen Läsionen, in Verbindung mit ihrer weitreichenden Einflussnahme auf die Behandlung werden hier genannt. Üblicherweise werden in der Therapie folgende Konzepte verfolgt: chirurgische Exzision, Kryochirurgie, Elektrochirurgie, Bestrahlungstherapie und Laserchirurgie. Geringe Schmerzhaftigkeit, wenig Blutungen, minimale postoperative Ödeme, reduziertes Infektionsrisiko und geringe Rückfallraten sind die Vorteile der CO_2-Lasertherapie, wenn man die Modalitäten in einen Vergleich zueinander bringt.
Die Ausheilung infolge der CO_2-Laserchirurgie schreitet zügig voran, mit geringster Narbenbildung und Komplettierung der Reepithelialisierung nach 4-6 Wochen. Das neu gewonnene Epithel erscheint normal und weich palpierbar (Pinheiro und Frame 1996).
Der CO_2-Laser arbeitet mit 10.500 nm Wellenlänge. Er wird für extensive Läsionen genutzt, wegen seiner breiteren Spotgröße und seines kontinuierlichen Einsatzmodus. Dabei wird Gewebe mittels photothermischer Wirkung ablativ abgetragen. Er findet seinen Einsatzbereich bei OLP, Leukoplakien, benignen Weichgewebs- und Speicheldrüsentumoren, Ankyloglossie, Gingivahyperplasien, Zysten, Läsionen bei Herpes-simplex-Virus, rezidivierend aphthöser Stomatitis (Bornstein et al. 2003a).
Die Läsionen werden entweder mit defokussierenden Laserstrahlen schichtweise oder durch scharfe Schnitte mit einem fokussierendem Laserstrahl entfernt. Diese Eingriffe erfolgen im Impuls- oder Dauerstrich-Betrieb (Huerta et al. 1999).
OLP wird heute als präkanzeröse Risikoerkrankung anerkannt (Buser et al. 2001).
In der Literatur finden sich zum Lasereinsatz nur einzelne Studien mit wenigen Läsionen (Frame et al. 1984, Horch et al. 1986, Loh 1992, Luomanen 1992, Huerta et al. 1999, van der Hems et al. 2008).
Trotz des Fehlens von Langzeitergebnissen mit angemessener Patientenanzahl muss eine aussagekräftige Tendenz zu lokalen Rezidiven festgehalten werden. Huerta et al. beziffern

diese Rate auf 41,4%.
Die Rezidive werden von Luomanen (1992) als kleiner und diffuser, oder von Frame 1984 als Schmerz reduziert beschrieben. Daher erscheint dieser Therapieansatz begründet zu sein.
Histologisch findet sich ein reduziertes subepitheliales lymphozytäres Infiltrat und ein weniger aggressives Erscheinungsbild, ohne dass die Veränderungen jedoch gänzlich behoben werden (Loh 1992).
Da ein isomorpher Reizeffekt (Köbner`Phänomen) ausgelöst werden kann, sollte auch hinsichtlich der hohen Rezidivrate reflektiert werden, dass gerade die Manipulation des OLP mit dem CO_2-Laser neue Läsionen hervorrufen kann (Bornstein et al. 2003b).

Therapie des OLP mit dem CO_2-Laser

Studie	Frame et al. 1985	Horch et al. 1986	Loh 1992	Luomanen 1992	Huerta et al. 1999
Anzahl OLP	3	7	10	8	29
Typus	Erosiv	Unbekannt	Erosiv 5, retikulär 4 plaque-artig 1	Unbekannt	Plaque-artig
Lokalisation	Unbekannt	Unbekannt	Wange 8 Gingiva 1 Zunge 1	Wange 6 Zunge 2	Zunge 8, Gingiva 6 Palatum 5 Wange 10
Lasertyp	Coherent 450/ Sharplan 733	Unbekannt	Sharplan 1020	Lasermatic/ Nic-model-IR 103	unbekannt
Follow-up	4-24 Monate	Ca. 37 Monate	6-48 Monate	16-37 Monate	3-12 Monate
Rezidive	2 von 3	1 von 7	2 von 10	2 von 8	12 von 29

Bornstein et al. 2003b

2.27.7. Nd:YAG-Laser

Dieser Laser arbeitet mit einer Wellenlänge von 1064 nm. Er findet Berücksichtigung für Läsionen, die sich in direkter Nachbarschaft zu hartem Gewebe befindet, und aufgrund seiner kleineren Spotgröße und damit exakteren Einsatzflexibilität.
White et al. (1998) verglichen Nd:YAG und CO_2-Laser miteinander. Die Ergebnisse stammten aus der 80 jährigen Dokumentation einer ambulanten Klinik.
Die Lasertherapie fand Anwendung in der Zahnheilkunde für Exzisionen, Inzisionen und Koagulationen intraoralen Weichgewebes. Die Weiterentwicklungen in der Lasertechnologie haben die Möglichkeit eröffnet, auf unterschiedliche Seiten spezifisch Laserenergie zu applizieren. Die Studie von White et al. bewertet rückblickend eine Reihe klinischer Fälle.
64 Patienten mit einer Vielfältigkeit an oralen Weichgewebsläsionen wurden einer Exzision mittels Laser unterzogen. 35 Patienten per Nd:YAG- Laser und 29 mit einem CO_2-Laser.
Alle Patienten wurden postoperativ nachkontrolliert.
Die Laserexzisionen wurden insgesamt gut toleriert und wiesen weder einen intraoperativen noch einen postoperativen Nebeneffekt auf. Sämtliche Patienten heilten voll funktionsfähig nach der Behandlung aus.

Schlussfolgerung: CO_2-Laser und Nd:YAG-Laser stellen eine erfolgreiche chirurgische Alternative zur Verfügung, wenn gutartige intraorale Läsionen entfernt werden müssen. Die Vorteile der Laserchirurgie zeichnen sich dadurch aus, dass nur ganz minimal postoperativ Schmerzen auftreten, dass ganz spezifisch, minimal invasiv Chirurgie betrieben werden kann und das Fehlen von Wundnähten (White et al. 1998).
Tewari et al. (2007) berichten über die Rolle des Nd:YAG-Lasers in der Therapie prämaligner und Stufe I oraler Krebsfälle, nach einer 5-jährigen Verlaufskontrolle.
Es stellten sich 50 Patienten mit prämalignen und malignen Läsionen in der Mundhöhle zur Behandlung mit dem Nd:YAG-Laser zur Verfügung.
4 Patienten benötigten wiederholte Laserbehandlungen aufgrund wiederkehrender oder residualer Läsionen und 15 Patienten wurden im Follow-up verloren. Von den Patienten mit prämalignen Läsionen erlebten 97,2% und von den Patienten mit Stufe I Befunden 78,6% die 5-jährige Kontrollphase ohne Rückfallerscheinungen. Lediglich bei 6 Patienten wurden persistierende Ödeme am Ende des 7. Tages beobachtet, alle anderen Patienten blieben unauffällig in den Nebenwirkungen.
Die Autoren kommen zu dem Fazit, dass es sich bei der Nd:YAG-Therapie um eine effektive und sichere chirurgische Möglichkeit handelt, mit der prämaligne und maligne Läsionen der Mundhöhle bekämpft werden kann (Tewari et al. 2007).

2.27.8. Low-dose-excimer- Laser

Köllner et al. (2003) haben bei 8 Patienten den 308-nm UVB Excimer- Laser eingesetzt, um OLP zu therapieren. Dabei erzielten sie bei 6 Patienten eine deutliche klinische Verbesserung. Bei 2 Patienten konnte sogar von einer totalen Remission gesprochen werden.
Leider musste einer der beiden Patienten nach 4 Wochen einen Rückfall hinnehmen.
Die Autoren fordern weitere, nachfolgende Studien, welche sich ebenfalls mit dem 308-nm UVB Excimer- Laser beschäftigen und mehr Ergebnisse liefern (Köllner et al. 2003).

Trehan und Taylor (2004) untersuchten die Nutzbarkeit und Effektivität des low-dose 308-nm Excimer Laser für die Behandlung des symptomatischen OLP.
Sie führten eine „Vorher-Nachher"-Untersuchung durch, bei der 9 Patienten mit Biopsie bestätigtem OLP teilnahmen. Diese Patienten erwiesen sich gegenüber den herkömmlichen medikamentösen Therapien widerspenstig. 8 Patienten beendeten die Studie.
Die wesentliche Erkenntnis war, dass die Behandlung schmerzfrei erfolgte und wohl tolerierbar war.
Die Anwendungen erfolgten einmal wöchentlich mit einer initialen Dosis von 100 mJ/cm²
5 Patienten wiesen überall ausgezeichnete klinische und subjektive Verbesserungen nach 7 Anwendungen auf, die als statistisch bedeutsam gewertet werden konnten.
2 Patienten mit nicht erosivem OLP wurden als voll angesprochen eingestuft. Der einzelne Patient, der nur ein sehr geringes Ansprechverhalten zeigte, litt parallel unter einer aktiven HCV-Infektion.
Die Zeitspanne der Remissionen belief sich auf 2-17 Monate.
Nachfolgeuntersuchungen fanden bis zu 18 Monaten nach Therapieende statt.
Die Autoren halten die Behandlung mit einem low-dose Excimer Laser für eine sehr effektive Möglichkeit, die symptomatischen Beschwerden von OLP zu bekämpfen.

Laserchirurgie als Therapieansatz

Autor	*Applikation*	*Dosis*	*Dauer*	*Patienten*	*Ergebnisse*
Frame et al. 1984	C02-Laser	variabel	variabel	3	2 Patienten mit Rezidiven
Horch et al. 1986	C02-Laser	variabel	variabel	7	78% der Patienten symptomfrei
Luomanen 1992	C02-Laser	variabel	variabel	8	75% komplett symptomfrei; 25% verbessert
White et al. 1998	C02-Laser	variabel	variabel	29	Verbesserungen; 7 Patienten mit Rückfallerscheinungen
White et al. 1998	Nd:YAG-Laser	variabel	variabel	64	Verbesserungen; 7 Patienten mit Rückfallerscheinungen
Huerta Leteurtre et al.1999	C02-Laser	variabel	10 Wochen	29	65% kuriert; 41% Rückfallerscheinungen nach 1 Jahr
Köllner et al. 2003	Excimer-Laser	variabel	variabel	8	25% komplette Remissionen, 75% Verbesserungen
Trehan et al. 2004	Excimer-Laser	Initial 100 mJ/cm², danach variabel	7 Gaben	9	deutliche Verbesserungen

Hennig 2008

2.27.9. Entfernung von Amalgamfüllungen

Aufgrund des Kontakts restaurativer Amalgamfüllungen zur Schleimhaut können Kontakt lichenoide Reaktionen (KLR) entstehen. Sie weisen verschiedene klinische Merkmale auf, von asymptomatisch retikulären und plaque-ähnlichen Läsionen bis zu atrophischen und erosiven Läsionen (Holmstrup 1991).
Läsionen von KLR oder OLP zeigen die gleichen klinischen Charakteristika, können aber durch das Ausmaß der Beschädigungen der Mundschleimhaut unterschieden werden (Bolewska et al. 1990a).
KLR ist begrenzt auf Areale, die in unmittelbarem Kontakt zu Füllungsflächen stehen.
OLP dehnt sich auf weitere Bereiche der Mundhöhle aus. Ähnlichkeiten im Reaktionsschema auf zellulärem Niveau schließen sich aus, selbst wenn Histopathologie und Immunohistochemie ergänzend hinzugezogen werden (Bolewska und Reibel 1989)
Nach Entfernung der Restaurationen aus dentalem Amalgam zeigten die Läsionen bei 95% der Patienten, die aufgrund ihres Kontakts lichenoide Reaktionen hervorgerufen haben, eine beachtliche Verbesserung oder sind sogar völlig verschwunden. Dieser Effekt geschah zeitgleich zur Beendigung der Symptome, im Gegensatz zu den 5% der Patienten mit bleibendem Kontakt lichenoiden Reaktionen, die keinerlei positive Veränderung erfuhren.
Die Ausheilungsquote steht nicht in Zusammenhang mit Alter, Geschlecht, Nikotinabusus, Mundtrockenheit oder aktueller Medikation.

Der Heilungseffekt bei Patienten mit Goldgusskronen war wirkungsvoller, als bei Patienten mit Metallkeramikkronen.
Bei Patienten mit OLP, zeigten etwa zwei Drittel der Patienten mit Amalgam assoziierten erosiven und atrophischen Läsionen eine deutliche Verbesserung infolge der selektiven Entfernung vorhandener Amalgamfüllungen.
OLP-Läsionen, die nicht in Kontakt zu Amalgamfüllungen standen, waren nicht davon betroffen.
Mehr als die Hälfte der OLP-Patienten berichteten auch nach Entfernung über weitere Beschwerden. Zusammenfassend kann geschlossen werden, dass die weite Mehrheit der KLR-Läsionen nach Entfernung dentaler Amalgamfüllungen verschwanden (Bratel et al. 1996).
Wahrscheinlich geht der Rückgang der Läsionen durch Entfernung der Amalgamfüllungen auf eine Zeit verzögerte Hypersensibilität gegenüber Quecksilber zurück, wie verschiedene Testläufe suggerieren (Lundström 1984b, Mobacken et al. 1984, James et al. 1987, Hensten-Pettersen 1992, Nordlind und Liden 1992, Mjor und Christensen 1993).
Die Anwesenheit von Goldkronen erwies sich als positiverer Effekt auf die Heilung, denn die Präsenz von Metallkeramikkronen. Man nimmt an, dass einige Bestandteile der Metallkeramikkronen, wie z.B. Palladium, freigesetzt werden und die Ausheilung der KLR-Läsion verhindert (Lundström 1984b, Mobacken et al. 1984, Downey 1989, Hensten-Pettersen 1992, Nordlind und Liden 1992, Mjor und Christensen 1993).

2.28. Allergien

Allergien sind überschießende Abwehrreaktionen des Immunsystems auf Reize (Allergene), die sich in charakteristischen, via entzündlicher Prozesse, ausgelöster Symptome äußert. Sie erscheinen in ihrer Stärke von mild bis gravierend und sogar lebensbedrohlich.
Sie zeigen sich an den Schleimhäuten (allergische Rhinitis, Heuschnupfen)
den Atemwegen (Asthma bronchiale)
der Haut (atopische Dermatitis, Kontaktekzem, Urtikaria)
dem Gastrointestinaltrakt (Nausea)
als Notfall (anaphylaktischer Schock)

Als Allergietestverfahren kommen in Frage: Hauttest, Provokationstest, Blutuntersuchung

Die meist angewandte Form stellt der Pricktest dar, der nach ca. 15 Minuten eine Sofortreaktion offenbart.
In Fällen von Kontaktdermatiden wird der Epikutan-Test oder Patch-Test eingesetzt. Die Ergebnisse liegen dann nach 2-3 Tagen zur Auswertung vor, da Kontaktdermatiden zu den Spät-Typ-Reaktionen zu zählen sind.

Ursachen von Allergien:
genetische Faktoren
Hygienehypothesen
Umwelteinflüsse
erhöhte Allergenexposition
Veränderungen in der kommensalen Flora
Psychologische Einflüsse

Therapieansätze:	Antihistaminika
	Mastzellenstabilisatoren
	β-2-Sympathomimetika
	Theofyllin
	Immunomodulatoren (Tacrolimus, Pimecrolismus)
	Immunosuppressiva (Cyclosporin A)
	Kortison

2.28.1. Die Pathogenese von OLP unter dem Einfluss dentaler restaurativer Metalle

Allergische Reaktionen auf metallische Bestandteile sind weitaus häufiger anzutreffen, wenn die Metalle als Salze vorliegen. Nickel, Chrom und Quecksilber sind die üblichen Metallallergene (Eversole 1994).
Bei sensiblen Patienten können metallische Bestandteile Haptene darstellen, wodurch das Metall an einen Wirt gebunden ist und die Immunität vermittelt wird. Dermatitis und Stomatitis erscheinen infolge dentaler Restaurationen. Djerassi und Berova haben gesunde und allergische Patienten auf ihre Sensibilität hinsichtlich dentaler metallischer Bestandteile getestet (Djerassi und Berova 1969).
Hierbei wiesen 8% der gesunden Patienten eine positive Hautreaktion auf und 27% der allergieanfälligen Patienten. Die meisten positiven Reaktionen offenbarten sich bei Amalgam und Quecksilberchlorid.
Goldrestaurationen bei rheumatischen Patienten, so zeigte sich, beschleunigt die Hautreaktion und ein Drittel dieser Reaktionen wiesen identische klinische und histopathologische Erscheinungsbilder auf, wie bei OLP beobachtet.
Eine Bewertung der Literatur bezüglich Metallsensibilität enthüllt 4 wesentliche Erkenntnisse: 1). Metallüberempfindlichkeit kann als Dermatitis ohne klassische Symptome des OLP augenscheinlich werden.
2). gewisse Metalle, z.B., Gold, können bei hohem Aufkommen eine Dermatitis widerspiegeln, und viele solcher Fälle sind ähnlich der lichenoiden Medikamenteruption und klassischem OLP.
3). dentale Metalle können allergische Stomatiden begründen und
4). Metallsensibilität vor allem von Zinn und Zink tritt häufiger in Erscheinung bei OLP-Patienten, als bei einer gesunden Vergleichsgruppe.
In der Studie von Eversole und Ringer (1984), wurde nachgewiesen, dass die Mehrheit der OLP-Patienten nicht so oft auf dentale Metalle oder Salze im Testverfahren ansprachen (Eversole 1994).
Banoczy et al. berichten von Remission des OLP und Leukoplakieläsionen infolge der Entfernung dentaler Restaurationen oder Extraktion restaurierter Zähne (Banoczy et al. 1969). Sie sind der Ansicht, dass das elektrogalvanische Potenzial, welches aus metallischen Komponenten entsteht, entfernt wird, für die Heilung verantwortlich ist.

Verteilung von OLP-Varianten in Kontakt mit Amalgamfüllungen

Retikulär papulär	92%
Plaque-artig	47%
Atrophisch	90%
Ulzerativ	14%
Bullös	6%

In der klinischen Betrachtung zeigt sich bei OLP-Läsionen kein homogenes Erscheinungsbild. Es können mehrere verschiedene Varianten in einem Mund auftreten.
Histologisch existiert keine Relation zwischen dem Erscheinen verschiedener Untergruppen von OLP und der histologischen Diagnose.
OLP-Biopsien belegen, dass bei 0-7,7% der Patienten Kandidosen erscheinen, ohne benachbarte Prädilektion irgendeines klinischen OLP-Typus (Östman et al. 1994).

2.28.2. Hypersensibilität gegenüber dentalen Füllungsstoffen

Eine echte Hypersensibilität gegenüber dentalen Materialen offenbart eine eher seltene Komplikation.
Quecksilber im Amalgam stellt das häufigste Antigen dar und imponiert klinisch als Stomatitis.
Weitere allergieauslösende Bestandteile sind Kupfer und Palladium.
Schleimhautläsionen heilen nach Entfernung der Füllungen aus.
Lichenoide Reaktionen bei roten Tattoos, welche Zinnober (Quecksilbersulfid) enthalten, lösen vermutlich einen Hypersensibilitätsmechanismus aus, und so wird die Annahme verstärkt, dass es eine Verbindung zwischen Quecksilber und lichen planus gibt.
In einer Studie von Mobacken et al. (1984) werden Patienten mit OLP untersucht, von denen aber nur eine Minderheit auf Quecksilber reagierte.
Die Anzahl der angeregten Patienten auf metallisches oder anorganisches Quecksilber war erhöht, verglichen mit der Referenzgruppe.
Es erscheint diffizil, zu beurteilen, ob eine schwache Epikutan-Testreaktion auf Quecksilber auf einen allergischen Mechanismus zurückzuführen ist.
Um die Aussagen eines Epikutan-Tests zu vereinfachen, wurde eine probate Technik auserkoren, die den Gebrauch von Standardkonzentrationen und Mitteln einsetzt. Nur 10% der Getesteten mit einer Quecksilberallergie zeigten auch andere positive Testreaktionen.
Zwar wurde eine zeitversetzte Bestandsaufnahme bei einigen Patienten vollzogen, aber die Höchstwerte der provozierten lichenoiden Reaktionen waren niedriger als die dermatitischen Spitzen.
Ergo sind die Patienten überempfindlich gegenüber Quecksilber. Der Ursprung des Allergens allerdings bleibt unbekannt.
Eine klassische Quelle metallischen Quecksilbers ist Amalgam, eine Komposition aus Zinn, Zink, Kupfer und Silber. Ammonifiziertes Quecksilber findet sich in Arzneien, z.B., Salben, Bleichmittel, und Kosmetika.
Fragert et al. berichteten schon 1969 über Kreuzreaktionen unter den verschiedenen Quecksilberbestandteilen (Fregart und Hjort 1969).
Djerassi und Berova führten 1969 eine Studie über den Anstieg positiver Epikutan-Tests auf Amalgam und Quecksilberbestandteile bei Patienten mit Amalgamfüllungen (Djerassi und Berova 1969).
Die klinische Wertstellung der Reaktivität auf Quecksilber ist unklar. Es könnte eine wichtige Sensibilität oder vergangene Dermatitis reflektieren (Mobacken et al. 1984).
Quecksilber kontaminiert hauptsächlich das Mundmilieu, während die Füllungen gelegt oder entfernt werden. Falls die Schleimhautläsionen des OLP durch eine Quecksilberallergie ausgelöst wären, folgte aus der Entfernung dieser ein Rückgang der Läsionen (Finne et al. 1982).
Amalgam assoziiertes Quecksilber kann erodierte Mundschleimhaut durchdringen und Sensibilisierungsprozesse bei anfälligen Menschen auslösen. Diese Stimulation reizt oder

fördert die Schleimhautläsionen.
Allerdings widerspricht dieser Erkenntnis die gleich hohe Rate von Quecksilberallergie in OLP-Fällen atrophisch-erosiver und retikulär-plaqueartige Erscheinungsform, sowohl in Kurzzeit-, wie in Langzeitdauer. Die Mehrheit der Patienten reagierte nicht auf Quecksilberbestandteile im Epikutan-Test. Allerdings suggerierte der plötzliche Beginn granulomatöser Reaktionen bei roten Tattoos, aufgrund subkutaner Quecksilberbestandteile, weder lichenoide noch dermatitische Läsionen (Mobacken et al. 1984).

2.28.3. Hypersensibilität gegenüber Quecksilber kann OLP imitieren

In klinischen und histologischen Testverfahren hat sich ergeben, dass eine bestehende Hypersensibilität gegenüber Quecksilber zu lichenoiden Läsionen führen kann. Eine positive Reaktion im Testverfahren gegenüber mehreren Quecksilberallergenen bestätigt die Diagnose und rechtfertigt die Entfernung aller Amalgamfüllungen.
Nach etwa 3 Monaten ist mit der vollständigen Rückbildung der lichenoiden Erscheinungen zu rechnen. Es ist auffallend, dass der Befall mit OLP typischerweise Menschen mittleren Alters betrifft, von denen die Mehrheit metallische Restaurationen oder Konstruktionen im Mund trägt.
Obgleich die Rolle von Quecksilberamalgam bei der Entwicklung lichenoider Reaktionen wohl erkannt und belegt ist, wird dies dennoch weiter kontrovers diskutiert.
Konventionelle Amalgamfüllungen enthalten Quecksilber, Zinn, Silber, Zink und Kupfer. Die Assoziation von Amalgam zu OLP nachahmender Stomatitis wird durch histologische und klinische Erscheinungsbilder belegt.
Die erste Möglichkeit die für Läsionen der Mundschleimhaut ursächlich sein könnte, ist ein dauerhafter elektrochemischer Strom zwischen und innerhalb der Restaurationen (Camisa et al. 1999).
Allerdings sind Ströme, die aufgrund von Amalgamfüllungen entstehen viel zu gering (kleiner als einige µA), um einen bemerkenswerten korrosiven Effekt zu haben (Bergman 1987).
Die zweite Möglichkeit basiert auf der Annahme, es handele sich um eine allergische Kontaktsensibilität, die für eine lichenoide Stomatitis ursächlich sein soll. Quecksilber oder seine Bestandteile sind im Gegensatz zu den eher selten verantwortlichen Spurenelemente Zinn, Kupfer oder Silber, die häufigsten Allergiestoffe (Neville et al. 1995).
Gold und Palladium lösen nur gelegentlich OLP aus (Laeijendecker und van Joost 1994, Koch und Bahmer 1995).
Obwohl die intraorale Reaktion lichenoid imponiert, beweisen positive Testverfahren, dass die Mundschleimhaut eher ekzematös reagiert (Lind et al. 1986).
In einer Studie von Koch und Bahmer (1995) zeigten 9 von 23 Patienten mit oralen lichenoiden Läsionen, im Rahmen einer histologischen Untersuchung eines positiven Epikutan-Test-Verfahrens, lichenoide Reaktionsmuster (Koch und Bahmer 1995).
Sobald OLP-Fälle basierend auf den feinen weißen netzartigen Mustern (Wickham`Striae) und histopathologischen Erkenntnissen, ausgewählt werden, zeigt sich das Auftreten positiver Reaktionen aufgrund vorhandener Allergiestoffe enthaltenden Quecksilbers, in gleichem Maße, wie in einer adäquaten Vergleichsgruppe (Eversole und Ringer 1984, Mobacken et al. 1984).
Sobald Patienten mit oralen lichenoiden Läsionen in einer Gruppe enthalten sind, mit einem Mehraufkommen von Läsionen, die in direktem Kontakt zu Amalgamfüllungen stehen, steigt die Anzahl der positiven Resultate (Camisa et al. 1999).

Bolewska et al. belegten 1990 in ihrer Studie, dass die Ansammlung von Quecksilber in den Lysosomen der Makrophagen und Fibroblasten vermehrt in den Biopsiemustern aus Gebieten auftreten, welche in Kontakt zu Amalgam stehen, verglichen mit OLP-Patienten, deren lichenoide Läsionen in direktem Kontakt oder in keinem Kontakt zu Amalgamfüllungen stehen (Bolewska et al. 1990b).
Also fanden sich auch bei Probanden mit Amalgamfüllungen, jedoch ohne OLP-Befall, Spuren von Quecksilber.
Die Erkenntnis, dass Quecksilber sich sowohl in läsionalen, als auch in nichtläsionalen Bereichen der Mundschleimhaut ablagert, unterstreicht, dass die Sensitivierung gegenüber Quecksilber vor OLP-Befall vorkommt.
Grundsätzlich kann Quecksilber, bei chronischen OLP, die geschädigte Schleimhaut leichter durchdringen und den Sensitivierungsverlauf initiiere. Diese Stimulierung könnte dann die lichenoiden Läsionen erhalten oder verstärken (Mobacken et al. 1984).
Schleimhautläsionen, die sich den Kontaktbereich zu Amalgamfüllungen begrenzen, sind wahrscheinlich auf eine allergische Reaktion gegenüber Quecksilber zurückzuführen, welches aus Silberamalgamfüllungen freigesetzt wird. Beweise, die OLP-Läsionen auf Amalgamfüllungen begründen, sind bisher nicht bestätigt (Bolewska et al. 1990b).
Einige Autoren haben gezeigt, dass das Entfernen von Amalgamfüllungen und Ersetzen durch andere Materialien zu einer kompletten Auslöschung oder markanten Regression führt, wenn ein positiver Quecksilberallergienachweis vorliegt. Die Erfolgsrate liegt bei etwa 100%, bei Patienten mit Läsionen, welche ursprünglich in Kontakt zu Amalgamfüllungen standen und dann entfernt wurden (Todd et al. 1990, Laine et al. 1992, Koch und Bahmer 1995).
Wenn nicht alle Amalgamfüllungen entfernt werden und die OLP-Läsionen über die Kontaktzonen hinaus reichen, ist es unwahrscheinlicher, eine komplette Auslöschung zu erreichen (Laine et al. 1992).
Dies gilt auch, falls die Allergietestergebnisse negativ sind. 75% der Patienten mit negativem Testergebnis haben dennoch nach Entfernung aller Amalgamfüllungen eine Auslöschung des OLP erlebt (Lind et al. 1986, Ibbotson et al. 1996).
Allerdings kann es auch zu spontanen Rückfällen kommen (Mobacken et al. 1984).
Der Epikutan-Test hinsichtlich Quecksilberkomponenten ist schwierig, durch irrelevante und irreführende Reaktionen. Der meist verwendete Epikutan-Test wird mit 5%-10% Amalgampulver in Vaseline gebunden, durchgeführt, um eine Hypersensibilität festzustellen (von Mayenburg et al. 1991, Koch und Bahmer 1995).
Manche Testreihen weichen aber von diesem Standardwert ab. Eine positive Testreaktion auf mehrere Quecksilberallergene unterstreicht das Resultat bei einem einzelnen Patienten und senkt die Wahrscheinlichkeit einer irritativen Reaktion. Erfahrungsgemäß und Fotografien in der Literatur zur Folge, unterscheiden sich, orale lichenoide Kontaktläsionen morphologisch vom klassischen OLP. Inmitten einer Kontaktläsion findet sich eine zentrale Erosion oder Fissur, umgeben von dicken weißen Linien, Falten oder Plaque. Sie befindet sich in unmittelbarer Nähe zu einer Amalgamrestauration. Feine weiße Striae allerdings fehlen üblicherweise.
Zusammenfassend sollten allergische Kontaktstomatitis als mögliche Diagnose erwogen werden, falls sich OLP ähnliche Anzeichen bemerkbar machen. Diejenigen Patienten mit oralen lichenoiden Reaktionen in unmittelbarer Umgebung von Amalgamfüllungen sollten sich einem Epikutan-Test unterziehen, in dem andere relevante Metalle einbezogen werden. Bei positivem Ergebnis symptomatischer Patienten, sollten daraufhin die Amalgamfüllungen entfernt werden. Trotz dessen, dass Kontaktstomatitis eher selten ist, sollten Zahnarzt und Hausarzt über die Differentialdiagnose zu OLP informiert sein (Camisa et al. 1999).

2.28.4. Amalgambedingte Quecksilberansammlungen im Gewebe

OLP kann seine Ursache oder Exazerbation im Schleimhautkontakt finden (Finne et al. 1982, Eversole und Ringer 1984, Ferguson et al. 1987).
In einer Studie von Bolewska et al., aus dem Jahre 1990, mit 25 Patienten, welche Schleimhautläsionen im Kontaktbereich zu Amalgamfüllungen aufwiesen, imponierte eine höhere Rate von positivem Hauttest hinsichtlich Quecksilber, als im Vergleich mit 24 LP-Läsionen, die auf der Gegenseite von Amalgamfüllungen lokalisiert waren (Bolewska et al. 1990a).
Vermutlich entstanden die Kontaktläsionen aufgrund einer immunologischen Reaktion auf Quecksilber. Das Entfernen gegenüber liegender Füllungen stützt diese These durch den heilsamen Effekt, den bezeichnend höher Patienten mit Kontaktläsionen erfuhren. Quecksilber kann mittels Autometallografie nachgewiesen werden. Dies ist eine Verfahrensweise, welche Quecksilberansammlungen im Gewebe sichtbar macht, indem Quecksilber in metallischem Silber eingekapselt wird. Diese Körnchen können lichtmikroskopisch und elektronenmikroskopisch ausgewertet werden.
Man fand heraus, dass die Häufigkeit der Quecksilber positiven Biopsien der OLP-Patienten, unabhängig von den Läsionen auftrat, die in Kontakt mit Amalgamfüllungen standen. Klinische Unterschiede zwischen Quecksilber positiven und negativen Fällen bei OLP waren nicht festzustellen.
95% der Biopsien von Patienten mit Schleimhautläsionen wegen des Kontaktes zu Amalgamfüllungen, trugen Quecksilber in den Makrophagen.
36% der OLP-Patienten deren Läsionen Kontakt oder nicht hatten, zeigten Quecksilber in den Makrophagen und auch Kontrollgruppen mit oder ohne Kontakt wiesen die gleichen Werte auf. Zusammenfassend bedeutet dies, dass Schleimhaut mit Kontaktläsionen manchmal Quecksilber per juxtaepitheliale Makrophagen, möglicherweise Langerhans´Zellen, aufnimmt (Bolewska et al. 1990b).

2.28.5. Lichenoide Reaktionen infolge von Kompositrestaurationen

Lind (1988) hat 17 Patienten mit erosiver oder plaqueartiger Variante von OLP behandelt. Diese wiesen lichenoide Reaktionen in benachbarten Arealen zu Kompositrestaurationen auf.
Läsionen und Restaurationen wurden fotografiert, um die weitere Entwicklung zu dokumentieren. Von 8 Patienten wurden Biopsien entnommen, die anderen 9 rein klinisch evaluiert. Allen Patienten wurde die vollständige Entfernung ihrer Kompositrestaurationen angeraten. Daraufhin erfuhren 4 Patienten komplette Remission der Läsionen nach 5-10 Monaten, und deren Zustand auch nach 18 Monaten noch stabil war. 5 Patienten erfuhren immerhin noch eine teilweise Auflösung ihrer Läsionen.
Zusammenfassend stellen Kompositmaterialien einen äthiologischen Faktor in Entwicklung lichenoider Reaktionen dar. Der pathogene Mechanismus liegt in der Kontaktallergie zu Formaldehyd und wegen der hohen Bakterienanheftung an der Kompositoberfläche unpolierter Füllungen (Lind 1988).

2.28.6. Patch-Test und orale lichenoide Reaktionen

Laine et al. (1997) haben 118 Patienten mit oralen lichenoiden Reaktionen einem Patch-Test unterzogen. Sie konnten jedoch keine allergischen Reaktionen auf Komponenten dentaler Komposite feststellen.
Ihrer Meinung nach ist der Austausch von Amalgam eine zeitraubende und teure Therapie, welche eine einwandfreie Diagnose voraussetzt. Obwohl allergische Reaktionen nicht auf Basis histopathologischer Erkenntnisse diagnostiziert werden können, sollten Biopsien in Betracht gezogen werden, um andere Erkrankungen mit oralen Manifestationen auszuschließen.
Es scheint, dass Patch-Test-Resultate in Verbindung mit der Lokalisation der Läsionen und der topografischen Relation zu den dentalen Füllungen, die besten prognostischen Kennzeichen zur Linderung mittels Amalgamentfernung zulassen (Laine et al. 1997).

2.28.7. Orale Manifestationen einer Goldallergie

Orale Läsionen, die einer Goldallergie zugeschrieben werden, werden als Stomatitis oder OLP, in enger Nachbarschaft zu Gold-Zahnersatz, bezeichnet. Laeijendecker und van Joost haben 1994 zweihundert Patienten einem Patch-Test unterzogen.
Diese 200 Patienten litten unter OLP, BMS, allergischer Kontaktstomatitis und Kontakturtikaria. Wenn sich dabei persistierende papuläre Reaktionen auf Gold(tri-)chlorid zeigten, wurde von einer positiven Testreaktion gesprochen.
Allen Patienten mit positiven Reaktionen wurde empfohlen, sich die goldhaltigen Zahnrestaurationen entfernen zu lassen.
Nachfolgeuntersuchungen fanden zwischen 2 und 72 Monaten statt. Bei 17 Patienten waren positive Reaktionen auf 0,5% und 1,0% Gold(tri-)chlorid zu beobachten. 6 Patienten davon waren zusätzlich gegen Nickel, Palladium, Kobalt und Quecksilber sensibel, 11 alleine gegenüber Gold. 7 der 17 litten unter OLP, 6 unter BMS und die übrigen Patienten unter verschiedenen anderen Schleimhauterkrankungen. 5 von 7 Patienten mit OLP und 1 von 6 Patienten mit Burning-mouth-syndrome (BMS) wiesen Gold im Zahnersatz auf. In sämtlichen Fällen, in denen Gold ersetzt wurde und danach eine subjektive Verbesserung begann, waren die Patienten gegenüber 0,5% Gold(tri-)chlorid sensibel.
Alle Patienten mit Zahnersatzaustausch zeigten signifikante subjektive und objektive Verbesserungen nach einigen Wochen bis Monaten und blieben zudem auch weiterhin stabil. 1 Patient mit OLP-Befall konnte sich nach Goldaustausch sogar über die Einstellung einer kompletten Ausheilung erfreuen.
Verschiedene Goldsalze wie 0,5%, 1% und 2% Gold(tri-)chlorid, 0,5% Aurothiomalat, 0,1% Sodiumchloroaurt, 0,5% Goldsodiumthiosulfat, 0,002 Kaliumdicyanoaurat und 1% Goldkaliumchlorid gelten als echte Allergieauslöser und sollten in einem Patch-Test enthalten sein.
Es wird empfohlen, dass eine echte Allergie gegenüber Gold nur dadurch anerkannt wird, wenn es 2 definierte Reaktionen auf zumindest 2 verschiedene Goldsalze hervorruft und zudem unterstützt wird durch eine relevante klinische Anamnese.
Gold in dentalen Legierungen erscheint als Alloy mit anderen Metallen, wie Kupfer, Zink, Silber, Nickel, Palladium und Platin. Daher ist es wichtig zu wissen, welche Legierung gewählt wurde. Dies kann mittels Patch-Test ergründet werden, welcher verschiedene Legierungsbestandteile berücksichtigt.

Die Autoren kommen zur Schlussfolgerung, dass eine bestehende Sensibilität auf Gold ein möglicher Grund für eine allergische Kontaktdermatitis als pathogener oder auch auslösender Faktor für OLP darstellen kann (Laeijendecker und van Joost 1994).

2.28.8. Kontaktallergie gegenüber dentalen Restaurationsmaterialien bei Patienten mit oralen lichenoiden Läsionen

Die Signifikanz von Kontaktallergien zu Quecksilberbestandteile in der Äthiologie von OLP ist bereits beschrieben. In routinemäßig durchgeführten Epikutan-Testreihen stellt sich heraus, dass ein hoher Anteil an allergischen Reaktionen, auch durch Gold oder Palladiumsalze ausgelöst werden. Andererseits aber wird die Eignung von Epikutan-Testverfahren zur Aufklärung oraler allergischer Reaktionen in Frage gestellt, seit verspätete Hypersensibilitätsreaktionen zwar gut auf der äußeren Haut sichtbar, aber auf der Mundschleimhaut schwer zu klassifizieren sind (Hietanen et al. 1987, Skoglund 1994, Platt et al. 1983).
Bolewska et al. haben 1978 bereits suggeriert, dass direkter Kontakt zwischen Mundschleimhaut und Zahnfüllungsmaterialien schwerlich zu allergischen Reaktionen führt (Bolewska et al. 1990a).
Nachdem die Allergene aufgelöst und im Speichel verteilt sind, dehnen sich die Schleimhautläsionen über die Kontaktbereiche hinaus aus. Hypersensitive Reaktionen können, zusammen mit Zytotoxizität, Trauma oder Infektion, verursacht durch korrodierte oder raue Füllungen, das klinische und histopathologische Erscheinungsbild der Läsionen verändern (Hensten-Pettersen und Jacobsen 1991).
Quecksilber hat gezeigt, dass es die klinische Gesundheit und die bloße Mundschleimhaut durchdringen kann. Darüber hinaus können andere Einflüsse, wie Medikationen, Alimentationen oder Tumorantigene und Autoantigene, die Immunantwort stimulieren, welche dann klinische und histopathologische ähnliche Erscheinungsbilder aufweist, wie bei OLP (Eversole 1993).
Das Ergebnis der Studie fordert eine genaue Diagnose bevor Amalgamfüllungen ausgetauscht werden, denn es handelt sich um eine zeitraubende und kostspielige Therapieform. Obwohl allergische Reaktionen nicht diagnostiziert werden können allein auf der Basis von histopathologischen Untersuchungen, wird eine Biopsie empfohlen, um andere Krankheiten mit oralen Schleimhautmanifestationen auszuschließen. Daraus wird ersichtlich, dass Epikutan-Testergebnisse, kombiniert mit der Lokalisation der Läsionen und der topografischen Relation zu den dentalen Restaurationen, die aussagekräftigsten Kennzeichen sind, um Amalgamfüllungen zu entfernen (Laine et al. 1997).

2.29. Orale lichenoide Reaktionen

Orale lichenoide Reaktionen sind flache, im Niveau der Schleimhaut liegende, weißlich durchscheinende Veränderungen. Sowohl die klinische als auch die histologische Unterscheidung der lichenoiden Reaktion von einem oralen Lichen planus sind schwierig. Man findet eine Hyperkeratose und Akanthose sowie eine Zerstörung des Stratum basale. Die Ursache für die lichenoide Reaktion ist eine fokale allergische Reaktion auf zum Beispiel Medikamente oder auf Metalle. So kann es in der Umgebung von alten Amalgamfüllungen, aber auch von Goldkronen zu einer Sensibilisierung auf Quecksilber bzw. Gold-Natrium- Thiosulfat oder

andere Goldsalze kommen. Die Anwesenheit von entsprechenden Metallen in unmittelbarer Nachbarschaft zur Läsion ist hiermit ein wichtiger differentialdiagnostischer Hinweis. Nach Entfernung der verursachenden Restauration kommt es meist rasch zu einer Verbesserung und in der Folge zum Verschwinden der Symptome. Gleichfalls teilen einige prämaligne Läsionen die gleichen klinischen und histologischen Anzeichen mit OLP. Einige andere, weniger häufige Erkrankungen, die auch lichenoide Reaktionen hervorrufen sind graft versus host disease, Lupus erythematosus und chronisch ulzerative Stomatitis (Thornhill et al. 2006). Um OLP und lichenoide Reaktionen eindeutig abgrenzen zu können, stellt die Biopsie das geeignete Mittel der Wahl dar.

Neben Amalgam existieren viele andere Allergene, die genauso in der Lage sind Hypersensibilitäten zu provozieren, die das Bild lichenoider Reaktionen abgeben. Ein sehr gängiges Allergen ist Zimt. Dies ist Bestandteil verschiedener Nahrungsmittel und Getränke. Vor allem in Zahnpasten, Kaugummis und Mintpräparaten kommt die orale Schleimhaut mit Zimt in Kontakt. Die Reaktionen auf Allergene können Hypersensibilität vom Typ I (anaphylaktische Reaktion) oder Typ IV (verzögerte T-Zell mediierte Hypersensibilität) sein. Diese Reaktionen sind in der Lage jegliche Kombination von roten und/oder weißen Gewebeveränderungen hervorzurufen. Die betroffenen Patienten beklagen Sensibilitätsirritationen, Brennen und moderate Schmerzhaftigkeiten. Darüber hinaus provozieren eine Vielzahl von Medikamenten orale lichenoide Reaktionen, welche gleichartig in klinischem und histologischem Bilde erscheinen. Jedoch verfügen diese über die Tendenz erheblichere Ulzerationen zu erschaffen und üblicherweise befallen sie nicht die gewöhnlichen OLP-Areale, wie z.B. die ventralen Zungenpartien (Wright 2007).

2.29.1. Relevanz und Effekt von Amalgamentfernungen bei Patienten mit oralen lichenoiden Reaktionen

In einer Studie von Ibbotson et al. (1996) konnte Folgendes festgestellt werden: 90% der Patienten mit oralen lichenoiden Reaktionen, kein Patient mit OLP oder generalisiertem LP und nur 3% der Patienten mit anderen oralen Diagnosen reagieren auf ammoniiertes Quecksilber. In der klinischen Beobachtung treten bei Quecksilberallergiker mit oralen lichenoiden Reaktionen, diese vor allem in bukkalen und lingualen Bereichen der Schleimhaut auf.
Patienten mit oralen lichenoiden Reaktionen und deren eindeutiger Relation zu vorhandenen Amalgamfüllungen, zeigten 94% totale Resolution nachdem diese Füllungen entfernt worden sind. Folglich sollten orale lichenoide Reaktionen, die eindeutig in Folge von Amalgamrestaurationen entstanden sind, entfernt werden (Ibbotson et al. 1996).

2.30. Medikamente assoziiert mit lichenoiden Medikamentenreaktionen

Antimalariamedikamente (Chloroquin, Hydrochloroquin, Quinidin, Quinin), ACE-Inhibitoren, Nichtsteroidale Antiphlogistika (Fenclofenac, Ibuprofen, Indometazin, Naproxen, Phenylbutazon), Diuretika (Furosemid, Hydrochlorothiazid), Beta-Blocker (Captopril, Enalalpril, Propanolol), Cyanamide, Schwermetalle (Wismut, Nickel, Quecksilber, Chrom), Antibiotika (Erythromycin, Penicillin, Sulfonamid, Tetrazyklin), Antifungide (Ketoconazol),

Psychopharmaka, Sonstige (Allopurinol, Amiphenazol, Amlodipin, Atorvastatin, Aurothioglucose, Diuretika, Gabapentin, Interferon-α, Practolol, Dopamin, Carbamazepim, Lithium, orale Kontrazeptive, Labetalol, Lorazepam, Mepacrin, Methyldopa, Metopromazin, NSAID, Oxyprenolol, Practolol, Probenecid, Penicillamin, Pyrimethamin, organische Arsenverbindungen, Chlorpropamide, Dapson, Gold, Palladium, Paraaminosalicylsäure, Phenothiazin, Quinacrin, Sildenafil, Spironolakton, Streptomycin, Sulfamethoxazol, Sulfonylurea hypoglycemica Agentien, Thalidomid, Thiazid, Tolbutamid, Triprolidin und Zoloft) (Vincent et al. 1990, Murrah und Perez 1997, Huber 2004, DeRossi und Ciarrocca 2005, Fricain et al. 2005, Wright 2007).

2.31. Patch-Test und orale lichenoide Reaktionen

Laine et al. (1997) haben 118 Patienten mit oralen lichenoiden Reaktionen einem Patch-Test unterzogen. Sie konnten jedoch keine allergischen Reaktionen auf Komponenten dentaler Komposite feststellen. Ihrer Meinung nach ist der Austausch von Amalgam eine zeitraubende und teure Therapie, welche eine einwandfreie Diagnose voraussetzt. Obwohl allergische Reaktionen nicht auf Basis histopathologischer Erkenntnisse diagnostiziert werden können, sollten Biopsien in Betracht gezogen werden, um andere Erkrankungen mit oralen Manifestationen auszuschließen.
Es scheint, dass Patch-Test-Resultate in Verbindung mit der Lokalisation der Läsionen und der topografischen Relation zu den dentalen Füllungen, die besten prognostischen Kennzeichen zur Linderung mittels Amalgamentfernung zulassen (Laine et al. 1997).

3. Material und Methoden

Die Literaturstudie sollte im Wesentlichen die vergangenen 4 Dekaden berücksichtigen und ihren Schwerpunkt auf die Auswertung der unlängst veröffentlichten Abhandlungen und Studien richten, die in den verschiedenen Datenbanken publiziert sind.
Der erste Überblick hinsichtlich national und international veröffentlichten Materials erfolgte über das Internet mittels Medline (Hersteller: National Library of Medicine, Bethesda, Maryland/USA).
Medline ermöglicht den Zugang zu internationaler Literatur sämtlicher medizinischer Areale, eingeschlossen der Tier- und Zahnmedizin, Psychologie und des öffentlichen Gesundheitswesens.
Diese Datenbank entspricht dem gedruckten Index Medicus und einigen anderen gedruckten Bibliografien. Die Quellen beinhalten circa 5.000 internationale Magazine. Es besteht die Möglichkeit, bibliografische Angaben, Deskriptoren (Deutsch, Französisch und Englisch), sowie Abstracts, etwa 75%, zu finden.
Der Index Medicus hält eine Liste von mehr als 3.000 medizinischen Magazinen und Zeitschriften von der gesamten Welt bereit. Seit mehr als 100 Jahren bereits wertet die National Library of Medicine Schriften aus diesem Pool aus, indem sämtliche Arbeiten aus diesen Veröffentlichungen verschlagwortet werden.
Das Ergebnis dieser Schlagworte wird in einer Liste beinhaltet (MeSH = Medical Subject Heading). Die verfügbaren Schlagwörter bedeuten dem Suchenden eine Hilfestellung, wobei das Schlagwort selber nicht einmal zwingend im betreffenden Text erscheinen muss.
Alljährlich wird eine aktualisierte Liste von im Index Medicus indizierten Zeitschriften und Magazinen veröffentlicht, in der die Abweichungen von Organnamen, Neuerscheinungen und eingestellten Zeitschriften berücksichtigt werden.
Alleine Medline verfügt über mehr als 16 Millionen Dokumente (Stand: November 2007).
Darüber hinaus wurde auf die Literaturdatenbank Medline Alert zurückgegriffen. Auch sie wird von der National Library of Medicine gepflegt und beinhaltet neueste Berichte und Studien aus dem gesamtem medizinischen Gebiet, sowie deren Ausläufern. Jedoch verfügt diese Datenbank nur über aktuelle Schriften, welche nach Selektion in die Datenbank Medline übernommen und aus Medline Alert entfernt werden.
Ferner wurde bei der Auswahl der Suchinstrumentarien auch Pubmed hinzu gezogen. Pubmed stellt ebenso eine Dienstleistung der National Library of Medicine dar und greift auf über 17 Millionen Zitate für medizinische Schriften zurück. Diese Rückverfolgung erfolgt bis ins Jahr 1950.
Die benutzte Suchoberfläche stellte „www.pubmed.gov“ dar.
„Pubmed“ ist eine englischsprachige, textbasierte Datenbank. Sie enthält medizinische Artikel, bezogen auf Biotechnologie der nationalen medizinischen Bibliothek der USA. Es handelt sich hierbei ergo um eine bibliografische Referenzdatenbank, die Zitate zur Verfügung stellt und diese sowohl mit der Originalliteratur, als auch mit anderen Datenbanken vernetzt. Diese Zitate umfassen zum Teil die Zusammenfassungen der Texte (Abstracts).
Das jährliche Wachstum an Dokumenten beträgt ca. 500.000. (Vergl. Internetlexikon „Pubmed Definition“ http://www.ilexikon.com/PubMed.html).
Pubmed wurde durch das nationale Zentrum für Biotechnologische Informationen (National Cancer for Biotechnology Information, NCBI) entwickelt (Vergl. Wikipedia, „Artikel Pubmed“, http://de.wikipedia.org/wiki/PubMed).
Grundsätzlich entstammen diese Zitate aus Medline, beinhalten jedoch weitere wissenschaftliche Zeitschriften und Magazine. Pubmed liefert zudem Verknüpfungen auf

andere Internetseiten, die aber kostenlos Artikel in Verfügbarkeit stellt.
Schließlich erhielt auch Google scholar Berücksichtigung. Es handelt sich hierbei um eine wissenschaftliche Suchmaschine von Google, die diverse wissenschaftliche Server nach Studien jeglicher Art und geeigneter Fachliteratur durchforstet.
Die Suchmaschine „Google“ wurde am 07.09.1998 von Larry Page und Sergey Brin gegründet und ist seit 1999 offizieller Anbieter von mehrheitlich werbefinanzierten, kostenlosen Dienstleistungen (http://www.google.de/).
Die Bezeichnung „Google“ kreierte Milton Sirotta, im Hinblick auf die angloamerikanische Vokabel „googol“. Dieser Terminus basiert auf dem mathematischen Fachbegriff für eine 1, gefolgt von 100 Nullen. (Vergl. „Die Bedeutung von Google“, http://www.google.com/intl/de/corporate/). Reflektierend der Unmenge an Informationen, welche die Googleerfinder mit dieser Suchmaschine im Web anbieten wollten, hatten sie auf diesem Weg eine adäquate Nomenklatur gewählt.
Mittels der Informationen von Google konnten so Artikel, Diktionarien, Präsentationen und Publikationen jeder Art gefunden werden, die mit in diese Arbeit eingeflossen sind. Mitunter trugen sie aber auch nur dem Autor zum besseren Verständnis bei und halfen unbekannte Begrifflichkeiten oder Sachverhalte zu erklären und zu verstehen.

3.1. Suchstrategien der Internetrecherche

3.1.1. Pubmed

Die Suche bei Pubmed mit Hilfe der „Google-Taktik“, also einer Art Schlagwortsuche, lieferte bereits sehr viele Informationen. Jedoch gab es viele Wege, um die Suche mit Pubmed zu verfeinern und zu selektieren. Bei der Suche dieser Arbeit wurde dabei in das Feld „Search“ entweder Pubmed oder MeSH eingegeben. Die MeSH-Terminologie versucht Informationen, für die unterschiedliche Begriffe verwendet werden, welche aber für dieselben Konzepte angewendet werden, bei der Suche mit einzuschließen (Vergl.
Pubmed“Details“, http://www.ncbi.nlm.nih.gov/entrez/query.fegi?CMD=Details&DB=mesh).
In das Suchfeld konnten dann die Schlagwörter eingetragen wurden und die Suche konnte gestartet werden.
Die Suchmaschine erstellt mit der Suche MeSH (Search „MeSH“) ein katalogisiertes System in dem diese Schlagwörter als Aorta von feststehenden Begriffen mit starken Adern und filigranen Arterien und Kapillaren visualisiert werden. Dieser Thesaurus bezeichnet die alphabetische Aufstellung aller MeSH-Schlagwörter mit Erklärungen und ihrer logischen Anordnung. Die Aorta stellt alle MeSH-Kategorien dar. Folglich bildet eine gewählte Kategorie eine Ader und der nächst folgende Unterbegriff die kleineren Arterien, die sich schlussendlich in eine feines Netz von Kapillaren/Einzelbegriffen verzweigt.
Für die Suche mit Pubmed bieten sich boolesche (Such-)Operatoren an, d.h., logische Vernetzungen wie AND, OR und NOT. Diese Begriffe sollten groß geschrieben sein, denn ansonsten werden sie als häufig verwendete Begriffe angesehen und nicht berücksichtigt.
Um Phrasen wieder zu finden, mussten diese Begriffe in Anführungssymbole gesetzt oder mit Bindestrichen versehen werden.
Um die Ergebnismenge in Grenzen zu halten, empfiehlt es sic, die individuelle Suche mittels „Limits“ einzuengen. Dazu finden sich verschiedene Kriterien, wie z.B., „Full Text“, „Free Text“, „ Abstracts“, „Dates“, „Languages“, „Type of Article“, „Ages“ und „Tag Terms“.

3.1.2. Google

Beim Eintrag mehrere Begriff wurde bei der Eingabe standardmäßig „UND“ gewählt. Diese relativ einfache Suche basiert auf dem Prinzip der „booleschen Operatoren“. Anhand dieser Vorgehensweise konnten alle Dokumente gesucht werden, in denen die bezeichneten Begriffe enthalten waren. Das boolsche „ODER“ fand keine Berücksichtigung.
Hinzu gezogen zur Suche wurden weiterhin Namen von Autoren, das Erscheinungsjahr, oder die Art, in der die Thematik dargestellt worden ist (z.B. ppt für „power point presentation“).
Wenn es galt Dokumente aufzustöbern, in denen Phrasen in exakter Reihenfolge auftreten, wurden diese in Anführungssymbole gesetzt (Vergl. Wikipedia,“Gebrauch, einfache Suche“, http://de wikipedia.org/wiki/Google).

3.2. Methoden der Internetrecherche

Der erste gewählte Terminus war „oral lichen planus“. Nach dessen Eingabe bei Pubmed konnten 69 Seiten mit insgesamt 1371 Artikeln gefunden werden. Die Suchmaschine Medline lieferte 2171 Artikel und Google scholar etwa 15.300.
Im Anschluß fand eine Gegenüberprüfung jeder einzelnen Suchmaschine mit einigen Schlagworten wie „therapy“, „treatment“, „management“, „systemic“, „topical“, „intralesional“, „surgery“, „photodynamic“, „photochemotherapy“, „psychotherapy“, „laser“, „cryosurgery“, „oral lichenoid reaction“, „amalgam“, „mouth disease“, „Therapie“, „Behandlung“, „intraläsional“, „Chirurgie“, „Photodynamische Therapie“, „Photochemotherapie“, „Psychotherapie“, „Laser“, „Kryochirurgie“, „orale lichenoide Reaktionen“ und „Mundkrankheiten“ statt.
Im Folgenden wurden die benannten Medien mit Begriffkombinationen konfrontiert: „oral lichen planus AND therapy“, „oral lichen planus AND treatment“ sowie „oral lichen planus AND management“.
In der Datenbank Medline wurden nachfolgende Suchparameter bzw. Suchinstruktionen vollzogen:

1.	Öffnung der Datenbank	
2.	oral lichen planus?	2.171 Einträge
3.	(oral lichen planus? AND therapy?) OR (treatment?)	2.042.895 Einträge
4.	oral lichen planus? AND therapy?	710 Einträge
5.	oral lichen planus? AND treatment?	536 Einträge
6.	oral lichen planus? AND management?	126 Einträge
7.	oral lichen planus? AND systemic?	185 Einträge
8.	oral lichen planus? AND topical?	227 Einträge
9.	oral lichen planus? AND intralesional?	11 Einträge
10.	oral lichen planus? AND surgery?	83 Einträge
11.	oral lichen planus? AND photodynamic?	5 Einträge
12.	oral lichen planus? AND photochemotherapy?	20 Einträge
13.	oral lichen planus? AND psychotherapy?	3 Einträge
14.	oral lichen planus? AND laser?	27 Einträge
15.	oral lichen planus? AND cryosurgery?	9 Einträge
16.	oral lichen planus? AND oral lichenoid reaction?	60 Einträge
17.	oral lichen planus? AND amalgam?	79 Einträge

18. oral lichen planus? AND mouth diseases?	911 Einträge
19. oral lichen planus? AND Therapie?	196 Einträge
20. oral lichen planus? AND Behandlung?	6 Einträge
21. oral lichen planus? AND intraläsional?	0 Einträge
22. oral lichen planus? AND Chirurgie?	61 Einträge
23. oral lichen planus? AND Photodyn Therap?	0 Einträge
24. oral lichen planus? AND Photochemotherapie?	10 Einträge
25. oral lichen planus? AND Kryochirurgie?	9 Einträge
26. oral lichen planus? AND orale lichenoide Reaktion?	0 Einträge
27. oral lichen planus? AND Mundkrankheiten	810 Einträge

Kommandos:

FIND Suchbegriff? (zum Beispiel laser?): Variable Maskierung (zum Beispiel CO_2-Laser oder
Excimer-Laser)
FIND Suchbegriff AND Suchbegriff: Beide Begriffe

Nach Analyse verschiedener Abstracts wurden zielgerichtet die ersten Artikel bestellt, die unter den Suchergebnissen von oral lichen planus und therapy zu finden waren.
Zwei wesentliche Abhandlungen waren: "Current controversies in oral lichen planus: report of an international consensus meeting. Part 1. Viral infections and etiopathogenesis" und die Fortsetzung: "Current controversies in oral lichen planus: report of an international consensus meeting. Part 2. Clinical management and malignant transformation". Diese beiden bedeutsamen Zusammenfassungen behandeln sehr ausgiebig die bis dahin üblichen Therapiekonzepte und reflektieren insbesondere das Thema dieser Dissertation.
Ausgehend von dem in beiden Teilen des Meetings verfassten Literaturverzeichnis, wurde weiter selektiert und wichtige Artikel und Therapieansatzrichtungen ausgewählt und bestellt.
Somit konnte ein übergreifender Einblick bezüglich der Experten auf diesem Gebiet gewonnen werden. Die Arbeiten und Publikationen dieser Expertenauslese wurden dann über „zbmed" und „subito-doc" geordert. Auch hier fand wiederum ein Vergleich der Autoren der bestellten Artikel und der Literaturliste des Meetings statt. Die neu gewonnenen Autoren, bzw. deren über das Thema verfasste wichtige Studien, wurden gleichermaßen bei „zbmed" bestellt. Sämtliche neuen Studien wurden dahingehend untersucht, ob ergänzende Publikationen angeführt worden sind und dann bei Bedarf zum Literaturpool hinzugefügt.
Auf diese Weise konnte im weiteren Entstehen der Literatursammlung durch Vergleichen der Ergebnisse der Datenbanken und der ansteigenden Literaturmenge ein guter Überblick verschafft werden, welcher auch Rückschlüsse auf die vielfältigen verschiedenen veröffentlichten Therapiewege bis heute zulässt.

4. Ergebnisse

4.1. Präsentation der unterschiedlichen Therapieansätze

Die unterschiedlichen Therapieansätze beinhalten medikamentöse, nutritive, psychotherapeutische, photothermische und chirurgische Ausrichtungen. Hinzu kommen verschiedene exotische Verfahrensansätze und das Entfernen Allergie auslösender Zahnersatz- und Zahnrestaurationsmaterialien.
Zu den medikamentösen Therapieverfahren zählen systemisch und lokal topisch verabreichte Präparate.

Analgetika finden als Hilfsmittel bei schmerzhaften Exazerbationen systemische Anwendung, wie z.B. Paracetamol, oder als Lokalanästhetikum bei intraläsionalen Injektionen wie Lidocain.
Auch als Adjuvans wird das Anthelminthikum Levamisol systemisch eingesetzt.
Die Gruppe der Antibiotika wurde unterstützend zur Haupttherapie systemisch genutzt, wie z.B. Metronidazol, oder als Mundspüllösung lokal verabreicht, wie Tetrazyklin.
Antifungide, wie Nystatin, Miconazol, Itraconazol und Griseofulvin wurden ebenfalls systemisch verabreicht, um Nebeneffekte wie Candidiasis abzuwenden.
Phenytoin, ein Antikonvulsivum, fand genauso Berücksichtigung in der Bandbreite der systemisch eingesetzten Medikamente, wie das Antileprotikum Dapson.
Gleichfalls wurden Chloroquin, ein Antimalariamittel, und das Antimykotikum Amphotericin B zur systemischen Verabreichung herangezogen.
Interferon, ein antiviral wirksames Präparat, wurde systemisch und lokal verwendet.
Glycyrrhizin fand intravenös verabreicht ebenfalls systemische Anwendung.
Auch der Ansatz einer Hormontherapie fand nur systemisch verabreicht seine Grundlage.
Im Zuge der Therapieansätze mit Immunomodulatoren wurde die Vielfalt der lokal verabreichbaren Therapeutika deutlich.
V.a. Cyclosporin konnte als Mundspülung, in adhäsiver Salbe, via Fingerapplikation und in Kombination mit Mofetil topisch und in unterschiedlich hoher Dosierung, von 0,025%-1,5% appliziert werden.
Pimecrolimus als Salbenbeimischung und Tacrolimus auch als Salbe, Gel, in Puderform und auch als Mundspülung werden lokal topisch genutzt.
Die große Gruppe der Kortikosteroide können systemisch, topisch und intraläsional zugeführt werden.
Betamethason wird in Sprayform, als Aerosol, Mundspülung, Pellets, via Stoffstreifen und als Salbenzusatz dargeboten.
Clobetasol konnte oberflächlich lokal, per Fingerapplikation, in Mikrosphären, in Orabase, in wässriger Lösung, in Hydroxy-Zellulosegel, als salbe, in einem Dressing und in adhäsiver Paste verabreicht werden.
Dexamethason hingegen fand in der intraläsionalen Gabe seinen Platz.
Fluocinonid und Fluocinolon wurden auch lokal appliziert. Entweder als Salbe, Gel, in Lösung oder in Orabase.
Fluticason hielt als Spray Einzug in die Präparatbandbreite, Hydrokortison als Mundspülung.
Triamcinolon konnte lokal verabreicht werden, als Salbe, in Orabase, in wässriger Lösung, sowie in intra- und subläsionalen Injektionen.
Prednison und Prednisolon werden nur systemisch verwendet.
Auch Retinoide erweisen sich über verschiedene Einsatzwege nutzbar.

Acitretin wird systemisch genutzt, wie auch Etretinat und Fenretinid.
Isotretinoin kann sowohl systemisch, wie auch lokal topisch verwendet werden.
Retinaldehyd wurde jedoch nur topisch eingesetzt beschrieben.
Tazaroten als Gel und Temaroten als Suspension werden lokal, Tretinoin peroral systemisch zugeführt.
Vitamin-A-Säure zeigt sich wiederum topisch und systemisch einsetzbar.
Ein weiterer Therapieansatz ist der Gebrauch nutritive Präparate, wie Aloe Vera-Zusätze, die lokal und systemisch applizierbar ist. Ergänzt wird diese Gruppe durch Kabeljau-Öl-, Eikonol- und Curcumapräparate. Letzter aber werden vorwiegend systemisch peroral verabreicht.
Diethyldithiocarbamat wird ausschließlich systemisch verabreicht, wie auch Oxpentifyllin, Sulodexid und Thalidomid.
Einzelne rein lokal verabreichte Therapeutika sind Mesalazin, Efalizumab und Nikotinsäureamid (subfokal injiziert). Bonjela wird als Gel lokal aufgetragen.
Chirurgische Interventionen mittels CO_2-Laser, Excimer-Laser, Nd:YAG-Laser, Kryochirurgie und konventionelle Chirurgie können nur lokal eingesetzt werden.
Auch besitzen Psychotherapie und die Aufarbeitung von Stress oder Angst über einen hohen Stellenwert, wenn es sich um Exazerbationen der Beschwerden handelt sowie deren Bekämpfung.
Photochemische Therapieansätze erfolgen auf dem Wege der Bestrahlung befallener Areale intraoral lokal und der Hinzunahme von Photostabilisatoren systemisch. Es handelt sich dabei um Psoralen, Tigason oder Trioxsalen.
Einzelne exotische Therapieversuche wurden per Reflexotherapie oder Magnetfeldtherapie unternommen.
Verschiedene Ansätze beschäftigen sich mit der Entfernung von Amalgamfüllungen oder allergener Kunststofffüllungen. Auch der Austausch von Goldkronen durch Keramikmantel-kronen wird beschrieben.

Die nachfolgenden Kapitel (4.2. - 4.8.) stellen eine ausführliche Zusammenfassung der einzelnen Studien dar. Ein erster Überblick über die Studien kann durch die Auflistung in Kapitel 4.1. verschafft werden.

4.2. Studien, die das Ergebnis chirurgischer Interventionen analysieren

a.1.) Konventionelle Chirurgie

Vedtofte et al. (1987) beschrieben die chirurgische Exzision samt der postoperativen Folgen bei 61 Patienten. Die nach chirurgischer Intervention entstandenen Defekte wurden durch direkte Approximation der Wundränder bei 25 Patienten, durch Transposition mittels lokalen, mukösen Gewebelappen bei 9 Patienten, durch freie Schleimhauttransplantate bei 3 Patienten und per freien Split-Hauttransplantaten bei 24 Patienten geschlossen.
Follow-ups fanden bis zu 3,9 Jahren statt.
Es trat eine Rezidivrate von bis zu 20% auf, und aus 3 Läsionen entwickelten sich Carcinome.
Als übergeordnete Qualität einer chirurgischen Exzision sehen die Autoren die Möglichkeit, eine komplette Läsion zu entnehmen und histologisch zu untersuchen. Auf diese Weise können präoperativ unerkannte prämaligne Defekte enttarnt werden.

a.2.) Kryochirurgie

Bekke und Baart (1979) haben insgesamt 7 Patienten mit schmerzhaften Läsionen behandelt.
Sämtliche Patienten beklagten persistierende und wiederkehrende Veränderungen, welche bereits im Vorwege einer Behandlung unterzogen worden sind. Dies jedoch blieb erfolglos.
Die 7 Patienten wurden mit einer singulären kryochirurgischen Anwendung bedacht.
In der Folge kam es zur vollständigen Remission der Läsionen.
Das vor der Behandlung vorhandene Schleimhautbrennen war nach der Anwendung verschwunden.
Jedoch kam es bei 3 Patienten zu neuen Läsionen, nahe der ehemaligen Lokalisationen, wobei allerdings das typische Brennen ausblieb.

Loitz und O`Leary (1986) behandelten einen Patienten mit erosivem und schmerzhaftem Lichen planus der Zunge. Zweck war das nachhaltige und erfolgreiche Ausschalten der Schmerzhaftigkeit.
Kryochirurgie verschafft den Patienten nach Entfernung der Läsionen weitgehende Symptomfreiheit und einen analgetischen Effekt.
Allerdings kann der Einsatz von Kryochirurgie weiterhin zur Gewebezerstörung führen.
Zudem muss auch die hohe Morbidität genannt werden (Buser et al. 2001).

a.3.) Freie Gaumenschleimhauttransplantate

Axell und Henriksen (2007) untersuchten den Erfolg von transplantierter Gaumenschleimhaut auf Bereiche gingivalen Lichen planus.
Bei 12 Patienten wurden insgesamt 20 Transplantate übertragen zur Deckung von Schleimhautläsionen.
Follow-ups fanden von 5 bis 97 Monaten statt.
Im Ergebnis waren 60% der Transplantate sehr befriedigend eingeheilt, 30% noch befriedigend und 10% nur bedingt befriedigend inkorporiert.
Die Autoren schlussfolgern, dass orale Gaumenschleimhauttransplantate zur Behandlung widerspenstiger erythematöser Schleimhautläsionen eine viel versprechende Therapie-Variante darstellen (Axell und Henriksen 2007).

Auch Chaikin (1980) berichtet über erfolgreiche Therapieverfahren mittels freier Schleimhauttransplantaten. Dies jedoch bei der Behandlung desquamativer Anomalien.
Allerdings sind chirurgische Interventionen in der Lage, neue Läsionen zu provozieren (Köbner`Phänomen). Dies gilt genauso für die Exzision mit einem Skalpell.

Hovick und Kalkwarf (1987) verwendeten freie Weichgewebstransplantate, um lokalisierte Bereiche erosiven OLP zu decken.

a.4.) CO_2-Laser

Frame et al. (1984) haben 3 Patienten mit einem CO_2-Laser einer Therapie unterzogen. In 2 von 3 Fällen kam es zu Rezidivbildung. Als Erfolg kann man allenfalls werten, dass diese neuen Läsionen nicht ganz so schmerzhaft waren, wie die ursprünglichen.

Horch et al. (1986) beschäftigen sich mit den gewonnenen Erfahrungen der CO_2-Lasertherapie. Hierbei untersuchen sie orale, dysplastische, präkanzeröse Läsionen. Neben den 7 Fällen von Lichen planus wurden auch 50 Leukoplakien mit allen Graden der Dysplasie, bis hin zu einem carcinoma in situ und eines Leberflecks behandelt.
Diese Transformationen wurden oberflächlich mit Hilfe eines defokussierten Lasers entfernt.

Innerhalb der 37 Monate anhaltenden Follow-ups konnten 22% lokale Rezidive beobachtet werden. Im Vergleich mit einer konservativen Medikamententherapie, einer konventionellen chirurgischen Verfahrensweise und der Kryochirurgie, raten die Autoren den Gebrauch von CO_2-Laser für eine nennenswerte Alternative.

Luomanen (1992) beschrieb seine Erfahrungen mit einem CO_2-Laser zur Entfernung gutartiger, oraler Weichgewebsläsionen. 65 Patienten mit insgesamt 86 Läsionen wurden innerhalb von 48 Monaten behandelt. Sämtliche, bis auf eine Läsion wurden histopathologisch identifiziert. Die Entfernung erfolgte unter lokaler Anästhesie, während einer Sitzung und ohne vorherige Medikation. Auch erfolgte keine postoperative Antibiose oder Verabreichung von antiphlogistischen Therapeutika. Die Ausheilung erfolgte unter minimalen Beschwerden und ohne jegliche sichtbare Narbenbildung.
Die Ergebnisse der Untersuchung unterstreichen, dass der Einsatz von CO_2-Lasertherapie zu einer hohen Präzision in der Weichgewebschirurgie führen kann. Der Laserstrahl ermöglicht zudem die Entnahme von Biopsien ohne die Gewebeschichten zu zerstören.

Huerta-Leteurtre et al. (1999) vergleicht die Behandlungsresultate, die durch einen CO_2-Laser in der Therapie von OLP und homogenen Leukoplakien erzielt worden sind.
Die Therapeuten hatten 2 Gruppen von Patienten zur Verfügung. Gruppe 1 mit 29 Fällen von OLP und Gruppe 2 mit 34 Fällen von Leukoplakien. Nach histologischer Bestätigung wurden alle Läsionen einer CO_2-Evaporation (Verdampfung) unterzogen. Nachfolgeuntersuchungen fanden 1 Jahr lang statt. Man fand nach einer CO_2-Laseranwendung eine niedrigere Rate von Rezidiven bei homogenen Leukoplakien als bei OLP-Fällen vor.

Van der Hem et al. (2008) behandelten zwischen 1975 und 2003 eine Gruppe von 21 Patienten mit insgesamt 39 OLP-Läsionen mittels CO_2-Evaporation. Nach der anschließenden Verlaufskontrolluntersuchungsphase von 1-18 Jahren, erfuhren 85% der Patienten Schmerzfreiheit und 15% litten unter schmerzhaften Rezidiven. Nach erneuter CO_2-Evaporation verschwanden diese Beschwerden ebenfalls. Van der Hem et al. unterstellen hoch potenten Kortikosteroiden eine exponierte Position unter den vielen unterschiedlichen verfügbaren Therapiekonzepten und gestehen ihnen die wirksamste und nachhaltigste Effektivität zu. Bei Patienten, deren Beschwerden allerdings nicht per Steroidgabe gelindert werden können, verweisen die Autoren auf die langfristige Erfolge und Remissionen einer CO_2-Evaporation.

a.5.) 308nm UVB Laser

Köllner et al. (2003) konzeptionierten eine frühe Vorstudie mit 8 Patienten, bei denen der 308nm UVB Laser verwendet wurde. Nach erfolgter Lasertherapie konnte eine klinische Verbesserung bei 6 Patienten erzielt werden. 2 Patienten zeigten sogar komplette Remissionen
Jedoch musste ein Patient nach etwa 4 Wochen einen Rückfall der Läsion hinnehmen.
Die dennoch Erfolgsversprechenden Ergebnisse lassen die Erwartung an weitere Untersuchungen in dieser Therapierichtung steigen.

Trehan und Taylor (2004) rekrutierten 9 Patienten mit Biopsie bestätigtem und konventioneller Therapie verschlossenem OLP.
Die Behandlung erfolgte mit initial 100 mJ/cm2 einmal pro Woche. Diese Dosis wurde mit den folgenden Sitzungen schrittweise erhöht, bis zu einem Maximum von 400 mJ/cm². Nachfolgeuntersuchungen fanden bis zu 18 Monaten statt. Die Applikationen wurden gut

toleriert und waren schmerzfrei. 5 Patienten demonstrierten überall sehr gute klinische und subjektive Verbesserungen nach 7 Anwendungen. Die Remissionen blieben von 2-17 Monaten konstant.
Trehan und Taylor sehen in der niedrig dosierten Lasertherapie eine effektive Möglichkeit, um symptomatischen und speziell erosiven OLP, entgegen zu treten.

a.6.) Nd:YAG versus CO_2-Laser

White et al. (1998) beziehen ihren Erfahrungsschatz aus den Unterlagen einer ambulanten Klinik, die 80 Jahre lang mit Chirurgie beschäftigt hat. Hierbei legen sie ihr Hauptaugenmerk auf die Verwendung von CO2-Laser und Nd:YAG-Laser bei der Therapie oraler Schleimhautläsionen. Diese Laser wurden für Inzisionen, Exzisionen und Koagulationen von Weichgewebe eingesetzt. Der wesentliche Vorteil von Laserchirurgie liegt in der Möglichkeit, Ort spezifisch exakt mit kurzen Interaktionen zu wirken.
In der Studie werden die Fälle von 64 Patienten, mit einer Vielzahl von benignen Weichgewebsläsionen, untersucht, die sich einer Exzision unterziehen mussten. 35 Patienten wurden mit einem Nd:YAG-Laser und 29 Patienten mit einem CO_2-Laser behandelt.
Die Nachfolgeuntersuchungen fanden für alle Patienten im Mittel für 6,8 Monate statt.
Als Ergebnis wurde deutlich, dass die Laseranwendungen gut ertragbar waren und auch keine Nebenwirkungen auftraten. Alle Patienten heilten postoperativ komplett aus.
Folglich besitzen beide Lasersyteme ihre Berechtigung als Therapievariante bei oralen Weichgewebsläsionen.
Der Vorteil einer Lasertherapie gründet sich auf minimale postoperative Beschwerden, eine minimal invasive und punktgenaue Chirurgiemöglichkeit und das Überflüssigwerden von Wundnähten.

Gaspar et al. (1991) untersuchten den singulären und kombinierten Gebrauch eines Nd:YAG-Lasers und eins CO_2-Lasers in der oralen Chirurgie. In ihrer Untersuchung stützen sich die Autoren auf 789 Laseranwendungen. In der ersten Gruppe nahmen 756 Patienten teil, die mit dem CO_2-Laser behandelt wurden. Inder zweiten Gruppe waren 17 Patienten, die mit einem Nd:YAG-Laser behandelt wurden und in der dritten Gruppe partizipierten 16 Patienten von der simultanen Anwendung beider Lasertypen. Unter den ambulanten Interventionen, unter Lokalanästhesie, waren 233 präkanzeröse Dysplasien, 491 gutartige Tumoren und 65 weitere Läsionen. Infolge der CO2-Applikationen zeigte sich die irreversibel, durch hohen Energieeinsatz zerstörte Gewebeschicht, in einem Bereich von 300 µm. Im Falle des Nd:YAG-Laser lag diese Tiefe bei nahezu 1mm und bei einem kombinierten Laserstrahl bei immer noch 500 µm.
Grundsätzlich lassen sich präkanzeröse Läsionen durchaus mittels CO_2-Laser erfolgreich behandeln, vor allem durch Evaporation. Der Nd:YAG-Laser hingegen hinterlässt eine breite und nekrotische Zone. Der Vorteil der kombinierten Applikation liegt in der Therapie vaskulrisierter Läsionen und ausgesprochen hämophilen Strukturen, Epuliden, Hämangiome und Zungenoperationen.
In der Oralchirurgie besticht die Kombinationstherapie vor allem durch ihren hämostatischen Effekt.

4.3. Studien, die sich mit rein medikamentösen Therapien auseinander setzen

a) Rein systemisch verabreichte Medikamente

a.1.) Azitretin

Laurberg et al. (1991) verglichen die Wirksamkeit von Azitretin mit einem Placebo in einer 8 Wochen andauernden Untersuchung. Die Verabreichung erfolgte 8 Wochen lang.
Mit variierenden Dosierungen wurde weitere 8 Wochen fortgefahren.
Während der gesamten Dauer wurden die Patienten unter Beobachtung gehalten und jegliche Veränderungen aufgezeichnet.
Zusätzlich fanden Laboruntersuchungen zu Beginn, in Mitten und am Ende der Therapie statt.
Am Therapieende wurde eine gesamtheitliche Begutachtung der Patienten durchgeführt. Bei 64%-83% der Patienten konnte eine erhebliche Verbesserung oder Remission beobachtet werden, sowohl bei kutanem, wie auch oralen LP.
Die Nebeneffekte von Etretinat waren auch hier präsent, aber in den Blutwerten fanden sich keine bemerkenswerten Veränderungen.
Zusammenfassend kann Acitretin (30 mg/Tag) als deutlich wirksamer als Placebo angesehen werden. (Laurberg et al. 1991).

Viglioglia et al. (1990) unterstützen in ihren Erkenntnissen die hohe Effizienz von Azitretin bei schwerwiegenden Fällen von OLP.
Sie verabreichten über 16 Wochen systemisch initial 30 mg pro Tag, und danach individuelle angemessen. 75% der 11 Patienten zeigten erhebliche Verbesserungen oder sogar komplette Remissionen.
Leider kam es auch in diesem Fall zu Nebenwirkungen: Erytheme, Juckreiz, kleine Bläschen und Papelbildungen (Viglioglia et al. 1990).

a.2.) Azathioprin

Verma et al. (2001) untersuchten Azathioprin als Therapeutikum bei OLP mit schwergradigen, erosiven Ausmaßen und generalisiertem Lichen planus. Sie verabreichten oral 50 mg Azathioprin, zweimal am Tag, während der 3 bis 7 Monaten Therapiedauer. Die teilnehmenden 9 Patienten wurden 6-9 Monaten nachuntersucht.
Es traten keine nennenswerten Nebeneffekte während dieser Follow-ups auf.
Als Ergebnis erhielten 7 Patienten exzellente Verbesserungen, 1 Patient noch durchschnittliche und 1 Patient kaum Verbesserungen der Symptome.

Lear und English (1996) betrachten die Reaktionen von erosivem und generalisiertem Lichen planus auf Azathioprin.
Sie berichten von 2 Fällen mit ernsthaftem OLP, welche allein auf Azathioprin ansprachen und daher die Bedeutung dieses Therapieansatzes belegen. Zusätzlich stellt Azathioprin eine verlässliche Alternative zu Kortikosteroiden dar, falls diese kontraindiziert sein sollten.

a.3.) Betamethason

Al-Mutairi et al. (2005) beschrieben einen Fall eines Patienten mit akutem, generalisiertem Lichen planus, der mittels wöchentlicher Betamethason Mini-Puls-Therapie behandelt wurde.
Dieser Patient erschien mit plötzlich aufgetretenen generalisierten Eruptionen, ringförmigen Plaques, oberflächlichen Vesikeln, sowie Erosionen, die sich auf den Torso, die Gliedmaßen, die Mundhöhle und Genitalien erstreckten. Die Biopsie ergab die Diagnose Lichen Planus.
Direkte und indirekte Immunfluoreszenz waren negativ. Die Therapeuten verordneten an 2

aufeinander folgenden Tagen pro Woche, die Einnahme von 10 Tabletten Betamethason 0,5 mg, nach dem Frühstück einzunehmen.
Es folgte ein vollständiger Stopp der Ausbreitung, die Kontrolle des Juckreizes und die Auswaschung der Läsionen innerhalb von 3 Wochen. Diese Ergebnisse gewährten die Reduzierung der Verabreichungen auf alle 2 Wochen für die nachfolgenden 10 Wochen.
Der Patient befand sich zum Zeitpunkt der Untersuchung in einem Stadium der Remission.
Die für Kortikosteroide typischen Nebenwirkungen blieben zur Gänze aus.

McGrath et al. (2003) verabreichten 48 Patienten für 6 Wochen 0,5 mg Betamethason-Tablette, in 10 ml Wasser aufgelöst, 3 Minuten im Mund zu behalten. Diese Prozedur musste 4-mal am Tag durchgeführt werden.
4 Patienten brachen die Therapie ab, 22 Patienten zeigten klinische Verbesserungen. Bei 26 Patienten trat eine Reduzierung der Schmerzhaftigkeit ein, sowie ein gesunkener Schweregrad der Läsionen.

Cawson (1968) setzte bereits Betamethason bei 30 Patienten, oberflächlich lokal appliziert, viermal am Tag angewendet, ein. Die Therapiedauer belief sich auf 1 bis 12 Monate.
Nebenerscheinungen blieben unbekannt. 2/3 der Patienten erfuhr eine signifikante Verbesserung ihrer Beschwerden.

Cawson (1968) versuchte 30 Patienten die Annehmlichkeiten von 0,1 mg Betamethason-Pellets zu Nutzen zu machen. Viermal am Tag legten die Patienten diese Pellets auf die affektierten Stellen. Die Therapiedauer variierte von 2 Wochen bis zu 1 Jahr. Auch Nachfolgeuntersuchungen fanden ein Jahr lang statt.
Als Nebeneffekt wurde eine Candidiasis beschrieben.
20 Patienten erfuhren eine substantielle Verbesserung oder komplette Ausheilung der oralen Läsionen. 7 Patienten machten teilweise Verbesserungen aus und nur zwei Patienten mussten sich mit keinen Veränderungen begnügen.

Tyldesley und Harding (1977) verwendeten Betamethason. Sie verabreichten den 23 Patienten das Medikament in Sprayform, welches 4x/Tag zu konsumieren war. Die Therapie dauerte 2 Monate an.
73% der Patienten vermeldete gute bis mäßige Verbesserungen.
Tyldesley und Harding (1977) verabreichten 12 Patienten für 8 Wochen Dauer, die Einnahme eines Betamethason-Aerosols. Die Dosis belief sich auf 800 µg/Tag.
Die Verbesserungen setzten innerhalb der ersten beiden Wochen ein. Nach 8 Wochen Therapie waren die Läsionen verschwunden. Allerdings blieben 3 Patienten ohne Veränderungen.

Greenspan et al. (1978) betrieben einen doppelblinden Vergleich der Therapie des OLP mit Betamethason in Spray- und Aerosolform.
Sie nutzten Betamethason als Aerosol. 9 Patienten wurde 400 µg/Tag verordnet. Während der 8 wöchigen Therapiedauer erlitten 3 Patienten eine pseudomembranöse Candidiasis.
8 Patienten erfuhren gute bis mäßige Linderungen und 1 Patient zeigte leider gar keine Veränderungen.
Greenspan et al. (1978) versuchte ebenfalls Betamethason-Pellets zu nutzen. 10 Patienten applizierten die Pellets mit 400 µg/Tag während der 8 Wochen andauernden Therapie.
Es kam zu keinen bemerkenswerten Nebenwirkungen.
9 Patienten erfuhren gute bis mäßige Linderungen, 1 Patient reagierte nicht. Malhotra et al. (2007) verglichen Betamethason Mini-Puls-Therapie mit 0,1% topischem Triamcinolon-

Azetonid. Sie strebten eine zufallskontrollierte und vergleichende Studie an.
Die Therapeuten verabreichten 25 Patienten jeweils 5 mg Betamethason pro Tag, an zwei aufeinander folgenden Tagen pro Woche, für 3 Monate. Danach wurde in drei weiteren Monaten die Dosierung stufenweise zurück geschraubt. Nachfolgende Untersuchungen für 3 Monate schlossen sich an.
56% der Patienten benannten ein mildes Brennen als einzige bemerkenswürdige Nebenerscheinung.
Als Therapieergebnis wurde bei 68% ein gutes bis sehr gutes Reaktionsverhalten deutlich. 52% der Patienten wurden symptomfrei.
Die Rückfallquote der Betamethason-Patienten lag bei 39%.

Aleinikov et al. (1996) reflektiert die topische Steroidtherapie bei OLP. Es handelt sich um eine neuartige Versorgungsform die bei 24 Patienten angewendet wurde.
Die Autoren verwendeten Stoffstreifen, auf denen sie 0,05% Betamethason für 20-30 Minuten, erst initial dreimal am Tag, danach nur noch einmal am Tag, verabreichten.
Die Anwendungen wurden 3 Wochen lang durchgeführt. An diesen therapeutischen Zeitraum schloss sich ein Kontrollzeitraum von 1 Jahr an.
Nebenwirkungen blieben unbekannt. Nach einem Jahr hatten 95% der Patienten ihre Symptome unter Kontrolle, oder bekundeten deutliche Verbesserungen.

Hegarty et al. (2002) stellten Betamethason und Fluticason in einen zufallskontrollierten Überkreuzvergleich, bei der Therapiefindung des symptomatischen OLP.
Sie lösten Betamethason in einer Mundspülung auf und behielten diese für 3 Minuten im Mund. Dieses Verfahren fand viermal pro Tag statt, für die Dauer von 6 Wochen.
Keiner der 24 Patienten klagte über signifikante Nebenwirkungen.
Therapieerfolg war die Reduzierung der Schmerzen und die Verringerung der Läsionsoberflächen.

a.4.) Curcuminoide

Chainani-Wu et al. (2007) setzten sich mit der Effektivität von Curcuminoiden auseinander.
Sie führten eine zufallskontrollierte, doppelblinde, Placebo kontrollierte Studie durch. 17 geeignete OLP-Patienten wurden für diese Untersuchung ausgesucht. Die Patienten erhielten zweimal täglich entweder 2000 mg Curcuminoide, oder 2000 mg eines Placebopräparates dargeboten. Diese Verabreichungen erfolgten für 7 Wochen. Zudem wurde während der ersten Woche 60 mg Prednison pro Tag unterstützend hinzu gereicht.
Als widrige Begleiterscheinungen imponierten Kopfschmerzen, Flatulenz und Mundtrockenheit.
Als erste nennenswerte Veränderung erfolgte ein Wechsel der Symptome, ausgehend vom Zustand zum Startzeitpunkt. Zweite wesentliche Erkenntnisse waren Veränderungen der klinischen Anzeichen und das Einsetzten von Begleiterscheinungen.
Die erste Interimsanalyse wies keine statistisch signifikanten Unterschiede zwischen Placebo und Curcuminoiden, hinsichtlich der Symptomstärke aus.
Aufgrund der offensichtlichen Nutzlosigkeit dieser Studie, wurde sie schnell eingestellt.
Es konnte jedoch belegt werden, dass Curcuminoide in der Dosierung von 2000 mg täglich, gut toleriert werden. Darüber hinaus regen die Ergebnisse dazu an, weitere zukünftige Studien, mit einem größeren Umfang, einer höheren und länger dauernder Dosierung, voran zu treiben.
Außerdem sollte in den folgenden Trials die Zugabe von Prednison überdacht und gegebenenfalls unterlassen werden.

a.5.) Dapson

Falk et al. (1985) konnten feststellen, dass ihr Patient mit erosivem OLP, nach diversen Fehlschlägen mit anderen Therpieversuchen, auf Dapson anschlug.
Die Therapeuten verordneten die systemische Einnahme von 50 mg Dapson pro Tag. Die Therapiedauer belief sich auf 9 Monate, mit einem 15-monatigem Follow-up im Anschluß.
Auch hier konnten keine Nebenwirkungen festgestellt werden.
Nach 3 Monaten erfuhr der Patient die Remission der Erosionen. Nach den 15 Monaten der Nachkontrolle wurden keine aktiven Hautläsionen mehr beobachtet.
Das nutzbringende Potenzial der Dapsontherapie für OLP konnte somit verdeutlicht werden.

Beck und Brandrup (1986) untermauern die Erkenntnisse von Falk et al. (1985), in dem sie einen Patienten mit einer chronischen, hartnäckigen und gravierenden OLP-Geschichte erfolgreich mit Dapson behandeln konnten. Der OLP befiel die Zunge, die bukkale Schleimhaut und die Zehen. Sie verabreichten 50 bis 150 mg täglich, für den Zeitraum von 7 Monaten. Nennenswerte Begleiterscheinungen traten nicht auf.
Es kam zu einer zügig einsetzenden Epithelialisierung der Läsionen. Nach 7 Monaten waren diese Läsionen komplett abgeheilt und der Juckreiz verschwunden.
Vorausgegangene Therapieversuche scheiterten absolut, nicht nur aufgrund der Nebenwirkungen, auch wegen ausbleibender Linderungen.

Basak und Basak (2002) stellten die Frage, ob Dapson auch eine seriöse und Erfolg versprechende Therapievariante bei generalisiertem Lichen planus während der Kindheit bieten kann.
Es stand für diese Studie ein Patient zur Verfügung, der sich einer 13 Monate dauernden Therapie unterzog. Die Autoren verabreichten während der ersten 8 Monate einmal täglich 50 mg Dapson. Danach wurde die Dosierung auf einmalig 75 mg/Tag, für 5 Monate, angehoben.
Auch dieser Patient blieb von Nebenwirkungen verschont.
Nach der Therapie waren sämtliche Läsionen verschwunden. Jedoch verblieben hyperpigmentierte Makulae auf den unteren Extremitäten zurück.

a.6.) Dexamethason

Randell und Cohen (1974) versuchten einen therapeutischen Effekt mittels intraläsionaler Steroidapplikationen zu erreichen. Sie injizierten bei einem Patienten einmal wöchentlich Dexamethason-Sodium-Phosphat. Die Injektionen wurden weitere 11 Wochen fortgeführt. Anschließend fanden 4 Monate lang Nachfolgeuntersuchungen statt.
Der Patient beklagte infolge der Anwendungen eine deutliche Schleimhautatrophie und Injektionsschmerzen.
Der therapeutische Effekt konnte bereits nach 1 Woche erfasst werden, indem die Läsionen sich verbessert darstellten. Nach 6 Wochen setzte begannen die Remissionen deutlich zu werden. Weitere 6 Wochen nach der letzten Injektion zeigten sich alle Läsionen komplett geheilt.

a.7.) Diethyldithiocarbamat

Su et al. (1991) beleuchteten den Einfluss von Diethyldithiocarbamat auf die Interleukin-2 Produktion von OLP-Patienten und seine klinische therapeutische Wirkungsweise.
Leider stand dieser Artikel nur in chinesischer Sprache zur Verfügung, und daher wurden die Erkenntnisse aus dem Abstract entnommen.
Die Therapeuten verabreichten 5 mg Diethyldithiocarbamat peroral, pro kg Körpergewicht, zweimal wöchentlich, während 3 Monaten.
Es wurde verdeutlicht, dass die Interleukin- 2 Produktion von peripheren Blutzellen und die Lymphozytenproliferation anstieg. Zudem verbesserten sich die klinischen Anzeichen

erheblich. Die Effektivitätsrate lag bei den 30 teilnehmenden Patienten bei nahezu 87%.
Es darf daher angenommen werden, dass dieser Mechanismus eindeutig erkennen lässt, dass Diethyldithiocarbamat die zelluläre Immunität der Patienten steigert.

a.8.) Eikonol

Barer und Polovets (1995) prüften den Gebrauch von Eikonol in einer kombinierten Therapie. Sie reichten 6 g Eikonol pro Tag dar. Dies führte zur Reduktion der Triglyzeridlevel von 18% und von Gesamtcholesterol von 6%. Bei Patienten mit initial höheren Level von Hypochlosterol und Hypotriglyzerid zeigte sich der Effekt deutlicher, als bei Patienten mit normalen Werten.
Die Eikonoltherapie begünstigte eine Verbesserung des klinischen Verlaufs von OLP. Es konnte in 69% der Fälle, mit der exudativen hyperämischen Variante des OLP, eine positive Einflussnahme auf den zeitlichen Verlauf erkannt werden.
Die Gruppe der erosiven, ulzerativen Form verzeichnete immerhin noch zu 18% eine positive Veränderung unter dem Effekt von Eikonol. Dieser wurde offensichtlich in der Epithelialisation der Erosionen, in der Abmilderung der entzündlichen Reaktion und der Verminderung der Anzahl der Papeln.
Die Kombination von Eikonol mit Verabreichung von Keratoplasten auf die Foci der Läsionen brachte dahingehend einen therapeutischen Effekt, als dass die Phasen der Epithelialisation sich auf 7 bis 10 Tage reduzierten.

a.9.) Efalizumab

Cheng und Mann (2006) verabreichten einem Patienten initial 0,7 mg Efalizumab pro kg Körpergewicht. Danach steigerten sie die Dosierung auf 1 mg pro kg einmal wöchentlich. Die gesamte Therapiedauer wurde mit 10 Wochen der Applikationen veranschlagt.
Es traten bestenfalls minimale Begleiterscheinungen auf.
Jedoch konnte der Patient sich nach den 10 Wochen über eine signifikante Linderung der Erosionen mit 75% Verbesserungen insgesamt erfreuen.

Heffernan et al. (2007) strengten eine prospektive Pilotstudie über die subkutane Applikation von Efalizumab bei erosivem OLP an. Als primäre Effizienz belegten sie die Verbesserung der Schleimhautoberfläche der betroffenen Areale nach 12 Wochen Therapiedauer.
Sekundäre Erkenntnis war die Veränderung in der Schmerzhaftigkeit.
Die Autoren beteiligten 4 Patienten an der Studie, denen sie initial 0,7 mg Efalizumab pro kg Körpergewicht subkutan verabreichten. Eine Woche später erhöhten sie die Dosierung auf 1 mg, wöchentlich injiziert, für weitere 10 Wochen. Die durchschnittliche Reduktion der affektierten Mukosa lag bei etwa 71%. Die durchschnittliche Verbesserung der Schmerzhaftigkeit konnte mit 82% zugestanden werden. Grundsätzlich gaben die Patienten an, dass sie eine generelle Verbesserung mit fast 70% feststellen wollten.
Urtikaria, ein Staphylokokkenabszess sowie ein kutaner Lupus wurden als bemerkenswerte Nebenwirkungen erkannt werden.

a.10.) Enoxaparin

Hodak et al. (1998) stellen die These zur Disposition, dass niedrig dosiertes Heparin (Enoxaparin) einen lindernden Effekt bei Lichen planus erwirken kann. Sie strengten dazu eine Vorstudie mit 10 Patienten an. Diese Patienten waren an ausgedehntem und Biopsie erhärtetem OLP, in Verbindung mit extremen Juckreiz und monatelanger Dauer, erkrankt.
Hodak et al. injizierten einmal wöchentlich 3 mg Enoxaparin subkutan. 3 Patienten erhielten 4 Injektionen und 7 Patienten sechs Verabreichungen.
Als Folge der Injektionen verschwand innerhalb zweier Wochen bei 9 Patienten der Juckreiz.

Während der Therapiewochen 4 bis 10, wurde bei 8 Patienten die komplette Regression der Eruptionen erreicht. Diese Therapieerfolge wurden von übrig gebliebenen post inflammatorischen Hyperpigmentationen begleitet. Bei einem Patienten stellte man eine gravierende Verbesserung fest. Bei einem anderen Patienten jedoch konnte keine Reaktion beobachtet werden. Leider wies nur einer der 4 Patienten mit oralem Lichen planus eine nennenswerte Linderung auf.
Es waren keine Nebenwirkungen ausfindig zu machen.
Die Autoren kommen zu der Einschätzung, dass Enoxaparin eine einfache und effektive Therapievariante bei kutanem Lichen planus bietet.

Stefanidou et al. suchten 1999 einen neuartigen therapeutischen Ansatz für Lichen planus in niedrig molekularem Heparin (Enoxaparin).
Sie behandelten 18 Patienten mit verschiedenen Typen von Lichen planus für 6-13 Wochen. Daraufhin beurteilten sie die Wirkung von subkutan verabreichtem Enoxaparin.
Bei 11 Patienten konnten vollständige Remissionen verzeichnet werden, und zumindest eine erhebliche Verbesserung bei 2 weiteren Patienten.
Dabei zeichnete sich ab, dass breit gestreute kutane Beteiligung und retikulärer OLP die besten Reaktionen nach sich zogen, während beim Befall des Skalps die schlechteren Reaktionen zu Tage traten.
Daher schlussfolgern die Autoren, dass Enoxaparin eine viel versprechende Therapiemöglichkeit für die unterschiedlichen Typen von Lichen planus offerieren kann.

a.11.) Etanercept
Yarom (2007) injizierten subkutan, bei einem Patienten, zweimal pro Woche, jeweils 25 mg Etanercept. Die Therapiedauer betrug 10 Wochen und 3 Jahre des Follow-up schlossen sich an. Es kam zu leichten Empfindlichkeiten an der Stelle der Injektionen.
Nach 2 Wochen gingen bis zu 90% der Symptome zurück.
Leider musste der Patient zwei Wochen nach Therapieende einen Rückfall hinnehmen.

a.12.) Etretinat
Gorsky und Raviv (2005) versuchten die Wirksamkeit von Tigason bei symptomatischem OLP zu ergründen. Ihre Studie beurteilt die maximal erlaubte Dosierung von 75 mg pro Tag, als erste Anwendung bei Patienten mit symptomatischem OLP. 6 Patienten wurden therapiert und alle 2 Wochen, für 2 Monate insgesamt, objektiv und subjektiv untersucht.
Am Therapieende hatten 3 Patienten einen beschwerdefreien Status erreicht. Bei allen Patienten wurde eine deutliche Linderung der klinischen Anzeichen und Symptome erzielt.
2 Monate später, bei der Nachuntersuchung, erschienen bei allen Patienten die Zeichen von Rückfällen. Mehr als 1 Jahr danach waren alle Patienten wieder auf den Stand der Erkrankung zurück gefallen, den sie schon vor der systemischen Etretinatverabreichung in sich trugen.

a.13.) Glyzyrrhizin
Nagao et al. (1996) studierten die Effektivität von Glycyrrhizin bei OLP-Patienten mit chronischer HCV-Infektion. An der Untersuchung nahmen 17 Patienten teil. 9 Patienten mit OLP, die positiv auf HCV-Antikörper und HCV-RNA waren erhielten an 4 aufeinander folgenden Wochen, jeweils einmal täglich, 40 ml Glycyrrhizin-Lösung intravenös gespritzt.
Nebenwirkungen wurden nicht gemeldet. Nachfolgeuntersuchungen erfolgten 3 Monate lang.
Zwei Drittel der 9 Patienten erfuhren klinische Verbesserungen. Es kam zum Rückgang der Läsionen. Jedoch kehrten 3 Monate nach Medikationsende bei 3 Patienten diese oralen Läsionen zurück.

a.14.) Griseofulvin

Massa und Rogers (1981) konzipierten eine Untersuchung über Griseofulvin als Therapeutikum für 29 Patienten mit Lichen planus. Diese Studie umfasst die Ergebnisse der Behandlung zwischen 1976 bis 1980.
Die verabreichte Dosierung belief sich auf 500 mg Griseofulvin und erfolgte einmal täglich, für insgesamt etwa 10 Monate.
Als Therapieerfolg beschrieb man bei 6 von 11 Patienten mit nur oralen Läsionen, eingetretene Verbesserungen oder komplette Remissionen. Von den restlichen 18 Patienten, litten 15 auch unter kutanen Läsionen, wiesen 3 Patienten seriöse Verbesserungen auf.
Massa und Rogers kamen zu dem Fazit, dass Patienten mit hartnäckigem, symptomatischem oralen Lichen planus trotzdem gewisse Hoffnung in eine Therapie mit Griseofulvin setzen könnten. Allerdings seien die Erfolgsaussichten bei Patienten mit kutanem Befall weit weniger optimistisch zu sehen.
Grundsätzlich kann Griseofulvin einen Rückgang bei einer ausgesuchten Patientengruppe mit OLP erreichen.
Die Untersuchung zeigt, dass noch weitere Studien zur Erhärtung und Klärung eines therapeutischen Erfolges von Griseofulvin benötigt werden.

Aufdemorte et al. (1983) berichten über 3 Fälle von erosivem OLP, welcher mit 500 mg, zweimal täglich verabreicht, behandelt wurden.
Die Darreichungen erfolgten 2 Monate. Im Anschluss wurden 0-15 Monate Nachuntersuchungen angestellt.
Während der Applikationen kam es zu leichten gastrointestinalen Irritationen und mäßigen Kopfschmerzen für 2-4 Tage.
Nach 6-10 Wochen setzten bei allen 3 Patienten Verbesserungen oder Remissionen ohne Exazerbationen ein.
Die Untersuchenden nahmen an, dass ihre Ergebnisse weitere Untersuchungsreihen nach sich ziehen sollten, um der Therapie eines schwerwiegenden symptomatischen OLP entgegen zu wirken.

Bagan et al. (1985) studierten 7 Patienten mit OLP (4 mit erosiven und 3 mit retikulären Eigenschaften der Erkrankung). Man verabreichte 500 mg Griseofulvin, zweimal täglich eingenommen, für 2,5 Monate.
Auch hier wird Kopfschmerz als Begleiterscheinung genannt.
In keinem Fall kam es zu einer Verbesserung, im Gegenteil, bei 4 Patienten (2 des erosiven und 2 des retikulären Typs) verschlechterten sich die Krankheitsbeschwerden.

Matthews und Scully (1992) leiteten einen offenen Versuch mit systemisch dargebotenem Griseofulvin zur Behandlung des OLP.
11 Patienten vollzogen diese Versuchsreihe bis zum Abschluss, nachdem 23 Patienten an den Start gegangen waren.
Symptomatische Linderung wurde bei 21% der die Untersuchung aufgenommenen 23 Patienten erbracht, allein die klinische Verbesserung blieb aus.
Mehr als die Hälfte der Teilnehmer litten unter widrigen Medikamentenreaktionen.

a.15.) Hydroxychloroquin

Eisen (1993) bewertet in einem offenen Versuch, mit 10 Patienten, die Eignung von Hydroxychloroquin-Sulfat (Plaquenil) als OLP-Therapiemittel.
Die Patienten wurden angewiesen, 200-400 mg Hydroxychloroquin täglich einmal, für 6

Monate, als Monotherapy einzunehmen. Alle 4 bis 8 Wochen fand eine Begutachtung statt.
9 der 10 Patienten zeigten hervorragende Reaktionen auf die Therapie. 3 von 6 Patienten mit ursprünglichen Erosionen, erfuhren eine totale Abheilung.
Den Schmerzrückgang und die reduzierten Erytheme wurden nach 1-2 Monaten Therapiedauer untersucht, allerdings erforderte es 3-6 Monate Zeit, bevor die Erosionen sich aufgelöst hatten.
Es gab keinen Hinweis auf Nebenwirkungen.
Schlussfolgernd erkennt Eisen Hydroxychloroquin als sinnvolle Therapievariante für OLP an.

a.16.) Isotretinoin

Giustina et al. (1986) therapierten in einer doppelblinden Studie 20 Patienten mit OLP, zweimal täglich mit 0,1% Isotretinoin-Gel oder der Trägersubstanz alleine, für 2 Monate.
Im Weiteren erhielten die Placebopatienten das Isotretinoin-Gel für zusätzliche 2 Monate.
Diejenigen, die zuerst das aktive Medikament erhielten, zeigten signifikant höhere Verbesserungen, als die Placebopatienten.
Die Patienten, die initial mit Placebo behandelt wurden, zeigten eine statistisch bedeutsame Verbesserung nachdem auch sie das Gel für 2 Monate erhalten hatten.
Vorrangig ein mildes Brennen oder leichte Irritationen während der ersten Applikation wurden als Nebenwirkungen wahrgenommen.

Scardina et al. (2006) betrieben eine 10 Jahresstudie, um die Effektivität einer topischen 0,18% Isotretinoin Gabe mit einer 0,05% Darreichung zu vergleichen.
Hierzu zogen sie Daten aus den 3 monatigen Behandlungsergebnissen von 70 OLP diagnostizierten Patienten heran. Die Patienten wurden in 2 Gruppen unterteilt und das Isotretinoin in 0,05% oder 0,18% Konzentration verabreicht.
Das Medikament mit der höheren Dosierung wurde an die Gruppe der Patienten gegeben, die nicht auf die niedrigere Konzentration reagierten.
Keiner der Patienten mit retikulärem OLP zeigte klinische oder histologische Verbesserungen.
Im Gegensatz dazu wies die atrophisch-erosive Form eine deutliche Verbesserung auf, sowohl klinisch, als auch histologisch.
Bei 26 Patienten mit 0,18% Konzentration und bei 9 Patienten mit 0,05% Konzentration verschwanden die Ulzerationen und Erosionen.
Die Entfernung dysplastischer Phänomen konnte bei einer 0,18% Konzentration festgestellt werden.
Die topische Applikation des Medikaments wurde von einem Anstieg an Schmerz und Wundsein begleitet, wie auch von einer erhöhten Sensitivität bei scharfen Speisen.
Grundsätzlich waren diese Nebenerscheinungen vorübergehend und als tolerabel empfunden.
Die gewählte Dosierung erwies sich als effektiv gegenüber symptomatischem OLP mit dysplastischen Phänomenen, die dann auch ein höheres Risiko maligner Transformationen darstellen.

Woo (1985) behandelte einen Patienten mit systemisch eingesetztem Isotretinoin.
Er verabreichte 0,5 mg Isotretinoin pro kg Körpergewicht des Patienten für 3 Wochen. Im Anschluss folgten 8 Monate Nachfolgeuntersuchungen.
Als Begleiterscheinungen machte sich trockene Haut und Cheilitis bemerkbar.
Es kam zu einer schnellen Reaktion mit definitiver Auflösung des kutanen Lichen planus mit teilweiser Linderung des OLP.
Nach 4 Wochen erlebte der Patient einen Rückfall, dem sich jedoch nach Dosiserhöhung eine rasche Verbesserung ohne Rückfall anschloss.

Camisa und Allen (1986) behandelten 6 Patienten mit symptomatischem OLP mit systemischem Isotretinoin (10 bis 60 mg täglich) für 8 Wochen.
5 Patienten ließen subjektive und objektive Verbesserungen bei Studienabschluss erkennen.
Das Fortschreiten der Verbesserungen war allerdings eher schleppend.
Es wurde festgehalten, dass die Schmerzhaftigkeit abgenommen hatte, jedoch konnte kein Patient als komplett ausgeheilt akzeptiert werden.
4 Patienten mussten innerhalb 2 Monate nach Therapieende einen Rückfall hinnehmen.
Aufgrund des minimalen Linderungserfolges und der eingetroffenen Nebenwirkungen (Kopfschmerzen, Juckreiz und Cheilitis) wollte kein Patient erneut mit Isotretinoin behandelt werden.

a.17.) Levamisol
Lu et al. (1995) zielten mit ihrer 6 Jahresstudie darauf ab, die kurz- und langfristige klinische Effektivität von Levamisol und niedrig dosiertem Prednisolon, bei Patienten mit hartnäckigem OLP, zu beurteilen.
23 Patienten, die im Vorfeld unerfolgreich anderweitig behandelt worden sind, verabreichte man 150 mg Levamisol täglich und 15 mg/Tag Prednisolon für 3 aufeinander folgende Tage pro Woche. 12 Patienten reagierten mit dramatischen Remissionen auf die Anzeichen und Symptome innerhalb zweier Wochen, wohingegen 11 Patienten teilweise Remissionen erfuhren.
Alle 23 berichteten von einem bedeutsamen Schmerzrückgang und ließen keinen Beweis erosiven OLP nach 4-6 Wochen Therapiedauer mehr zu.
Alle 23 Patienten blieben frei von Beschwerden für 6-9 Monate nach Therapieende.
Es traten einige Nebenwirkungen, wie Hautausschlag, Kopfweh und Insomnie in 3 Fällen auf.
Die Autoren ziehen folgendes Fazit: Die Hinzunahme von Levamisol zu Prednisolon kann zu gesteigerten therapeutischen Ergebnissen bei erosivem OLP führen.

a.18.) Mesalazin
Alstead et al. (1991) beobachten bei 2 Patienten die Entstehung von typischem oralen und kutanen Lichen planus infolge einer Sulfasalazin-Gabe. Ihre Hautläsionen kehrten bei nachfolgendem Wechsel zu Mesalazin zurück.
Die Symptome von Lichen planus lösten sich erst nach Rückzug beider Medikamente auf.
Es scheint wahrscheinlich zu sein, dass die Aminosalizylsäure für die Reaktionen verantwortlich ist und dass Lichen planus eine wahrhaftige Komplikation einer Mesalazintherapie ist.

Sardella et al. (1998) verglichen topisch appliziertes Mesalazin mit topisch appliziertem Clobetasol im Rahmen einer zufallskontrollierten Untersuchung.
Sie unterzogen 11 Patienten einer 5% Mesalazintherapie. Die Patienten erhielten 2x/Tag für 4 Wochen Mesalazin oberflächlich lokal aufgetragen.
Kein Teilnehmer klagte über Nebenerscheinungen.
54,5% waren nach der Behandlung symptomfrei, 36,5% teilweise symptomfrei und bei 9% der Patienten war keine Reaktion zu finden.
Das Ergebnis dieser Studie suggeriert Mesalazin eine berechtigte Anwartschaft als Alternative zu Clobetasol-Propionat für die Therapie des symptomatischen OLP.

a.19.) Metronidazol
Büyük und Kavala (2000) beabsichtigten in einer Untersuchung die Wirksamkeit oralen Metronidazols in der Therapie eines generalisierten Lichens planus zu beurteilen.
19 Patienten mit Lichen planus wurden mit 500 mg Metronidazol, zweimal täglich

einzunehmen, für 20 bis 60 Tage und nachfolgendem Follow-up, von 5-36 Monaten Dauer, versorgt.
Bei 15 Patienten trat eine Verbesserung ein. Vollständiges Ansprechverhalten wurde bei 13 Patienten beobachtet. Patienten reagierten nur teilweise auf die oralen Gaben.
In einem von 4 nicht angesprochenen Fällen verschlechterte sich der Zustand der Läsionen.
Büyük und Kavala sehen Metronidazol als eine mögliche Alternative bei der Therapie des generalisierten Lichen planus.

a.20.) Miconazol
Lodi et al. (2007) erstellten eine doppelblinde, randomisierte Untersuchung, mit dem Ziel, Miconazol als Therapiehilfsmittel darzustellen.
Sie machten sich zum Ziel, den Effekt von Clobetasol-Propionat mit und ohne Miconazol zu vergleichen, hinsichtlich der Symptome und der Ausbreitung von OLP.
35 Patienten mit histologisch bestätigtem OLP nahmen an der Studie teil und wurden zur Aufnahme von Clobetasol plus Miconazol, oder Clobetasol plus Placebo eingeteilt.
Die Untersuchung und die Anwendungen dauerten 6 Wochen an.
Alle Teilnehmer, die die Studie beendeten (30 von 35), wiesen binnen 3 Wochen klinische und subjektive Verbesserungen auf.
Die Hinzugabe des Miconazol beeinträchtigte die Anzeichen und Symptome von OLP nicht wesentlich.
In keinem Fall der Miconazol-Patienten konnte eine klinische Candidiasis festgestellt werden, wohingegen bei 5 der 15 Placebo-Patienten dies der Fall war.
Folglich nimmt Miconazol zwar Einfluss auf die Ausbreitung und Entstehung von Candidiasis, aber nicht auf das Ausmaß und die Entwicklung von OLP.

a.21.) Mycophenolat Mofetil
Dalmau et al. (2007) beschreiben einen Fall einer Patientin mit symptomatischem OLP.
Vorherige Therapieversuche schlugen fehl, so dass Dalmau et al. initial 300 mg Cyclosporin pro Tag, für 2 Monate verabreichten.
Mit einsetzendem therapeutischem Erfolg senkten sie die Dosierung auf die Hälfte und ergänzten die Medikation durch 2 g Mycophenolat Mofetil. Dieses wurde für 1 Monate dargeboten, um dann Cyclosporin auf 50 mg alle 15 Tage, für 2 Monate zu reduzieren.
Im Anschluss erhielt der Patient nur noch 1,5 g Mofetil täglich, für weitere 2 Monate.
Nach 12 weiteren Monaten blieb die Frau beschwerdefrei unter 100mg/Tag Mofetil.

a.22.) Nikotinsäureamid
Tischendorf (1978) behandelte 25 Patienten mit subfokalen Injektionen á 100 mg Nikotinsäureamid zweimal pro Woche. Die Therapiedauer betrug zwischen 34,2 +/- 9,5 Tage.
Es folgten Kontrolluntersuchungen über einen Zeitraum von 17,6 +/- 7,4 Monate.
Die Behandelten beschrieben als nennenswerte Begleiterscheinung, die Entstehung von Hauteffloreszenzen.
Als therapeutisches Ergebnis erfuhren 10 Patienten Rezidivfreiheit, 9 Patienten mussten nach zuerst eingesetzten Remissionen, von 1-24 Monaten Dauer, Rezidive hinnehmen.
6 Patienten brachen die Studienreihe ab.

a.23.) Oxpentifyllin
Wongwatana et al. (2005) stellten die Theorie auf, dass Oxpentifyllin nicht als therapeutischer Verfahrensansatz für symptomatischen OLP wirksam ist.
15 Patienten mit klinisch und histologisch eindeutigem OLP wurden mit 400 mg Oxpentifyllin, dreimal täglich behandelt.

Die Applikationen dauerten 8 Wochen an.
Es kam zu folgenden Nebenwirkungen: Kopfweh, Diarrhöe, Ataxie, Tremor und Juckreiz
5 Patienten brachen die Therapie daher ab, 7 weitere zeigten überhaupt kein Ansprechverhalten auf Oxpentifyllin, außer den Nebenwirkungen, und lediglich 3 Patienten erfuhren merkliche Verbesserungen ihrer Beschwerden.
Wongwatana et al. kamen zu der Ansicht, dass diese Ergebnisse Oxpentifyllin nicht als hilfreich bei der Therapie des OLP erscheinen lassen.

a.24.) Phenytoin
Bogaert und Sanchez (1990) unternahmen den Versuch, OLP mit systemischen Applikationen von Phenytoin zu therapieren.
Sie verabreichten den 6 teilnehmenden Patienten 100-300 mg täglich, für den Zeitraum von 2-24 Wochen.
Nausea, Insomnie und Juckreiz wurden von den Patienten therapiebegleitend beklagt.
4 Patienten erfuhren die komplette Ausheilung ihrer oralen Läsionen. 2 weitere Patienten wiesen zwar keine intraoralen Reaktionen auf, wohl aber zeigten sich erhebliche kutane Verbesserungen am Körper.

a.25.) Prednisolon
Kellett und Ead (1990) analysierten den Einfluss von systemisch verabreichtem Prednisolon auf die Therapie des Lichen planus.
38 Patienten wurde 30 mg Prednisolon täglich verordnet, für 10 Tage Dauer.
Die Patienten nannten einsetzende Euphorie und Herzbrennen als merklichste Nebenerscheinungen.
28 der ursprünglich angetretenen Patienten beendeten den Versuch. Nach insgesamt 18 Wochen waren alle OLP-Anzeichen verdrängt worden.

a.26.) Prednison
Silverman et al. (1985) unternahmen eine objektive Bewertung von 55 Patienten mit chronisch vesiculoerosiven oralen Erkrankungen, um einen Vergleich zwischen lindernden und widrigen Effekten einer Prednison-Therapie.
Die Patienten wurden in 3 Gruppen unterteilt, nach hoher, niedriger und mittlerer Medikamentendosierung und nach kurz- und langfristiger Administration.
Man verabreichte den Patienten zwischen 10 und 50 µg Prednison, ca. 2 Wochen lang, täglich.
Prednison trug bei 49 Patienten zu einer Linderung, trotz 55% Patientenanteils mit Nebenwirkungen, bei.
Die Autoren gewannen den Eindruck, dass die Anwendungsdauer von Prednison eine längere Einflussnahme auf Nebenerscheinungen hat, als die tägliche Einzeldosis.
Als übliche Begleiterscheinungen wurden gastrointestinale Unregelmäßigkeiten, Polyurie, Insomnie und Stimmungsschwankungen benannt.
Die Studie untermauert die sinnvolle und hilfreiche Wirkung von Prednison bei Patienten mit chronisch entzündlichen oralen Erkrankungen.

a.27.) Thalidomid
Macario-Barrel et al. (2003) führten eine Studie durch, mit der Absicht, die Effektivität von Thalidomid bei schwerwiegenden Fällen von erosivem OLP.
Die Effizienz und Sicherheit des Thalidomids wurde retrospektiv bei 6 Patienten mit gravierendem und rezidivierendem OLP bewertet.
Sie begannen mit einer Dosierung von initial 50-100 mg Thalidomid täglich, die dann

stufenweise auf das mindest notwendige Maß reduziert wurde, um einen therapeutischen Effekt zu erreichen.
Alle 2 Monate wurden Follow-ups durchgeführt.
Bei 4 der 6 Patienten wurde, nach 4 Monaten im Mittel, die komplette Ausheilung der erosiven Läsionen beobachtet. Partielle Epithelialisation der erosiven Läsionen, Entfernung der Dysphagien und Gewichtszunahme konnte bei einem Patienten bemerkt werden.
Bei einem anderen Patienten schlug die Therapie fehl.
Die durchschnittliche Dosis an Prednison, die die 3 Patienten, welche sowohl Thalidomid, als auch orales Prednison erhielten, sank von 37 mg/Tag am Anfang der Untersuchung, auf 7 mg/Tag am Ende.
2 Patienten durchlebten gravierende Nebenwirkungen: Phlebitis und Neuropathie. Diese Folgen führten zu einer sofortigen Beendigung der Thalidomid-Gaben.
Die oralen Erosionen kehrten unverzüglich nach der Absetzung von Thalidomid zurück.
Daher schlussfolgerten die Autoren, dass Thalidomid, bei Versagen oder Kontraindikation von Kortikosteroiden, eine effektive Alternative zu sein scheint. Allerdings begrenzen die ernsthaften Begleiterscheinungen den Einsatz bei den schwersten Auswüchsen dieser Erkrankung.

Petropoulou et al. (2006) untersuchten Thalidomid plus topisches Tacrolimus zur effektiven Therapie eines erosiven Lichen planus.
Ein Patient erhielt 50 mg Thalidomid täglich, für 2 Wochen. Danach reduzierte man die Dosis auf 25 mg/Tag. Die gesamte Anwendung dauerte 18 Monate insgesamt.
Bei der geringeren Dosierung litt der Patient nicht unter Beschwerden, bei 50 mg unter erheblichen Kopfschmerzen.
Die weißen Läsionen im Mund verschwanden, ohne Nebenwirkungen während der 18 monatigen Therapie. Nach Rückzug der Medikation erschienen erneut kutane Läsionen.

a.28.) Tretinoin
Ott et al. (1996) versuchten den lindernden Erfolg von niedrig dosiertem Tretinoin bei Lichen planus zu belegen. Dazu verabreichten sie 18 Patienten 10-40 mg Tretinoin täglich, für eine Therapiedauer von 1,7-19 Monaten.
Nebenwirkungen waren Cheilitis, Kopfschmerzen und Konjunktivitis.
72% der Patienten vermerkten komplette Remissionen, 22% bemerkenswerte Verbesserungen und 1 Patient zeigte keine Reaktionen.
Ott et al. zogen das Fazit, dass Tretinoin, in niedriger Dosierung verabreicht, bei Patienten, die keine Reaktion auf andere Therapeutika aufwiesen, eine erwägenswerte Alternative sein kann.

a.29.) Triamcinolon-Azetonid
Sleeper (1967) verabreichte intraläsionale und subläsionale Triamcinolon-Azetonid Injektionen, um OLP einzudämmen.
Er injizierte bei 7 Patienten einmalig 0,5-0,7 ml Triamcinolon-Azetonid. Die Überwachung im Anschluss dauerte 2 Wochen.
Bemerkenswerte Nebenerscheinungen traten nicht auf.
Als Therapieergebnis zeigten sich 45-50% Rückbildungen und Schmerzreduzierung nach 3 Tagen. In 3 Fällen kam es innerhalb 2 Wochen zu kompletten Resolutionen. 4 Fälle behielten zwar 10-15% Restläsionen, litten aber nicht weiterhin unter den Symptomen der Krankheit.

Xia et al. (2006) bezweckten mit ihrer Studie, die Effektivität und Sicherheit von intraläsionalen Triamcinolon-Azetonid Injektionen, für die Therapie von OLP, zu beurteilen.

45 Patienten mit klinisch und histologisch bestätigtem ulzerativem OLP, an bilateraler Wangenschleimhaut, nahmen an diesem Projekt teil. Es wurde eine Wangenseite mit Injektionen versehen und die andere aus Kontrollzwecken unbehandelt gelassen.
Allen Teilnehmern wurde einseitig 0,5 ml Triamcinolon-Azetonid in die experimentelle Wangenschleimhautseite injiziert. Nach 2 Wochen, wenn die behandelte Ulzeration auf weniger als 81% zurückgegangen war, wurde eine weitere Injektion vorgenommen.
Die behandelte Gruppe bezeugte einen rapiden Rückfall der Anzeichen und Symptome, während die Kontrollgruppe einen minimalen Rückgang zeigte.
84% der Patienten demonstrierten eine vollständige Reaktion bezüglich der Ulzerationsausdehnung.
89% der Patienten erfuhren komplette Resolutionen ihrer Erytheme und 76% der Patienten die vollständige Resolution ihrer Läsionsfläche
Es kam während der Triamcinolon-Azetonid Injektionen nicht zu Komplikationen.
Folglich eröffnet dieser Medikationsansatz für symptomatischen OLP, eine effektive und sichere Alternative, um einen Rückgang der Läsionen und der Schmerzhaftigkeit zu erreichen.

a.30.) Vitamin-A Säure

Günther (1973) ermittelte den therapeutischen Wert von Vitamin-A Säure bei OLP.
Er verabreichte 17 teilnehmenden Patienten 30-60 mg täglich, sowohl systemisch, als auch lokal. Die Therapiedauer war 7 Wochen. Im Anschluss an die Verabreichungen folgten 5 Monate Nachkontrollen. Die Bandbreite der Nebenwirkungen erstreckte sich von keinen Beschwerden, über Kopfschmerzen, Diarrhöe bis hin zu Lippentrockenheit.
Die Patienten konnten nach Therapieende eine Regression der Papeln feststellen. Zudem ergab sich ein Leukoplakie ähnliches Erscheinungsbild.
Bei 2 Patienten ereigneten sich Rezidive.

Günther (1975) unternahm eine weitere Studie, um die Wirksamkeit von Vitamin-A Säure bei Erkrankungen der Mundschleimhaut zu analysieren. Diese Studie wurde mit 52 Patienten begonnen, denen Günther systemisch Vitamin-A Säure darreichte.
Obwohl manche Patienten an prämaligner Leukoplakie oder Lingua geografica litten, stellten sie teilweise Verbesserungen nach Vitamin-A Therapie fest.
Infolge der Überschreitung der Toleranzgrenze von 30 mg täglich, innerhalb von 3 Wochen, kam es zu Entzündungen und Mazerationen. 11 der 52 Patienten beklagten einsetzende Rückfälle.
Jedoch zeigte sich wiederum das klinische Bild einer Leukoplakie. Auch hier erfuhren die Teilnehmer eine Regression der Papeln.

b) Rein topisch verabreichte Medikamente

b.1.) Aloe Vera

Choonhakarn et al. (2007) fertigten eine zufallskontrollierte, doppelblinde Studie über die Wirksamkeit von Aloe Vera Gel bei OLP-Befall an. Sie vergleichen diese Effektivität von Aloe Vera mit der eines Placebos hinsichtlich der topischen Therapieform.
54 Patienten wurden in wahllos 2 Gruppen eingeteilt, um entweder mit Aloe Vera oder mit Placebo, für 8 Wochen Dauer, behandelt zu werden.
Die Autoren fanden bei 83% der Patienten erosive und bei 17% ulzerative Läsionen vor. Die meist betroffenen Areale von OLP, waren auf der Unterlippe anzutreffen.
22 der 27 Aloe Vera-Patienten zeigten gute Reaktionen nach den 8 Wochen der

Anwendungen, während nur einer der 27 Placebo-Patienten solch eine deutliche Reaktion erlangte. Darüber hinaus konnten 2 Aloe Vera-Patienten komplette klinische Remissionen feststellen.
Das Symptom des heftigen Brennens verschwand total bei 9 Aloe Vera- und 1 Placebo-Patienten.
Symptologische Verbesserungen vom mindestens 50% und mehr, betrafen 17 Aloe Vera- und 2 Placebo-Patienten.
Ernsthafte Nebenwirkungen konnten bei keinem Patienten beobachtet werden.
Das wesentliche Resultat dieser Untersuchung ist die deutlich höhere Effektivität von Aloe Vera gegenüber Placebo, eingeschlossen der klinischen und symptologischen Verbesserungen, bei OLP. Dies rechtfertigt die Erwägung von Aloe Vera Gel als sichere Therapieform für OLP-Patienten.

b.2.) Betamethason

Cawson (1968a) verabreichten 30 Patienten mit gravierendem OLP 0,1 mg Betamethason-Pellets. Dies führte zu einer substanziellen Verbesserung oder kompletten Ausheilung der Läsionen von 20 Patienten. 7 weitere Patienten zeigten sukzessive oder teilweise Verbesserungen.
Lediglich 2 der insgesamt 30 Teilnehmer konnten keine Reaktionen erreichen. Trotzdem wurde die Betamethason-Gabe aufrechterhalten, für mehr als einen zusätzlichen Monat.
Bei 2 Patienten mit Schleimhautpemphigoiden führten die Betamethason-Pellets zu einer vollständigen Abheilung der oralen Läsionen.
Ein dritter Patient demonstrierte deutliche Linderungserscheinungen nachdem er die Therapie beendete.
Als einzige Nebenwirkung war die Ausbildung von Soor bei 4 Patienten.

Cawson (1968b) beschrieb 3 Monate nach seiner ersten Studie mit 30 Patienten, die Ergebnisse des Follow-up. 13 Patienten blieben ausgeheilt, 2 Patienten erlebten Rezidive, 2 Patienten fuhren fort, Betamethason zu konsumieren, bei 1 Patient blieb die partielle Verbesserung aufrecht erhalten und 12 Patienten umgingen die Nachuntersuchungen.
In keinem Fall waren die Rückschläge so schwerwiegend, als dass sie Beschwerden begründeten.

Tyldesley und Harding (1977) verglichen Betamethason-Valerat Aerosol, in Dosierungen bis zu 0,8 mg, viermal pro Tag, mit einem Placebo, in einer doppelblinden Untersuchung, mit 23 OLP-Patienten. Die Mehrheit der Patienten erhielt das aktive Aerosol und bemerkten eine Linderung innerhalb der ersten 2 Wochen der Therapie. Nach 8 Wochen waren die Läsionen fast komplett beseitigt.
73% vermerkten gute bis mäßige Verbesserungen, nur 3 Patienten konnten keine Veränderungen ausmachen.
Im Gegensatz dazu zeigten nur 2 Patienten der Placebo-Gruppe leichte Linderungserscheinungen während der gleichen zeitlichen Einteilungen.
Die Ergebnisse suggerieren, dass diese Therapieform eine effektive und akzeptable Methode offeriert, um die Unbehaglichkeiten des OLP, vor allem von Läsionen und Erosionen, unter Kontrolle halten zu können.

Greenspan et al. (1978) beschäftigten sich auch mit Betamethason-Valerat Pellets. Sie führten einen doppelblinden Vergleich der Behandlung von Aerosol und Pellets.
Die 8 Wochen andauernde Therapie beinhaltete die Applikation von 400 µg täglich via Pellets.

Es nahmen 9 Patienten an der Studie teil. 3 Patienten bekundeten den Erhalt pseudomembranöser Candidiasis.
8 Patienten erfuhren gute bis mäßige Linderungen und 1 Patient zeigte keine Reaktionen.
Auch die 10 Teilnehmer der Pellet-Applikationen, ebenfalls 400µg täglich, durchschritten die gesamte Therapiedauer von 8 Wochen.
Im Gegensatz zur Aerosol-Gruppe konnten hier keine Nebenwirkungen bescheinigt werden.
9 Patienten erfuhren gute bis mittlere Verbesserungen und 1 Patient registrierte keine Veränderungen aufgrund der Verabreichungen.

Aleinikov et al. (1996) fertigten eine rückblickende Untersuchung über eine neuartige Applikationsmethode für topische Steroide an.
Die Aufzeichnungen von 33 Patienten, mit Biopsie bestätigtem OLP, wurden reflektiert und die relevanten klinischen Gesichtspunkte niedergelegt. Die Rückblickintervalle betrachten die Zeitpunkte nach 1, 6 und 12 Monaten.
24 Patienten wurde das Kortikosteroid als Salbe auf einem Stoffstreifen direkt auf die Schleimhautläsionen appliziert. Gingivaläsionen wurden mit einer Steroidgabe über eine adhäsive Basispaste konditioniert.
9 Patienten behielten ihren symptomfreien Status und wurden nicht weiter behandelt.
14 der 24 Patienten, die eine Therapie erhielten, wiesen innerhalb eines Monats Linderungen ihrer Symptome auf.
Die Therapie resistenten Patienten zeigten keine Veränderungen ihrer Beschwerden.
Eine Repetition des Therapiedurchlaufs ergab eine Verbesserung bei allen nicht reagierenden Patienten, und nach einem Jahr erfuhren 23 der 24 Patienten eine Linderung oder Kontrolle ihrer Beschwerden.
Aleinikov et al. benannten die Resultate dieser Studie in der Nutzbarkeit des neuartigen Applikationssystems, für die Gabe topischer Steroide, auf Schleimhautläsionen, und die Kontrollmöglichkeit der Symptome des OLP.

Hegarty et al. (2002) erforschten anhand einer zufallskontrollierten Cross-over Studie, Flutikason-Propionat-Spray und Betamethason-Sodium-Phosphat-Mundspülung, als Therapiemöglichkeiten bei symptomatischem OLP.
Die Studie war für 6 Wochen Administration und eine “wash-out” Periode angelegt.
Es waren 48 Patienten, mit bestätigtem OLP, zu Beginn der Untersuchung behandelt wurden, von denen 44 Patienten bis zum Studienende Anteil nahmen.
24 Patienten erhielten 0,5 g Betamethason, viermal täglich 3 Minuten im Mund zu behalten und zu spülen. Die Behandlung blieb frei von Nebeneffekten.
Die positiven Ergebnisse dieser Applikationen zeigten sich in einer Verringerung der Schmerzen und einer geringer gewordenen Oberfläche der Läsionen.
Ebenso nahmen 24 Patienten an der Gabe von 0,05 g Flutikason-Spray teil. Die Dosierungsvorgabe betrug 2 Hübe, 4-malig pro Tag angewendet, für 6 Wochen Dauer.
Bei dieser Darreichungsform erschienen Begleiterscheinungen in Form von Nausea, Geschmacksirritationen und Mundtrockenheit.
Die Therapieergebnisse waren mit denen von Betamethason nahezu identisch.
Sowohl Betamethason, als auch Flutikason führten deutliche Schmerzrückgang und Symptombereinigung zu Tage. Es traten keine signifikanten Unterschiede zwischen beiden Kortikoiden in Bezug auf ihre Effektivität oder Steigerung der Lebensqualität der Patienten auf. Beide Medikationsansätze erzielten eine hohe Reduzierung der Läsionsoberflächen.
Trotzdem waren die Ergebnisse für Flutikason-Propionat-Spray noch besser, als die von Betamethason. Allein die Patienten konnten keine Unterscheidung treffen, welche Therapieform die wirkungsreichere war. Folglich eignen sich beide Varianten als effektive

Möglichkeit, symptomatischen OLP zu bekämpfen, mit dem Vorteil der einfacheren Applikationsmöglichkeit des Flutikason in Sprayform.

McGrath (2003) untersuchten das Ansprechverhalten der OLP-Patienten auf die topische Applikation von Betamethason.
48 Patienten wurden angewiesen, Betamethason-Phosphat, 0,5 mg Tablette in 10 ml Wasser aufgelöst und für 3 Minuten im Mund behalten, viermal täglich zu vollziehen.
Die gesamte Behandlungslänge umfasste 6 Wochen Anwendung.
Nebenwirkungen blieben unbekannt. 4 Patienten brachen die Studie ab, 22 Patienten erfuhren klinische Verbesserungen, 26 Patienten beobachteten eine reduzierte Schmerzhaftigkeit und ein gesunkener Schweregrad der Läsionen.

Malhotra et al. (2007) stellten in ihrer zufallskontrollierten Studie Betamethason in einen Vergleich mit topischem Triamcinolon-Azetonid.
Die Autoren strebten nach einer Bewertung der Effektivität und Sicherheit einer Betamethason Minipuls Therapie (BMT) bei OLP-Patienten und dem Vergleich zu Triamcinolon-Azetonid (TA).
Alle 49 Patienten nahmen entweder 5 mg Betamethason, oral an 2 aufeinander folgenden Tagen pro Woche (Gruppe 1) oder TA-Paste, dreimal täglich (Gruppe 2), für 3 Monate ein.
Die Dosierungen wurden schrittweise in den 3 Monaten angepasst. Im Anschluss erfolgte ein 3-monatiges Follow-up, um eventuelle Rückfälle zu beobachten.
23 der 25 Patienten der Gruppe 1 und 23 der 24 aus Gruppe 2 beendeten die Untersuchung.
Hervorragende Reaktionen konnten in Gruppe 1 bei 68% und in Gruppe 2 bei 66% der Patienten bestätigt werden.
Symptomfreiheit erlangten 52% der Gruppe 1 und 50% der Gruppe 2.
Die fortschreitenden Abweichungen innerhalb einer Gruppe war statistisch bedeutsam seit der 4. Woche in Gruppe 1 und ab der 8. Woche in Gruppe 2.
Der Unterschied im Ansprechverhalten beider Gruppen trat nur in der 24. Woche hervor, als die Reduktion des Schweregrades in Gruppe 2 höher lag.
In Gruppe 1 beklagten 56% der Patienten ein mildes Brennen als widrigen Nebeneffekt.
68% der Patienten zeigten letztlich in gutes bis sehr gutes Ansprechverhalten, 52% waren frei von Beschwerden und 39% mussten einen Rückfall hinnehmen.
Von den 24 Patienten der Gruppe 2 beklagten 25% ebenfalls ein mildes Brennen.
Nur 1 Patient quittierte die Untersuchung vor Ablauf. 66% erfuhren gute bis sehr gute Reaktionen, die Hälfte blieb symptomfrei und nur 22% wurden von Rückfällen heimgesucht.

b.3.) Bonjela

Khadim (1980) beschreibt die topische Anwendung von Bonjela in einem Fall.
Dreimal täglich wurde einem Patienten, über 15 Tage, Bonjela zugeführt. Die Nachuntersuchungen erfolgten 5 Wochen lang.
Ernst zu nehmende Nebenwirkungen stellten sich nicht ein.
Nach Therapieabschluss waren die Schleimhäute vollständig abgeheilt und jegliche Beschwerden verschwunden.

b.4.) Clindamycin

Becker et al. (1981) strengten eine kooperative, klinische Studie hinsichtlich der Effektivität von topisch verabreichtem Clindamycin bei Akne vulgaris an.
11 teilnehmende Einrichtungen nahmen an der 8-wöchigen Studie teil. 358 Patienten mit vergleichbaren Beschwerden erhielten 1% Clindamycin-Hydrochlorid, 1% Clindamycin-Phosphat, oder eine hydroalkoholische Trägersubstanz, zweimal täglich verabreicht.
Alle 2 Wochen wurden die Läsionen gezählt und die Patienten befragt, wie sie den Zustand der Akne beschreiben. In der 8. Woche waren die Beschwerden in der Gruppe der realen Medikamentempfänger deutlich schwächer als in der Gruppe der Placebo-Patienten.
Das Einsetzten von Diarrhöe wurde beklagt, als Folge der Clindamycin-Gaben.
Die Ergebnisse dieser Studie substantieren den klinischen Eindruck, dass topisches Clindamycin einer effektiven Behandlung von Akne vulgaris förderlich ist.

b.5.) Clobetasol

Lozada-Nur et al. (1991) versuchten Clobetasol-Propionat (CP) in einer offenen, klinischen Vorstudie, zur Behandlung chronischer, oraler vesiculoerosiver Krankheiten zu beurteilen.
24 Patienten nahmen an dieser Untersuchung teil, von denen 9 unter erosivem OLP und 15 unter verschiedenen anderen Erkrankungen litten.
Die Applikationen mit Clobetasol-Propionatsalbe in adhäsiver Basispaste erfolgte 2-3 malig pro Tag, für eine Therapiedauer von insgesamt 9 Wochen.
Nebenwirkungen erschienen nur geringfügig und schlossen Candidiasis (3 Patienten), Stomatopyrose (2) und Hypogeusie (1) ein.
15 Patienten insgesamt beobachteten die komplette Remission ihrer Anzeichen und Symptome, 7 zeigten exzellente Reaktionen der Anzeichen und die komplette Remission der Symptome und nur 2 Patienten verfehlten eine Behandlungskonsequenz.
Aufgrund dieser Erkenntnisse schein Clobetasol-Propionat ein effektives topisches Steroid zu sein, welches als Alternative zu anderen wenig potenten topischen und systemischen Medikamenten gerechnet werden kann.

Roed-Petersen und Roed-Petersen (1992) berichten über die okklusive Behandlung atrophen und erosiven OLPs mittels 0,05% Clobetasol-Propionatsalbe.
Die Therapie von 8 Patienten wird dieser Untersuchung zugrunde gelegt, derer Läsionen in 3 Kategorien unterteilt wurden: atroph, minder erosiv und stark erosiv.
Die Therapeuten platzierten die Medikation auf der Wangenschleimhaut unterhalb einer okklusiven Deckschicht. Eine Ausheilung mit Striation konnte bei allen Läsionen erreicht werden, die vorher als atroph oder minder erosiv eingestuft worden waren.
Stark erosive Läsionen demonstrierten zwar eine deutliche Verbesserung, blieben aber erhalten.

Lozada-Nur et al. (1994) beabsichtigten mit ihrer doppelblinden, klinischen Untersuchung Clobetasol-Propionat (CP) mit Fluocinonid-Salbe (FS) zu vergleichen und ihre Berechtigung in der Therapie vesiculoerosiver oraler Erkrankungen zu reflektieren.
Von den 60 teilnehmenden Patienten fügten 55 Patienten Daten zur Ergebnisfindung hinzu.
Alle Patienten wurden am Tag des Therapiebeginns, am 7., 14., 21. und 28. Tag befundet.
Bei allen Teilnehmern lieferten beide Medikationen einen heilsamen Effekt in Bezug auf die Kontrolle der Symptome und Anzeichen, mit nur geringgradigen Nebenwirkungen.
CP beseitigte schneller als FS die Schmerzsymptomatik, nämlich innerhalb einer Woche.
Candidiasis wurde bei 13 Patienten nachgewiesen und eine antigungale Gegensteuerung angeraten.
Carbone et al. (1997) leisteten einen Studienbeitrag zur Beurteilung der Effektivität einer

Kombination aus Clobetasol, Chlorhexidin und Miconazol.
Clobetasol wurde in 4% Hydroxyethylzellulosegel zweimal täglich, während der ersten 4 Monate aufgebracht. Im darauf folgenden Monat reduzierte man die Anwendung auf einmal täglich. Aufgrund der großen Häufigkeit von Candida-Superinfektionen im Zuge einer Kortikoidtherapie, wurde 0,12% Chlorhexidin und Miconazolgel während der gesamten Therapiedauer zusätzlich beigefügt.
25 Patienten begannen die Studie, von denen 20 auch nach 6 Monaten Applikationen und weiteren 6 Monaten Follow-up, diese auch beschlossen.
Allen 20 kam eine deutliche Linderung zugute. 75% erfuhren komplette Remissionen der oralen Anzeichen.
Es traten keine Fälle einer Candida-Infektion auf.
Nach den 6 Monaten Follow-up blieben 65% der Patienten stabil ihren oralen Umständen.
Die Untersuchung bestärkt die Sinnhaftigkeit einer kombinierten Zufuhr von topischen Kortikoiden und topischen Antifungiden, zur Bekämpfung der atrophisch-erosiven Form des OLP.

Sardella et al. (1998) verglichen topisch appliziertes Mesalazin mit topisch appliziertem Clobetasol im Rahmen einer zufallskontrollierten Untersuchung.
Sie verabreichten 14 Patienten zweimal täglich 0,05% Clobetasol-Propionat, für 4 Wochen Dauer.
Nennenswerte Nebenerscheinungen traten nicht auf.
Am Ende der Behandlung waren 57% der Patienten symptomfrei, 21,5% teilweise symptomfrei und 21,5% der Patienten zeigten keine Reaktionen.
Das Ergebnis dieser Studie suggeriert Mesalazin eine berechtigte Anwartschaft als Alternative zu Clobetasol-Propionat für die Therapie des symptomatischen OLP.

Carbone et al. (1999) betrieben eine Placebo kontrollierte und vergleichende Untersuchung zwischen Clobetasol, in Kombination mit Antifungiden, und Fluocinonid, zur langfristigen Behandlung symptomatischen OLPs.
60 Patienten wurden nach Alter und Geschlecht spezifisch in 3 Gruppen unterteilt.
Die erste Gruppe mit 25 Patienten und die zweite Gruppe mit 24 Patienten erhielten 0,05% Clobetasol-Propionatsalbe oder 0,05% Fluocinonid-Salbe in einem adhäsivem 4% Hydroxy-zellulosegel. Beiden Gruppen wurde zusätzlich Miconazolgel und 0,12% Chlorhexidin-Mundspülung angetragen.
Die dritte Gruppe erhielt nur ein Hydroxyzellulosegel plus Miconazol und Chlorhexidin.
Alle 3 Therapievorgänge wurden 6 Monate durchgeführt, wobei jeder Patient alle 2 Monate, für diese Zeit und die 6 folgenden Monate der Nachfolgeuntersuchungen, vorstellig wurde.
Sowohl der objektive, als auch der subjektive klinische Fortschritt wurde notiert und verglichen.
Alle Patienten der Clobetasol-Gruppe und 90% der Fluocinonid-Gruppe bezeugten Verbesserungen, wohingegen nur 20% der Placebo-Gruppe diese auch konstatierten.
Bei der Betrachtung des kompletten Ansprechverhaltens, wies nur Gruppe 1 bessere Ergebnisse auf, als die Placebo-Patienten.
Clobetasol löste 75% der Läsionen auf, Fluocinonid 25% und Placebo 0%.
Clobetasol erreichte statistisch bessere Resultate als Fluocinonid oder Placebo, wobei letztere untereinander keine Unterschiede erkennen ließen. Ähnliche Resultate wurden für die Anzeichen und Symptome erzielt.
Beide Medikamente bewiesen ihre Wirksamkeit in der Therapie symptomatischer Läsionen, aber Clobetasol wirkte noch effektiver bei atrophischen Verhältnissen als Fluocinonid.
Kein Patient musste eine Candidiasis erleiden. Nach 6 Monaten Nachfolgeuntersuchungen

blieben 65% der Clobetasol und 55% der Fluocinonid behandelten Patienten stabil.
Carbone et al. sehen in hoch potenten Kortikoiden, wie Clobetasol, eine Kontrollmöglichkeit für die meisten OLP-Fälle. Weiterhin bestätigen sie einer begleitenden antifungalen Therapie mit Miconazol und Chlorhexidin die gewünschte prophylaktische und sichere Wirkung gegen oropharyngeale Candidiasis.

LoMuzio et al. (2001) trieben eine klinische Pilotstudie mit 54 Patienten voran, um die Therapie oraler, aphthöser Ulzerationen oder erosiven OLPs mit Hilfe topischen Clobetasol-Propionats in 3 Variationen zu betrachten.
Clobetasol wird als Salbe, in oraler analgetischer Basispaste und in einer adhäsiven Gebisspaste dargeboten. 54 Patienten mit vesiculo-ulzero-erosiven oralen Läsionen wurden ausgewählt teilzunehmen. 24 litten an OLP und 30 an Aphthen. Jeder Gruppe wurden 10 Aphthen und 8 OLPs zugeordnet.
Gruppe 1 wurde mit topischer 0,05% Clobetasol-Propionatsalbe behandelt, die direkt auf die Läsionen, dreimal täglich, erfolgte.
Gruppe 2 wurde das Kortikoid in einer Gebisspaste, zweimal täglich, zugeteilt und in Gruppe 3 erhielten die Patienten einmalig pro Tag Clobetasol-Propionat in adhäsiver Paste verabreicht.
In allen Fällen konnte durch die Gabe des Kortikoids ein Rückgang der Symptome erreicht werden. Clobetasol in adhäsiver Basispaste standen in einer Beziehung mit schneller Remission der Schmerzhaftigkeit bei OLP und Aphthen.
Die Forscher ermittelten, Clobetasol in adhäsiver Paste, stelle ein effektives Medikament für die Behandlung symptomatischer oraler vesikulo-erosiver und/oder ulzerativer Läsionen dar.

Gonzalez-Moles et al. (2002) erprobten 0,05% Clobetasol-Propionat in wässriger Lösung als Therapeutikum für symptomatischen OLP.
Sie bewerteten über 48 Wochen die Entwicklung der Schmerzhaftigkeit, der Ulzerationen, der Atrophie und der Interferenzen der Erkrankung. 30 Patienten nahmen an der Studie teil.
Die Mundspülungen erfolgten 3x/Tag, jeweils für 5 Minuten, mit 100 ml Lösung.
In 93,3% der Fälle verschwanden Schmerzhaftigkeit und Ulzerationen zur Gänze. 90% berichteten von einer kompletten Vertreibung der Beeinträchtigungen der Alltagsaktivitäten.
85% benannten nach 6 Wochen die eingetretenen Verbesserungen als erheblich.
Die Reaktionen auf Atrophien waren in 28,5% vollständig ausgeheilt, in 60,7% exzellent und in 3,5% gut. 2 Patienten zeigten keine Reaktionen auf das Heilverfahren.
5 Patienten litten an leichten Nebenwirkungen während der 4. und 6. Woche der Darreichungen (Mondgesicht und Hirsutismus). Diese konnten schnell zurück gedrängt werden, nachdem die Häufigkeit der Mundspülungen gesenkt wurde.
Clobetasol präsentiert, nach Meinung der Autoren, eine sichere und effektive Option in der Therapie gravierender oraler Läsionen.

Gonzalez-Moles et al. (2003) unterbreiteten eine kritische Auseinandersetzung mit der oberflächlichen Gabe von 0,05% Clobetasol-Propionat in Orabase.
33 Patienten partizipierten an der 48-wöchigen Clobetasol-Applikationen, die durch die Zugabe von 100.000 Einheiten Nystatin unterstützt wurden. Es traten keine Nebenwirkungen in Erscheinung.
Nach Ablauf der Anwendungen waren die Schmerzen und Ulzerationen vollständig verschwunden. 93% der Patienten waren in der Lage, ihre Alltagsaktivitäten wieder aufzunehmen. 21,2% konnten den Rückgang der Atrophie und die komplette Genesung der Gewebeaktivität als Erfolg bezeichnen.
Auch in diesem Therapieansatz sehen die Autoren eine wirkungsvolle Behandlungsoption.

Campisi et al. (2004) verfassten eine Abhandlung über ein neuartiges Applikationsverfahren für Clobetasol-Propionat. Dazu verglichen sie in ihrer zufallskontrollierten, klinischen Studie eine konventionelle Formulation, bezüglich der jeweiligen Ergebnisse auf die Behandlung symptomatischer OLP-Befälle.
45 OLP-Patienten waren in die Untersuchungen eingebunden. Davon erhielten 17 Patienten 0,025% Clobetasol-Propionat (Präparat A), in Lipid geladenen Mikrosphären, und 28 Patienten eine Dispersion (Präparat B) aus einer lipophilen Salbe in hydrophiler Phase, dargeboten.
Beide Präparate erbrachten die gleichen Resultate für klinische Anzeichen, Resolutionen und Patientencompliance, allerdings mit kleinen Vorteilen für Präparat A. Es konnte ein deutlicher Unterschied gefunden werden, für die Reduktion der Schmerzhaftigkeit. Präparat A erwies sich hier als effektiver gegenüber Präparat B.
Die Resultate dieser Untersuchung suggerieren, dass das neuartige Trägersystem geringfügig bessere Ergebnisse hervorruft. Dies gilt vor allem für die Parameter Symptome, Remissionen und Compliance, bei einer Konzentration von 0,025% Clobetasol-Propionat.
Es wurden keine Nebenwirkungen als bedenklich angegeben.

Conrotto et al. (2005) schloss sich in der Dosierung von 0,025% Clobetasol-Propionat der Studie von Campisi an. In ihrer Studie nutzten sie den Weg der Fingerapplikation, um zweimal täglich, für 2 Monate Dauer, das Medikament aufzubringen.
Die 19 teilnehmenden OLP-Patienten unterzogen sich weiteren 2 Monaten Follow-ups.
Als Begleiterscheinungen efflorierten Dyspepsie, Parotisschwellung und Hautreizungen.
9 Patienten entwickelten komplette Remissionen der atrophen/erosiven Läsionen. 9 weitere Patienten demonstrierten teilweise Reaktionen und der verbleibende Teilnehmer zeigte keine Reaktionen.
Nach 2 Monaten der Kontrolluntersuchungen im Anschluss an die Verabreichungen, konnten noch 6 Patienten in ihren Konditionen als stabil eingestuft werden.

Guiglia et al. (2007) untersuchten eine kombinierte Therapievariante, um einer desquamativen Gingivitis (DG) in Verbindung mit OLP entgegen zu wirken.
Die Autoren erarbeiteten ein Protokoll für die orale Hygiene und eine topische Kortikoidtherapie. Diese wurde bei 30 Patienten in Anwendung gebracht. Der Plaque-Index und der Papillenblutung-Index wurden zu Beginn und nach 3 Monaten Behandlung genommen.
Die Werte des Plaque-Index lagen deutlich niedriger nach anterior, posterior und zu allen Seiten, sowohl in vestibulärer als auch in lingualer Richtung.
Die Ergebnisse des Papillenblutung-Index waren auf 22,94% gesunken.
Die logische Erwägung der Autoren folgerte, dass diese Herangehensweise an die gestellte Problematik zur Verbesserung der gingivalen Gesundheit führt.

Lodi et al. (2007) untersuchten die Wirkung von Clobetasol-Propionat mit und ohne die Zugabe von Miconazol, in Hinblick auf die Symptome und Extension von OLP.
Hierzu führten sie eine doppelblinde und randomisierte Studie mit 35 ambulanten Patienten. Den Patienten wurde entweder Clobetasol mit Miconazol oder Clobetasol mit Placebo verabreicht. Die Anwendungsdauer betrug 6 Wochen.
Die 30 der gestarteten 35 Patienten wiesen klinische und subjektive Verbesserungen innerhalb von 3 Wochen auf. Die Addition von Miconazol beeinflussten nicht wesentlich die Anzeichen und Symptome der OLP-Erkrankung.
Während keiner der Miconazol-Patienten eine Candidiasis bemerkte, mussten 1/3 der Placebo-Patienten diese Infektion in Kauf nehmen.

Lodi et al. zogen folgendes Fazit: Miconazol beeinflusst zwar die Ausbildung von Candidiasis, aber hat keinen Einfluss auf die Effektivität der Clobetasol-Therapie.

b.6.) Cyclosporin

Frances et al. (1988) unternahmen eine Untersuchung von lokal appliziertem Cyclosporin A, zur Behandlung chronisch erosivem OLP.
Die Therapeuten beschreiben ihre Erfahrungen bei 4 Patienten, deren OLP sich als widerspenstig gegenüber verschiedenen anderen, lokal verabreichten Medikamenten verhielten.
Für die Dauer eines Monates wurden die Teilnehmer angewiesen, viermal täglich, 25 mg Cyclosporin A in einer Öl-Lösung, mit den Fingern auf die Läsionen aufzutragen. 15 Minuten später sollte der Mund ausgespült werden.
Frances et al. baten die Patienten einen und zwei Monate nach Applikationsende, sich zu Follow-ups einzufinden.
Bei allen Patienten wurde eine Verbesserung und Verkleinerung erodierter Areale von mehr als 80% bei 2 Patienten, mehr als 50% bei einem und mehr als 30% beim letzten Patienten beobachtet.
8 Wochen danach konnte nur noch erythematöser LP nachgewiesen werden und zudem berichteten 3 Patienten von der kompletten Auflösung ihrer Läsionen.
Nebenwirkungen kamen in keinem Fall zum tragen.

Balato et al. (1989) verfassten eine Abhandlung über dermatologische Anwendungen von Cyclosporin.
Sie ließen 7 Patienten mit 50-100 mg täglich den Mund spülen. Die Verordnung galt für 8 Wochen.
Von den 7 Patienten genasen vier, von denen wiederum 3 einen Rückfall hinnehmen mussten.
3 Patienten zeigten ein sehr begrenztes Ansprechverhalten.

Eisen et al. (1990) beschrieben den Effekt topischen Cyclosporins in einer doppelblinden Analyse.
16 Patienten mit symptomatischem OLP wurden zufällig eingeteilt, um entweder Cyclosporin oder eine Placebo zu erhalten. Die Patienten spülten mit 5 ml der Medikation (100 mg/ml Cyclosporin) dreimal täglich, für 8 Wochen Dauer, mit anschließenden 8 Monaten Nachfolgeuntersuchungen.
Nach 8 Wochen wiesen die 8 Cyclosporin-Patienten deutliche Verbesserungen ihrer Erytheme, Erosionen und Retikulationen auf. Ebenso verhielt es sich mit der Schmerzhaftigkeit, wohingegen die 8 Placebo-Patienten nur minimale oder keine Veränderungen wahrnahmen. Nachdem diese aber auch die 8-wöchigen Cyclosporin-Gaben erhalten hatten, wurden hier die gleichen Ergebnisse erreicht wie in der anderen Gruppe.
Es gab keine ernsthaften Nebeneffekte systemischer Art. In den meisten Fällen lagen die Blut-Cyclosporin-Level niedrig oder waren unauffindbar.
Die Autoren schlussfolgerten daher, dass topisches Cyclosporin ein brauchbares Therapeutikum bei OLP oder auch anderen kutanen Erkrankungen sein kann.

Eisen et al. (1990) untersuchten in einer weiteren Arbeit die Effektivität von Cyclosporin-Waschungen für eine Heilung von OLP.
Hier reflektierten sie die Resultate von 6 Patienten, die 500 mg Cyclosporin-Mundspülungen, dreimal täglich vollzogen. Auch dieses Mal war der Therapierahmen auf 8 Wochen Medikationsgaben, mit folgenden 5 Monaten Follow-up vorgegeben.
Als ernst zu nehmende Begleiterscheinungen trat flüchtiges Mundbrennen auf. Aber im Zuge

der Anwendungen kam es zu Verbesserungen der Erytheme, Erosionen, Retikulationen und der Schmerzhaftigkeit.

Dartanel et al. (1991) beschrieben die Wirksamkeit von oberflächlich lokalem Cyclosporin A. Hierzu verabreichten sie 25 mg täglich direkt auf die betroffenen Bereiche.
Die Anwendungen dauerten 8 Wochen an, mit einem ebenso langen Zeitraum der Beobachtungen danach. 5 Patienten wurden in die Studie eingebunden, die über keinerlei widrige Erscheinungen klagten.
Leider konnten sie sich auch nicht über positive Veränderungen freuen, sodass die Frage der Effektivität abschlägig beschieden werden musste.

Ho und Conklin (1991) befassten sich mit den Auswirkungen von topischen Spülungen bei symptomatischem OLP.
4 Patienten wurden angehalten, dreimal am Tag mit 200 mg Cyclosporin den Mund auszuspülen. Die Anwendungen erfolgten über 8-12 Wochen, mit 4 Monaten der Nachfolgeuntersuchungen. Weder wurden Begleiterscheinungen, noch Therapie bedingte Veränderungen festgestellt.

Levell et al. (1991) erhoben eine Untersuchung hinsichtlich des Ausbleibens einer Wirkung infolge Cyclosporin-Mundspülungen bei OLP.
7 Patienten spülten sich 3x täglich den Mund mit 500 mg Cyclosporin-Lösung aus. Diese Prozedur verfolgten sie 4 Wochen.
Wie einige vorherige Studien kamen auch sie an der Erkenntnis nicht vorbei, dass keine Veränderungen auftraten. Die Konditionen des OLP blieben so, wie sie vor der Behandlung schon gewesen waren.

Gombos et al. (1992) stellten sich der Frage, ob Cyclosporin in einer bioadhäsiven Formulation irgendeinen Einfluss auf die Therapie des OLP nimmt. Die Autoren strengten hierzu eine klinisch experimentelle Untersuchung an.
Die Behandlung erfolgte mit 6 Patienten und dauerte 8 Wochen. Die gewählte Dosierung lag mit 48 mg pro Tag deutlich unter der anderer Forscher.
Das Novum dieser Versuchsreihe lag in der Nutzung einer bioadhäsiven Formulation mit Carbomethylzellulose, welche Cyclosporin A gestattete, länger als 2 Stunden im Munde an Ort und Stelle zu bleiben und wirken.
Die Ergebnisse zeigten eine Reduzierung von 50-80% der oralen Läsionen.
Aus diesen Werten leiteten die Autoren einen viel versprechenden Nutzen ab, um alle die Fälle zu kurieren, die üblichen Therapiewegen resistent erscheinen.

Itin et al. (1992) belegen den ausbleibenden Erfolg nach unternommener topischer Cyclosporintherapie, in einer neuartigen Formulation, in Fällen widerspenstiger erosiver OLP-Fälle.
Sie behandelten 7 Patienten mit symptomatischem und widerspenstigem OLP mit einer neuen hydrophilen Cyclosporin Formulation. Die Anwendungen zogen sich über 8 Wochen hin und beinhalteten die oberflächliche Applikation mit 100 mg Cyclosporin pro Gramm Formulation.
Die Patienten wendeten eine kumulative Tagesdosis von etwa 126 mg Cyclosporin an.
Die Autoren konnten keine vorherig berichteten klinischen Reaktionen mit dieser Cyclosporin-Formulation erkennen. Auch wurde kein Cyclosporin im Patientenblut entdeckt.
Daher wurde angenommen, dass die perkutane Absorption von Cyclosporin nicht maßgebend für das klinische Ansprechverhalten ist. Die klinische Linderung nach einer Cyclosporin-

Gabe bei oralem Lichen planus scheint eher einen Einfluss auf das Ansprechverhalten zu nehmen.
Der klinische Linderungseffekt des Cyclosporins, bei OLP-Patienten, scheint weiterhin in einem engen Verhältnis zu der systemischen Wirkung des Medikaments zu liegen.

Porter et al. (1992) verwendeten eine Cyclosporin-Mundspülung, um die Wirkung auf das Management einer desquamativen Gingivitis, aufgrund eines bestehenden OLP-Befalls, zu betrachten.
Sie verabreichten dreimal täglich 500 mg des Medikaments. Die Gesamtdauer der Therapie war mit 8-10 Wochen veranschlagt worden.
Insgesamt nahmen 6 Patienten teil, die als widrige Begleiterscheinungen der Applikationen, Niedergeschlagenheit und flüchtiges Mundbrennen angaben.
Am Ende der Gaben zeigte 1 Patient keine Veränderungen, 5 Patienten wiesen unterschiedliche Reduktionen des Schweregrades der Läsionen auf, ohne dass irgendein Behandelter von der kompletten Ausheilung sprechen konnte.

Pacor et al. (1994) zielten mit ihrer Untersuchung auf die Beurteilung der Zweckmäßigkeit topischer Cyclosporin-Darreichungen ab.
14 Patienten mit symptomatischem OLP waren an der Studie beteiligt. Alle Patienten wurden instruiert, mit 5 ml Cyclosporin-Lösung (500 mg) den Mund zu spülen. Diese Vorgaben galten für 3 Monate, bei dreimaliger Anwendung täglich.
Es wurden keine Nebenwirkungen festgestellt. Follow-ups erstreckten sich über 1 Monat.
Als Folge der Gaben erfuhren die Symptome und oralen Läsionen einen heilsamen Effekt schon nach 1 Monat Behandlung.
Diese Ergebnisse veranlassen die Autoren zu der Einschätzung, dass Cyclosporin nutzbringend in der Therapie des OLP ist.

Vouté et al. (1994) ermittelten in einem offenen Versuch, die Effektivität von Cyclosporin A in adhäsiver Basispaste, zur Kurierung des widerspenstigen OLP.
Die Therapeuten applizierten viermal täglich 0,025% Cyclosporin in einer adhäsiven Salbe. Die Therapiedauer war etwas länger als 9 Wochen.
Die 9 zu behandelnden Personen nahmen nach der Beendigung der Anwendungen an Nachfolgeuntersuchungen über mindestens 4 Monate teil.
Nebenwirkungen wurden nicht beobachtet.
Das Ergebnis der Therapie ließ bei 4 Patienten ein partielles und bei 5 Patienten überhaupt kein Ansprechverhalten erkennen. Kein Patient erfuhr die komplette Remission der Symptome und Anzeichen. Im Gegenteil, die 5 Patienten ohne Ansprechverhalten beklagten einen Anstieg der Beschwerden.
Trotz der geringen Anzahl der Probanden, indizieren die Resultate, dass diese Dosierung der topischen Applikationen nicht zu einem gewünschten Fortschritt geführt hat, um die Vorteile topischer Kortikoide zu übertreffen.

Harpenau et al. (1995) untersuchen die Folgen einer niedrig dosierten Cyclosporin-Gabe, in Form von Mundspülungen, für die Behandlung des erosiven OLP.
14 Patienten stellten 7 experimentelle Stellen für eine Behandlung mit Cyclosporin und 7 weitere Stellen für die Behandlung mit einem Placebo zur Verfügung.
Die Teilnehmer spülten mit 5 ml (500 mg) der Formulationen, jeweils 5 Minuten täglich, über einen Zeitraum von 4 Wochen.
Nach 4 Wochen wurde ein Unterschied in Bezug auf die Heilung der Läsionen zwischen beiden Gruppen deutlich. Alle experimentellen Stellen demonstrierten eine fortschreitende

Ausheilung, was sich in der Reduzierung der Erytheme und Ulzerationen festmachen ließ, wie auch an gesunkener Schmerzhaftigkeit und gestiegenen Retikulationen deutlich wurde.
An den Kontrollstellen zeigte sich nur ein minimaler Wechsel der Läsionen, Größe oder Charakteristika. Die Patienten berichteten sogar über ansteigende Schmerzempfindungen.
Allerdings tauchten keine Nebenwirkungen auf.
Diese Ergebnisse lassen Cyclosporin als effektive Alternative im Therapiespektrum von OLP erscheinen.

Lopez-Lopez et al. (1995) präsentierten eine doppelblinde Studie mit 2 Gruppen befallener OLP-Patienten. In Gruppe A verwendeten die Autoren Mundspülungen mit einer 5 ml Cyclosporin-Lösung in 10% Olivenöl-Formulation, die 5 Minuten im Mund behalten werden sollten. Dies dreimal täglich, für insgesamt 8 Wochen. In der Gruppe B wurde 0,1% Triamcinolon-Azetonid in wässriger Lösung angeboten.
Die Patienten der Gruppe A wiesen bis zu 90% Verbesserungen, die der Gruppe B bis zu 60% auf. In Gruppe A konnten 60% der Patienten nach 2 Wochen die Auflösung der Symptome beobachten, in Gruppe B waren es 30%.
Daher schlossen die Untersucher, dass Cyclosporin A eine Alternative zu konventionellen Therapieansätzen sein kann. Aufgrund der hohen Kosten sollte es aber nicht als erste Wahl erwogen werden. Außerdem sind die Ergebnisse in langfristiger Anwendung nicht so gut und daher wird nahe gelegt, weitere Studien anzulegen.

Sieg et al. (1995) veröffentlichten eine kontrollierte, randomisierte und prospektive Untersuchung über Cyclosporin als topisches Therapeutikum für OLP.
13 Patienten erhielten wahllos entweder Cyclosporin A (500 mg als Mundspülung, 5 Minuten, 3x täglich) oder eine Triamcinolon-Azetonid-Paste. Beide Medikationen wurden 6 Wochen beigebracht. Danach wurden die Triamcinolon-Patienten mit Cyclosporin versorgt.
Lediglich geringe klinische Veränderungen wurden augenscheinlich. Dies galt für beide Gruppen nach 6 Wochen Applikationen, im Vergleich zur Ausgangssituation.
Sieg et al. konnten keine bedeutsamen Unterschiede zwischen beiden Gruppen beobachten.
Die Cyclosporin-Gabe nach vorheriger Triamcinolon-Anwendung produzierte keine weiteren klinischen Vorteile.
Während des einjährigen Follow-up konnten weder Cyclosporin noch Triamcinolon eine langfristige Verbesserung gewährleisten.

Epstein und Truelove (1996) beleuchteten in einem offenen klinischen Versuch die Effektivität von Cyclosporin in einer bioadhäsiven Hydroxypropylzellulosebasis, im Hinblick auf orale lichenoide Schleimhautreaktionen.
Sie bewerten den Nutzen dieser Anwendungen bei Patienten mit aktiven lichenoiden Reaktionen, trotz des vorangegangenen Gebrauchs hoch potenter topischer Steroide, und in einigen Fällen sogar trotz des kombinierten Einsatzes von topischen und systemischen Immunosuppressoren.
Die OLP-Patienten dieser Versuchsanordnung zeigten nur in 7 von 14 Fällen eine partielle Reduktion der Anzeichen und Symptome. Der topische Gebrauch von Cyclosporin in einer adhäsiven Basis einen sinnvollen zusätzlichen Therapieansatz leistet. Trotz dessen empfehlen die Autoren weitere Dosierungs- und Placebo-kontrollierte Untersuchungen.

Jungell und Malmström (1996) behandelten 7 Patienten mit dauerhaftem symptomatischem OLP. Die Anwendungen erfolgten für 4 Wochen und wurden als Cyclosporin-Mundspülungen mit 150 mg dreimal täglich vollzogen. Am Ende der dreimonatigen Nachfolgeuntersuchungen wurde bei keinem der Patienten eine Veränderung des

Erkrankungsstatus festgestellt. Gleichwohl zeigten 2 Patienten eine, wenn auch unbedeutende, Verbesserung ihrer Läsionen nach 1 Monat der Cyclosporin-Gaben. Als Nebenwirkungen erschienen Niedergeschlagenheit und flüchtiges Mundbrennen.
Die Therapeuten folgern aus den gewonnenen Ergebnissen, dass Cyclosporin A als Mundspülung nicht die gewünschten Resultate erbracht hat und somit nicht als seriöser Therapieansatz gewertet werden kann.

Femiano et al. (2003) setzten sich zum Ziel, den Effekt einer systemischen Sulodexid-Gabe mit topischen Applikationen von Cyclosporin, bei symptomatischem OLP, zu studieren.
Daher erstellten sie einen offenen Versuch mit 2 Gruppen á 10 Patienten mit OLP.
Die Patienten erhielten 1 ml (100 mg/ml Cyclosporin-Mundspülung), sechsmal täglich, für 3 Minuten verordnet. Die Anwendungen erstreckten sich auf 1 Monat, mit 3-5 Monaten anschließenden Nachfolgeuntersuchungen.
Es traten keine bemerkenswerten Nebenwirkungen auf.
Die Schmerzresolution begann nach 7-10 Tagen. Klinische Resolutionen der Ulzerationen wurden nach 27-44 Tagen festgestellt. Nach 5 Monaten Verlaufskontrolle konnte eine Stabilität des Zustandes erreicht werden.
Man erhielt vergleichbare Ergebnisse in der Schmerzrückbildung und der Verbesserung der Erosionen oder Ulzerationen bei den Sulodexid-Patienten und bei denen der Cyclosporin-Gruppe. Allerdings verlief der Heilungsverlauf in der Sulodexid-Gruppe schneller.
Folglich scheint Sulodexid ein effektives und vielleicht sogar wirksameres Mittel als topisches Cyclosporin zu sein, wenn es darum geht, symptomatischen OLP zu behandeln.
Ferner ist Sulodexid deutlich preiswerter als Cyclosporin.
Dennoch fordern die Autoren weitere vollständig doppelblinde und Placebo kontrollierte Studien in dieser Therapieausrichtung.

Conrotto et al. (2005) verglichen Cyclosporin und Clobetasol im Rahmen einer doppelblinden und zufallskontrollierten Untersuchung, bezüglich des topischen Managements symptomatischen OLPs.
Die Autoren beurteilen Effektivität und der Kosten-Nutzen-Rechnung beider Medikationen.
40 Patienten wurden in 2 Gruppen unterteilt und erhielten für die Dauer von 2 Monaten entweder Cyclosporin oder Clobetasol. Beide Medikamente wurden in einem 4% bioadhäsiven Hydroxyethylzellulosegel per Fingerapplikation verabreicht. Zusätzlich erfolgte eine antimykotische Abdeckung.
Am Ende der Therapie folgten 2 Monate der Verlaufskontrolle.
18 der 19 Clobetasol-Patienten und 13 der 20 Cyclosporin-Patienten erfuhren eine Verbesserung innerhalb der 2 Monate. Symptomatologische Linderungen kamen 18 Clobetasol-Patienten und 17 Cyclosporin-Patienten zugute. 3 Cyclosporin-Patienten zeigten totale Reaktionen, 10 Patienten teilweise und 7 Patienten keine.
9 Clobetasol-Patienten zeigten komplette Remissionen der Läsionen, 9 Patienten teilweise Reaktionen und nur 1 Patient wies keine Reaktionen auf.
2 Monate nach Therapieende zeigten sich noch 33% der Clobetasol- und 77% der Cyclosporin-Patienten in stabilen Verhältnissen.
Clobetasol (Dyspepsie, Parotisschwellung, Hautreizungen) produziert deutlich mehr Nebenwirkungen als Cyclosporin (Dyspepsie).
Die täglichen Kosten der Cyclosporin-Gaben beliefen sich auf das 1,82 im Verhältnis zu 0,35 für die Clobetasol-Anwendungen.
Conrotto et al. bescheinigten Clobetasol eine höhere Effizienz als Cyclosporin, inklusive der klinischen Linderung. Beide Medikamente erwirken ähnliche Effekte auf die Symptome. Allerdings bereitet die Clobetasol-Therapie weniger stabile Zustände gegenüber Cyclosporin

und verfügt darüber hinaus über mehr Begleiterscheinungen.
Außerdem sind die Kosten der Cyclosporin-Applikationen fünfmal so teuer, wie die einer Clobetasol-Behandlung.

Yoke et al. (2006) prüften die Wirksamkeit einer Cyclosporin-Lösung mit der Gabe von Triamcinolon-Azetonid in Orabase, in Hinblick auf die Reduktion von Anzeichen und Symptomen.
139 OLP-Patienten wurden wahllos in 68 Cyclosporin- und 71 Triamcinolon-Empfängern untereilt.
Den Cyclosporin-Patienten wurde 100 mg/ml Cyclosporin-Mundspülungen, dreimal am Tag einzunehmen, vorgegeben. Die Verabreichungen erfolgten 8 Wochen, mit einem Jahr der Verlaufskontrollen. Mildes Brennen bei Gabe und gastrointestinale Störungen wurden bei Cyclosporin-Patienten deutlich merkbar. Nur unbedeutende Verbesserungen der Symptome und Anzeichen wurde erreicht.
0,1% Triamcinolon-Azetonid in Orabase wurde 3-malig pro Tag auf die Läsionen aufgebracht.
Auch hier lag die Therapiedauer bei 8 Wochen, mit anschließendem einjährigen Follow-up.
Beinahe identische Nebenwirkungen und Therapieauswirkungen wurden präsent.
Trotz klinischer Reaktionen verschlechterten sich Schmerzempfindungen, Brennen, Retikulationen, Erytheme und Ulzerationen in der 4. Woche der Anwendungen bei den Cyclosporin-Patienten.
Die Therapeuten erkannten, dass topisches Cyclosporin nicht effektiver wirkt als Clobetasol.

Thongprasom et al. (2007) unterbreiteten ebenfalls eine randomisierte Studie mit dem Vergleich von Cyclosporin und Triamcinolon, in topischer Anwendung, zur Therapie des symptomatischen OLP.
Cyclosporin wurde dreimal täglich, 8 Wochen lang, als Mundspülung an 6 Patienten verabreicht. Hier traten folgende Nebenwirkungen auf: Brennen, Juckreiz, geschwollene Lippen und petechiale Hämorrhagien.
4 Patienten mussten feststellen, dass sich keine Veränderungen ergaben und bei nur 2 Patienten konnten teilweise Remissionen bekundet werden.
In der anderen Gruppe wurden 7 Patienten mit 0,1% Triamcinolon-Azetonid behandelt.
Die Therapeuten rezeptierten 3x tägliche Applikationen, für 4 Wochen Dauer.
1 Jahr Follow-up schloss sich an.
Allein Candidiasis erschien als potenzielle Nebenwirkung.
Im Anschluss an die Therapie mit dem Steroid zeigten sich 50% der Patienten als komplett und 50% als teilweise geheilt.
Thongprasom et al. konstatierten, dass es keine statistischen Abweichungen bezüglich Schmerzempfindungen, Brennen und klinisches Ansprechverhalten der OLP-Patienten beider Gruppen gibt. Ferner liefert eine topische Cyclosporintherapie keinerlei lindernden Effekt, oder besticht durch höhere Effizienz als Triamcinolon-Azetonid.

b.7.) Etretinat

Scheiber und Plewig (1978) fertigten eine Abhandlung über die Behandlung von OLP mit Vitamin-A Säure-Derivaten an.
27 Patienten wurden entweder mit 13-cis-Retinsäure, oder mit einem aromatischen Retinoid behandelt. 20 Patienten bekannten den Zustand ihrer Symptome, nach der Anwendungsreihe, als definitiv verbessert oder ausgeheilt. Die Therapie zeigte sich vor allem für erosiven OLP als lindernd. Nebeneffekte wurden speziell ausgewiesen.

Baudet-Pommel et al. (1991) konzeptionierten eine sequenzielle Untersuchung über Tretinoin und Etretinat als OLP-Therapieansätze.
25 Patienten wurden als Teilnehmer gewonnen, die in 3 Gruppen untergliedert wurden: 10 Patienten verabreichte man Tretinoin, 10 Patienten erhielten Etretinat und die restlichen 5 Patienten dienten als Referenzgruppe ohne Anwendungen.
Die immunopathologische Studie wurde mit dem Einsatz monoklonaler Antikörper vollzogen, bevor die dreimonatige Behandlung begann und auch danach. Dies förderte eine Variation der Distribution und der Phänotypen inflammatorischer Zellen zutage.
Es entpuppten sich keine Unterschiede zwischen den beiden Therapieverfahrensweisen.
Wohl aber dauerte die Entwicklung der Krankheit bei behandelten Patienten weniger lang, als bei der Referenzgruppe.

Gorsky und Raviv (1992) beabsichtigten die maximal zulässige Dosierung von Etretinat (75 mg/Tag) als Erstmedikament der systemischen Therapie für symptomatischen OLP zu evaluieren.
6 Patienten wurden alle 2 Wochen einer 2-monatigen Therapie untersucht. Am Ende der Studie erfreuten sich 3 Patienten eines asymptomatischen Zustands. Allen Patienten gemeinsam war eine Linderung der klinischen Anzeichen und Symptome.
Juckreiz, Haut- und Schleimhauttrockenheit, Hautausschlag und Haarausfall stellten den Preis dieser Anwendungen dar.
Bei der Reevaluation, 2 Monate nach Therapieende, wiesen alle Patienten klinische Anzeichen von Rückfällen. Nach mehr als einem Jahr der Verlaufskontrollen waren die Patienten auf den Stand der Rückfälle zurückgekehrt, auf dem sie sich bereits vor dem systemischen Konsum von Etretinat befunden hatten.

b.8.) Fenretinid

Tradati et al. (1994) berichten über den erfolgreichen topischen Therapieansatz mit Fenretinid, für OLP und Leukoplakien.
8 Patienten mit OLP oder Leukoplakien wurden mit Fenretinidec (4-HPR) behandelt. Die Applikationen erfolgten zweimal täglich. Nach einem Monat der Therapie, traten bei 2 Patienten vollständige Remissionen ein. Das Ansprechverhalten der anderen 6 Patienten überstieg 75%. Fenretinidec wurde gut vertragen und brachte keine Nebeneffekte mit sich.
Die topischen Verabreichungen können kombiniert werden, z.B. Mit oralen Gaben niedrigerer Dosierungen, um Ergebnisse mit geringerer Toxizität zu erlangen, als dies bei rein systemischer Gabe zu schaffen wäre.

b.9.) Fluocinolon

Thongprasom et al. (1992) verglichen die Effektivität von Fluocinolon-Azetonid und Triamcinolon-Azetonid miteinander.
Ursprünglich 20 Patienten, mit topischem 0,1% Fluocinolon-Azetonid (FA) in Orabase wurden mit anfangs 20 anderen Patienten verglichen, die viermal täglich 0,1% Triamcinolon-Azetonid (TA) erhielten.
Während der vier wöchigen Anwendungen konnten die Läsionen von 13 der 19 FA-Patienten wirksam behandelt werden, wohingegen nur 8 der 19 TA-Patienten kuriert wurden.
Diese Unterschiede wurden statistisch signifikant. Follow-ups fanden 6 Monate statt.
Eine antifungale Medikation wurde hinzugezogen, um die bei allen Patienten aufflammende Candidiasis einzudämmen.
Diese Untersuchung belegt, dass FA in der Mehrzahl der Fälle eine ernsthafte Therapievariante, ohne seriöse Begleiterscheinungen, abgesehen von Candidiasis, ermöglicht.

Buajeeb et al. (2000) verglichen die Wirkung von Fluocinolon-Azetonidgel 0,1% in zwei Basisformen, mit Fluocinolon-Azetonid 0,1% in einer oralen Basispaste.
48 wahllos zugeteilte Patienten mit histologisch untermauertem OLP waren in die Studie involviert.
Die Applikationen erfolgten 4-mal täglich auf abgetrocknete Läsionen. Die Läsionen wurden nach 2 und 4 Wochen Behandlung begutachtet.
Zum Vorschein kam, dass alle beteiligten Patienten merkliche Verbesserungen erfuhren.
Der Schweregrad der Läsionen halbierte sich.
Zwischen den einzelnen Gruppen taten sich keine weitreichenden Unterschiede auf.
Die Resultate gestehen Fluocinolon-Azetonid in allen 3 Varianten die gleiche Wirkung zu.
Folglich erkennen die Therapeuten 0,1% Fluocinolon-Azetonid, als Gel oder auch in oraler Basispaste, als echte Alternativen in der Therapie des OLP an.

Thongprasom et al. (2003) unternahmen eine klinische Beurteilung der OLP-Therapie mit topischem Fluocinolon-Azetonid, im Rahmen einer 2-jährigen Verlaufskontrolle.
Die erste Gruppe von 28 Patienten wurde mit 0,1% Fluocinolon-Azetonid-Lösung (FAL) behandelt, die zweite Gruppe mit 22 Patienten verabreichte man 0,1% Fluocinolon-Azetonid in Orabase (FAO) und die dritte Gruppe erhielten FAL und FAO zur Applikation.
Das Auftreten oraler Candidiasis wurde in allen drei Gruppen präsent.
Komplette Remissionen nach 2 Jahren der Anwendungen fanden in Gruppe FAO 77,3%, in Gruppe FAL 21,4% und in Gruppe FAO/FAL 17,0%. Die Therapeuten fanden zwar einen statistisch bemerkenswerten Unterschied in den Remissionen, aber nicht in der Erscheinung oraler Candidiasis inmitten verschiedener Formen topischer Steroidapplikationen.
Die Studie legt eindeutig Zeugnis ab, dass FAL oder FAO durchaus in der Lage sind, Verbesserungen in der Therapie des OLP zu liefern.

b.10.) Fluocinonid

Plemons et al. (1990) untersuchten die Absorption von 0,05 % Fluocinonid-Gel und beurteilten die adrenale Suppression bei Patienten mit erosivem OLP.
10 Patienten mit OLP und 8 Kontrollpatienten spendeten Urin und Blut zu Beginn der Studie, am 3. und am 21. Tag. Nach Feststellung der Laborwerte zu Anfang, verabreichte man den Patienten 500 mg des Fluocinonid-Gels dreimal täglich, für 3 Wochen insgesamt. Die ermittelten Kortisolmengen beider Gruppen fielen ähnlich aus.
Obgleich Anstrengungen unternommen wurden, um Fluocinonid nachzuweisen, zeigte kein Patient die Spur eines Steroids während der Untersuchungen.
Die Autoren schlossen, dass das topische Anwenden von Fluocinonid-Gel für 3 Wochen Dauer, bei OLP-Patienten keine adrenale Suppression hinterlässt.

Vouté et al. (1993) starteten eine doppelblinde, Placebo kontrollierte klinische Studie, um die Wirksamkeit von 0,025% topischen Fluocinonid in adhäsiver Basis zu untersuchen.
40 konsekutive OLP-Patienten nahmen an dieser Studie teil. Die Untersuchungen erstreckten sich auf 3 bis 17 Monate. Nebeneffekte traten nicht in Erscheinung.
In der Gruppe der 20 Patienten, die das Medikament erhielten, profitierten 4 Patienten von kompletten Remissionen und 12 Patienten von teilweisem oder gutem Ansprechverhalten.
Keiner der Placebo-Patienten erfuhr Remissionen, und nur 6 Patienten bescheinigten den Therapeuten ein positiv stimmendes Ansprechverhalten.
Die Ergebnisse dieser Untersuchung deuten an, dass topische Gaben von Fluocinolon in adhäsiver Basis eine sichere und wirksame Medikation bieten, die die Beschwerden von OLP deutlich mildert.

Lozada-Nur et al. (1994) untersuchte in einer doppelblinden klinischen Studie 0,05% Clobetasol und 0,05% Fluocinonid-Salbe in Orabase.
Zu diesem Zweck erhoben sie von 55 Patienten Daten, bezüglich Schmerzhaftigkeit, Erytheme, Atrophie und Läsionenpräsenz, am Anfang der Untersuchung, am 7., 14., 21. und 28. Tag.
Für alle angebotenen, oralen vesiculoerosiven Krankheitsbilder, lieferten beide Therapieansätze einen lindernden Effekt, mit minimalen Nebeneffekten.
Clobetasol erwies sich gegenüber Fluocinonid als erfolgreicher in der Kontrolle der Schmerzhaftigkeit. Bei 13 Patienten wurde am Ende der Behandlung eine Candidiasis festgestellt, die aber einfach mit Antifungiden beseitigt werden konnte, oder im Vorwege einer steroidalen Therapie hinzugezogen werden sollte.

Campisi et al. (1996) verwendete Fluocinonid in adhäsivem Gel, für 6 Monate Therapiedauer und folgenden 6 Monaten Follow-up, um 20 Patienten zu behandeln.
Nach diesen Anwendungen zeigten sich 18 Patienten in ihren symptomatischen Läsionen verbessert. Jedoch nur 12 Patienten blieben nach einem Monat nach Medikamentenstopp noch in stabilen Konditionen.

Carbone et al. (1996) behandelten symptomatischen OLP mit Fluocinonid in bioadhäsivem Gel, Chlorhexidin und Miconazolgel, um die Effektivität und die Langfristigkeit topischer Steroidtherapie zu erkunden.
30 Patienten fanden sich ein, um 0,025% Fluocinonid, in 4% Hydroxyethylzellulosegel eingebunden, dreimal täglich für die ersten 2 Monate, zweimal täglich für die folgenden 2 Monate und einmal täglich für weitere 2 Monate, zu applizieren.
Darüber hinaus mussten die Patienten, während der gesamten Therapie, dreimal täglich mit 0,12% Chlorhexidin-Lösung den Mund ausspülen und 1x/Tag Miconazol auf die Läsionen auftragen. 20 Patienten durchliefen die vollständige Therapieanordnung und 5 Patienten unterbrachen die Anwendungen wegen einsetzender Beschwerden (gastroösophageale Störungen, Schleimhautblutungen und Juckreiz), 1 Patient unterbrach freiwillig die Therapie und 4 Teilnehmer kamen nicht zu den Kontrollen.
Kein Fall oraler Pilzinfektion wurde beobachtet.
18 Patienten erfuhren Verbesserungen ihrer oralen Läsionen, mit deutlichen Reduktionen der Anzeichen und Symptome. Bei 61% der Patienten konnte noch 6 Monate nach Therapieende stabile Konditionen gefunden werden.
Die Studie erlaubt festzustellen, dass Fluocinonid plus Chlorhexidin plus Miconazol eine effektive und sichere Therapievariante darstellt. Ferner zeigen die stabilen Verhältnisse, dass wahrscheinlich ein adäquates Steroidapplikationsprogramm sinnvoller ist, als kontinuierliche Steroidgaben.

Carbone et al. (1999) beurteilten die Wirksamkeit einer Kombination aus topischen Kortikoiden und topischen Antimykotika.
Die Studie beinhaltet 60 Teilnehmer mit OLP, die in 3 Gruppen verteilt wurden. Gruppe I und Gruppe II verabreichte man 0,05% Clobetasol-Propionat oder 0,05% Fluocinonid-Salbe in adhäsiver Basis (4% Hydroxyethylzellulosegel) plus Miconazol und Chlorhexidin-Mundspülungen in beiden Gruppen.
Die Gruppe III erhielt ein Placebo dargeboten, auch in adhäsivem Medium plus Antimykotika kombiniert, wie die anderen Gruppen auch. Die Anwendungen erfolgten 6 Monate lang, mit darauf folgenden 6 Monaten der Follow-ups.
90% der Fluocinonid-Patienten, alle Clobetasol-Patienten und 20% der Placebo-Patienten zeigten Verbesserungen. Fluocinonid lieferte in 25% der Fälle Auflösungen der Läsionen.

Clobetasol erreichte statistisch bessere Resultate als Fluocinonid und Placebo, die untereinander kaum Abweichungen zuließen. Gleiches galt für die Symptome.
Beide Medikamente bewiesen ihre Zweckmäßigkeit in der Therapie symptomatischen OLPs, wenn auch Clobetasol effektiver war.
Keiner der behandelten Patienten erlitt eine Candidiasis. Nach 6 Monaten Follow-up waren 55% der Fluocinonid-Patienten stabil.
Die Autoren kommen zu der Erkenntnis, dass hoch potente topische Steroide, wie Clobetasol, durchaus in der Lage sind, OLP in den meisten Fällen unter Kontrolle halten zu können. Dies ohne wesentliche adrenale Suppression oder widrige Erscheinungen. Darüber hinaus erscheint eine zusätzliche Begleitung durch Antifungide sinnvoll zu sein.

b.11.) Fluticason

Hegarty et al. (2002) erstellten eine zufallskontrollierte cross-over Studie, in deren Mittelpunkt sie Flutikason-Spray mit Betamethason-Mundspülungen verglichen.
Sie implementierten diese Studie, in der beide Medikamente für eine Periode von 6 Wochen administriert wurden, mit einer "wash-out"-Zwischenepisode von 2 Wochen.
Von ehemals 48 angetretenen, beendeten 44 Patienten die Untersuchungen. Die Dosierungen betrugen 50 microg, je 2 Einheiten Spray und 500 microg, je 4-mal täglich, Spülung.
Als Ergebnisse kamen heraus, dass Flutikason und auch Betamethason für eine generelle Verbesserung der Lebensqualität und deutliche Reduktion der Schmerzhaftigkeit verantwortlich sind. In dieser Hinsicht konnten keine Abweichungen zwischen beiden Präparaten entlarvt werden. Beide Applikationsvarianten senkten die Läsionsoberflächen beträchtlich. Auch sprachen die beteiligten Patienten keiner Therapieform einen übergeordneteren Wirkungsgrad zu.
Schlussfolgerung: Flutikason-Spray und Betamethason-Mundspülungen erfüllen beide einen effektiven Eingriff in die kurzfristige Therapie des symptomatischen OLP.
Die Wahl des Sprays, als Applikationsform, macht es den Patienten einfacher, die Anwendungen in bequemer Form vorzunehmen.

b.12.) Hydrokortison

Holbrook et al. (1998) erprobten wässrige Hydrokortison-Mundspülungen bei OLP-Patienten in einer reinen klinischen Evaluation.
Die ausgesuchte Lösung enthielt 0,3% Hydrokortison in einer 4,5% 2-Hydroxypropyl-β-Cyclodextrin-Lösung. 0,5% Hydroxypropylmethylzellulose half die Lösung visköser zu gestalten und den Hydrokortisoncyclodextrin-Komplex in seiner Beschaffenheit zu begünstigen.
102 Patienten mit verschiedenen Schleimhautaffektionen nahmen an der Studie teil. Die meisten Patienten berichten über Verbesserungen infolge einer 2-wöchigen Behandlung mit der Mundspülung. 48,1% der OLP-Patienten fühlten sich sehr viel besser, nachdem sie die Anwendungen vollzogen hatten.
Zu keinem Zeitpunkt traten Nebenwirkungen auf.
Die Autoren ziehen folgendes Fazit: wässrige Mundspülungen bieten eine potenzielle Verabreichungsform an, um topische Steroide auf Schleimhautläsionen zur Wirkung zu bringen.

b.13.) Isotretinoin

Scheiber und Plewig (1978) behandelten 27 Patienten mit 2 unterschiedlichen Vitamin-A Säurederivaten. Entweder 13-cis-Retinsäure (Isotretinoin) oder ein aromatisches Retinoid wurde verabreicht.
20 Patienten wurde so eine erhebliche Linderung oder gar vollständige Ausheilung verschafft.

Die Behandlung erwies sich als besonders geeignet für erosive Läsionen der oralen Schleimhaut.

Woo (1985) berichtet von 2 Patienten mit kutanem und schwerwiegendem, erosivem oralem Lichen planus, der sich als unnachgiebig auf konventionelle Therapieverfahren gezeigt hat.
Er verabreichte beiden Patienten 0,5 mg Isotretinoin pro kg Körpergewicht, für die Dauer von 3 Wochen. Im Anschluss erfolgten 8 Monate der Kontrolluntersuchungen.
Cheilitis und trockene Haut wurden billigend in Kauf genommen.
Diese beiden Fälle reagierten allerdings auf orale Darreichungen mit Isotretinoin in einer sofortigen und erfolgreichen Remission sämtlicher Läsionen.
4 Wochen nach Medikationsstop kam es zum Rückfall, der aber nach Dosiserhöhung zu schneller Linderung führte und vor weiteren Rückfällen vorbeugte.
Daher kommt Woo zu der Annahme, dass systemische Isotretinoin-Gaben eine einzigartige Position in Bezug auf die Therapie des OLP innehaben, wenn dieser sich widerspenstige gegenüber konventionellen Anwendungen verhält.

Camisa und Allen (1986) verabreichten initial 0,5 mg Isotretinoin pro kg Körpergewicht täglich. 6 Patienten mit symptomatischem OLP wurden danach mit 10-60 mg täglich behandelt. 8 Wochen wurde diese Dosierung aufrechterhalten. 5 Patienten zeigten objektive und subjektive Verbesserungen am Ende der Therapie, jedoch blieben die Verbesserungen nur schwachbrüstig.
Rückfälle ergaben sich bei 4 Patienten innerhalb von 2 Monaten nachdem die Anwendungen eingestellt wurden.
Aufgrund der minimalen Fortschritte und der widrigen Begleitumstände (Cheilitis, Kopfschmerzen und Juckreiz), wünschte kein Patient eine Weiterbehandlung mit Isotretinoin.

Giustina et al. (1986) betrieben eine doppelblinde Untersuchung über topische Isotretinoin-Applikationen.
Sie verordneten zweimal täglich die Einnahme von 0,1% Isotretinoingel, oder einem Placebopräparat für eine Anwendungsdauer von 2 Monaten.
Die Patienten, welche zuerst mit dem Placebo behandelt wurden, erhielten das aktive Medikament danach ebenso unter analogen Parametern.
Die Isotretinoin-Patienten demonstrierten deutlich wirkungsvollere Linderungserscheinungen als die Placebo-Patienten.
Die Placebo-Patienten zeigten ebensolche Verbesserungen nachdem auch sie Zugang zu Isotretinoin erhielten.
Bei der ersten Verabreichung klagten die 20 Patienten über ein flüchtiges Brennen in Einheit mit auftretenden Geschmacksirritationen.

Scardina et al. (2006) unternahmen eine 10-Jahres-Untersuchung, um die Effektivität von 0,18% Isotretinoin mit der einer 0,05% Konzentration zu vergleichen.
7 OLP-Patienten waren an der Ergebnisfindung beteiligt, und in 2 Gruppen unterteilt.
Die Anwendungen erfolgten 2-malig pro Tag, für 3 Monate insgesamt.
Das Medikament mit der höheren Konzentration wurde dann in Ansatz gebracht, wenn die Patienten von der niedrigeren Dosierung keine Linderung erfuhren.
Keiner der Fälle eines retikulären Lichens planus zeigte klinische oder histologische Verbesserungen, im Gegenteil, die symptomatischen Fälle belegten eine deutliche Effektivität in der Verbesserung der Symptome.
Bei 26 Patienten, denen man 0,18% Isotretinoin darbot und bei 9 Patienten, die 0,05% Isotretinoin erhielten, verschwanden die Symptome, Erosionen und Ulzerationen. Das

Abklingen dysplastischer Phänomene konnte bei der höher gewählten Konzentration beobachtet werden. Topische Applikationen gingen mit einem Anstieg an Schmerzhaftigkeit und Wundsein einher, wie auch erhöhter Sensibilität gegenüber Gewürzen.
Diese Begleiterscheinungen waren aber vorübergehender Natur und wurden toleriert.
Die Autoren bescheinigen diesen Medikamenten eine hohe Effektivität gegenüber symptomatischem OLP mit einem dysplastischen Phänomen. Diese Abart besitzt ein erhöhtes Risiko der malignen Transformation.

Piattelli et al. (2007) studierten die Auswirkungen auf den apoptotisches Prozess bei OLP-Patienten, die mit topischem Isotretinoin behandelt wurden.
In ihrer doppelblinden Studie erhielten 10 OLP-Patienten 4 Monate lang 0,1% Isotretinoingel und 10 weitere Patienten ein Placebopräparat angetragen.
Am Ende der ersten Phase verabreichten die Autoren auch den Placebo-Patienten das aktive Medikament.
Alle Patienten, denen man Isotretinoin zugeführt hatte, wiesen deutliche Verbesserungen der oralen Läsionen auf, während in der Gruppe der Placebo-Patienten die Größe der Läsionen gleich blieb. Die Patienten, die in zweiter Phase mit Isotretinoin behandelt wurden, demonstrierten dann auch die Reduktion der Läsionen.
Insgesamt wurden 10 vollständige und 10 partielle Remissionen erreicht.
Das Resultat dieser Studie offenbart eine ernsthafte Anwendbarkeit von topischem Isotretinoin in Fällen von symptomatischem OLP.

b.14.) Kabeljau-Öl

Volodina et al. (1997) betrachten in ihrer Studie eine kombinierte Medikation zur Therapie des OLP.
Sie behandelten 53 Patienten mit OLP der Wangenschleimhaut mit den üblichen Methoden der Detoxikation und mit Immunomodulation, um den Immunstatus zu normalisieren. Diese Therapiemethodik wird durch die Hinzugabe von Kabeljau-Öl, angereichert mit unsaturierten Fettsäuren ergänzt.
Das Ergebnis dieser Kombination führte zu kürzeren Phasen der Exazerbation und zudem wurde Stabilität für mehr als 1 Jahr erreicht. Diese Ergebnisse waren wie gewünscht mit der Normalisierung der immunologischen Parameter verbunden.
Bei Patienten mit der erosiven ulzerativen Variante des OLP bewerkstelligten lokale Anwendungen des Kabeljau-Öl und Gurgeln mit Blutwurz-Tinktur eine schnellere Kontrolle des OLP-Entwicklungsverlaufs.

b.16.) konventionelle Formulation

Campisi et al. (2004) untersuchten in ihrer zufallskontrollierten, klinischen Studie eine konventionelle Clobetasol-Formulation, bezüglich der jeweiligen Ergebnisse auf die Behandlung symptomatischer OLP-Befälle und verglichen die Ergebnisse mit denen von Clobetasol-Propionat in Mikrosphären.
45 OLP-Patienten nahmen an der Studie teil. Davon erhielten 17 Patienten 0,025% Clobetasol-Propionat (Präparat A), in Lipid geladenen Mikrosphären, und 28 Patienten eine Dispersion (Präparat B) aus einer lipophilen Salbe in hydrophiler Phase, dargeboten.
Beide Präparate erbrachten die gleichen Resultate für klinische Anzeichen, Resolutionen und Patientencompliance, allerdings mit kleinen Vorteilen für Präparat A.
Es konnte ein deutlicher Unterschied gefunden werden, für die Reduktion der Schmerzhaftigkeit. Präparat A erwies sich hier als effektiver gegenüber Präparat B.
Die Resultate dieser Untersuchung suggerieren, dass das neuartige Trägersystem geringfügig bessere Ergebnisse hervorruft. Dies gilt vor allem für die Parameter Symptome, Remissionen

und Compliance, bei einer Konzentration von 0,025% Clobetasol-Propionat.
Es wurden keine Nebenwirkungen als bedenklich angegeben.

b.17.) Methylprednisolon

Ferguson (1977) unternahm den Versuch, 5 OLP-Patienten mit langwierigen Ulzerationen der oralen Mukosa, zudem resistent gegenüber topischen Steroiden, mit Depotsteroiden zu behandeln.
Der Patient wurde mit einer wässrigen Suspension mit 40 mg pro Milliliter Methylprednisolon-Azetat behandelt. Diese Suspension diente als Mundspülung. Zusätzlich wurde 0,5-1 ml submukös injiziert.
Bereits nach 48 Stunden konnten erste Verbesserungen erkannt werden.
Innerhalb der ersten Woche heilten die Läsionen von 4 der 5 teilnehmenden Patienten aus.
Der letzte Patient erhielt eine zweite Injektion von 0,5 ml nach einer Woche.
Auch hier heilten die Ulzerationen innerhalb einer Woche aus.

b.18.) Mometason-Furoat

Aguirre et al. (2004) zielten in ihrer Pilotstudie auf die Darlegung der Effektivität von Mometason-Furoat-Mikroemulsion auf die Anzeichen und Symptome erosiv-ulzerativen OLPs ab.
Die Autoren verabreichten 0,1% Mometason-Furoat als Mundspülung und wiesen die Patienten an, diese dreimal täglich zu vollziehen.
30 Tage lang unterwarfen die 49 Teilnehmer sich diesem Protokoll, ohne dabei nennenswerte Begleiterscheinungen ausgesetzt gewesen zu sein.
Nach Ablauf der Anwendungen stellte man fest, dass Schmerzhaftigkeit und Ulzerationen zurückgegangen waren und auch die Oberflächen der Erytheme befanden sich in verbesserten Zuständen.
Aguirre et al. halten Mometason-Furoat-Mikroemulsion für ein Medikament, welches eine sichere und effektive Therapievariante, im Behandlungsspektrum des symptomatischen OLP, anbieten kann.

b.19.) Pimecrolimus

Dissemond et al. (2004) stellten eine Arbeit vor, deren Inhalt sich mit Pimecrolimus in adhäsiver Salbe beschäftigte.
Sie verabreichten einem Patienten 1% Pimecrolimus-Salbe zweimal täglich.
Nach 4 Monaten Therapiedauer erzielten sie eine fast vollständige Resolution der Beschwerden.
In keiner Phase der Verabreichungen erlitt der Patient widrige Nebenwirkungen (Dissemond et al. 2004).

Swift et al. (2005) untersuchten die Effektivität, die relative Sicherheit und die Tolerabilität einer 1% Pimecrolimus-Creme, als Therapieansatz für die Behandlung des erosiven OLP.
20 Patienten wurden wahllos in zwei Gruppen aufgeteilt. Den Patienten der ersten Gruppe wurde zweimal täglich 1% Pimecrolimus-Creme appliziert. Die Patienten der zweiten Gruppe erhielten ein Placebopräparat. Beide Anwendungen wurden für 4 Wochen durchgeführt.
In Gruppe der Pimecrolimus-Patienten zeigte sich ein Absinken der Ulzerationen und Erytheme nach 2 Wochen, mit weitergehender Reduktion der Erytheme bis zum Medikamentenstop. Ebenfalls rückläufig waren die Beschwerden der Patienten und ihr Unbehagen.
In der Placebo-Gruppe wurde zur Halbzeit ein Anstieg der Retikulationen, bis hin zum Ende

der Gaben, festgestellt.
Die Autoren kamen zu der Meinung, dass OLP-Läsionen nach 1% Pimecrolimus-Créme-Gaben zurück gingen und dass Pimecrolimus weiterhin schmerzlindernd wirkt.
Allerdings fordern sie weitere Studien über 1% Pimecrolimus als Therapieansatz, da es sich als sicher, effektiv und wohl tolerabel erwiesen hat.

Cedro et al. (2006) verabreichtem einem Patienten, mit hartnäckigem und Therapie resistenten OLP, zweimal täglich topische Applikationen mit 1% Pimecrolimus-Salbe.
Diese Maßnahme endete in der Resolution der Symptome und einer bedeutsamen Verbesserung der oralen Läsionen, innerhalb zweier Monate.
Cedro anerkennt die Effektivität einer 1% Pimecrolimus-Salbe als geeignetes Therapeutikum des symptomatischen OLP. Er fordert aber gleichfalls weitere Untersuchungen, um die Wirksamkeit zu untermauern.

Scheer et al. (2006) unterstellten ihre Studie dem Ziel, die Effektivität und die Nebenerscheinungen von lokal wirkendem Pimecrolimus, zu bewerten.
Einer Gruppe von 5 OLP-Patienten wurde 1% Pimecrolimus-Salbe zweimal täglich zugänglich gemacht. Vor Therapiebeginn und nach 7,14, 21, 28 und 42 Tagen wurden die Läsionen klinisch begutachtet.
Während der Verabreichungen wiesen alle Läsionen eine Reduktion der inflammatorischen Aktivität auf, wie auch die Schmerzhaftigkeit merklich nachließ.
Pimecrolimus-Salbe wurde als gut verträglich eingestuft, ohne dass die Patienten Anzeichen von Juckreiz oder Brennen verspürten.
4 der 5 Patienten beklagten fehlende Haltekraft der Salbe an den Läsionen.
Obwohl keine vollständigen Remissionen des OLP beobachtet werden konnten, waren Rötungen und Brennen durch Pimecrolimus weitgehend verdrängt worden.
Scheer et al. wünschen weitere zufallskontrollierte Studien, um topisches Pimecrolimus mit topischen Kortikosteroiden vergleichen zu können und eine standardisierte Therapie zu konzeptionieren.
Die fehlende Adhärenz der Pimecrolimus-Salbe sollte weiter verbessert werden.

Gorouhi et al. (2007) unternahmen auch eine Untersuchung, die sich mit 1% Pimecrolimus-Creme beschäftigte. Sie verabreichten die Creme 20 OLP-Patienten, 4-mal am Tag, für insgesamt 2 Monate Therapiedauer.
Im Anschluß an die Anwendungen erfolgte ein 2-monatiges Follow-up.
Während der Gaben litten die Patienten unter mildem Brennen und gastrointestinalen Störungen.
Als Therapieerfolg wurde eine wesentliche Linderung der Beschwerden offenkundig. Insgesamt beendeten 18 Patienten die Therapie.

Passeron et al. (2007) bewerteten ebenfalls die Wirksamkeit von 1% Pimecrolimus-Creme, im Rahmen einer doppelblinden, zufallskontrollierten und prospektiven Untersuchung.
12 Patienten mit bestätigtem OLP-Befund wurden zu der Studie zugelassen.
Man verordnete den Patienten, entweder die Pimecrolimus-Creme, oder das Placebopräparat, direkt auf die Läsionen, zweimal täglich aufzutragen. Die Therapie umfasste 4 Wochen.
1 Monat wurde als Nachfolgeuntersuchungszeitraum angesetzt.
Während der Anwendungen machte sich ein leichtes Brennen bemerkbar.
Die teilnehmenden Patienten erfreuten sich nach den 4 Wochen der Verabreichungen, deutlicher Verbesserungen der Beschwerden.
Nur 1 Monat nach Medikationsende beklagten alle Patienten einsetzende Rückfälle. Das Fazit

der Autoren gesteht 1% Pimecrolimus-Creme einen effektiven und tolerablen Wirkungsgrad zu.

b.20.) Retinaldehyd

Boisnic et al. (2002) sondierten die Wirkung von 0,1 % Retinaldehyd-Gel bei 17 Patienten mit OLP und 13 Patienten mit oraler Leukoplakie.
Die Verabreichungen geschahen 2-mal täglich und gingen 2 Monate vonstatten.
Solange die Anwendungen erfolgten, beklagten die Patienten ein leichtes Brennen und auftretende Erytheme.
Er Lohn der Studie zahlte sich in 6% Auflösung und 88% Verbesserungen der Läsionen aus, sowie in 80% Rückgang der Keratinisierung.

b.21.) Retinsäure

Buajeeb et al. (1996) verglichen 0,05 % Retinsäure in Orabase mit 0,1% Fluocinolon-Azetonid in Orabase, um die Effektivität für die Behandlung des symptomatischen OLP zu ergründen.
30 Patienten mit histologisch gesichertem OLP wurden eingeladen, an der Studie zu partizipieren und in wahllos in zwei Gruppen eingeteilt.
Die erste Gruppe erhielt Fluocinolon, die zweite Retinsäure, mit der Bitte, die Medikamente auf die abgetrockneten Läsionen, 4-mal täglich, aufzutragen.
Nach 2 und 4 Wochen wurden die Läsionen begutachtet.
Die 18 Fluocinolon-Patienten erfuhren eine erhebliche Verbesserung nach 4 Wochen Therapie, die 15 Retinsäure-Patienten konnten dieses Erlebnis nur in geringem Maße bestätigen.
Diese Bewertungen unterstreichen, dass 0,1% Fluocinolon-Azetonid den Schweregrad symptomatischen OLPs positiver beeinflusst, als 0,05% Retinsäure dazu in der Lage wäre.

Sahebjamee et al. (2004) analysierten die Auswirkungen topischer 0,05% Retinsäure in Orabase und topischen 0,1% Triamcinolon-Azetonid in Orabase.
30 OLP-Patienten wurden zu dieser Untersuchung hinzugezogen und zufällig in zwei Gruppen eingeteilt. Sie wurden instruiert, die Medikamente viermalig pro Tag auf die abgetrockneten Läsionen aufzubringen. Nach 1,2,3 und 4 Wochen kontrollierten die Therapeuten den Zustand der Läsionen.
In der Triamcinolon-Gruppe verbesserten sich die Läsionen innerhalb der 4 Wochen von 3,22 auf 1,05 (Wilcoxon`Test), während die Retinsäure-Patienten einen Wandel von 3,41 zu 3,25, also ohne wirklich spürbare Wirkung, erfuhren.
Die keratotischen Areale von 4 Triamcinolon-Patienten und einem Retinsäure-Patienten lösten sich vollständig auf. Nach den 4 Wochen der Applikationen waren alle Patienten, welche Triamcinolon-Azetonid, und die Hälfte derer, die Retinsäure erhielten, symptomfrei.
Diese Resultate suggerieren, dass bei nicht oder wenig keratotischen OLP-Fällen, topisches 0,1% Triamcinolon-Azetonid in Orabase effektiver als 0,05% Retinsäure in Orabase, wirksam ist, um den Schweregrad symptomatischen OLPs zu senken.

b.22.) Tacrolimus

Vente et al. (1999) berichten über die Reaktionen von 6 Patienten, die unter erosivem OLP litten, auf die Behandlung mit topischer Tacrolimussalbe.
Die Gesamtdauer der Anwendungen betrug 4 Wochen und erbrachte 3 Patienten die komplette Resolution der Symptome und Anzeichen des OLP.
Die verbleibenden 3 Patienten konnten zumindest substantielle Verbesserungen zur Kenntnis nehmen. In diesen Fällen führte eine Fortsetzung der Tacrolimusgaben zu weiteren

Verbesserungen oder auch zur Ausheilung.
Alle Patienten beobachteten einen schnellen Rückgang der Schmerzen und des Brennens.
Nebenwirkungen waren nicht bezeugt wurden.

Lener et al. (2001) präsentieren den Fall einer Patienten mit erosivem Lichen planus auf der Unterlippe, am Gaumen, der Mundschleimhaut, der Gingiva und der Zunge. Zusätzlich litt sie an kutanem Lichen planus. Als weitere Erkrankungen wurden Kolonkarzinom und Leberzirrhose aufgeführt. Die Therapie wurde mit einer 0,1% Tacrolimus-Salbe, die zweimal täglich appliziert werden musste, begonnen. Nach einem Monat war die Ulzeration der Unterlippe komplett verschwunden. Danach wurden die Patienten instruiert, die Tacrolimus-Salbe auf die persistierenden oralen Schleimhautulzerationen zu streichen. Die intraoralen Läsionen lösten sich nach 3-monatiger Anwendung, täglicher Applikationen auf.
Die intraoralen und Lippenläsionen kehrten nicht wieder zurück, ohne dass erneute Gaben notwendig geworden waren. Allerdings kehrten Rezidive der Zungenläsionen 1-2 Mal pro Monat zurück, welche dann jedoch nach einmaliger Tacrolimusanwendung wieder verschwanden.

Kaliakatsou et al. (2002) ermittelten die Effektivität und Sicherheit von 0,1% Tacrolimussalbe, in einem Therapieansatz für den symptomatischen OLP.
Die Studie umfasste 8 Wochen der Applikationen mit einem 22-wöchigen Follow-up im Anschluß. 19 Patienten waren aufgerufen an den Untersuchungen teilzunehmen, mit dem Erfolg, dass 17 Patienten die Versuchsreihe auch beendeten.
0,1% Tacrolimussalbe wurde zweimal täglich auf alle Läsionen aufgetragen und in regelmäßigen Abständen begutachtet.
Während der Anwendungen machten sich lokale Irritationen bemerkbar.
Schlussendlich erzielten die Therapeuten bei 73,3% Reduktionen der Läsionen. Festzuhalten bleibt aber auch, dass 13 Patienten innerhalb von 2-15 Wochen nach Therapieende einen Rückfall hinnehmen mussten.
Das gezogene Fazit ergab, dass topisches Tacrolimus eine Therapiealternative für OLP sein kann.

Morrison et al. (2002) beschrieben die Folgen topischer Tacrolimusgaben bei 6 erosiven OLP-Fällen. Die 6 teilnehmenden Patienten fanden in vorhergehenden Therapien mit topischen Steroiden keine Linderung ihrer Beschwerden.
Die Anwendungen wurden 2-3-mal täglich durchgeführt.
Unter dem Einfluss von 0,1% Tacrolimussalbe zeigten sich substanzielle Verbesserungen.
Auch gaben die Konsumenten zu Protokoll, dass Tacrolimussalbe gut zu tolerieren wäre und zudem einen förderlichen Einfluss auf die Symptomatik erosiven OLPs nehmen würde.
Alle 6 Patienten zeigten merkliche Linderungen, signifikante Resolution der Schmerzhaftigkeit. Darüber hinaus kam es zu einem Wechsel der Allgemeinbeschwerden von gravierend zu mild.

Olivier et al. (2002) ließen die Patienten Tacrolimus-Mundspülungen ausführen, mit 0,1 mg/100 ml auf aqua dest. Diese Spülungen erfolgten viermal täglich und erstreckten sich über 6 Monate mit nachfolgenden 12 Monaten der Verlaufskontrollen.
Die 8 Probanden stellten keine Nebeneffekte fest.
7 Patienten waren nach Beendigung der Anwendungen in einem verbesserten Zustand, nur bei einem Patienten blieben Veränderungen aus.
9 Monate nach Medikationsstop erlitten 6 Patienten einen Rückfall, der auch nach 12 Monaten alle Patienten einschloss. Daraufhin unterzogen sich die Betroffenen weiteren

Therapieansätzen mit Steroiden oder Chloroquin.

Hodgson et al. (2003) verabreichte 50 Patienten 0,1% Tacrolimussalbe, zweimal täglich. Die Gaben erfolgten für 2 Monate Dauer. Es schlossen sich bis zu 20 Monaten Follow-ups an.
14% der Patienten beobachteten die komplette Resolution der Ulzerationen und Erosionen, 80% teilweise Resolutionen und 6% keine Veränderungen.
Der häufigste genannte Begleiteffekt war das Brennen an der Stelle der Verabreichungen und milde Geschmacksirritationen.
Die Autoren sehen in 0,1% Tacrolimussalbe eine effektive Maßnahme, um der Symptome erosiven und ulzerativen OLPs Herr zu werden.

Stoolper et al. (2003) berichten über einen Patienten, welchem sie 0,1% Tacrolimus angedeihen ließen. Die Versorgung mit der topischen Rezeptur fand dreimal täglich statt, über einen Zeitraum von 8 Wochen.
Danach wurde der Patient weitere 4 Monate beobachtet, um Veränderungen auszumachen.
Stoolper et al. stellten eine 90% Verbesserung der Erytheme und totale Reduktion der Ulzerationen fest.
Die Schlussfolgerung der Untersuchung ergab, dass der topische Gebrauch von Tacrolimus eine sichere, wohl tolerable und effektive Therapievariante für widerspenstigen und Therapie resistenten OLP, offenbart.

Byrd et al. (2004) starteten eine Umfrage an 40 Patienten, die unter symptomatischem OLP litten und mit topischem Tacrolimus behandelt wurden. 37 Patienten beantworteten die Umfrage. Im Mittel waren 1,3 Jahren nach Therapiebeginn vergangen.
89% der Patienten berichteten über eine symptomatische Verbesserung und 84% über eine komplette Ausheilung der Läsionen, unter der Gabe von Tacrolimus.
Im Durchschnitt traten die Verbesserungen innerhalb eines Monats ein. 12 Patienten beschreiben das Auftreten von Nebenwirkungen: Brennen, Irritationen und Prickeln.
Zwischen den 28 Patienten, die weiterhin Tacrolimus konsumieren, traten 15 Patienten in Erscheinung, die das Medikament einmal täglich verwenden.
5 von 9 Patienten, welche Tacrolimus abgesetzt hatten, durchlebten Rückfälle.
Das Ergebnis dieser Umfrage beglaubigt topischen Tacrolismus-Applikationen eine Effektivität für die Therapie des OLP. Grundsätzlich aber ist die Linderung zeitlich begrenzt, OLP kann nach Beendigung der Darreichungen wieder ausbrechen.

Shen und Pedvis-Leftick (2004) präsentierten den Fall einer Patientin, welche mit einer mehr als 1-jährigen Geschichte eines erosiven OLPs zu ihnen kam.
Trotz vorheriger Thalidomid- und Cyclosporintherapie änderten sich die Beschwerden nicht.
Die Autoren begannen eine Tacrolimus-Verabreichung mit 0,1% Tacrolimussalbe, die zweimal täglich, für insgesamt 9 Monate appliziert wurde.
Die Patientin bemerkte deutliche Linderungen und letzten Endes die Resolution ihrer Beschwerden. Allerdings wurde diese Verbesserung von einer sukzessiven Verdunkelung der unteren Gingiva, labialen Schleimhaut und dem Vestibulum begleitet.
Nach Beendigung der Tacrolimus-Versorgung lösten sich diese Hyperpigmentationen rasch auf.

Thomson et al. (2004) betrieben einen retrospektiven Rückblick über OLP-Patienten, welche mit topischem Tacrolimus zwischen 1999 und 2003 behandelt wurden.
Klinische Verbesserungen, Nebenwirkungen und der Grad der Veränderungen der Symptome, vor und nach Tacrolimustherapie, wurden abgefragt.

Die klinischen Verbesserungen wurden in 91,3% der Fälle innerhalb von 6 Wochen festgestellt. 26,1% der Patienten hielten ihren asymptomatischen Status nach Therapieende aufrecht und 65,2% der Patienten behielten prophylaktisch die Fortsetzung der Anwendungen bei.
Es traten keine Beweise einer systemischen Absorption auf und auch nur geringe Nebenwirkungen wurden erwähnt.
Auch diese Untersuchung unterstreicht die Eignung topischen Tacrolimus für die Behandlung des erosiven OLP.

Fricain et al. (2005) beschreiben einen histopathologischen Fall einer Mundschleimhautpigmentation nach Therapie mit topischem Tacrolimus.
Eine Patientin mit symptomatischem OLP erhielt als erste Therapiemaßnahme Clobetasol verabreicht. Diese Darreichungen blieben ohne Erfolg, worauf 0,1% Tacrolimussalbe zweimal täglich, insgesamt 2 Monate, in Anwendung kam. Bereits nach 2 Wochen verbesserten sich die Symptome und die Erosionen begannen sich aufzulösen. Nach einem Monat setzten sich die Verbesserungen fort, aber eine Bräunung der Schleimhaut setzte ein und verdichtete sich während der 2-monatigen Therapie. Die Biopsie ergab das Bild des Sinkens der lymphozytären Zellinfiltrate, epithelialer Atrophie und einer keratotischen Auflage. Nach Absetzten der Tacrolimusbehandlung verschwand diese Färbung binnen eines Monats. OLP erschien bereits nach 2 Monaten erneut, worauf wiederum Tacrolimus eingesetzt wurde und auch dieses Mal verfärbte sich die Schleimhaut an denselben Stellen aufs Neue.

Becker et al. (2006) untersuchen ein eventuell vorliegendes karzinogenes Potenzial von Tacrolimus-Salbe.
Die bisher nachgewiesenen Nebenwirkungen einer Tacrolimusbehandlung (Brennen, Juckreiz, Erythema, etc.) besitzen nur wenig gefährliches Potenzial, jedoch wurde eine Einschränkung vorgenommen, nämlich dass der Gebrauch von Calcineurin-Inhibitoren mit einem Anstieg des Krebsrisikos vergesellschaftet sein kann.
In einem Fall eines Patienten mit OLP, initiierten die Autoren 0,1% Tacrolimus-Salbe-Gaben.
Nach einigen Wochen der Darreichungen zeigten sich die meisten Läsionen auf dem Wege der Besserung, allerdings unter Ausschluss der seitlichen Zungenregionen, wo Plaques verblieben waren. Nichtsdestoweniger wurde der Patient beschwerdefrei, solange Tacrolimus appliziert wurde. Nach 3 Jahren der kontinuierlichen Gaben wurden die Plaques immer kompakter und eine Probebiopsie bestätigte den Verdacht eines oralen squamösen Zellkarzinoms.
Becker et al. suggerierten, dass Tacrolimus einen Einfluss auf Krebs typische Stoffwechselvorgänge nimmt. In dem Vorgelegten Fall konnten sie demonstrieren, dass diese Vorgänge der gewählten Tacrolimustherapie nachfolgten.

Donovan et al. (2006) beleuchten das Ansprechverhalten eines symptomatischen OLPs, in Assoziation zu HCV, auf eine topische Tacrolimustherapie.
Sie stellen einen Patienten vor, der bisherigen Kortikoidtherapieverfahren gegenüber resistent blieb. Im Zuge der Tacrolimus-Salbe-Darbietungen, zweimal täglich, konnte er jedoch eine schnelle Resolution seiner Läsionen, innerhalb von 3 Wochen, erreichen.
Der Zustand des Patienten blieb über 1 Jahr hinaus stabil und beschwerdefrei.
Dieser Fall belegt die Sicherheit und Effektivität von topischem Tacrolimus bei Steroid resistenten OLP-Patienten mit zusätzlicher HCV-Infektion.
Laeijendecker et al. (2006) vergleichen die Wirksamkeit von 0,1% Tacrolimus-Salbe mit 0,1% Triamcinolon-Azetonid-Salbe. Beide Medikationen wurden jeweils 4-malig pro Tag

angewendet und jede Patientengruppe enthielt 20 Patienten. Nach 6 Wochen wurden die Ergebnisse ermittelt.
In der Gruppe der Tacrolimus-Gruppe waren 6 Patienten geheilt, 12 verbessert und 2 unverändert.
In der Triamcinolon-Gruppe zeigten sich 2 Patienten als geheilt, 7 als verbessert und 11 als unverändert.
Als die häufigsten Begleiterscheinungen in beiden Gruppen wurde temporäres Brennen oder Stechen angegeben. Unerfreulicherweise kehrten in der Tacrolimus-Gruppe innerhalb von 3-9 Wochen nach Therapieende bei 13 von 18 Patienten, welche eigentlich als geheilt oder verbessert galten, die oralen Läsionen zurück. Gleiches widerfuhr 7 der 9 Patienten in der Triamcinolon-Gruppe.
Grundsätzlich bewirkt 0,1% Tacrolimus-Salbe eine initial besseres Ansprechverhalten als 0,1% Triamcinolon-Azetonid-Salbe. Allerdings muss mit Rezidiven nach Medikationsstop gerechnet werden.

Lozada-Nur et al. (2006) untersuchten bei 10 Patienten mit OLP (7) oder oralen lichenoiden Läsionen (3) den Einfluss von 0,1% Tacrolimus-Puder in Orabase.
Alle Patienten erhielten 1 Woche Fluconazol, bevor sie die Studie antraten. Die Patienten wurden aufgefordert, die Bereiche mit den ärgsten Beschwerden dreimal täglich für 2 Wochen mit Tacrolimus-Puder zu behandeln.

Während der gesamten Zeitdauer konnten keine bemerkenswerten Nebenwirkungen festgestellt werden.
Insgesamt erreichten die Therapeuten eine schnelle Verbesserung der Symptome und Anzeichen in der Therapie des OLP oder oraler lichenoider Läsionen.
Lozada-Nur et al. kommen zu der Einschätzung, dass Tacrolimus-Puder in Orabase 0,1% eine gute Alternative zu topischen Steroiden offenbart, wenn OLP oder orale lichenoide Läsionen zu therapieren sind. Dies gelte in besonderem Maße für Fälle mit erhöhtem Candidiasis-Risiko.

Shichinohe et al. (2006) schildern 2 Fälle gravierender und widerspenstiger OLP-Befunde, die auf beeindruckende Weise von einer Tacrolimustherapie profitierten.
Der erste Patient erfuhr eine rasche Schmerzreduzierung und Linderung innerhalb von 5 Wochen Tacrolimusgaben. Der andere Patient wurde einer schnellen und mitreißenden Verbesserung seiner Läsionen innerhalb 4 Wochen gewahr.
In beiden Fällen wurden keine bedeutsamen Irritationen oder Rückfälle beobachtet. Folglich sei eine topische Tacrolimustherapie als wohl tolerable und effektive Behandlungsmöglichkeit des OLP anzusehen.

b.23.) Tazaroten

Petruzzi et al. (2002) schufen eine zufalls- und Placebo-kontrollierte Studie, mit der Zielsetzung der Bewertung der Auswirkungen von topisch verabreichten Tazaroten, in der Therapie des OLP.
12 Patienten mit OLP wurden wahllos entweder mit 0,1% Tazaroten-Gel oder einem Placebo für 8 konsekutive Wochen behandelt.
Die Patienten, welche Tazaroten verabreicht bekommen hatten, bemerkten eine deutliche Reduktion ihrer Läsionen im Vergleich zu der Kontrollgruppe.
Als vorübergehende Nebenwirkungen beobachtete man: Brennen und Geschmacksirritationen
Die Autoren kommen zu der Erkenntnis, dass topisches Tazaroten ein wertvolles Therapeutikum in der Behandlung des OLP sein kann.

b.24.) Temaroten
Bollag und Ott (1989) verabreichten Temaroten als Suspension. Die tägliche Dosierung schwankte zwischen 800-4800 Milligramm. Therapiedauer betrug 31-441 Tage.
13 Patienten nahmen an der Studie teil und benannten als Nebenwirkungen Nausea und Erbrechen. Zusätzlich stellte man einen Anstieg der Leberenzyme fest.
Als Therapieerfolg erfuhren 8 Patienten komplette Remissionen, 2 Patienten partielle und 3 Patienten kaum oder keine Remissionen. Rückfälle wurden nicht genannt.

b.25.) Tetrazyklin
Walchner et al. (1999) trugen den Fall eines OLP-Patienten vor, dessen Ansprechverhalten auf Clobetasol und auch auf Interferon-α inaktiv blieb.
Die Therapeuten verordneten 250 mg Tetrazyklin Hydrochlorid, in 100 ml Wasser aufgelöst, zu gurgeln. Diese Verabreichung erfolgte 2- bis 3-mal täglich, für 6 Wochen Dauer.
Innerhalb der ersten Woche konnten erhebliche Verbesserungen der Schmerzempfindungen festgestellt werden.
Nach 6 Wochen der Therapie waren sämtliche Läsionen verschwunden und die Reepithelialisierung setzte ein.
Es kamen keine Nebenwirkungen zum Vorschein.
Nach einem weiteren Jahr unter konsequenter Einhaltung des Therapieplanes, blieb der Patient von erneuten Erosionen verschont.

b.26.) Tretinoin
Baudet-Pommel et al. (1991) beschrieben in einer vergleichenden Untersuchung eine Gruppe von 10 Patienten, denen topisches Tretinoin (0,1%, 0,2% und 0,3%, jeweils dreimal täglich) dargeboten wurde.
Nach Beendigung der Therapie wurde deutlich, dass der Schweregrad der Läsionen und klinische Typus des OLP unwesentlich sind für das Ergebnis. Die histopathologische Untersuchung ergab ein Absinken des hyperkeratotischen und granuläre Belags, sowie eine rückläufige Verdichtung des Infiltrats.

Ott et al. (1996) versuchten den lindernden Effekt von niedrig dosiertem, systemisch verabreichtem Tretinoin zu ergründen.
Dazu verabreichten sie 18 Patienten in ihrer offenen Studie bis zu 19 Monaten Tretinoin. Die täglich peroral dargebotene Dosis belief sich auf 10-40 mg.
Bei 72% der Patienten beobachteten sie die komplette Remission und bei 22% erhebliche Verbesserungen der Symptome. Nur 1 Patient blieb ausgenommen von Veränderungen.
6 Patienten erlitten milde (Cheilitis, Kopfschmerzen, Konjunktivitis) und 12 Patienten keine Begleiterscheinungen.
Ott et al. unterstreichen die Wertstellung von Tretinoin, in niedrig dosierten Gaben, bei OLP-Patienten, die keine Reaktionen auf alternative Therapieansätze zeigten.

Sloberg et al. (1983) behandelten 25 Patienten für 2 Monate mit 0,6 mg/kg Körpergewicht Etretinat, gefolgt von 4 Monaten 0,3 mg/kg oder 0,1% Tretinoin in adhäsiver Basispaste.
Nach Beendigung der ersten 2 Monate erwiesen sich 85% der Läsionen abgeheilt oder gemildert. Auch die Anzahl der Patienten mit oralem Wundsein und Schmerzen stellte sich in gemilderter Weise dar.
Während der zweiten Phase der Behandlung setzte sich die Verbesserung fort, oder stieg auf über 70% der Patienten, unabhängig davon, welches Medikament gewählt wurde.
Die Anzahl der Medikamenten bedingten Ausfälle war deutlich geringer, als bei einer vorherigen Untersuchung, die eine Etretinatdosierung von etwa 1 mg/kg Körpergewicht

einsetzte. Es traten keine bemerkenswerten Nebenwirkungen auf.
Sloberg et al. erkennen in Retinoiden eine wirkungsvolle Maßnahme, um schwerwiegende Grade des OLP zu bekämpfen.

b.27.) Triamcinolon

Thongprasom et al. (1992) verabreichten 20 Patienten in einer vergleichenden Studie 0,1 % Triamcinolon-Azetonid in Orabase. Während der 4-wöchigen Behandlungsphase konnten nur 8 der 19, die Studie beendenden, Patienten eine effektive Kurierung ihrer Läsionen bemerken.
Das Erscheinen akuter pseudomembranöser Candidiasis während der Gaben war eine übliche Begleiterscheinung, konnte aber durch Hinzugabe von Antifungiden in allen Fällen kontrolliert werden.

Lopez-Lopez et al. (1995) präsentierten eine doppelblinde Untersuchung mit Cyclosporin A-Mundspülungen und 0,1% Triamcinolon-Azetonid in wässriger Lösung.
Die Verabreichungen erstreckten sich über 8 Wochen.
Die Patienten in der Triamcinolon-Azetonid-Gruppe erfuhren Verbesserungen ihrer Symptome in 60% der Fälle und nach 2 Wochen auch das Verschwinden der Beschwerden in 30% der Fälle.

Sahebjamee et al. (2004) stellten einen Vergleich an, bezüglich der Effektivität von Retinsäure und 0,1% Triamcinolon-Azetonid in Orabase.
Die 30 Patienten wurden zufällig auf die beiden Gruppen unterteilt und angewiesen, die jeweilige Medikation viermal täglich auf die abgetrockneten Läsionen aufzutragen. Nach 1, 2, 3 und 4 Wochen wurden die Anzeichen und Symptome bewertet.
Der Status der Läsionen, die mit Triamcinolon-Azetonid behandelt wurden verbesserte sich in starkem Maße nach 4 Wochen der Darreichungen.
Bei 4 Patienten der Triamcinolon-Gruppe konnten die keratotischen Bereiche als komplett geheilt angesehen werden. Nach 4 Wochen der Behandlung waren alle Patienten dank des Triamcinolon symptomfrei.
Die Ergebnisse dieser Studie offenbaren, dass bei OLP topisch verabreichtes 0,1% Triamcinolon-Azetonid in Orabase den Schweregrad der Läsionen wirksamer reduziert, als Retinsäure es kann.

Ungphaiboon et al. (2005) beabsichtigten die Stabilität von Triamcinolon-Azetonid-Mundspülung und seine Effektivität für die OLP-Therapie zu beschreiben.
Die selbst hergestellte Mundspülung wurde von den Patienten als tolerabel beschrieben. 10 der 11, die 4 Wochen lang behandelt wurden, berichteten von positiven lindernden Eigenschaften. Komplette Remissionen der Anzeichen und Symptome wurde in 9 Fällen festgestellt.
Das Fazit der Autoren bestätigt Triamcinolon-Azetonid-Mundspülungen eine gewisse Haltbarkeit zu besitzen und als tolerierbar wahrgenommen zu werden.
Im Vergleich zwischen kommerziell erwerbbaren und der selbst kreierten Mundspülung wurde kein therapeutischer abweichender Effekt bewiesen.

Gonzalez-Garcia et al. (2006) erarbeiteten in ihrer Studie die Effektivität und das Risiko einer fungalen Superinfektion, nach verabreichten Triamcinolon-Azetonid-Mundspülungen.
Die Autoren beriefen sich auf einen Datenpool von symptomatischen OLP-Fällen aus 4 Jahren.
35 Patienten erhielten Mundspülungen mit 0,3% Triamcinolon-Azetonid (Gruppe 1), oder mit 0,5% Triamcinolon-Azetonid (Gruppe 2).

Die klinischen Veränderungen wurden nach 1, 3 und 6 Monaten der Therapie gesichtet und eingeteilt. Ebenso wurden Pilz-Superinfektionen niedergeschrieben.
Nach 6 Monaten der Anwendungen stellten sich bei 80% der Patienten vollständige Remissionen, bei 17% teilweise Remissionen und bei 3% keine Veränderungen ein.
Insgesamt 4 Patienten erlitten eine fungale Superinfektion.
Die Autoren schlussfolgerten, dass Triamcinolon-Azetonid-Mundspülung, im Hinblick auf die hohe Effektivität und das niedrige Risiko der Pilz-Superinfektion, eine geeignete Therapieform für symptomatischen OLP anbietet.

Laeijendecker et al. (2006) untersuchten die Wirksamkeit von topischem Tacrolimus und von Triamcinolon-Azetonid- Mundspülung bei OLP-Patienten.
20 Patienten verabreichte man 4-mal täglich 0,1% Triamcinolon-Azetonid-Salbe. Der klinische Effekt wurde nach 6 Wochen der konsekutiven Gaben bestimmt.
2 Patienten waren geheilt, 7 verbessert und 11 blieben unverändert.
Die häufigsten beanstandeten Nebeneffekte in beiden Gruppen waren temporäres Brennen oder Stechen an der Applikationsstelle.
Unglücklicherweise ereilten 7 der 9 verbesserten oder geheilten Patienten, innerhalb von 3-9 Wochen nach Therapieende, Rückfälle.
Die Autoren gestanden topisch verabreichtem Tacrolimus eine effektiver therapeutische Wirksamkeit als Triamcinolon-Azetonid.

Xia et al. (2006) erprobten die kurzfristige Effektivität und die Sicherheit von intraläsional injiziertem Triamcinolon-Azetonid.
45 OLP-Patienten mit jeweils einer zu behandelnden OLP-Läsion und einer Referenzstelle partizipierten an dieser Studie. Allen Teilnehmern wurde 0,5 ml Triamcinolon-Azetonid (40 mg/ml) in die zu behandelnde Läsion injiziert.
Nach 2 Wochen, falls die Ulzeration weniger als 81% zurückgegangen war, erfolgte eine weitere Injektion.
Die behandelten Läsionen erfuhren einen schnellen Rückgang der Anzeichen und Symptome, während die Kontrollläsionen minimale Veränderungen anzeigten.
38 Patienten demonstrierten ein vollständiges Ansprechverhalten der Ulzerationsgröße.
Es traten keine Komplikationen auf, die in einem Zusammenhang mit den Injektionen standen.
Xia et al. unterstreichen die Wirksamkeit und Sicherheit von intraläsionalen Triamcinolon-Azetonid-Injektionen, bei Erlangung von Läsions- und Schmerzrückgang.

Yoke et al. (2006) versuchten die Effektivität von einer Cyclosporin-Lösung in Relation zu Triamcinolon-Azetonid in Orabase zu stellen.
139 Patienten wurden wahllos jeweils einer Medikamentengruppe zugeordnet und angewiesen die jeweilige Mixtur auf die Defekte aufzubringen.
71 Patienten wurde 0,1% Triamcinolon-Azetonid in Orabase, dreimal täglich, über 8 Wochen Dauer angetragen. Die Nachfolgeuntersuchungen wurden 1 Jahr lang durchgeführt.
Zu Beginn der Behandlung, nach 2, 4 und 8 Wochen wurden klinische Beurteilungen und Rastermessungen durchgeführt.
Die Patienten sollten den Schmerzschweregrad und das Brennen bewerten.
Während der Anwendungen imponierten mitunter ein mildes Brennen oder gastrointestinale Störungen.
Trotz des klinischen Ansprechverhaltens verschlechterten sich Schmerzhaftigkeit, Brennen, Größe der Retikulationen, Erytheme und Ulzerationen nach bereits 4 Wochen. Dies geschah bei den Cyclosporin-Patienten noch in größerem Maße als bei den Steroidempfängern. Die

Unterschiede allerdings besaßen keine statistische Aussagekraft.
Die Ergebnisse der Triamcinolon-Azetonid-Gaben präsentierten marginale Verbesserungen der Anzeichen und Symptome.

Gorouhi et al. (2007) nutzten die Wirkung von 0,1% Triamcinolon-Azetonid-Paste, die den 20 Patienten viermal täglich, über eine Dauer von 2 Monaten, verordnet wurde.
Im Anschluss an die aktive Therapie folgten weiter 2 Monate Kontrolluntersuchungen.
Signifikante Nebeneffekte blieben aus.
Nur 17 Patienten beendeten die Studie, und konnten über eine wesentliche Linderung der Beschwerden berichten.

Malhotra et al. (2007) unternahmen ebenfalls eine Untersuchung mit 0,1% Triamcinolon-Azetonid-Paste vor. Sie verabreichten diese Medikation dreimal täglich für die ersten 3 Monate, um sie dann schrittweise zu senken in den Monaten 4-6.
Es folgten 3 Monate Verlaufsuntersuchungen, denen sich die 24 Patienten beugen mussten.
Ein Viertel der Behandelten monierte ein mildes Brennen im Zuge der Therapie.
Schlussendlich beendeten 23 Patienten die Studie. Davon erzielten die Therapeuten bei 66% sehr gute bis gute Reaktionen. 50% der Patienten blieben symptomfrei und nur in 22% der Fälle kam es zu Rückfallerscheinungen.

Thongprasom et al. (2007) startete eine Versuchsanordnung mit 0,1% Triamcinolon-Azetonid in Orabase und einer Cyclosporin-Lösung.
Die 7 teilnehmenden Triamcinolon-Azetonid-Patienten applizierten die Medikation 3x/Tag, während der Gesamttherapiedauer von 8 Wochen auf die affektierten Areale.
Nennenswerte Begleiterscheinungen wurden nicht augenscheinlich.
50% der Triamcinolon-Patienten erfuhren teilweise und 50% totale Remissionen.
Die Studie belegt, dass es keine signifikanten Unterschiede in der Schmerzhaftigkeit, des Brennens und des klinischen Ansprechverhaltens der OLP-Patienten beider Gruppen gibt.
Thongprasom et al. ziehen das Fazit, dass topisches Cyclosporin keinen lindernden Einfluss und auch keine erfolgreichere Wirkung insgesamt besitzt, als 0,1% Triamcinolon-Azetonid, bei der Therapie des symptomatischen OLPs.

c) Topisch und systemisch verabreichte Medikamente

c.1.) Aloe Vera

Hayes (1999) behandelte 1 Patienten mit systemischen und topischen Verabreichungen von Aloe Vera. Nach 2 Wochen der Gaben begannen die Beschwerden sich zurück zu ziehen.
Nach insgesamt 4 Wochen wurden die Fortschritte sehr deutlich und die oralen Läsionen bereits verschwunden. Allerdings verlief die Heilung dem Patienten nicht schnell genug, sodass er die Therapie unterbrach. Wenige Wochen später kehrte er aber zurück und nahm die Behandlung wieder auf, mit dem Erfolg, dass nach erneuten 3 Wochen Juckreiz, Brennen und die Hautläsionen verschwunden waren.
Nach 7 Monaten war der Zustand kompletter Remission erreicht. Als Fazit lässt sich festhalten, dass orale Läsionen innerhalb weniger Wochen ausheilen, systemische Läsionen aber etwas länger benötigen, dann aber auch vollständig kurierbar sind (Hayes 1999).

c.2.) Azitretin plus Steroid

Itin et al. (1995) berichten über einen Patienten mit einer 3-jährigen Historie einer isolierten Schwellung der Unterlippe, mit Erosionen und Krustenbildung.
Histologisch ergab sich das Bild eines Lichen planus.
Die orale Verabreichung von Azitretin plus eines niedrig dosierten Steroids führte zu der kompletten Resolution der Läsion innerhalb 10 Wochen.

c.3.) Betamethason plus Triamcinolon

Al-Mutairi et al. (2005) behandelten einen Patienten mit systemischen Gaben 10 Tabletten Betamethason á 0,5 mg als Einzeldosis, an zwei konsekutiven Tagen pro Woche. Dies wurde unterstützt durch dreimaliges Auftragen täglich einer Triamcinolon-Azetonid-Salbe in Orabase. Die gesamte Anwendungsdauer belief sich auf 10 Wochen.
Weitere 6 Monate wurden die Entwicklungen der Behandlung beobachtet.
Anstelle der verheilten Läsionen traten braune Hyperpigmentationen, der Juckreiz verschwand quasi sogleich und sämtliche Läsionen heilten aus. Rezidive erschienen nicht.

Malhotra et al. (2007) teilten 49 Patienten mit OLP in 2 Gruppen ein. Entweder verabreichten sie den Patienten 5 mg Betamethason an 2 aufeinander folgenden Tagen der Woche, oder Triamcinolon-Azetonid-Paste 0,1% dreimal täglich, für 3 Monate mit stufenweiser Reduzierung in den kommenden 3 Monaten.
Die Patienten wurden zusätzliche 3 Monate einbestellt, um den post therapeutischen Verlauf zu beobachten.
23 der 25 Betamethason-Patienten und 23 der 24 Triamcinolon-Patienten beendeten die Studie. Gute bis exzellente Reaktionen wurden in 68% der Betamethason- und in 66% der Triamcinolon-Patientengruppe festgestellt, nach 6 Monaten Therapiedauer.
52% der Betamethason- und 50% der Triamcinolon-Patienten befanden sich in einem symptomfreien Zustand.
56% der Betamethason- und 25% der Triamcinolon-Gruppe litten an Begleiterscheinungen während der Therapie, welche aber mild und reversibel waren.
39% der Betamethason- und 22% der Triamcinolon-Patienten erfuhren Rückfallerscheinungen.
Die Therapeuten ziehen folgenden Schluss aus ihren Erkenntnissen. Eine Betamethason-Minipuls-Therapie kann die klinischen Erscheinungen von mild bis gravierend verbessern.
Wenn man Betamethason mit Triamcinolon-Azetonid vergleicht, erhält man ähnliche Resultate, wenn auch das Ansprechverhalten zügiger erfolgt. Betamethason kann sich als nützlich herausstellen und eine Alternative bieten, sowohl in der Einzeltherapie, als auch als schnelles Eingreifmittel in Fällen akuter Exazerbationen

c.4.) Lidocain plus Paracetamol

Oudshoorn und Ramaker (2000) beschreiben 2 Jungen, die an schmerzhaften bukkalen Läsionen litten. Der eine Knabe besaß zudem Blasen an den Händen und Zehen, der andere, schwerwiegend erkrankt, litt an Konjunktivitis, Urethritis und an Hautläsionen.
Allein die Verabreichung von Lidocain-Gel und Paracetamol erzielte gute Genesung in beiden Fällen.

c.5.) Phenytoin

Bogaert und Sanchez (1990) verabreichten systemisch und topisch Phenytoin. Sie verabreichten 6 Patienten 100-300 mg Phenytoin täglich über 2-24 Wochen.
Nausea, Juckreiz und Kopfschmerzen mussten in Kauf genommen werden.
4 Patienten erfuhren komplette Ausheilungen der oralen Läsionen. 2 weitere wiesen keine

intraoralen Reaktionen auf, wohl aber erhebliche Verbesserungen ihrer kutanen Beschwerden.

c.6.) Prednisolon plus Clobetasol versus Clobetasol

Carbone et al. (2003) teilten 49 OLP-Patienten in 2 Gruppen ein. Die Testgruppe, aus 26 Patienten bestehend, wurde initial mit Prednison (50 mg/Tag) systemisch versorgt und danach mit einer 0,05% Clobetasol-Salbe, zweimal täglich, plus Miconazol und 0,12% Chlorhexidinspülung, jeweils einmal täglich. Diese Medikation musste 6 Monate eingehalten werden.
Die 23 Patienten der anderen Gruppe erhielten sofort die 2-malig pro Tag aufzutragende 0,05% Clobetasol-Salbe plus Antimykotika für die ersten 4 Monate und dann täglich einmal für die folgenden 2 Monate dargeboten.
Nach 6 Monaten ergab sich in der Gruppe mit Prednison-Applikation bei 68,2% eine komplette Remission der Beschwerden. 22,7% erfuhren eine teilweise Erleichterung und bei 9,1% der Patienten war keine Veränderung auszumachen.
In der Vergleichsgruppe waren 69,6% vollständig genesen, 26,0% teilweise, während 4,4% ohne Reaktion blieben.
In beiden Gruppen wurden ähnliche Erkenntnisse hinsichtlich der Symptome festgestellt. Auch in Nachfolgeuntersuchungen von 1-4 Jahren zeigten sich kaum Unterschiede.
Die Nebeneffekte der ersten Gruppe betrafen etwa ein Drittel der Patienten (Hypertension, Wasserretention und epigastrische Beschwerden), indes kein Patient der zweiten Gruppe über solche Erscheinungen klagte.
Als Fazit kommen die Autoren zu der Folgerung, dass eine topische Therapie einfacher und kosteneffektiver erscheint, als eine Mischtherapie mit systemischen und topischen Kortikosteroiden in Reihenfolge.

c.7.) Sulodexid versus Prednison

Femiano et al. (2003) konzipierten eine Untersuchung mit dem Ziel, die therapeutische Wirkung von systemischem Prednison und systemischem Sulodexid miteinander zu vergleichen. An der Studie nahmen 30 Patienten teil, welche an hartnäckiger aphthöser Stomatitis litten und nicht auf topische Kortikoide reagierten. Die Patienten wurden zufällig auf 3 Studiengruppen aufgeteilt: Blindtherapie mit systemisch verabreichtem Sulodexid oder systemischem Prednison und einer Kontrollgruppe (keine Behandlung).
Das Ergebnis der Verabreichungen lässt folgenden Rückschluss zu: die Effektivität von systemischem Sulodexid erwies sich als fast gleichwertig wie die Wirksamkeit von Prednison, ohne dass es zu bemerkenswerten Nebeneffekten kam.

c.8.) Sulodexid versus Cyclosporin

Femiano et al. (2003) unterschieden die vorläufigen Erkenntnisse einer Sulodexid- von einer Cyclosporintherapie in einer offenen Studie. Zu diesem Zweck schufen sie eine Versuchsreihe mit 2 Gruppen á 10 Patienten, welche an Lichen planus erkrankt waren.
In beiden Gruppen traten etwa gleiche Ergebnisse für Schmerzrückgang und Läsionsverbesserungen auf. Der Unterschied lag im schnelleren Heilungsverlauf in der Gruppe der Sulodexid-Patienten.
Die Therapeuten folgerten daraus, dass Sulodexid vielleicht eine etwas effektivere Therapiemaßnahme darstellt als topisches Cyclosporin, in der Therapie des OLP. Zudem ist die Cyclosporintherapie deutlich teurer.
Weitere doppelblinde und Placebo-kontrollierte Untersuchungen sollten in Angriff genommen werden.

c.9.) Thalidomid plus Tacrolimus

Petropoulou et al. (2006) erforschten Thalidomid und topisches Tacrolimus als Therapieansatz für erosiven Lichen planus.

Sie verabreichten einem Patienten systemisch 50 mg Thalidomid pro Tag über 2 Wochen. Im Zuge dieser Dosierungen erwuchsen heftige Begleiterscheinungen (Muskelkrämpfe, Muskelschwäche, Brennen in den Extremitäten und Taubheit und Benommenheit). Daraufhin senkten die Therapeuten die Dosierung auf 25 mg pro Tag. Die Behandlung in dieser Dosis dauerte 18 Monate an.

Unter der Gabe von 25 mg/Tag kam es zu keinen Nebenwirkungen.

Als Therapieergebnis verschwanden die weißen Läsionen im Mund zur Gänze. Allerdings kam es nach Medikationsstop zu erneuten Ausbildung kutaner Läsionen.

2 Wochen nach Therapieende, erwuchsen asymptomatische erythematöse Läsionen auf dem Penis. Tacrolimussalbe 0,1% wurde lokal appliziert, um eine Rückfallgefahr zu senken.

Diese Anwendung führte zur kompletten Ausheilung jener Läsionen. Thalidomide scheinen eine echte Alternative darzustellen.

c.10.) Tretinoin versus Etretinat

Baudet-Pommel et al. (1991) verfassten eine sequentielle immunopathologische Studie über OLP, welcher mit Tretinoin und Etretinat behandelt wurde.

25 Patienten wurden in 3 Gruppen unterteilt: 10 Patienten erhielten topisches Tretinoin, 10 erhielten Etretinat und 5 Patienten dienten ohne Medikationsgabe als Kontrollgruppe.

Die Dauer der Studie betrug 3 Monate und belegte eine Vielfältigkeit an Distributionen und Phänotypen der inflammatorischen Zellen.

Es wurden keine wesentlichen Abweichungen zwischen beiden Therapieverfahren ausgemacht, wohl aber durchlebten die Patienten der Kontrollgruppe längere Phasen der Krankheitsevolution als die Patienten, denen Medikationen zugänglich wurden.

c.11.) Triamcinolon

Zegarelli (1980) beabsichtigte den durchdringenden Erfolg von einer kombinierten topischen und intraläsionalen Steroidtherapie, für symptomatischen OLP, darzulegen.

Hierzu legt er 4 Fallberichte vor, 2 detailliert und 2 abgekürzt.

Fall Nr. 1 begann die Therapie mit Triamcinolon-Azetonid in Orabase, viermal täglich aufzubringen. 1 Woche später hatte sich der Allgemeinzustand um 75% gebessert. Allerdings bestanden weitere Läsionen auf der Zunge und so wurden Triamcinolon-Azetonid-Injektionen, eingeleitet. Eine weitere Woche später lag die Verbesserung bereits bei 85%, wenn auch die Zungenläsionen nur etwas zurückgegangen waren. Es fand eine erneute Injektion statt. Wie bereits nach der ersten Injektion wurde der Patient erneut entlassen, mit der Direktive, die topischen Anwendungen fortzuführen.

Nach2 weiteren lag der Verbesserungszustand nun bei 98%, Gingiva und Zungenläsion waren abgeheilt.

Fall Nr.2 erhielt sofort topische und intraläsionale Verabreichungen. Es wurde angeordnet, 6-malig pro Tag Triamcinolon-Azetonid in Orabase aufzutragen und zusätzlich einmalig zu injizieren. Zur Therapieunterstützung wurden Antibiotika hinzugezogen. In den nächsten 4 Wochen erschien der Patient wöchentlich und erhielt seine Injektionen. Während dieser Reihe verbesserten sich seine Läsionen und die Schmerzhaftigkeit nahm um 80% ab.

Die beiden folgenden Sessionen erfolgten in 2-wöchigem Intervall. Die klinischen Fortschritte machten weitere Injektionen überflüssig und nur noch topische Gaben wurden verlangt. Die klinischen Verbesserungen erreichten 90%. 2 Monate darauf war der Patient schmerzfrei und die Läsionen waren geheilt. Der Patient wurde angewiesen die topischen Darreichungen beizubehalten und nur noch gelegentlich traten kleine Läsionen wieder auf.

Fall Nr. 3 berichtet über einen Patienten, welcher 4x/Tag Triamcinolon-Azetonid in Orabase verordnet bekam, über einen Zeitraum von 3 Wochen. Dieses wurde begleitet von 3 Injektionen, innerhalb dreier Wochen, mit Triamcinolon-Azetonid-Suspension. Am Ende dieser Phase zeigte sich der Patient bei mehr als 90% Verbesserungen und er erhielt weitere Anweisungen für die Zukunft.
Fall Nr. 4 wurde 16 Wochen lang 0,05% Flurandrenolid-Salbe verschrieben, welche 4-mal täglich konsumiert werden sollte. Zusätzlich wurden Injektionen in alle Läsionen, innerhalb 3 Wochen, vorgenommen.
Nach der 16-wöchigen Behandlungsphase waren sämtliche Läsionen verschwunden und der Allgemeinzustand um 90% verbessert.

Die langfristigen Nachfolgeuntersuchungen dieser 4 Patienten eröffneten dem Autor die Einsicht, dass gelegentlich kleine erosive Läsionen zurückkehren. In diesen Fällen erfolgte eine sofortige und wirksame Intervention mit topischen Steroidapplikationen.
Erstrebenswerte Effekte können allein mit topischen und intraläsionalen Steroidapplikationen in Fällen symptomatischen OLPs erreicht werden. Es können dabei durchaus mehrere Visiten notwendig werden, aber die Linderung und Verbesserungen sind enorm.

c.12.) Vitamin-A Säure
Günther (1973) verabreichte systemisch und lokal Vitamin-A Säure, 30-60 mg täglich, über einen Zeitraum von 7 Wochen. 17 Patienten nahmen an der Studie teil, an deren Ende ein 5-monatiges Follow-up nachfolgte.
Die Patienten benannten Kopfschmerzen, Diarrhöe und Lippentrockenheit als Nebeneffekte.
Es kam zu Regression der Papeln und einem Leukoplakie ähnlichen Erscheinungsbild.
2 Patienten mussten Rückfallerscheinungen verzeichnen.

Günther (1975) analysierte die Wirksamkeit von Vitamin-A Säure bei OLP, Leukoplakien und lingua geografica.
52 Patienten nahmen an der Untersuchung teil. Die systemische Gabe resultierte im Rückgang der Papeln und einem Leukoplakie ähnlichen Erscheinungsbild. Linear hypertrophe Muster der Mundschleimhaut zeigten eine deutliche Involution, allein durch topische Vitamin-A Säure.
Alle Patienten konnten nach dieser Therapie eine Verbesserung zur Kenntnis nehmen.
Systemische Nebeneffekte wurden ur dann auffällig, nachdem die Toleranzgrenze von 30 mg/Tag Vitamin-A Säure/3 Wochen überschritten wurde. Bei längerer Gabe als 3 Wochen können Mazeratinen und Inflammationen auftreten.
11 Patienten mussten Rückfallerscheinungen hinnehmen.

c.13.) Verschiedene Medikamente
Tort et al. (2007) studierten einen retrospektiven Rückblick über 50 Patienten mit OLP.
Die Patienten wurden mit verschiedenen Medikamenten in einer bestimmten Reihenfolge behandelt. Es begann mit topischen Kortikoiden und wurde fortgesetzt mit topischen Immunomodulatoren, systemischen Retinoiden, Methotrexat und Thalidomid.
Das beste Ansprechverhalten erzielten bisher unbehandelte Patienten.
Die meisten Patienten erlangten gelegentlich einen substantiellen Erfolg mit begrenzten toxischen Auswüchsen.
Die Autoren kommen zu dem Fazit, dass ihre Ergebnisse Methotrexat als ein Agens identifizieren, welches nachhaltige Aktivität bei OLP besitzt. Weiterhin zeigten sie, dass ein festgelegtes Protokoll zu einer Regression der Läsionen führen kann, auch bei vorbehandelten und resistenten Patienten.

4.4. Studien, die psychologische Faktoren untersuchen

1.) Allen et al. (1986) beschrieben das Verhältnis von Stress und Angst zu OLP.
Stress und Angst werden häufig erwähnt als mögliche Faktoren, die auf die Entwicklung von OLP Einfluss nehmen können. Gleichwohl fungiert diese Verbindung ausschließlich als Ausgangsannahme. In ihrer Studie finden die Auswertungen der Fragebögen von 48 OLP-Patienten Berücksichtigung. Die Fragen zielten auf die stressreichen Lebenssituationen und die Tendenz zur Ängstlichkeit der Patienten ab.
Die Auswertungen ließen keine bedeutenden Unterschiede zwischen den Patienten, die den Fragebogen ausgefüllt hatten, zu. Die Resultate deuten an, dass OLP-Patienten generell von einer erhöhten Tendenz zur Ängstlichkeit befallen sind und zusätzlich unter stressreicheren Lebenslagen leiden, als dies bei anderen Personen der Fall wäre.

2.) McCartan (1995) untersuchten 50 Patienten, im Hinblick auf Angst, Depressionen und zugehöriger Persönlichkeitsfaktoren. Das Niveau der Angst war in bis zu 50% der Fälle erhöht, während die Werte für Depressionen eher niedrig blieben, bis auf wenige Ausnahmen. Der Durchschnitt der Patienten wies eine leichte Tendenz in Richtung Angst auf, allerdings konnte kein Zusammenhang zur Intelligenz oder zum Intellekt belegt werden.
Die Untersuchung lieferte keine statistisch bedeutende Verbindung zwischen symptomatischem OLP und Angst oder Depressionen.

3.) Rojo-Moreno et al. (1998) beurteilten anhand von 100 Fallbeispielen, die Auswirkungen psychologischer Faktoren auf die Entwicklung des OLP.
An der Studie nahmen 100 OLP-Patienten und 50 Kontroll-Personen teil.
Die Ergebnisse belegen, dass OLP-Patienten ein höheres Angstpotenzial und weitreichender Depressionen entwickeln können als die Kontroll-Personen. Ferner reagieren sie anfälliger auf psychische Störungen. 3 Faktoren (Anpassung an die Gruppe, Scharfsinn und Aufsässigkeit) sind typisch für die Persönlichkeit der OLP-Patienten. Zudem demonstrieren Patienten mit der symptomatischen OLP-Form ein höheres Depressionspotenzial als OLP-Patienten mit der asymptomatischen Variante.
Schlussfolgerung: Trotz des höheren Angstpotenzials der OLP-Patienten wurde festgestellt, dass die beobachteten psychologischen Veränderungen einen direkten äthiologischen Faktor auf OLP erzeugen. Weiterhin ist es ungeklärt, dass diese Veränderungen eine Konsequenz für OLP und seine Beschwerden erzwingen.

4.) Jick et al. (2000) verwendeten eine formelle Kohorten-Studie, um zu klären, ob es eine Verbindung zwischen einer Isotretinoin-Therapie und den Risiko von Depressionen, psychotischen Symptomen, Selbstmord und Selbstmordversuch gibt. 7435 OLP-Patienten trugen mit ihrer Historie zur Ergebnisfindung bei. Alle Patienten litten von 6 Monaten bis 5 Jahren unter OLP und ihre letzte Isotretinoin-Verabreichung ist wenigstens 12 Monate her.
Die Autoren verglichen die Prävalenz neurotischer und psychotischer Störungen, Suizid und Selbstmordversuch innerhalb der Gruppe der Isotretinoin-Konsumenten (vor und nach Behandlung).
Die relativen Risikoschätzungen zwischen Isotretinoin-Gebrauch und des Ausbleibens neuerlich auftretender Depressionen oder Psychosen liegt bei annähernd 1,0. Gleichermaßen liegt die relative Risikoschätzung bei 1,0, wenn vor und nach Isotretinoin-Konsum verglichen wird. Die Risikoschätzung für Suizid und Selbstmordversuch liegt sogar bei 0,9, beim Vergleich zwischen Isotretinoin-Einwirkung und -Abstinenz.
Diese Studie enthält keinen Beweis für die Verbindung zwischen steigendem Risiko von

Depressionen, Suizid oder anderen psychiatrischen Störungen und einer Isotretinoin-Therapie.

Stress stellt einen erheblichen Faktor in der Entwicklung von OLP dar (Jadassohn 1895).
Aus Studien geht hervor, dass Stress die Hauptursache für Ausartungen des OLP darstellt (Crijns und van Leeuwen 2002). Chronischen Unbehagen kann selber zur Entstehung von symptomatischem OLP beitragen und wirkt sich dann auf zunehmendes Unbehagen steigernd aus. Darüber hinaus fürchten OLP-Patienten eine bösartige Entartung, was aber bisher nicht beschrieben wurde, halten eine Kontaktinfektion via lesionem für möglich und leiden unter fehlendem Informationsmaterial (Crijns und van Leeuwen 2002, Eisen 2002).
Eine umfassende Aufklärung der Patienten kann Ängste reduzieren. 60% der Betroffenen meinen, dass kontinuierlicher Stress zur Auslösung der OLP-Symptome geführt hat, während nur 10% von einer einzigen induzierenden Situation überzeugt sind. Der überwiegende Teil der Studien bestätigt den Stresseinfluss auf die Entwicklung von OLP (Voute et al. 1994).
Patienten mit bereits bestehendem OLP beklagen in Stressphasen einen Anstieg der Beschwerden mit begleitenden Erschöpfungserscheinungen (Jadassohn 1895).
Löwenthal und Pisanti berichten (1984) von einer Korrelation zwischen emotionalem Stress und der erosiven Form des OLP, nicht aber der retikulären (Potter 2003).
Manche Studien, wie die von Allen et al. (1986) widerspricht diesem Zusammenhang (Walchner et al. 1999), während in einer von Rojo-Moreno et al. (1998) von einem unter Stress erzeugtem Anstieg der Sensibilität der OLP-Patienten psychologischen Erscheinungen, Angstzustand und Depressionen akzentuiert wird, weicht davon eine weit weniger empfindliche Vergleichsgruppe der Nichtbefallenen ab.
Burkhart et al. (1996) reflektierten 146 Patienten mit Biopsie bestätigtem OLP. Ihre Ergebnisse unterstützen die Aussage, dass es eine Verbindung zwischen Stress und dem Krankheitsverlauf von OLP gibt. Mehr als die Hälfte der Patienten gaben ein wesentliches und emotional bedeutsames Ereignis zu dem Zeitpunkt an, an dem OLP bei ihnen offenkundig wurde. Die Therapeuten von OLP-Patienten werden von den Autoren angehalten, ein geeignetes Stressmanagement und gegebenenfalls eine Lebensberatung anzuraten.
Festzustellen bleibt, dass beide beobachteten psychologischen Auswirkungen als direkte äthiologische Parameter von OLP ausfallen, sondern bestenfalls als Konsequenz einer OLP-Symptomatik gelten können (Zakrzewska et al. 2005).
Die Lebensweisen von OLP-Patienten und einer geschlechts- und altersspezifisch angepassten Vergleichsgruppe, differieren merklich, ergab eine Studie skandinavischer Menschen von Ostman et al. 1994.
Demnach streben OLP-Patienten deutlich mehr nach Sport, waren öfter geschieden oder verwitwet. Der Anteil von Kohlenhydraten, Eisen und Fleisch in ihrer Nahrung weicht bei OLP-Patienten nach oben ab (Khadim 1980).

4.5. Studien, die langfristige Kontrolluntersuchungen beinhalten

Der Zeitraum der Nachfolgeuntersuchungen dieser Studien umfasst mindestens 9 Monate und mehr. In der Zeile *Medikation* wird nicht auf die individuelle Dosierung eingegangen.
Unter *Anwendungsart* werden alle Möglichkeiten der Applikation in Form von *topisch, systemisch, chirurgisch* und *Injektionen* wiedergegeben.

Autor/Jahr	Medikation	Anwendungsart	Patienten	Therapiedauer	Follow-up
Aghahosseini et al. 2006b	Photodynamische Therapie	topisch	2	einmalig	9 Monate
Aleinikov et al. 1988	Betamethason	topisch		3 Wochen	1 Jahr
Aufdemorte et al. 1983	Griseofulvin	systemisch	3	2 Monate	0-15 Monate
Becker et al. 2006	Tacrolimus	topisch	1	Einige Wochen	3 Jahre
Bekke und Baart 1979	Kryochirurgie	chirurgisch	7	8 Wochen	1-27 Monate
Buyuk et al. 2006	Metronidazol	systemisch	19	20-60 Tage	5-36 Monate
Carbone et al.1999	Fluocinonid	topisch	24	6 Monate	1 Jahr
Carbone et al. 1999	Clobetasol	topisch	25	6 Monate	1 Jahr
Cawson 1968	Betamethason	topisch	30	2 Wochen-1 Jahr	1 Jahr
Chen 1989	UVA-Bestrahlung	topisch	35	8 Sitzungen	5 Jahre
Donovan et al. 2006	Tacrolimus	topisch	1	3 Wochen	1 Jahr
Falk et al. 1985	Dapson	systemisch	1	9 Monate	15 Monate
Frame et al. 1984	CO2-Laser	chirurgisch	3	variabel	4-24 Monate
Frances et al. 1988	Cyclosporin	topisch	4	1 Monat	1 Jahr
Gonzalez-Moles et al. 2002	Clobetasol	topisch	25	48 Wochen	1 Jahr
Gorsky und Raviv 2005	Etretinat	systemisch	6	2 Monate	> 1 Jahr
Hodgson et al. 2003	Tacrolimus	topisch	50	8 Wochen	< 20 Monate
Horch et al. 1986	CO2-Laser	chirurgisch	7	variabel	37 Monate
Huerta Leteurtre et al. 1999	CO2-Laser	chirurgisch	29	10 Wochen	1 Jahr
Kuusilehto et al. 1997	PUVA	topisch	5	8,7 Sitzungen	14 Monate
Lehtinen et al. 1989	PUVA	topisch	17	10,3 Sitzungen	1-2 Jahre
Lundquist et al. 1995	PUVA	topisch	18	12 Sitzungen	1 Jahr
Luomanen et al. 1992	CO2-Laser	chirurgisch	8	variabel	16-37 Monate
Narwutsch et al. 1990	PUVA	topisch	65	8 Wochen	2,2 Jahre
Narwutsch et al. 1990	PUVA	topisch	12	8 Wochen	1 Jahr
Olivier et al. 2002	Tacrolimus	topisch	8	6 Monate	1 Jahr
Scardina et al. 2006	Isotretinoin	topisch	35	3 Monate	10 Jahre
Sieg et al. 1995	Cyclosporin	topisch	13	6 Wochen	1 Jahr
Thomson et al. 2004	Tacrolimus	topisch	23	6 Wochen	54 Monate
Thongprasom et al. 1992	Fluocinolon	topisch	19	4 Wochen	1 Jahr
Tischendorf 1978	Nikotinsäureamid	Injektionen	25	34,2+/-9,5 Tage	18+/-7 Monate
Trehan et al. 2004	UVB-Excimer	chirurgisch	9	7 Sitzungen	18 Monate
Vouté et al. 1993	Fluocinonid	topisch	20	9 Wochen	3-17 Monate
Walchner et al. 1999	Tetrazyklin	topisch	1	6 Wochen	1 Jahr
White et al. 1998	Nd:YAG	chirurgisch	64	variabel	1-36 Monate

Autor/Jahr	Medikation	Anwendungsart	Patienten	Therapiedauer	Follow-up
White et al. 1998	CO2-Laser	chirurgisch	29	variabel	1-36 Monate
Yarom et al. 2007	Etanercept	Injektionen	1	10 Wochen	3 Jahre
Yoke et al. 2006	Cyclosporin	topisch	68	8 Wochen	1 Jahr
Yoke et al. 2006	Triamcinolon	topisch	71	8 Wochen	1 Jahr

Hennig 2008

4.6. Studien, die einen direkten Vergleich unterschiedlicher Medikamente durchführen

Autor/Jahr	Medikation	Anwendungsart	Patienten	Therapiedauer	Follow-up
Baudet-Pommel et al. 1991	Tretinoin	topisch	10	3 Monate	variabel
	Etretinat	Systemisch	10	3 Monate	variabel
Buajeeb et al. 1997	Fluocinolon	Orabase	18	4 Wochen	variabel
	Retinsäure	Orabase	15	4 Wochen	variabel
Campisi et al. 2004	Clobetasol	In Mikrosphären	17	variabel	variabel
	Clobetasol	Salbe	28	variabel	variabel
Carbone et al. 1999	Clobetasol	Salbe	25	6 Monate	1 Jahr
	Fluocinonid	Salbe	24	6 Monate	1 Jahr
Carbone et al. 2003	Prednison + Clobetasol	Systemisch Salbe	26	variabel	variabel
	Clobetasol	Salbe	23	variabel	variabel
Conrotto et al. 2006	Clobetasol	Gel	19	2 Monate	2 Monate
	Cyclosporin	Gel	20	2 Monate	2 Monate
Femiano et al. 2003	Sulodexid	Injektionen	10	1 Monat	3-5 Monate
	Cyclosporin	Mundspülung	10	1 Monat	3-5 Monate
Gonzalez-Garcia et al. 2006	Triamcinolon 0,3%	Mundspülung	29	6 Monate	variabel
	Triamcinolon 0,5%	Mundspülung	6	6 Monate	variabel
Gorouhi et al. 2007	Triamcinolon	Paste	20	2 Monate	2 Monate
	Pimecrolimus	Creme	20	2 Monate	2 Monate
Greenspan et al. 1978	Betamethason	Aerosol	9	8 Wochen	variabel
	Betamethason	Pellets	10	8 Wochen	variabel
Günther 1973	Vitamin-A Säure	Systemisch + lokal	17	7 Wochen	5 Monate
Günther 1975	Vitamin-A Säure	Systemisch	52	variabel	variabel
Hegarty et al. 2002	Flutikason	Spray	24	6 Wochen	variabel
	Betamethason	Mundspülung	24	6 Wochen	variabel
Laeijendecker et al. 2006	Tacrolimus	Salbe	20	6 Wochen	3-9 Wochen
	Triamcinolon	Salbe	20	6 Wochen	3-9 Wochen
Lopez-Lopez et al. 1995	Cyclosporin	Mundspülung	unbekannt	8 Wochen	variabel
	Triamcinolon	Mundspülung	unbekannt	8 Wochen	variabel
Sahebjamee et al. 2004	Retinsäure	topisch	15	4 Wochen	variabel
	Triamcinolon	topisch	15	4 Wochen	variabel
Sardella et al. 1998	Mesalazin	topisch	11	4 Wochen	variabel

Autor/Jahr	Medikation	Anwendungsart	Patienten	Therapiedauer	Follow-up
	Clobetasol	topisch	14	4 Wochen	variabel
Scardina et al. 2006	Isotretinoin 0,18%	topisch	26	3 Monate	10 Jahre
Scardina et al. 2006	Isotretinoin 0,05%	topisch	9	3 Monate	10 Jahre
Thongprasom et al. 1992	Fluocinolon	Orabase	20	4 Wochen	1 Jahr
	Triamcinolon	Orabase	20	4 Wochen	1 Jahr
Thongprasom et al. 2003	Fluocinolon	Lösung	28	2 Jahre	variabel
	Fluocinolon	Orabase	22	2 Jahre	variabel
	Fluocinolon	Lösung + Orabase	47	2 Jahre	variabel
Thongprasom et al. 2007	Cyclosporin	Lösung	6	8 Wochen	variabel
	Triamcinolon	Orabase	7	8 Wochen	variabel
Yoke et al. 2006	Cyclosporin	topisch	68	8 Wochen	1 Jahr
	Triamcinolon	topisch	71	8 Wochen	1 Jahr

Hennig 2008

4.7. Studien, die das Ergebnis der Entfernung oder der Anwesenheit dentaler Füllungs- oder Ersatzwerkstoffe betrachten

1. Djerassi und Berova (1969)

Djerassi und Berova analysieren die Möglichkeiten allergischer Reaktionen von Silberamalgamfüllungen.
Metallische Bestandteile können bei überempfindlichen Patienten Haptene darstellen. Auf diese Weise wird Metall an einen Wirt gebunden und die Immunität hergestellt.
Infolge vorhandener dentaler Füllungswerkstoffe in situ, erschienen folglich Erkrankungen wie Dermatitis und Stomatitis.
Die Studie von Djerassi und Berova zielt darauf ab, allergische und nicht allergische Menschen hinsichtlich ihrer Sensibilität auf dentale metallische Füllungswerkstoffe zu untersuchen.
8% der nicht allergischen Patienten wiesen eine positive Hautreaktion auf und 27% der Allergiker. Amalgam und Quecksilberchlorid stachen bei dem Test hervor und riefen die meisten Reaktionen hervor.
Bei rheumatischen Patienten beschleunigen Goldrestaurationen die Hautreaktionen. Eta 33% dieser Reaktionen zeigten identische klinische und histopathologische Erscheinungsbilder, wie bei OLP zu sehen, auf.
Die Literaturrecherche offenbart hinsichtlich einer Metallhypersensibilität 4 bedeutsame Erkenntnisse:
1). Metallüberempfindlichkeit kann als Dermatitis ohne klassische Symptome des OLP augenscheinlich werden.
2). gewisse Metalle, z.B., Gold, können bei hohem Aufkommen eine Dermatitis widerspiegeln, und viele solcher Fälle sind ähnlich der lichenoiden Medikamenteruption und klassischem OLP.
3). dentale Metalle können allergische Stomatiden begründen und
4). Metallsensibilität vor allem von Zinn und Zink tritt häufiger in Erscheinung bei OLP-Patienten, als bei einer gesunden Vergleichsgruppe.

2. Eversole und Ringer (1984)
Allergische Reaktionen auf metallische Bestandteile sind weitaus häufiger anzutreffen, wenn die Metalle als Salze vorliegen. Nickel, Chrom und Quecksilber bilden die Gruppe der am häufigsten genannten Metallallergene (Eversole 1994).
In der Studie von Eversole und Ringer (1984), wurde nachgewiesen, dass die Mehrheit der OLP-Patienten nicht so oft auf dentale Metalle oder Salze im Testverfahren ansprachen (Eversole 1994).

3. Bolewska et al. (1990a)
Bolewska et al. untersuchten Amalgam assoziierte Quecksilberanlagerungen in Schleimhaut, OLP-Mukosa, Kontaktläsionen zu Amalgamfüllungen.
Sie kamen zu dem Ergebnis, dass die Häufigkeit der auf Quecksilber positiven Gewebeentnahmen von Patienten mit OLP-Befall, unabhängig von den Läsionen zu finden war, welche sich in direktem Kontakt zu Amalgamfüllungen befanden.
Es konnten keine klinischen Abweichungen zwischen Quecksilber positiven und negativen Fällen diagnostiziert werden. Nur 5% der Biopsien von Schleimhautläsionen aufgrund des Kontaktes zu Amalgamrestaurationen, enthielten kein Quecksilber in den Makrophagen.
36 % der OLP-Patienten, deren Läsionen Kontakt oder keinen Kontakt aufwiesen, enthielten Quecksilber in ihren Makrophagen. Analoge Werte wurden auch in Kontrollgruppen gefunden.
Diese Erkenntnisse bedeuten, dass Schleimhaut mit Kontaktläsionen manchmal Quecksilber via juxtaepithelialer Makrophagen aufnimmt. Läsionen von Kontakt lichenoiden Reaktionen oder OLP zeigen die gleichen klinischen Charakteristika, können aber durch das Ausmaß der Beschädigungen der Mundschleimhaut unterschieden werden.

4. Bolewska et al. (1990b)
Diese Studie befasst sich mit Schleimhautläsionen in Relation zu Silberamalgam.
Bolewska et al. erarbeiteten in einer Studie mit 25 Patienten, welche im Kontaktbereich zu Amalgamfüllungen Schleimhautläsionen aufwiesen, folgendes Ergebnis.
Sie fanden heraus, dass es eine höhere Rate an positiven Hauttests auf Quecksilber gibt, als bei Patienten deren Amalgamfüllungen auf der gegenüber liegenden Seite angesiedelt waren (Bolewska et al. 1990a).
Die Patienten, die Schleimhautläsionen in unmittelbarem Kontaktbereich zu Amalgamfüllungen aufwiesen, erfuhren nach Entfernung dieser eine höhere Ausheilungsrate jener Läsionen, als die Patienten, deren Läsionen nicht im Kontaktbereich lagen.

5. Östman et al. (1994)
Östman et al. setzten sich in ihrer Untersuchung mit OLP-Läsionen in Kontakt zu Amalgamfüllungen auseinander. Sie führten eine klinische, histologische und immunohistochemische Studie durch.
In der klinischen Betrachtung zeigt sich bei OLP-Läsionen kein homogenes Erscheinungsbild. Es können mehrere verschiedene Varianten in einem Mund auftreten.
Histologisch existiert auch keinerlei Relation zwischen dem Erscheinen verschiedener Untergruppen von OLP und der histologischen Diagnose.
Die OLP-Biopsien belegen, dass bei 0-7,7% der Patienten Kandidosen erscheinen, ohne benachbarte Prädilektion irgendeines klinischen OLP-Typus.

6. Smart et al. (1995)
Smart et al. betrieben eine Studie, die beweist, dass Patienten mit OLP, die allergisch auf Quecksilberchlorid sind, eine deutliche Linderung erfahren, nach Entfernung ihrer

Amalgamfüllungen.
13 Patienten mit symptomatischem OLP zeigten nach erfolgtem Patch-Test auf ammoniiertes Quecksilberchlorid allergische Reaktionen.
Die Entfernung der Amalgamrestaurationen bei diesen Patienten erzeugte eine Linderung und Verbesserung in allen Fällen, bis auf einen. 11 Patienten berichteten eine vollständige Remission der Symptome, 1 Patient zumindest noch von einer partiellen Remission und nur ein einziger Patient zeigte keine Veränderungen.
In manchen Fällen war fiel die Resolution der Symptome dramatisch aus, infolge der Entfernung bereits einer oder zwei Füllungen.
Die Autoren meinen, dass die Entfernung aller Amalgamfüllungen nicht unbedingt notwendig erscheint, ausgenommen in den unnachgiebigsten Fällen.

7. Bratel et al. (1996)
Bratel et al. haben sich mit dem Effekt der Entfernung von dentalen Amalgamfüllungen auf orale lichenoide Reaktionen auseinander gesetzt.
Nach Entfernung dentaler Amalgamfüllungen zeigten die Läsionen bei 95% der Patienten, die aufgrund ihres Kontakts lichenoide Reaktionen hervorgerufen haben, eine beachtliche Verbesserung oder verschwanden völlig.
Dieser Effekt passierte zeitgleich mit der Beendigung der Symptome, im Gegensatz zu den 5% der Patienten mit bleibendem Kontakt lichenoiden Reaktionen, die keinerlei positive Veränderung erfuhren.
Alter, Geschlecht, Nikotinabusus, Mundtrockenheit oder aktueller Medikation stehen nicht in Zusammenhang mit der Ausheilungsquote.
Bei Patienten mit Goldgusskronen war die Ausheilungsrate höher, als bei Patienten mit Metallkeramikkronen.
Drittel der OLP-Patienten mit Amalgam assoziierten erosiven und atrophischen Läsionen offenbarte eine deutliche Verbesserung infolge der selektiven Entfernung vorhandener Amalgamfüllungen.
OLP-Läsionen, die nicht in Kontakt zu Amalgamfüllungen standen, waren nicht davon betroffen.
Mehr als die Hälfte der OLP-Patienten berichteten auch nach Entfernung der dentalen Bildungsstoff über anhaltende Beschwerden.
Zusammenfassend kann geschlossen werden, dass die weite Mehrheit der KLR-Läsionen nach Entfernung dentaler Amalgamfüllungen verschwanden.

8. Ibbotson et al. (1996)
Ibbotson et al. untersuchten die Reaktionen von Patienten mit oralen Befunden auf ammoniiertes Quecksilber. Dabei stellten sie fest, dass 90% der Patienten mit oralen lichenoiden Reaktionen auf ammoniiertes Quecksilber reagieren, jedoch kein Patient mit generalisiertem Lichen planus und nur 3% der Patienten mit anderen oralen Diagnosen. Bei den Quecksilberallergikern, die zusätzlich unter oralen lichenoiden Reaktionen leiden, kann in klinischen Beobachtungen festgestellt werden, dass die bevorzugt befallenen Areale sich in den bukkalen und lingualen Bereichen der Schleimhaut befinden.
Ferner wurde erkannt, dass bei Patienten mit bestehenden Amalgamrestaurationen und dazu in unwiderlegbarer Relation befindlichen oralen lichenoiden Reaktionen, gerade einmal 6% keine vollständigen Resolutionen erfahren, nach Entfernung dieser Amalgamrestaurationen.
Schlussfolgernd kann unterstellt werden, dass orale lichenoide Reaktionen, welche eindeutig aufgrund von Amalgamfüllungen hervorgerufen wurden, wieder verschwinden, wenn diese auslösenden Restaurationen entfernt werden.

9. Camisa et al. (1999)
Camisa et al. haben in ihrer Untersuchung hervor gestellt, dass eine Kontakthypersensibilität zu Quecksilber OLP imitieren kann.
Histologische und klinische Testverfahren haben gezeigt, dass bestehende Hypersensibilität gegenüber Quecksilber lichenoide Reaktionen begünstigen können.
Die Diagnose wird durch positive Reaktionen gegenüber mehreren Quecksilberallergenen in einem Testverfahren untermauert. Diese Bestätigung begründet die baldige Entfernung vorhandener Amalgamfüllungen. Mit der kompletten Resolution
der lichenoiden Affektionen kann nach circa 12 Wochen gerechnet werden.
Es ist frappierend, dass der OLP-Befall vorwiegend Patienten im mittleren Lebensabschnitt trifft. Die Majorität der Betroffenen verfügt über metallische Restaurationen und Zahnrekonstruktionen im Munde.
Trotz der Kenntnis der Rolle von Quecksilberamalgam bei der Pathogenese lichenoider Reaktionen, gibt es nach wie vor kontroverse Diskussionen darüber.
Auch die Verbindung von Amalgamfüllungen zu OLP nachahmender Stomatitis kann durch klinische und histopathologische Erscheinungsbilder belegt werden.
Als primäre Wahrscheinlichkeit, die für Läsionen der Mundschleimhaut verantwortlich sein könnte, wird ein permanenter elektrochemischer Stromfluss zwischen und innerhalb der Restaurationen genannt.

4.8. Studien, die das Ergebnis von PUVA-Therapie reflektieren

1. Jansen et al. (1987)
Jansen et al. haben die Effizienz systemischer Anwendungen von Psoralen und lokalen UVA-Bestrahlungen auf die Mundschleimhaut zur Therapie hartnäckiger OLP-Erscheinungsbilder getestet.
Die Vorbehandlungen der 8 teilnehmenden Patienten schlug fehl, obwohl eine Vielzahl von Therapieversuchen, inklusive Entfernung irritativer Faktoren aus der Mundhöhle und Darreichung lokal wirkender Kortikosteroide, zur Anwendung gekommen waren.
Alle Patienten litten unter starken Schmerzen und verspürten ein deutliches Unbehagen.
Die Bestrahlungen fanden mit einer Wellenlänge von 320-360 (UVA) nm und einer Beleuchtungsdichte von 42 mW/cm² statt.
2 Stunden vor Therapiebeginn wurde den Patienten 0,6 mg/kg Methoxsalen oral zugeführt. Die Bestrahlungen begannen mit einer UVA-Dosis von 0,75 J/cm² und wurden um 0,25 J/cm² jede zweite Sitzung gesteigert. Die Anwendungen erfolgten über einen Zeitraum von 2-3 Tage.
87% der Patienten verloren alle subjektiven Symptome bereits in einem frühen Bestrahlungsstadium. Nach der Höchstdosis waren sämtliche Beschwerden beseitigt und bei 38% setzte eine merkliche Verbesserung ein.
Nach Therapieende setzte sich bei den meisten Patienten die Verbesserung fort.
6 Monate später konnte bei 62% eine komplette Ausheilung oder signifikante Verbesserung registriert werden.
Die lokalen Nebeneffekte waren auf vorübergehende Schleimhautödeme und prominente Schleimhautbräunungen beschränkt.
Schlussfolgernd kann bei hartnäckigem OLP sehr wohl orale UVA-Bestrahlungstherapie eine Alternative sein. Die Therapie ist schmerzlos und minimalinvasiv. Allerdings muss ein zeitlicher Aufwand für die Sitzungstermine (4-12) in Kauf genommen werden.

2. Lehtinen et al. (1989)

Lehtinen et al. haben 17 Patienten mit OLP, resistent gegenüber vorangegangenen Therapien, allein mit 320-400 nm UVA Licht bestrahlt.
2 Stunden zuvor mussten die Probanden 0,6 mg/kg 8-Methoxy-Psoralen oral einnehmen.
Die Anwendungen erfolgten in 2-3 Tagesintervallen. Nach einer Durchschnittsdosis von 6,1 J/cm² waren die subjektiven Symptome verschwunden.
Nach 2 Monaten Therapiedauer und nach einer Durchschnittsdosierung von 11,6 J/cm², wiesen 12 von 17 Patienten deutliche Verbesserungen der Läsionen auf.
Nach 12 und 24 Monaten Verlaufkontrolle zeigten 5 Patienten totale klinische Remissionen, 7 weitere teilweise Remissionen, und die übrigen 5 Patienten behielten zumindest die leichte Verbesserung.

3. Chen (1989)

Chen hat in einer Versuchsreihe 35 Patienten mit UV-Licht, (320-400 nm Wellenlänge) 5 bis 10 Minuten, einmal pro Woche bestrahlt. Bei seinem Therapieverfahren wurde auf einen Photosensibilisierer verzichtet.
Wundsein und Unbehagen der oralen Läsionen waren bereits nach 4 Bestrahlungen merklich behoben. Nach 8 Sitzungen konnten 85,7% der Patienten als entweder kuriert oder verbessert eingestuft werden.
Als Vorteile dieses Therapieansatzes werden die kurzfristige Linderung der Beschwerden, weniger Nebeneffekte und innerhalb von 5 Jahren der Verlaufskontrolle ausbleibende maligne Entartungen bezeichnet.

4. Narwutsch et al. (1990)

Narwutsch et al. beschrieben den Langzeiteffekt von PUVA-therapiertem OLP.
Insgesamt wurden 89 Patienten bestrahlt. 77 Patienten mit überwiegend lentikulärem OLP erhielten die „Systemische Mundschleimhaut-Photochemotherapie“ (SMPT) und bei 12 weiteren Patienten mit vorwiegend erosiven OLP wurde die „Retinoid-systemische Mundschleimhaut-Photochemotherapie“ (Re-SMPT) appliziert.
Nachkontrollen fanden 1-4 Jahre, je Patient 1-3-mal statt.
Die PUVA-Sensibilität erfolgte in einem Zeitraum von 4-8 Wochen. Als Medikation kam Methoxypsoralen als Photosensibilisator und Tigason, 1 mg/kg 8-10 Tage, mit Beginn der Bestrahlung, und Reduktion auf 0,75 mg/kg Tigason zum Einsatz.
Es erfolgte ein stufenweiser Abbau nach therapeutischer, klinischer Ansprechbarkeit.
23% der Patienten wiesen eine sofortige Abheilung ohne Restsubstanz auf, 36% eine partielle Abheilung und 27% einen PUVA-Abheilungsnacheffekt innerhalb 4-8 Wochen nach SMPT. Bei 13% der Patienten war keine PUVA-Sensibilität zu konstatieren.
Die klinische Abheilungsquote lag bei 80-85%. 93% der Bestrahlten gaben subjektiv direkt, bzw. bis 8 Wochen nach SMPT eine Besserung an.
Im Ergebnis der lentikulären OLP-Patienten wiesen 45% lentikuläre, 95 erosive Restherde und 22% großherdige lentikuläre und erosive Rezidive auf. Von den 12 mit Re-PUVA behandelten Patienten zeigten nur 2 eine PUVA-Sofort-Empfindlichkeit, 7 weitere eine klinische Remission und 3 einen PUVA-Therapienacheffekt innerhalb 3 Monaten. Die klinische Abheilungsquote lag bei 50%, während die morphologische Bestätigung bei 40-45% angesiedelt war.
Unmittelbar nach Bestrahlung gaben 7 Patienten eine subjektive Besserung an. Kontrolluntersuchungen nach 1 Jahr der 12 Re-PUVA-Patienten bestätigte 9 Rezidive, 3 lentikuläre bzw. erosive Restherde des Negativresultats der Sofortsensibilität auch in Betracht des Langzeiteffektes.

5. Lundquist et al. (1995)

Lundquist et al. verwandten PUVA plus 8-Methoxy-Psoralen zur Therapie lange bestehenden, bilateralen und schwerwiegenden OLP.
Sie gaben 0,6 mg/kg 8-Methoxy-Psoralen 2 Stunden vor der Bestrahlung, welche 12x alle 2 bis 3 Tage durchgeführt wurde. Die Durchschnittsdosis betrug 16,5 J/cm².
Die 13 behandelten OLP-Bereiche erwiesen sich gegenüber den 6 Kontrollbereichen der Therapie empfänglicher.
Innerhalb der Studie von Lundquist konnten 81% der Patienten Verbesserungen der Läsionen feststellen, aber auch 89% beklagten massive Nebenwirkungen (Nausea, Augensymptome, Parästhesien). 2 Patienten brachen die Studie wegen der Nebeneffekte ab.
Die Nachfolgeuntersuchungen zogen sich über 1 Jahr hin.

6. Kuusilehto et al. (1997)

Um widrige Begleiterscheinungen zu vermeiden, haben Kuusilehto et al. einer topischen Applikation von 0,01% Trioxsalen den Vorzug gegenüber 8-Methoxypsoralen gegeben.
Sie belegten die Durchführbarkeit von topischen Psoralem PUVA bei oralen lichenoiden Läsionen in einer Studie mit 16 Personen.
Sämtliche Patienten wurden mit 0,01% Trioxsalen-Salbe und UVA-Dosierungen von 0,09 bis 1,80 J/cm^2 behandelt.
Durchschnittlich 8,7 Sitzungstermine wurden eingehalten und ein Mittel von 4,25 J/cm^2 angewendet.
Eine komplette Ausheilung sofort nach der Applikation erfuhren 19% der Patienten, 29% nach 3 Monaten und 38% nach 14 Monaten.
80% der OLP-Patienten, gegenüber 11% der Patienten mit oralen lichenoiden Reaktionen, beobachteten eine echte Verbesserung ihrer Umstände. Folglich kann lokales Trioxsalen für Mund-PUVA-Therapie genutzt werden und zudem erscheint OLP als sehr geeignet für diesen Therapieansatz.

7. Seoane et al. (1997)

Seoane et al. berichten über einen Fall erosiven OLPs, welcher mit oralem Psoralen (0,6 mg/kg Körpergewicht) zwei Stunden vor Bestrahlung verabreicht, behandelt wurde.
Eine absolute Bestrahlungsdosis von 35,9 J/cm² wurde innerhalb von 20 Sitzungen, 3x/Woche, appliziert.
Als Erfolg konnten sie das Verschwinden der klinischen Symptome und erosiven Läsionen ausmachen.
Auch dieser Therapieansatz hat sowohl in Vertretung versagender Alternativtherapien, als auch bei alleiniger Anwendung seine Berechtigung im Behandlungsspektrum des schwerwiegenden OLP.

8. Kunte et al. (2005)

Kunte et al. beschreiben den Verlauf von 4 Patienten, die nach Aggravation unter extrakorporaler Photopherese (ECK) zusätzlich 0,05% Clobetasol-Propionat topisch erhielten.
Gegen auftretende Schmerzen verabreichten sie Benzocain und als Antifungium 3% Amphotericin B appliziert.
Nach 7-9 Zyklen ECP konnte man ein deutliches Ansprechen erkennen.
Die Mundschleimhauterscheinungen gingen zurück, Juckreiz, Schmerzen und Brennen sanken ebenfalls.
Nebenwirkungen waren nicht zu bemerken.
9 Monate später erfolgte eine Nachfolgeuntersuchung.
Nach Verbesserung der Symptome und Anzeichen konnte die zweimalige Anwendung pro

Woche auf 1x alle 4 Wochen reduziert werden.
Um Übelkeit, Kopfschmerzen und Schwindelgefühle zu unterbinden, erweist sich 5-Methoxypsoralen gegenüber 8-Methoxypsoralen als wirkungsvoll.

9. Aghahosseini et al. (2006a)

In einer Studie von Aghahosseini et al. werden 13 Patienten mit insgesamt 26 OLP-Läsionen eingebunden.
Die Patienten mussten mit einer 5% Methylenblau Lösung 5 Minuten lang gurgeln. Zehn Minuten danach startete die Laserbestrahlung für 2 Minuten, mit einer Dosis von 120 J/cm².
Die anschließenden Nachfolgeuntersuchungen erstreckten sich über einen Zeitraum von 12 Wochen.
Bei 16 Läsionen ergaben sich Verbesserungen der Anzeichen, 10 Läsionen blieben reaktionslos. 4 retikuläre Läsionen verschwanden vollständig, 11 erosive Läsionen zeigten deutliche Verbesserungen.
Bereits nach einer Woche zeichnete sich ein Absinken der Anzeichen und Symptome ab, deren konstante Fortsetzung auch in den Nachfolgeuntersuchungen erhalten blieb.
Die durchschnittliche Reduktion der Läsionsgröße betrug 44,3%.
Es konnte keine signifikante Verbesserung zwischen Lokalisation der Läsionen und der Reaktion auf die Therapie geschlossen werden.
Weder ernsthafte intra- noch postoperative Komplikationen wurden beschrieben.
Allein ein moderates Brennen war vereinzelt anzutreffen.

10. Aghahosseini et al. (2006b)

Aghahosseini et al. berichten von 2 Patienten mit 5 OLP-Läsionen. Diese Läsionen wurden einmalig mit topischem PDT (Photodynamischer Therapie), mediiert durch Methylenblau, behandelt. Klinische Verbesserungen konnten bei 4 Läsionen beobachtet werden. 2 Läsionen zeigten komplette Resolution und die anderen beiden zumindest noch teilweise Remission. Diese Resultate wurden nach einer Anwendung erreicht. 1 einzelne Läsion reagierte nicht auf die Anwendung.
Follow-ups fanden bis zu 9 Monaten statt.
Die Autoren meinen, dass MB-PDT eine sinnvolle Alternative zur OLP-Kontrolle darstellt.

11. Guyot et al. (2007)

Guyot et al. untersuchten 12 Patienten mit refraktärem, erosivem OLP.
Sie verordneten extrakorporale Photochemotherapie 2x/Woche für 3 Wochen Dauer. Im Anschluss senkten sie die Anwendung auf 1x alle 4 Monate. Sie verabreichten 200 mg/ml 8-Methoxypsoralen und eine Strahlungsdosierung von 3 J/cm².
Die Nachfolgeuntersuchungen beliefen sich auf 6 Monate.
9 Patienten wiesen totale Remissionen und 3 Patienten noch teilweise Remissionen auf. Binnen 8 Monaten waren 11 Patienten von Rückfällen geplagt.
Guyot et al. verordneten erneute extrakorporale Photochemotherapie zweimal pro Woche, und es kam in diesem Zuge zur Linderung und erneuten Remissionen.
Nebeneffekte waren während der gesamten Therapiedauer nicht zu beobachten.

4.9. Vor- und Nachteile der chirurgischen Therapieansätze

Viele Patienten verhalten sich refraktär gegenüber diversen Therapieversuchen.
Die mechanisch-chirurgische Intervention birgt eine Möglichkeit, für systemische oder lokal versagende Medikationen, zum Einsatz zu kommen.
Kryochirurgie verschafft den Patienten nach Entfernung der Läsionen weitgehende Symptomfreiheit und einen analgetischen Effekt.
Allerdings kann der Einsatz von Kryochirurgie weiterhin zur Gewebezerstörung führen.
Zudem muss auch die hohe Morbidität genannt werden (Buser et al. 2001).
Allerdings sind chirurgische Interventionen in der Lage, neue Läsionen zu provozieren (Köbner`Phänomen). Dies gilt genauso für die Exzision mit einem Skalpell.
Chirurgische Intervention mit Skalpell oder CO_2-Laser kann zu Rezidiven führen. Aber auch Gewebeexzisionen mit minimalen Komplikationen ohne Rückfall wurden beschrieben (McCreary und McCartan 1999).
Grundsätzlich sollte bei diesen Therapieansätzen eine histologische Diagnose als Unterstützung hinzugezogen werden. Vor allem gilt dieses bei Kryotherapie oder Lasereinsatz, denn die entnommenen Gewebeteile sind oft zerstört und unbrauchbar für eine histologische Untersuchung. Ein weiterer Fakt zu berücksichtigen ist das Potential weiterer Streuung der Krankheit aufgrund des Traumas der Behandlung: das isomorphe Köbner`Phänomen (Katz et al. 1988).
Es wird die operative Entfernung für isolierte Plaques oder therapieresistente Erosionen empfohlen, da hierdurch exzellente Gewebeproben gewonnen werden um die histologische Bestätigung der Diagnose zu erreichen und zudem lassen sich lokal begrenzte Erkrankungen kurieren. Sowohl die Chirurgie, als auch Kryotherapie finden Anwendung. Kryotherapie war vor allem da erfolgreich, wo die anderen Therapiemaßnahmen scheiterten. Wenn die Läsionen viel verbreitet und in verschiedenen Arealen des OLP anzutreffen sind, wird gerne zum CO_2-Laser gegriffen. Obwohl die Auflösung von OLP infolge der Anwendung von Kryotherapie in vielen Fällen komplikationslos beschrieben wurde, mal abgesehen von Rezidiven, können Läsionen entstehen in den Wunden und zu Narben führen, die dann eigene Symptome entwickeln (Vedtofte et al. 1987, Lodi et al. 2005b).
Als übergeordnete Qualität einer chirurgischen Exzision sehen die Autoren die Möglichkeit, eine komplette Läsion zu entnehmen und histologisch zu untersuchen. Auf diese Weise können präoperativ unerkannte prämaligne Defekte enttarnt werden (Vedtofte et al. 1987).
CO_2-Laser und Nd:YAG-Laser stellen eine erfolgreiche chirurgische Alternative zur Verfügung, wenn gutartige intraorale Läsionen entfernt werden müssen. Die Vorteile der Laserchirurgie zeichnen sich dadurch aus, dass nur ganz minimal postoperativ Schmerzen auftreten, dass ganz spezifisch, minimal invasiv Chirurgie betrieben werden kann und das Fehlen von Wundnähten (White et al. 1998).
Schnellere Rekonvaleszenz nach dem Eingriff, bessere kosmetische Ergebnisse und erhöhter Komfort für den Patienten sind die wesentlichen Vorteile einer chirurgischen Behandlung.
Als Nachteil gelten der größere technische Aufwand und die teilweise höheren Kosten und erhöhter Zeitaufwand.

4.10. Vor- und Nachteile der medikamentösen Therapieansätze

Der Tenor der Arbeiten, die sich mit psychologischen Faktoren und deren Einfluss auf die Entwicklung des OLP auswirken, besagt, dass die Mehrheit der OLP-Patienten unter

gesteigerten Angstzuständen und Depressionen leiden, wenn allerdings die Kausalität fragwürdig ist. Somit führt die Androhung einer bevorstehenden Operation, oder chirurgischer Maßnahme zu unmittelbarer Beeinflussung der Krankheit. Dem entgegen wirkt die Alternative der rein medikamentösen Therapie als eher beruhigend und stabilisierend.
Die variable Gestaltung (Dosierungen) der Applikationen erlaubt eine angepasste und gegebenenfalls nur minimale Therapie. Jederzeit ist eine schnelle Beendigung möglich. Die verschiedene Darreichungsformen (Tablette, Spray, Aerosol, Lotion, Spülung, Gel, Salbe, Elixier, Creme, Injektionen, Stoffstreifen) ermöglichen den Patienten alle Bereiche zu erreichen und die Medikationen anzubringen. Je nach Bedarf und Variante der Erkrankung (refraktär, erosiv, ulzerativ, atrophisch, widerspenstig) können systemische und lokale Applikationen zur Anwendung kommen.
Insgesamt sind medikamentöse Therapieverfahren ohne großen logistischen Aufwand und zeitlichen Vorlauf möglich. Durch fehlende Personalkosten und Chirurgiekosten erscheinen Medikamenten kostengünstiger zu sein als eine OP. Auch kommt es nicht zur Ausbildung des Köbner`Phänomen, wie etwa bei Kryochirurgie berichtet wird. Ein weiterer Vorteil liegt in der zügigen und hohen Wirksamkeit.
Injektionen führen zu schnellem Rückgang der Schmerzhaftigkeit, Erythema und Ulzerationen und vermeiden sogar potenzielle Nebenerscheinungen. Trotz der initialen Schmerzen bei der Injektion wird gewährleistet, dass die Medikation an Ort und Stelle wirksam wird und nicht dass große Mengen vom Organismus aufgenommen werden.

Immunomodulatorische Einflüsse oder Folgen auf neurale Anzeichen können Placeboeffekte vortäuschen, die sonst nicht greifen würden. Unwirksame Therapieansätze würden via Hoffnung therapeutisch wirksam werden, aber auch bei Stress sofort wieder verschwinden.
Es kann zu Verfälschung der Ergebnisse durch Hilfsmittel (Kortikoide, Antifungide) kommen. Allergische Reaktionen, gastrointestinale Störungen, Pilzsuperinfektionen, Nebenwirkungen (Cheilitis, Alopezie, Kopfweh) können auftreten. Es besteht ein unwägbarer Einfluss auf den Organismus.
Allerdings fungiert das Problem schwerwiegender Nebenwirkungen nach Langzeitverabreichung oder chronischer Ingestion.
Bei systemischer Immunsuppression besteht grundsätzlich das Risiko maligner Transformationen. Medikamentöse Therapieansätze nehmen keinen therapeutischen Einfluss mehr auf maligne Transformationen (Präkanzerosen), wozu Skalpell und Laser durchaus noch fähig sind.
In manchen Fällen wird über mögliche Schleimhautpigmentation (Tacrolimus) berichtet.

4.11. Vor- und Nachteile der psychologischen Therapieansätze

Stress ist ein erheblicher Faktor in der Entwicklung von OLP (Jadassohn 1895).
Aus Studien geht hervor, dass Stress die Hauptursache für Ausartungen des OLP darstellt (Crijns und van Leeuwen 2002). Chronischen Unbehagen kann selber zur Entstehung von symptomatischem OLP beitragen und wirkt sich dann auf zunehmendes Unbehagen steigernd aus. Darüber hinaus fürchten OLP-Patienten eine bösartige Entartung, was aber bisher nicht beschrieben wurde, halten eine Kontaktinfektion via lesionem für möglich und leiden unter fehlendem Informationsmaterial (Crijns und van Leeuwen 2002, Eisen 2002).
Eine umfassende Aufklärung der Patienten kann Ängste reduzieren. 60% der Betroffenen meinen, dass kontinuierlicher Stress zur Auslösung der OLP-Symptome geführt hat, während nur 10% von einer einzigen induzierenden Situation überzeugt sind. Der überwiegende Teil

der Studien bestätigt den Stresseinfluss auf die Entwicklung von OLP (Voute et al. 1994).
Patienten mit bereits bestehendem OLP beklagen in Stressphasen einen Anstieg der Beschwerden mit begleitenden Erschöpfungserscheinungen (Jadassohn 1895).
Löwenthal und Pisanti berichten (1984) von einer Korrelation zwischen emotionalem Stress und der erosiven Form des OLP, nicht aber der retikulären (Potter 2003).
Manche Studien, wie die von Allen et al. (1986) widerspricht diesem Zusammenhang (Walchner et al. 1999), während in einer von Rojo-Moreno et al. (1998) von einem unter Stress erzeugtem Anstieg der Sensibilität der OLP-Patienten psychologischen Erscheinungen, Angstzustand und Depressionen akzentuiert wird, weicht davon eine weit weniger empfindliche Vergleichsgruppe der Nichtbefallenen ab.
Festzustellen bleibt, dass beide beobachteten psychologischen Auswirkungen als direkte äthiologische Parameter von OLP ausfallen, sondern bestenfalls als Konsequenz einer OLP-Symptomatik gelten können (Zakrzewska et al. 2005).
Die Lebensweisen von OLP-Patienten und einer geschlechts- und altersspezifisch angepassten Vergleichsgruppe, differieren merklich, ergab eine Studie skandinavischer Menschen von Ostman et al. 1994.
Demnach streben OLP-Patienten deutlich mehr nach Sport, waren öfter geschieden oder verwitwet. Der Anteil von Kohlenhydraten, Eisen und Fleisch in ihrer Nahrung weicht bei OLP-Patienten nach oben ab (Khadim 1980).

4.12. Vor- und Nachteile der Photochemischen Therapie

Das Ziel einer PUVA-Behandlung liegt in der Verkürzung und Verbesserung der Therapiedauer.
Es genügen bereits geringe Dosen von UVA, um in Verbindung mit Photosensibilisatoren, wie Psoralen, zu schnellen Erfolgen zu kommen.
Lichttherapien versprechen dann, wenn sie in Verbindung mit Salben, Cremen und Lotionen geschehen, eine stärkere Wirksamkeit.
Die kontrollierte Gabe ist gut durchführbar und wird von den Patienten als angenehm empfunden. Viele Patienten bevorzugen die PUVA-Therapie vor permanenten Anwendungen von Salben und Cremen.
Allerdings birgt die Einnahme von Psoralenen gewisse Probleme. Sie können Begleiterscheinungen wie Übelkeit, Erbrechen, Kopfschmerzen oder Schwindel hervorrufen. Des Weiteren muss Kontakt zur Sonne 8 Stunden nach Tabletteneinnahme gemieden und die Augen mit einer Sonnenbrille geschützt werden.
Vor allem aber konnte belegt werden, dass die PUVA-Therapie das Risiko von Hautkrebs marginal steigern kann.
Die Einführung der UVB-Therapie wird daher als Meilenstein angesehen.
Die optimale Wellenlänge liegt bei 311nm. Im Zuge dieser hochselektiven Bestrahlungen sind kurze Expositionszeiten möglich.
Die Einnahme von Photosensibilisatoren und die daraus entstehenden Nebenwirkungen (Übelkeit, Erbrechen) werden vermieden und auch die Augen müssen nach der Bestrahlung nicht mehr gesondert geschützt werden.
Weiterhin kann die PUVA-Therapie zu epithelialen und melanozytären Hauttumoren führen, was zusätzlich zur Ablösung durch die UVB-Therapie beigetragen hat.
Die UV-Therapie stellt als anti-entzündliche und Juckreizlindernde Maßnahme bei zahlreichen Hautkrankheiten eine unverzichtbare Basistherapie dar. Sie führt in den Wintermonaten häufig auch zu einer Verbesserung der psychischen Stimmungslage und des

Allgemeinbefindens. Bei chronischen Hautkrankheiten wie Neurodermitis und Psoriasis kann durch die UV-Therapie die Verwendung von Kortison oder anderen nebenwirkungsreichen Medikamenten reduziert werden.

4.13. Indikationen und Kontraindikationen der einzelnen Therapieansätze

Indikationen medikamentöser Therapieansätze:
Jede Form des symptomatischen OLP sollte zuerst rein topisch medikamentös behandelt werden. Dies gilt vorzugsweise bei älteren Patienten mit anderen Erkrankungen, die das Operationsrisiko erhöhen können (Herz-Kreislaufstörungen) und auch bei milden bis moderaten Krankheitsverläufen ohne vorherige medikamentöse Behandlung

Indikationen für Kortikosteroide
Asthma, Ekzeme, Epilepsie, Lichen sclerosus, Neurodermitis, Cluster-Kopfschmerz, rheumatische Erkrankungen, chronisch entzündliche Darmerkrankungen (M.Crohn, Colitis ulcerosa), Nephretiden, Psoriasis, verschiedene Chemotherapien (M.Hodkin, Non-Hodgkin-Lymphom)

Indikationen für Immunosuppressiva
Unausgeglichenheit und daraus folgende Schlafstörungen, Reizbarkeit, Nervosität, Depressionen, Labilität, atopische Dermatitis, Kortikoidunverträglichkeit, Kortikoidunwirksamkeit, Glaukom

Indikationen für Retinoide
*A*kne, akute Promyelozyten-Leukämie, Resistenzen auf Kortikoide, Verhornungsstörungen (Psoriasis, Ichthyosis), Vitiglio, Viruserkrankungen, maligne Transformationen (Basal-, Plattenepithelkarzinom)

Indikationen für PUVA
Psoriasis vulgaris, atopisches Ekzem, Prurigo-Erkrankungen, Graft-versus-host-disease, Urticaria pigmentosa, aktinisches Retikuloid, chronisch-aktinische Dermatitis, Alopezie areata, Lichen ruber planus, Granuloma anulare, chronischer Pruritus, zirkumskripte Sklerodermie, systemische Sklerodermie, Lichen sclerosus et atrophicus

Indikationen für Antibiotika
dentogene Infektionen, Reservemedikation wegen zunehmender Resistenzentwicklung,Endokarditidprophylaxe, eingeschränkte Infektionsabwehr, Diabetes mellitus, Hämophilie, Leukopenie, Leukozytose, Erkrankungen des lymphatischen Systems (M. Hodgkin), Zytostatika- oder Steroidmedikation

Indikationen für Chirurgie
Fibrome, einige Angiome, Viruswarzen, Feigwarzen, Pigmentnävi, Tätowierungen, Narben, Hautanomalien

Kontraindikationen medikamentöser Therapieansätze:
Grundsätzlich gelten maligne Transformationen als eindeutige Indikation für eine chirurgische Intervention. Darüber hinaus sollten gegenüber jeglicher medikamentöser

Therapie widerspenstiger OLP-Varianten der Chirurgie zugeführt werden. Gleiches gilt für Allergien gegenüber Medikamenten

Kontraindikationen gegen Kortikosteroide
Ein schlechter Immunstatus, Varizellen, Vakzinationsreaktionen, Überempfindlichkeit gegenüber einem der Inhaltsstoffe, Hautinfektionen [viraler, bakterieller (inkl. Tbc) sowie mykotischer Genese], Hautulzera, Akne, Rosacea und periorale Dermatitis sind Kontraindikationen für lokal applizierte reine Kortikosteroide
gastrointestinale Ulzerationen, Osteoporose, akute virale/bakterielle Infektionen, Unverträglichkeit, Impfreaktionen, aufgrund unklarer Resorption nicht bei Nierenerkrankungen anwenden, Fernmetastasierung, sekundäre Neoplasie, allgemeine Kontraindikationen gegen Medikamente, gestörte Leberfunktion

Kontraindikationen gegen Immunosuppressiva
angeborene oder erworbene Immunschwäche, Netherton-Syndrom, Erythrodermie, Schwangerschaft, Stillzeit, Patienten unter 2 Jahren, Leberzirrhose, Kolonkarzinom

Kontraindikationenbei Retinoiden
Schwangerschaft, Stillzeit wegen Teratogenität, Retinoidallergien, Überempfindlichkeiten, Leberinsuffizienz, Hypervitaminose A, Nierenisuffizienz, Diabetes mellitus, erhöhter Blutlipidwert, parallele Tetrazyklintherapie, Kombination mit Retinoiden, Aspirin, Phenytoin und Vitamin A, Tragen von Kontaktlinsen, insuffizienten Patientencompliance, Kolonkarzinom, Retinaerkrankungen, Leberzirrhose, Hepatitis, Hyperlipidämie, Atherosklerose, Pankreatitis, skelettale Veränderungen

Kontraindikationen bei Antibiotika
Überempfindlichkeit, strenge Indikationsstellung während der Laktation und Gravidität, Paragruppenallergien, schwere Leberinsuffizienz, Nierenisuffizienz

Kontraindikationen bei PUVA
Medikamenteinnahme die zur verstärkten Lichtempfindlichkeit führt, Anwendung ionisierender Strahlung, schwere Leber- und Nierenisuffizienz, Entwässerungsmedikamente, Hypertension, Antibiotika, Melanome, Stachelzellkarzinom, Basalzellkarzinom, aktinische Keratose, Arsen-Anamnese, dysplastisches Nävussyndrom, Xeroderma pigmentosum, verschiedene Autoimmunerkrankungen Lupus erythematodes), Porphrien, Morbus Darnier, Methotrexat-Anamnese, Cyclosporin-Anamnese, hohe kumulative PUVA-Dosen

Kontraindikationenbei Chirurgie
lokale Entzündungen, Narbenbildungen, oberflächliche Infektionen, Gerinnungsstörungen, Anästhesierisiken (Herz-Kreislauf), Diabetes mellitus, systemische Immunerkrankungen (Lupus erythematodes), aktive Infektionen in der Hautveränderung (Bakterien- und Virusinfektionen, z.B. Herpes simplex), Neigung zur Keliod- und Narbenkeloidbildung

4.14. Einfluss von HCV-Infektion auf die Therapiemaßnahmen

In vielen Studien wurde untersucht, ob eine HCV-Prävalenz zwangsläufig in einer direkten Relation zu OLP steht und damit in direkter Weise auf die Therapiefindung Einfluss nehmen kann.

Del Olmo et al. schlussfolgerten, dass eine HCV-Infektion eine äthiopathogenetische Rolle bei kutanem Lichen planus spielen kann, der mit OLP in Verbindung steht, allerdings sind die meisten OLP-Patienten nicht HCV positiv.

Campisi et al. (2004) untersuchten eine Gruppe von 178 HCV-Patienten, von denen 5 Patienten unter OLP litten. Dieses ist Ausdruck einer sehr geringen Prävalenz.

Friedrich et al. (2003) bestätigten das Ausbleiben des Beweises für die direkte Verbindung zwischen OLP und HCV-Infektion.

Auch Sugiyama et al. (2000) bekennen, dass es keine signifikanten Korrelationen zwischen einer IFN-Therapie und der Ausbildung von OLP gibt.
In ihrer Studie entstand erst nach negativer Serum-HCV-RNS bei einigen Patienten eine OLP-Manifestation.
Ihre Ergebnisse suggerieren, dass direkte virale Faktoren keine wesentliche Rolle in der OLP-Pathogenese spielen, bei gleichzeitiger HCV-Infektion der betroffenen Patienten. Immunologische Veränderungen, die begründet auf IFN sind, können möglicherweise einen Einfluss auf die Entwicklung von OLP in Assoziation mit HCV nehmen (Sugiyama et al.2000).

Michele et al. (2007) beabsichtigten das mögliche epidemiologische Verhältnis zwischen HCV und OLP zu untersuchen.
In einer Studie untersuchten sie 3 Gruppen von Patienten: Gruppe 1 mit 82 OLP-Patienten wurde auf HCV getestet, Gruppe 2 mit 165 HCV-Patienten wurde auf OLP getestet und Gruppe 3 mit 466 Patienten fungierte als Kontrollgruppe.
In Gruppe 1 waren 11,4% HCV positiv, in Gruppe 2 waren 5,5% der Patienten OLP positiv und in Gruppe 3 zeigten sich 5,4% der Patienten chronisch HCV positiv.
Es konnte also nur ein schwachbrüstiges Verhältnis zwischen HCV und OLP nachgewiesen werden.
Diese Erkenntnisse belegen, dass keine zwingende Verbindung zwischen OLP und chronischer HCV-Infektion bestehen muss (Michele et al. 2007).

Petruzzi et al. (2002) berichteten über 10 Patienten mit einer Historie von isolierten Schwellungen auf der unteren und/oder oberen Lippe, von Erosionen und Krustenbildung.
Ein isolierter Lichen planus auf der Lippeist eher ungewöhnlich und erfordert eine präzise Diagnostik und fundierte Differentialdiagnose.
Die Unterlippe ist viermal häufiger bei OLP-Patienten mit HCV-Infektion involviert, als ohne HCV Infektion (Romero et al. 2002).
Dabei erwies sich die atrophisch-erosive OLP-Variante als die häufigste vertretene in dieser Studie. In 5 Fällen lag zudem ein HCV-Befund vor.
Nach topischer Therapie mit 0,05% Clobetasol-Propionat und Tocopherol-Öl wurde bei 8 Patienten die vollständige Remission der Läsionen beobachtet, wohingegen bei 2 Patienten zumindest noch eine partielle Verbesserung eingetreten war.
Läsionen der Lippe weisen auf eine mehr oder weniger bedenkliche Episode der oralen Beteiligung hin. Weiterhin müssen die Gründe einen solitären Lippenbefall in der Erforschung vorangetrieben werden. Verschiedene Faktoren mögen dabei beteiligt sein: Alter, Läsionsalter, Begleiterkrankungen und genetische Prädisposition.
Der isolierte Lippen LP ist gut bekannt und reagiert gut auf die Behandlung mit topischen Kortikosteroiden. Eine dauerhafte medikamentöse Anwendung und die frühzeitige Diagnose sind die notwendige Voraussetzung um die Symptome kontrollieren zu können. Zudem

können sie als Prävention dienlich sein, wenn es um die Vermeidung einer malignen Transformation (squamöses Zellkarzinom) geht, obwohl auch in diesem Bereich weiterer Forschungsbedarf besteht.
Folglich behindert eine zusätzliche HCV-Infektion nicht die Heilungschancen des isolierten LP der Lippe, im Zuge einer topischen Kortikoidtherapie (Petruzzi et al. 2002).

Nagao et al. (2004a) beschreiben einen Fall eines Patienten mit erosivem OLP, kutanem LP und chronischer HCV-Infektion, den sie mit IFN und Ribavirin behandelt haben.
Der Patient litt, bevor er sich der Therapie seiner chronischen HCV-Infektion mit IFN und Ribavirin unterzog, bereits an OLP. Er wurde initial für 2 Wochen, mit IFN-β behandelt, danach mit IFN-α-2β für 16 Wochen plus Ribavirin täglich.
Die OLP-Läsion verhielt sich unter einer 7-wöchigen Kortikoidtherapie stabil. Jedoch nach 18 Wochen IFN plus Ribavirin verschlimmerten sich die Symptome und die Therapie wurde abgebrochen. 5 Monate nach Therapieende kehrten die kutanen Papeln zurück, 3 Monate später zeigte sich der OLP sukzessive reduziert, wenn auch einzelne Erosionen erhalten blieben.
Die Autoren mahnen zur Vorsicht, wenn IFN oder Ribavirin als Therapie gewählt werden sollte, um eine chronische HCV-Infektion mit vorherigem erosivem OLP zu behandeln (Nagao et al. 2004a).

Hodgson et al. (2003) untersuchten den Einfluss von Tacrolimus auf die Nierenfunktion bei HCV-Patienten und einer Kontrollgruppe. Weder in der Gruppe der HCV-Patienten, noch in der Kontrollgruppe wurde eine Beeinträchtigung durch Tacrolimus deutlich.
Diese Erkenntnisse veranlassen die Autoren anzunehmen, dass Tacrolimus OLP-Patienten mit zusätzlicher HCV-Infektion verabreicht werden kann (Hodgson et al. 2003).

In einer Studie von Pedersen wird über 5 Patienten mit mäßigen bis gravierenden Symptomen histologisch belegtem OLP berichtet. Man verabreichte den Patienten IFN-α-2a (Roceron) in einer Creme mit einer Konzentration von 1200 IU/ml, verteilt in 2 ml Behältnisse und bei -20°C gelagert. Die Creme wurde in individuellen adaptierten Retainer appliziert, für 30 Minuten zweimal am Tag und der Dauer von 4-6 Wochen. Die Patienten wiesen subjektive Erleichterung in allen Fällen binnen weniger Tage auf. Am Ende der Behandlung zeigten sie weitere Verbesserung der Symptome. Die Läsionen hatten stark abgenommen, ohne zurück zu kehren während der 2 monatigen Verlaufskontrolle.
Nebeneffekte waren keine zu verzeichnen (Zakrzewska et al. 2005).

Trotz dieser Erfolgsrate berichten andere Studien über den negativen Effekt von IFN auf LP-Läsionen (Protzer et al. 1993, Areias et al. 1996).
Protzer et al. (1993) behandelten einen OLP-Patienten mit chronischer HCV-Infektion mit IFN- α-2a dreimal wöchentlich. Der vormals milde OLP-Befund entwickelte sich zu einem erosiven Typus innerhalb von 4 Wochen IFN-Gabe. Nach 8 Wochen wurde die Therapie gestoppt, da die Hautläsionen nicht heilen wollten.
4 Wochen nach Therapieende waren alle oralen und kutanen Läsionen wieder verschwunden.
Protzer et al. weisen die behandelnden Therapeuten darauf hin, dass ein bestehender OLP im Zuge einer IFN-Therapie ausufern kann (Protzer et al. 1993).

Areias et al. (1996) behandelten einen Patienten mit HCV-Infektion mit 3x/Tag IFN- α-2a.
Vor Beginn der Therapie litt der Patient an einem milden hypertrophen Lichen planus, welcher unter der IFN-Therapie innerhalb von 6 Wochen exazerbierte in die erosive orale Variante. Daraufhin wurden die Gaben beendet. 9 Wochen nach Therapieende waren nahezu alle

Schleimhautläsionen verschwunden.
Auch in diesem Fall wurde deutlich, dass bei bestehender HCV-Therapie mit IFN ein OLP seinen milden Status verlieren kann und in den symptomatisch erosiven Status mutiert (Areias et al. 1996).

Grundsätzlich nimmt eine HCV-Infektion keinen Einfluss auf die Therapie des OLP, da die direkte Verbindung zwischen OLP und HCV-Infektion nicht belegt werden kann, oder sogar gegenläufig erwähnt worden ist.
Allein die eventuelle Exazerbation eines bestehenden OLP unter IFN-Therapie wurde beobachtet und vor den möglichen, nicht zwingenden, Konsequenzen gewarnt.

4.15. Therapieergänzungen bei Candida-Superinfektion

In bis zu 17% der Biopsien von OLP-Läsionen werden Candidaspuren nachgewiesen, wenn auch keinerlei Prädilektion für eine bestimmte OLP-Variante anzutreffen ist.
Die Candida-Superinfektion kann vor und in Folge einer medikamentösen Therapie auftreten und führt zu Wundsein und Felderung der Schleimhäute mit Rötung und Belag.
Die adäquate Therapieform stellt die antimykotische Behandlung dar.
In einigen Fällen haben Scully et al. (1998) mit der bloßen Applikation von Antimykotika auf OLP-Läsionen hier Linderung verschaffen können, während andererseits durch die Gabe von Kortikoidsteroiden bei OLP-Befall eine iatrogene Candidiasis provoziert wurde.
Jainkittivong et al. (2007) fanden in ihrer Studie heraus, dass topische Steroide das Wachstum von Candida begünstigt. Als begleitende Risikofaktoren werden Alter, Medikation, Zahnersatz und Mundhygiene genannt.
Zeng et al. (2008) belegten in ihrer Untersuchung sogar, dass verschiedene Candida-Stämme mit speziellen genotypischen Profilen und Virulenzen, zur OLP-Pathogenese beitragen.
Lipperheide et al. (1996) verglichen das Auftreten von Hefen bei OLP-Patienten mit einer Kontrollgruppe von Personen ohne orale Erkrankungen. Sie stellte fest, dass die Gegenwart von oralen Läsionen einher ging mit einer markanten Reduktion der Hefearten und Candida albicans. Die Autoren gehen von der Annahme aus, dass Candida albicans und teilweise einige ihrer Biotypen, über hohe Einflussnahme auf die Veränderungen, welche mit der OLP-Entwicklung verbunden sind, verfügen (Lipperheide et al. 1996).

Neben der medikamentösen Therapie sollten die OLP-Patienten, welche gleichermaßen unter Candida-Superinfektionen leiden, einer Mundhygieneunterweisung zugeführt werden.

Die einschlägigen Medikamente sind Nystatinsalbe oder -saft, Clotrimazoltabletten, Amphotericinsuspensionen und Nystatin-Triamcinolon-Azetonidsalbe. Diese Medikamente werden oberflächlich lokal verabreicht.
In gravierenden und/oder resistenten Fällen kann auf die systemische Verabreichung zurückgegriffen werden. Hier bieten sich Ketoconazol- oder Fluconazoltabletten an (Rosenberg 1997).

4.16. Nebenwirkungen der chirurgischen Therapieansätze

Als Nebenwirkungen aller chirurgischen Interventionen sind die Gefahr der Verletzung intakter Strukturen, z.B. von Nerven und Gefäßen – bei letzteren mit Blutungsgefahr gegeben. Ebenfalls muss mit Narbenbildung, Pigmentstörungen und dem Auftreten des Köbner`Phänomen gerechnet werden.

Der kryochirurgische Eingriff erfolgt zumeist unter lokaler Anästhesie und zeichnet sich durch weitgehende Schmerzfreiheit aus, da die applizierte Kälte an sich analgetisch wirkt.
Es werden keine auf den ganzen Körper wirkenden Nebenwirkungen genannt.
Die behandelten Läsionen neigen in geringem Grad zur Rezidivbildung.
Manchmal treten nach der Kältebehandlung Blasen auf, die jedoch innerhalb weniger Tage bis Wochen verschwinden. Bei der Vereisung können umgebende Gewebestrukturen beschädigt werden, wonach eventuell kosmetische Nachbehandlungen notwendig werden. Auch können Blutungen, Nachblutungen und Blutergüsse präsent werden. Ferner kann es zu Wundheilungsstörungen und überschießender Narbenbildung kommen. Des Weiteren können sich Pigmentstörungen ergeben, die manchmal auch dauerhaft sein können. Allergische Reaktionen jeden Schweregrades können nicht ausgeschlossen werden. Bekke und Baart (1979) nennen keine bemerkenswerten Nebenwirkungen infolge ihrer Behandlungen und Beobachtungen.

White et al. (1998) führt als Nebenwirkungen seiner Behandlungen mit dem Nd:YAG-Laser transiente postoperative Schmerzen auf. Neben diesen genannten Beschwerden werden auch Blasenbildungen und vorübergehende Hypo- und Hyperpigmentierungen aufgezählt.

Köllner et al. (2003) sowie Trehan und Taylor (2004) verwendeten den 308 nm UVB-Excimer-Laser als Therapieapparatur. Sie gaben keine gravierenden Begleiterscheinungen an. Es kann jedoch zu Rötungen und Juckreiz oder Parapsoriasis en plaque, Blasenbildung sowie Pigmentstörungen im Behandlungsbereich kommen.

Als Folge des Einsatzes des CO_2-Lasers müssen mögliche Nebenwirkungen wie ein postoperatives Erythem, Hyperpigmentierungen oder Infektionen müssen beachtet werden. Der Laser ist kein Wunderinstrument, aber eine große Bereicherung des operativen Instrumentariums Narbenbildungen, Störungen der Oberflächentextur und Pigmentverschiebungen aufgrund der hohen Gefäßspezifität sehr selten sind. Allerdings kommt es in den ersten postoperativen Tagen häufig zu passageren Nebenwirkungen wie hämatomartigen Verfärbungen, Krustenbildungen und Schwellungen Postoperative Komplikationen können ausgedehnte Herpes-Infektionen und großflächige, exsudativ krustöse Reaktionen sein; als Spätkomplikationen sind persistierende Erytheme (drei bis sechs Monate) sowie Hyperpigmentierungen (drei bis sechs Monate) nicht selten.
Als bedeutendes Merkmal wird von den Therapeuten jedoch die Rezidivbildung genannt.
Während Horch et al. (1986) 22% und Luomanen (1992) 25% Rezidivbildungen ausmachen, liegt der Wert von Frame et al. (1984) bei 66,7%.
Huerta Leteurtre et al. (1999) und White et al. (1998) beschreiben keine bis milde postoperative Schmerzen nach der Anwendung des Lasers.

4.17. Nebenwirkungen der medikamentösen Therapieansätze

Die nachfolgende Tabelle gibt einen Aufschluss über die wesentlichen genannten Nebenwirkungen der verschiedenen Untersuchungen, die in dieser Arbeit studiert worden sind.
Die Untersuchungen, welche keine nennenswerten Begleiterscheinungen genannt haben, wurden nicht mit aufgeführt. Auch wurden Nebenwirkungen ausgespart, die entweder unwesentlich oder sehr kurzfristig verliefen und keine Folgen nach sich zogen.

Medikament	Autor	Nebenwirkungen
Azitretin	Laurberg et al. 1991	Trockene Haut und Schleimhaut, Schuppung, Haarausfall
Betamethason-Valerat	Greenspan et al. 1978	Pseudomembranöse Candidiasis
Betamethason-Valerat	Cawson 1968	Candidiasis
Betamethason	Al-Mutairi et al. 2005	Braune Hyperpigmentationen
Betamethason	Malhotra et al. 2007	56% mildes Brennen
Cyclosporin	Eisen et al. 1990	Flüchtiges Brennen
Cyclosporin	Eisen et al. 1990	Flüchtiges Mundbrennen
Cyclosporin	Porter et al. 1992	Flüchtiges Brennen und Niederschlag
Cyclosporin	Yoke et al. 2006	Mildes Brennen, gastrointestinale Störungen
Cyclosporin	Conrotto et al. 2005	Dyspepsie
Cyclosporin	Jungell und Malmström 1996	Flüchtiges Brennen, Niederschlag
Cyclosporin	Thongprasom et al. 2007	Brennen, Juckreiz, geschwollene Lippen, petechiale Hämorrhagien
Clobetasol-Propionat	Conrotto et al. 2005	Dyspepsie, Parotisschwellung, Hautreizung
Clobetasol-Propionat	Gonzalez-Moles et al. 2002	Mondgesicht, Hirsutismus
Curcuminoide	Chainani-Wu et al. 2007	Kopfweh, Flatulenz, Mundtrockenheit
Dexamethason-Sodium-Phosphat	Randell und Cohen 1974	Schleimhautatrophie und Injektionsschmerz
Efalizumab	Heffernan et al. 2007	Urtikaria, subkutaner Lupus
Etanercept	Yarom et al. 2007	Empfindlichkeit an Injektionsstellen
Etretinat	Gorsky und Raviv 2005	Haut und Schleimhauttrockenheit, Juckreiz, Hautausschlag, Haarausfall
Fluocinonid	Carbone et al. 1996	Magen- und Speiseröhrenstörungen, Zahnfleischbluten, Juckreiz
Fluocinolon-Azetonid	Thongprasom et al. 1992, 2003	Candidiasis
Fluticason	Hegarty et al. 2002	Nausea, Geschmacksstörungen, Mundtrockenheit
Griseofulvin	Bagan et al. 1985	Leichte Kopfschmerzen
Griseofulvin	Matthews und Scully 1992	Starke Nebenwirkungen

Medikament	Autor	Nebenwirkungen
Griseofulvin	Aufdemorte et al. 1983	Gastrointestinale Störungen
IFN + Ribavirin	Nagao et al. 2004	Erbrechen, Anorexie, Anämie
Isotretinoin	Giustina et al. 1986	Brennen, Geschmacksstörungen
Isotretinoin	Scardina et al. 2006	Wundsein und Brennen bei Applikation
Isotretinoin	Woo 1985	Trockene Haut, Cheilitis
Isotretinoin	Camisa und Allen 1986	Cheilitis, Kopfschmerzen, Juckreiz
Levamisol plus Prednisolon	Lu et al. 1995	Hautausschlag, Kopfschmerzen, Insomnie
Nikotinsäureamid	Tischendorf 1978	Hauteffloreszenzen
Oxpentifyllin	Wongwatana et al. 2005	Kopfschmerzen, Diarrhöe, Ataxie, Tremor, Juckreiz
Phenytoin	Bogaert und Sanchez 1990	Nausea, Insomnie, Juckreiz
Pimecrolimus	Gorouhi et al. 2007	Brennen bei Gabe, gastrointestinale Störungen
Pimecrolimus	Passeron et al. 2007	Mildes Brennen
Prednisolon	Kellett und Ead 1990	Euphorie, Herzbrennen
Prednison	Silverman et al. 1985	Schleimhautirritationen, Hyperglykämie, gastrointestinale Störungen
Puva plus Methoxypsoralen	Lundquist et al. 1995	Gastrointestinale Störungen, Geschmacksstörungen, Schleimhautödeme
Puva plus Methoxypsoralen	Jansen et al. 1987	Zahnfleischbräunung, Schleimhautödeme
Puva plus Methoxypsoralen	Lehtinen et al. 1989	Flüchtige Schleimhautödeme, Schleimhautbräunung
Retinaldehyd	Boisnic et al. 2002	Leichtes Brennen, Erythembildung
Sulodexid	Femiano et al. 2003	Schwindel, Hitzewallungen, Erbrechen
Tacrolimus	Kaliakatsou et al. 2002	Lokale Irritationen
Tacrolimus	Becker et al. 2006	Brennen,Juckreiz, Erythembildung
Tacrolimus (Umfrage)	Byrd et al. 2004	Brennen,Irritationen, Kribbeln
Tacrolimus	Laeijendecker et al. 2006	Brennen, Stechen
Tacrolimus	Shen und Pedvis-Leftick 2004	Schleimhautpigmentationen
Tacrolimus	Hodgson et al. 2003	Brennen und Geschmacksstörungen
Tazaroten	Petruzzi et al. 2002	Brennen und Geschmacksstörungen
Temaroten	Bollag und Ott 1989	Leberenzymanstieg, Nausea, Erbrechen
Thalidomid	Macario-Barrel et al. 2003	Phlebitis und Neuropathie
Thalidomid	Petropoulou et al. 2006	Bei 50 mg/Tag erhebliche Nebenwirkungen
Tretinoin	Ott et al. 1996	Cheilitis, Kopfschmerzen, Konjunktivitis
Triamcinolon-Azetonid	Laeijendecker et al. 2006	Temporäres Brennen und Stechen
Triamcinolon-Azetonid	Yoke et al. 2006	Initiales Brennen, gastrointestinale Störungen
Triamcinolon-Azetonid	Thongprasom et al. 1992	Candidiasis
Triamcinolon-Azetonid	Malhotra et al. 2007	25% mildes Brennen

Medikament	Autor	Nebenwirkungen
Vitamin-A-Säure	Günther 1975	Entzündungen, Mazeration, 21% Rückfälle
Vitamin-A-Säure	Günther 1973	Kopfschmerzen, Diarrhoe, Lippentrockenheit

Hennig 2008

4.18. Rezidivbildung infolge der unterschiedlichen Therapiemaßnahmen

Die folgende Tabelle ermöglicht eine Übersicht über verschiedene Therapieansätze und die Quote der Rückfallerscheinungen.
Nach Auswertung aller der Studie zugrunde liegenden Untersuchungen konnte jedoch kein einzelner Therapieansatz als grundsätzlich rezidivierend eingestuft werden.
Allerdings treten Rezidive vermehrt bei chirurgischen Interventionen und dem Einsatz von Retinoiden und Immunosuppressiva auf, ohne dass von einer Gesetzmäßigkeit gesprochen werden kann. Untersuchungen in denen keine Rezidiverscheinungen aufgeführt worden sind, fanden keine Berücksichtigung in der Tabelle.

Medikament	Autor	Patientenanzahl	Rezidivbildung
Betamethason	Malhotra et al. 2007	25	39%
Cyclosporin	Balato et al. 1989	7	75%
CO_2-Laser	Horch et al. 1986	7	22%
CO_2-Laser	Heurta Leteurtre et al. 1999	29	55%
CO_2-Laser	Frame et al. 1984	3	66,7%
CO_2-Laser	Luomanen 1992	8	25%
CO_2-Laser	White et al. 1998	29	24%
Etanercept	Yarom et al. 2007	1	100%
Etretinat	Gorsky und Raviv 2005	6	100%
Extrakorporale Photochemotherapie	Guyot et al. 2007	12	92%
Glyzyrrhizin	Nagao et al. 1996	9	33%
Isotretinoin	Woo 1985	1	100%
Isotretinoin	Camisa und Allen 1986	6	75%
Kryochirurgie	Bekke und Baart 1979	7	43%
Mesalazin	Alstead et al. 1991	1	100%
Nd:YAG-Laser	White et al. 1998	64	11%
Nikotinsäureamid	Tischendorf 1978	25	60%
Pimecrolimus	Passeron et al. 2007	6	100%
PUVA und Psoralen	Narwutsch et al. 1990	65	21,5%

Medikament	Autor	Patientenanzahl	Rezidivbildung
PUVA und Tigason	Narwutsch et al. 1990	12	75%
Tacrolimus	Kaliakatsou et al. 2002	19	68%
Tacrolimus	Becker et al. 2006	1	100%
Tacrolimus	Olivier et al. 2002	8	75%
Tacrolimus	Lener et al. 2001	1	100%
Tacrolimus (Umfrage)	Byrd et al. 2004	37	13%
Tacrolimus	Laeijendecker et al. 2006	20	65%
Thalidomid	Petropoulou et al. 2006	1	100%
Triamcinolon-Azetonid	Laeijendecker et al. 2006	20	35%
Triamcinolon-Azetonid	Malhotra et al. 2007	24	22%
Vitamin-A-Säure	Günther 1975	52	21%
Vitamin-A-Säure	Günther 1973	17	12%
Excimer-Laser	Köllner et al. 2003	8	13%

Hennig 2008

4.19. Therapieziele

Sämtliche Studien stimmen darüber überein, dass der orale Lichen planus eine lang anhaltende Krankheit ungeklärter Ursache ist. Die Transformationsquote liegt zwar in einem sehr niedrigen Bereich, dennoch wird den Patienten angeraten sich regelmäßigen Untersuchungen zu unterziehen.
Aufgrund der Vielfältigkeit der Symptome, von milden beschwerdefreien weißlichen Schleimhautverfärbungen bis zu hartnäckigen widerspenstigen schmerzhaften Erosionen, wird ein besonderes Augenmerk auf die exakte Diagnosestellung gerichtet.
Die Majorität der Patienten entwickelt die Krankheit in der fünften bis sechsten Lebensdekade.
Das am meisten genannte Symptom war die Schmerzhaftigkeit, und überwiegend waren die Zunge, das Zahnfleisch und die Wangenschleimhaut betroffen.
Bei ca. 25% der Patienten wurden symptomfreie orale weißliche Fleckungen beobachtet, die erst bei einer genauen intraoralen Befunderhebung erkannt wurden. In weniger häufigen Fällen litten die Patienten an Zahnfleischblutungen oder rauen Schleimhautflächen.
In fast allen Fällen erschienen die Befunde bilateral angelegt.
Mehr als die Hälfte der Patienten war von mehr als einer OLP-Variante betroffen.
Bei etwa 2% der Patienten entwickelte sich aus dem OLP eine maligne Transformation.
In Berücksichtigung dieser möglichen Transformation und der steten Symptome besteht der dringende Ratschlag, kontinuierliche Untersuchungen abzuhalten. Dabei sollte
auch eine extraorale Befunderhebung durchgeführt werden, da der orale Lichen planus nicht selten von einem kutanen Lichen planus begleitet wird.
Die medikamentösen, chirurgischen und psychologischen Therapieansätze sollen die Beschwerden solange unter Kontrolle halten und vor Exazerbationen schützen, bzw. deren Verlauf mildern und verkürzen, bis die genaue Pathogenese geklärt und eine kurative Lösung

gefunden worden ist.

4.20. Therapieempfehlungen

Es kann aufgrund der unterschiedlichen Typen des OLP und der sehr variierenden Verläufe dieser Erkrankung keine eindeutige auf bestimmte Medikamente festgelegte Therapieanweisung geben. Die vielen Ursachen (Stress, iatrogene Faktoren, Medikamentenkonsum, Lebensgewohnheiten, etc.), neben der unbekannten Pathogenese, die für diese Krankheit in Frage kommen können, müssen abgeklärt und, wenn möglich, beseitigt werden.
Als wichtigste Voraussetzung einer erfolgsorientierten Therapie des OLP gilt die frühzeitige Entlarvung der Erkrankung. Danach müssen die Diagnosestellung und die differentialdiagnostische Abgrenzung korrekt erfolgen. Ferner ist es von unbedingter Notwendigkeit, dass die Patienten sich exakt an die Therapieanweisungen halten und auch das benötigte Therapeutikum zugeführt bekommen.
Da zwar bekannt ist, dass es sich beim OLP um eine immun-mediierte Pathogenese handelt, trotzdem bleibt die genaue Äthiologie ungeklärt. Aus diesem Grund kann die Therapiewahl nur auf eine palliative Linderung ausgerichtet sein.
Es hat sich bewiesen, dass eine exzellente Mundhygiene dazu beiträgt, die Dauer und das Ausmaß der Beschwerden einzudämmen.
Im Fall eines asymptomatischen OLP reicht es aus, den Patienten in regelmäßigen Abständen zu kontrollieren, um eine eventuelle Transformation früh zu erkennen. Eine medikamentöse Behandlung muss nicht erfolgen (Fricain et al. 2005).
Allerdings müssen Irritationen beseitigt werden und die Patienten drüber aufgeklärt werden, welches ihre persönliche OLP-Variante ist und wie sie damit zu verfahren haben (Buser et al. 2001).
Wenn die Diagnose auf symptomatischen OLP lautet, sollte zur Absicherung eine Biopsie und eine Immunofluoreszenz durchgeführt werden. Auch hier ist die optimierte Mundhygiene ein wesentlicher Bestandteil des Verlaufs der Erkrankung und der Therapie.

Als Therapieansatz der ersten Wahl sollten topische Kortikoide in Betracht gezogen werden. Hierbei kann auf z.B. Fluocinonid-Gel, Betamethason-Gel oder Clobetasol-Gel verwiesen werden. Wenn sich der therapeutische Erfolg eingestellt hat, wird der Patient alle 3-6 Monate kontrolliert und die Medikation individuell dem Krankheitsverlauf angepasst.
Bei extremen Exazerbationen sollte initial Prednison verabreicht werden, um es dann schrittweise innerhalb von 2-3 Wochen zu reduzieren. Sollte sich der Patient hierbei als resistent erweisen, wären intraläsionale Injektionen mit Triamcinolon-Azetonid anzuraten.
Sollte der Patient auch hier keine Reaktion zeigen, muss die Therapie auf weitere Möglichkeiten ausgedehnt werden. Dabei nehmen die Calcineurin-Inhibitoren (Tacrolimus, Pimecrolimus, Cyclosporin) eine gewichtige Rolle ein. Alternativen sind Retinoide, PUVA oder Chirurgie (Laser, Kryochirurgie, konventionelle Chirurgie).
Auch nach diesen Therapiemaßnahmen schließt sich eine Recallverfahren, 3-4-mal jährlich, zur Überwachung möglicher Transformationen, an.
Für die Wirksamkeit von Aloe Vera in topischer und systemischer Anwendung liegen ebenfalls positive Berichte vor. Bei nicht extrem schmerzhaften Symptomen kann über eine mehrmonatige Anwendung erreicht werden, dass orale Läsionen in wenigen Wochen und systemische Läsionen über Monate der Gaben dennoch vollständig kurierbar sind.

4.21. Therapieerfolge

Die nachfolgende Tabelle ermöglicht einen Überblick über die dieser Studie zugrunde liegenden Untersuchungen. Es werden die wesentlichen Therapieergebnisse genannt. Ob die Verbesserungen von höherer oder minderer Qualität gegenüber Verbesserungen anderer Studien einzuordnen waren, kann nicht beurteilt werden. Diese Verbesserungen beziehen sich auf die allgemeinen Anzeichen und Beschwerden des symptomatischen OLP.

Medikament	Dauer	Patienten	Quelle	Ergebnisse
Azitretin	16 Wochen	11	Viglioglia et al. 1990	Erhebliche Verbesserungen oder Remissionen
Azitretin	8 Wochen	32	Laurberg et al. 1991	21% Remissionen 54% Verbesserungen 25% keine Reaktionen oder Verschlechterungen
Aloe Vera	7 Monate	1	Hayes 1998	Beschwerden komplett ausgeheilt
Aloe Vera	8 Wochen	27	Choonhakarn et al. 2007	7% komplette Remissionen 81% Verbesserungen
Azathioprin	3-7 Monate	9	Verma et al. 2001	Erhebliche bis keine Verbesserungen
Betamethason-Phosphat	6 Wochen	48	McGrath et al. 2003	Verbesserungen
Betamethason-Valerat	1-12 Monate	30	Cawson 1968	67% Verbesserungen
Betamethason-Valerat	2 Monate	23	Tyldesley und Harding 1977	73% gute bis mäßige Verbesserungen
Betamethason-Valerat	2 Monate	9	Greenspan et al. 1978	89% gute bis mäßige Verbesserungen, 11% keine Reaktionen
Betamethason-Valerat	2 Monate	12	Tyldesley und Harding 1977	75% Verbesserungen 25 keine Reaktionen
Betamethason-Valerat	2-52 Wochen	30	Cawson 1968	90% Verbesserungen 10% keine Reaktionen
Betamethason-Valerat	2 Monate	10	Greenspan et al. 1978	90% Verbesserungen 10% keine Reaktionen
Betamethason plus Triamcinolon	10 Wochen	1	Al-Mutairi et al. 2005	Beschwerden komplett ausgeheilt
Betamethason	6 Monate	25	Malhotra et al. 2007	68% gute-sehr gute Reaktionen 52% Symptomfrei 39% Rezidive
Betamethason	3 Wochen	24	Aleinikov et al. 1996	95% Verbesserungen
Betamethason-Sodium-Phosphat	6 Wochen	24	Hegarty et al. 2002	Allgemeine Verbesserungen
Bonjela	15 Tage	1	Khadim 1980	Beschwerden komplett ausgeheilt
Cyclosporin A	4 Wochen	4	Frances et al. 1988	30% bis 80% Verbesserungen

Medikament	Dauer	Patienten	Quelle	Ergebnisse
Cyclosporin A	2 Monate	7	Balato et al. 1989	4 Patienten genasen, 3 erlebten einen Rückfall, 3 Patienten mit Verbesserungen
Cyclosporin A	2 Monate	16	Eisen et al. 1990	Allgemeine Verbesserungen
Cyclosporin A	2 Monate	6	Eisen et al. 1990	Allgemeine Verbesserungen
Cyclosporin A	2 Monate	8	Eisen et al. 1990	Allgemeine Verbesserungen
Cyclosporin A	2-3 Monate	4	Ho und Conklin 1991	Keine Veränderungen
Cyclosporin A	4 Wochen	7	Levell et al. 1991	Keine Veränderungen
Cyclosporin A	2 Monate	5	Dartanel et al. 1991	Keine Veränderungen
Cyclosporin A	2 Monate	7	Itin et al. 1992	14% komplette Genesung 86% ohne Veränderung
Cyclosporin A	8-10 Wochen	6	Porter et al. 1992	5 Patienten mit Verbesserungen 1 Patient ohne Veränderungen
Cyclosporin A	> 9 Wochen	9	Vouté et al. 1994	4 Patienten mit Verbesserungen 5 Patienten ohne Veränderungen
Cyclosporin A	3 Monate	14	Pacor et al. 1995	Allgemeine Verbesserungen
Cyclosporin A	1 Monat	7	Harpenau et al. 1995	Allgemeine Verbesserungen
Cyclosporin A	6 Wochen	13	Sieg et al. 1995	Wenig Veränderungen
Cyclosporin A	1 Monat	7	Jungell und Malmström 1996	2 Patienten mit wenig Reaktionen 5 Patienten ohne Reaktionen
Cyclosporin A	1 Monat	10	Femiano et al. 2003	Allgemeine Verbesserungen
Cyclosporin A	2 Monate	68	Yoke et al. 2006	Allgemeine Verbesserungen
Cyclosporin A plus Mofetil	19 Monate	1	Dalmau et al. 2007	Beschwerdefrei
Cyclosporin A	2 Monate	6	Thongprasom et al. 2007	33% teilweise Remissionen 66% keine Reaktionen
CO_2-Laser	variabel	3	Frame et al. 1984	Allgemeine Verbesserungen 67% Rückfälle
CO_2-Laser	variabel	7	Horch et al. 1986	78% Beschwerdefrei 22% Rückfälle
CO_2-Laser	variabel	8	Luomanen et al. 1992	75% Beschwerdefrei 25% Rückfälle
CO_2-Laser	variabel	29	White et al. 1998	22 Patienten beschwerdefrei 7 Patienten mit Rückfällen
CO_2-Laser	variabel	29	Huerta Leteurtre et al. 1999	65% Beschwerdefrei 41% Rückfälle
Clobetasol-Propionat	9 Wochen	17	Lozada-Nur et al. 1991	56% komplette Remissionen 22% teilweise Remissionen 22% ohne Veränderungen
Clobetasol-Propionat	variabel	8	Roed-Petersen und Roed-Petersen 1992	Allgemeine Verbesserungen mit persistierenden Läsionen
Clobetasol-Propionat	6 Monate	20	Carbone et al. 1997	75% Remissionen oraler Anzeichen allgemeine Verbesserungen

Medikament	Dauer	Patienten	Quelle	Ergebnisse
Clobetasol-Propionat	4 Wochen	14	Sardella et al. 1998	57% beschwerdefrei 21,5% Verbesserungen 21,5% ohne Reaktionen
Clobetasol-Propionat	6 Monate	25	Carbone et al. 1999	75% komplette Remissionen allgemeine Verbesserungen
Clobetasol-Propionat (Salbe)	variabel	8	LoMuzio et al. 2001	Remissionen der Symptome
Clobetasol-Propionat (Paste)	variabel	8	LoMuzio et al. 2001	Remissionen der Symptome
Clobetasol-Propionat (in Orabase)	variabel	8	LoMuzio et al. 2001	Remissionen der Symptome
Clobetasol-Propionat	48 Wochen	25	Gonzalez-Moles et al. 2002	93,3% komplette Resolutionen allgemeine Verbesserungen
Clobetasol-Propionat	48 Wochen	30	Gonzalez-Moles et al. 2002	Allgemeine Verbesserungen
Clobetasol-Propionat plus Nystatin	48 Wochen	33	Gonzalez-Moles et al. 2003	Allgemeine Verbesserungen
Clobetasol-Propionat	variabel	17	Campisi et al. 2004	Allgemeine Verbesserungen
Clobetasol-Propionat	2 Monate	19	Conrotto et al. 2005	18 Patienten mit Verbesserungen oder Remissionen 1 Patient ohne Veränderungen
Curcuminoide	7 Wochen	17	Chainani-Wu et al. 2007	Keine Veränderungen
Dapson	9 Monate	1	Falk et al. 1985	Beschwerdefrei nach 15 Monaten
Dapson	7 Monate	1	Beck und Brandrup 1986	Beschwerdefrei
Dapson	13 Monate	1	Basak und Basak 2002	Läsionen verschwunden Hyperpigmentationen
Dexamethason-Sodium-Phosphat	12 Wochen	1	Randell und Cohen 1974	beschwerdefrei
Efalizumab	10 Wochen	1	Cheng 2006	75% Verbesserungen
Efalizumab	11 Wochen	4	Heffernan et al. 2007	71% Läsionsrückgang 82% Schmerzrückgang
Etanercept	10 Wochen	1	Yarom et al. 2007	90% Symptomrückgang Rückfall nach 2 Wochen
Etretinat	2 Monate	6	Gorsky und Raviv 2005	Allgemeine Verbesserungen Rückfall innerhalb eines Jahres
Extrakorporale Photochemotherapie	11-21 Gaben	12	Guyot et al. 2007	11 Patienten mit Rückfällen
Extrakorporale Photopherese	Variabel	4	Kunte et al. 2005	Allgemeine Verbesserungen
Fenretinid	1 Monat	8	Tradati et al. 1994	25% komplette Remissionen 75% teilweise Remissionen
Fluocinonid	3 Wochen	18	Plemons et al. 1990	Allgemeine Verbesserungen
Fluocinonid	9 Wochen	20	Vouté et al. 1993	80% komplette und teilweise Remissionen

Medikament	Dauer	Patienten	Quelle	Ergebnisse
Fluocinonid	6 Monate	20	Campisi et al. 1996	90% Verbesserungen
Fluocinonid	7 Monate	20	Carbone et al. 1996	90% Verbesserungen
Fluocinonid	6 Monate	24	Carbone et al. 1999	25% Remissionen 90% Verbesserungen
Fluocinolon	4 Wochen	19	Thongprasom et al. 1992	68% beschwerdefrei 32% Verbesserungen
Fluocinolon-Azetonid	4 Wochen	19	Thongprasom et al. 1992	68% Verbesserungen
Fluocinolon-Azetonid (Gel)	4 Wochen	24	Buajeeb et al. 2000	Allgemeine Verbesserungen
Fluocinolon-Azetonid (in Orabase)	4 Wochen	24	Buajeeb et al. 2000	Allgemeine Verbesserungen
Fluocinolon-Azetonid (Lösung)	2 Jahre	28	Thongprasom et al. 2003	77,3% komplette Remissionen
Fluocinolon-Azetonid (in Orabase)	2 Jahre	22	Thongprasom et al. 2003	21,4% komplette Remissionen
Fluocinolon-Azetonid (Lösung plus Orabase)	2 Jahre	47	Thongprasom et al. 2003	17,0% komplette Remissionen
Fluticason	6 Wochen	24	Hegarty et al. 2002	Allgemeine Verbesserungen
Glyzyrrhizin	6 Wochen	9	Nagao et al. 1996	67% Verbesserungen Rückfälle
Griseofulvin	< 10 Monate	29	Massa und Rogers 1981	9 Patienten mit Remissionen oder Verbesserungen
Griseofulvin	2 Monate	3	Aufdemorte et al. 1983	100% Verbesserungen
Griseofulvin	10 Wochen	7	Bagan et al. 1985	Keine Verbesserungen
Griseofulvin	variabel	23	Matthews und Scully 1992	21% mit systemischer Linderung keine klinischen Verbesserungen
Hydrokortison	2 Wochen	54	Holbrook et al. 1998	48% komplette Remissionen 37% teilweise Remissionen 15% keine Veränderungen
Hydroxychloroquin-Sulfat	6 Monate	10	Eisen 1993	90% exzellente Reaktionen allgemeine Verbesserungen
Interferon	4-6 Wochen	5	Pedersen 1998	Verbesserungen
Interferon plus Ribavirin	2 Wochen	1	Nagao et al. 2004	Keine Verbesserungen
Isotretinoin	3 Wochen	1	Woo 1985	Verbesserungen Rückfall
Isotretinoin	2 Monate	20	Giustina et al. 1986	Verbesserungen
Isotretinoin	8 Wochen	6	Camisa und Allen 1986	Verbesserungen 67% Rückfälle
Isotretinoin (0,18%)	3 Monate	35	Scardina et al. 2006	74,3% Verbesserungen
Isotretinoin (0,05%)	3 Monate	35	Scardina et al. 2006	25,7% Verbesserungen
Kryochirurgie	Einmalig	7	Bekke und Baart 1979	3 Rezidive sonst beschwerdefrei

Medikament	Dauer	Patienten	Quelle	Ergebnisse
Levamisol plus Prednisolon	2-6 Wochen	23	Lu et al. 1995	beschwerdefrei
Mesalazin	Variabel	1	Alstead et al. 1991	Keine Veränderung
Mesalazin	4 Wochen	11	Sardella et al. 1998	54,5% symptomfrei 36,5% teilweise symptomfrei 9% keine Reaktionen
Metronidazol	20-60 Tage	19	Buyuk et al. 2000	15 Patienten mit Verbesserungen oder Remissionen 4 Patienten ohne Reaktionen
Mometason-Furoat	30 Tage	49	Aguirre et al. 2004	Allgemeine Verbesserungen
Nd:YAG-Laser	Variabel	64	White et al. 1998	7 Patienten mit Rezidivbildung
Nikotinsäureamid	25-44 Tage	25	Tischendorf 1978	10 Patienten ohne Rezidive 9 Patienten mit Rezidivbildung 6 Patienten brachen Studie ab
Oxpentifyllin	8 Wochen	15	Wongwatana et al. 2005	10 Patienten mit Verbesserungen 5 Patienten brachen Studie ab
Phenytoin	2-24 Wochen	6	Bogaert und Sanchez 1990	67% komplette Remissionen 33% kutane Verbesserungen
Pimecrolimus	4 Monate	1	Dissemond et al. 2004	Allgemeine Verbesserungen
Pimecrolimus	4 Wochen	10	Swift et al. 2005	Verbesserungen
Pimecrolimus	2 Monate	1	Cedro et al. 2006	Allgemeine Verbesserungen
Pimecrolimus	6 Wochen	5	Scheer et al. 2006	Allgemeine Verbesserungen
Pimecrolimus	2 Monate	20	Gorouhi et al. 2007	Allgemeine Verbesserungen
Pimecrolimus	4 Wochen	6	Passeron et al. 2007	Verbesserungen 100% Rückfälle
Prednisolon	10 Tage	38	Kellett und Ead 1990	100% der OLP-Anzeichen verschwunden 10 Patienten brachen die Studie ab
Prednison	2 Wochen	55	Silverman et al. 1985	89% Verbesserungen 55% Nebenwirkungen
Photodynamische Therapie	einmalig	2	Aghahosseini et al. 2006	80% Remissionen 20% ohne Reaktionen
Photodynamische Therapie	einmalig	13	Aghahosseini et al. 2006	Allgemeine Verbesserungen
PUVA plus Methoxypsoralen	4-12 Gaben	8	Jansen et al. 1987	5 Patienten mit Remissionen 3 Patienten mit Verbesserungen
PUVA plus Methoxypsoralen	10,3 Gaben	17	Lehtinen et al. 1989	5 Patienten mit Remissionen 12 Patienten mit Verbesserungen
PUVA plus Methoxypsoralen	8 Wochen	65	Narwutsch et al. 1990	87% Remissionen nach 8 Wochen 78% Remissionen nach 2,2 Jahren 22% Rezidive nach 2,2 Jahren

Medikament	Dauer	Patienten	Quelle	Ergebnisse
PUVA plus Tigason	8 Wochen	12	Narwutsch et al. 1990	40-45% Remissionen 75% Rezidivbildung
PUVA plus Methoxypsoralen	12 Gaben	18	Lundquist et al. 1995	Allgemeine Verbesserungen
PUVA plus Methoxypsoralen	6,7 Wochen	unbekannt	Seoane et al. 1997	Symptome und Läsionen verschwunden
PUVA plus Trioxsalen	8,7 Gaben	5	Kuusilehto et al. 1997	80% Verbesserungen
Retinaldehyd	2 Monate	17	Boisnic et al. 2002	88% Verbesserungen
Sulodexid	1 Monat	10	Femiano et al. 2003	90% Resolution der Symptome 10% ohne Veränderung
Tacrolimus	4 Wochen	6	Vente et al. 1999	50% komplette Remissionen 50% teilweise Remissionen
Tacrolimus	3 Monate	1	Lener et al. 2001	Teilweise Remissionen Rückfallerscheinungen
Tacrolimus	8 Wochen	19	Kaliakatsou et al. 2002	73,3% Läsionsrückgang 13 Patienten mit Rückfällen
Tacrolimus	3 Monate	6	Morrison et al. 2002	Allgemeine Verbesserungen
Tacrolimus	6 Monate	8	Olivier et al. 2002	7 Patienten mit Verbesserungen 6 Patienten mit Rückfällen
Tacrolimus	8 Wochen	50	Hodgson et al. 2003	14% komplette Remissionen 80% teilweise Remissionen 6% ohne Veränderung
Tacrolimus	8 Wochen	1	Stoolper et al. 2003	Allgemeine Verbesserungen
Tacrolimus (Umfrage)	variabel	37	Byrd et al. 2004	89% Verbesserungen 13% Rezidivbildung
Tacrolimus	9 Monate	1	Shen und Pedvis-Leftick 2004	Allgemeine Verbesserungen
Tacrolimus	6 Wochen	23	Thomson et al. 2004	21 Patienten mit Verbesserungen
Tacrolimus	Einige Wochen	1	Becker et al. 2006	Allgemeine Verbesserungen 1 Transformation
Tacrolimus	3 Wochen	1	Donovan et al. 2006	Beschwerdefrei
Tacrolimus	6 Wochen	20	Laeijendecker et al. 2006	30% komplette Remissionen 60% teilweise Remissionen 65% Rezidivbildung
Tacrolimus	2 Wochen	10	Lozada-Nur et al. 2006	Allgemeine Verbesserungen
Tacrolimus	4-5 Wochen	2	Shichinohe et al. 2006	Allgemeine Verbesserungen
Tazaroten	8 Wochen	12	Petruzzi et al. 2002	Verbesserungen
Temaroten	31-441 Tage	13	Bollag und Ott 1989	62% komplette Remissionen 15% teilweise Remissionen 23% ohne Veränderung
Tetrazyklin	6 Wochen	1	Walchner et al. 1999	Beschwerdefrei

Medikament	Dauer	Patienten	Quelle	Ergebnisse
Thalidomid	17 Monate	1	Camisa und Popovsky 2000	Allgemeine Verbesserungen Rückfallerscheinungen
Thalidomid	4 Monate	6	Macario-Barrel et al. 2003	67% komplette Remissionen 17% teilweise Remissionen Rückfallerscheinungen
Thalidomid	18 Monate	1	Petropoulou et al. 2006	Komplette Remissionen Rückfallerscheinungen
Tretinoin	Variabel	23	Sloberg et al. 1979	71% der erosiven Läsionen verbessert 74% der retikulären Läsionen verbessert
Tretinoin	4 Monate	10	Boisnic et al. 1994	94% Reduzierung der Läsionsoberfläche
Tretinoin	17-19 Monate	18	Ott et al. 1996	72% komplette Remissionen 22% allgemeine Verbesserungen
Triamcinolon-Azetonid	Einmalig	7	Sleeper 1967	43% komplette Remissionen 57% allgemeine Verbesserungen
Triamcinolon-Azetonid	4 Wochen	19	Thongprasom et al. 1992	42% komplette Remissionen
Triamcinolon-Azetonid	8 Wochen	unbekannt	Lopez-Lopez et al. 1995	60% Verbesserungen
Triamcinolon-Azetonid	6 Monate	29	Gonzalez-Garcia et al. 2006	83% komplette Remissionen 14% teilweise Remissionen 3% ohne Veränderung
Triamcinolon-Azetonid	6 Monate	6	Gonzalez-Garcia et al. 2006	67% komplette Remissionen 33% teilweise Remissionen
Triamcinolon-Azetonid	1-2 Wochen	45	Xia et al. 2006	Allgemeine Verbesserungen
Triamcinolon-Azetonid	2 Monate	20	Gorouhi et al. 2007	Allgemeine Verbesserungen
Triamcinolon-Azetonid	6 Monate	24	Malhotra et al. 2007	50% symptomfrei 22% Rückfallerscheinungen
Triamcinolon-Azetonid	8 Wochen	7	Thongprasom et al. 2007	50% komplette Remissionen 50% teilweise Remissionen
UVA-Bestrahlung	8 Gaben	35	Chen 1989	85,7% komplette Remissionen
Vitamin A Säure	7 Wochen	17	Günther 1973	Allgemeine Verbesserungen 12% Rückfallerscheinungen
Vitamin A Säure	variabel	52	Günther 1975	Allgemeine Verbesserungen
UVB Excimer-Laser	variabel	8	Köllner et al. 2003	25% komplette Remissionen 50% klinische Verbesserungen 12,5% Rückfallerscheinungen
UVB Excimer-Laser	7 Gaben	9	Trehan et al. 2004	Allgemeine Verbesserungen

Hennig 2008

4.22. Einzelne medikamentöse Therapiekonzepte

Medikament	Dauer	Patienten	Quelle	Ergebnisse
Aloe Vera	7 Monate	1	Hayes 1998	Läsionen schnell abgeheilt systemische Beschwerden kuriert
Aloe Vera	8 Wochen	27	Choonhakarn et al. 2007	7% komplette Remissionen 81% Verbesserungen
Azathioprin	3-7 Monate	9	Verma et al. 2001	89% Verbesserungen 11% ohne Veränderung
Bonjela	15 Tage	1	Khadim 1980	Beschwerdefrei
Curcuminoide	7 Wochen	17	Chainani-Wu et al. 2007	Keine statistisch bedeutsamen Veränderungen der Symptome
Dexamethason	6 Wochen	13	Rhodus et al. 2006	Allgemeine Verbesserungen der Symptome
Dexamethason-Sodium-Phosphat	12 Wochen	1	Randell und Cohen 1974	Komplette Ausheilung
Efalizumab	10 Wochen	1	Cheng 2006	75% Verbesserungen
Efalizumab	11 Wochen	4	Heffernan et al. 2007	82% Verbesserungen
Eikonol	Variabel	Unbekannt	Barer und Polovets 1995	Verbesserung und Verkürzung des klinischen Verlaufs der Symptome
Etanercept	10 Wochen	1	Yarom 2007	90% Verbesserung der Symptome Rückfall
Fenretinid	1 Monat	8	Tradati et al. 1994	25% komplette Remissionen 75% allgemeine Verbesserungen
Fluticason	6 Wochen	24	Hegarty et al. 2002	Allgemeine Verbesserungen
Glyzyrrhizin	4 Wochen	9	Nagao et al. 1996	67% allgemeine Verbesserungen 33% Rückfallerscheinungen
Hydrokortison	2 Wochen	54	Holbrook et al. 1998	48% komplette Remissionen 37% teilweise Remissionen
Hydroxychloroquin-Sulfat	6 Monate	10	Eisen 1990	90% exzellente Reaktionen allgemeine Verbesserungen
Interferon	4-6 Wochen	5	Pedersen 1998	Allgemeine Verbesserungen der Symptome
Interferon plus Ribavirin	18 Wochen	1	Nagao et al. 2004	Aggravation der OLP-Beschwerden
Levamisol plus Prednisolon	2-6 Wochen	23	Lu et al. 1995	beschwerdefrei
Levamisol plus Prednisolon	4-8 Wochen	30	Lu et al. 1998	beschwerdefrei
Mesalazin	4 Wochen	11	Sardella et al. 1998	54,5% Symptomfreiheit 36,5% Verbesserungen
Mesalazin	Variabel	1	Alstead et al. 1991	Keine Verbesserungen der Symptome
Metronidazol	20-60	19	Buyuk et al. 2000	79% komplette Remissionen

Medikament	Dauer	Patienten	Quelle	Ergebnisse
	Tage			11% teilweise Remissionen 10% ohne Verbesserungen
Mometason-Furoat	30 Tage	49	Aguirre et al. 2004	Allgemeine Verbesserungen
Nd:YAG-Laser	Variabel	64	White et al. 1998	89% Remissionen 11% Rückfallerscheinungen
Nikotinsäureamid	25-44 Tage	25	Tischendorf 1978	40% Remissionen 36% Rückfallerscheinungen 24% brachen Therapie ab
Oxpentifyllin	8 Wochen	15	Wongwatana et al. 2005	20% Verbesserungen der Symptome 47% keine Veränderungen 33% brachen Therapie ab
Phenytoin	2-24 Wochen	6	Bogaert und Sanchez 1990	67% komplette Remissionen 33% kutane Verbesserungen
Prednisolon	10 Tage	38	Kellett und Ead 1990	74% komplette Remissionen 26% brachen Therapie ab
Prednison	2 Wochen	55	Silverman et al. 1985	89% Verbesserungen 55% Nebenwirkungen
Retinaldehyd	2 Monate	17	Boisnic et al. 2002	88% Verbesserungen
Sulodexid	1 Monat	10	Femiano et al. 2003	Allgemeine Verbesserungen der Symptome
Tazaroten	8 Wochen	12	Petruzzi et al. 2002	Allgemeine Verbesserungen der Symptome
Temaroten	31-441 Tage	13	Bollag und Ott 1989	62% komplette Remissionen 15% teilweise Remissionen 23% Verbesserungen
Tetrazyklin	6 Wochen	1	Walchner et al. 1999	Allgemeine Verbesserungen
UVA-Bestrahlung	8 Sitzungen	35	Chen 1989	85,7% komplette Ausheilung schnelle und langfristige Stabilität

Hennig 2008

4.23. Einzelne nutritive Therapieansätze

Sun und Chiang (2001) analysierten den Einfluss von Levamisol und/oder Chinesischen Kräutern auf die Serumwerte des squamösen Zellkarzinom assoziierten Antigens (SZA),bei Patienten mit symptomatischem erosivem OLP.
Über 97% der gesunden Menschen und auch der minder stark befallenen OLP-Patienten weisen Serumwerte für dieses Antigen (SZA) von etwa 1,2 ng/ml auf. 50% der Patienten mit einem stärker erosivem OLP verfügen über einen höheren Wert als 1,2 ng/ml. Der Durchschnittswert für diesen OLP-Typ (1,32+/-1,23 ng/ml) ist deutlich höher angesiedelt als bei gesunden Patienten oder bei minder stark befallenen OLP-Patienten.
Sowohl die stark als auch die minder stark befallenen OLP-Patienten zeigen eine deutliche Reduzierung ihrer Antigenwerte von 0,34-0,63 ng/ml nach einer 1-30- monatigen Therapie mit Levamisol und/oder Chinesischen Kräutern. Eine kombinierte Behandlung aus

Levamisol und Chinesischen Kräutern konnte eher als eine singuläre Therapie, mit entweder Levamisol oder Chinesischen Kräutern, die Therapiedauer verkürzen, um eine komplette Remission zu erreichen.
Die Autoren kommen zu der Schlussfolgerung, dass Levamisol und/oder Chinesische Kräuter durchaus eine Wirkung auf die Serumwerte für SZA bei OLP-Patienten nehmen. Daher könnte SZA ein nützliches Indiz für die Bewertung des therapeutischen Effekts und des Krankheitszustandes darstellen. Bei Patienten mit erosivem OLP erwies sich eine Kombination aus Levamisol und Chinesischen Kräutern als erfolgreicher gegenüber einer Therapie dieser Komponenten in singulärer Anwendungsweise (Sun und Chiang 2001).

2002 unternahmen Sun et al. den Versuch, die Basisserumwerte von Interleukin-6, u.a. einer Gruppe von erosiven OLP-Patienten (EOLP) und nicht erosiven OLP-Patienten (NEOLP), sowie einer Kontrollgruppe darzustellen.
Einige OLP-Patienten wurden mit Levamisol plus Chinesischen Kräutern für 0,5-5,5 Monate behandelt. Danach wurden die Interleukin-6 Werte evaluiert. Man fand bei nahezu 99% der gesunden Kontrollpatienten einen Wert von etwa 5,0 pg/ml. 15% der OLP-Patienten, 15% der EOLP-Patienten und 15% der NEOLP-Patienten besaßen einen höheren Serumwert als 5,0 pg/ml Interleukin-6. Auch zwischen den stark und minder erosiven OLP-Formen wurde eine bemerkenswerte Abweichung des Interleukin-6 Wertes gefunden.
Der mittlere Rückgang der Interleukin-6 Werte bei OLP-Patienten, welche mit Levamisol plus Chinesischen Kräutern behandelt worden sind, lag deutlich höher als bei Patienten die alleine mit Levamisol therapiert wurden.
Das gezogene Fazit der Behandler räumte Levamisol allein oder mit Chinesischen Kräutern die Befähigung ein, die Interleukin-6 Serumwerte der OLP-Patienten beeinflussen zu können.
Interleukin-6 könnte also ein sinnvoller Indikator für den therapeutischen Effekt und den Krankheitsstatus von OLP sein (Sun et al. 2002).

Volodina et al. (1997) behandelten 53 OLP-Patienten neben den üblichen Methoden der Detoxikation und Immunmodulation, um den Immunstatus zu normalisieren, zusätzlich mit Applikationen von Kabeljau-Öl und polyunsaturierten Fettsäuren.
Nach diesem Therapieversuch verkürzte sich die Dauer der Exazerbationen und es konnte ein mehr als einjähriger stabiler Zustand der Remission erreicht werden. Nebenher wurden die immunologischen Parameter normalisiert.
Bei Patienten, welche an der erosiven ulzerativen OLP-Form litten, konnten die Behandler per lokaler Kabeljau-Öl und Blutwurz-Tinktur Anwendungen eine schnellere Kontrolle des Krankheitsverlaufs erzielen (Volodina et al. 1997).

Barer und Polovets (1995) studierten die Wirkung von Eikonol auf die Behandlung des OLP.
Klinische und In-vitro-Untersuchungen von OLP-Patienten enttarnten bei 85% Erkrankungen des hepatobiliären Systems, bei 29% eine chronische Gastritis und bei 17,5% eine Fettleber.
Die biochemische Analyse der Patienten mit der exudativen Hyperämie und der erosiven OLP-Form offenbarte eine Hypercholesterolämie und eine Hypertriglyzeridämie.
Die Verabreichung von 6g Eikonol täglich führte zu einer Reduktion des Triglyzeridlevels von 18% und von Cholesterol von 6%.
Die Eikonoltherapie förderte eine Linderung des klinischen OLP-Verlaufs zutage. Bei 69% der Patienten beobachtete man eine verkürzte Prozessdauer. Lediglich 18% der Patienten mit der erosiven ulzerativen OLP-Form erfuhren positive Tendenzen aufgrund dieser therapeutischen Variationen. Allerdings ermöglicht eine Kombination von Eikonol und keratinisierenden Mitteln bei diesen Patienten einen besseren therapeutischen Effekt, mit der Reduzierung der Phasen der Epithelisierung um 7-10 Tage (Barer und Polovets 1995)

4.24. Studien, bei denen Placebo zusammen mit verschiedenen Medikamenten eingesetzt wurde

Lodi et al. verabreichten 35 Patienten entweder Clobetasol-Propionat mit Miconazol, oder Clobetasol-Propionat mit einem Placebo, für die Dauer von 6 Wochen.
Insgesamt 30 Patienten beendeten die Studie und wiesen innerhalb 3 Wochen klinische und subjektive Verbesserungen auf. Die Hinzugabe von Miconazol nahm keinen Einfluss auf den Verlauf der OLP-Beschwerden. Wenn auch deutlich wurde, dass Miconazol eine Candidiasis verdrängt oder prophylaktisch gar nicht erst entstehen lässt. Dies belegen 5 der 15 Placebo-Empfänger, die auf Miconazol verzichteten und eine Candidiasis erhielten (Lodi et al. 2007).

Tyldesley und Harding verabreichten einer Gruppe von Patienten 800 Mikrogramm Betamethason-Valerat täglich. Eine Kontrollgruppe erhielt für den gleichen Zeitraum ein Placebo-Präparat verordnet. Insgesamt nahmen 23 Patienten an dieser Studie teil.
Die Mehrheit der Patienten der Betamethason-Patienten bemerkte das Eintreten von Verbesserungen innerhalb der ersten 2 Wochen. Nach 8 Wochen zeigten sich die Läsionen beinahe komplett geklärt. Im Kontrast hierzu wiesen nur 2 Placebo-Patienten leichte Linderungen im gleichen Zeitraum auf (Tyldesley und Harding 1977).

Boisnic et al. konzipierten eine Untersuchung mit 20 OLP-Patienten, welche entweder Tretinoinsalbe oder ein Placeboäquivalent erhielten. Die Anwendungen fanden zweimal täglich statt. Nach 4 Monaten Therapie zeigte sich eine deutliche Abnahme der Oberflächengröße der Läsionen. Dies betraf 94% der Tretinoin-Patienten und 21,4% der Placebo-Patienten (Boisnic et al. 1994).

Branchet et al. demonstrierten, dass 0,1% Tretinoin, im Vergleich zu einem Placebo, eine klinisch und wohl tolerable Möglichkeit darstellt, um symptomatischem OLP entgegen zu treten. Sie unternahmen einen 4-monatigen Therapieversuch. Bei 60% der Patienten verschwand die Keratinisierung vollständig und bei 30% immerhin noch teilweise. Immunologisch konnte festgestellt werden, dass bei 57% der Tretinoin-Empfänger und bei 25% der Placebo-Kandidaten Zytokeratine 10-11 und Filaggrin verschwand. Eine bidimensionale Gel-Elektrophorese konnte zusätzlich den Beweis antreten, dass die Zytokeratine 1, 2, 10 und 11 allein bei den 60% der Patienten verschwand, welche Tretinoin lokal applizierten (Branchet et al. 1994).

Giustina et al. verabreichten 10 Patienten zweimal täglich 0,1% Isotretinoin-Gel für 2 Monate, oder eine Placebo-Präparat. Die letzt genannte Gruppe erhielt auch nach diesen 2 Monaten für weitere 2 Monate das aktive Präparat zugeteilt.
Diejenigen Patienten, welche zuerst Isotretinoin verabreicht bekommen hatten wiesen eine signifikant höhere Verbesserung auf, als die Patienten der Placebo-Gruppe.
Patienten, welche zu Beginn mit Placebo behandelt wurden, demonstrierten nach 2-monatiger Isotretinoin-Therapie ebenfalls deutliche Verbesserungen (Giustina et al. 1986).

Hersle et al. untersuchten 28 Patienten, welche sie entweder einer Etretinattherapie (75 mg/Tag), der einer Placebo-Kur unterzogen. Die Studie verlief über 2 Monate und belegte dem systemisch verabreichtem Retinoid einen lindernden Effekt. 9 Patienten, die nicht reagierten und initial Placebo erhielten, begannen daraufhin ebenfalls die Etretinattherapie und erfuhren auch ein Ansprechverhalten auf diese Medikation.

Trotz des deutlich wirksamen Erfolges dieses Medikaments für schwerwiegende Fälle des OLP, waren widrige Nebeneffekte obligat und einige Patienten dadurch veranlasst, die Therapie zu beenden (Hersle et al. 1982).

Piattelli et al. strengten eine Untersuchung mit 20 OLP-Patienten über 4 Monate an. Sie boten 10 Patienten 0,1% Isotretinoin-Gel und weiteren 10 Patienten ein Placebo dar. Nach Ablauf dieser Periode wurden die Patienten, welche zuvor Placebo erhielten, nun auch mit der aktiven Medikation für 4 Monate behandelt.
Alle mit Isotretinoin behandelten Patienten demonstrierten eine signifikante Verbesserung ihrer Läsionen, wohingegen die Placebo-Patienten diese Erfahrung nicht machen konnten. Die Patienten, die in zweiter Linie Isotretinoin erhielten, bemerkten ebenso eine Verringerung ihrer Läsionen. Insgesamt konnten sich 10 Patienten über vollständige und 10 Patienten über partielle Remissionen freuen (Piattelli et al. 2007).

Petruzzi et al. behandelten insgesamt 12 OLP-Patienten für 8 Wochen, 6 Patienten mit Tazaroten und weitere 6 mit Placebo. Sowohl das 0,1% Tazaroten-Gel, wie auch das Placebo wurden topisch aufgetragen.
Im Gegensatz zu den 6 Placebo-Empfängern zeigten die Patienten, denen Tazaroten zuteil wurde, bemerkenswerte Verringerungen ihrer Läsionen. Leider gingen die Verbesserungen mit leichtem Mundbrennen und Geschmacksirritationen einher, was wiederum nicht bei den Placebo-Patienten zu beobachten war (Petruzzi et al. 2002).

Harpenau et al. teilten 14 OLP-Patienten in zwei Gruppen á 7 Teilnehmer auf. Die erste Gruppe erhielt eine Cyclosporin-Lösung für 4 Wochen und die zweite Gruppe ein Placeboäquivalent für denselben Zeitraum verabreicht.
Nach 4 Wochen Anwendungen zeigten alle Läsionen, die mit Cyclosporin in Kontakt kamen eine progressive Heilung mit reduzierten Erythemen und Ulzerationen, steigenden Retikulationen und abnehmender Schmerzhaftigkeit.
Nur minimale Veränderungen wurden in der Gruppe der 7 Placebo-Patienten sichtbar. Mitunter berichteten die Patienten sogar von einer Schmerzzunahme (Harpenau et al. 1995).

Choonhakarn et al. (2007) verglich Aloe Vera und Placebo bezüglich des topischen Managements von OLP miteinander. 54 Patienten wurden dazu in 2 Gruppen aufgeteilt, um die Darreichungen über 8 Wochen entgegen zu nehmen. 81% der 27 Aloe Vera erhaltenden Patienten zeigten gutes Ansprechverhalten auf die Gaben, während dies nur bei 4% der Vergleichsgruppe der Fall war.
Sogar 2 Patienten wurde eine totale Ausheilung verschafft. 9 Patienten der Aloe Vera-Gruppe und 1 der Placebo-Gruppe erfuhren die komplette Verdrängung des Mundbrennens.
17 Aloe Vera- und 2 Placebo-Patienten beobachteten mindestens 50% symptologische Linderungen.
Nebeneffekte blieben in beiden Gruppen aus.
Die Autoren schließen aus diesen Resultaten, dass Aloe Vera gegenüber Placebo deutlich effizienter wirkt in Bezug auf die klinische und symptologische Verbesserung von OLP-Patienten (Choonhakarn et al. 2007).

2007 waren es Chainani-Wu et al., die 100 OLP-Patienten einer Curcuminoidtherapie unterzogen.
Die Patienten wurden in zwei Gruppen eingeteilt, um entweder 2000 mg/Tag Curcuminoid oder 2000 mg/Tag eines Placebos einzunehmen. Die Gesamtdauer der Anwendungen erstreckte sich über 7 Wochen.

Zusätzlich erhielten alle Teilnehmer in der ersten Behandlungswoche 60 mg Prednison täglich dargeboten. Als primäres Ergebnis konnte die Veränderung der Symptome, ausgehend vom Grundwert, festgestellt werden. Das zweite Ergebnis offenbarte die Veränderung der klinischen Anzeichen und das Eintreten von Nebeneffekten.
Die erste Interimsanalyse ließ keinen bedeutsamen Unterschied zwischen Placebo und Curcuminoiden erkennen. Aufgrund dieser Vergeblichkeit wurde die Studie frühzeitig beendet.
Das wesentliche Resultat lag in der Feststellung, dass Curcuminoide in einer Dosis von 2000 mg/Tag gut vertragen werden und die Hoffnung zulassen, dass zukünftige Studien, mit umfangreicheren Dosierungen und Patientenzahlen, erfolgreicher verlaufen. Zudem sollte die eventuell Ergebnis verwässernde Einflussnahme des Prednisons, durch dessen Nichtberücksichtigung exaktere Ergebnisse entstehen könnten, diskutiert werden (Chainani-Wu et al. 2007).

Passeron et al. (2007) applizierten 1% Pimecrolimus-Creme oder ein Placebo auf die Läsionen von jeweils 7 OLP-Patienten. Dies geschah zweimal täglich für 4 Wochen.
Pimecrolimus-Creme wurde gut vertragen und nur flüchtiges Brennen beanstandet. Allerdings mussten alle die Patienten, welche zuerst verbesserte klinische Symptome beobachteten, spätestens 1 Monat nach Therapieende einen Rückfall hinnehmen. Dennoch scheint Pimecrolimus ein effektiver Therapieansatz für symptomatischen OLP darzustellen (Passeron et al. 2007).

Zakrzewska et al. (2005) fassten in ihrer Untersuchung die Ergebnisse eines systematischen Rückblicks auf 11 randomisierte und kontrollierte Studien zusammen. Insgesamt kamen die Daten von 223 Patienten zum Ausdruck. Als Hauptaussage ihrer Studie kam heraus, dass eine Verbesserung der Anzeichen (Erytheme, Ulzerationen und Retikulationen) erreicht werden konnte. Ebenfalls wurden Schmerzen und Unbehagen deutlich gelindert. Diese Resultate konnten nach etwa 8 Wochen Therapie erzielt werden. Um einen echten Vergleich herstellen zu können, unterstellten die Autoren die 11 Arbeiten 4 Klassen: topisches Cyclosporin, Retinoide, topische Steroide und Phototherapie. Es fand sich keine Arbeit, welche genauestens repliziert werden konnte.
Die Erhebungen waren begrenzt durch die geringe Studiengröße, dem Fehlen der Replikation, dem Fehlen standardisierter Parameter und der sehr hohen Wahrscheinlichkeit der Publikationsvorlieben.
Daher kann dieser Rückblick bestenfalls Indizienbeweise für die Überlegenheit der herangezogenen Therapieansätze über Placebo, bezüglich einer Palliation der Beschwerden symptomatischen OLPs, liefern. Auch hier fordern die Autoren umfangreichere Placebo kontrollierte Untersuchungen mit explizit ausgewählten und standardisierten Parametern (Zakrzewska et al. 2005).

Swift et al. (2005) wählten ebenfalls 1% Pimecrolimus-Creme und Placebo als Medikationsansätze ihrer 4-wöchigen und insgesamt 20 Patienten umfassenden Untersuchung.
Die Gruppe der 10 Pimecrolimus-Patienten wies eine absteigende Entwicklung der Ulzerationen und Erytheme auf, während die 10 Placebo-Patienten unter einem Anstieg der Retikulationen litten. Weiterhin sank die durchschnittliche Läsionsgröße, wie auch die Schmerzhaftigkeit bei den Pimecrolimus-Empfängern, im Gegensatz zu der Gruppe der Placebo-Patienten (Swift et al. 2005).

Laurberg et al. (1991) untersuchte die Auswirkungen von Azitretin auf Lichen planus bei 54

Patienten. Sie verordneten 30 mg Azitretin täglich für die Dauer von insgesamt 8 Wochen. Diejenigen Patienten, welche Placebo empfingen, wiesen zu 13% und diejenigen, welche Azitretin empfingen zu 64% Remissionen oder deutliche Verbesserungen auf. Darüber hinaus reagierten 83% der zuvor mit Placebo und nun 8 Wochen mit Azitretin behandelten Patienten positiv auf diese Therapiemaßnahme. Bei allen Patienten wurden die für Retinoide typischen Begleiterscheinungen manifest. Laboruntersuchungen offenbarten keine klinische Veränderungen von besonderer Bedeutung (Laurberg et al. 1991).

Carbone et al. (1999) evaluierten die Wirksamkeit einer Kombination aus topischen Kortikoiden mit topischen Antimykotika in der Therapie des symptomatischen OLP.
Dazu wurden drei Gruppen mit OLP-Patienten gebildet. In der ersten Gruppe, mit 25 Patienten und der zweiten mit 24 Patienten wurde Clobetasol-Propionatsalbe, bzw. Fluocinonid-Salbe verabreicht. Alle 49 Patienten wurden zudem mit Miconazol und Chlorhexidin versorgt. Die 11 Patienten der dritten Gruppe erhielten nur eine Placebo und das Miconazol plus Chlorhexidin. Die Studie dauerte 6 Monate und zog den gleichen Zeitraum an Nachfolgeuntersuchungen nach sich.
Alle Patienten der Clobetasol- und 90% der Fluocinonid-Gruppe bezeugten echte Verbesserungen, während diese nur bei 20% der Placebo-Patienten der Fall war.
Bei der Beurteilung der kompletten Remissionen war nur Clobetasol dem Placebo überlegen. Clobetasol löste 75%, Fluocinonid 25% und Placebo 0% der Läsionen auf.

Vouté et al. (1993) bewerteten die Effektivität von 0,025% Fluocinonid im Rahmen einer Placebo kontrollierten und 40 Patienten umfassenden Studie. Alle Patienten wurden bis zu 17 Monate nach Therapieende beobachtet. Nebeneffekte traten in keinem Fall auf. In der Gruppe der 20 Patienten, welche das Steroid empfingen, zeigten 20% komplette Remissionen und 60% ein gutes oder teilweises Ansprechverhalten auf die oberflächlichen Applikationen. In der Gruppe der Placebo-Patienten gab es keine Remissionen und nur 30% partielles Ansprechverhalten.

Allen Studien, die ein aktives Präparat zusammen mit einem Placebo anwenden ist gemein, dass die Wirksamkeit des Präparates deutlich über der des Placebos liegt. Allerdings kann nicht abgestritten werden, dass es auch ohne jegliches Medikament zu Verbesserungen, Linderungen oder gar partiellen Remissionen kommen kann. Dies lässt eindeutig den Schluss zu, dass die Psyche der Patienten einen Einfluss auf die Erkrankung nehmen kann. Erfreulicherweise wurde kein Placebo verwendet, das Begleiterscheinungen auslösen konnte.
Grundsätzlich ist es schwierig, Untersuchungen miteinander zu vergleichen und die Aussagen gegenüber zu stellen, denn die Studien fallen den Vorlieben und gegebenenfalls den Zielsetzungen der Studienbetreiber zum Opfer. Abgesehen von diesen nicht zwingenden, aber durchaus menschlichen Nuancen, sollten die bereits mehrfach geforderten Parameter der Studienrahmenbedingungen, wie Patientenanzahl, Therapiedauer, Dosierungen, Follow-ups, Testgrößen etc. vereinheitlicht werden.

4.25. Therapiekonzepte und ihre abstrakte Therapiedauer

Die nachfolgende Tabelle gibt also nur eine Übersicht über die Therapiekonzepte und ihre abstrakte Therapiedauer.

Autor	Darreichung	Therapieansatz	Patienten	Anwendung
Vedtofte et al. 1987	lokal	Chirurgische Exzision	61	einmalig
Frame et al. 1985	lokal	CO_2-Laser	3	einmalig
Horch et al. 1986	lokal	CO_2-Laser	7	einmalig
Loh 1992	lokal	CO_2-Laser	10	einmalig
Luomanen 1992	lokal	CO_2-Laser	8	6-10 Wochen
White et al. 1998	lokal	CO_2-Laser	29	einmalig
Huerta Leteurtre et al. 1999	lokal	CO_2-Laser	29	10 Wochen
Bekke und Baart 1979	lokal	Kryochirurgie	7	einmalig
White et al. 1998	lokal	Nd:YAG-Laser	35	einmalig
Tamizi und Moayedi 1992	lokal	Schleimhauttransplantate	1	einmalig
Axell und Henriksen 2007	lokal	Schleimhauttransplantate	12	einmalig
Köllner et al. 2003	lokal	UVB Excimer-Laser	8	einmalig
Trehan und Taylor 2004	lokal	UVB Excimer-Laser	9	7 Anwendungen
Hayes 1998	topisch + systemisch	Aloe Vera	1	7 Monate
Choonhakarn et al. 2007	Gel	Aloe Vera	27	8 Wochen
Verma et al. 2001	systemisch	Azathioprin	9	3-7 Monate
Viglioglia et al. 1990	systemisch	Azitretin	11	16 Wochen
Laurberg et al. 1991	systemisch	Azitretin	32	8 Wochen
McGrath et al. 2003	Mundspülung	Betamethason-Phosphat	48	6 Wochen
Cawson 1968	topisch	Betamethason-Valerat	30	1-12 Monate
Cawson 1968	Pellets	Betamethason-Valerat	30	2-52 Wochen
Tyldesley und Harding 1977	Spray	Betamethason-Valerat	23	2 Monate
Tyldesley und Harding 1977	Aerosol	Betamethason-Valerat	12	2 Monate
Greenspan et al. 1978	Aerosol	Betamethason-Valerat	9	8 Wochen
Greenspan et al. 1978	Pellets	Betamethason-Valerat	10	8 Wochen
Aleinikov et al. 1996	topisch	Betamethason	24	3 Wochen
Al-Mutairi et al. 2005	systemisch	Betamethason	1	10 Wochen
Malhotra et al. 2007	systemisch	Betamethason	25	6 Monate
Hegarty et al. 2002	Mundspülung	Betamethason-Sodium-Phosphat	24	6 Wochen
Khadim 1980	topisch	Bonjela	1	15 Tage
Frances et al. 1988	topisch	Cyclosporin	4	4 Wochen
Frances et al. 1988	Mundspülung	Cyclosporin	4	4 Wochen
Balato et al. 1989	Mundspülung	Cyclosporin	7	8 Wochen

Autor	Darreichung	Therapieansatz	Patienten	Anwendung
Eisen et al. 1990	Mundspülung	Cyclosporin	16	8 Wochen
Eisen et al. 1990	Mundspülung	Cyclosporin	6	8 Wochen
Eisen et al. 1990	Mundspülung	Cyclosporin	8	8 Wochen
Dartanel et al. 1991	topisch	Cyclosporin	5	8 Wochen
Ho und Conklin 1991	Mundspülung	Cyclosporin	4	8-12 Wochen
Levell et al. 1991	Mundspülung	Cyclosporin	7	4 Wochen
Itin et al. 1992	topisch	Cyclosporin	7	8 Wochen
Porter et al. 1992	Mundspülung	Cyclosporin	6	8-10 Wochen
Pacor et al. 1994	Mundspülung	Cyclosporin	14	3 Monate
Vouté et al. 1994	In adhäsiver Salbe	Cyclosporin	9	>9 Wochen
Harpenau et al. 1995	Mundspülung	Cyclosporin	7	4 Wochen
Lopez-Lopez et al. 1995	Mundspülung	Cyclosporin	Unbekannt	8 Wochen
Sieg et al. 1995	Mundspülung	Cyclosporin	13	6 Wochen
Jungell und Malmström 1996	Mundspülung	Cyclosporin	7	4 Wochen
Femiano et al. 2003	Mundspülung	Cyclosporin	10	1 Monat
Conrotto et al. 2005	Fingerapplikation	Cyclosporin	20	8 Wochen
Yoke et al. 2006	Mundspülung	Cyclosporin	68	8 Wochen
Dalmau et al. 2007	systemisch	Cyclosporin	1	3 Monate
Thongprasom et al. 2007	Lösung	Cyclosporin	6	8 Wochen
Lozada-Nur et al. 1991	topisch	Clobetasol-Propionat	17	9 Wochen
Roed-Petersen und Roed-Petersen 1992	DuodermR-Dressing	Clobetasol-Propionat	8	variabel
Carbone et al. 1997	In Hydroxy-zellulosegel	Clobetasol-Propionat	20	6 Monate
Sardella et al. 1998	topisch	Clobetasol-Propionat	14	4 Wochen
Carbone et al. 1999	Salbe	Clobetasol-Propionat	25	6 Monate
Lo Muzio et al. 2001	In Salbe	Clobetasol-Propionat	8	variabel
Lo Muzio et al. 2001	In adhäsiver Paste	Clobetasol-Propionat	8	variabel
Lo Muzio et al. 2001	In Orabase	Clobetasol-Propionat	8	variabel
Gonzalez-Moles et al. 2002	Mundspülung	Clobetasol-Propionat	25	48 Wochen
Gonzalez-Moles et al. 2002	In wässriger Lösung	Clobetasol-Propionat	30	48 Wochen
Gonzalez-Moles et al. 2003	In Orabase	Clobetasol-Propionat	33	48 Wochen
Campisi et al. 2004	In Mikrosphären	Clobetasol-Propionat	17	variabel
Conrotto et al. 2005	Fingerapplikation	Clobetasol-Propionat	19	2 Monate
Chainani-Wu et al. 2007	systemisch	Curcuminoide	17	7 Wochen
Falk et al. 1985	systemisch	Dapson	1	9 Monate
Beck und Brandrup 1986	Systemisch	Dapson	1	7 Monate
Basak und Basak 2002	systemisch	Dapson	1	13 Monate
Randell und Cohen 1974	Injektionen	Dexamethason-	1	12 Wochen

Autor	Darreichung	Therapieansatz	Patienten	Anwendung
		Sodium-Phosphat		
Cheng und Mann 2006	Injektionen	Efalizumab	1	10 Wochen
Heffernan et al. 2007	Injektionen	Efalizumab	4	11 Wochen
Yarom et al. 2007	Injektionen	Etanercept	1	10 Wochen
Gorsky und Raviv 2005	systemisch	Etretinat	6	2 Monate
Tradati et al. 1994	topisch	Fenretinid	8	1 Monat
Plemons et al. 1990	Gel	Fluocinonid	18	3 Wochen
Vouté et al. 1993	In adhäsiver Paste	Fluocinonid	20	9 Wochen
Campisi et al. 1996	Gel	Fluocinonid	20	6 Monate
Carbone et al. 1996	In Hydroxy-zellulosegel	Fluocinonid	20	7 Monate
Carbone et al. 1999	Salbe	Fluocinonid	24	6 Monate
Thongprasom et al. 1992	topisch	Fluocinolon-Azetonid	19	4 Wochen
Thongprasom et al. 1992	In Orabase	Fluocinolon-Azetonid	19	4 Wochen
Buajeeb et al. 2000	In Orabase	Fluocinolon-Azetonid	24	4 Wochen
Buajeeb et al. 2000	Gel	Fluocinolon-Azetonid	24	4 Wochen
Thongprasom et al. 2003	Lösung + Orabase	Fluocinolon-Azetonid	47	2 Jahre
Thongprasom et al. 2003	Lösung	Fluocinolon-Azetonid	28	2 Jahre
Thongprasom et al. 2003	In Orabase	Fluocinolon-Azetonid	22	2 Jahre
Hegarty et al. 2002	Spray	Fluticason	24	6 Wochen
Nagao et al. 1996	Injektionen	Glyzyrrhizin	9	3 Monate
Massa und Rogers 1981	systemisch	Griseofulvin	29	< 10 Monate
Aufdemorte et al. 1983	systemisch	Griseofulvin	3	2 Monate
Bagan et al. 1985	systemisch	Griseofulvin	7	2,5 Monate
Matthews und Scully 1992	systemisch	Griseofulvin	23	8-10 Wochen
Holbrook et al. 1998	Mundspülung	Hydrokortison	54	2 Wochen
Eisen 1993	systemisch	Hydroxychloroquinsulfat	10	6 Monate
Pedersen 1998	topisch	Interferon	5	2 Monate
Nagao et al. 2004	Injektionen	Interferon	1	4 Wochen
Woo 1985	systemisch	Isotretinoin	1	3 Wochen
Camisa und Allen 1986	systemisch	Isotretinoin	6	8 Wochen
Giustina et al. 1986	Gel	Isotretinoin	20	2 Monate
Scardina et al. 2006	topisch	Isotretinoin	35	3 Monate
Scardina et al. 2006	topisch	Isotretinoin	35	3 Monate
Lu et al. 1995	systemisch	Levamisol	23	2-6 Wochen
Alstead et al. 1991	topisch	Mesalazin	1	variabel
Sardella et al. 1998	topisch	Mesalazin	11	4 Wochen
Buyuk et al. 2000	systemisch	Metronidazol	19	20-60 Tage

Autor	Darreichung	Therapieansatz	Patienten	Anwendung
Aguirre et al. 2004	Mundspülung	Mometason-Furoat	49	30 Tage
Tischendorf 1978	Injektionen	Nikotinsäureamid	25	34,2+/-9,5 Tage
Wongwatana et al. 2005	systemisch	Oxpentifyllin	15	8 Wochen
Bogaert und Sanchez 1990	systemisch	Phenytoin	6	2-24 Wochen
Dissemond et al. 2004	Creme	Pimecrolimus	1	4 Monate
Swift et al. 2005	Salbe	Pimecrolimus	10	4 Wochen
Gorouhi et al. 2007	Creme	Pimecrolimus	20	2 Monate
Passeron et al. 2007	Creme	Pimecrolimus	6	4 Wochen
Kellett und Ead 1990	systemisch	Prednisolon	38	10 Tage
Silverman et al. 1985	systemisch	Prednison	55	ca. 2 Wochen
Boisnic et al. 2002	topisch	Retinaldehyd	17	2 Monate
Femiano et al. 2003	Injektionen	Sulodexid	10	1 Monat
Vente et al. 1999	Salbe	Tacrolimus	6	4 Wochen
Lener et al. 2001	Salbe	Tacrolimus	1	3 Monate
Becker et al. 2002	Salbe	Tacrolimus	1	Einige Wochen
Kaliakatsou et al. 2002	Salbe	Tacrolimus	19	8 Wochen
Morrison et al. 2002	Salbe	Tacrolimus	6	3 Monate
Olivier et al. 2002	Mundspülung	Tacrolimus	8	6 Monate
Stoolper et al. 2003	topisch	Tacrolimus	1	8 Wochen
Hodgson et al. 2003	Salbe	Tacrolimus	50	8 Wochen
Byrd et al. 2004 (Umfrage)	variabel	Tacrolimus	37 Antworten	Variabel
Shen und Pedvis-Leftick 2004	Salbe	Tacrolimus	1	9 Monate
Thomson et al. 2004	topisch	Tacrolimus	23	6 Wochen
Donovan et al. 2006	Salbe	Tacrolimus	1	3 Wochen
Laeijendecker et al. 2006	Salbe	Tacrolimus	20	6 Wochen
Lozada-Nur et al. 2006	Puder in Orabase	Tacrolimus	10	14 Tage
Shichinohe et al. 2006	topisch	Tacrolimus	2	4-5 Wochen
Petruzzi et al. 2002	Gel	Tazaroten	12	8 Wochen
Bollag und Ott 1989	Suspension	Temaroten	13	31-441 Tage
Walchner et al. 1999	Mundspülung	Tetrazyklin	1	6 Wochen
Macario-Barrel et al. 2003	systemisch	Thalidomid	6	4 Monate
Petropoulou et al. 2006	systemisch	Thalidomid	1	18 Monate
Ott et al. 1996	systemisch	Tretinoin	18	1,7-19 Monate
Sleeper 1967	Injektionen	Triamcinolon-Azetonid	7	einmalig
Thongprasom et al. 1992	topisch	Triamcinolon-Azetonid	19	4 Wochen
Lopez-Lopez et al. 1995	In wässriger Lösung	Triamcinolon-Azetonid	unbekannt	8 Wochen
Gonzalez-Garcia et al. 2006	In wässriger Lösung	Triamcinolon-Azetonid	29	6 Monate
Gonzalez-Garcia et al. 2006	In wässriger Lösung	Triamcinolon-Azetonid	6	6 Monate

Autor	Darreichung	Therapieansatz	Patienten	Anwendung
Laeijendecker et al. 2006	Salbe	Triamcinolon-Azetonid	20	6 Wochen
Xia et al. 2006	Injektionen	Triamcinolon-Azetonid	45	1-2 Wochen
Yoke et al. 2006	In Orabase	Triamcinolon-Azetonid	71	8 Wochen
Gorouhi et al. 2007	In adhäsiver Paste	Triamcinolon-Azetonid	20	2 Monate
Malhotra et al. 2007	In adhäsiver Paste	Triamcinolon-Azetonid	24	6 Monate
Thongprasom et al. 2007	In Orabase	Triamcinolon-Azetonid	7	8 Wochen
Günther et al. 1973	topisch	Vitamin A Säure	17	7 Wochen
Günther et al. 1975	topisch	Vitamin A Säure	52	variabel

Hennig 2008

4.26. Behandlungszeiträume unterschiedlicher Therapieverfahren

Diese Übersicht führt alle in der vorliegenden Arbeit berücksichtigten Studien in chronologischer Reihenfolge auf.

Autor und Jahr	Management	Gabe	Dauer	Patienten
Sleeper 1967	Triamcinolon-Azetonid	Injektionen	einmalig	7
Cawson 1968	Betamethason-Valerat	topisch	1-12 Monate	30
Cawson 1968	Betamethason-Valerat	Pellets	2-52 Wochen	30
Günther 1973	Vitamin A Säure	Systemisch + topisch	7 Wochen	17
Günther 1975	Vitamin A Säure	Systemisch	Variabel	52
Randell und Cohen 1974	Dexamethason-Sodium-Phosphat	Injektionen	12 Wochen	1
Tyldesley und Harding 1977	Betamethason-Valerat	Spray	2 Monate	23
Tyldesley und Harding 1977	Betamethason-Valerat	Aerosol	2 Monate	12
Greenspan et al. 1978	Betamethason-Valerat	Aerosol	8 Wochen	9
Greenspan et al. 1978	Betamethason-Valerat	Pellets	8 Wochen	10
Tischendorf 1978	Nikotinsäureamid	Injektionen	34,2+/-9,5 Tage	25
Bekke und Baart 1979	Kryochirurgie	Lokal	Einmalig	7
Khadim 1980	Bonjela	Topisch	15 Tage	1
Massa und Rogers 1981	Griseofulvin	Systemisch	< 10 Monate	29
Aufdemorte 1983	Griseofulvin	Systemisch	2 Monate	3
Frame et al. 1984	CO_2-Laser	Lokal	Einmalig	3
Bagan et al. 1985	Griseofulvin	Systemisch	2,5 Monate	7
Falk et al. 1985	Dapson	Systemisch	9 Monate	1
Silverman et al. 1985	Prednison	Systemisch	ca. 2 Wochen	55
Woo 1985	Isotretinoin	Systemisch	3 Wochen	1
Beck und Brandrup 1986	Dapson	Systemisch	7 Monate	1
Camisa und Allen 1986	Isotretinoin	Systemisch	8 Wochen	6

Autor und Jahr	Management	Gabe	Dauer	Patienten
Giustina et al. 1986	Isotretinoin	Gel	2 Monate	20
Horch et al. 1986	CO_2-Laser	Lokal	Einmalig	7
Jansen et al. 1987	PUVA + Methoxypsoralen	Lokal	4-12 Sitzungen	8
Frances et al. 1988	Cyclosporin	Topisch	4 Wochen	4
Frances et al. 1988	Cyclosporin	Mundspülung	4 Wochen	4
Balato et al. 1989	Cyclosporin	Mundspülung	8 Wochen	7
Bollag und Ott 1989	Temaroten	Suspension	31-441 Tage	13
Chen 1989	UVA-Bestrahlung	Lokal	8 Sitzungen	35
Lehtinen et al. 1989	PUVA + Methoxypsoralen	Lokal	10,3 Sitzungen	17
Bogaert und Sanchez 1990	Phenytoin	Systemisch	2-24 Wochen	6
Eisen et al. 1990	Cyclosporin	Mundspülung	8 Wochen	6
Eisen et al. 1990	Cyclosporin	Mundspülung	8 Wochen	16
Eisen et al. 1990	Cyclosporin	Mundspülung	8 Wochen	8
Kellett und Ead 1990	Prednisolon	Systemisch	10 Tage	38
Narwutsch et al. 1990	PUVA + Methoxypsoralen	Lokal	8 Wochen	65
Narwutsch et al. 1990	PUVA + Tigason	Lokal	8 Wochen	12
Plemons et al. 1990	Fluocinonid	Gel	3 Wochen	18
Viglioglia et al. 1990	Azitretin	Systemisch	16 Wochen	11
Alstead et al. 1991	Mesalazin	Lokal	Unbekannt	1
Dartanel et al. 1991	Cyclosporin	Topisch	8 Wochen	5
Ho und Conklin 1991	Cyclosporin	Mundspülung	8-12 Wochen	4
Laurberg et al. 1991	Azitretin	Systemisch	8 Wochen	32
Levell et al. 1991	Cyclosporin	Mundspülung	4 Wochen	7
Lozada-Nur et al. 1991	Clobetasol-Propionat	Topisch	9 Wochen	17
Itin et al. 1992	Cyclosporin	Topisch	8 Wochen	7
Luomanen 1992	CO_2-Laser	Lokal	Einmalig	8
Matthews und Scully 1992	Griseofulvin	Systemisch	Variabel	23
Porter et al. 1992	Cyclosporin	Mundspülung	8-10 Wochen	6
Roed-Petersen und Roed-Petersen 1992	Clobetasol-Propionat	In DuodermR-Dressing	Variabel	8
Thongprasom et al. 1992	Fluocinolon-Azetonid	In Orabase	4 Wochen	19
Thongprasom et al. 1992	Triamcinolon-Azetonid	Topisch	4 Wochen	19
Eisen 1993	Hydroxychloroquin-Sulfat	Systemisch	6 Monate	10
Vouté et al. 1993	Fluocinonid	Salbe	9 Wochen	20
Pacor et al. 1994	Cyclosporin	Mundspülung	3 Monate	14
Tradati et al. 1994	Fenretinid	Topisch	1 Monat	8
Vouté et al. 1994	Cyclosporin	Salbe	> 9 Wochen	9

Autor und Jahr	Management	Gabe	Dauer	Patienten
Barer und Polovets 1995	Eikonol	Systemisch	Variabel	Unbekannt
Harpenau et al. 1995	Cyclosporin	Mundspülung	4 Wochen	7
Lopez-Lopez et al. 1995	Cyclosporin	Mundspülung	8 Wochen	Unbekannt
Lopez-Lopez et al. 1995	Triamcinolon-Azetonid	In wässriger Lösung	8 Wochen	Unbekannt
Lu et al. 1995	Levamisol	Systemisch	2-6 Wochen	23
Lundquist et al. 1995	PUVA + Methoxypsoralen	Lokal	12 Sitzungen	18
Sieg et al. 1995	Cyclosporin	Mundspülung	6 Wochen	13
Aleinikov et al. 1996	Betamethason	Topisch	3 Wochen	24
Campisi et al. 1996	Fluocinonid	In adhäsivem Gel	6 Monate	20
Carbone et al. 1996	Fluocinonid	In Hydroxyzellulosegel	7 Monate	20
Jungell und Malmström 1996	Cyclosporin	Mundspülung	4 Wochen	7
Nagao et al. 1996	Glyzyrrhizin	Injektionen	4 Wochen	9
Carbone et al. 1997	Clobetasol-Propionat	In Hydroxyzellulosegel	6 Monate	20
Ott et al. 1996	Tretinoin	Systemisch	1,7-19 Monate	18
Kuusilehto et al. 1997	PUVA + Methoxypsoralen	Lokal	8,7 Sitzungen	5
Seoane et al. 1997	PUVA + Methoxypsoralen	Lokal	6,7 Wochen	unbekannt
Hayes 1998	Aloe Vera	Lokal + systemisch	7 Monate	1
Holbrook et al. 1998	Hydrokortison	Mundspülung	2 Wochen	54
Pedersen 1998	Interferon	Topisch	4-6 Wochen	5
Sardella et al. 1998	Clobetasol-Propionat	Topisch	4 Wochen	14
Sardella et al. 1998	Mesalazin	Topisch	4 Wochen	11
White et al. 1998	CO_2-Laser	Lokal	einmalig	29
White et al. 1998	Nd:YAG-Laser	Lokal	einmalig	35
Carbone et al. 1999	Clobetasol-Propionat	Salbe	6 Monate	25
Carbone et al. 1999	Fluocinonid	Salbe	6 Monate	24
Huerta Leteurtre et al. 1999	CO_2-Laser	Lokal	10 Wochen	29
Vente et al. 1999	Tacrolimus	Salbe	4 Wochen	6
Walchner et al. 1999	Tetrazyklin-Hydrochlorid	Mundspülung	6 Wochen	1
Buajeeb et al. 2000	Fluocinolon-Azetonid	Gel	4 Wochen	24
Buajeeb et al. 2000	Fluocinolon-Azetonid	In Orabase	4 Wochen	24
Buyuk et al. 2000	Metronidazol	Systemisch	20-60 Tage	19
Lener et al. 2001	Tacrolimus	Salbe	3 Monate	1
LoMuzio et al. 2001	Clobetasol-Propionat	In Salbe	variabel	8
LoMuzio et al. 2001	Clobetasol-Propionat	In adhäsiver Paste	variabel	8
LoMuzio et al. 2001	Clobetasol-Propionat	In Orabase	variabel	8

Autor und Jahr	Management	Gabe	Dauer	Patienten
Verma et al. 2001	Azathioprin	Systemisch	3-7 Monate	9
Basak und Basak 2002	Dapson	Systemisch	13 Monate	1
Boisnic et al. 2002	Retinaldehyd	Topisch	2 Monate	17
Hegarty et al. 2002	Betamethason-Sodium-Phosphat	Mundspülung	6 Wochen	24
Hegarty et al. 2002	Fluticason	Spray	6 Wochen	24
Gonzalez-Moles et al. 2002	Clobetasol-Propionat	In wässriger Lösung	48 Wochen	30
Gonzalez-Moles et al. 2002	Clobetasol-Propionat	Mundspülung	48 Wochen	25
Kaliakatsou et al. 2002	Tacrolimus	Salbe	8 Wochen	19
Morrison et al. 2002	Tacrolimus	Salbe	3 Monate	6
Olivier et al. 2002	Tacrolimus	Mundspülung	6 Monate	8
Petruzzi et al. 2002	Tazaroten	Gel	8 Wochen	12
Femiano et al. 2003	Cyclosporin	Mundspülung	1 Monat	10
Femiano et al. 2003	Sulodexid	Injektionen	1 Monat	10
Gonzalez-Moles et al. 2003	Clobetasol-Propionat + Nystatin	In Orabase	48 Wochen	33
Hodgson et al. 2003	Tacrolimus	Salbe	8 Wochen	50
Köllner et al. 2003	308 nm Excimer-Laser	Lokal	Variabel	8
Macario-Barrel et al. 2003	Thalidomid	Systemisch	4 Monate	6
McGrath et al. 2003	Betamethason-Phosphat	Mundspülung	6 Wochen	48
Stoolper et al. 2003	Tacrolimus	Topisch	8 Wochen	1
Thongprasom et al 2003	Fluocinolon-Azetonid	Lösung	2 Jahre	28
Thongprasom et al 2003	Fluocinolon-Azetonid	In Orabase	2 Jahre	22
Thongprasom et al 2003	Fluocinolon-Azetonid	Lösung und Orabase	2 Jahre	47
Aguirre et al. 2004	Mometason-Furoat	Mundspülung	30 Tage	49
Byrd et al. 2004 (Umfrage)	Tacrolimus	Variabel	unbekannt	37 Antworten
Campisi et al. 2004	Clobetasol-Propionat	In Mikrosphären	Variabel	17
Dissemond et al. 2004	Pimecrolimus	Creme	4 Monate	1
Nagao et al. 2004	Interferon + Ribavirin	Interferon-Injektionen, Ribavirin systemisch	4 Wochen	1
Shen und Pedvis-Leftick 2004	Tacrolimus	Salbe	9 Monate	1
Thomson et al. 2004	Tacrolimus	Topisch	6 Wochen	23
Trehan et al. 2004	308 nm Excimer-Laser	Lokal	7 Sitzungen	9
Al-Mutairi et al. 2005	Betamethason	Systemisch	10 Wochen	1
Conrotto et al. 2005	Cyclosporin	Topisch	2 Monate	20
Conrotto et al. 2005	Clobetasol-Propionat	Topisch	2 Monate	19
Gorsky und Raviv 2005	Etretinat	Systemisch	2 Monate	6
Kunte et al. 2005	Extrakorporale	Systemisch	Mehrere Zyklen	4

Autor und Jahr	Management	Gabe	Dauer	Patienten
	Photopherese			
Swift et al. 2005	Pimecrolimus	Salbe	4 Wochen	10
Wongwatana et al. 2005	Oxpentifyllin	Systemisch	8 Wochen	15
Aghahosseini et al. 2006b	Photodynamische Therapie + Methylenblau	topisch	Einmalig	2
Aghahosseini et al. 2006a	Photodynamische Therapie + Methylenblau	topisch	Einmalig	13
Becker et al. 2006	Tacrolimus	Salbe	Einige Wochen	1
Cheng 2006	Efalizumab	Injektionen	10 Wochen	1
Donovan et al. 2006	Tacrolimus	Salbe	3 Wochen	1
Gonzalez-Garcia et al. 2006	Triamcinolon-Azetonid 0,3%	In wässriger Lösung	6 Monate	29
Gonzalez-Garcia et al. 2006	Triamcinolon-Azetonid 0,5%	In wässriger Lösung	6 Monate	29
Laeijendecker et al. 2006	Tacrolimus	Salbe	6 Wochen	20
Laeijendecker et al. 2006	Triamcinolon-Azetonid	Salbe	6 Wochen	20
Lozada-Nur et al. 2006	Tacrolimuspuder	In Orabase	2 Wochen	10
Petropoulou et al. 2006	Thalidomid	Systemisch	18 Monate	1
Scardina et al. 2006	Isotretinoin 0,05%	Topisch	3 Monate	35
Scardina et al. 2006	Isotretinoin 0,18%	Topisch	3 Monate	35
Shichinohe et al. 2006	Tacrolimus	Topisch	4-5 Wochen	2
Xia et al. 2006	Triamcinolon-Azetonid	Injektionen	1-2 Wochen	45
Yoke et al. 2006	Cyclosporin	Mundspülung	8 Wochen	68
Yoke et al. 2006	Triamcinolon-Azetonid	In Orabase	8 Wochen	71
Chainani-Wu et al. 2007	Curcuminoide	Systemisch	7 Wochen	17
Choonhakarn et al. 2007	Aloe Vera	Gel	8 Wochen	27
Dalmau et al. 2007	Cyclosporin + Mofetil	Systemisch	19 Monate	1
Gorouhi et al. 2007	Pimecrolimus	Creme	2 Monate	20
Gorouhi et al. 2007	Triamcinolon-Azetonid	Paste	2 Monate	20
Guyot et al. 2007	Extrakorporale Photochemotherapie	Systemisch	2,6-11,5 Monate	12
Heffernan et al. 2007	Efalizumab	Injektionen	11 Wochen	4
Malhotra et al. 2007	Betamethason	Systemisch	6 Monate	25
Malhotra et al. 2007	Triamcinolon-Azetonid	Paste	6 Monate	24
Passeron et al. 2007	Pimecrolimus	Creme	4 Wochen	6
Thongprasom et al. 2007	Cyclosporin	Lösung	8 Wochen	6
Thongprasom et al. 2007	Triamcinolon-Azetonid	In Orabase	8 Wochen	7
Yarom et al. 2007	Etanercept	Injektionen	10 Wochen	1

Hennig 2008

5. Diskussion

Das Ziel dieser Studie ist darzustellen, welche verschiedenen Therapieansätze bisher in der Literatur aufgezeigt oder angewendet wurden. Weiterhin werden die unterschiedlichsten Verfahrensweisen kritisch untersucht, hinsichtlich ihrer Effektivität, Behandlungsdauer, Nebenwirkungen und Dosierungen.
Die Studie setzt sich auseinander mit der Suche nach einem Therapeutikum, oder einer Therapiekombination, welche zur eindeutigen Ausheilung oder langfristigen Linderung verhilft.
Darüber hinaus soll untersucht werden, ob OLP einen prämalignen Charakter besitzt. Besteht ein intrinsisches bösartiges Potenzial bei OLP, oder existieren externe Risikofaktoren, die eine maligne Entartung von OLP zu einem squamösen Zellkarzinom begünstigen?
Besteht ein direkter Zusammenhang zwischen OLP und dentalen Restaurationen, und führt deren Entfernung zu einem Rückgang bestehender Läsionen?
Schließlich wird dargestellt, ob medikamentöser, chirurgischer oder psychologischer Behandlungsweise Vorrang zu geben ist.
Gibt es einen qualitativ merklichen Unterschied bezüglich systemischer oder topischer Applikation verschiedener Medikamente?
Wie aussagekräftig sind Untersuchungen mit einer geringen Probandenanzahl, bzw. wie lange müssen Nachfolgeuntersuchungen stattfinden, um eine ernsthafte Aussage zuzulassen?

5.1. Kritische Untersuchungen der Studien hinsichtlich ihrer Ergebnisfindung

Zakrzewska et al. (2005) betrieben einen systematischen Überblick über 11 Placebo kontrollierte, zufällige und klinische Studien, bezüglich ihrer Therapiefindung, bei symptomatischem OLP.
Sie haben die 11 Studien, mit insgesamt 223 Patienten, in 4 therapeutische Klassen unterteilt: topisches Cyclosporin, topisches oder systemisches Retinoid, topische Steroide und Phototherapie.
Keine der vorgestellten Therapieansätze war exakt replizierbar. Lediglich systemische Agenzien waren vergesellschaftet mit dem Auftreten von Toxizitäten in Folge der Therapievariante. Alle weiteren Nebenwirkungen waren milder Natur und hauptsächlich lokal begrenzt.
Die erzielten Resultate waren beeinflusst durch die geringe Studiengröße, dem Fehlen der Replikationen, dem Mangel an standardisierten Ergebnisregelgrößen, und der sehr hohen Wahrscheinlichkeit der Publikationsbias.
Daher liefert dieser Überblick lediglich einen Indizienbeweis für die Überlegenheit der bemessenen Interventionen bezüglich Placebos für die Palliation der Symptome von OLP.
Es besteht ein Bedarf an großen, Placebo kontrollierten, zufallskontrollierten Versuchen, mit umsichtiger Auswahl und standardisierten Ergebnisregelgrößen (Zakrzewska et al. 2005).

Als mögliche Fehlerquellen sind zu beurteilen:
- Datenmenge
- Patientenanzahl
- Zufallskontrolle
- Allokationsmethoden und Zufälligkeiten
- Biopsie

- eine spezifische Periode des „wash-out“
- Therapiedauer
- statistische Analysen
- Nebenwirkung oder Candida-Superinfektionen

Grundsätzlich fehlt ein eindeutiger Beweis, welcher die Effektivität einer einzelnen, palliativen Therapie für OLP zwingend belegt.
Wenn die vorgelegten Studien von deutlichen, lindernden Erfolgen schreiben, sollte dies stets zurückhaltend interpretiert werden, da ein erheblicher Mangel an Präzision unverkennbar sein muss. Ebenso ist die Anzahl der beteiligten Patienten kritisch zu sehen, wie auch das Ausstehen an Replikation. Darüber hinaus fehlt es an akkurater Beurteilung der Veränderungen der Ergebnisse und der Wahrscheinlichkeit der Publikationsbias.
Eine OLP-Arbeitsgruppe könnte in Zukunft ein kontrollierendes und maßgebendes Organ darstellen, was einheitliche Parameter vorgibt, Ausmaße und Inhaltsanforderungen an Studien klar umschreibt und somit eine Wertigkeit und Vergleichbarkeit der Resultate gewährleistet.
Dieses maßgebende Organ könnte das Kollaboratoriumszentrum für orale präkanzeröse Läsionen der WHO sein. Ein weiteres Kontrollgremium könnte eine OLP-Hilfe-Webseite der jeweiligen Universitäten, bzw. Zahn-Mund- und Kieferkliniken sein. Ein Beispiel für solch eine Organisation wäre das „International lichen planus support group web“. Eine kontinental übergreifende Kooperation scheint heutzutage anzustreben und möglich zu sein. Das Ziel dieser Organisation sollte folgende Aspekte beinhalten:
Quelle für Patienten, Angehörige und Therapeuten, Hilfestellungen für einzelne Patienten oder -gruppen, Veröffentlichung aktueller Studien oder Erkenntnisse, weltweites Portal für Universitäten, Fakultäten, Kliniken und Praxen zur Qualitätssicherung und Therapiemöglichkeit.

Im heutigen Zeitalter der multimedialen Vernetzung erscheint es einfach, Publikationsvorgaben und Anforderungen an Studien klar zu umreißen und auf diesem Wege die Vereinheitlichung der Parameter zu erreichen. Vorausgesetzt bleibt die Umsetzung der publizierenden Organe der einzelnen Dachverbände.

5.1.1. Medikamentöse Therapiefindung

Um mit einem möglichst geringen systemischen Einfluss auf den Organismus der Patienten einwirken zu müssen, wird von den seriösen und langfristig erfahrenen Therapeuten zuerst der Weg der topischen Steroidtherapie beschritten. Dabei bestehen die Alternativen Spray, Suspension, Fingerapplikation, adhäsive Paste, Orabase oder andere Trägersubstanzen.
Im Falle des Therapieerfolgs werden die Medikationen minimal notwendig angepasst und individualisiert. Um die eventuelle Transformation rechtzeitig feststellen zu können, raten die Autoren zu halbjährigen Follow-ups.
Bei Versagen der topischen Behandlung werden systemische Kortikosteroide zum Einsatz gebracht. Auch hier wird vom Behandler das geringste Quantum angepeilt, was einen angemessenen Wirkungsgrad erzeugt. Bei erreichter Kontrolle der Symptome sollte versucht werden, auf topische lokale Steroide umzustellen, oder gegebenenfalls auf eine Kombination aus systemischen und lokalen Kortikoiden zurückgegriffen werden.
Auch in diesem Fall sollten viertel- bis halbjährliche Kontrollen vollzogen werden.
Wenn aber auch unter systemischer Steroidgabe keine Verbesserungen oder positive

Reaktionen erbracht worden sind, oder Resistenzen deutlich wurden, stehen weitere medikamentöse Ausweichmöglichkeiten bereit. Dieses können in erster Linie Calcineurin-Inhibitoren (Tacrolimus, Pimecrolimus und Cyclosporin) sein. Weiterhin können die Therapeuten Retinoide, systemischer oder topischer Wirkungsweise, heran ziehen. Dabei gilt aber aufgrund der verschiedenen und nicht unwesentlichen Nebenwirkungen besondere Aufmerksamkeit bei Darreichung dieser Medikamentengruppe.
Auch die Anwendung von UVA-Bestrahlung unter Mithilfe von Psoralenen (Trioxsalen oder Methoxypsoralen) bietet eine medikamentöse Alternative. Doch auch hier ist bereits über teratogene Veränderungen geschrieben worden.
Neben diesen Basissegmenten der medikamentösen Therapiefindung unternahmen verschiedene Autoren weitere Studien, um effektive Medikamente für eine erfolgreiche OLP-Therapie gewinnen zu können.
Es hat sich jedoch gezeigt, dass auf diesen Wegen bisher keine langfristige und nachhaltige Lösung gefunden worden ist. Auch umfassen diese Studien zumeist nur einzelne Patienten oder kleine Patientengruppen, zudem fehlen die randomisierten und kontrollierenden Vorgaben diesen Arbeiten.

5.1.2. Chirurgische Therapiefindung

Grundsätzlich stellen sowohl topische als auch systemische Steroide die erste Wahl der Therapie des OLP dar. Ihre Risiken, Nebeneffekte und auch Kontraindikationen sind jedoch bekannt. Nichtsteroidale antientzündliche Medikamente stellen zwar eine genutzte Alternative zu Kortikosteroiden dar, weisen allerdings nur eine reduzierte lindernde Wirkung und zudem einige seriöse Begleiterscheinungen auf.
Es wird also nach effektiven Modalitäten gesucht, um OLP-Patienten mit minimalen Nebenwirkungen zu behandeln
Bei Wirkungslosigkeit jeglicher medikamentöser Therapieansätze stehen den Behandlern auch noch chirurgische Alternativen zur Verfügung. Dabei stellt sich die Frage, ob, wie von einigen Autoren gefordert, diese Auswahlmöglichkeiten nur in extremen und schwerwiegenden Fällen zur Anwendung kommen sollten.
Behandlungsbedürftiger symptomatischer OLP beeinträchtigt die Lebensqualität und den Alltagsablauf durch Phasen akut schmerzhafter Exazerbationen. Die chirurgische Entfernung der schmerzhaften Läsionen sollte also auf die eine oder andere Art erfolgen und dabei wird in vielen Fällen die hoch effektive Entfernung dieser Schleimhautareale beschrieben.
Als absolute Voraussetzung chirurgischer Anwendungen steht immer die chirurgische Entnahme und Auswertung einer Probebiopsie.
Es handelt sich bei den Chirurgiemitteln um konventionelle Chirurgie, mit Exzision und freien Schleimhauttransplantaten, Kryochirurgie und Laserchirurgie. Bei letzt genannter Verfahrensweise wurden der CO_2-Laser, der Nd:YAG-Laser und der Excimer-Laser verwendet.
Diese Therapiekonzepte basieren auf der vollständigen Entfernung des geschädigten Gewebes und der nachfolgenden Ausheilung oder des Ersatzes durch Transplantate.
Ein wesentlicher Nachteil der Kryochirurgie liegt in der Persistenz tiefer Ulzerationen, die dann einer langfristigen Heilung bedürfen. Hingegen sprechen die schnelle Schmerzlinderung und die Symptomlosigkeit der Rezidive, im Sinne eines Patientenkomforts, eher für diese Technik.
Der Nachteil der konventionellen Chirurgie bezieht sich auf das generelle Risiko der Transplantatabstoßung, der Rezidiverscheinungen und der Möglichkeit des isomorphen

Köbner´ Phänomens.
Jedoch wurden freie Schleimhauttransplantate zur Deckung räumlich begrenzter Bereiche erosiver OLP-Affektionen genutzt.
Finden sich weit gestreute und Areal übergreifende OLP-Manifestationen, erscheint es sinnvoll zu sein, zum CO_2-Laser zu greifen.
Die Laserchirurgie ruft die geringste Morbiditätsraten, niedrigste intra- und postoperative Komplikationsraten hervor und lässt die Krankheitskontrollraten miteinander vergleichbar werden.
Die Vorteile der Laserchirurgie zeichnen sich dadurch aus, dass nur bei einer geringen Patientenquote postoperative Schmerzen auftreten, diese nach kurzer Zeit abnehmen und vollständig verschwinden. Dass ganz spezifisch, minimal invasiv Chirurgie betrieben werden kann und das Fehlen von Wundnähten.
Auftretende postoperative Ödeme können durch Befolgung strikter Instruktionen in Grenzen gehalten werden und besitzen eine Dauer von etwa 2 Wochen.
Funktionelle Störungen befallen einige Patienten und stehen in direktem Zusammenhang zum Ödem- und Schmerzgrad. Auch in diesen Fällen kann davon ausgegangen werden, dass diese Störungen mit Abklingen der Ödeme wegfallen und die Funktionalität wieder hergestellt wird.
Es zeigen sich keine Nachblutungen oder Narbenformationen und auch prinzipiell nur weiche Gewebsschichten bei Palpation.
Sowohl der CO_2-Laser, wie auch der Nd:YAG-Laser werden als effektive Geräte, um Leukoplakien und andere gutartige Weichgewebsläsionen der Mundhöhle zu behandeln, eingestuft.
Der Nd:YAG-Laser verfügt über hohe Präzision im Kontaktmodus um in Weichgewebsbereichen in Nachbarschaft zu Zahnhartsubstanz eingesetzt zu werden.
Der CO_2-Laser besitzt ein weiteres Bestrahlungsfeld und einen kontinuierlichen Wellenmodus, um größere Läsionen zu behandeln.
Beide bieten präzise chirurgische Arbeitsmöglichkeiten, um viele verschiedene orale Weichgewebsläsionen mit geringsten postoperativen Schmerzen und erfolgreicher Ausheilung zu therapieren.
Es wurde aber auch beobachtet, dass unter Einsatz des CO_2-Lasers Rezidive erscheinen und es zum isomorphen Reizeffekt kommen kann. Dieser Rezidivanteil liegt bei etwa 10-20%.
Im Anschluss an alle chirurgischen Therapieverfahren sollte immer die langfristige und relativ engmaschige (alle 3-6 Monate) Überwachung stehen, die das frühzeitige Eingreifen bei Transformationen oder Exazerbationen ermöglicht.
Die Wichtigkeit der chirurgischen Intervention wird durch die Möglichkeit der kompletten Entnahme und Analyse einer Läsion unterstrichen. Hierbei kann eine präoperativ noch unerkannte prämaligne Läsion entlarvt werden.
Die chirurgische Intervention bietet eine einfache, schnelle und sichere Alternative. Sie kann ambulant, unter Lokalanästhesie, erfolgen. Die genannten Möglichkeiten eröffnen auch psychologisch leidenden Patienten eine zügige Abhilfe ihrer Beschwerden und ersparen den langen Weg der medikamentösen Behandlung mit allen eventuellen Begleiterscheinungen.
Zusammenfassend kann geschlossen werden, dass die richtige Wahl der chirurgischen Instrumente eine alternative Technik der OLP-Therapie offeriert. Begleitet von deutlichen klinischen Verbesserungen und hoher Patientenakzeptanz.

5.2. Therapiedauer chirurgischer gegenüber medikamentöser Therapieverfahren

Die Vergleichbarkeit der Therapiedauer chirurgischer und medikamentöser Therapieansätze erweist sich als überaus diffizil. Mögen vielleicht noch die einzelnen individuellen Therapieansätze innerhalb ihrer Darreichungskonzepte miteinander als vergleichbar eingestuft werden, scheint dieser Versuch zu scheitern, wenn der Vergleich interdisziplinär gezogen wird.
Es fällt leicht, z.B. ein topisch angewendetes Medikament in gleicher Konzentration in verschiedenen Studien miteinander in Relation zu stellen, wenn aber die Konzentration schon abweicht, wird dieser Versuch einen Vergleich herzustellen, unsinnig.
Die reinen chirurgischen Therapiekonzepte weisen durchaus eine gewisse Vergleichbarkeit auf, allerdings besteht diese nur im absoluten Ergebnis, unter Berücksichtigung der Rezidiverscheinungen und der Symptomfreiheit.
Medikamentöse Therapieansätze unterscheiden sich in Dosierung, Darreichungsform und systemischer oder topischer Anwendung.

5.3. Kurzfristiger und langfristiger Erfolg

Bevor das Therapieergebnis als langfristiger Erfolg angesehen werden kann, sollte die Verabreichung und/oder Nachfolgeuntersuchungen den Zeitraum von 12 Monaten überschritten haben. Kürzere Zeitintervalle werden in dieser Arbeit als kurzfristig eingestuft.

Kurzfristige Erfolge

Azitretin wurde 1990 von Viglioglia et al. systemisch bei 11 Patienten eingesetzt, für die Dauer von 16 Wochen, mit dem Ergebnis erheblicher Verbesserungen oder Remissionen.
Laurberg et al. (1991) verwendeten Azitretin bei 32 Patienten systemisch über 8 Wochen und erzielten 75% Remissionen oder Verbesserungen und 25% entweder keine Reaktionen oder Verschlechterungen.

Aloe Vera wurde von Hayes 1998 lokal und systemisch bei einem Patienten für eine Zeitraum von 7 Monaten angewendet, dessen Beschwerden daraufhin komplett ausheilten.
Choonhakarn et al. (2007) erzielten nach 8 Wochen der topischen Darreichungen bei 27 Patienten in 88% der Fälle komplette Remissionen oder Verbesserungen.

Verma et al. (2001) verabreichten 9 Patienten über 3-7 Monate orales Azathioprin. Es konnten erhebliche bis keine Verbesserungen festgestellt werden.

Betamethason-Phosphat als Mundspülung wurde 2003 von McGrath et al. über 6 Wochen an 48 Patienten getestet. Es kam zu deutlichen Verbesserungen.

1968 verabreichte Cawson topisches Betamethason-Valerat für bis zu einem Jahr an insgesamt 60 Patienten. Bis zu 90% erzielten Verbesserungen, während bis zu 33% keine Linderungen erfuhren.
1977 waren es Tyldesley und Harding, die ebenfalls Betamethason-Valerat erprobten. Sie verabreichten es als Spray in einem Versuch mit 23 Patienten für 2 Monate, mit 73% guten bis mäßigen Verbesserungen. In einem weiteren Versuch mit 12 Patienten über den gleichen

Zeitraum, erhielten sie bei 75% Verbesserungen und bei 25% keinerlei Reaktionen, in Verwendung als Aerosol.
Auch Greenspan et al. 1978 schlossen sich dieser Versuchsanordnung an. Sie gaben für 2 Monate Betamethason-Valerat-Aerosol 9 Patienten. 89% der Patienten zeigten gute bis mäßige Verbesserungen und 11% keine Reaktionen. 10 Patienten eines Parallelversuchs gleicher Dauer und Medikation, dieses Mal via Pellets, erfuhren analoge Therapieerfolge: 90% mit Verbesserungen und 10% ohne Reaktionen.

2002 versuchten Hegarty et al. bei 24 Patienten mit Betamethason-Sodium-Phosphat-Mundspülung, für 6 Wochen gegeben, einen therapeutischen Erfolg zu erlangen. Es machten sich allerdings nur allgemeine Verbesserungen bemerkbar.

Al-Mutairi et al. (2005) setzten Betamethason plus Triamcinolon, in einer Mini-Puls-Gabe, für 10 Wochen bei einem Patienten ein. Es kam zur kompletten Ausheilung der Beschwerden.

Allein Betamethason, auf Stoffstreifen dargeboten, als Therapeutikum wurde 1996 von Aleinikov et al. verwendet. Sie behandelten 24 Patienten mit dieser Medikation über 3 Wochen, mit 95% Verbesserungen danach.
Malhotra et al. (2007) nutzte ebenfalls Betamethason, aber für 6 Monate der oralen Mini-Puls-Gabe, bei 25 Patienten. Sie erhielten bei 39% der Patienten Rezidive. 52% waren nach der Behandlung symptomfrei und 68% zeigten gute bis sehr gute Reaktionen.

Bonjela fand 1980 in einer 1-Personenstudie von Khadim Berücksichtigung. Er verabreichte lokal Bonjela 15 Tage lang und berichtete von komplett ausgeheilten Beschwerden im Zuge dessen.

Cyclosporin A wurde für 4 Wochen von Frances et al. (1988) 4 Patienten oberflächlich lokal verabreicht. Es kam zu 30-80% Verbesserungen.
1989 setzten Balato et al. Cyclosporin A bei 7 Patienten ein. Nach 2 Monaten der Anwendungen als Mundspülung genasen 4 Patienten, 3 erlebten einen Rückfall und 3 weitere Patienten erfuhren merkliche Verbesserungen.
Eisen et al. (1990) verabreichten Cyclosporin A-Mundspülungen insgesamt 30 Patienten. Die Anwendungen wurden 2 Monate lang durchgeführt und erreichten allgemeine Verbesserungen bei den Patienten.
1991 waren es zuerst Ho und Conklin, die 4 Patienten über 2-3 Monate mit einer Cyclosporin A-Mundspülung behandelten, ohne dass sich Veränderungen einstellten.
Levell et al. (1991) behandelte für 1 Monat 7 Patienten Mit Cyclosporin A-Mundspülungen und Dartanel et al. (1991) für 2 Monate 5 Patienten. Alle 3 Gruppen kamen zu keinen nennenswerten Veränderungen.
Itin et al. (1992) versuchten ebenfalls über 2 Monate auf lokal topischem Weg bei 7 Patienten einen therapeutischen Effekt zu erzielen. Es kam bei einem Patienten zu einer kompletten Genesung und bei 6 Patienten zu keiner Reaktion.
Porter et al. (1992) verabreichte eine Mundspülung mit Cyclosporin A für 8-10 Wochen. Von den 6 teilnehmenden Patienten beklagte nur einer das Ausbleiben von Verbesserungen, die anderen 5 konnten diese Linderungen konstatieren.
1994 wurden 9 Patienten für mehr als 9 Wochen von Vouté et al. behandelt: 4 Patienten erfuhren Verbesserungen und bei 5 Patienten blieben diese aus. Sie setzten 0,025% Cyclosporin A in einer adhäsiven Salbe zu.
1994 waren es Pacor et al., welche 14 Patienten 3 Monate lang mit Cyclosporin A als Mundspülung behandelten. Es kam nicht zu mehr als allgemeinen Verbesserungen. In einer

Studie von Harpenau et al. (1995), die Cyclosporin A-Mundspülung 1 Monat lang 7 Patienten darboten, konnten die Therapeuten auf Rückgang der Erytheme und Ulzerationen verweisen, wie auch auf steigende Retikulationen und eine gesunkene Schmerzhaftigkeit.
Lopez-Lopez et al. (1995) verwiesen auf Cyclosporin A als Mundspülung. 8 Wochen verordneten sie die Einnahme dieser lokalen Medikation, mit dem Ergebnis, dass 90% Verbesserung der Symptome zu erkennen waren.
Auch Sieg et al. (1995) erzielten bei den 13 Patienten ihrer Studie über 6 Wochen der lokalen Verabreichungen nicht mehr als nur wenig Veränderungen.
1996 wurden 7 Patienten von Jungell und Malmström 1 Monat mit Cyclosporin A-Mundspülungen therapiert. 2 Patienten zeigten wenig Reaktionen und 5 Patienten überhaupt keine.
2003 studierten Femiano et al. die Wirkung von Cyclosporin A-Mundspülungen bei 10 Patienten, welche sie einen Monat Applikationen unterzogen. Es kam zu allgemeinen Verbesserungen im Zuge der Gaben.
1,5% Cyclosporin A lokal mit dem Finger aufgetragen war die Therapieform, die von Conrotto et al. (2005) für 2 Monate angesetzt wurde. 20 Patienten nahmen teil, von denen 3 Patienten vollständige Reaktionen, 10 Patienten teilweise und 7 Patienten keine Reaktionen aufwiesen. Nach 2 Monaten Verlaufskontrolle erwiesen sich noch 10 Patienten stabil.
Yoke et al. (2006) ließen 68 Patienten über Monate mit Cyclosporin A den Mund spülen. Auch hier wurden allgemeine Verbesserungen erlangt.
Thongprasom et al. (2007) studierten den Erfolg von Cyclosporin A-Lösung bei 6 Patienten, welche dieses Medikament 2 Monate lang erhielten. Während bei 2 Patienten teilweise Remissionen zu erkennen waren, mussten sich die übrigen 4 Patienten mit dem Ergebnis keiner Reaktionen zufrieden geben.

Der Einsatz des CO_2-Lasers zeigt ein sofortiges Behandlungsergebnis. 1984 wurden 3 Patienten von Frame et al. auf diese Weise behandelt. Es kam zu allgemeinen Verbesserungen, aber auch bei 2 der 3 Patienten zu Rückfallerscheinungen.
Horch et al. (1986) berichtet von 78% Beschwerdefreiheit und 22% Rückfallerscheinungen seiner 7 teilnehmenden Patienten.
1992 verwies Luomanen auf fast identische Ergebnisse, die er bei 8 Patienten erzielte: 75% waren beschwerdefrei und 25% mussten Rückfallerscheinungen hinnehmen.
1998 wurden 29 Patienten von White et al. erwähnt, die sich einer CO_2-Lasertherapie unterziehen mussten. Die erzielte Heilung trat per sekundärer Epithelialisierung in 3-6 Wochen ein. 22 Patienten waren beschwerdefrei und 7 Patienten beklagten Rückfallerscheinungen.
Huerta Leteurtre et al. (1999) behandelten auch 29 Patienten mit dem CO_2-Laser. 65% zeigten sich beschwerdefrei und 14% bemängelten das Auftreten von Rezidiven bereits nach 3 Monaten und 41% nach 12 Monaten.

Clobetasol-Propionat fand 1991 durch Lozada-Nur et al. Erwähnung. Sie setzten es für 9 Wochen bei 17 Patienten ein. 56% erfuhren komplette Remissionen, 22% teilweise Remissionen und 22% blieben ohne Veränderungen.
1992 erzielten Roed-Petersen und Roed-Petersen bei 8 Patienten allgemeine Verbesserungen unter Beibehaltung persistierender Läsionen nach Anwendung in einem DuodermR-Dressing.
1997 verabreichten Carbone et al. Clobetasol-Propionat in 4% Hydroxyzellulosegele für 6 Monate 20 Patienten. 75% bekundeten Remissionen oraler Anzeichen sowie allgemeine Verbesserungen.
Sardella et al. (1998) verwendeten 0,05% Clobetasol-Propionat oberflächlich lokal bei 14 Patienten für 4 Wochen. 21,5% blieben ohne Reaktionen, während die übrigen 78,5%

beschwerdefrei wurden oder Verbesserungen bemerken konnten.
Wiederum Carbone et al. waren es, die 1999 25 Patienten, über einen Zeitrum von 6 Monaten, Clobetasol-Propionat in Salbenform zuführten. Drei Viertel der Probanden erfuhren komplette Remissionen oder allgemeine Verbesserungen.
LoMuzio et al. (2001) verteilten Clobetasol-Propionat an 3 Gruppen mit jeweils 8 Patienten. Das Medikament wurde als Salbe, Paste oder in Orabase gereicht. In allen 3 Gruppen konnte über Remissionen der Symptome berichtet werden. Die Konzentration der Clobetasol-Medikation betrug 0,05% in allen 3 Darreichungsvarianten.
2003 behandelten Gonzalez-Moles et al. eine Gruppe von 25 Patienten und eine weitere Gruppe von 30 Patienten mit 0,05% Clobetasol-Propionat-Mundspülung. Die Dauer der Anwendungen belief sich auf 48 Wochen. Die Ergebnisse reichten von allgemeinen Verbesserungen bis zu kompletten Resolutionen.
Im Jahre 2003 unternahmen Gonzalez-Moles et al. eine weitere Studie mit 0,05% Clobetasol-Propionat in Orabase. Additiv wurde Nystatin hinzugefügt. Auch dieser Behandlungszeitraum dauerte 48 Wochen. Die beteiligten 33 Patienten bemerkten allgemeine Verbesserungen.
Campisi et al. (2004) setzten 0,025% Clobetasol-Propionat in Mikrosphären ein. Das Therapieergebnis erreichte wiederum allgemeine Verbesserungen. Es waren 17 Patienten involviert.
Conrotto et al. (2005) verabreichten 19 Patienten 2 Monate lang Clobetasol-Propionat mit dem Ergebnis, dass 18 Patienten Remissionen oder Verbesserungen zuteil wurden, und nur 1 Patient ohne Reaktionen blieb. Die Therapeuten wählten eine 0,025% Lösung, welche per Fingerapplikation aufgetragen wurde.

Chainani-Wu et al. (2007) unternahmen den Versuch 17 Patienten mit Curcuminoiden zu therapieren. Sie verabreichten 2000 mg Curcuminoid täglich in 2 Dosen á 1000 mg. Nach 7 Wochen war es zu keiner Veränderung gekommen.

Beck und Brandrup verabreichten 1986 einem Patienten 7 Monate lang systemisch Dapson und erhielten daraufhin eine absolute Beschwerdefreiheit.

12 Wochen der Injektionen von Dexamethason-Sodium-Phosphat verhalfen einem Patienten von Randell und Cohen 1974 zur Erlangung eines beschwerdefreien Status. Die Läsionen zeigten sich bereits nach 1 Injektion verbessert, nach 6 Injektionen startete der Remissionsbeginn.

Efalizumab wurde 2006 von Cheng bei einem Patienten 10 Wochen verabreicht, mit dem Erfolg von 75% Verbesserungen.
Heffernan et al. (2007) injizierten subkutan 11 Wochen bei 4 Patienten Efalizumab. Es kam zu 71% Rückgang der Schleimhautläsionen und 82% Rückgang der Schmerzhaftigkeit.

Eine Untersuchung von Barer und Polovets (1995) offenbarte nach systemischer Anwendung von Eikonol, dass der klinische Verlauf verbessert werden konnte.

2007 wurde einem Patienten 10 Wochen lang Etanercept zugeführt. Yarom et al. erzielten auf diesem Weg 90% Symptomrückgang. Allerdings mussten sie nach 2 Wochen nach Therapieende einen Rückfall hinnehmen. Etanercept wurde subkutan injiziert.

Guyot et al. (2007) unterzogen 12 Patienten 11-12 Anwendungen extrakorporaler Photopherese. Nur ein Patient blieb von Rückfällen verschont.
Bereits 2005 erzielten Kunte et al. mittels extrakorporaler Photopherese bei 4 Patienten

allgemeine Verbesserungen.

Fenretinid, 1 Monat lang verabreicht bei 8 Patienten, ließ Tradati et al. 1994 25% komplette Remissionen und 75% teilweise Remissionen erreichen, nachdem dieses Mittel oberflächlich lokal aufgetragen worden war.

1990 unternahmen Plemons et al. einen Therapieversuch mit 0,05% Fluocinonidgel.
Sie führten dieses Medikament 18 Patienten für eine Dauer von 3 Wochen zu. Es kam zu allgemeinen Verbesserungen.
Vouté et al. (1993) verabreichten 20 Patienten für einen Zeitraum von 9 Wochen Fluocinonid-Salbe 0,025% in adhäsiver Paste. Auf diese Weise konnten die Therapeuten 80% komplette und teilweise Remissionen erreichen. 76% zeigten die komplette Wiederherstellung der Funktion, bei 20% blieb jede Reaktion aus.
1996 behandelten Campisi et al. 20 Patienten mit Fluocinonid über 6 Monate und Carbone et al. über 7 Monate. In beiden Gruppen trat jeweils eine 90%-ige Verbesserung ein. Das Fluocinonid der Campisistudie wurde in einem adhäsiven Gel und in der Carbonestudie in 4% Hydroxyzellulosegel appliziert.
Drei Jahre später versuchten Carbone et al. (1999) erneut mit Fluocinonid diesmal 24 Patienten zu therapieren. 0,05% Fluocinonid wurde einer Salbe beigemengt und lokal aufgelegt. Sie erzielten 90% Verbesserungen und immerhin 25% Remissionen. 55% der Patienten waren nach 12 Monaten noch stabil.

1992 untersuchten Thongprasom et al. die Effektivität von 0,1% Fluocinolon-Azetonid in Orabase. Sie applizierten es für 4 Wochen bei 19 Patienten. Es kam zu 68% Verbesserungen.
Im selben Jahr unternahmen Thongprasom et al. (1992) erneut eine Fluocinolontherapie für 4 Wochen. Das Medikament wurde in 0,1% Konzentration eingesetzt. Erneut wurde Fluocinolon 19 Patienten zugänglich gemacht. Das Ergebnis verschaffte 68% Beschwerdefreiheit und 32% Verbesserungen.
2000 studierten Buajeeb et al. die Wirksamkeit von 0,1% Fluocinolon-Azetonid als Gel oder in Orabase bei jeweils 24 Patienten für 4 Wochen der Anwendungen. Allgemeine Verbesserungen konnten auf diese Weise erreicht werden und der Schweregrad der Läsionen halbierte seine Intensität.

Hegarty et al. (2002) nutzen Fluticason als Therapeutikum ihrer Wahl. Sie setzten es als Spray für 6 Wochen bei insgesamt 24 Patienten ein, wobei sie allgemeine Verbesserungen beobachten konnten.

Glyzyrrhizin für 6 Wochen Dauer 9 Patienten zugeführt, so wurde von Nagao et al. 1996 berichtet, erlangte 67% Verbesserungen mit Rückfallerscheinungen.

Massa und Rogers (1981) untersuchten die Wirkung von Griseofulvin. Hierzu verordneten sie dieses Medikament systemisch 29 Patienten für die Therapiedauer von etwa 10 Monaten. 9 Patienten bezeugten den Eintritt von Remissionen oder Verbesserungen.
1983 erzielten Aufdemorte et al. bei allen 3 Patienten ihrer Studie, die systemisch Griseofulvin für 2 Monate erhielten, 100% Verbesserungen.
1985 waren es Bagan et al., die Griseofulvintabletten für 10 Wochen verabreichten. 7 Patienten nahmen an der Studie teil, deren Resultat keine Verbesserungen erbrachte.
Matthews und Scully (1992) schließlich konnten bei 21% ihrer 23 Patienten systemische Linderungen feststellen. Es blieben klinische Verbesserungen aus. Auch sie griffen auf systemisch verabreichtes Griseofulvin zurück.

Eine zweiwöchige 0,03% Hydrokortisonmundspülung bei 54 Patienten, initiiert von Holbrook et al. (1998), erzielte 48% komplette Remissionen, 37% partielle Remissionen und 15% keinerlei Veränderungen.

90% exzellente Reaktionen und allgemeine Verbesserungen konnte Eisen 1993 mittels systemisch verabreichtem Hydroxychloroquinsulfat bei den 10 Patienten ihrer 6-monatigen Therapie feststellen.

Pedersen (1998) setzte auf Interferon. Im Zuge der 4-6 Wochen währenden lokalen Anwendungen bei 5 Patienten konnten somit Verbesserungen erreicht werden.
Nagao et al. (2004) kombinierte Interferon mit Ribavirin. Der einzige Teilnehmer musste nach 2-wöchigen Injektionen des Interferons und systemisch eingenommenen Ribavirin erfahren, dass es zu keinen Verbesserungen gekommen war.

Woo unternahm 1985 den Versuch, einen Patienten mit einer dreiwöchigen systemischen Gabe von Isotretinoin zu kurieren. Es kam zu Verbesserungen und ebenfalls zu Rückfallerscheinungen.
1986 untersuchten Giustina et al. (1986), im Rahmen einer 2-monatigen Gabe, 20 Patienten mittels Isotretinoingel zu heilen, allerdings erreichten sie nur allgemeine Verbesserungen. Dies gelang Camisa und Allen 1986 gleichsam, indem sie 6 Patienten einer 8-wöchigen systemischen Isotretinoin-Kur unterwarfen. Jedoch mussten in dieser Versuchsreihe 67% Rückfallerscheinungen erdulden.
Scardina et al. (2006) starteten eine zweigleisige Studie. Die erste von 2 Gruppen á 35 Personen erhielt 3 Monate lang topisches 0,18% Isotretinoin, die andere Gruppe, mit der gleichen Anzahl an Patienten und der selben Anwendungsdauer, topisches 0,05% Isotretinoin. Die erste Gruppe kam zu 74,3% und die andere Gruppe zu 25,7% Verbesserungen.

Bekke und Baart 1979 verwendeten einmalig angewandte Kryochirurgie bei 7 Patienten. 3 Patienten entwickelten Rezidive, ansonsten blieben die Teilnehmer beschwerdefrei. Nachfolgeuntersuchungen fanden bis zu 27 Monaten statt.

Eine systemisch verabreichte Kombination aus Levamisol und Prednisolon wurde für 2-6 Wochen von Lu angewandt. 23 Patienten nahmen an diesem Versuch teil, und demonstrierten nach Beendigung komplette Beschwerdefreiheit.

5% Mesalazin wurde von Alstead et al. 1991 einem Patienten oberflächlich lokal dargeboten. Es erbrachte allerdings keine Veränderungen.
1998 konnten Sardella et al. 11 Patienten einem 4-wöchigen Studiengang unterziehen. 54,5% wurden symptomfrei, 36,5% teilweise symptomfrei und bei 9% der Patienten stellten sich nach erfolgter Mesalazinbehandlung keine Veränderungen ein.

Buyuk et al. (2000) beobachteten die Auswirkungen von systemisch gegebenen Metronidazol bei 19 Patienten. Diese Teilnehmer erhielten Metronidazol 20-60 Tage verordnet. 15 Patienten erlangten Verbesserungen oder Remissionen, während bei 4 Patienten Reaktionen ausblieben. Die Autoren hielten 5-36 Monate Verlaufskontrollen ab.

Aguirre et al. (2004) bauten auf die Wirkung von 0,1% Mometason-Furoat in Form einer Mundspülung, 30 Tage an 49 Patienten ausgegeben. Es zeigten sich allgemeine Verbesserungen.

White et al. setzten einen Nd:YAG-Laser ein, um 64 Patienten zu behandeln. Alle bis auf 7 Patienten blieben von Rückfallerscheinungen verschont. 1-36 Monate lang wurden Nachfolgeuntersuchungen durchgeführt.

1978 beteiligten sich 25 Patienten an einem Versuch von Tischendorf, welcher Nikotinsäureamid für 25-44 Tage subfokal injizierte. 10 Patienten blieben ohne Rezidive, 9 Patienten mussten diese hinnehmen und 6 Patienten brachen die Therapie ab.

Wongwatana et al. (2005) verabreichten systemisch Oxpentifyllin in einer 8 Wochen andauernden Reihe. Von den 15 gestarteten Teilnehmern brachen 5 Patienten die Studie ab und 10 Patienten berichteten über allgemeine Verbesserungen.

Bogaert und Sanchez verwendeten 1990 systemisches Phenytoin bei 6 Patienten, die dieses 2-24 Wochen konsumierten. 67% erlangten komplette Remissionen und 33% immerhin noch kutane Verbesserungen.

2004 verabreichten Dissemond et al. einem Patienten für 4 Monate 1% Pimecrolimus-Creme. Es kam zu allgemeinen Verbesserungen.
Swift et al. (2005) erzielte ein gleiches Ergebnis wie Dissemond im Jahr zuvor. Swift versuchte 1% Pimecrolimus-Salbe bei 10 Patienten über 4 Wochen. 2006 unternahmen Cedro et al. eine Untersuchung bei einem Patienten, der Pimecrolimus für 2 Monate erhielt. Auch hier kam es zu allgemeinen Verbesserungen. Im selben Jahr studierten Scheer et al. (2006) in einem 6-wöchigen Kursus mit 5 Patienten die Effektivität dieses Medikaments, und auch sie mussten sich mit dem gleichen Resultat begnügen. Genauso erging es den 20 Patienten von Gorouhi et al. (2007), welche 2 Monate mit 1% Pimecrolimus-Creme versorgt wurden und ebenfalls allgemeine Verbesserungen erreichten. Allein Passeron et al. (2007), die das Medikament 4 Wochen als 1% Creme bei 6 Patienten verabreichten, berichteten über beginnende Verbesserungen und einer 100% Rückfallquote.

Kellett und Ead (1990) führten eine 10 Tage dauernde systemische Prednisolontherapie bei 38 Patienten durch. Es wurde berichtet, dass sämtliche OLP-Anzeichen verschwunden sind. Jedoch 10 Personen brachen die Therapie ab.

1985 erfuhren 55 Patienten von Silverman et al. (1985), nach einer 2-wöchigen Anwendung von Prednison, systemisch dargeboten, 89% Verbesserungen und 55% Nebenwirkungen.

Aghahosseini et al (2006) verordneten 2 Patienten eine einmalige topische Photodynamische Therapie. Die Remissionen verschwanden zu 80%, jedoch wurde auch von 20% fehlender Reaktion berichtet. Im selben Jahr, unternahmen Aghahosseini et al. (2006) eine 12 Patienten umfassende Studie über die Wirksamkeit singulärer lokal oberflächlicher Photodynamischer Therapiegaben. 13 Patienten demonstrierten allgemeine Verbesserungen.

PUVA plus systemisch verabreichtes Methoxypsoralen wurde von Jansen et al. (1987) 8 Patienten zugeführt. 4-12 Gaben erfolgten. 5 Patienten zeigten Remissionen und 3 Patienten allgemeine Verbesserungen. Lehtinen et al. (1989) verabreichten im Mittel ihren 17 teilnehmenden Patienten dieses Therapiekonzepts 10,3 Anwendungen. 5 Patienten demonstrierten Remissionen, sowie 12 Patienten Verbesserungen.
Narwutsch et al. (1990) führten PUVA plus intraorales Methoxypsoralen in einem 8-wöchigen Durchlauf bei insgesamt 65 Patienten durch. Nach 8 Wochen waren bei 87% Remissionen erkennbar. Nach 2,2 Jahren waren es 78% Remissionen und 22% Rezidivfälle.

Eine Kombination von PUVA plus systemisches Tigason wurde gleichfalls 1990 von Narwutsch et al. (1990) beschrieben. 8 Wochen unterzogen sich 12 Patienten den Verabreichungen. Das Therapieergebnis lag bei 40-45% Remissionen und 75% Rezidiven.
intraoral 12 Gaben und kamen zu allgemeinen Verbesserungen. Seoane et al. (1997) nutzen die gleiche Therapiekombination und konnten ihren Patienten nach 6,7 Gaben im Durchschnitt zumindest das Verschwinden von Symptomen und Läsionen erarbeiten.
PUVA in Kombination mit intraoralem 0,01% Trioxsalen wurde 5 Patienten von Kuusilehto et al. (1997) zuteil. Nach 8,7 Anwendungen erzielten die Therapeuten auf diesem Wege 80% Verbesserungen.

Boisnic et al. (2002) berichteten über eine 2-monatige topische Darreichung von 0,01% Retinaldehyd bei 17 Patienten. 88% Verbesserungen waren die Folge.

10 Patienten, welche einem Monat lang mit intramuskulär injiziertem Sulodexid behandelt wurden, fanden Berücksichtigung in einer Studie von Femiano et al. (2003). 90% Resolution der Symptome und nur 10% ohne Veränderungen waren die Konsequenz dieser Therapiekonzeption.

1999 berichteten Vente et al. über 0,1% Tacrolimussalbe als Therapieansatz. 6 Patienten erhielten 4 Wochen lang Tacrolimus dargeboten. 50% komplette und 50% partielle Remissionen waren die Folge der Behandlung.
Lener et al. (2001) verabreichten 0,1% Tacrolimussalbe 3 Monate und konnten somit ihrem einzigen Patienten teilweise Remissionen bescheren, aber es stellten sich auch Rückfallerscheinungen ein.
Kaliakatsou et al. (2002) beschrieben 73,0% Läsionsrückgang nach 8 Wochen einer 0,1% Tacrolimussalbe. 13 der 19 teilnehmenden Patienten mussten jedoch Rückfallerscheinungen erleiden.
Morrison et al. (2002) wendeten 0,1% Tacrolimussalbe für 3 Monate an. Bei ihren 6 Patienten zeigten sich allgemeine Verbesserungen. Olivier et al. (2002) verdoppelten die Darreichungsdauer auf 6 Monate, in denen Mundspülungen durchgeführt wurden. Von den 8 gestarteten Patienten konnten 7 Verbesserungen feststellen. Es kam bei 6 Patienten zu Rückfallerscheinungen.
Hodgson et al. (2003) untersuchten die Nützlichkeit von 0,1% Tacrolimussalbe in einem 8-wöchigen Anwendungszeitraum bei 50 Patienten. 14% komplette Remissionen, 80% teilweise Remissionen und 6% ohne sichtliche Veränderungen waren das Resultat dieser Studie.
Stoolper et al. (2003) schufen für einen Patienten allgemeine Verbesserungen, nachdem sie 8 Wochen lang 0,1% Tacrolimus lokal verordnet hatten.
Eine Umfrage von Byrd et al. (2004) ergab, dass von 37 Antwortenden 89% Verbesserungen erfahren hatten, nachdem sie vorab mit Tacrolimus behandelt worden waren. 13% beschrieben jedoch Rückfallerscheinungen.
Shen und Pedvis-Leftick (2004) berichteten über einen Patienten, der 9 Monate mit 0,1% Tacrolimussalbe therapiert wurde. Das Ergebnis dieser Anwendungen erzwang allgemeine Verbesserungen.
21 der 23 Patienten von Thomson et al. (2004) demonstrierten ebenfalls allgemeine Verbesserungen. Sie unterwarfen sich einer 6-wöchigen topischen Tacrolimuszuwendung.
2006 teilten Becker et al. mit, dass sie mit einer mehrwöchigen 0,1% Tacrolimussalbe einem einzelnen Patienten allgemeine Verbesserungen verschaffen konnten. Es kam in einem Fall zu Transformationserscheinungen.
Donovan et al. (2006) verschrieben auch nur einem Patienten 0,1% Tacrolimussalbe. Nach 3 Wochen war dieser beschwerdefrei.

Laeijendecker et al. (2006) veröffentlichten das Resultat ihres 6 Wochen verlaufenden Therapieansatzes mit 0,1% Tacrolimussalbe. 20 Patienten waren in die Studie einbezogen. Das Ergebnis offenbarte 90% partielle und komplette Remissionen. Allerdings traten in 65% der Fälle Rezidive auf.
Lozada-Nur et al. (2006) veröffentlichten das Resultat ihrer Untersuchung von 10 Patienten, welche 2 Wochen lang Tacrolimuspuder in Orabase empfingen. Die Therapiemaßnahmen ergaben allgemeine Verbesserungen.
Gleichermaßen allgemeine Verbesserungen wurden auch den 2 Patienten von Shichinohe et al. (2006) zuteil, die 4-5 Wochen 0,1% Tacrolimus topisch dargereicht bekamen.

Petruzzi et al. (2002) untersuchten in einem 8 Wochen währenden Verfahren die Effizienz von 0,1% Tazaroten-Gel. Das Ergebnis, welches sich bei den 12 teilnehmenden Patienten heraus kristallisierte, demonstrierte allgemeine Verbesserungen.

1999 legten Walchner et al. ihre Erfahrungen über einen Patienten dar, welcher für eine Periode von 6 Wochen Tetrazyklin-Mundspülungen versorgt wurde. Nach Beendigung dieser Gaben war der Proband beschwerdefrei.

Macario-Barrel et al. (2003) standen 6 Patienten zur Verfügung, die sich an einem Therapieversuch beteiligten, welcher 4 Monate andauerte. Die systemisch beigebrachten Thalidomidverabreichungen lösten 67% komplette, 17% partielle Remissionen aus. Zudem setzten Rückfallerscheinungen ein.

Sloberg et al. (1979) zogen Tretinoin als Medikament ihrer Wahl heran, um es 23 Patienten zugänglich zu machen. 71% der erosiven Läsionen wurden gelindert und 74% der retikulären Läsionen ebenso.
In einem 4-monatigen Verfahren mit Tretinoin, erreichten Boisnic et al. (1994) bei den 10 mitwirkenden Patienten 94% Reduzierung der Läsionsoberfläche.

1967 begann Sleeper bei 7 Patienten eine Studie über Triamcinolon-Azetonid. Nach einmaligen intraläsionalen und subläsionalen Injektionen erzielte er 43% komplette Remissionen und 57% allgemeine Verbesserungen.
Thongprasom et al. (1992) starteten eine 4-wöchige Reihe mit 19 Patienten, denen 0,1% Triamcinolon-Azetonid verabreicht wurde. 42% erfuhren komplette Remissionen.
1995 waren es Lopez-Lopez et al., welche eine Untersuchung über 8 Wochen der 0,1% Triamcinolon-Azetonid-Zuwendungen in wässriger Lösung initiierten. 60% Verbesserungen konnte als Therapieergebnis festgestellt werden.
Gonzalez-Garcia et al. (2006) beobachteten die Wirksamkeit von 0,3% Triamcinolon-Azetonid im Rahmen eines 6 Monate dauernden Verfahrens. Bei den 29 Patienten folgte als Konsequenz dieser Gaben 83% komplette und 14% partielle Remissionen. Lediglich 3% blieben ohne Veränderungen.
Gleichsam 2006 verlief ein weiterer 0,5% Triamcinolon-Azetonid-Therapieversuch mit 6 Patienten, der auch von Gonzalez-Garcia ins Leben gerufen wurde. Auch hier belief sich die Anwendungsdauer auf 6 Monate. 4 Patienten erfuhren komplette Remissionen und 2 Patienten teilweise Remissionen.
Ein weiterer Versuch mit 0,1% Triamcinolon-Azetonid-Salbe wurde von Laeijendecker et al. (2006) exerziert. Von den 20 Patienten beobachteten 2 komplette, 7 partielle und 11 Patienten keine Remissionen.
Xia et al. (2006) generierten ihre Therapieerkenntnisse über intraläsionale Injektionen mit Triamcinolon-Azetonid aus einem 1-2 Wochen dauernden Versuch mit 45 Patienten.

Insgesamt konnten sie allgemeine Verbesserungen herbeiführen.
Yoke et al. (2006) benutzten 0,1% Triamcinolon-Azetonid in Orabase, welches sie 8 Wochen lang 71 Patienten angedeihen ließen. Sie erwirkten marginale Verbesserungen der Symptome und Beschwerden.
Gorouhi et al. (2007) kamen auch über die Bewerkstelligung allgemeiner Verbesserungen nicht hinaus. An ihrer Studie, mit 2 Monate Verabreichungsdauer, nahmen 20 Patienten teil, welche Triamcinolon-Azetonid in Paste gebunden erhielten.
Von den 24 Patienten der Studie Malhotra et al. (2007), welche sich über einen Zeitintervall von 6 Monaten erstreckte, zeigten sich 50% symptomfrei und 22% berichteten über Rückfallerscheinungen. Hier wurde 0,1% Triamcinolon-Azetonid als Paste eingesetzt.
Thongprasom et al. (2007) begannen mit 7 Patienten eine 8-wöchige Untersuchung über die Folgen der Zufuhr von 0,1% Triamcinolon-Azetonid in Orabase. Jeweils 50% konnten sich über komplette oder partielle Remissionen erfreuen.

Chen (1989) initiierte eine Versuchsreihe mit intraoraler UVA-Bestrahlung als Therapiekonzept. 35 Patienten erhielten 8 Gaben UVA-Licht. 85,7% konnten somit komplette Remissionen erhalten. Die Läsionen wurden schnell gelindert und die Stabilität langfristig aufrechterhalten. Die Nachfolgeuntersuchungen erstreckten sich auf 5 Jahre.

1973 unternahm Günther den Versuch mit systemischer und lokaler Vitamin-A-Säure 17 Patienten Linderung zu verschaffen. Nach 7 Wochen der Applikationen zeigten sich allgemeine Verbesserungen und bei einem Patienten traten Rückfallerscheinungen auf.
Zwei Jahre später versuchte Günther (1975) erneut mittels alleiniger systemischer Vitamin-A-Säure therapeutische Erfolge zu erreichen. Bei allen 52 Teilnehmern offenbarten sich allgemeine Verbesserungen ihrer Symptome und Beschwerden.

Köllner et al. (2003) legten ihr Augemerk auf die Erforschung des UVB Excimer-Laser. Sie wendeten dieses Instrument bei 8 Patienten in individueller Häufigkeit an und erzielten so 25% komplette Remissionen, 50% klinische Verbesserungen. Bei einem Patienten erschienen Rezidive.
Trehan et al. (2004) behandelten 9 Patienten mit dem UVB Excimer-Laser. Nach 7 Anwendungen beobachteten sie das Auftreten allgemeiner Verbesserungen.

Langfristige Erfolge

Dalmau et al. 2007 wendeten bei einem Patienten über einen Zeitraum von 19 Monaten systemisch Cyclosporin A plus Mofetil an. Sie konnten als Therapieerfolg von kompletter Beschwerdefreiheit berichten.

Dapson wurde 1985 von Falk et al 9 Monate lang systemisch 1 Patienten verabreicht. Dieser war nach 15 Monaten beschwerdefrei.
Basak und Basak (2002) konnten nach 13-monatiger systemischer Dapsonverabreichung bei ihrem einzigen Patienten das Verschwinden der Läsionen sowie Einsetzten von Hyperpigmentationen beobachten.

Gorsky und Raviv studierten den Einfluss von systemischem Etretinat über 2 Monate der Verabreichung bei 6 Patienten. Es kam innerhalb eines Jahres zu Rückfallerscheinungen, wenn auch allgemeine Verbesserungen dem voran gingen.
2003 analysierten Thongprasom et al. die Einflussnahme von 0,1% Fluocinolon-Azetonid in einer zweijährigen Versuchsanordnung. Einer ersten Gruppe von 28 Personen wurde

Fluocinolon-Azetonid in Lösung zugeführt, der zweiten Gruppe in Orabase (22 Patienten) und der dritten Gruppe von 47 Patienten als Lösung plus Orabase. 77,3% der ersten Gruppe erfuhren komplette Remissionen, 21,4% der zweiten und 17,0% der kombinierten Gruppe erging es ebenso.

Bollag und Ott (1989) führten eine Studie mit Temarotensuspension als topisches Medikament durch. 13 Patienten beugten sich einer Therapiezufuhr von 31-441 Tagen. Das Resultat eröffnete den Therapeuten 62% komplette Remissionen, 15% teilweise Remissionen und 23% ohne Veränderungen.

Camisa und Popovsky (2000) veröffentlichten als Ergebnis eines 17-monatigen Therapieversuchs mittels Thalidomid das Eintreten von allgemeinen Verbesserungen und gleichfalls auch Rückfallerscheinungen. Betroffen war ein einzelner Patient.
Petropoulou et al. (2006) behandelten einen Patienten ebenso mit systemischem Thalidomid. Die Versuchsanordnung streckte sich über einen Zeitraum von 18 Monaten. I Anschluss stellten sich zwar komplette Remissionen ein, jedoch zeigten sich zudem Rückfallerscheinungen.

Ott et al. (1996) analysierten Tretinoin, peroral verordnet, als langfristiges Therapeutikum über 17-19 Monate. 18 Patienten partizipierten an dieser Studie. Als Therapieerfolge zeichneten sich 72% komplette Remissionen und 22% allgemeine Verbesserungen aus.

Verschiedene Therapieansätze lassen schnell den Eindruck entstehen, dass sie als Therapiekonzept ihre Berechtigung besitzen, da sie einen zügigen Erfolg hervorrufen. Dies ist vor allem bei Retinoiden der Fall. Etretinat und Isotretinoin stellen solche Beispiele kurzfristigen Erfolgs mit nachfolgenden Rückfallerscheinungen dar. Auch die Gruppe der Kortikosteroide kann zu schnellen Linderungen beitragen, wenn auch hier die Rückfallquoten nahezu ideal sind.
Die Gruppe der Cyclosporine stellt sich breit gestreut dar. Manche Therapeuten berichten über keine Verbesserungen oder ausbleibendem Ansprechverhalten, während andere von deutlichen Linderungen der Beschwerden und Symptomen, bis hin zu langfristiger Beschwerdefreiheit schreiben.
Dapson bescherte den Patienten zügig einsetzende Verbesserungen und langfristige OLP-Inaktivität. Allerdings traten Hyperpigmentationen auf.
Im Zuge chirurgischer Maßnahmen wird natürlich ein sofortiger Erfolg sichtbar. Jedoch muss immer mit dem Wiederkehren von Rezidiven gerechnet werden. Dies bezieht sich sowohl auf Laserchirurgie, wie auf Kryochirurgie oder Exzisionen.
Pimecrolimus oder auch Tacrolimus steht für das Eintreffen schneller Linderung in Größe und Ausmaß des Befalls. Aber auch hier muss davon ausgegangen werden, dass es zu Rückfallerscheinungen kommen kann.
Photodynamische Therapie plus Methylenblau stellt ein relativ schnell einsetzendes Mittel dar, welches den Rückgang der Beschwerden und Läsionen hervorrufen kann.
PUVA in Verbindung mit systemischen Sensibilisatoren erwirkt auch eine rasche Verbesserung der Symptome bis hin zu kompletter Remission. Allerdings besteht auch hier eine gewisse Rezidivhäufigkeit.
Vereinzelte Therapieansätze beschreiben häufig initiale Verbesserungen, denen später Rückfallerscheinungen folgen. Beispiele hierfür sind Vitamin A-Säure, Thalidomid, Nikotinsäureamid, Mesalazin, Glyzyrrhizin, Etanercept oder Azitretin.
Andere Beispiele für erfreuliche Therapieverläufe sind Aloe Vera, Azathioprin, Bonjela, Efalizumab, Fenretinid, Hydroxychloroquin-Sulfat, Interferon, Levamisol plus Prednisolon,

Phenytoin, Retinaldehyd, Sulodexid, Temaroten, Tetrazyklin-Hydrochlorid und Tretinoin.
Häufig werden aber nur wenig Patienten in die Studien einbezogen, sodass es schwer fällt, diesen Personen reduzierten Untersuchungen tiefe Aussagekraft zu zubilligen.
Der kurzfristig einsetzende Erfolg einer Therapievariante kann trügerisch sein. Die schnelle Linderung wird durchaus von verschiedenen Medikationen erreicht, jedoch stehen diesen dann Rückfallerscheinungen gegenüber oder sind von ernsthaften Nebenwirkungen überschattet. Der langfristige Erfolg ist das kontrovers zu betrachten. Der betroffene OLP-Patient wünscht eine schnelle Linderung seiner Schmerzen und Beschwerden. Da jedoch die Ursachen multifaktorieller Art sind und auch die Psyche eine wohl nicht unwichtige Rolle spielt, muss einem langfristigen Therapieerfolg seine Berechtigung zugebilligt werden.
Ob dabei einzelne systemische oder topische Medikationen ausreichen erscheint mitunter nicht ausreichend.
Das Problem der uneindeutigen Ursache von OLP reduziert den Therapieanspruch auf die schnelle Heilung, sondern erfordert vom Therapeuten eine zeitnahe, aber auch langfristig vorhaltende Therapie.

5.4. Behandlungszeiträume unterschiedlicher Therapieverfahren

Azitretin, systemisch, jeweils 30 mg/Tag, 8 Wochen von Laurberg et al. 1991 und 16 Wochen von Viglioglia et al. 1990.

Aloe Vera wurde von Hayes (1998) lokal und systemisch verabreicht, für 7 Monate. Choonhakarn et al. (2008) setzten Aloe Vera in ihrem Versuch 8 Wochen zu.

Azathioprin wurde von Verma et al. (2001) 2x/Tag á 50 mg oral für 3-7 Monate dargeboten.

Cawson 1968 nutze 0,1 mg Betamethason-Valerat topisch via Pellets 4x täglich für 1-12 Monate Anwendungszeitraum.
Tyldesley und Harding (1977) untersuchten Betamethason-Valerat als Spray oder als Aerosol, 4x täglich angewendet, für 2 Monate.
Greenspan et al. (1978) verabreichten Betamethason-Valerat als Aerosol, 0,4 mg/Tag, sowie als Pellets mit 0,4 mg/Tag für die Dauer von jeweils 8 Wochen.
1996 rezeptierten Aleinikov et al. für 3 Wochen die Einnahme von 0,05% Betamethason via Stoffstreifen. Initial dreimal täglich, danach einmal täglich.
Hegarty et al. (2002) ließen ihre Patienten 6 Wochen lang den Mund viermal täglich 3 Minuten lang mit 0,5 mg Betamethason-Sodium-Phosphat spülen.
Betamethason-Phosphat fand Verwendung als 6-wöchige Mundspülungstherapie bei McGrath et al. (2003).
Al-Mutairi et al. (2005) führten ihren Patienten 10 Tabletten á 0,5 mg Betamethason an 2 aufeinander folgenden Tagen pro Woche, sowie dreimal täglich in Orabase topisch in Form einer Mini-Puls-Therapie zu. Die Dauer belief sich auf 10 Wochen.
2007 verabreichten Malhotra et al. ihren Patienten für 6 Monate Betamethason als Mini-Pulstherapie. Die Patienten wurden mit 5 mg/Tag an zwei aufeinander folgenden Tagen pro Woche für 3 Monate versorgt. Danach erfolgte eine weitere 3 Monate dauernde Phase der Reduzierung der Betamethasongaben.

1980 beschrieb Khadim Bonjela als topisch eingesetztes Mittel, welches 3x/Tag für 15 Tage genutzt wurde.

Cyclosporin A als Mundspülung wurde von Frances et al. (1988) in einer 4-wöchigen Studie á 25 mg/Tag topisch verordnet.
1989 verwendeten Balato et al. Cyclosporin A-Mundspülungen 8 Wochen lang, mit 50-100 mg/Tag als Applikationsquantum.
Eisen et al. (1990) untersuchten Cyclosporin A als Mundspülung für 8 Wochen Anwendungsdauer. Sie verabreichten in zwei unterschiedliche großen Gruppen jeweils 500 mg dreimal täglich.
Ebenfalls 1990 berichtete Eisen über 8 Wochen der Cyclosporin-Mundspülungen. Die Patienten erhielten 500 mg dreimal täglich zugeführt.
25 mg/Tag für 8 Wochen einer Cyclosporin A-Mundspülung wurden von Dartanel et al. (1991) eingesetzt.
Ho und Conklin (1991) nutzten für 8-12 Wochen Cyclosporin A als 200 mg dreimal täglich angewandte Mundspülung.
Nur 4 Wochen lang war der Anwendungsintervall, den Levell et al. (1991) beobachteten, um die Wirkungsweise von Cyclosporin A-Mundspülungen zu analysieren. Sie verabreichten 500 mg/3x pro Tag.
Itin et al. (1992) geben 200 mg topisches Cyclosporin dreimal täglich für 8 Wochen Dauer.
Porter et al. steigerten die Dosierung auf 500 mg Cyclosporin A, die auch dreimal täglich verabreicht wurde und 8-10 Wochen erfolgte.
Cyclosporin als Mundspülung, 500 mg, 3x/Tag genutzt und über 3 Monate angewandt, wurde von Pacor et al. 1994 beschrieben.
1994 untersuchten Vouté et al. 0,025% Cyclosporin A in adhäsiver Salbe für mehr als 9 Wochen.
Lopez-Lopez et al. (1995) setzten einer 5 ml Cyclosporin-Lösung 10% Olivenöl zu. Diese Kombination wurde dreimal täglich für 8 Wochen zur Mundspülung eingesetzt.
Ebenfalls Sieg et al. (1995) forderten die Patienten auf, 6 Wochen lang dreimal täglich mit 500 mg Cyclosporin A den Mund zu spülen.
1996 gingen Jungell und Malmström dazu über, nur noch 150 mg/3x täglich anzusetzen. Diese Dosierung musste 4 Wochen eingehalten werden.
1,5% Cyclosporin wurde per Fingerapplikation zweimal täglich von Conrotto et al. (2005) erprobt. Die Testreihe erstreckte sich über 2 Monate der Gaben.
Yoke et al. (2006) verabreichten dreimal täglich stattfindende Mundspülungen mit 100 mg Cyclosporin A für 8 Wochen.
Dalmau et al. (2007) beobachteten die Wirksamkeit von systemischem Cyclosporin und Mofetil über 19 Monate insgesamt, wobei Cyclosporin nach 5 Monaten abgesetzt wurde und auch Mofetil im weiteren Verlauf herunterdosiert wurde.
Thongprasom et al. (2007) schließlich verabreichten eine Cyclosporin-Lösung, dreimal täglich, über 8 Wochen.
Es kann also festgestellt werden, dass das Gros der Therapeuten, Cyclosporin topisch eingesetzt haben und der Behandlungszeitraum zwischen 4 und 8 Wochen lag.

Die Anwendungsdauer des CO_2-Lasers wurde von allen Therapeuten den individuellen Bedürfnissen und Veränderungen der Patienten angepasst. Es kam von singulären Laserbehandlungen bis hin zu mehrmaligen Wiederholungen (Frame et al. 1984, Horch et al. 1986, Luomanen 1992, White et al. 1998 und Huerta Leteurtre et al. 1999).

Lozada-Nur et al. (1991) verabreichten Clobetasol-Propionat über 9 Wochen Dauer. 1992 ließen Roed-Petersen und Roed-Petersen ihre Patienten Clobetasol-Propionat mittels DuodermR-Dressing aufbringen.

Carbone et al. (1997) gingen dazu über, Clobetasol-Propionat für 6 Monate via 4%-igem Hydroxyzellulosegel wirken zu lassen.
Sardella et al. (1998) observierten den Effekt von 0,05% Clobetasol-Propionat, welches topisch zweimal täglich und insgesamt für 4 Wochen appliziert wurde.
Wiederum Carbone et al. (1999) nutzen die Wirkung von 0,05% Clobetasol-Propionatsalbe, um über 6 Monate ihren Patienten Abhilfe zu verschaffen.
LoMuzio et al. (2001) bildeten 3 Gruppen von Patienten, denen sie 0,05% Clobetasol-Propionat zuführten. Das Medikament wurde in Salbe, adhäsiver Paste und in Orabase vermengt aufgebracht.
Gonzalez-Moles et al. (2002) trennten ihre Patienten in 2 Gruppen auf, die an einer 48-wöchigen Studie teilnahmen. 0,05% Clobetasol-Propionat als Mundspülung oder in wässriger Lösung standen als Alternativen bereit und mussten mehrmals täglich konsumiert werden.
Nochmals Gonzalez-Moles et al. (2003) unternahmen einen weiteren Test mit 0,05% Clobetasol-Propionat. Diesmal ergänzten sie Nystatin zu der Medikament enthaltenden Orabase. Auch hier lief der Versuch über 48 Wochen.
Campisi et al. (2004) verwendeten 0,025% Clobetasol-17-Propionat in Mikrosphären.
0,025% Clobetasol-Propionat, zweimal täglich mit dem Finger aufgetragen, wurde den Patienten von Conrotto et al. (2005) nahe gebracht. Ihre Studie umfasste die Erkenntnisse aus 2 Monaten der Anwendungen.
Insgesamt wurde 0,05% Clobetasol-Propionat mehrheitlich topisch verabreicht, mit sehr variablen Therapieintervallen.

Chainani-Wu et al. (2007) untersuchte die Effektivität von Curcuminoiden. 2X täglich wurden die Patienten instruiert, 1000 mg über 7 Wochen einzunehmen. Allein der Erfolg blieb aus.

Falk et al. (1985) ließen ihre Patienten 50 mg Dapson täglich, für eine Spanne von 9 Monaten, einnehmen. 1986 passten Beck und Brandrup die Dosierung von 50-150 mg den Erfordernissen ihrer Patienten an, die sie einer 7-monatigen Applikationsdauer unterzogen.
2002, im Rahmen einer 13 Monate währenden Arbeit, steigerten Basak und Basak die täglichen Dapsonmengen von 50 mg/Tag für die ersten 8 Monate auf 75 mg/Tag für weitere 5 Monate.
Dapson wurde in allen 3 Studien systemisch dargeboten.

Randell und Cohen (1974) verfolgten die Entwicklung ihrer Patienten unter dem Einfluss einer 12-wöchigen Dexamethason-Sodium-Phosphat-Therapie. Dieses Medikament wurde einmalig pro Woche injiziert.

Cheng (2006) und Heffernan et al. (2007) verwendeten Efalizumab als Mittel ihrer Wahl. Sie injizierten einmalig jeweils initial 0,7 mg pro Kilogramm Körpergewicht. In den darauf folgenden Wochen der Therapie wurde die Dosierung auf 1 mg/Woche angehoben. Chengs Versuchsreihe dauerte 10 Wochen, die von Heffernan et al. 11.

Subkutan injiziertes Etanercept wurde von Yarom et al. (2007) in Anwendung gebracht. Die 25 mg Medikation wurden zweimal pro Woche verabreicht und fanden insgesamt 10 Wochen lang statt.

Kunte et al. (2005) unterzogen ihre Patienten extrakorporaler Photopherese. Es wurden mehrere Zyklen vorgenommen.

Guyot et al. (2007) nutzte ebenfalls extrakorporale Photopherese. Die unterschiedlichen Bedürfnisse der Patienten erzwangen individuelle Gaben. Diese variierten zwischen 2,6 bis 11,5 Monate, mit 11-21 Sitzungen.

Oberflächliches Fenretinid, in zweifach täglicher Anwendung, war Inhalt einer 1 Monate währenden Studie von Tradati et al. (1994).

Plemons et al. (1990) verwendeten 0,05% Fluocinonidgel. Jeweils 500 mg wurden dreimal täglich aufgetragen. Die Kur verlief über 3 Wochen.
Vouté et al. (1993) studierten die Gabe von 0,025% Fluocinonid-Salbe in adhäsiver Paste. Diese wurde 6x/Tag für 9 Wochen appliziert.
Campisi et al. (1996) lies 6 Monate lang die Patienten das Fluocinonid in einem adhäsiven Gel aufbringen.
0,025% Fluocinonid in 4% Hydroxyzellulosegel, über 7 Monate degressiv beigebracht, wurde von Carbone et al. 1996 auf seine Wirkungsweise analysiert. 3 Jahre später starteten Carbone et al. (1999) erneut eine Untersuchung mit Fluocinonid. Diesmal wurde 0,05% Fluocinonid in einer Salbe transportiert. Hier dauerte die Therapie 6 Monate.
Fluocinonid wurde zwischen 3 Wochen und 7 Monaten in Behandlung gebracht. Die Konzentration betrug 0,025 und 0,05%.

Fluocinolon-Azetonid wurde in 0,1%-iger Konzentration topisch verabreicht. Bevorzugte Applikationsweise war in Orabase, Lösung oder Gel. Die Therapiedauer reichte von 4 Wochen bis zu 2 Jahren (Thongprasom et al. 1992, Buajeeb et al. 2000 und Thongprasom et al. 2003).

Fluticasonspray fand Berücksichtigung in einer Studie von Hegarty et al. (2002). Über 6 Wochen wurden den Patienten 0,05 Gramm in 2 Hüben viermal täglich verordnet.

Nagao et al. (1996) versuchten 4 Wochen Glyzyrrhizin als Medikament zum Erfolg zu bringen. Die Patienten wurde dies intravenös, in einer Menge von 40 ml pro Tag, appliziert.

Auch Griseofulvin wurde systemisch zur Behandlung eingesetzt. Zwischen 2 und 10 Monaten erhielten die Patienten das Medikament dargeboten (Massa und Rogers 1981, Aufdemorte et al. 1983 und Matthews und Scully 1992).

Holbrook et al. (1998) versuchte mittels 0,3%-iger Hydrokortison-Mundspülungen einen therapeutischen Erfolg zu verbuchen. Dreimal täglich wurden die Patienten angewiesen ihren Mund mit 10 ml für 1-2 Minuten zu spülen. Insgesamt zog sich die Untersuchung über 2 Wochen hin.

Hydroxychloroquin-Sulfat in systemischer Gabe von 200-400 mg täglich wurde von Eisen et al. (1993) in Benutzung genommen.

Pedersen (1998) arbeitete mit zweimal täglich systemisch verordnetem Interferon. Die Studie dehnte sich über 4-6 Wochen aus.
Nagao et al. (2004) erweiterten die Medikation Interferon um Ribavirin. Während Ribavirin 600 mg systemisch über die letzten beiden Wochen verabreicht wurde, erhielten die Patienten bereits in den ersten beiden Wochen, der 4-wöchigen Therapie, Interferon-Injektionen.

Isotretinoin wurde sowohl lokal topisch als auch systemisch verabreicht. Giustina et al.

(1986) nutzten 0,1% Isotretinoingel über 2 Monate. Scardina et al. (2006) ließen eine Gruppe 3 Monate lang 0,05%-iges und die andere Gruppe 0,18%-iges Isotretinoin anwenden.
Woo (1985) führte 0,5 mg systemisches Isotretinoin pro Kilogramm Körpergewicht über 3 Wochen zu. 1986 verfolgten Camisa und Allen diese Vorgaben, nur wurde in ihrer Studie die Dauer der Gaben auf 8 Wochen ausgedehnt.

Bekke und Baart (1979) führten bei ihren Patienten eine singuläre lokal begrenzte kryochirurgische Anwendung, mit -80º C für 15-30 Sekunden durch.

Lu et al. (1995) versuchten ihren Patienten mittels einer systemischen Kombination aus Levamisol und Prednisolon zur Linderung zu verhelfen. Sie rezeptierten 50 mg Levamisol täglich, hinzu kamen 5 mg Prednisolon täglich. Diese Mischung wurde für 3 aufeinander folgende Tage pro Woche, während 2-6 Wochen insgesamt, angetragen.

Alstead et al. (1991) und Sardella et al. (1998) untersuchten Mesalazin auf seine Effizienz. Sardella et al. applizierten 5% Mesalazin oberflächlich lokal, zweimal täglich, über einen Intervall von 4 Wochen.

Buyuk et al. (2000) vertrauten auf systemische Gaben von 500 mg Metronidazol, zweimal täglich, für 20-60 Tage Therapiedauer.

Aguirre et al. (2004) zogen Erkenntnisse aus dreimal täglichen Mundspülungen ihrer Patienten mit 0,1% Mometason-Furoat. Die Versuchsanordnung erstreckte sich über 30 Tage.

Wie beim CO_2-Laser wurde der Nd:YAG-Laser auch lokal oberflächlich eingesetzt. Die Anzahl der Anwendungen richtete sich nach den Therapiefortschritten oder -erfordernissen und wurde daher variabel gehandhabt (White et al. 1998).

Tischendorf et al. (1978) injizierten Nikotinsäureamid subfokal mit einer Dosierung von 100 mg zweimal jede Woche. Die Applikationsdauer variierte von 34,2 +/- 9,5 Tage.

Wongwatana et al. (2005) analysierten die Auswirkungen systemischer Oxpentifyllingaben, welche sich auf 400 mg beliefen und dreimal täglich, insgesamt über 8 Wochen, erfolgten.

2-24 Wochen wendeten Bogaert und Sanchez (1990) 100-300 mg systemisches Phenytoin täglich an.

Pimecrolimus wurde topisch als Creme oder Salbe aufgetragen. Die Autoren boten Pimecrolimus 1-2 Monate 2-4-mal täglich an (Dissemond et al. 2004, Swift et al. 2005, Gorouhi et al. 2007 und Passeron et al. 2007).

10 Tage lang ließen Kellett und Ead (1990) ihre Patienten 30 mg systemisches Prednisolon täglich einnehmen.

Silverman et al. (1995) setzten 10-50 µg systemisch verabreichtes Prednison, für ca. 2 Wochen ein.

In zwei Studien von Aghahosseini et al. (2006a und 2006b) stand die Photodynamische Therapie mit Methylenblau unter Erprobung. 5 Minuten wurde mit 5% Methylenblau gegurgelt. 10 Minuten später erfolgte die Bestrahlung mit 120 J/cm². Die Anwendungen

fanden einmalig statt.

PUVA plus Methoxypsoralen als Sensibilisator wurde in mehrere Untersuchungen erprobt. Methoxypsoralen wurde mit 0,6 mg pro Kilogramm Körpergewicht vor Bestrahlung verabreicht. Unterschiedliche Bestrahlungsquanten und -sitzungen mit variablen J/cm² schlossen sich an (Jansen et al. 1987, Lehtinen et al. 1989, Narwutsch et al. 1990, Lundquist et al. 1995, Seoane et al. 1997).
Kuusilehto et al. (1997) stützen ihre Beobachtungen auf PUVA plus 0,01% Trioxsalen-Salbe. Insgesamt fanden 8,7 Sitzungen im Durchschnitt statt, mit 0,09 – 1,80 J/cm².
Narwutsch et al. ließen 1990 einen weiteren Versuch durchführen, bei dem die Patienten anstelle Methoxypsoralen nun systemisches Tigason erhielten. Hier fanden die Sitzungen 8 Wochen lang statt.

Topisch aufgetragenes 0,1% Retinaldehyd stand im Fokus der Untersuchungen von Boisnic et al. (2002). Sie beschrieben die Folgen der 2 Monate währenden und zweimal täglich zu applizierenden Lösung.

Femiano et al. (2003) setzten sich mit der Gabe von Sulodexid auseinander. Es wurden 600 Einheiten intramuskulär injiziert, gefolgt von 250 Einheiten, welche zweimal täglich oral eingenommen wurden. Die Dauer der Anwendungen belief sich auf 1 Monat.

Tacrolimus wird in der dieser Studie zugrunde liegender Literatur ausschließlich topisch angewendet. Dabei wird auf eine Konzentration von 0,1% zurückgegriffen. Die meist gewählte Applikationshäufigkeit liegt bei 2-4 Gaben pro Tag. Zwischen 2 Wochen und 9 Monaten variierten die unterschiedlichen Therapiezeiträume (Vente et al. 1999, Lener et al. 2001, Kaliakatsou et al. 2002, Morrison et al. 2002, Olivier et al. 2002, Hodgson et al. 2003, Stoolper et al. 2003, Byrd et al. 2004, Shen und Pedvis-Leftick 2004, Thomson et al. 2004, Becker et al. 2006, Donovan et al. 2006, Laeijendecker et al. 2006, Lozada-Nur et al. 2006, Shichinohe et al. 2006).

8 Wochen lang verabreichtes 0,1% Tazaroten-Gel wird von Petruzzi et al. (2002) beschrieben.

Bollag und Ott (1989) berichten über Temarotensuspension, welche zwischen 800-4800 mg täglich, einen Intervall von 31-441 Tagen überdauernd, aufgebracht wurde.

Walchner et al. (1999) ließen 250 mg einer Tetrazyklin-Hydrochloridtablette in 100 ml Wasser auflösen und dann 15 Minuten damit spülen. Dies wurde 2-3-mal pro Tag wiederholt und 6 Wochen praktiziert.

Macario-Barrel et al. (2003) dosierten anfangs 50-100 ml/Tag Thalidomid degressiv niedriger, bis zur minimal effektiven Dosis. Die systemischen Darreichungen fanden 4 Monate lang statt.
18 Monate insgesamt nutzten Petropoulou et al. (2006) systemisches Thalidomid. In den ersten 2 Wochen wurden 50 mg/Tag gereicht, danach 25 mg/Tag.

Peroral systemische Gaben Tretinoins, einer Menge von 10-40 mg täglich, über 1,7 bis 19 Monate Dauer, wurden von Ott et al. (1996) studiert.

Verschiedene Therapeuten untersuchten die Wirkung von Triamcinolon-Azetonid in einer Konzentration von 0,1% topischer Applikationen. Die Anwendungen wurden 3 bis 4 malig

pro Tag beigebracht und dauerten 2-6 Monate (Thongprasom et al. 1992, Lopez-Lopez et al. 1995, Laeijendecker et al. 2006, Yoke et al. 2006, Gorouhi et al. 2007, Malhotra et al. 2007, Thongprasom et al. 2007).
Gonzalez-Garcia et al. (2006) unternahmen den Versuch Triamcinolon-Azetonid höher dosiert einzusetzen. Sie verabreichten einer Gruppe von Patienten Triamcinolon-Azetonid 0,3% und der anderen Gruppe 0,5% in wässriger Lösung. Beide Versuchsgruppen praktizierten die Applikationen 6 Monate lang.
Sleeper (1967) injizierte einmalig 0,5-0,7 ml Triamcinolon-Azetonid intraläsional und subläsional. Xia et al. (2006) griffen diese Anwendungsmethode erneut auf und injizierten einmal täglich 0,5 ml Triamcinolon-Azetonid über einen Zeitraum von 1-2 Wochen.

Chen (1989) beobachtete intraorale UVA-Bestrahlungen, welche 5 bis 10 Minuten, einmal wöchentlich vorgenommen wurden. Insgesamt waren es 8 Anwendungen.

1973 und 1975 stellte Günther Vitamin A-Säure auf den Prüfstand seiner Untersuchungen. Er verordnete die systemische Einnahme von 30-60 mg/Tag über 7 Wochen.

Sowohl Köllner et al. (2003), als auch Trehan et al. (2004) untersuchten den 308 nm UVB-Excimer Laser. Die lokalen Interventionen erfolgten mit bis zu 7 Wiederholungen. Trehan et al. berichteten von einer Gabe von 100 mJ/cm², welche einmalig pro Woche erfolgte.

Bei allen Therapieansätzen muss davon ausgegangen werden, dass die Erkrankung OLP bisher ungeklärter Ursache ist. Daher ist bei der Bewertung der Effektivität der Therapieansätze zu berücksichtigen, dass es sich mehrheitlich um lindernde Verfahrensweisen handelt.
Der Einsatz von chirurgischen Interventionen, seien es Kryochirurgie, mit einer einmaligen Intervention, oder Laserchirurgie mit individuell mehrmaligen Anwendungen, ziehen in vielen Fällen Rezidiverscheinungen nach sich. Bei der Anwendung von Bestrahlungsverfahren, wie PUVA, extrakorporaler Photopherese oder der Photodynamischen Therapie, besteht das Risiko teratogener Effekte. Hierbei sollte darauf abgezielt werden, die Strahlungsmenge und –häufigkeit so minimal wie notwendig zu dosieren.
Sowohl bei der Chirurgie als auch bei der Bestrahlung stellt sich die Frage nach Zielstellung, materiellem und personellem Aufwand, sowie den sich daraus ergebenden Kosten, und dem maximal zu erreichenden Ziel, nämlich einer palliativen Wirkungsweise.
Medikamentöse Therapieweisen, wie der Einsatz von Kortikoiden erscheinen das geeignetste Therapieverfahren zu sein. Hierbei sollte im Rahmen der zu erwartenden Nebenwirkungen auf kurzfristige und topische Medikamente zurückgegriffen werden. Systemische oder langfristige Gaben bergen die Gefahr von widrigen Begleiterscheinungen.
Immunomodulatoren wie Tacrolimus und Pimecrolimus wurden als topische Therapieverfahren beschrieben. Hierbei ist grundsätzlich mit Rückfallerscheinungen zu rechnen. Jedoch bieten beide Therapeutika einen schnellen und kurzfristigen heilsamen Effekt.
Cyclosporin A wird von den Autoren als kurzfristiges Medikament für 4 bis 8 Wochen angeboten. Die Darreichungsform besteht zumeist aus einer Mundspülung. Der Heilungseffekt kann als effizient angesehen werden, jedoch treten auch in diesen Fällen vermehrt Rezidive auf.
Eine weitere Therapiealternative wird durch Retinoide bereitgestellt. Sowohl topische wie auch systemische Medikationen finden sehr breit gestreute Darreichungsintervalle. Systemische Tretinoingaben reichen von 1,7 bis zu 19 Monaten; topische Temarotenverabreichungen erfolgten von einem bis zu 15 Monaten.

Auch im Falle der Retinoide besteht die Gefahr von Rückfallerscheinungen und schwerwiegenden Nebenwirkungen, wobei es keinen Unterschied macht, wie lange die Applikationen erfolgten und in welcher Anwendungsweise.
Neben systemischen und topischen Anwendungen gibt es auch noch die Möglichkeit der Injektionen des Medikamentes an den Zielort. Efalizumab, Etanercept, Nikotinsäureamid und sogar Triamcinolon-Azetoind wurden in dieser Weise eingesetzt. Die Dauer der Anwendungen erstreckte sich zwischen 3 bis 11 Wochen mit 1- bis 2-maligen wöchentlichen Gaben. Neben der fragwürdigen Effektivität und dem schmerzhaften Injizieren besteht das Problem des erheblichen Mehraufwandes im Zuge der Besuche bei dem jeweiligen Therapeuten.
Weiterhin existieren vereinzelte Therapiemassnahmen, wie z.B. Antibiotika. Neben den Begleiterscheinungen systemischer Antibiotikaeinnahmen stellt sich die Frage nach dem langfristigen Effekt, der aus dem Antibiotikakonsum resultiert und der Möglichkeit alternativer Präparate, wie z.B. Kortikoide.
Mehrere, weniger breit untersuchte Therapieversuche, wie Aloe Vera, Azathioprin, Bonjela, Dapson, Griseofulvin Mesalazin, Oxpentifyllin, Sulodexid oder Thalidomid mit unterschiedlichen Darreichungszeiträumen und –weisen müssen in weiteren Studien in ihrer Wertigkeit noch bestätigt werden, bevor sie ernsthaft als Therapiealternative empfohlen werden.
Grundsätzlich, und hier schließt sich der Kreis, stellt sich die Frage nach Aufwand und Ertrag in der Therapie. Idealerweise sollte das Therapieverfahren patientenfreundlich einfach, kurzfristig angewendet werden und einen schnellen Linderungseffekt nach sich ziehen. Langfristige Verabreichungen oder Interventionen mit hohem finanziellem oder personellem Aufwand stehen in einem diskutablen Verhältnis zu dem zu erwartenden therapeutischen Erfolg.
Ob ein Therapeutikum als effektiv beurteilt werden kann, sollte dabei nicht allein vom Zeitraum der Darreichung abhängen, vielmehr ist der individuelle Erfolg zu beurteilen. Ein langfristig verabreichtes Medikament, wie z.B. Betamethason-Valerat kann über Jahre angewendet, in minimaler Konzentration und Darreichungsmenge dem einzelnen Patienten deutlich helfen, wenn auch die Statistik von regelmäßigem Wiederaufflammen der Affektion berichtet.

5.5. Erfolgsbewertung der Therapieergebnisse

Medikamentöse Therapiekonzepte:

Azathioprin wurde von Verma et al. (2001) 3-7 Monate verabreicht. 7 von 9 Patienten erfuhren ausgezeichnete Verbesserungen und jeweils ein Patient erfuhr mäßige, oder keine Verbesserungen. Nebenwirkungen konnten nicht festgestellt werden.
Es gibt nur eine Studie, deren Inhalt die Verwendung von Azathioprin beschreibt. Ferner fehlt der Untersuchung die Vergleichbarkeit zu anderen Medikamenten. Zudem besteht der Patientenpool aus insgesamt 9 Patienten und bietet daher nur wenig Breitfächerung. Nachfolgeuntersuchungen fanden 6 bis 9 Monate statt. Insgesamt sind die Ergebnisse erfolgsversprechend, jedoch sollten mehr Patienten, über einen längeren Zeitraum kontrolliert und im Rahmen randomisierter Studien verglichen werden.

Dapson fand in 3 Untersuchungen Berücksichtigung. Die erste Untersuchung wurde von Falk

et al. (1985) vorgenommen. Sie erzielten nach 3 Monaten Remissionen der Erosionen. 15 Monate nach Therapieende zeigte der einzige Patient dieser Untersuchung keine aktiven Hautläsionen mehr. Die Gaben erfolgten über 9 Monate mit einer Nachfolgeuntersuchung, die sich über 15 Monate erstreckte.
Die zweite Studie wurde von Beck und Brandrup (1986) angestrengt. Auch ihrer Arbeit liegen die Ergebnisse nur eines Patienten zugrunde. Hier wurde Dapson 7 Monate lang dargeboten, mit dem Ergebnis, dass es eine schnelle Epithelialisierung der Läsionen gab. Nach 7 Monaten waren diese Läsionen vollständig abgeheilt und der Juckreiz verschwunden.
Basak und Basak (2002) lieferten in ihrer Untersuchung ebenfalls Ergebnisse eines Probanden. Sie verabreichten 13 Monate lang Dapson systemisch, wie die beiden vorherigen Studien auch. Auch in ihrem beschriebenen Fall traten keine Nebenwirkungen ein.
Alle Läsionen waren zu Therapieende verschwunden. Jedoch verblieben einzelne hyperpigmentierte Makulae auf den unteren Extremitäten zurück.
Der Therapieerfolg von systemisch verabreichtem Dapson liegt vor. In keinem Fall wird von bemerkenswerten Nebenwirkungen berichtet. Alle 3 Untersuchungen stützen sich auf Ergebnisse, welche sie aus jeweils einem einzigen Patienten filterten. Der Anwendungszeitraum variiert zwischen 7 und 13 Monaten.
Es fehlen breitere Patientengruppen, mit insgesamt mehr Ergebnissen, welche sich besser miteinander vergleichen lassen. Hier stellt sich in allen 3 Untersuchungen die Frage der Publikationsbias.

Efalizumab wurde in einer Studie über 10 Wochen (Cheng 2006) und in einer weiteren (Heffernan et al. 2007) über 11 Wochen injiziert. Cheng beschreibt minimale Begleiterscheinungen einerseits und signifikante Linderung der Erosionen mit 75%-iger Verbesserung nach 10 Wochen. Heffernan et al. berichten über 71% Rückgang der Schleimhautläsionen und 82% Rückgang der Schmerzhaftigkeit. In dieser Untersuchung trat Urtikaria auf, sowie ein Fall subkutanen Lupus.
In beiden Studien sind 1 und 4 Patienten involviert. Auch hier fehlen die Vergleichsgruppe, die Patientenvielfalt und die Langfristigkeit der Verlaufskontrollen.
Oberflächlich betrachtet stehen Therapieerfolge zu Buche, jedoch haftet auch hier der Makel der sehr geringen Patientenanzahl.

Etanercept wurde von Yarom et al. (2007) über 10 Wochen per Injektionen zugeführt, mit 3 Jahren Follow-up. Ein Patient wurde behandelt, welcher nach 2 Wochen bis zu 90% Symptomrückgang verzeichnen konnte. 2 Wochen nach Therapieende erlitt der Patient einen Rückfall. Als Therapiebegleiterscheinungen machte sich eine leichte Empfindlichkeit an der Injektionsstelle bemerkbar.
Der kurzfristige Erfolg trat schnell ein, verschwand jedoch ebenso zügig nach Medikationsstop wieder. Der Studie lagen nur die Erfahrungen eines Patienten zugrunde, wenn auch eine langfristige Nachfolgeuntersuchung durchlaufen wurde.
Das Auftreten von Rückfallerscheinungen schließt Etanercept als Mittel der Wahl aus.

Glyzyrrhizin wurde über 4 Wochen intravenös gespritzt. 4 Wochen der Injektionen folgten 3 Monate des Follow-up. Nagao et al. (1996) berichteten in ihrer 9 Patienten umfassenden Studie nicht über das Auftreten von Begleiterscheinungen. 6 der 9 Patienten erfuhren im Zuge der Anwendungen klinische Linderungen, sowie den Rückgang der Läsionen. 3 Monaten nach Medikationsende kehrten die oralen Läsionen bei 3 Patienten zurück.
Auch im Fall dieser Studie stellt sich die Frage des therapeutischen Erfolges nur bedingt, da Rückfallerscheinungen präsent wurden. Parallel dazu muss wiederum bemängelt werden, dass der Studie nur wenig Probanden zur Verfügung standen, die Vergleichsgruppe fehlt und der

Zeitraum der Kontrolluntersuchungen sehr knapp gehalten worden ist.

Die Therapieergebnisse mit **Griseofulvin** wurden in 4 Studien analysiert. Griseofulvin wurde in allen vier Fällen systemisch angewendet.
Massa und Rogers (1981) zogen ihre Ergebnisse aus den Resultaten von 29 Patienten. 6 der 11 Patienten, welche nur unter oralen Läsionen litten, zeigten komplette Remissionen oder Verbesserungen. Von den 18 Patienten, die an oralen und kutanen Läsionen erkrankt waren, wiesen nur 3 Patienten nach Griseofulvintherapie Verbesserungen auf. Insgesamt kamen 9 von 29 Patienten zu therapeutischen Linderungen.
Aufdemorte et al. (1983) beschäftigten sich mit 3 Patienten. 2 Monaten der systemischen Zuwendungen folgten 0 bis 15 Monate Verlaufskontrollen. Nach 6-10 Wochen wurden bei allen Patienten Verbesserungen sichtbar. Leichte gastrointestinale Irritationen für 2-4 Tage wurden festgestellt.
1985 studierten Bagan et al. Griseofulvin. Sie rezeptierten den 7 Teilnehmern ihrer Untersuchung für 2,5 Monate Griseofulvin. Im Verlauf der Behandlung traten leichte Kopfschmerzen auf. Das Therapieergebnis offenbarte bei einem Patienten eine allgemeine Verschlechterung seines Zustandes, 2 weitere Patienten blieben in ihren Läsionen unverbessert. Die restlichen 5 Patienten beklagten eine deutliche Verschlechterung ihrer Läsionen. Zusammengefasst konnte kein Patient eine Verbesserung seines Zustandes oder seiner Läsionen bekunden.
Von den 23 Patienten der Studie Matthews und Scully (1992), beendeten nur 11 den Kursus. Griseofulvin wurde bis zu 10 Monaten dargeboten und löste bei den Patienten sehr starke Nebenwirkungen aus. Lediglich 5 Patienten absolut, berichteten systematische Linderungen, jedoch blieb eine klinische Verbesserung aus.
Griseofulvin bietet keine ernsthafte Therapiealternative, da der therapeutische Erfolg in hohem Maße ausbleibt, oder es sich Verschlechterungen einstellen. Weiterhin kommt es zu bemerkenswerten Nebenwirkungen.

Hydroxychloroquin-Sulfat wurde von Eisen (1993b) untersucht. 10 Patienten wurde 6 Monate lang systemisch 200-400 mg verabreicht. Bemerkenswerte Nebeneffekte traten nicht in Erscheinung. 90% der Patienten erfuhren eine exzellente Reaktion und 30% erzielten eine komplette Ausheilung der Symptome. Bei der Hälfte der Patienten lösten sich die Erosionen nach 3-6 Monaten zur Gänze auf. Nach 1-2 Monaten konnte allgemeiner Schmerzrückgang und die Verringerung der Erytheme bekundet werden.
Hydroxychloroquin-Sulfat in einer Konzentration von 200-400 mg täglich, in Verbindung mit topischen Steroiden, liefern zudem positive Resultate (Eisen 1993b).
Es wird aber auch berichtet, dass Antimalariamittel zu oralen lichenoiden Reaktionen führen (Scully et al. 2000, Lodi et al 2005b).
In genau dieser Konsequenz des Provozierens lichenoider Reaktionen liegt die Milderung des Erfolgs von Hydroxychloroquin-Sulfat. In Anbetracht des Risikos und unter Berücksichtigung des Vorhandenseins alternativer Therapiekonzepte, erscheint der hier aufgeführte Weg keine Perspektive zu besitzen. Abgesehen davon fehlen auch dieser Studie die Kontrollgruppe, eine angemessene Patientenzahl und langfristige Verlaufskontrollen.

Pedersen (1998) berichtet über **Interferon**-α-2a als Salbe, zur zweimaligen Applikation und über 4-6 Wochen Dauer verschrieben. Innerhalb weniger Tage wurden bei den Patienten subjektive Verbesserungen beobachtet, die noch bis zum Therapieende zunahmen. Innerhalb des 2-monatigen Follow-up kehrten die zuvor stark reduzierten Läsionen nicht mehr zurück. Auch wurden keine Nebeneffekte beklagt.
Bereits 1996 berichteten Areias et al. über einen Patienten mit chronischer HCV-Infektion.

Die Therapeuten verordneten dreimal wöchentlich 3 Millionen Einheiten IFN-α-2a. Vor den IFN-Gaben zeigte sich sein OLP in milder Form, exazerbierte aber innerhalb von 6 Wochen nach Erhalt von IFN-Verabreichungen zu einer erosiven Variante. Daraufhin wurde IFN zurückgezogen. 9 Wochen danach waren sämtliche bukkalen Läsionen aufgelöst.
Nagao et al. (2004a) beschreiben ebenfalls einen Patienten, welcher neben einer HCV-Infektion zusätzlich unter erosivem OLP, kutanem LP und Leukoplakie der Stimmbänder litt.
Initial wurde über 2 Wochen Millionen Einheiten täglich Interferon-β verabreicht. Danach ergänzten die Therapeuten die IFN-β-Gaben mit Ribavirin. Nach 18 Wochen zeigten sich die OLP-Läsionen drastisch verschlechtert, woraufhin dieser Kursus beendet wurde.
5 Monate nach Therapieende erschienen die Papeln erneut und nach 8 Monaten zeigten sich nur wenige Erosionen in reduzierter Form.
Diese desaströsen Folgen auf den Zustand eines milden oder erosiven OLP lassen nur den Schluss zu, dass bei bestehender HCV-Infektion weder Interferon-α-2a alleine, noch Interferon-β plus Ribavirin in Anwendung kommen sollten.

Levamisol wurde von Lu et al. (1995) in einer Dosierung von 50 mg/Tag als Levamisol-Hydrochlorid in Kombination mit 5 mg Prednisolon, an drei Tagen pro Woche, an 23 Patienten ausgegeben. Nach 4-6 Wochen erlangten alle Patienten deutliche Schmerzreduzierungen und Abheilung der Erosionen. Nach 9 Monaten Follow-up waren keine Rezidive zu konstatieren. Allerdings traten Insomnie, Hautausschlag und Kopfschmerzen auf.
1998 unternahmen Lu et al. erneut eine Untersuchung mit Levamisol. Dieses Mal analysierten sie, unter Gaben von 150 mg/Tag Levamisol plus 15 mg Prednisolon an drei aufeinander folgenden Tagen pro Woche, die kurz- und langfristige Wirkung. Zusätzlich erhielten die Patienten topische Applikationen Dexamethason in Orabase. Innerhalb von 4-8 Wochen wurde deutlich, dass sämtliche Patienten Linderungen ihrer Beschwerden erringen konnten. Nur ein einzelner Patient beklagte das Auftreten von Hautausschlag.
Levamisol und Kortikoide erleichtern den OLP-Patienten die Beschwerden in relativ kurzer Zeit. Allerdings stellt sich die Frage, ob Levamisol, Prednisolon, oder die Kombination aus beiden Präparaten dafür Verantwortung trägt. Hier wäre eine Studie angebracht, welche diese 3 Variationen in einen Vergleich stellt.
Ansonsten muss angemerkt werden, dass erhebliche Nebenwirkungen zu Tage traten und Levamisol sogar selbst lichenoide Reaktionen hervorruft. Verschiedene Autoren weisen ebenfalls auf diesen Missstand hin (Sun et al. 1994, Carrozzo und Gandolfo 1999).

Mesalazin stand im Zentrum einer Studie von Sardella et al. (1998). Den 11 teilnehmenden Patienten wurde 5%-iges Mesalazin topisch angeboten und musste zweimal täglich aufgetragen werden. Die Dauer der Therapie belief sich auf 4 Wochen, nach denen 6 Patienten komplett befreit wurden von den Symptomen, 4 Patienten erfuhren eine begrenzte Erleichterung und bei einem Patienten blieben Veränderungen aus.
Begleiterscheinungen wurden nicht aufgezählt. Zudem vermisst man die Nachfolgeuntersuchungen und eine Vergleichsgruppe. Die Ergebnisse wurden von einer sehr überschaubaren Patientengruppe erhoben, was gleichsam die Forderung entlockt, in zukünftigen Studien einen größeren Patientenpool einzubinden.
Mesalazin ist selber Auslöser lichenoider Reaktionen oder eines Lichen planus (Alstead et al. 1991, Scully et al. 2000, Lodi et al. 2005b).
In einem Vergleich von Mesalazin und Clobetasol-Propionat zur Behandlung des OLP, wurde beiden Medikationen eine gleiche Effektivität bescheinigt (Scully et al. 2000, Lodi et al. 2005b).
Aufgrund der Begleiterscheinungen sollte auch im Falle topischen Mesalazins eher zur

Verwendung des Kortikoids geraten werden.

Büyük und Kavala (2000) maßen 19 Patienten systemisch zweimal täglich je 500 mg **Metronidazol** zu. Die Darreichungen erstreckten sich über 20-60 Tage mit 5 bis 36 Monaten Verlaufskontrolluntersuchungen. Es zeigte sich, dass 15 Patienten Verbesserungen ausmachen konnten. 13 Patienten demonstrierten sogar komplette Reaktionen, 2 teilweise und 4 Patienten wiesen keine Reaktion auf, sondern bei einem dieser 4 verschlimmerte sich der Zustand.
Agarwal und Saraswat sprechen dieser Therapiemethode jedoch die vollständige Akzeptanz und Berechtigung ab (Agarwal und Saraswat 2002).
Die langfristige Gabe von Metronidazol, einem Antibiotikum, sollte wohl überlegt werden, da die Einflüsse auf das Immunsystem nicht ausbleiben und ein gewisses Risiko darstellen.
In zukünftigen Untersuchungen sollten mehr Patienten involviert und eine Vergleichsgruppe hinzugezogen werden. Zudem sollte versucht werden, die Darreichungszeiträume zu minimieren und die Applikationsmenge zu senken.
Es erscheint aber sinnvoll, weitere Studien mit Metronidazol zu betreiben.

Nikotinsäureamid subfokal injiziert konnte keine erfolgsversprechenden Auswirkungen liefern. Tischendorf et al. (1978) führten eine Studie durch, bei der 25 Patienten zweimal wöchentlich Nikotinsäureamid gespritzt wurde. Bei 10 Patienten wurde nach einer einmaligen Injektionsserie die Rezidivfreiheit sichtbar. Weitere 9 Patienten erfuhren zuerst beginnende Remissionen, später setzten allerdings Rezidive ein. Diese wurde gleichsam mit Injektionen behandelt. Bei 6 Patienten musste die Therapie beendet werden, entweder aufgrund ausbleibender Heilungstendenz oder wegen beginnender Hauteffloreszenzen.
Die dieser Studie zugrunde liegenden Nachfolgeuntersuchungen von bis zu 24 Monaten offenbaren einsetzende Rezidive. Auch aufgrund schon der hohen Begleiterscheinungsquote wird von Nikotinsäureamid-Injektionen zur Therapie des OLP abgeraten.

Oxpentifyllin wurde in einer Arbeit von Wongwatana et al. (2005) in den Mittelpunkt gestellt.
15 Patienten erhielten dreimal am Tag 400 mg Oxpentifyllin verabreicht. Es traten Nebeneffekte (Kopfschmerzen, Diarrhöe, Ataxie, Juckreiz und Schlafstörungen) auf, die eine Medikamentenreduzierung auf eine zweimalige Gabe reduzierten.
5 Patienten beendeten die Studie nicht. Nur bei insgesamt 3 Patienten wurden merkliche Linderungen beobachtet. Lediglich ein einziger Patient genas vollständig.
Insgesamt beurteilt, kann Oxpentifyllin keine Rolle als Therapiealternative bescheinigt werden, da erhebliche Nebenwirkungen auftraten und nur einem von 15 Patienten zur Genesung verholfen wurde.

Phenytoin wurde bei 30 Patienten im Rahmen einer Studie von Bogaert und Sanchez (1990) verwendet. 6 der 30 Patienten litten neben kutanen auch unter oralen Lichen planus Erscheinungen. 5 von 30 Patienten weigerten sich nach Auftreten von Nebenwirkungen, wie Nausea oder Insomnie, die Einnahmen von 100-300 mg täglich fortzusetzen. Die Gaben erfolgten über einen Zeitraum von 2 bis 24 Wochen. Alle 15 Tage wurden Kontrollen durchgeführt. 4 der Patienten mit oralem Nebenbefall wiesen komplette Ausheilung ihrer oralen Läsionen auf, 2 weitere Patienten zeigten zwar keine intraoralen, wohl aber kutane Linderungen.
Auch Scully et al. (2000) beschreibt die Wirkung von Phenytoin. 2 der in ihrer Untersuchung beteiligten Patienten kamen zur totalen Ausheilung ihrer Beschwerden. Jedoch warnen die Autoren vor Phenytoin, da es selber neben der kurativen Effektivität auch lichenoide

Läsionen zutage führt.
Phenytoin scheint keine Therapiealternative zu sein, da Nebenwirkungen anfallen, oder sogar lichenoide Reaktionen erscheinen können. Die Studien fußen auf einem sehr eingeschränkten Patientenpool und lassen Vergleichsgruppen oder Nachfolgeuntersuchungen vermissen.

Sulodexid wurde von Femiano et al. (2003) mit Cyclosporin verglichen. 20 Patienten waren in die Untersuchungen einbezogen. Diesen wurden 600 Einheiten intramuskulär und peroral weitere 250 Einheiten täglich zugeteilt. Die Dauer der Darreichungen betrug einen Monat.
Die Patienten der Cyclosporin-Gruppe unterzogen sich 3 täglichen, 3 Minuten dauernden Mundspülungen, für den gleichen Zeitraum.
Nachfolgeuntersuchungen fanden 3 und 5 Monate nach Medikationsstop statt. Alle beteiligten Patienten demonstrierten Verbesserungen bezüglich Schmerzhaftigkeit und wiesen Resolutionen der Erosionen und Ulzerationen auf. Insgesamt wurde augenscheinlich, dass die Heilungserfolge mittels Sulodexid schneller erreicht werden konnten. Nur ein Patient reagierte ablehnend auf Sulodexid und trat von der Studie zurück.
Das Ergebnis dieser Untersuchung lässt auf weitere Untersuchungen mit Sulodexid hoffen. Die Wirkung setzt schneller ein als beim Vergleichskortikoid und die Nebeneffekte sind überschaubar. Es wäre ratsam, Studien mit rein intramuskulären oder rein systemischen Gaben anzustrengen. Zudem sollte die Vergleichsgruppe beibehalten werden, aber der Patientenkreis ausgedehnt werden.

Tetrazyklin-Hydrochlorid wurde einem Patienten von Walchner et al. (1999) rezeptiert. 250 mg, in 100ml Wasser aufgelöst, sollten zum 2-3-maligen Gurgeln täglich á 15 Minuten, dienen. Bereits innerhalb der ersten Woche konnte vermerkt werden, dass die Schmerzhaftigkeit deutlich sank. Nach insgesamt 6 Wochen waren die Läsionen verschwunden und die Reepithelialisierung begann. Die Therapie wurde ein weiteres Jahr beibehalten und ließ keine neuen Erosionen aufflammen.
Der Erfolg dieses Therapiekonzeptes ist allein auf den Daten eines Patienten aufgebaut. Die Kontrolle des OLP unter Einhaltung der Medikation scheint in diesem Fall zu greifen, jedoch ist die Frage nach einer Ausheilung nicht beantwortet worden.
Zukünftige Studien können mit Tetrazyklin-Hydrochlorid unternommen werden, allerdings sollte der Patientenpool vielzähliger sein und verschiedene Dosierungen in Anwendung gebracht werden. Eine randomisierte Untersuchung mit einer Kontrollgruppe scheint angezeigt zu sein.
Tetrazyklin-Hydrochlorid kann eine Alternative darstellen, sollte aber unter genannten Voraussetzungen weiter studiert werden.

Camisa und Popovsky (2000) setzten **Thalidomid**, 50-200 mg/Tag für 3 Monate, bei einem OLP-Patienten ein. Als Nebenwirkungen machten sich Schwindel, Ödeme der Extremitäten und Hautausschlag bemerkbar. Nach Reduzierung der Dosis fielen diese Nebenwirkungen auf ein tolerables Niveau zurück. Der Patient nahm eine generelle Verbesserung seiner Befindlichkeit um 70% zur Kenntnis. Die Läsionen kehrten nach Therapieende zurück.
Macario-Barrel et al. (2003) verwendeten bei 6 Patienten anfangs 50-100 mg Thalidomid, später degressiv bis zur minimal effektiven Dosis, systemisch über 4 Monate. Nachfolgeuntersuchungen fanden alle 2 Monate statt. Phlebitis und Neuropathie wurden beobachtet.
Nach 4 Monaten konnte bei 4 Patienten die vollständige und bei einem weiteren Patienten zumindest noch eine partielle Ausheilung der oralen Läsionen festgestellt werden. Ein Patient erfuhr keine Veränderung.
Nach Thalidomidentzug kehrten die oralen Läsionen zurück.

Bereits 1996 berichteten Dereure et al. über Thalidomidgaben bei OLP. Zuerst traten eine beinahe vollständige und eine komplette Ausheilung ein. Nach 15 und 36 Monaten Nachfolgeuntersuchung wurde kein Rückfall bestätigt.
2006 beschrieben Petropoulou et al. (2006) einen Fall eines OLP-Patienten, welcher zusätzlich unter einer HCV-Infektion litt. Sie verabreichten 50 mg Thalidomid täglich für 2 Wochen. Es traten heftige Begleiterscheinungen auf: Muskelkrämpfe, Brennen in den Extremitäten, Taubheit und Benommenheit. Die Dosis wurde halbiert für die nächsten 18 Monate, was zur Abheilung der oralen Läsionen und zum Fernbleiben neuer Nebenwirkungen führte. 2 Wochen nach Therapieende erwuchsen erythematöse asymptomatische Hautläsionen, welche jedoch mittels Tacrolimussalbe erfolgreich verdrängt werden konnten.
Thalidomid kann erhebliche Nebenwirkungen hervorrufen. Zu den bereits aufgeführten kommen noch Teratogenität und Polyneuropathie. Es wurde ferner berichtet, dass es nach Therapieende zu Rezidiverscheinungen kommen konnte. Allein aus diesen Gründen ist Thalidomid keine echte Alternative zur Behandlung des OLP.

Retinoide:

Viglioglia et al. (1990) nutzen **Acitretin**, um 11 Patienten zu kurieren. 30 mg wurde initial angeboten und nachfolgend individuell angepasst. Die Therapiedauer betrug 16 Wochen, in der es zur Ausbildung von Erythemen, Papulose, Juckreiz oder Bläschen kam.
64-83% der Patienten zeigten erhebliche Verbesserungen oder komplette Remissionen.
Acitretin wurde 32 Patienten von Laurberg et al. (1991) auf systemischem Wege dargeboten. 10 mg mussten dreimal täglich eingenommen werden. Der Therapiekursus dauerte 8 Wochen. Die Therapeuten beobachteten das Erscheinen trockener Schleimhäute und Hautbereiche, Schuppungen und Haarausfall. 21% der Patienten erfuhren Remissionen, 54% leichte bis mittlere Verbesserungen, 25% keine Veränderungen oder Verschlechterungen.
Cribier et al. (1998) merkten an, dass bei 74% ihrer Patienten, bei denen sowohl oraler als auch kutaner Lichen planus vorlag, nach Acitretingabe eine signifikante Verbesserung eintrat.
Acitretin kann bei OLP eine effektive Therapiealternative verkörpern, wenn auch gewarnt werden muss, dass Acitretin genauso teratogen ist, wie andere Retinoide. Hierbei muss auf die zeitliche Begrenzbarkeit hingewiesen werden. Im Gegensatz zu Etretinat ist Acitretin schneller abbaubar.
Es stellt sich die Frage, ob die Nebenwirkungen und das Risiko der Teratogenität zu tragen sind, wenn es Alternativen gibt, wie Kortikoide, welche weit mildere Konsequenzen für den Patienten bereit halten.

Etretinat wurde von Ebner (1979) 24 Patienten verordnet. 2 Wochen lang wurde 100 mg Etretinat täglich eingenommen, mit darauf folgendem stufenweisen Abbau auf 50 mg täglich. Im Mittel dauerten die Gaben 72 Tage. Kutane Folgen waren Schrumpfungen, Abschuppungen und bräunliche Verfärbungen der Lichen-Papeln. Orale Läsionen reagierten verzögert. 3 Patienten widerfuhren bei einer täglichen Dosis von 50 mg Etretinat Rückfallerscheinungen, 5 weitere nach Medikationsstop.
Rhagadenbildung der Lippe, Exfoliationen der Hand- und Fußflächen, Haarausfall und Paronychien traten als Begleiterscheinungen auf.
Ebenfalls 1979 berichtete Maidhof über Rückfallerscheinungen nach Therapieende, sowie über heftige Nebenwirkungen, wie Schleimhauttrockenheit und Haarausfall.
Sloberg et al. (1983) behandelte 25 Patienten mit 0,6 mg Etretinat pro Kg Körpergewicht über 2 Monate. Anschließend folgten 4 Monate mit der halbierten Dosierung oder 0,1%-igem topischem Tretinoin. Schon nach der ersten Zufuhr zeigten sich bei 85% der Läsionen signifikante Linderungen oder Remissionen. In der Folge der Gaben setzten sich die Verbesserungen fort. Nebeneffekte wurden als unbedeutend eingestuft.
1992 unterzogen Gorsky und Raviv 6 Patienten einer Etretinatkur. Sie verwendeten 75 mg/Tag über 2 Monate. Alle Patienten erfuhren eine Verbesserung ihrer Symptome. 2 Monate später erschienen Anzeichen von Rezidiven, die sich schließlich nach 1 Jahr bei allen Patienten ausbildeten.
Alleine die Studie von Sloberg et al. (1983) lässt auf positive Konsequenzen einer Etretinattherapie hoffen. Die Nebenwirkungen insgesamt jedoch sollten alarmieren und auf andere Medikationsansätze verweisen.

Fenretinid in topischer Weise lokal appliziert, zweimal täglich, bei 8 Patienten, über 2 Monate, wurde von Tradati et al. (1994) beschrieben. Bereits nach einem Monat der Darreichungen verbuchten 2 Patienten komplette Remissionen, die anderen 6 wiesen über 75% Ansprechverhalten auf. Es wurden keine nennenswerten Nebeneffekte erwähnt.
Die Zufuhr topischer und geringer oraler Dosierungen erschien effizienter und weniger toxisch zu sein, als rein systemische Applikationen.

Es sollten weitere Studien mit Fenretinid erfolgen, unter Beibehaltung der topischen und oralen Kombination mit dem Ziel, die minimal notwendige Dosierung zu bestimmen, welche erforderlich ist, um effektiv wirksam zu sein. Dazu sollten mehr Patienten involviert werden, eine Vergleichsgruppe hinzu gezogen werden und Langzeituntersuchungen angehängt werden.

Woo setzte 1985 systemische **Isotretinoin** ein, um einen Patienten zu behandeln. 0,5 mg pro Kg Körpergewicht wurden 3 Wochen lang verabreicht, mit 8 Monate Follow-up. Cheilitis und trockene Haut wurden manifest. Trotz schneller und definitiver Auflösung kutaner Läsionen, verbesserte sich der OLP nur teilweise. Nach 4 Wochen wurde der Patient von einem Rückfall heimgesucht. Nach Erhöhung der Dosis kam es zu einer schnellen Verbesserung ohne weitere Rezidiverscheinungen.
Camisa und Allen (1986) verordneten 6 OLP-Patienten ebenfalls 0,5 mg/Kg Körpergewicht täglich. Die Gaben erfolgten 8 Wochen mit einem Monat Follow-up. Auch hier zeigten sich Cheilitis, Kopfschmerzen und Juckreiz.
Es wurde beobachtet, dass zwar die Schmerzhaftigkeit gesunken war, dennoch zeigte sich kein Patient als ausgeheilt oder wollte die Therapie fortsetze. 2 Monate nach Therapieende erfuhren 4 der 6 Patienten einen Rückfall.
20 Patienten von Giustina et al. (1986) waren in einer weiteren Studie mit Isotretinoin eingebunden. 0,1%-iges Isotretinoingel wurde 2 Monate lang appliziert. Bei der initialen Gabe kam es zu flüchtigem Brennen und Irritationen. Jedoch kam es unter Isotretinoin zu größeren Linderungen als bei einem Placebo.
Isotretinoin wurde von Scardina et al. (2006) untersucht 35 Patienten erhielten 0,05%-iges und 35 andere Patienten erhielten 0,18%-iges Isotretinoin. Das Medikament musste zweimal täglich aufgetragen werden, über die Dauer zweier Monate. Danach folgte ein Monat ohne Gaben. Die Gruppe mit der geringeren Dosis wies nur bei 25,7% Veränderungen auf, während in der Gruppe mit der höheren Dosierung bei fast 3/4 der Patienten deutliche Verbesserungen zu bekunden waren. Innerhalb eines 10-jährigen Follow-up wurden insgesamt nur 2 Rückfallerscheinungen offenkundig.
Durch die topischen Verabreichungen stieg die Schmerzhaftigkeit und das Wundsein in den ersten dreißig Minuten, in der Folge kam es zu gesteigerter Sensibilität gegenüber scharfen Speisen.
2007 behandelten Piatelli et al. 10 Patienten mit 0,1%-igem Isotretinoingel, 10 weitere Patienten erhielten ein Placebo. Während sich bei den Placebo-Patienten keine Veränderungen bemerkbar machten, wiesen alle Isotretinoin-Patienten deutliche Linderungen ihrer Läsionen auf. Gleiche Verbesserungen wurden dann auch den 10 Placebo-Patienten zuteil, nachdem auch sie mit Isotretinoin behandelt wurden. Zusammenfassend wurde konstatiert, dass 10 Patienten komplette und 10 weitere Patienten partielle Remissionen erfuhren.
Aufgrund dieser zuletzt gemachten Ergebnisse scheint Isotretinoin ein probates Mittel zu sein, um OLP wirksam und ohne widrige Nebeneffekte bekämpfen zu können. Die zukünftigen Studien sollten sich auf eine etwas erhöhte Konzentration, etwa 0,1%, festlegen und die Applikationsdauer reduzieren, unter Beibehaltung der milden bis kaum wahrnehmbaren Nebeneffekte. Allerdings sollten Langzeitergebnisse und breiter angelegte und randomisierte Studien diese Eindrücke zuvor bestätigen.

Retinaldehyd wurde von Boisnic et al. (2002) 17 Patienten zugänglich gemacht. 2 Monate lang wurden zweimal täglich 0,1%-ige Retinaldehygeldapplikationen vorgenommen. Bei 88% zeigten sich komplette oder partielle Remissionen. 80% beobachteten den Rückgang der Keratinisierungen. Bei 10 Patienten nahmen die Keratosen merklich ab. Als tolerierbare

Nebeneffekte zeigten sich Erytheme und Brennen bei 27% der Patienten.
Retinaldehyd verfügt über eine gute Erfolgsquote. Allerdings liegt die Quote der Begleiterscheinung auch noch über der anderer Medikamente. Daher sollten weitere Untersuchungen stattfinden, mit dem Ziel diese Nebeneffekte zu minimieren und dabei die Ausheilungsquote zu maximieren. Hierzu werden weiterführende, randomisierte Untersuchungen benötigt, mit Vergleichsgruppen und Langzeitergebnissen.

Tazaroten wurde von Petruzzi et al. (2002) vorgestellt. 8 Wochen behandelten sie 12 Patienten mit topischem 0,1%-igem Tazaroten-Gel. Im Vergleich mit einer Kontrollgruppe kam es zu bemerkenswerten Reduzierungen der Läsionen. Auch hier lagen Geschmacksirritationen und Mundbrennen vor.
Petruzzi et al. suggerieren, dass topisches Tazaroten-Gel eine nützliche Alternative bei hyperkeratotischem OLP sein kann.
Dazu bedarf es allerdings weiterer Untersuchungen, welche wie auch bei den anderen Retinoiden die Nebeneffekte senken und die Erfolgsaussichten steigern sollten.
Vergleichende und langfristig kontrollierte Studien mit einer höheren Patientenanzahl wären wünschenswert.

Temaroten-Suspensionen kamen in Gaben von 0,8-4,8 Gramm täglich als Suspension 13 Patienten von Bollag und Ott (1989) zugute. Zwischen 31 und 441 Tagen dauerten die Verabreichungen. Diese Anwendungen förderten den Anstieg der Leberenzyme, Nausea und Erbrechen zutage.
Andererseits erlangten 8 Patienten komplette Remissionen und 2 Patienten noch partielle Remissionen. Den 3 verbleibenden Patienten bleiben zwar Verbesserungen versagt, jedoch gab es in keinem Fall Verschlechterungen oder Rückfallerscheinungen.
Wenn die Nebeneffekte auf ein tolerables Minimum gesenkt werden könnten, z.B., durch eine reduzierte Dosierung, kann Temaroten als topische Suspension eine Alternative darstellen.
Auch in diesem Fall sollten weiterführende, randomisierte und kontrollierte Studien mit mehr Patienten anberaumt werden, um die Effektivität und den Nutzen dieses Therapieansatzes zu untermauern.

Tretinoin wurde von Sloberg et al. (1979) in 0,1%-iger Konzentration in einer adhäsiven Basispaste bei 23 Patienten eingesetzt. Bis zu 74% der Patienten erfuhren eine Verbesserung ihrer Läsionen.
Günther (1975a) bescheinigt Tretinoin aufgrund unübersehbarer Nebenwirkungen (Kopfschmerzen, Manifestationen auf der Haut oder der Mundschleimhaut, Knochenschmerzen, Arthralgie, erhöhte Plasmawerte der Transaminasen, Triglyzeride und von Cholesterol) einen unzureichenden Therapiestatus für OLP. Gering dosiertes Tretinoin offenbarte sich als sehr tolerabel, da es die Ausheilung oralen und kutanen lichen planus induziert. Andere Studien zeigen gleiche Ergebnisse bei LP und OLP unter Anwendung anderer systemischer Retinoide, aber derer heilsamer Nebeneffekte sind mit mehreren widrigen Reaktionen verbunden (Schuppli 1978, Ebner 1979, Woo 1985, Bollag und Ott 1989, Viglioglia et al. 1990, Laurberg et al. 1991).
Der schnellste und gewichtigste Effekt ist die Linderung des Juckreizes. Dies wird auch über Etretinat und Acitretin berichtet (Laurberg et al. 1991).
Ott et al. (1996) verabreichten 18 Patienten auf peroralem Wege Tretinoin (10-40 mg täglich). Dabei variierte die Darreichungsdauer von 1,7 bis zu 19 Monaten. Es machten sich Cheilitis, Kopfschmerzen und Konjunktivitis bemerkbar. 72% der Patienten erfuhren eine komplette Remission, 22% bemerkenswerte Verbesserungen und nur ein Patient blieb ohne Linderungen.

Oral verabreichtes Tretinoin kann, bei Versagen anderer Therapieansätze, Erfolg versprechend eingesetzt werden. Allerdings sollten weiterführende Studien mit einer höheren Patientenanzahl und längeren Follow-ups betrieben werden.

Vitamin A-Säure als OLP-Therapeutikum wurde 1973 von Günther zur Veröffentlichung gebracht. Er untersuchte die lokale, systemische, oder lokale und systemische Verabreichung von Vitamin A-Säure. 17 Patienten erhielten über 7 Wochen Vitamin A-Säureverabreichungen, denen sich ein siebenmonatiger Kontrollintervall anschloss. Bei einer Dosierung, die 30 mg nicht überschritt, konnten Linderungen, ohne dass Nebeneffekte auftraten, festgestellt werden. Bei Steigerung der Dosierung erschienen Kopfschmerzen, Durchfall, Rhagadenbildung und Lippentrockenheit bemerkbar.
Grundsätzlich aber kam der Autor zu dem Ergebnis, dass lokale Verabreichungen über die Dauer von 3 Wochen Entzündungen verursachen und auch gelegentlich Mazerationen der behandelten Areale provoziert. 2 Monate nach Medikationsende imponierten bei 2 von ursprünglich 17 Patienten Rückfallerscheinungen.
1975 bezog Günther 52 Patienten in seine Untersuchungen ein. Nur bei topischer Gabe von Vitamin A-Säure zeigten sich signifikante Linderungen. Jedoch auch in diesem Kursus wurde deutlich, dass bei Überschreiten der Toleranzgrenze von 30 mg/Tag, über einen längeren Zeitraum als 3 Wochen, Nebenwirkungen wie Entzündungen oder Gewebeaufweichungen auftreten können. 11 der 52 Patienten mussten Rezidiverscheinungen hinnehmen.
Topische Vitamin-A-Säure fand Verwendung bei Therapie systemischen OLPs. Die Mehrheit der erosiven und atrophischen Läsionen wies zwar kurzfristig eine Verbesserung auf, jedoch kamen die Rückfälle üblicher weise bereits nach 3 Monaten
Aufgrund der möglichen Nebeneffekte systemischer Vitamin A-Säuregaben und der niedrigen Rückgangsrate, wird abgeraten diese als Erstmedikation zu nutzen. Systemische und topische Retinoide sollten generell eher als Hilfsmittel hinzugezogen werden. Zudem ist nach Beendigung systemischer oder topischer Therapie, die Gefahr einen Rückfall zu erleiden, recht wahrscheinlich.

Kortikoide:

1968 unternahm Cawson eine Studie, in der er 30 Patienten bis zu 1 Jahr lang mit **Betamethason-Valerat** in Berührung brachte. Viermal täglich wurde das Kortikoid aufgetragen, um letztlich 20 Patienten zu einer signifikanten Verbesserung zu verhelfen. Im selben Jahr experimentierte Cawson erneut mit 30 Patienten, denen er ebenfalls viermal täglich Betamethason-Valerat zukommen ließ. Die Gaben erfolgten ein Jahr lang in einer Dosierung von 0,1 mg Betamethason-Valeratpellets. Auch in diesem Fall erfolgte eine bis zu einem Jahr andauernde Überwachung der Entwicklung. Im Gegensatz zu seiner ersten Untersuchung musste Cawson anerkennen, dass es zu Nebeneffekten (Pilzbefall) gekommen war. Insgesamt erfuhren nach Ablauf der Therapie 20 Patienten eine substanzielle Verbesserung oder komplette Abheilung der Läsionen. 2 Patienten beobachteten das Ausbleiben irgendwelcher Veränderungen und die restlichen Patienten profitierten von partiellen Verbesserungen.
Tyldesley und Harding (1977) untersuchten die Effektivität von Betamethason-Valerat als Spray bei 23 Patienten über 2 Monate der viermal täglich erfolgenden Gaben. 73% erzielten gute bis mäßige Verbesserungen. 12 Patienten wurde 800 µg täglich Betamethason-Valerat als Aerosol beigebracht. Auch hier fanden die Gaben über 2 Monate statt und erfolgten 4x/Tag. In der Konsequenz zeigten sich 9 Patienten nach 8 Wochen Therapie symptomfrei und 3 Patienten komplett ohne Reaktionen auf das Medikament. Die Verbesserungen setzten

innerhalb der ersten beiden Wochen ein.
Greenspan et al. (1978) ließen 9 Patienten Betamethason-Valerat Aerosol zugute kommen. 400 µg
betrug die tägliche Dosis, die sich über 8 Wochen wiederholte. 3 Patienten erlitten eine pseudomembranöse Candidiasis im Zuge dieser Anwendungen. 8 Patienten erfuhren gute bis mäßige Linderungen, während diese Fortschritte einem weiteren Patienten verwehrt blieben.
10 anderen Patienten dieser Studie wurde Betamethason-Valerat via Pellets verabreicht. Täglich 400 µg über 8 Wochen wurden angesetzt, ohne dass es in einem einzigen Fall zu Begleiterscheinungen gekommen ist. 1 Patient blieb vor Veränderungen ausgenommen, während 9 Patienten gute bis mäßige Linderungen verspürten.
1996 waren es Aleinikov et al., die 24 Patienten über 3 Wochen 0,05%-iges Betamethason auf Stoffstreifen aufgebracht applizierten. Die Untersuchung beinhaltete eine einjährige Periode der Nachfolgeuntersuchungen. Nach diesem Jahr wurde festgehalten, dass 95% der Patienten die Symptome unter Kontrolle hatten, oder von deutlichen Verbesserungen sprechen konnten.
Hegarty et al. (2002) ließen 24 Patienten mit Betamethason-Sodium-Phosphat den Mund spülen. 0,5 Gramm wurde viermal pro Tag in Lösung gegeben und die Patienten angewiesen damit jeweils 3 Minuten zu spülen. Die Therapie zog sich über 6 Wochen. Nebeneffekte blieben unerwähnt. Die Patienten berichteten über reduzierte Schmerzen und eine Reduzierung der Läsionsoberflächen.
Betamethason-Phosphat-Mundspülungen dienten McGrath et al. (2003) in ihrer Studie über 6 Wochen mit 48 Patienten. 0,5 mg wurden in 10 ml Wasser aufgelöst. Diese Lösung wurde dann 3 Minuten im Mund belassen und die Prozedur wiederholte sich 4x/Tag. 4 Patienten brachen die Studie ab. 22 Patienten legten Zeugnis über klinische Verbesserungen und 26 Patienten über reduzierte Schmerzhaftigkeit, sowie einen gesunkenen Schweregrad der Läsionen ab.
Al-Mutairi et al. (2005) behandelten einen Patienten mit 10 Betamethason-Tabletten á 0,5 mg an zwei aufeinander folgenden Tagen. Zusätzlich gab man dem Patienten dreimal täglich Triamcinolon-Azetonid auf die oralen Läsionen und Mometason-Furoat in einer 1%-igen Creme zweimal täglich auf die kutanen Läsionen. Der Juckreiz verschwand schnell und die Erosionen trockneten innerhalb von 3 Wochen aus. Nach 2 Monaten wurde für 10 weitere Wochen 0,5%-iges Betamethason nur noch alle zwei Wochen dargeboten. Hiernach zeigte sich eine bräunliche Hyperpigmentation auf den Regionen ehemaliger Läsionen. Der Patient wurde weitere 6 Monate beobachtet, ohne dass sich Rückfallerscheinungen bildeten oder Nebeneffekte anfielen.
Malhotra et al. (2007) verabreichten 25 Patienten 5 mg Betamethason täglich an 2 aufeinander folgenden Tagen pro Woche für 3 Monate. Danach reduzierten sie die Dosierung sukzessive in den nächsten 3 Monaten. Nachfolgend wurde ein Follow-up angesetzt. 23 Patienten beendeten die Untersuchung, wobei 68% gute bis sehr gute Reaktionen nach insgesamt 6 Monaten Therapie erreicht hatten. 52% erzielten Symptomfreiheit. 56% beklagten milde Nebeneffekte, wie lokales Brennen und 39% mussten Rezidiverscheinungen erdulden.
Betamethason verbessert eindeutig die klinischen Symptome der OLP-Patienten. Die Anwendungen erreichen eine Verkleinerung der Oberfläche der Läsionen und verbessern die orale Befindlichkeit. Im Vergleich zu Triamcinolon-Azetonid kann ein ähnlicher Therapieerfolg erreicht werden, der aber schneller einsetzt. Dies wird besonders bei erosiven Fällen erwähnt. Betamethason kann ebenso wie Triamcinolon-Azetonid eine heilsame Rolle als Monotherapeutikum spielen, oder in Phasen akuter Exazerbationen rasche Linderung gewährleisten.
Die beschriebenen topischen Applikationsvarianten sollten 30 Minuten vor Nahrungsaufnahme verabreicht werden. Lokal topisch sollten 0,1%-ige Salben oder Cremes

verwendet werden. Ferner kann zum Einsatz von Sprays oder mittels Trägermedien geraten werden.
Pellets steigern aufgrund des längeren Verweilens des Medikaments im Munde die Effektivität über die Einwirkdauer. Da es allerdings nicht allen Patienten motorisch möglich ist alle oralen Bereiche zu erreichen, sollte diese Möglichkeit durch Spray- oder Aerosolapplikationen ersetzt werden.
Betamethason birgt die Gefahr der Ausdünnung der Schleimhaut, des Brennens, einer Candidiasis, perioraler Dermatiden oder des Cushing-Syndroms.
Candidia-Superinfektionen können durch Nystatin problemlos beseitigt werden.
Es sollte nicht länger eingesetzt werden als nötig, um die schmerzhaften Exazerbationen zu regulieren.
Die lokale oberflächliche Aktivität von Betamethason liegt höher als die von Hydrokortison oder Triamcinolon-Azetonid. Dies macht Betamethason zum wirksamsten topischen Steroid in der Therapie oraler Läsionen.
Ein weiterer Vorteil von Betamethason liegt darin, dass es bei Anwendung im intraoralen Bereich in gezielten Dosierungen dargeboten werden kann. Dies hat zur Folge, dass die systemische Aktivität niedrig ausfällt und die adrenale Funktion somit nicht beeinträchtigt wird.

Clobetasol-Propionat als Therapieansatz fand 1991 Berücksichtigung bei Lozada-Nur et al. (1991). Sie verwendeten bei 9 Patienten über 9 Wochen Clobetasol-Propionatsalbe auf topische Weise 2-3x/Tag. Nebenwirkungen erschienen nur geringfügig und schlossen Candidiasis (3 Patienten), Stomatopyrose (2) und Hypogeusie (1) ein.
Als Resultat erzielten sie 56% komplette, 22% partielle und 22% ausbleibende Remissionen.
Roed-Petersen und Roed-Petersen (1992) erreichten bei 8 Patienten lediglich Verbesserungen der Symptome, nachdem sie ihren Probanden 0,05%-iges Clobetasol-Propionat in einem DuodermR-Dressing zugeführt hatten.
Carbone et al. (1997) verabreichten den 25 Patienten ihrer Studie Clobetasol-Propionat in einem 4%-igem Hydroxyzellulosegel. Initial, für die ersten 4 Monate, fanden 2 Gaben täglich statt, später, für weitere 2 Monate, 1 Anwendung täglich. Insgesamt währte die Applikationsdauer 6 Monate. 20 Patienten beendeten die Untersuchungen. Es folgte eine 6-monatige Verlaufskontrolle, nach der sich 65% der Patienten in stabiler Verfassung befanden. So generierten die Behandler bei 75% der Patienten komplette Remissionen der oralen Anzeichen, sowie bei allen Patienten deutliche Verbesserungen.
Sardella et al. (1998) verwendeten 0,05% Clobetasol-Propionat, das zweimal täglich für 4 Wochen topisch appliziert wurde. Von den 14 Patienten erfuhren 57% die vollständige Symptomfreiheit, 21,5% die partielle Symptomfreiheit und bei 21,5% zeigten sich keine Veränderungen. Nebenwirkungen traten nicht in Erscheinung.
Carbone et al. (1999) verabreichten 24 Patienten 0,05% Clobetasol-Propionat in einem 4%-igen Hydroxyzellulosegel. Zusätzlich wurde Miconazol und Chlorhexidin verordnet. Die Dauer der Gaben betrug 6 Monate mit anschließenden 6 Monaten Follow-up.
Allen Patienten konnte zu Linderungen und Verbesserungen verholfen werden. 75% der Läsionen wurden vernichtet. 65% der Patienten demonstrierten nach dem halbjährigen Follow-up stabile Verhältnisse.
LoMuzio et al. (2001) unternahmen eine Studie mit 24 OLP-Patienten, die sie in 3 Gruppen á 8 Patienten unterteilten. Die Teilnehmer der ersten Gruppe erhielten 0,05% Clobetasol-Propionatsalbe dreimal täglich. Gruppe 2 erhielt 0,05% Clobetasol-Propionat in einer Gebisspaste zweimal täglich und die Patienten der dritten Gruppe erhielten 0,05% Clobetasol-Propionat einmal täglich in einer adhäsiven Paste.
In allen Fällen konnte durch die Gabe des Kortikoids ein Rückgang der Symptome erreicht

werden. Clobetasol in adhäsiver Basispaste stand in einer Beziehung mit der schnellen Remission der Schmerzhaftigkeit bei OLP.
Die Erkenntnisse von Gonzalez-Moles et al. (2002) wurden aus einer 48-wöchigen Studie mit 0,05% Clobetasol-Propionat in einer wässrigen Lösung gezogen. Es wurden 30 Patienten involviert. Die Mundspülungen erfolgten 3x/Tag, jeweils für 5 Minuten, mit 100 ml Lösung.
In 93,3% der Fälle verschwanden Schmerzhaftigkeit und Ulzerationen zur Gänze. 90% berichteten von einer kompletten Vertreibung der Beeinträchtigungen der Alltagsaktivitäten.
85% benannten nach 6 Wochen die eingetretenen Verbesserungen als erheblich.
Die Reaktionen auf Atrophien waren in 28,5% vollständig ausgeheilt, in 60,7% exzellent und in 3,5% gut. 2 Patienten zeigten keine Reaktionen auf das Heilverfahren.
5 Patienten litten an leichten Nebenwirkungen während der 4. und 6. Woche der Darreichungen (Mondgesicht und Hirsutismus). Diese konnten schnell zurück gedrängt werden, nachdem die Häufigkeit der Mundspülungen gesenkt wurde.
2003 setzten Gonzalez-Moles et al. auf 0,05% Clobetasol-Propionat in Orabase. 48 Wochen wurden 33 Patienten angewiesen, neben Clobetasol-Propionat auch Nystatin einzunehmen. Nebenwirkungen traten nicht auf. Die Autoren erzielten eine völlige Vertreibung der Ulzerationen und der Schmerzhaftigkeit. 93% der Patienten konnten ihre Alltagsangelegenheiten wieder aufnehmen. Bei 7 Patienten erkannte man den Rückgang der Atrophie und eine totale Genesung der Gewebeaktivität.

45 Patienten umfasste die Studie von Campisi et al. (2004). 17 Patienten verabreichte man 0,025% Clobetasol-Propionat in Lipid geladenen Mikrosphären. Die weiteren 28 Patienten erhielten eine Dispersion aus einer Salbe in hydrophiler Phase.
Ohne dass Begleiterscheinungen offenbart wurden, kristallisierte sich heraus, dass 0,025% Clobetasol-Propionat in seiner kurativen Wirkung durch Mikrosphären verstärkt wird.
Conrotto et al. (2005) dosierten 0,025%-iges Clobetasol-Propionat, zweimal täglich, für 2 Monate Dauer, via Fingerapplikation. Es schloss sich eine 2-monatige Verlaufskontrolle an.
Die 19 teilnehmenden OLP-Patienten unterzogen sich weiteren 2 Monaten Follow-ups.
Als Begleiterscheinungen efflorierten Dyspepsie, Parotisschwellung und Hautreizungen.
9 Patienten entwickelten komplette Remissionen der atrophen/erosiven Läsionen. 9 weitere Patienten demonstrierten teilweise Reaktionen und der verbleibende Teilnehmer zeigte keine Reaktionen.
Nach 2 Monaten der Kontrolluntersuchungen im Anschluss an die Verabreichungen, konnten noch 6 Patienten in ihren Konditionen als stabil eingestuft werden.
2007 analysierten Lodi et al. Clobetasol-Propionat mit und ohne Zugabe von Miconazol.
30 von 35 gestarteten Patienten beobachteten klinische und subjektive Verbesserungen innerhalb von 3 Wochen. Miconazol beeinträchtigte die Anzeichen und Symptome nicht nennenswert. Wohl aber erlitt kein Patient, der Miconazol einnahm, eine Candidiasis, wohingegen dies bei einem Drittel der Placebo-Patienten der Fall war.

Aufgrund dieser Erkenntnisse scheint Clobetasol-Propionat ein effektives topisches Steroid zu sein, welches als Alternative zu anderen wenig potenten topischen und systemischen Medikamenten gerechnet werden kann. Die Untersuchungen bestärken die Sinnhaftigkeit einer kombinierten Zufuhr von topischen Kortikoiden und topischen Antifungiden, zur Bekämpfung der atrophisch-erosiven Form des OLP.
Es muss in hoch potenten Kortikoiden, wie Clobetasol, eine Kontrollmöglichkeit für die meisten OLP-Fälle gesehen werden. Weiterhin wird einer begleitenden antifungalen Therapie mit Miconazol und Chlorhexidin die gewünschte prophylaktische und sichere Wirkung gegen oropharyngeale Candidiasis bestätigt.
Clobetasol erreichte statistisch bessere Resultate als Fluocinonid oder Placebo, wobei letztere

untereinander keine Unterschiede erkennen ließen. Ähnliche Resultate wurden für die Anzeichen und Symptome erzielt.
Beide Medikamente bewiesen ihre Wirksamkeit in der Therapie symptomatischer Läsionen, aber Clobetasol wirkte noch effektiver bei atrophischen Verhältnissen als Fluocinonid. Clobetasol in adhäsiver Paste, stellt ein effektives Medikament für die Behandlung symptomatischer oraler vesikulo-erosiver und/oder ulzerativer Läsionen dar.
Miconazol beeinflusst zwar die Ausbildung von Candidiasis, aber hat keinen Einfluss auf die Effektivität der Clobetasol-Therapie.

Intraläsionale Injektionen mit **Dexamethason-Sodium-Phosphat** waren das Mittel der Wahl von Randell und Cohen (1974). Die Injektionen erfolgten einmal pro Woche mit 12 Wiederholungen. Anschließend wurde ein 4-monatiges Follow-up durchgeführt.
Während der Injektionen klagte der Patient über Schmerzen. Ferner kam es zu einer Schleimhautatrophie.
Bereits nach einer Injektion stellten sich die Läsionen verbessert dar. Nach 6 Injektionen begannen die Remissionen einzusetzen und 6 Wochen nach der letzten Injektion waren alle Läsionen komplett abgeheilt.
Huber et al. (2004) ließen ihre Patienten mit Dexamethason, 2 Minuten dauernd, den Mund spülen. Die Patienten profitierten in ihrer gesteigerten oralen Befindlichkeit und durch Reduktion der Läsionen von diesen Anwendungen.
Lozada-Nur und Miranda (1997) empfehlen ebenfalls zu Dexamethason-Mundspülungen zu greifen. Diese Empfehlung wird allerdings zur Fortsetzung einer erfolgreichen Therapie angeraten, um eventuelle Rückfallerscheinungen auszuschließen.
Nebeneffekte können sein: Ausdünnung der Schleimhaut, Brennen, Kandida-Superinfektion, perioraler Dermatitis und Cushing Syndrom.
Dexamethason fördert gravierendere Nebeneffekte zutage als topisches Betamethason-Valerat. Es kann jedoch als geeignete Therapieausweichmedikation betrachtet werden. Allerdings sollten auch in diesem Fall weitere Untersuchungen durchgeführt werden um die Begleiterscheinungen zu minimieren.

1990 studierten Plemons et al. 0,05%-iges **Fluocinonid**. Die 18 Patienten wurden instruiert, 500 mg Fluocinonidgel dreimal täglich über 3 Wochen Dauer aufzutragen. Neben dem Ausbleiben von Begleiterscheinungen konnte keine adrenale Suppression nachgewiesen werden.
0,025%-ige Fluocinonid-Salbe in adhäsiver Paste wurde von Vouté et al. (1993) untersucht. Sie verordneten die Applikationen sechsmalig pro Tag über einen Zeitraum von 9 Wochen. Nachfolgend kontrollierten sie die Veränderungen über 3 bis 17 Monaten. Nebeneffekte traten nicht in Augenschein. 16 Patienten erfuhren partielle oder komplette Remissionen. 15 Patienten erlangten die völlige Wiederherstellung der Funktionen. 4 Patienten blieben Veränderungen verwehrt.
1996 verabreichten Campisi et al. 20 Patienten über 6 Monate Fluocinonid in adhäsivem Gel. Der Kontrollintervall dauerte weitere 6 Monate an. 90% der Patienten zeigten Verbesserungen der erosiven oder atrophischen Läsionen. 61% blieben nach einem Monat stabil.
Carbone et al. (1996) verabreichte 20 Patienten 0,025%-iges Fluocinonid in einem 4%-igen Hydroxyzellulosegel. Die Gaben erfolgten dreimal täglich über 3 Monate. Danach dreimal täglich über 2 Monate und schließlich einmal täglich für den letzten Monat. Die Verlaufskontrollen wurden 6 Monate durchgeführt. Im Zuge der Behandlungen traten Magen- und Speiseröhrenstörungen, Zahnfleischbluten und Juckreiz auf.
90% der Patienten beobachteten Verbesserungen der Läsionen, eine Reduzierung der

Anzeichen und Symptome. Nach 6 Monaten waren 61% der Patienten in einem stabilen Zustand.
1999 führten Carbone et al. eine Untersuchung mit 0,05% Fluocinonid-Salbe durch. Über 6 Monate ließen sie ihre 24 Patienten mit stetig sinkenden Applikationswiederholungen das Medikament auftragen. Ein Jahr wurden Verlaufskontrollen vollzogen.
Zu keinem Zeitpunkt der Studie traten Nebeneffekte in Erscheinung.
90% der Patienten bemerkten Verbesserungen. Bei 25% wurden komplette Remissionen festgestellt. 55% der Patienten waren noch ein Jahr später stabil.
Fluocinonid sollte bei milder bis mäßiger Form des OLP Verwendung finden, da es in diesen Fällen eine sichere und effektive Alternative darstellen kann. Es hat sich bewährt, dass die Konzentration der topischen Gaben bei 0,05% liegen sollte. Die Anwendungen erfolgen bis zur Beendigung der schmerzhaften Exazerbationen.

0,1%-iges **Fluocinolon**-Azetonid in Orabase erhielten 19 Patienten von Thongprasom et al (1992). Viermal täglich sollten die Applikationen erfolgen und 4 Wochen andauern. Nachfolgend fand ein Jahr ein Follow-up statt.
Das Therapieergebnis lieferte 68% der Patienten einen kurierten Zustand. Nach einem Jahr waren allerdings nur 2 Patienten stabil, während die anderen 17 Patienten Rückfälle erlitten.
Während der Gaben trat bei einigen Patienten eine pseudomembranöse Candidiasis in Erscheinung, welcher allerdings mittels Antifungiden begegnet werden konnte.
Buajeeb et al. (2000) verabreichten jeweils 24 Patienten 0,1%-iges Fluocinolon-Azetonid als Gel oder in Orabase. Die Medikation wurde viermal pro Tag auf die Läsionen aufgetragen. Nach 2 und 4 Wochen konnten die Autoren eine signifikante Verbesserung beobachten.
2003 beschrieben Thongprasom et al. die Wirksamkeit von 0,1%-igem Fluocinolon-Azetonid in Lösung bei 28 Patienten, oder in Orabase bei 22 Patienten, sowie bei einer Kombination von Orabase und Lösung bei 47 Patienten. Insgesamt standen die Patienten 2 Jahre für die Anwendungen zur Verfügung. Nach diesem Zeitraum waren 21,4% der Patienten des Lösungsansatzes in einem Zustand kompletter Remissionen. Dies war auch bei 77% der Patienten, die Fluocinolon-Azetonid in Orabase empfingen, erreicht und ebenso bei 17% der Patienten, welche eine Kombination aus Fluocinolon-Azetonid in Orabase plus Fluocinolon-Azetonid in Lösung in Anwendung gebracht erhielten. Auch in dieser Studie wurde festgestellt, dass die Gaben von einer Candidiasis begleitet worden sind.

Diese Ergebnisse zeigen die Eignung von Fluocinolon-Azetonid 0,1% in Orabase, in Lösung oder in Gelform als wirksamen initialen Therapieansatz bei schwerwiegenden OLP-Fällen und in Langzeittherapie.
Weiterhin handelt es sich um eine effektive, sichere, praktische und preiswerte Therapieform, welche zudem ohne nennenswerte Nebeneffekte imponiert.

Hegarty et al. (2002) nutzen die Effektivität von **Fluticason**-Spray für die Behandlung von 24 Patienten. Diese wurden angewiesen, über einen Zeitraum von 6 Wochen, viermal täglich jeweils 0,05 Gramm in 2 Hüben zu applizieren. Neben der Reduzierung der Schmerzen und einer Verringerung der Läsionsoberfläche, mussten auch widrige Nebeneffekte, wie Nausea, Mundtrockenheit und Geschmacksirritationen erduldet werden.
Trotz dieser Begleiterscheinungen kann Fluticason-Spray als kurzzeitige Therapiealternative bei symptomatischem OLP zugelassen werden, jedoch sollten weitere Studien unternommen werden, um die Nebeneffekte zu minimieren.

Hydrokortison-Hemisucchinat, in systemischer Anwendung als 0,3%-ige Mundspülung, über 2 Wochen von Holbrook et al. (1998) verordnet, brachte keinerlei bemerkenswerte Nebeneffekte mit sich. Es kam bei 48% der Patienten zu kompletten, bei 37% zu partiellen und bei den restlichen 15% zu keinen Remissionen.

0,1%-iges **Mometason-Furoat** wurde von Aguirre et al. (2004) als Mundspülung eingesetzt. Dreimal täglich spülten die 49 Patienten über 30 Tage, ohne dass sich bemerkenswerte Nebeneffekte zeigten. Im Zuge der Anwendungen konnte festgehalten werden, dass Schmerzen und Ulzerationen in verringertem Maße auftraten. Zudem schrumpfte die Größe der Erythemoberflächen.
Auch Mometason-Furoat besticht durch das Fernbleiben von Nebeneffekten. Es sollten auch hier weitere Studien erfolgen, welche sich mit einem größeren Patientenpool, mit längeren Follow-ups und Vergleichsgruppen in ihrer Aussagekraft unterstützen. Die Ansätze sind viel versprechend. Mometason-Furoat kann eine Alternative in der topischen Kortikoidtherapie darstellen.

Prednisolon fand als wässrige Suspension als Methylprednisolon-Azetat in Form einer Mundspülung und zusätzlich als submuköse Injektion Beachtung in einer Untersuchung von Ferguson aus dem Jahre 1977. Vier von fünf Patienten konnten innerhalb von 48 Stunden erste Anzeichen von Verbesserungen feststellen. Die Läsionen dieser Patienten heilten binnen einer Woche aus. Auch der letzte Patient dieser Studie konnte nach Erhalt einer zweiten Injektion beobachten, dass sich sein Zustand genauso verbesserte, wie die der anderen Patienten, innerhalb einer Woche.
Diese Untersuchung ist erfolgsversprechend, wenn auch die Anzahl der Probanden begrenzt ist. Manko besteht in der unangenehmen Notwendigkeit der submukösen Injektionen, wenn auch dadurch eine sehr schnelle Ausheilung erreicht werden konnte. Leider fehlen auch hier Vergleichsstudien oder Hinweise auf Langzeitfolgen.
1990 verwendeten Kellett und Ead Prednisolon als systematische Zuwendung via Tabletten á 30 mg pro Tag. Die Gaben erfolgten über 10 Tage. 38 Patienten waren an dieser Untersuchung beteiligt, von denen 28 den Versuch in vorgeschriebener Weise beendeten. Nach 18 Monaten waren sämtliche OLP-Beschwerden verdrängt.
Als seriöse Begleiterscheinungen machten sich Euphorie und Herzbrennen bemerkbar.
Es fällt auf, dass 10 Patienten von 38 die Studie vorzeitig abbrachen, was auf erhebliche widrige Begleiterscheinungen hinweist, womit die systemische Anwendung von Prednisolon in dieser Konzentration ausgeschlossen werden sollte, da verträglichere Medikamente zur Verfügung stehen, welche weniger ernste Nebeneffekte mit sich bringen. Löblich erscheinen die Langzeituntersuchung der Patienten und das erzielte Ergebnis dieses Therapieansatzes.

Prednison wird von Silverman et al. (1985a) beschrieben. 55 Patienten wurde Prednison in Dosen von 10-50µg/Tag über ca. 2 Wochen zugeführt. Im Zuge dessen wurden Schleimhautirritationen, Hyperglykämie, peptische Ulzerationen, Insomnie und gastrointestinale Störungen beanstandet. Diese Begleiterscheinungen wurden bei 55% der Patienten erkannt.
49 Patienten konnten dennoch deutliche Linderungen ihrer OLP-Symptome beobachten, 6 Patienten blieben ohne Reaktion.
Silverman et al. (1985a) erkannten, dass kurzzeitige Prednisongaben mit einer erhöhten Dosis, aber kürzeren Darreichungszeiträumen das Entstehen von Nebeneffekten deutlich minimiert. Die Mehrheit und Intensität der Nebeneffekte setzt nach etwa 2 Wochen ein. Hingegen wurde mit erhöhten Dosierungen schnellere Heilungserfolge erzielt und Begleiterscheinungen gemildert.

Carbone et al. (1998) setzten Prednison in unterschiedlicher Dosierung, entsprechend des Krankheitsschweregrades und -typs ein. Sie ließen die Patienten mit einer wässrigen Lösung mehrmals täglich den Mund spülen. Zusätzlich verabreichten sie Chlorhexidin und Miconazolgel. Die durchschnittliche Reaktionszeit dieser Kombination betrug 28 Tage. Hiernach wiesen 95% der Patienten Verbesserungen auf. 71% kamen zu einer kompletten Remission oraler Anzeichen. Aber es wurden auch bei 48% der Patienten Nebeneffekte augenscheinlich.
Prednison in systemischer Anwendung bringt gravierende Nebeneffekte mit sich. In hoher Konzentration, in kürzer als 2 Wochen Anwendung, wird Prednison ein Therapieerfolg zugebilligt, Jedoch wiegen die Nebeneffekte den Erfolg auf und es kann nicht empfohlen werden, auf systemisches Prednison zurück zu greifen.
Topisch angewendetes Prednison in Kombination mit Miconazolgel und Chlorhexidin fördert ebenfalls bei fast der Hälfte der Patienten Nebeneffekte zutage. Jedoch liegt hier die Erfolgsquote höher als bei systemischer Gabe. Zudem bewirkt topisches Prednison nicht nur Verbesserungen der OLP-Anzeichen, sondern erzwingt bei 71% der Patienten die komplette Remission der oralen Symptome.
Die Studie von Carbone et al. (1998) löst das Verlangen nach weiteren Untersuchungen in dieser Richtung aus. Es sollten weiterführende, randomisierte Studien, mit einem größeren Patientenkreis und Vergleichsgruppen angegangen werden. Topisch verwendetes Prednison kann eine Alternative zur Behandlung von OLP darstellen.

Intraläsionale und subläsionale **Triamcinolon-Azetonid**-Injektionen, 0,5 bis 0,7 ml täglich, wurden 7 Patienten in einem einmalig stattfinden Kursus zugeführt. 2 Wochen lang wurden die Veränderungen kontrolliert. 45-50 Prozent Rückbildungen mit Schmerzreduzierung wurde nach 3 Tagen offenkundig. In 3 Fällen konnte die komplette Resolution innerhalb dieser 2 Wochen erreicht werden. In den 4 weiteren Fällen blieben zwar 10-15 Prozent Restläsionen bestehen, jedoch wurden die Symptome verdrängt. Nebeneffekte blieben aus.
Thongprasom et al. (1992) verwendeten 0,1%-iges Triamcinolon-Azetonid. Die 19 Patienten sollten das Medikament 4x/Tag, 4 Wochen lang auftragen. Die Therapeuten führten 1 Jahr lang Verlaufskontrollen durch. Es zeigte sich, dass es zu Fällen von Candidiasis kommen konnte. Insgesamt erreichten Thongprasom et al. ein Quote von 42% kurierten Patienten.
Eine 60%-ige Verbesserung erzielten Lopez-Lopez et al. (1995), indem sie 0,1%-iges Triamcinolon-Azetonid in wässriger Lösung einsetzten.
Gonzalez-Garcia et al. (2006) unternahmen eine vergleichende Studie mit 0,3%-igem Triamcinolon-Azetonid (29 Patienten) und 0,5%-igem Triamcinolon-Azetonid (6 Patienten) in wässriger Lösung. Der Anwendungszeitraum erstreckte sich über 6 Monate. Es wurden keine Nebeneffekte benannt. Im Falle des 0,35-igen Triamcinolon-Azetonid kam es zu 83% kompletten, 14% partiellen und 3% ausbleibenden Remissionen. 3 Patienten erlitten Candidiasiserkrankungen. Im Falle des 0,5%-igen Triamcinolon-Azetonid konnten sich 4 Patienten einer kompletten und 2 Patienten einer partiellen Remission erfreuen. 1 Patient erkrankte an einer Candidiasis.
Laeijendecker et al. (2006) studierten eine 0,1%-ige Triamcinolon-Azetonid-Salbe bei 20 Patienten. Die viermaligen Applikationen täglich verliehen den Patienten ein temporäres Brennen und Stechen. 2 Patienten erfuhren komplette Remissionen, 7 Patienten partielle und 11 Patienten keine Remissionen. 3Bis 9 Wochen nach Therapieende stellten sich Rezidive bei 7 Patienten ein.
Xia et al. (2006) veranlassten 45 Patienten, sich einmal täglich 0,5 ml Triamcinolon-Azetonid intraläsional injizieren zu lassen. Die Injektionen wiederholten sich 1-2 Wochen lang. 89% komplette Resolutionen der Erytheme, 84% komplette Resolutionen der Ulzerationen, sowie 76% komplette Resolutionen der Läsionsflächen waren das Ergebnis

dieser Therapie.
Yoke et al. (2006) verabreichten 71 Patienten über 8 Wochen dreimal täglich 0,1%-iges Triamcinolon-Azetonid in Orabase, mit einem nachfolgenden Jahr der Kontrolluntersuchungen. Neben Mildem Brennen bei Applikation, berichteten die Patienten über gastrointestinale Störungen. Die Anzeichen und Symptome des OLP erfuhren jedoch nur geringgradige Verbesserungen.
2007 beschrieben Gorouhi et al. die Effizienz einer 0,1%-igen Triamcinolon-Azetonidpaste, welche sie 20 Patienten zugänglich machten. Diese Paste wurde viermal täglich aufgetragen. Die Gaben fanden 2 Monate lang statt und es schloss sich ein 2-monatiges Beobachtungsintervall an. 85% der Patienten beendeten die Studie mit dem Resultat wesentlicher Linderungen ihrer Beschwerden. Begleiterscheinungen wurden nicht erwähnt.
Malhotra et al. (2007) verordneten 24 Patienten ebenfalls eine 0,1%-ige Triamcinolon-Azetonidpaste. Die Patienten sollten diese Paste 3x/Tag für 3 Monate auftragen. Danach wurde die Dosierung schrittweise in 3 Monaten reduziert. Weitere 3 Monate fanden Nachfolgeuntersuchungen statt. Bei 6 Patienten wurde ein mildes Brennen bei Gabe dokumentiert. 23 der 24 Patienten beendeten die Untersuchung, wovon 66% sehr gute bis gute Reaktionen durchlebten. Die Hälfte der Patienten erwies sich als symptomfrei, während 22% Rezidiverscheinungen hinnehmen mussten.
Auch Thongprasom et al. (2007) griffen auf 0,1%-iges Triamcinolon-Azetonid in Orabase zurück. Über 8 Wochen unterzogen sich 7 Patienten dreimaliger Applikationen täglich und erreichten auf diese Weise, unter Ausbleiben von Nebeneffekten, entweder partielle oder komplette Remissionen.
Triamcinolon-Azetonid kann auf verschiedenen Wegen effektiv zum Einsatz gebracht werden. Injektionen wirken schneller und nachhaltiger als topische Gaben. 0,1%-iges Triamcinolon-Azetonid eröffnet den Behandlern eine echte und wirksame Alternative in ihrem Therapiespektrum. Allerdings muss auch bei diesem Medikament mit Nebeneffekten, wie initiales Brennen, gastrointestinalen Störungen oder Candidiasis gerechnet werden. Andererseits wird bei einem hohen Anteil der OLP-Patienten das Eintreffen von partiellen oder kompletten Remissionen beobachtet.

Chirurgische Therapiekonzepte:

Der Einsatz eines **CO_2-Lasers** wurde von Frame et al. (1984) beschrieben. Sie behandelten 3 Patienten, von denen 2 Rezidive hinnehmen mussten, welche jedoch weniger schmerzhaft waren als die Initialläsionen. Nachfolgeuntersuchungen erstreckten sich über 4-24 Monate.
7 Patienten von Horch et al. (1986) unterzogen sich einer CO_2-Laser-Behandlung. Nach 37 Monaten der Verlaufskontrollen wurde festgehalten, dass 22% Rückfallerscheinungen erlitten und 78% beschwerdefrei waren.
Luomanen (1992) unterzog 8 Patienten CO_2-Laser-Interventionen. 2 Patienten erlitten Rezidive, wenn auch die Schmerzen geringer und diffuser waren als die Initialläsionen, und 6 Patienten zeigten sich komplett symptomlos. Verlaufskontrollen fanden 16-37 Monate statt.
White et al. (1998) verabreichten 29 Patienten eine CO_2-Laser-Therapie, welcher sich 1-36 Monate des Follow-up anschlossen. Es kam zu kaum oder nur geringen Schmerzen nach dem chirurgischen Eingriff. Die Heilung erfolgte per sekundärer Epithelialisierung innerhalb von 3 bis 6 Wochen. Immerhin mussten 7 Patienten Rückfallerscheinungen erdulden.
Huerta-Leteurtre et al (1999) verordnete 29 Patienten einen 10-wöchigen Kursus von CO_2-Laser-Anwendungen. Verlaufskontrollen wurden bis zu 12 Monaten praktiziert. Im Anschluss an die chirurgische Interventionen wurden von 55% der Patienten leichte Schmerzen beklagt.
65% der Patienten genasen vollständig. Es kam jedoch bei 14% der Patienten innerhalb der

ersten 3 Monate und bei 41% innerhalb des ersten Jahres zu Rückfallerscheinungen.

Laserchirurgie fördert die geringste Morbiditätsraten, niedrige intra- und postoperative Komplikationsraten zu Tage und macht die Krankheitskontrollraten miteinander vergleichbar, unter Verwendung konventioneller Methoden der Behandlung. Geringe Schmerzhaftigkeit, wenig Blutungen, minimale post operative Ödeme und ein reduziertes Infektionsrisiko sind die Vorteile der CO_2-Lasertherapie.
Die Ausheilung infolge der CO_2-Laserchirurgie schreitet zügig voran, mit geringster Narbenbildung und Komplettierung der Reepithelialisierung nach 4-6 Wochen.
Da sich einige Patienten refraktär gegenüber medikamentösen Therapieversuchen verhalten, beinhaltet die chirurgische Intervention die Alternative, systemische oder lokal ineffektive Medikationen zu ersetzen.
Wenn die Läsionen viel verbreitet und in verschiedenen Arealen des OLP anzutreffen sind, kann zum CO_2-Laser gegriffen werden. Der CO_2-Laser verfügt im Gegensatz zum Nd:YAG-Laser über ein weiteres Bestrahlungsfeld und einen kontinuierlichen Wellenmodus, um größere Läsionen zu behandeln.
Jedoch kann der mehrmalige Einsatz chirurgischer Interventionen zur Entstehung des Köbner` Phänomens führen. Daher sollte Chirurgie nur für die Entfernung dysplastischer Bereiche verwendet werden.
Langzeitige post operative Kontrollen sollten durchgeführt werden, um eine bösartige Entartung rechtzeitig zu erkennen und zu begegnen können.
Allerdings erscheint es ratsam und lohnenswert, weitere Studien in dieser Richtung zu betreiben.

Kryochirurgie fand in einer Studie von Bekke und Baart (1979) Berücksichtigung. Sie versuchten 7 Patienten auf diesem Weg zu therapieren. Es wurde eine einmalige Kryo-Applikation durchgeführt, welche zur vollständigen Remission der Erosionen führte. Die Nachfolgeuntersuchungen fanden 1-27 Monate lang statt.
In 3 Fällen wurde das Auftreten neuer Läsionen in der Nachbarschaft der Kryoläsion beobachtet.
Die neuen Affektionen machten jedoch kaum Beschwerden. Mitunter bleiben Ulzerationen zurück, die lange Perioden der Ausheilung bedürfen.
Kryochirurgie verschafft den Patienten einen analgetischen Effekt, nachdem die Läsionen entfernt worden sind.
Der große Vorteil der Kryochirurgie ist die kurzfristige Wirkung und die Schmerzfreiheit nach der Entfernung der Läsionen. Daher ist dieser Therapieansatz ein sehr sinnvoller Weg, schmerzhaften OLP-Läsionen zu begegnen.
Es sollten weitere Studien in dieser Richtung erfolgen, mit einer größeren Patientenanzahl und einem längeren Kontrollzeitraum. Die Ergebnisse sind genauso erfolgsversprechend, wie die der anderen chirurgischen Maßnahmen.

Der **Nd:YAG-Laser** wurde von White et al. (1998) untersucht. Sie studierten 27 Patienten, denen sie diese Lasertherapie angedeihen ließen. Das Follow-up erstreckte sich über einen bis zu 36 Monaten. Im Zuge der Anwendungen wurde über kaum bis keine post operativen Schmerzen Zeugnis abgelegt. Die Heilung erfolgte per sekundärer Epithelialisierung innerhalb 3-6 Wochen. 7 Patienten erlitten Rückfallerscheinungen. Die durchschnittliche Rückfall freie Zeit betrug 3,5 Monate.
Der Nd:YAG-Laser bietet dem Therapeuten eine wirkungsvolle Möglichkeit, um OLP, Leukoplakien und auch andere benigne Weichgewebsläsionen im oralen Bereich zu therapieren. Er besitzt eine hohe Genauigkeit im Einsatzgebiet, um mit geringsten post

operativen Schmerzen erfolgreich einsetzbar wirken zu können.
Dennoch sollten weitere Studien mit mehr Patienten, über einen längeren Zeitraum und entsprechenden Nachfolgeuntersuchungen angestrebt werden.

Der **308 nm UVB-Excimer-Laser** stand im Fokus einer Studie von Köllner et al. (2003).
Sie behandelten 8 Patienten mit einem UVB-Excimer-Laser, von denen 6 klinische Verbesserungen erreichten und sogar 2 Patienten komplette Remissionen aufwiesen. Ein Patient musste jedoch nach 4 Wochen einen Rückfall hinnehmen.
Trehan et al. (2004) verwendeten ebenfalls einen UVB-Excimer-Laser. Nach 7 Sitzungen und 18 Monaten Follow-up zeigten 5 Patienten sehr gute klinische und subjektive Verbesserungen. Sämtliche Patienten demonstrierten bedeutsame Verbesserungen innerhalb von 2 bis 17 Monaten.

Als Fazit gilt, dass bei symptomatischem und vor allem erosiven OLP, ein niedrig dosierter 308 nm UVB Excimer Laser gute Dienste verrichtet.
Zudem erweist sich dieser Therapieansatz als wohl tolerierbar und die Behandlung selber als weitgehend schmerzfrei. Jedoch ist mit Rezidiverscheinungen zu rechnen.
Weiterführende Studien auch in diesem chirurgischen Bereich sollten verfolgt werden und die angemessenen Parameter und Anforderungen erfüllen.

Calcineurin-Inhibitoren:

Cyclosporin A wurde von Frances et al. (1988) beschrieben. Sie verordneten 4 Patienten für einen Monat, viermal täglich 25 mg Cyclosporin A in einer Öl-Lösung, mit dem Finger auf die Läsionen aufzutragen. Follow-ups fanden nach einem und zwei Monaten statt.
Bei allen Patienten wurde eine Verbesserung und Verkleinerung erodierter Areale von mehr als 80% bei 2 Patienten, mehr als 50% bei einem und mehr als 30% beim letzten Patienten beobachtet.
8 Wochen danach konnte nur noch erythematöser LP nachgewiesen werden und zudem berichteten 3 Patienten von der kompletten Auflösung ihrer Läsionen.
Nebenwirkungen kamen in keinem Fall zum tragen.
Balato et al. (1989) ließen 7 Patienten mit 50-100 mg Cyclosporin A, für die Dauer von 8 Wochen, den Mund spülen. Von den 4 genesenen Patienten mussten 3 einen Rückfall hinnehmen. Die restlichen 3 Patienten demonstrierten nur ein reduziertes Ansprechverhalten.
Eisen et al. (1990) ließen 8 Patienten mit 100 mg pro 100ml Cyclosporin dreimal täglich den Mund spülen. Diese Anwendungen wiederholten sich 8 Wochen lang, mit einem nachfolgendem 8-monatigem Follow-up.
Hiernach zeigten sich die Symptome und Beschwerden deutlich vermildert.
Ebenfalls 1990 studierten Eisen et al. (1990) die Resultate, welche sich aus Mundspülungen mit 500 mg Cyclosporin A bei 6 Patienten ergaben. 8 Wochen der Gaben schlossen sich 5 Monate Follow-up an.
Als ernst zu nehmende Begleiterscheinungen trat flüchtiges Mundbrennen auf.
Aber im Zuge der Anwendungen kam es zu Verbesserungen der Erytheme, Erosionen, Retikulationen und der Schmerzhaftigkeit.
Dartanel et al. (1991) beobachteten 5 Patienten, denen sie über 8 Wochen 25 mg Cyclosporin A topisch darreichten. Begleitende Effekte blieben genauso aus, wie auch positive Veränderungen.
Ho und Conklin (1991) wiesen 4 Patienten an, 3x/Tag mit 200 mg Cyclosporin A den Mund zu spülen. Der Behandlungsintervall erstreckte sich über 8 bis 12 Wochen, mit einem 4-

monatigem Follow-up.
Weder wurden Begleiterscheinungen, noch Therapie bedingte Veränderungen festgestellt.
Levell et al. (1991) analysierten 500 mg Cyclosporin A als Mundspülung. Die 7 Probanden spülten dreimal täglich, 4 Wochen lang, den Mund mit dem Medikament aus.
Der Zustand und die Symptome des OLP blieben so, wie sie vor der Behandlung bereits gewesen waren.
Gombos et al. (1992) verwendeten 48 mg/Tag Cyclosporin A in einer bioadhäsiven Formulation über 8 Wochen. Die Resultate der 6 Patienten erschlossen 50-80% Reduzierung der Läsionen.
Itin et al. (1992) versuchten 7 Patienten mit 126 mg Cyclosporin A in einer hydrophilen Formulation, über 8 Wochen der Gaben, zu therapieren. Das Ergebnis von einem genesenem Patienten und 6 unverändert gebliebenen Patienten schließt sich den vorherigen Studienergebnissen nahtlos an.
Porter et al. (1992) verabreichten dreimal tägliche Mundspülungen mit 500 mg Cyclosporin A, für 8-10 Wochen Dauer. 6 Patienten waren in diese Studie eingebunden.
Es kam zu Niedergeschlagenheit und flüchtigem Mundbrennen als begleitende Erscheinungen.
Es traten bei 5 Patienten unterschiedliche Reduzierungen des Schweregrades der Läsionen auf. 1 Patient blieb ohne Veränderungen.
Pacor et al. (1994) studierten die Effektivität von 5 ml Cyclosporin-Lösung (500 mg) bei 14 Patienten. Die Teilnehmenden wurden instruiert, 3 Monate lang die Mundspülungen dreimal täglich vorzunehmen. Nebeneffekte blieben während der Darreichungen und der Verlaufskontrollen (1 Monat) aus.
Die Symptome und oralen Läsionen erfuhren insgesamt nach einem Monat der Therapie einen merklichen heilsamen Effekt.
Vouté et al. (1994) untersuchten 0,025%-iges Cyclosporin A in einer adhäsiven Salbe über 9 Wochen Anwendungsdauer, bei viermaliger Zufuhr täglich, bei 9 Patienten. Nach dem über 4-monatigem Follow-up zeigten sich 4 Patienten mit partiellen Verbesserungen und 5 Patienten ohne jedes Ansprechverhalten, mit einem Anstieg der Beschwerden.
Nebeneffekte erscheinen nicht.
Harpenau et al. (1995) veranlassten 14 Patienten, 7 Stellen für eine Cyclosporintherapie und 7 Stellen für eine Placebo-Behandlung, zur Verfügung zu stellen. Die Patienten spülten täglich 5 Minuten mit 5ml einer Cyclosporin A Lösung (500 mg), über 4 Wochen.
Die experimentellen Stellen zeigten eine Reduzierung der Erytheme und Ulzerationen, eine gesunkene Schmerzhaftigkeit und ansteigende Retikulation. Es traten keine Nebeneffekte auf.
Lopez-Lopez et al. (1995) setzten ebenfalls auf Cyclosporin A Mundspülungen. 8 Wochen mussten ihre Patienten 5 ml einer Cyclosporin Lösung in 10%-igem Olivenöl, 5 Minuten jeweils dreimal täglich im Mund behalten. Es traten 90% Verbesserungen auf. Nach bereits 2 Wochen wurde bei 60% der Patienten die Auflösung der Symptome beobachtet.
Nur wenig Veränderungen konnten Sieg et al. (1995) bekunden, nachdem sie 13 Patienten über 6 Wochen 500 mg Cyclosporin A in einer Mundspülung dreimal täglich á 5 Minuten, verabreicht hatten. Weitere 12 Monate kontrollierten sie die Entwicklungen nach Therapieende.
2 der 7 Patienten von Jungell und Malmström (1996) zeigten unerhebliche Reaktionen, und die weiteren 5 Patienten wiesen keine Veränderungen nach Cyclosporin A Mundspülungen auf. Dreimal täglich waren die Patienten aufgefordert worden, mit 150 mg Cyclosporin A über 4 Wochen den Mund zu spülen. Danach folgte ein 3-monatiges Follow-up.
Als widrige Nebeneffekte wurden Niedergeschlagenheit und flüchtiges Mundbrennen benannt.
Femiano et al. (2003) unterwiesen ihre 10 Patienten, dass sie einen Monat lang mit

Cyclosporin A den Mund spülen sollten. Die Patienten erhielten 1 ml (100 mg/ml Cyclosporin-Mundspülung), sechsmal täglich, für 3 Minuten verordnet. Die Anwendungen erstreckten sich auf 1 Monat, mit 3-5 Monaten anschließenden Nachfolgeuntersuchungen.
Es traten keine bemerkenswerten Nebenwirkungen auf.
Die Schmerzresolution setzte nach 7 bis 10 Tagen ein; klinische Resolutionen der Ulzerationen und Erosionen setzten nach 27-44 Tagen ein.
Nach Beendigung der Verlaufskontrollen zeigten sich alle Patienten in einem Zustand der Stabilität.
Conrotto et al. (2005) ersuchten 20 Patienten über 2 Monate Cyclosporin A in einem 4%-igen Hydroxyzellulosegel aufzutragen. Zusätzlich erfolgte eine Antimykosetherapie.
Nach 2 Monaten schlossen sich 2 Monate Verlaufskontrollen an, nach denen sich 77% der Patienten als stabil erwiesen.
65% der Patienten erfuhren innerhalb der 2 Monate Linderung. 3 Patienten zeigten komplette Reaktionen, 10 teilweise und 7 keine.
Als Begleiterscheinung imponierte Dyspepsie.
Yoke et al. (2006) studierten 100 mg/ml Cyclosporin A in einer Mundspülung, welche von den 68 Patienten dreimal täglich durchzuführen war. Nach 8 Wochen der Gaben und einem Jahr Follow-up konnte festgestellt werden, dass bei Gabe ein mildes Brennen, sowie gastrointestinale Störungen beklagt wurden. Das Therapieergebnis lieferte marginale Verbesserungen der Symptome und Anzeichen.

Thongprasom et al. (2007) rezeptierten ihren 6 Patienten über 8 Wochen dreimal täglich eine Cyclosporin A Mundspülung. Die Patienten erlitten Brennen, Juckreiz, geschwollene Lippen und petechiale Hämorrhagien. Im Gegenzug erfuhren nur 2 Patienten zumindest partielle Remissionen, während bei den anderen 4 Patienten eine Veränderung ausblieb.
Dalmau et al. (2007) verabreichten systemisch Cyclosporin plus Mofetil. Nach 19 Monaten der kombinierten Therapie zeigte sich der einzige Patient dieser Untersuchung beschwerdefrei.

Topisches Cyclosporin A kann sich als brauchbares Therapeutikum bei OLP oder anderen kutanen Erkrankungen erweisen. Jedoch induzieren die Resultate der Studien, dass topische Cyclosporin A Anwendungen nicht zu den Therapieerfolgen führen, wie dies bei topischen Kortikoiden der Fall ist.
Ferner wird geschlossen, dass Cyclosporin A eine Alternative zu konventionellen Therapieansätzen sein kann.
Aufgrund der hohen Kosten sollte es aber nicht als erste Wahl erwogen werden.
Außerdem sind die Ergebnisse in langfristiger Anwendung nicht so gut und daher wird nahe gelegt, weitere Studien anzulegen.
Es ist Clobetasol eine höhere Effizienz als Cyclosporin zu bescheinigen, inklusive der klinischen Linderung. Beide Medikamente erwirken ähnliche Effekte auf die Symptome. Allerdings bereitet die Clobetasol-Therapie weniger stabile Zustände gegenüber Cyclosporin und verfügt darüber hinaus über mehr Begleiterscheinungen.
Außerdem sind die Kosten der Cyclosporin-Applikationen fünfmal so teuer, wie die einer Clobetasol-Behandlung.
Im Vergleich zu Triamcinolon-Azetonid liefert topisches Cyclosporin A keinerlei höherwertigen oder effektiveren Therapieerfolg.

Pimecrolimus wurde 2004 von Dissemond et al. in seiner Wirkung bei einem Patienten beschrieben. Dieser Patient erhielt eine 1%-ige Pimecrolimus-Salbe zur zweimaligen Anwendung täglich. Nach 4 Monaten kam es zur nahezu vollständigen Resolution der

Beschwerden.
Ebenso 2004 waren es Dissemond et al., die 0,5%-iges Pimecrolimus in einer adhäsiven Basis ausprobierten. Bei Applikation wurde ein mildes Brennen wahrgenommen. In den 4 Wochen der Anwendungen traten weder Rezidive noch Nebeneffekte auf.
Swift et al. (2005) verwendeten gleichfalls 1% Pimecrolimus-Salbe zweimal täglich. Ihre 10 Patienten trugen die Salbe insgesamt 4 Wochen lang auf die Läsionen auf. Die Ulzerationen verloren an Größe, das Erythemareal verkleinerte sich ebenfalls. Auch nahmen die Symptome ab. Die anfänglich rückläufigen Retikulationen kehrten jedoch wieder zurück.
Cedro et al. (2006) erreichten bei einem Patienten, mittels zweimalig zu applizierender 1%-iger Pimecrolimus-Salbe (Elidel(R)) über 2 Monate, durchaus nennenswerte Resolutionen der Symptome und eine deutliche Verbesserung der Läsionen.
Auch Scheer et al. (2006) machten sich die Wirkungsweise einer 1%-igen Pimecrolimus-Salbe (Elidel(R)) zunutze. Sie wiesen 5 Patienten an, diese Salbe zweimal täglich, über 6 Wochen, zu applizieren. Die Pimecrolimus-Salbe wurde von allen Patienten gut toleriert.
Es kam zur Reduktion der Symptome. Jedoch konnte keiner der Patienten eine vollständige Befreiung vom OLP verzeichnen. Wohl aber wurde ein Rückzug der Entzündungsaktivität, Brennen und Rötung deutlich bemerkt.
Gorouhi et al. (2007) ließen ihre 20 Patienten mit 1%-iger Pimecrolimus-Salbe viermal täglich die Läsionen einreiben. Den 2 Monaten der Gaben schlossen sich 2 weitere Monate Follow-up an. Es kam im Gegensatz zu den beiden vorherigen Autorengruppen (Swift und Dissemond) zu gastrointestinalen Störungen und einem milden Brennen bei Applikation.
18 der 20 Patienten beendeten die Studie mit dem Ergebnis, dass die Beschwerden wesentlich gelindert werden konnten.
Über den therapeutischen Erfolg einer 1%-igen Pimecrolimus-Salbe berichteten Passeron et al. (2007). Die Patienten trugen die Salbe 2x/Tag über 4 Wochen auf. Einen weiteren Monat beobachteten die Therapeuten die Entwicklungen. Während der Gaben wurde ein mildes Brennen beklagt.
Anfänglich kam es zu deutlichen Verbesserungen der Beschwerden. Einen Monat nach Therapieende hatten alle 6 Patienten jedoch mit Rückfallerscheinungen zu kämpfen.
Die Ergebnisse der vorliegenden Untersuchungen bekräftigen den Anspruch der topischen 1%-iger Pimecrolimus-Salbe zur Therapie des OLP. Es kann bei Ausschluss von topischen Kortikoiden zur kurzzeitigen Behandlung eingesetzt werden.
Topisches Pimecrolimus in 1%-iger Konzentration wird als wohl tolerierbar und sehr effektiv beurteilt. Es stellt eine ernsthafte Alternative dar, bei Versagen oder Kontraindikationen topischer Steroide. Es muss jedoch darauf hingewiesen werden, dass Rückfallerscheinungen, nachdem die Medikamentenzufuhr gestoppt, imponieren können.
Initiales Brennen und lokale Störungen werden als Begleiterscheinungen meist genannt.

1999 beschrieben Vente et al. die Folgen der Behandlung mit topischem **Tacrolimus** bei 6 Patienten. Die Tacrolimus enthaltende Salbe wurde zweimal täglich für insgesamt 4 Wochen aufgetragen. Es kam zu 50% kompletten und 50% partiellen Remissionen.
Lener et al. (2001) unternahmen den Versuch mittels 0,1%-iger Tacrolimussalbe, zweimal täglich über 3 Monate zu verwenden, mit einem Jahr Verlaufskontrollen, einen Patienten zu kurieren. Es traten keine nennenswerten Begleiterscheinungen auf.
Intraorale Läsionen und die Lippenläsionen verschwanden schnell. Die Zungenläsion kehrte nach 1-2 Monaten zurück, um sich dann aber nach erneuter, einmaliger Tacrolimusgabe aufzulösen.
Hegarty et al. (2002) behandelten Kortikoid resistenten Patienten mit 0,1%-iger Tacrolimussalbe zweimal täglich über einen Zeitraum von im Mittel 20 Monaten. 14% erlangten einen Zustand vollständiger Remissionen, 80% partieller Remissionen und bei 6%

traten keine Veränderungen auf. Es wurde aber über Nebenwirkungen wie Brennen und Geschmacksirritationen berichtet.
2002 verdoppelten Kaliakatsou et al. die Dauer der zweimaligen täglichen topischen Applikationen auf 8 Wochen. Von den 19 Patienten, welchen die 0,1%-ige Tacrolimussalbe erhielten, beendeten 17 Patienten die Studie mit Verbesserungen der Symptome, welche bereits nach einer Woche einsetzten. Lokale Irritationen wurden als Begleiterscheinungen festgehalten. Bereits 4 Wochen nach Medikationsende zeigten sich bei 13 Patienten Rezidive.
Morrison et al. (2002) verwendeten 0,1% Tacrolimussalbe bei 6 Patienten. Die Gaben erfolgten über 3 Monate mit 2-3 topischen Anwendungen täglich. Nach einem Monat erschienen erste deutliche Verbesserungen. Allen Patienten wurde nach Therapieende eine erhebliche signifikante Verbesserung der Symptome attestiert, ohne dass nennenswerte Nebenwirkungen offenbart wurden.
Olivier et al. (2002) ließen 8 Patienten 6 Monate lang 4-malig pro Tag mit 0,1 mg/100 ml Tacrolimus in aqua dest. Den Mund spülen. Es zeigte sich bei 7 Patienten ein zügig einsetzender palliativer Erfolg, der aber spätestens nach 1 Jahr wiederkehrenden Rezidiverscheinungen wich.
Hodgson et al. (2003) griffen wieder auf Salbenapplikationen zurück. 50 Patienten wurde eine 0,1%-ige Tacrolimussalbe über 8 Wochen, bei zweimaliger Verwendung täglich, verschrieben. Nachfolgeuntersuchungen fanden bis zu 39 Monaten statt. 14% der Patienten erfuhren komplette, 80% partielle und 6% keinerlei Remissionen.
Stoolper et al. (2003) applizierten einem Patienten dreimal täglich 0,1% Tacrolimus topisch. Die Gaben erfolgten über 2 Monate mit 4 Monaten Follow-up. Danach konnte klinisch eine 90%-ige Verbesserung seiner Symptome und beinahe fast vollständige Resolution der Erosionen festgestellt werden.
Byrd et al. (2004) starteten eine Umfrage bei Patienten, welche mit topischem Tacrolimus behandelt wurden. Von den 37 Antworten berichteten 89% über symptomatische Verbesserungen und 84% über partielle oder komplette Auflösung der Läsionen. Es wurde berichtet, dass bereits nach einem Monat signifikante Linderungen augenscheinlich wurden, wenn auch die Rezidivrate bei 13% lag. In 32% der Fälle traten nennenswerte Nebenwirkungen auf (Irritationen, Brennen, Juckreiz, Kribbeln und Erytheme).
Shen und Pedvis-Leftick (2004) erlangten mit 2x/Tag erfolgenden Tacrolimussalbenapplikationen für einen singulären Patienten deutliche Verbesserungen und Reduktionen der Symptome. Die Therapiedauer betrug 9 Monate.
2004 beschreiben Thomson et al. einen 93%-igen Therapieerfolg innerhalb von 6 Wochen nach topischen Anwendungen bei 23 Patienten. Jedoch traten bei 17 Patienten Rückfallerscheinungen auf.
2006 berichteten Becker et al. über die Konsequenzen einer Therapie mit 0,1% Tacrolimussalbe bei einem Patienten, welcher bereits nach wenigen Wochen von den meisten seiner Läsionen befreit worden war und Beschwerdefreiheit beobachtete. Nach 3 Jahren kontinuierlicher Gaben erschloss eine Biopsie die Diagnose eines squamösen Zellkarzinoms.
Donovan et al. (2006) lieferten einen Report über die Therapie eines Patienten, der nach 3-wöchiger Tacrolimussalbentherapie, zweimal täglich vorzunehmen, Symptomfreiheit erlangte.
Ebenfalls 2006 machten sich Laeijendecker et al. den Gebrauch von Tacrolimussalbe, die sie ihren 20 Patienten viermal täglich verordneten, zunutze. Das Ergebnis bescherte bei 30% komplette und bei 60% partielle Remissionen. 2 Patienten vermerkten keine Veränderungen.
13 Patienten dieser Untersuchung mussten Rückfallerscheinungen hinnehmen.
Lozada-Nur und Sroussi (2006) berichteten über die Wirkung von Tacrolimuspuder in 0,1% Orabase. 1 Woche vor Therapiebeginn erhielten die 10 Patienten 100 mg Fluconazol. Es folgte eine Woche der Medikationspause, ehe die Tacrolimustherapie begonnen wurde. Die

Patienten wurden angewiesen das Medikament dreimal täglich über 2 Wochen aufzutragen. 2 Wochen nach Medikationsstop fanden neue Ergebniserhebungen statt, welche aber keine Nebenwirkungen offenbarten. Vielmehr war es zu schnell einsetzenden Verbesserungen gekommen, die sich noch weitere 2 Wochen fortgesetzt hatten.
Shichinohe et al. (2006) therapierten 2 Patienten über 4-5 Wochen mit topischem 0,1%-igem Tacrolimus. Binnen zweier Wochen der zweimaligen täglichen Anwendungen beobachteten die Therapeuten den raschen Rückgang der Schmerzhaftigkeit und die Folgen auf die Symptome, die bei Therapieende zu drastischen Verbesserungen geführt hatten.
Ein halbes Jahr nach Therapieende waren weder Rezidive noch Nebenwirkungen manifest geworden.
Topisches Tacrolimus in 0,1%-iger Konzentration kann als gut verträglich und sehr effektiv beurteilt werden. Es stellt eine ernsthafte Alternative dar, bei Versagen oder Kontraindikationen topischer Steroide. Rückfallerscheinungen sind allerdings nicht unüblich, nachdem die Medikamentenzufuhr gestoppt worden ist.
Ebenfalls gelten Brennen und lokale Irritationen als meist genannte Begleiterscheinungen.
Im Vergleich zu Cyclosporin A durchdringt Tacrolimus die Schleimhaut besser und schneller und kann somit effektiver und zügiger zur Kontrolle der Symptome beitragen, sowie erosive und widerspenstige Läsionen lindern oder verbessern.
Zudem kann festgehalten werden, dass topisches Tacrolimus ein besseres initiales therapeutisches Ansprechverhalten hervorruft, als dies bei topischem Triamcinolon-Azetonid der Fall ist.
Allerdings verhält sich der therapeutisch wirksame Tacrolimuslevel unabhängig vom Ausmaß der Veränderungen auf die Schleimhaut.
Leider besteht ein potenzielles Transformationsrisiko bei der Verwendung von Tacrolimus. Daher erscheint es sinnvoll, dass Tacrolimus in minimalster Konzentration verabreicht wird, dies nur für kurze Zeit und nicht dauerhaft.

Bestrahlungstherapiekonzepte:

Becherel et al. (1998) belegten die, gegenüber schwergradigem, resistenten, erosiven OLP überaus erfolgreiche **extrakorporale Photopherese.** Sie beschrieben ihre Beobachtungen, nach denen sie die komplette Remission der Läsionen aller Patienten erreicht hätten.
Kunte et al. (2005) berichteten über die Aggravation von OLP nach extrakorporaler Photopherese. Sie ließen ihre 4 Patienten 0,05%-iges Clobetasol-Propionat auftragen. Um die Schmerzen zu regulieren verabreichten sie zudem Benzocain und als Antifungium Amphotericin B.
Die Anwendungen mit extrakorporaler Photopherese wurden zuerst zweimalig wöchentlich angesetzt. Nach 7 bis 9 Zyklen konnte ein deutliches Ansprechverhalten erkannt werden.
Die Beschwerden zeigten sich rückläufig. Nach Verbesserung der Symptome konnten die Anwendungen auf eine Gabe alle 4 Wochen gesenkt werden. Nebenwirkungen blieben aus.
9 Monate später wurden die Patienten nochmals kontrolliert.
Guyot et al. (2007) behandelten 12 Patienten, welche unter widerspenstigem, erosiven OLP litten. In den ersten 3 Wochen fanden zweimalig pro Woche Anwendungen statt. Danach wurden die wöchentlichen Sitzungen auf einmal pro Woche reduziert. Diese Sequenz wurde 4 Monate beibehalten. Insgesamt erfolgten die Anwendungen 2,6 bis 11,5 Monate und umfassten 11 bis 21 Sitzungen.
Die Therapeuten verabreichten 200 mg/ml 8-Methoxypsoralen und kamen insgesamt auf 3 J/cm².
Im Anschluss unterzogen sich die Patienten 6 Monate dauernden Kontrolluntersuchungen. 9

der 12 Patienten konnten sich über komplette und die restlichen 3 Patienten über partielle Remissionen erfreuen. Jedoch kam es bei insgesamt 11 Patienten innerhalb 8 Monate zu Rückfallerscheinungen. Daraufhin steigerten Guyot et al. die Anwendungen auf erneute 2 Gaben pro Woche, womit sie zu wiederum zur Linderung und Remissionen beitrugen.

Extrakorporale Photopherese ist kostenintensiv und benötigt einen längeren Therapiezeitrahmen. Andererseits wird aber auch eine sichere Therapievariante angeboten.
Infektionen traten während der Therapieanwendungen nicht auf.
Um Nebenwirkungen wie Übelkeit, Kopfschmerzen oder Schwindelgefühle zu verdrängen kann anstelle von 8-Methoxypsoralen auf 5-Methoxypsoralen ausgewichen werden.
Aufgrund der hohen Kosten und des erheblichen Aufwandes, im Verhältnis zu medikamentöser topischer Kortikoidtherapie, wird dieser Therapieansatz nur als Therapiealternative dritter Wahl eingeordnet.

Methylenblau vermittelte **Photodynamische Therapie** stand im Mittelpunkt zweier Untersuchungen von Aghahosseini et al. aus dem Jahr 2006.
Im ersten Bericht werden der Behandlungserfolg von 2 Patienten, mit insgesamt 5 Läsionen, mittels einmaliger Anwendung Photodynamischer Therapie (PDT) beschrieben.
Ohne bemerkenswerte Nebeneffekte erfuhren 2 Patienten komplette, 2 partielle und ein Patient keine Remissionen. Das anschließende Follow-up zog sich über 9 Monate hin.
Die zweite Untersuchung umfasst die Ergebnisse von Aghahosseini et al. (2006a), die von 13 Patienten mit insgesamt 26 Läsionen gewonnen werden konnten.
Die Patienten wurden angehalten, 5 Minuten mit einer 5%-igen Methylenblau-Lösung zu gurgeln. 10 Minuten später begannen die Bestrahlungen für 2 Minuten Dauer, mit einer Dosierung von 120 J/cm². Die Patienten standen weitere 12 Wochen zur Kontrolluntersuchungen zur Verfügung.
16 Läsionen ließen Veränderungen der Anzeichen zu, 10 Läsionen blieben jedoch unverändert. 4 retikuläre Läsionen lösten sich komplett auf, während bei 11 erosiven Läsionen signifikante Linderungen zu verzeichnen waren. Die bereits nach einer Woche beginnenden Verbesserungen der Anzeichen und Symptome setzten sich im Follow-up fort und endeten bei einer durchschnittlichen Läsionsgröße von 44,3%.
Die beiden Untersuchungen beinhalteten keine Angaben über ernsthafte Komplikationen, allein ein moderates Brennen wurde in einzelnen Fällen aufgeführt.

Die Autoren halten die Methylenblau mediierte PDT für eine sinnvolle Alternative zur OLP-Kontrolle. Allerdings konnte keine eindeutige Verbindung zwischen Lokalisation der Läsion und Ansprechverhalten auf die Therapie abgeleitet werden.
Die Behandlung hinterlässt kleine Vernarbungen und kann vor, neben und adjunktiv zu andere Verfahren Anwendung finden.
Der gravierende Nachteil besteht für die Patienten darin, dass dieses mehrere Wochen photosensibilisiert sind. PDT stellt zudem keine schnell einsetzende palliative Therapieform dar.
Auch dieser Therapievariante mangelt es an eindeutigen und überragenden Vorteilen gegenüber der medikamentösen Therapie. Zwar bewirkt PDT eine Linderung und Verbesserung der OLP-Beschwerden, aber vielmehr stellen die zeitlichen, personellen und finanziellen Aufwendungen, im Verhältnis zum therapeutischen Erfolg, diesen Therapieansatz in Frage. Sicherlich werden Erfolge verzeichnet, jedoch sollte Methylenblau vermittelte Photodynamische Therapie zu den Therapieansätzen nachrangiger Wahl gezählt werden.

Chen (1989) berichtete über **UVA-Bestrahlung** bei 35 Patienten. Die einmal wöchentlich angesetzten Anwendungen mit UVA-Licht (320-400 nm Wellenlänge), ohne Sensibilisator, dauerten 5 bis 10 Minuten.
Bereits nach 4 Anwendungen zeigte sich, dass Wundsein und Unbehagen der oralen Läsionen merklich reduziert waren.
Nach 8 Sitzungen konnten 87,5% als kuriert eingestuft werden.
Der wesentliche Vorteil dieser Therapiemethode liegt in der schnellen Linderung der Beschwerden und dem Ausbleiben von Nebenwirkungen und der langfristigen Stabilität. Innerhalb der 5 Jahren der Beobachtungen trug sich kein Fall von maligner Transformation zu.
1987 wurde von Jansen et al. beschrieben, wie sich PUVA und Methoxypsoralen auf 8 OLP-Patienten auswirkt. Die Autoren verabreichten 0,6 mg Psoralen/kg Körpergewicht und 7,5 +/- 4,7 J/cm² UVA-Licht alle 2 bis 3 Tage. Nach 4 bis 12 Sitzungen und 6 Monaten Verlaufskontrollen, konnten Zahnfleischbräunung und dezente Schleimhautödeme als Nebeneffekte erkannt werden.
Die Läsionen waren verbessert, zudem beobachtete man leichte bis mäßige Linderungen der Symptome bei allen Patienten. 5 der 8 Patienten erfuhren nach 6 Monaten die komplette Ausheilung ihrer Beschwerden.
In dieser Studie hätten die Verlaufskontrollen durchaus längerfristig angelegt sein können, um den nachhaltigen therapeutischen Wert zu untermauern.
Auch Lehtinen et al. (1989) hielten sich an die Vorgaben von Jansen et al. (1987) bezüglich der Dosierung von Methoxypsoralen. Die 17 an der Studie von Lehtinen teilnehmenden Patienten erhielten ebenfalls 0,6 mg Methoxypsoralen pro Kg Körpergewicht. Die applizierte UVA-Licht-Dosis lag absolut bei 11,6 J/cm². Methoxypsoralen und UVA-Bestrahlungen erfolgten alle 2-3 Tage und im Mittel 10,3 Anwendungen. Nachfolgeuntersuchungen fanden 12 bis 24 Monate statt, was dieser Untersuchung einen ausreichenden Rahmen attestieren lässt.
Auch hier wird wiederum über das Auftreten von flüchtigen Schleimhautödemen und Schleimhautbräunungen Bericht erstattet.
Nach Therapieende wiesen 5 Patienten komplette, 7 partielle und 5 unmerkliche Remissionen und Verbesserungen auf.
Narwutsch et al. (1990) behandelten 12 Patienten acht Wochen lang mit PUVA und Tigason.
Das Follow-up erstreckte sich über ein Jahr. Im Ergebnis der Therapie konnte eine Sofortabheilungsrate von 40 bis 45% und eine Rezidivrate von 75% festgehalten werden.
Im gleichen Jahr unternahmen Narwutsch et al. (1990) eine weitere Untersuchung über 8 Wochen, mit nachfolgendem 2,2-jährigem Follow-up.
65 Patienten ließen die Autoren 1,5 +/- 0,8 J/cm² UVA-Licht, in 23+/-7 Anwendungen, angedeihen.
Nach 4 bis 8 Wochen konnte bei 87% der Patienten die komplette bis partielle Abheilung erlangt werden. Nach 2,2 Jahren waren es noch 78%. Insgesamt wurden bei 21,5% Rezidiverscheinungen offenbart.
Lundquist et al. (1995) ergänzten ihre UVA-Bestrahlungen mit 0,6 mg Methoxypsoralen pro Kg Körpergewicht des jeweiligen Patienten. Die Bestrahlungen wurden alle 2-3 Tage vollzogen. Insgesamt nahmen die 18 Patienten alle an 12 Anwendungen teil, mit 16,5 J/cm² UVA-Licht.
Ein Jahr lang kontrollierten die Therapeuten die Entwicklungen der einzelnen Patienten. 2 Patienten erkrankten an ernsthaften Begleiterscheinungen.
Der therapeutische Erfolg konnte daran festgemacht werden, dass die bestrahlten Bereiche sich gegenüber Kontrollarealen als verbessert erwiesen.
Auch Seoane et al. (1997) nutzten PUVA plus Methoxypsoralen zur Behandlung ihrer

Patienten. 1,795 J/cm² UVA-Licht wurde dreimal wöchentlich verabreicht. Die Summe der UVA-Bestrahlung lag nach 6,7 Wochen bei 35,9 J/cm². Die Autoren erzielten auf diesem Wege, dass die klinischen Symptome und erosiven Läsionen abheilten.
PUVA plus 0,01%-iger Trioxsalensalbe wurde von Kuusilehto et al. (1997) zur Behandlung von 5 Patienten erprobt. Im Rahmen von 8,7 Sitzungen wurden die Patienten mit 0,09 bis 1,80 J/cm² UVA-Licht bestrahlt. 14 Monate währten Kontrolluntersuchungen an.
Vier der fünf Patienten zeigten sich immerhin in verbesserten Zuständen.
Wahrscheinlich wurde die UVA-Intensität zu gering gewählt, um einen therapeutisch viel versprechenden Erfolg zu bescheren.
Wackernagel et al. (2007) studierten die Therapieerfolge bei 15 Patienten, welche mit PUVA plus Sensibilisator behandelt worden sind. Eine Stunde vor Bestrahlungsbeginn wurde 0,6 mg 8-Methoxypsoralen, oder in Fällen von Erbrechen oder Nausea, 2 Stunden vor Beginn 1,2 mg 5-Methoxypsoralen pro Kg Körpergewicht zugeführt.
Die Therapie betrug 10,5 Wochen mit bis zu 49 Monaten Follow-up. Bei 9 Patienten wurde das Erscheinen kompletter Reaktionen und bei 6 Patienten teilweiser Reaktionen festgestellt.
In 7 Fällen traten Rezidive in Erscheinung, während der Nachfolgeuntersuchungen.

Die gewichtigsten Nachteile der PUVA-Therapie liegen in der hohen Rezidivrate, den hohen Kosten und der Langfristigkeit der Anwendungen. Auch ist der therapeutische Effekt gegenüber Kortikoiden nicht ausreichend, als dass PUVA nur als Therapieansatz nachfolgender Wahl gelten kann.

UVB-311nm Phototherapie wurde von Wackernagel et al. (2007) an 13 Patienten studiert.
Die Therapiedauer betrug 8,2 Wochen im Mittel. 31% der Patienten erfuhren komplette, 46% partielle und 23% keine Remissionen im Zuge dieses Therapieverfahrens.
Die Patienten standen den bis zu 60 Monate andauernden Nachfolgeuntersuchungen zur Verfügung. 4 Patienten mussten Rezidiverscheinungen hinnehmen.
Die Therapeuten attestieren UVB-311nm Phototherapie einen PUVA gleich zu stellenden Therapieerfolg für OLP. Jedoch musste eingeräumt werden, dass relativ schnell nach Therapieende, innerhalb 10 Wochen, Rückfallerscheinungen zu Tage kamen. Die initiale Reaktion auf PUVA startete erfolgreicher als die der UVB-Phototherapie.
Zwischen beiden Patientengruppen konnte jedoch kein statistisch wesentlicher Unterschied ausgemacht werden, in therapeutischer Hinsicht.
Daher wird auch UVB-311nm-Phototherapie eine nachrangige Position als Therapiealternative zugesprochen.

Sonstige Therapiekonzepte:

Aloe Vera wurde lokal und systemisch von Hayes 1998 in Anwendung gebracht. Ein Patient erhielt täglich 2-4 Unzen Aloe Vera Saft zu trinken gegeben und ferner als Balsam oder Creme zur oberflächlichen Applikation angetragen. Diese Zufuhren erfolgten 7 Monate, ohne dass es zu bemerkenswerten Nebeneffekten gekommen war.
Die oralen Läsionen heilten schnell ab und die systemischen Beschwerden zeigten sich nach einigen Monaten gleichfalls ausgeheilt.
Choonhakarn et al. (2008) verwendeten topisches Aloe Vera Gel bei 27 Patienten. Begleiterscheinungen wurden nicht erwähnt. Das Resultat der Verabreichungen bekundete bei 7% der Patienten eine komplette Remission, 81% wiesen deutliche Verbesserungen auf. Insgesamt zeigten sich 63% der Patienten symptologisch in einem verbesserten Zustand.
Topisch verabreichtes Aloe Vera bewirkt bei der Mehrheit der OLP-Patienten eine deutliche

Verbesserung ihrer Beschwerden, ohne dass widrige Nebeneffekte verzeichnet wurden.
Aloe Vera besitzt durchaus die Berechtigung als Alternative zur Therapie milder OLP-Symptome gezählt zu werden. Weitere randomisierte und vergleichende Untersuchungen mit einem angemessenen Patientenpool und nachfolgenden Verlaufskontrollen sollten betrieben werden.

Bonjela in Form eines topischen Gels wurde von Khadim (1980) untersucht. Ein Patient wurde mit 3-mal täglich erfolgenden Applikationen behandelt. 15 Tage fielen die Zuwendungen an. Daraufhin setzte ein Rückgang der Anzeichen und Symptome ein. Weitere 5 Wochen später waren alle Schleimhäute wieder hergestellt und die Beschwerden verschwunden.
Auch hier gilt wie schon bei Aloe Vera der Hinweis auf weitere Studien mit einer größeren Patientenzahl und Langzeitkontrollen.

Chainani-Wu et al. (2007) untersuchten **Curcuminoide** als Therapieansatz für OLP. Sie bezogen 17 Patienten in ihre Studie ein, welche 7 Wochen andauerte.
Den Patienten wurde zweimal täglich 1000 mg dargeboten. In der Folge wurde zwar über einsetzende Kopfschmerzen, Flatulenz oder Mundtrockenheit berichtet, jedoch kam es zu keinen wesentlichen Unterschieden zu einem Placebopräparat. Insgesamt konnten keine statistisch signifikanten Veränderungen der Symptomstärke gefunden werden.
Eine weitere Verfolgung auf diesem Therapiepfad scheint unerfolgreich zu verlaufen und sollte daher nicht erwogen werden, allenfalls als Placebopräparat.

Eikonol wurde von Barer und Polovets (1995) systemisch verabreicht. 6 Gramm täglich führten zur Verbesserung des klinischen Verlaufs einer OLP-Therapie. Eikonol reduziert den Triglyzerid- und Cholesterollevel um 18% bzw. 6% und trägt somit zur Linderung von Lichen planus bei. Gelegentlich auftretende Papeln und widrige Affektionen werden genauso verringert wie die Hyperämie der Wangenschleimhaut.
Da aber nur bei 18% der Patienten mit erosiven oder ulzerativen OLP-Läsionen ein lindernder Effekt zu erzielen ist, kann Eikonol nicht als Therapiealternative anerkannt werden.
Als geeignete Haupttherapeutika sollten Kortikoide gelten.

Enoxaparin, niedrig dosiert, 3 mg subkutan injiziert, einmalig pro Woche, war Ausgangspunkt einer Untersuchung von Hodak et al. (1998). Während 90% der Patienten mit Lichen planus innerhalb von 2 Wochen das Ende des Juckreizes und 90% dann eine komplette Regression des Ausschlags erfuhren, blieb eine Verbesserung des Zustandes bei 75% der OLP-Patienten aus.
Stefanidou et al. (1999) setzten sich mit Enoxaparin, als einmalig pro Woche zugeführte subkutane Injektionen bei 18 OLP-Patienten auseinander. Die Verabreichungen erfolgten zwischen 6 und 13 Wochen. Für 11 Patienten konnten die Autoren komplette Remissionen erreichen. Bei 2 Patienten konnten zumindest noch partielle Remissionen erzielt werden und 5 Patienten blieben ohne Veränderungen.
Stefanidou et al. schrieben dieser Therapiemethode, in Fällen ausgedehnter und retikulärer OLP-Formen, eine hohe Effektivität zu.
Dies wird nicht bestritten. Jedoch wird nicht aus der Studie deutlich, welche Nebeneffekte auffielen. Weiterhin ist das Ausbleiben von Ansprechverhalten bei 5 von 18 Patienten noch höher als bei topischer Kortikoidtherapie, daher ist letztgenannter Variante der Vorzug zu geben. Ansonsten sollten aber weiterführende Studien mit einer größeren Patientenanzahl, längeren Nachfolgeuntersuchungen, im Rahmen vergleichender und randomisierter Parameter, erfolgen, um die Wirksamkeit dieses Therapieansatzes zu bestätigen.

5.6. Erklärungsversuche der Therapiefehlschläge

Die Fragestellung nach dem Fehlschlag eines Therapieansatzes ist konträr diskutierbar. Wann kann von einem erlittenen Fehlschlag gesprochen werden und wann war eine solche Erwartungshaltung unangebracht.
Da die grundsätzliche Ursache des oralen Lichen planus nach wie vor von keinem Autor zwingend und eindeutig belegt worden ist, kann eine Therapiemaßgabe sich allein auf palliative Konsequenzen auswirken. Dabei ist zu unterscheiden, ob die Eindämmung der Beschwerden langfristiger, kurzfristiger oder ausbleibender Natur sind.
In diesem Zusammenhang muss die Dauer der Nachfolgeuntersuchungen der Studien hinterfragt werden. Gab es Follow-ups überhaupt und wenn dies so war, wie lange fanden sie statt?
Allgemein kann versucht werden zu ergründen, ob es Therapie begleitende Faktoren gibt, welche einen Einfluss auf Therapiemaßnahmen genommen haben.
Hierbei wird immer wieder die schlechte Kontrollierbarkeit der Patienten genannt. Schlechte Gewohnheiten wie Nikotinabusus, Alkoholkonsum oder der Faktor emotionaler Stress spielen eine merkliche Rolle. Gleichfalls wird den Patienten geraten, sich einer optimierten und individualisierten Mundhygiene zu befleißigen. Auch eine ausgewogene Ernährung mit frischem Obst und Gemüse wird immer wieder angeraten, um die Krankheitsauswüchse in Maßen zu halten.
Ein weiterer Punkt der zum Ausbleiben von Therapieerfolgen führt, liegt in der genetischen Determinierung und der Annahme der Medikation des einzelnen Patienten.
Darüber hinaus beschreiben verschiedene Autoren, dass die Immunabwehr und der Schweregrad der Exazerbation des vorstelligen Patienten ebenfalls Einfluss auf Therapiemöglichkeit und -verfahren nimmt.
Von eher beeinflussbarer Weise stellen sich die Dosierung der Verabreichungen und die Dauer der Therapie dar. Letztlich müssen jedoch auch Publikationsbias in diesen Zweig der Erwägungen Einzug halten.
Die Ursachen eines Therapiefehlschlages können also durchaus beeinflussbar sein. Der Patient sollte über sämtliche die Krankheit betreffenden Informationen im Bilde sein. Verschiedene Verhaltensparameter einhalten und regelmäßig zu Verlaufskontrollen erscheinen.
Nicht beeinflussbare Faktoren liegen im Dunkeln und bedürfen weiterer Untersuchungen.
Letztlich muss immer bedacht werden, dass die Möglichkeit der Einflussnahme in beide Richtungen besteht. Eindämmung der Beschwerden unter Einhaltung, oder Exazerbation bei Missachtung der Verhaltensmaßgaben. Krasse Missachtung der Ratschläge, genetische Anlagen oder auch emotionaler Stress sind Faktoren, welche von Seiten des Therapeuten nicht kontrollierbar sind.
OLP als multifaktorielle Erkrankung offenbart verschiedene Ansatzpunkte zur Begünstigung oder Verschlechterung des Krankheitszustandes. Die Einflussnahme stellt sich nur in begrenztem Maße als möglich dar und eröffnet somit den Fehlschlägen gewählter Therapieansätze viele Alternativen.

5.7. Follow-up Untersuchungen und Patientenanzahl

Ein weiteres generelles Problem der Ergebnisevaluierung fußt auf der Länge der Follow-up Untersuchungen. Dieser zeitliche Rahmen ist jedoch immens wichtig, wenn die Beurteilung

bezüglich der Effektivität der Therapiekonzepte gefragt wird. Die große Herausforderung der Therapie des OLP liegt nicht in der sofortigen Ausschaltung der Symptome, sondern in der vollständigen Ausheilung der Krankheit mitsamt ihrer Beschwerden und Rückfallerscheinungen. Vor allem nach medikamentöser Therapie kann es immer wieder zu Rückfallerscheinungen kommen. Diese werden aber auch nach Kryochirurgie oder nutritiver Konzeption gefunden. Ein erhebliches Begleitmoment der chirurgischen Therapie, welche ja bekanntermaßen die sofortige Entfernung der Läsionen nach sich zieht, liegt im Auftreten des isomorphen Köbner` Phänomens in unmittelbarer Nähe ehemaliger Exzisionsareale.
Bei Verwendung von UVA-Bestrahlung und systemischer Gabe von Photosensibilisatoren wird vor einer teratogenen Konsequenz gewarnt.
Den meisten Studien fehlt es an langfristigen Nachfolgeuntersuchungen oder einem vielzähligen Patientenpool. Häufig werden die Therapiekonzepte an einzelnen Patienten oder kleinen Gruppen getestet. Hierbei stellt sich allerdings die Frage nach der anzustrebenden Zeit, in der Nachfolgeuntersuchungen stattfinden sollten. Die häufigsten Erscheinungsvarianten des OLP sind durch Phasen der Inaktivität oder der Exazerbation gekennzeichnet, sodass eine Erfolgsbewertung sowohl unter dem psychologischen Eindruck der Verbesserung, als auch in einer Periode der Passivität verfrüht erfolgen könnte.

5.8. Vergleichbarkeit der Studien

Um Studien vergleichbar zu machen, müssen verschiedene Parametern übereinstimmen.
Die Datenmenge muss separat und isoliert nachvollziehbar sein, das Patientengut muss in Anzahl und Auswahl vergleichbar sein, die Studien sollten real zufallskontrolliert sein, die Allokationsmethoden und Zufälligkeiten sollten bekannt sein. Zudem sollten „wash-out“-Perioden den Versuchen voraus gehen (topische Therapie mindestens 2 Wochen, systemische Therapie mindestens 4 Wochen).
Der gewählte Zeitraum der Therapiedauer sollte gleich sein, die Studien sollten statistische Analysen beinhalten.
Nebenwirkungen sollten erwähnt werden und im speziellen Falle von OLP die Candida-Superinfektion.
Zudem sollten Studien in Klassen unterteilt werden. Dabei kann es hilfreich sein, sie bezüglich ihres verwendeten Medikamentes, bzw. ihres Therapieansatzes zu unterteilen.
Alternativ kann auch unterschieden werden nach Placebo kontrollierten Studien, nach Zufallskontrollierten Studien oder nach einfachen klinischen, offenen Versuchen.

5.9. Diagnostische Hilfsmittel

Als diagnostische Hilfsmittel sind direkte Immunofluoreszenz und Biopsie relevant.
Eine Probe wird unmittelbar für die direkte immunfluoreszenzmikroskopische Untersuchung (DIF) kryofixiert. Die weitere Aufarbeitung und Analyse der Probe sollte in einem Labor erfolgen, das Erfahrungen im Umgang mit den sehr kleinen Gewebeproben hat. Ist beim OLP die Haut oder Mundschleimhaut mitbeteiligt, sollten diese Areale zuerst biopsiert werden (DIF periläsional). Auch die DIF von einer Biopsie nie befallener Mundschleimhaut oder Haut kann die typischen Ablagerungen an der Basalmembranzone zeigen.

Bei der immunfluoreszenzmikroskopischen Diagnostik ist zu berücksichtigen, dass die Sensitivität nur 52-75% beträgt und dass die Färbemuster nicht spezifisch für die einzelnen Erkrankungen sind, wie z.B. die Basalmembranfärbung nicht nur positiv beim OLP ist (Rice und Foster 1990 EbM IIb, Bernauer et al. 1993 EbM IIb), sondern z.B. auch beim Lupus erythematodes (Heiligenhaus et al. 1996, EbM IIb). Die Immunfluoreszenz Untersuchung hatte eine Sensitivität von nur 52%.
Obschon mit der immunhistochemischen Methode (IH) eine Sensitivität von 83% ermittelt wurde, ist hervorzuheben, dass die Auswertung der Färbungen viel Erfahrung erfordert und eine nicht unerhebliche Rate von falsch-positiven Resultaten haben kann.
Daher sollte stets eine Labor bestätigte histopathologische Diagnose zur Bekräftigung eingeholt werden.
Es existieren verschiedene Varianten der Gewebeentnahme. Zumeist werden Biopsien mit speziellen Kanülen vollzogen. Je nach dem verwendeten Instrumentarium wird gesprochen von: Nadelbiopsie, Stanzbiopsie, Feinnadelbiopsie, Vakuumbiopsie und Kürettage.
Meist wird ein kleiner Schleimhautschnitt vorgenommen, vor allem bei weitlumigen Biopsienadeln.
Biopsien können ohne Sicht, oder zusammen mit Bild gebenden Verfahren erfolgen.
Man spricht von einer Inzisionsbiopsie, wenn nur ein Teil des Befundes entfernt wird, während wenn der komplette Herd entfernt wird, man den Terminus Exzisionbiopsie benutzt.

5.10. Aktualität der Untersuchungsparameter

Es stellt sich die Frage nach den unterschiedlichsten Untersuchungsparametern, welche den Weg zu einem aussagefähigem Resultat weisen können.
Die Mehrheit der Autoren ziehen die Symptomatik vor und nach Therapie heran, um die Wirksamkeit des betreffenden Ansatzes zu beurteilen. Dabei werden die verschiedenen Beschwerden in ihrer Veränderung, zur Verbesserung oder Verschlechterung, geltend gemacht. Dies sind im Einzelnen die Schmerzhaftigkeit, die Veränderungen des Mundbrennens, des Juckreizes, der Rötung, der Erytheme in Umfang und Schweregrad, der Erosionen, Läsionen und Ulzerationen in Ausmaß und Anzahl, die Gewebeaktivität, die Atrophie und die Retikulationen.
Darüber hinaus wird das Ergebnis gerne nach Remissionen (teilweise oder vollständig), Verbesserungen (keine, mäßige, gute und exzellente), Linderungen (mehr oder weniger), beginnende Keratinisierung oder Epithelialisierung, sowie der Zustand des betroffenen Areals hinsichtlich stabiler Konditionen, begutachtet.
Diese Kriterien unterliegen in ihrer Definition dem Auge des Behandlers und sind somit als überaus vage zu betrachten. Es finden sich in den verschiedenen Studien Unterschiede in der Nomenklatur hinsichtlich der Ausheilung. Mal wird von Remissionen, mal von Resolutionen berichtet. Diese unterscheiden sich dann aber noch in teilweise oder vollständig genesen. Vergleichbare Aussagen hinsichtlich jeglicher Veränderung oder des aktuellen Zustandes des untersuchten Gewebes können gefunden werden.
Hierbei fehlen einheitliche Kriterien nach denen übergreifend Resultate erbracht werden.
Weiterhin werden die Zeiträume der Anwendungen und der Nachfolgeuntersuchungen, der Patientenanzahl, der Rückfallerscheinungen und der Nebenwirkungen in die Untersuchungen miteinbezogen.
In seltenen Fällen werden mikrobiologische Parameter zur Hilfe genommen, wie z.B. die adrenale Suppression nach Einsatz bestimmter Medikamente.
Da die Erkrankung OLP seit vielen Jahren bekannt ist und die Therapeuten in ihren

Beschreibungen zumeist auf den zeitlichen Verlauf, die lokale Veränderungen, das zeitliche Aufflammen und die Phasen der Ruhe beschreiben, erscheint es logisch und gerechtfertigt, diese Parameter mit in die aktuelle Beurteilung einfließen zu lassen.
Nebenbei sollte der Kliniker stets daran denken, dass differentialdiagnostisch einige sehr ähnliche Erkrankungen abzugrenzen sind. Daher macht es Sinn, histopathologische Hilfe zu suchen, um eine Verdachtsdiagnose zu bestätigen.
Auch die Anamnese des Patienten ist von Wichtigkeit, da psychologische Faktoren durchaus auslösende Wirkung oder exazerbativen Einfluss nehmen können.
Die Untersuchung der Mundhygiene sollte mit berücksichtigt werden, da sie auch zur Befindlichkeit der Patienten und zur Exazerbationstendenz beiträgt.

5.11. Therapieversuche im Kindesalter

Lichen planus ist eine mukokutane Erkrankung, die vornehmlich ältere Patienten befällt und sehr viel seltener in der Kindheit auftritt (Culver 1920, Kanwar et al. 1991, Kumar et al. 1993, Scully et al. 1994, Rybojad et al. 1998, Alam und Hamburger 2001, Agarwal und Saraswat 2002, Eisen 2002, Luis-Montoya et al. 2005, Patel et al. 2005, Woo et al. 2007). Darüber hinaus existieren insgesamt nur sehr wenige Fälle in der Literatur.
Die betroffenen Patienten befinden sich im mittleren Lebensabschnitt und die Dauer der Erkrankung liegt bei etwa 20 Monaten im Mittel (Agarwal und Saraswat2002).
Trotz des seltenen Auftretens kann mittels frühzeitigen Erkennens und Diagnostizierens durch den Zahnarzt, ein erheblicher Einfluss auf die orale Gesundheit betroffener Patienten genommen werden (Woo et al. 2007).
Der Befall mit OLP-Läsionen bei Erwachsenen liegt bei 0,5-1,9% der Bevölkerung, weit weniger ist dies der Fall bei Kindern (Patel et al. 2005).
Rybojad et al. (1998) unterstützen die Ansicht, dass OLP bei Kindern sehr selten erscheint. Die klassische Beschreibung ähnelt OLP bei Erwachsenen. Trotz dieser vergleichbaren klinischen Manifestationen erscheint die Prognose bei juvenilem OLP erfolgsversprechender zu sein, als im Gegensatz zu der adulten Form (Silverman et al. 1985b, Alam und Hamburger 2001, Eisen 2002).
Rybojad et al. (1998) verfassten eine retrospektive Analyse von 12 Fällen juvenilen OLPs.
Die klassischen klinischen Merkmale bei adulten Patienten zeigten sich für alle 12 Fälle als atypisch.
Bei 6 Kindern war die schnelle und extensive Eruption das wesentliche Charakteristikum.
Die befallenen Areale waren ungewöhnlich und Läsionen traten an allen 4 Extremitäten und dem Rumpf auf, sowie in 5 Fällen im Gesicht und 1 Fall auf dem Skalp. Schleimhautbefall liegt bei 65% der Erwachsenen vor und hier nur in 1/12 Fällen.
Einige andere Studien besagen, dass die klinischen Erscheinungsbilder und Areale beim jugendlichen und auch beim adulten OLP identisch sind. Andere Autoren verneinen einen Bezug zur Familienhistorie zu erkennen, und dass OLP sowohl atypisch erscheint, als auch mit asymptomatischen Läsionen imponiert (Cottoni et al. 1993, Merigou et al. 1998, Rybojad et al. 1998, Alam und Hamburger 2001, Agarwal und Saraswat 2002).
Das äthiologische Muster stellte sich auch als ungewöhnlich dar, da sie keinen einzigen Fall von Medikamentenkonsum oder HCV/bzw. HBV-Infektion vorweisen konnten.
3 Kindern widerfuhr eine OLP-Eruption nach einer Anti-HBV-Infektion.
4 andere Fälle von OLP nach vorheriger Anti-HBV-Impfung werden in der Literatur beschrieben.
Die mittlere Wartezeit zwischen der Booster-Impfung und dem Ausbruch der Eruption wird

mit 40 Tagen angegeben.
Die gesteigerte Inzidenz von Kinder-OLP in tropischen Gebieten suggeriert, dass ethnische und klimatische Faktoren beeinflussend sein könnten.
Die der Literatur zu entnehmende Prognose ist dürftig definiert. Einige Autoren unterstreichen die lange Dauer dieser Krankheit und die Resistenz auf Therapie in Fällen juvenilen OLPs.
Gegenwärtig besteht kein Konsens in der Therapieausrichtung. Dermokortikoide in Kombination mit Antihistaminika sind die üblich verschriebenen Mittel.
Eine systemische Kortikoidtherapie würde in Frage kommen, bei progressiven Verläufen mit wichtigem funktionellem und ästhetischem Einfluss (Skalpbeteiligung mit kritischer Alopezie, Pigmentation sequellae). Die Rolle anderer Medikamente, insbesondere Retinoide, bleibt ungeklärt.
Diese Studie war nicht statistisch bedeutsam. Die Daten aus der Literatur sind vielmehr uneinig. Es wird hervorgehoben, dass es weiteren Bedarf an prospektiven Analysen zur Aufklärung und zum besseren Verstehen der tatsächlichen Inzidenz von OLP bei Kindern, sowie zur Festlegung einer therapeutischen Strategie.
Luis-Montoy a et al. (2005) ermittelten die klinischen Charakteristika von Lichen planus bei mexikanischen Kindern. Sie fanden 235 Patienten mit der klinischen und histologischen Diagnose Lichen planus.
Diese Patienten wurden über 22 Jahre und 7 Monate untersucht und begleitet. 10,2% waren Kinder (15 Jahre alt und jünger) und das Verhältnis von maskulin zu feminin verhielt sich 1:1,2.
Wesentliches klinisches Muster war der klassische Lichen planus (43,5%). Schleimhaut- und Nagelbeteiligung waren eher unüblich. Es konnte keine Familienhistorie von Lichen planus oder systemischer Erkrankung festgestellt werden. In der internationalen Literatur schwankt die Häufigkeit von Lichen planus zwischen 2,1% und 11,2% bei Kindern. Die Mehrheit der Studien keine geschlechtsspezifische Prädominanz. Die meisten Patienten litten unter der klassischen Form des Lichen planus.
Die Berichte von Schleimhautbefall sind selten, ausgenommen in Indien und Kuwait.
Die Häufigkeit von Nagelbeteiligung bewegt sich zwischen 0% und 16,6%. Es konnte nur ein schwacher Nachweis systemischer oder familiärer Historie gefunden werden.

OLP sollte in der Differenzialdiagnose oraler mukosaler weißer Flecken bei Kindern aufgeführt werden, besonders bei denen asiatischer Herkunft (Alam und Hamburger 2001).
OLP sollte zudem grundsätzlich bei der Diagnose von hyperkeratotischen oder erosiven Läsionen der oralen Mukosa bei Kindern mit erwogen werden (Patel et al. 2005).
Aufgrund der ungeklärten Ursache des OLP existieren bisher auch bei juvenilem OLP keine eindeutigen Behandlungsdirektiven.
Die Therapieansätze und -verfahren ähneln sehr den probaten Behandlungsversuchen bei erwachsenen OLP-Patienten. Spezielle Kindertherapeutika finden bisher keine Berücksichtigung in der Literatur.
Die Behandlung symptomatischer OLPs in der Kindheit reduziert sich aufgrund der geringeren Nebeneffekte und der generellen Verbesserungen der Symptome auf lokale Applikationen von topischen Kortikoiden, z.B. 0,1% Tacrolimussalbe.

5.12. Therapieverfahren in Zukunft

Die medizinische Therapie ist essentiell für das Management schmerzhafter, erythematöser, erosiver, oder bullöser Läsionen. Das wesentliche Ziel der gegenwärtigen OLP Therapie liegt in der Auflösung der schmerzhaften Symptome, der Resolution oraler Schleimhautläsionen, der Reduktion des Krebsrisikos und der Aufrechterhaltung einer guten Mundhygiene. Bei Patienten mit wiederkehrenden schmerzhaften Erscheinungen wird beabsichtigt, die Beschwerdephasen kürzer zu halten. Die Hauptbelange der aktuellen Therapiemaßnahmen beinhalten die lokalen und systemischen Nebeneffekte und Läsionen, welche nach Rücknahme der Medikationen wiederkehren. Es steht bisher kein kurative Instrument für eine erfolgreiche OLP-Therapie zur Verfügung.
Um einer Therapie eine positive Prognose zuweisen zu können, sollten verschiedene Voraussetzungen erfüllt werden, welche für den gesamten Krankheitsverlauf gelten:

- Beseitigung der Faktoren, die lokale Exazerbationen begünstigen
  (Entfernung aller iatrogenen Defekte der Zahnrestaurationen, Korrektur insuffizienten Zahnersatzes, Zahnsteinentfernung und Entgratung scharfer Kanten).
- Obwohl OLP nicht das Risiko von Karies oder Zahnfleischentzündungen steigert, können schmerzhafte OLP-Läsionen die Möglichkeiten des Patienten eingrenzen, eine optimale Mundhygiene zu betreiben. Daher sollten alle OLP-Patienten angehalten werden, ihren Zahnarzt regelmäßig aufzusuchen und ihre Mundhygiene in optimalem Zustand zu halten.
- Wahrnehmung engmaschiger zahnärztlicher Prophylaxebehandlungen
- Aufmerksamkeit sollte gezollt werden, falls die Symptome und Beschwerden zunehmen, oder wenn die Läsionen sich verändern
- Sollten isolierte plaque-artige oder erosive OLP-Läsionen in enger Nachbarschaft zu Zahnrestaurationen vorhanden sein, oder sollten bewiesene Allergien bestehen, kann eine Ausheilung der Läsionen durch die Beseitigung der Störfaktoren erwartet werden (die meisten lichenoiden Läsionen in unmittelbarer Nähe zu Zahnrestaurationen erweisen sich als asymptomatisch)
- Bei Gabe systemischer Medikamenten (NSAID-Therapie, Antimalariamittel oder Betablocker) als mögliche Ursache de Läsionen, sollte ein Medikamentenwechsel unter ärztlicher Kontrolle erfolgen
- Sollten psychologische oder emotionale Einflüsse die Exazerbationen begünstigen oder auslösen, erscheint es ratsam die Stressfaktoren aufzuarbeiten und abzuschalten
- Alle OLP-Patienten müssen auf das gesteigerte Transformationsrisiko und dessen Einschränkbarkeit hingewiesen werden
  (Tabakkonsum, Alkoholabusus und Betelnussverzehr sollten eingeschränkt und eine nutritive Diät mit viel frischem Obst und Gemüse ausgedehnt werden)
- Topische Kortikoide können die Mehrheit der erosiven und atrophischen Läsionen zu retikulären Läsionen umwandeln. Folglich steht die Beseitigung von Schleimhauterythemen und Ulzerationen, mit residualen asymptomatischen oder papulären Läsionen im Zentrum der aktuellen OLP-Therapie. Bezüglich der Transformationsgefahr plaque-artiger Läsionen, steht die Wirksamkeit der Therapie noch im Unklaren
- Einhaltung von Kontrolluntersuchungen und erneute Biopsie, speziell bei klinischen Veränderungen der Läsionen. Einbestellung der OLP-Patienten monatlich in Phasen aktiver Therapiemaßnahmen und Wiedervorstellung der Patienten monatlich während der aktiven Therapiephasen. Darstellung und Kontrolle der Läsionen
- Follow-up aller OLP-Patienten mindestens halbjährig
- auftretende Candida-Superinfektionen können periodisch erscheinen und sind

- antimykotisch kontrollierbar (allerdings treten Candida-Stämme auch bei > 70% aller gesunder Menschen auf)
- Fortsetzung der aktiven Therapie und Versuch alternativer Therapiemaßnahmen während der Phasen der Inaktivität der Symptome (Erytheme, Ulzerationen, Läsionen)

Neben diesen grundsätzlichen Voraussetzungen bestehen weitere Möglichkeiten, fachärztliche Spezialisten hinzu zu ziehen, um punktuell Abhilfe leisten zu können:
- Gynäkologen behandeln die nicht seltenen vulvalen und vaginalen Läsionen
- Otolaryngologen behandeln laryngeale und ösophageale Läsionen
- Ophthalmologen therapieren konjunktivale Läsionen
- Psychologen können mildernden Einfluss auf einzelne Patienten nehmen, wenn die OLP-Exazerbationen in direkter Verbindung zu Stress und Angst stehen. Allerdings existieren nur sehr wenig begrenzt objektive Daten diesbezüglich

Die Aufklärung der Patienten über die Krankheit stellt eine enorme Notwendigkeit dar.
Viele Patienten sind beunruhigt über den prämalignen Charakter der Erkrankung und enttäuscht über den Mangel an verfügbarer Aufklärung und Information.
Die Informationen sollten folgende Hinweise geben:
- über die Chronizität des OLP und den zu erwartenden Phasen von Inaktivität und akuten Exazerbationen
- über die Behandlungsziele, speziell der Beseitigung der Schmerzen und Beschwerden
- über das bisherige Fehlen randomisierter und kontrollierter, therapeutischer klinischer Studien
- über die Vielfältigkeit der Therapieansätze
- über das Transformationsrisiko und
- über die Einschränkbarkeit des Transformationsrisikos

Da OLP-Patienten unter einem wenn auch schwachen, so dennoch gestiegenen Transformationsrisiko zum oralen squamösen Zellkarzinom. Es kann jedoch bisher kein exaktes Risikoverhältnis definiert werden. In retrospektiven Erhebungen wird belegt, dass weniger als 5% der OLP-Patienten (Nichtraucher), am oralen squamösen Zellkarzinom erkranken.
Atrophische und erosive Läsionen verfügen über ein gesteigertes Risiko bösartiger Entartungen, obgleich SZK genauso auf gesunder Schleimhaut entstehen kann.
Dennoch wird allen OLP-Kandidaten angeraten, sich einer ausgewogenen nutritiven Diät zu unterziehen, angereichert mit frischem Obst und Gemüse, um somit das Transformationsrisiko zu minimieren. Das überragende Risiko der Transformation liegt im Zusammentreffen der Habits Rauchen und Alkohol.
Verglichen mit gesunder Mukosa ist die OLP-Mukosa eher auf Candida und exogene Mutagene sensibel, die man in Tabak, Alkohol und bei Betelnussverzehr finden kann.
Zudem können die chronisch entzündliche Reizantwort einerseits und der simultane Heilungsprozess epithelialer Wunden andererseits die Wahrscheinlichkeit Krebs auslösender Mutagene fördern (Sugerman und Porter).

Zukünftige Studien sollten genaue abgestimmte Definitionen der klinischen Beschreibungen enthalten (z.B. erosiv, ulzerativ, atrophisch). Die Erhebungen sollten vergleichbar gestaltet werden und eine Replikation zulassen.
Es kann nur von Vorteil sein, wenn die nachfolgenden Untersuchungen einen Zugriff auf Daten eines größeren Patientenpools mit langfristigen Nachfolgeuntersuchungen zulassen können. Daher wird wiederum die Notwendigkeit deutlich, dass standardisierte Auswahlparameter verwendet werden und bestimmte Publikationsbias in den Hintergrund

rücken. Schon bei der Diagnostik sollte stets auf Immunofluoreszenz und Biopsie zurückgegriffen werden.
Zusätzlich sollten repräsentative Fotografien vorliegen.
Weiterhin muss veranschaulicht werden, auf welchen Wegen Schleimhautveränderungen dokumentiert und wiedergegeben werden (Pibonniyom et al. 2005, Bethke und Reichart 2005).
In den jeweiligen Berichten sollten Informationen enthalten sein, die sich mit der Krankheitsdauer, vorangegangenen Therapieverfahren, jeglicher Co-Morbidität und den genutzten histopathologischen Verfahrensweisen auseinander setzen.
Grundsätzlich muss berücksichtigt werden, dass die Variabilität der Berichte verschiedener Therapieverfahren des OLP, die Komplexität der Erkrankung beleuchtet (z.B. topisches Clobetasol eignet sich besser als topisches Cyclosporin, während Clobetasol aber auch mehr Nebenwirkungen begünstigt).
Kombinierte Therapieansätze oder abwechselnde Therapieverfahren scheinen Monotherapien überlegen. Dies gilt sowohl für den Krankheitsverlauf, als auch für die Limitierung der Nebenwirkungen.
Im Anschluss an eine erfolgreich verlaufene Therapie erscheint es aufgrund der eventuellen Transformation durchaus angeraten, lebenslange Nachkontrollen durchzuführen.
Die Zukunft lässt erwarten, dass molekulare Marker zur Verfügung stehen werden, um die Diagnostik zu untermauern, oder um maligne Entartungen von OLP frühzeitig vorher sagen zu können (Al-Hashimi et al. 2007).
Verschiedene Biomarker gewähren durch ihre erhöhte oder reduzierte Expression einen Einblick in den gegenwärtigen OLP-Zustand und ferner einen Ausblick auf die zu erwartende Entwicklung der Erkrankung. Dazu wurden Erhebungen aus Speichel, Serum und Epithel von OLP-Patienten und gesunden Kontrollpersonen betrieben.
Pirkic et al. (2004) beobachteten, dass PCNA (Proliferating Cell Nuclear Antigen) vermehrt bei OLP-Patienten als bei gesunden Personen zu finden ist. Sie fanden heraus, dass eine positive Korrelation zwischen Entzündungsgrad und Hyperkeratose der Läsionen und PCNA-Ausschüttungsintensität existiert. Gleichsam korreliert die Ausschüttungsintensität von Ki-67 mit der Hyperkeratoseintensität.
Gu et al. (2004) belegten die Anwesenheit 10- bis 20-fach erhöhter oraler und Serum IL-6 Level bei OLP-Patienten.
OLP-Patientinnen in der Postmenopause verfügen über einen deutlich erhöhten Fas-Antigenwert (72,5%), im Gegensatz zu gesunden Frauen in der Postmenopause (36%) (Aliev et al. 2007).
P-21 Protein stand im Mittelpunkt einer Studie von Bascones-Ilundain et al. (2007). Bei gestiegener Liquefaktionsdegenration der Basalzellen wurde auch an Anstieg an p-21 Protein festgestellt.
Gustafson et al. (2007) beschrieben ein vermehrtes Aufkommen von Langerin, CD-1+ und CD-83+ bei OLP-Patienten.
Köse et al. (2007) studierten die Ausschüttung von K-15, β1-Integrin, α6-Integrin, NG-2, notch-2 und MCSP (Melanoma Associated Chondroitin Sulfate Proteoglycan). Im gesunden Epithel war die Expression von Ki-15 und NG-2 in allen Proben gleichförmig. MCSP-Level konnten nur in dünnen Ansammlungen basaler Keratinozyten konvektiver Gewebepappillen nachgewiesen werden.
β1-Integrin wurde in den basalen Schichten und suprabasalen Schichten von OLP-Gewebe gefunden. Auch MCSP-Level waren in den basalen Schichten der OLP-Proben vertreten. NG-2 Ansammlungen von OLP-Patienten wurden hingegen nur basal aufgefunden. Auch fand man bei OLP-Proben α6-Integrin nur in basalen und epibasalen Schichten vor.
Notch-1 konnte in keiner Probe belegt werden.

Mattila et al. (2007) konnte beobachten, dass bei allen OLP-Fällen ihrer Untersuchung die Biopsien Topoisomerase-II-α positiv und annähernd 70% der Zellen positiv waren. Hinzu erkannten sie eine enge Korrelation zu Dysplasien, Basalzellhyperplasien und Ulzerationen.
Ebenfalls in allen OLP-Fällen konnten Ki-67 bewiesen werden, aber nur 36% der Zellen waren positiv. 29% aller Zytokeratin-19 Proben zeigten sich positiv.
Zhang et al. (2008) entdeckten einen deutlichen Anstieg an NF-Kappa-B-Zytokinen im Speichel und Serum von OLP-Patienten. Zudem lagen die Level von IL-8 im Speichel erosiver OLP-Patienten erheblich höher gegenüber retikulären OLP-Patienten.
Zhou et al. (2008) bescheinigten der Serumkonzentration von Osteopontin und TNF-α bei OLP-Fällen einen signifikanten Anstieg gegenüber gesunden Kontrollpatienten.
Srinivasan et al. (2008) stellten fest, dass die CD-14 Level und TLR-2 (toll like receptor 2) Level von OLP-Probanden höher liegen, als bei einer Kontrollgruppe.
Die Expression der CD-44 Isoformen im Gewebe und Speichel der OLP-Patienten wurde von Chaiyrit et al. (2008) analysiert. Dabei konnte erkannt werden, dass CD-44v6 im oralen Epithel stark reduziert war, wohingegen CD-44s und CD-44v5 des Speichels wesentlich erhöht erschienen.
2 spezifische Faktoren haben die Kontroverse bezüglich des malignen Potenzials von OLP genährt: das Miteinander von OLP, epithelialer Dysplasie und Krebs einerseits, sowie die mikroskopische Verwechslung mit lichenoiden Dysplasien. Dies sollte zusätzlich motivieren, eine exakte Diagnosefindung zu ermöglichen und die jährlichen Kontrollen einzuhalten.
In der Therapie müssen die Patienten zwingend aufmerksam gemacht werden, dass die Erkrankung OLP ein Transformationsrisiko von 0,4-0,56% besitzt und andererseits auch von Phasen der Inaktivität oder Exazerbation gekennzeichnet sein kann (Sciubba 2007).
Zukünftige psychologische Untersuchungen sollten darauf ausgerichtet sein, wie Patienten mit unbewältigtem Gram und Kummer umzugehen verstehen einerseits und der Einflussnahme multipler traumatischer Ereignisse auf das Immunsystem der Patienten andererseits.
Zudem sollte in kommenden Studien angesprochen werden, wie die Patienten mit ihrer Krankheitsverarbeitung umgehen, wie sich eine Stresstherapie auswirkt und welche Aussagen aus einem generellen Patientenprofil von OLP-Patienten abzuleiten ist (Burkhart et al. 1996).

5.13. Therapiealgorithmus

Diagnoseerhebung: Anamnese, Medikamentenanamnese, Biopsie, Immunofluoreszenz, biologische Marker, Patch-Test, HCV-Befall, Iatrogene Faktoren

Basistherapie: Mundhygieneunterweisungen, Psychologische Untersuchungen, Entfernung iatrogener Faktoren, Beseitigung von Habits, Ernährungsberatung, regelmäßige Kontrolluntersuchungen

Lokalisierter symptomatischer OLP

Topische Therapie: Salben, Cremes, Gele, Mundspülungen, in Orabase, in Pasten Hydroxyzellulosegel, Fingerapplikationen

Betamethason-Valerat 0,1%	3-4x/Tag	8 Wochen
Triamcinolon-Azetonid 0,1%	3-4x/Tag	8 Wochen
Clobetasol-Propionat 0,05%	2-3x/Tag	8-48 Wochen
Fluocinolon-Azetonid 0,1%	3-4x/Tag	4-48 Wochen
Fluocinonid 0,025%-0,05%	3-4x/Tag	3-30 Wochen
Hydrokortison 0,3%	2-3x/Tag	2-8 Wochen
Dexamethason-Sodium-Phosphat	2-4x/Tag	8 Wochen
Mometason-Furoat 0,1%	2-3x/Tag	4 Wochen

Alternativ:

Tacrolimus 0,1%	2-4x/Tag	4-12 Wochen
Pimecrolimus 1%	2-4x/Tag	4-8 Wochen
Cyclosporin A (100-500 mg)	2-3x/Tag	8 Wochen

Plaque-artiger OLP

Isotretinoin 0,05%-0.1%	2-3x/Tag	8-12 Wochen
Tazaroten 0,1%	2-3x/Tag	8 Wochen
Fenretinid	2-3x/Tag	4 Wochen

Gravierender und breit gefächerter OLP

Systemische Therapie: Tabletten, Injektionen

Prednison 10-50 µg	1x/Tag	2 Wochen
Prednisolon 30 mg	1x/Tag	2 Wochen
Triamcinolon-Azetonid 0,5-0,7 mg/Kg	1x/Tag	1-14 Tage
Efalizumab 0,7-1,0 mg/Kg	1x/Woche	10-12 Wochen

Alternativ bei Kortikoidausschluß:

Azathioprin 50 mg	2x/Tag	12-30 Wochen
Azitretin 10 mg	1-3x/Tag	8-16 Wochen
Dapson 50 mg	1x/Tag	30-50 Wochen
PUVA (320-400nm)+ 5 Methoxypsoralen 0,6 mg/Kg alle 2-3 Tage		4-12 Zyklen
Photodynamische Therapie	2-3x/Woche	10-12 Zyklen
extrakorporale Photochemotherapie	2-3x/Woche	10-12 Zyklen

Chirurgie: CO_2-Laser, Nd:YAG-Laser, 308nm UVB-Excimer-Laser, Exzision, Kryochirurgie

Hennig 2008

5.14. Aufbau einer standardisierten Studie zur Therapie des OLP

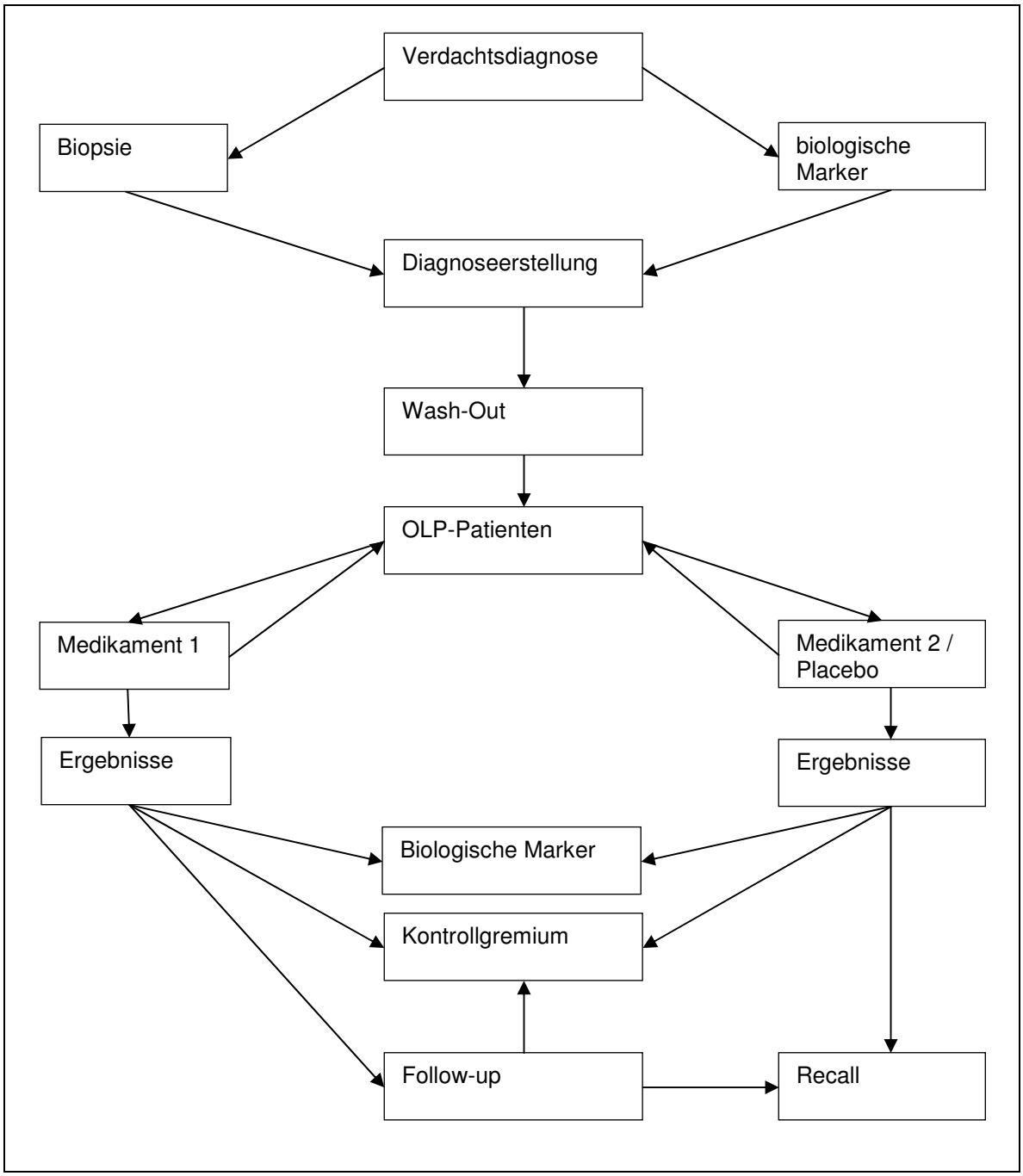

Hennig 2008

Nach begründeter klinischer Verdachtsdiagnose sollten eine Biopsieentnahme und eine Bestimmung ausgewählter biologischer Marker erfolgen.
Im Anschluß an die gesicherte Diagnose müssen die Patienten einer wash-out Periode unterzogen werden, um eventuelle Einflüsse anderer Therapieansätze auszuschließen.
In der Folge wird eine möglichst große Zahl an OLP-Patienten randomisiert entweder der Gruppe mit dem zu erprobenden Medikament, oder einem Alternativpräparat, bzw. Placebo, zugeteilt.
Der Zeitraum der Darreichungen von Medikament 1 und Medikament 2, bzw. des Placebos sollen gleich lang dauern. Nach Ergebnisfindung sollen die Patienten, welche zuerst mit dem

Medikament 2, bzw. mit dem Placebo behandelt worden sind, nochmals Medikament 1 in analoger Verabreichungsform und -dauer erhalten. Die gewonnenen Ergebnisse werden dann, im Rahmen eines langfristigen Follow-ups, weiter verfolgt. Die behandelten Areale werden erneut auf Veränderungen in der Expression biologischer Marker untersucht, um den Verlauf und die Prognose der Krankheit zu beurteilen.
Sämtliche Studienergebnisse und Follow-up Resultate werden einem übergeordnetem Kontrollgremium gemeldet und dort zur weiteren Information und Analyse registriert und verwaltet.

6. Zusammenfassung

In der vorliegenden Arbeit wurden die verschiedenen Untersuchungen, welche sich mit den unterschiedlichen Therapieansätzen des oralen Lichen planus auseinander setzen, der letzten 4 Jahrzehnte zusammengefasst analysiert und veranschaulicht.

Zusammenfassend und nach der bisher ausführlichsten Literaturrecherche auf dem Gebiet der Therapiekonzepte des oralen Lichen planus kann festgehalten werden, dass die Absicht einen einheitlich geltenden und therapeutisch effektiven Therapieansatz für die vielen verschiedenen OLP-Variationen, aufgrund der Vielschichtigkeit der Ursachen der Erkrankung und deren Beeinflussbarkeit, zu finden, nicht umgesetzt werden kann.
Die Entscheidung der Auswahl des jeweils geeigneten Therapieansatzes, medikamentös, chirurgisch, photochemisch oder nutritiv muss individuell abgeklärt werden. Generell zeichnet sich der Verlauf des OLP durch unterschiedlichste Einflüsse ausgelöst oder begünstigt in Perioden der akuten Exazerbation und Perioden der Inaktivität aus, dessen Ursache aber weiterhin im Unklaren liegt und bisher nicht befriedigend aufgeklärt werden konnte.
Verschiedene OLP-Erscheinungsformen, Einteilungsschemata, Phasen der Aktivität und der Ruhe, therapeutische Konzeptionen, Patientenanzahlen, Verlaufskontrollzeiträume, Erscheinungslokalisationen, Alters- und Geschlechtsspezifische Erhebungen, klinische Untersuchungsparameter, Dosierungen in Darreichungsform, -menge und -zeitraum, chirurgische Behandlungen, medikamentöse Behandlungen, photochemische Therapieansätze, nutritive Therapieansätze und psychologische Beeinflussbarkeit machen ein Ergebnisvergleich schwierig, wenn nicht nahezu unmöglich. Aus diesen Gründen sind Rückschlüsse zur Urteilsfindung prinzipiell nicht möglich. Daher sollten zunächst folgende Aspekte bedacht werden:

1. Es fehlt an einem international einheitlich akzeptierten und in allen Studien nachvollziehbarem Einteilungsschema. Durch diesen Mangel erscheint die Vergleichbarkeit der Therapieansätze schon im Vorwege begrenzt.

2. Es mangelt an international übergreifenden beschreibenden Definitionen der OLP-Variationen. Durch die die Vermengung der Erscheinungsformen und Anlegung abweichender Läsionsbeschreibungen werden direkte Vergleiche erschwert.

3. Es fehlt an standardisierten Verhaltensweisen neben der Haupttherapie. Prophylaktische Mundhygieneanweisungen, Ernährungsberatung, Patienteninformation über den Verlauf und das Transformationsrisiko und dessen Einschränkbarkeit, Beseitigung iatrogener Reize und Aufarbeitung psychologischer Begleiterscheinungen sollten vom Behandler im Rahmen der Diagnoseerhebung überprüft werden.

4. Es fehlt ein eindeutiges Indikations- und Kontraindikationsprotokoll für die unterschiedlichen Therapiemöglichkeiten der verschiedenen OLP-Formen.

5. Es bedarf einer klaren und eindeutigen Aussagekraft über den Ausheilungszustand.

6. Es fehlt an der Betreibung einer einheitlichen Diagnoseerhebung. Grundsätzlich sollten Immunofluoreszenz und Biopsieentnahme wegen der weiten

Differenzialdiagnosemöglichkeiten obligat sein.

7. Es fehlt ein international einheitlich geltendes Therapieprotokoll, welches beginnend mit der Diagnoseerhebung, über topische, systemische medikamentöse Therapieansätze, mit nachfolgenden Recallintervallen und Therapiealternativen gelten kann.

8. Es fehlen einheitliche Untersuchungsparameter, die eine Beurteilung der Resultate untereinander ermöglichen. Es sollte international vereinheitlicht werden, ab wann Remissionen, Resolutionen oder Verbesserungen eingetreten sind und mit welchen Attributen sie zusätzlich belegt werden können, um den genauen Erfolg festzulegen (partiell, vollständig). Allein auf diesem Weg können vergleichbare Resultate erzielt werden. Somit kann folgender Punkt betrachtet werden:

9. Die bis zum heutigen Tage vorliegenden Therapiekonzepte beruhen allein auf der Palliation der Beschwerden und dem Ausschalten möglicher Krankheit begünstigender Faktoren. Die eigentliche vollständige Kurierung der Erkrankung liegt im Ungewissen und kann noch nicht als erfolgt angesehen werden. Sicherlich hat es Therapiekonzepte gegeben, welche die Symptome und Beschwerden als vollständig ausgeheilt bewertet haben, jedoch stellt sich immer die Frage nach der Patientenanzahl, der randomisierten und kontrollierten Ausrichtung der Studie, der Nachhaltigkeit der Therapie, begleitender Habits und der Wahrscheinlichkeit der Publikationsbias.

10. Es sollte zurückhaltend mit dem Begriff „Langzeituntersuchungen“ umgegangen werden. Es wird angeraten, genau festzulegen, ab wann Langzeitergebnisse vorliegen, bei jahrzehntelangem Krankheitsverlauf, und ab welcher Patientenanzahl die Resultate nur Tendenzen widerspiegeln und ab wann von zuverlässigen Daten gesprochen werden kann.

11. Kinder genießen eine Sonderstellung, da die Krankheit fast ausschließlich Menschen im Erwachsenenalter betrifft.

12. Die PUVA-Therapie befindet sich auf dem Gebiet der Behandlung des OLP heutzutage in einem Randgebiet mit unklarer Risiko-Nutzen-Einschätzung wegen des teratogenen Potenzials dieses Verfahrens.

13. Das Risiko der Transformation von OLP zu einem oralen squamösen Zellkarzinom muss gesondert betrachtet werden, da beim OLP von einem prämalignen Charakter ausgegangen wird, und welches sich bei der Kombination von Rauchen und Alkohol noch steigert, aber andererseits auch bei einer gleich hohen Quote von Menschen ohne diese Habits oder OLP-Befall auftreten kann.

14. Der Patient sollte immer auf die Eigenschaften der Krankheit, deren Verlauf, des Transformationsrisikos und dessen Einschränkbarkeit, der Chronizität und Dauer hingewiesen werden. Die wahrscheinlich rein palliative Therapie sollte genauso wie der Mangel an vollständiger Heilungsprognose vermittelt werden.

15. Die Therapiekosten sowohl in der Diagnostik als auch in der Therapiewahl sind zukünftig limitierende Faktoren. Alleine bei der Wahl einer Medikation bestehen hohe

unterschiedliche Kosten, abgesehen von langwierigen Bestrahlungen oder kostspieligen chirurgischen Interventionen.

Es bleibt festzuhalten, dass auch nach therapeutischer Einstellung in fast allen Fällen ein nicht befriedigendes Ergebnis erreicht wird. Die mangelnde Kenntnis über die Ursache des OLP und der durch so viele Faktoren beeinflussbare Verlauf der Krankheit wird weiterhin nur eine palliative Behandlung ermöglichen. Die Aufarbeitung dieser Faktoren muss also konsequent und gewissenhaft betrieben werden. Nebenbei sollten in Phasen der Inaktivität weitere Therapiealternativen getestet werden, unter Beibehaltung der regelmäßigen Überwachung des Krankheitsverlaufs.
Anhand dieser Erkenntnisse muss eine Neubewertung der Herangehensweise der Behandlung stattfinden.

Der alleinige Versuch mit medikamentöser, chirurgischer, nutritiver oder photochemischer Therapiealternativen ein zufrieden stellendes Resultat zu erlangen schlägt fehl.
Die Ursachen und der Verlauf des oralen Lichen planus sind multifaktoriell und individuell einzuschätzen und ebenso zu behandeln. Dabei muss auch auf psychologische Einflüsse Rücksicht genommen werden.
Die Heilung unterstützen können möglicherweise Entspannungsübungen, Akupunktur und eine psychologische Verhaltenstherapie. Die Wirksamkeit dieser Maßnahmen ist nicht gesichert und wird nicht von allen Krankenkassen erstattet. Autogenes Training und die progressive Muskelentspannung nach Jacobsen kann in der Phase der Überfunktion bei einigen Betroffenen zu einer Verstärkung der Symptome (Unruhe, Nervosität, Angst) führen. Autogenes Training sollte dann nicht angewandt werden.

Es erscheint sinnvoll zu sein, zukünftige Studien auf molekularbiologischer Ebene anzusiedeln. Nach eindeutig bestätigten Auswertungen der Einflussnahme biologischer Marker auf die Symptome von OLP und deren Veränderungen im Zuge einer Beeinflussung dieser Marker, besteht hierin die Perspektive für den Ansatz einer effektiven Therapie. Vorab müssen diese Biomarker festgestellt werden und es muss nachgewiesen werden, welches Ausmaß und welche Lokalisation in gesundem und im OLP-Zustand repräsentativ sind. Danach muss die Veränderung bei Exazerbation, Ruhephase oder Ausheilung in der lokalen, qualitativen und quantitativen Veränderung geklärt sein.
Sollten dann eindeutige Werte vorliegen, welche als Ausdruck der jeweiligen Situation oder Entwicklungstendenz unumstößlich sind, kann begonnen werden, diese zu manipulieren.

7. Literaturverzeichnis

1. Agarwal, R., Saraswat, A. (2002): Oral lichen planus: An update. Drugs Today (Bark.) 38/8:533-547

2. Aghahosseini, F., Arabi-Kalati, F., Fashtami, L.A., Djavid, G.E., Fateh, M., Beitollahi, J.M. (2006a): Methylene blue-mediated photodynamic therapy: a possible alternative treatment for oral lichen planus. Lasers Surg Med 38/1:33-38

3. Aghahosseini, F., Arbabi-Kalati, F., Fashtami, L.A., Fateh, M., Djavid, G.E. (2006b): Treatment of oral lichen planus with photodynamic therapy mediated methylene blue: a case report. Med Oral Patol Oral Cir Bucal 11/2:126-129

4. Aguirre, J.M., Bagán, J.V., Rodriguez, C., Jimenez, Y., Martínez-Conde, R., Díaz de Rojas, F., Ponte, A. (2004): Efficacy of mometasone furoate microemulsion in the treatment of erosive-ulcerative oral lichen planus: pilot study. J Oral Pathol Med 33/7:381-385

5. Al-Hashimi, I., Schifter, M., Lockhart, P.B., Wray, D., Brennan, M., Migliorati, C.A., Axell, T., Bruce, A.J., Carpenter, W., Eisenberg, E., Epstein, J.B., Holmstrup, P., Jontell, M, Lozada-Nur, F., Nair, R., Silverman, B., Thongprasom, K., Thornhill, M., Warnakulasuriya, S., van der Waal, I. (2007): Oral lichen planus and lichenoid lesions: diagnostic and therapeutic considerations. Oral Surg Oral Med Oral Pathol Oral Radiol Endod 103 Suppl:S25.e1-12

6. Al-Khenaizan, S. (2001): Lichen planus occurring after hepatitis B vaccination: a new case. J Am Acad Dermatol 45:614-615

7. Al-Mutairi, N., Joshi, A., Zaki, A., Sharma, A.K., Nour-Eldin, O. (2005): Acute generalized lichen planus treated with weekly betamethasone 5-mg oral mini-pulse therapy. J Dermatol 4/2:218-220

8. Alam, F., Hamburger, J. (2001): Oral mucosal lichen planus in children. Int J Paediatr Dent 11:209-214

9. Aleinikov, A., Jordan, R.C., Main, J.H. (1996): Topical steroid therapy in oral lichen planus: review of a novel delivery method in 24 patients. J Can Dent Assoc 62/4:324-327

10. Alibert, J.L. (1806): Description des maladies de la peau observées a l`Hospital Saint-Louis, et exposition des meilleures méthodes suivies pour leur traitement.(French). Paris:Barrois l àiné et fils

11. Aliev, A.D., Mikhailovskii, V.M., Perlamutrov, Y.M., Kushlinskii, N.E. (2007): Soluble fas antigen in the serum of women with oral lichen planus. Bull Exp Biol Med 143/6:727-729

12. Allen, C.M., Beck, F.M., Rossie, K.M., Kaul, T.J. (1986): Relation of stress and anxiety to oral lichen planus Oral Surg Oral Med Oral Pathol 61/1:44-46

13. Alstead, E.M., Wilson, A.G., Farthing, M.J. (1991): Lichen planus and mesalazine. J Clin Gastroenterol 13/3: 335-337

14. Andreasen, J.O. (1968): Oral lichen planus. A clinical evaluation of 115 cases. Oral Surg Oral Med Oral Pathol 25/1:31-42

15. Areias, J., Velho, G.C., Cerqueira, R., Barbêdo, C., Amaral, B., Sanches, M., Massa, A., Saraiva, A.M. (1996): Lichen planus and chronic hepatitis C: exacerbation of the lichen under interferon-alpha-2a therapy Eur J Gastroenterol Hepatology 8/8: 825-828

16. Aufdemorte, T. B., De Villez, R.L., Gieseker, D.R. (1983): Griseofulvin in the treatment of three cases of oral erosive lichen planus. Oral Surg Oral Med Oral Path 55/5, 459-462

17. Axell, T., Henriksen, B.M. (2007): Treatment of gingival lichen with free palatinal grafts. J Oral Pathol Med 36/2:105-109

18. Axell, T., Rundquist, L. (1987): Oral lichen planus – a demographic study. Comm Dent Oral Epidemiology 15:52-56

19. Axelrod, E., Lee, K., Fong, M., Ostro, S., Shin, R. (2006): Evidence-based approach literature evaluation: Is oral lichen planus premalignant? Community Dentistry 300Y

20. Bagan, J.V., Silvestre, F.J., Mestre, S., Gisbert, C., Bermejo, A., Agramunt, J. (1985): Treatment of lichen planus with griseofulvin. Report of seven cases. Oral Surg Oral Med Oral Path 60/6:608-610

21. Balato, N., De Rosa, S., Bordone, F., Ayala, F. (1989): Dermatological application of cyclosporine. Arch Dermatol 125:1430-1431

22. Banoczy, J, Roed-Petersen, B., Pindborg, J.J., Inovay, J. (1979): Clinical and histologic studies on electrogalvanically induced oral white lesions. Oral Surg Oral Med Oral Pathol 48/4:319-323

23. Barer, G.M., Polovets, M.L. (1995): The use of eiconol in the combined treatment of lichen ruber planus of the oral mucosa. Stomatologiia (Abstract) 74/1:22-25

24. Barnard, N.A., Scully, C., Eveson, J.W., Cunningham, S., Porter, S.R. (1993): Oral cancer development in patients with oral lichen planus. J Oral Pathol Med 22/9:421-424

25. Barreca, T., Corsini, G., Franceschini, R., Gambini, C., Garibaldi, A and Ronaldi, E. (1995): Lichen planus induced by interferon-α-2a therapy for chronic active hepatitis C. Eur J Gastroenterol Hepatol 7:367-368

26. Basak, P.Y., Basak, K. (2002): Generalized lichen planus in childhood: is dapsone an effective treatment modality? Turk J Pediatr 44/4:346-348

27. Bascones-Ilundain, C., Gonzalez-Moles, M.A., Esparza-Gómez, G., Gil-Montoya, J.A., Bascones-Martínez, A. (2006): Importance of apoptotic mechanisms in inflammatory infiltrate of oral lichen planus lesions. Anticancer Res 26/1A:357-62

28. Bascones-Ilundain, C., Gonzalez-Moles, M.A., Esparza-Gómez, G., Gil-Montoya, J.A., Bascones-Martínez, A. (2007):Significance of liquefaction degeneration in oral lichen planus: a study of its relationship with apoptosis and cell cycle arrest markers. Clin Exp Dermatol 32/5:556-563

29. Baudet-Pommel, M., Janin-Mercier, A., Souteyrand, P. (1991): Sequential immunopathologic study of oral lichen planus treated with tretinoin and etretinate. Oral Surg Oral Med Oral Path 71/2:197-202

30. Becherel, P.A., Bussel, A., Chosidow, O., Rabian, C., Piette, J.C., Frances, C. (1998): Extracorporeal photochemotherapy in the treatment of multiresistant mucosal lichen planus. Lancet 351:805

31. Beck, H.-I., Brandrup, F. (1986): Treatment of erosive lichen planus with dapsone. Acta Derm Venereol 66:366-367

32. Becker, L.E., Bergstresser, P.R., Whiting, D.A., Clendenning, W.E., Dobson, R.L., Jordan, W.P., Abell, E., LeZotte, L.A., Pochi, P.E., Shupack, J.L., Sigafoes, R.B., Stoughton, R.B., Voorhees, J.J. (1981): Topical clindamycin therapy for acne vulgaris. A cooperative clinical study. Arch Dermatol 117:482-485

33. Becker, J.C., Houben, R., Vetter, C.S., Bröcker, E.B. (2006): The carcinogenic potential of tacrolimus ointment beyond immune suppression: a hypothesis creating case report. BMC cancer 6: 7

34. Bekke, J.P., Baart, J.A. (1979): Six years` experience with cryosurgery in the oral cavity. Int J Oral Surg 8 /4:251-70

35. Bethke, G., Reichart, P.A. (2005): Assessment of severity of oral lichen planus using a new clinical index. Mund Kiefer Gesichtschir 9 /3:152-160

36. Bergman, M. (1987): American Dental Association status report on the occurrence of galvanic corrosion in the mouth and its potential effects. JADA 115:783-787

37. Boccia, S., Gamberini, S., Dalla Libera, M., Strumia, R and Venturini, D. (1993): Lichen planus and interferon therapy for hepatitis C. Gastroenterology 105:1921-1922

38. Bogaert, H., Sanchez, F. (1990): Lichen planus: Treatment of thirty cases with systemic and topical phenytoin. Int J Dermatol 29/2 :157-158

39. Boisnic, S., Licu, D., Ben Slama, L., Branchet-Gumila, M.C., Szpirglas, H., Dupuy, P. (2002): Topical retinaldehyde treatment in oral lichen planus and leukoplakia. Int J Tissue React 24/4:123-130

40. Boisnic, S., Ouhayoun, J.P., Branchet, M.C., Frances, C., Béranger, J.Y., Le Charpentier, Y., Szpirglas, H. (1995): Alteration of cytokeratin expression in oral lichen planus. Oral Surg Oral Med Oral Pathol Oral Radiol Endod 79/2:207-15

41. Bokor-Bratic, M.(2004): Lach of evidence of hepatic disease in patients with oral lichen planus in Serbia. Oral Dis 10/5:283-286

42. Bolewska, J., Hansen, H.J., Holmstrup, P., Pindborg, J.J., Stangerup, M. (1990a): Oral mucosal lesions related to silver amalgam restorations. 70/1:55-58

43. Bolewska, J., Holmstrup, P. Moller-Madsen, B., Kenrad, B., Danscher, G. (1990b): Amalgam associated mercury accumulations in normal oral mucosa, oral mucosal lesions of lichen planus and contact lesions associated with amalgam. J Oral Pathol Med 19/1:39-42

44. Bolewska, J. Reibel, J.T. (1989): T-lymphocytes, Langerhans`cells and HLA-DR expression on keratinocytes in oral lesions associated with amalgam restorations. J Oral Pathol Med 18:525-528

45. Bollag, W., Ott, F. (1989): Therapy of lichen planus with temarotene. Lancet 2 (8669) 974

46. Bornstein, M.M., Suter, V.G., Stauffer, E., Buser, D. (2003a): Der CO2-Laser in der Stomatologie Teil 1. Schweiz Monatsschr Zahnmed 113/5:559-565

47. Bornstein, M.M., Suter, V.G., Stauffer, E., Buser, D. (2003b): Der CO2-Laser in der Stomatologie Teil 2. Schweiz Monatsschr Zahnmed 113/7:766-785

48. Boyd, A.S., Nelder, K.H. (1991): Lichen planus. J Am Acad Dermatol 25:593-619

49. Branchet, M.C., Boisnic, S., Pascal, F., Ben Slama, L., Rostin, M., Szpirglas, H. (1994): Topical tretinoin in the treatment of lichen planus and leukoplakia of the oral mucosa. A biochemical evaluation of the keratinization. Ann Dermatol Venereol 121/6-7:464-469

50. Bratel, J., Hakeberg, M., Jontell, M. (1996): Effect of replacement of dental amalgam on oral lichenoid reactions. J Dent 24 (1-2) 41-45

51. Brown, R.S., Bottomley, W.K., Puente, E., Lavigne, G.J. (1993): A retrospective evaluation of 193 patients with oral lichen planus. J Oral Pathol Med 22/2:69-72

52. Buajeeb, W., Kraivaphan, P., Amornchat, C., Triratana, T. (2007): Frequency of micronucleated exfoliated cells in oral lichen planus. Mutat Res 627/2:191-206

53. Buajeeb, W., Pobrurska, C., Kraivaphan, P. (2000): Efficacy of fluocinolone acetonide gel in the treatment of oral lichen planus. Oral Surg Oral Med Oral Pathol Oral Radiol Endod 89:42-45

54. Buajeeb, W., Kraivaphan, P., Pobrurksa, C. (1997): Efficacy of topical retinoic acid compared with topical fluocinolone acetonide in the treatment of oral lichen planus. Oral Surg Oral Med Oral Pathol Oral Radiol Endod 83:21-25

55. Burgess, J.A., Johnson, B.D., Sommers, E. (1990): Pharmacological management of recurrent oral mucosal ulceration. Drugs 39/1:54-65

56. Burkhart, N.W., Burker, E.J., Burkes, E.J., Wolfe, L. (1996): Assessing in the characteristics for patients with oral lichen planus. J Am Dent Assoc 127/5:648-662

57. Buser, D., Meier, E., Magnin, P., Rees, T.D. (2001): Oral lichen planus. 2. Therapy possibilities and current treatment concepts. Schweiz Monatsschr Zahnmed 111/2:170-181

58. Büyük, A.Y., Kavala, M. (2000): Oral metronidazole treatment of lichen planus. J Am Acad Dermatol 43:260-262

59. Byrd, J.A., Davis, M.D., Bruce, A.J., Drage, L.A., Rogers, R.S.3rd (2004): Response of oral lichen planus to topical tacrolimus in 37 patients. Arch Dermatol 140/12:1508-1512 Erratum in: Arch Dermatol 2005 Mar; 141:370

60. Camisa, C., Taylor, J.S., Bernat, J.R. Jr., Helm, T.N. (1999): Contact hypersensitivity to mercury in amalgam restorations may mimic oral lichen planus. Cutis 63/3:189-192

61. Camisa, C., Popovsky, J.L. (2000): Effective treatment of oral erosive lichen planus with thalidomide. Arch Dermatol 136:1442-1443

62. Camisa, C., Allen, C.M. (1986): Treatment of oral erosive lichen planus with systemic isotretinoin. Oral Surg Oral Med Oral Path 62/4:393-396

63. Campisi, G., Di Fede, O., Craxi, A., Di Stefano, R., Margiotta, V. (2004): Oral lichen planus, hepatitis C virus, and HIV: no association in a cohort study from an area of high hepatitis C virus endemicity. J Am Acad Dermatol 51/3:364-370

64. Campisi, G., Giandalia, G., De Caro, V., Di Liberto, C., Arico, P., Giannola, L.I. (2004): A new delivery system of clobetasol-17-propionate (lipid-loaded microspheres 0.025%) compared with a conventional formulation (lipophilic ointment in a hydrophilic phase 0.025%) in topical treatment of atrophic/erosive oral lichen planus. A Phase IV, randomized, observer-blinded, parallel group clinical trial. Br J Dermatol. 150/5:984-990

65. Carbone, M., Carrozzo, M., Broccoletti, R., Mattea, A., Gandolfo, S. (1996): The topical treatment of atrophic-erosive oral lichen planus with fluocinolone in a bioadhesive gel, chlorhexidine, and miconazole gel. A totally open trial. Minerva Stomatol 45:61-68 (Abstract)

66. Carbone, M., Carrozzo, M., Castellano, S., Conrotto, D., Broccoletti, M., Gandolfo, S. (1998): Systemic corticosteroid therapy of oral vesiculoerosive diseases (OVED). An open trial. Minerva Stomatologica 47/10:479-487

67. Carbone, M., Conrotto, D., Carrozzo, M., Garzino Demo, P., Broccoletti, R., Gandolfo, S. (1997): Topical treatment of atrophic-erosive oral lichen planus with Clobetasol in bioadhesive gel as well as chlorhexidine and miconazole in oral gel. Minerva Stomatol 46(7-8)423-428 (Abstract)

68. Carbone, M., Conrotto, D., Carrozzo, M., Broccoletti, R., Gandolfo, S., Scully, C (1999): Topical corticosteroids in association with miconazole and chlorhexidine in the long-term management of atrophic-erosive lichen planus: a placebo-controlled and comparative study between clobetasol and fluocinonide. Oral Dis 5/1:44-49

69. Carbone, M., Goss, E., Carrozzo, M., Castellano, S., Conrotto, D., Broccoletti, R., Gandolfo, S. (2003): Systemic and topical corticosteroid treatment of oral lichen planus: a comparative study with long-term follow-up. J Oral Pathol Med 32/6:323-329

70. Cardozo Pereira, A.L., Castro Jacques, C.M., Cabral, M.G., Ramos-e-Silva, M. (2004): Oral lichen planus part II: therapy and malignant transformation. Skinmed 3/1:19-22

71. Carrozzo, M. (2001): Oral health in patients with hepatitis C viral infection: an underestimated problem? Oral Dis 7/5:267-270

72. Carrozzo, M., Gandolfo, S. (1999): The management of oral lichen planus. Oral Dis 5/3:196-205

73. Carrozzo, M., Carbone, M., Gandolfo, S. (1996b): Lichen planus and lichenoid lesions. In: Porter, S.R., Scully, C. eds. Innovations and developments in non-invasive orofacial health care. Science Reviews: Northwood, pp 97-108.

74. Casiglia, J., Woo, S.B. (2001): A comprehensive review of oral cancer. Gen Dent 49:72-82

75. Cawson, R.A. (1968a): Treatment of oral lichen planus with betamethasone. Br Med J 1(5584) 86-89

76. Cawson, R.A.(1968b): Oral lichen planus and betamethasone. Br Med J 2(5598)176-177

77. Cedro, M., Chaudhry, S., Porter, S. (2006): OC Topical pimecrolimus for the treatment of erosive oral lichen planus. Oral Dis 12(s1):11

78. Chaikin, B.S. (1980): A treatment of desquamative gingivitis by the use of free gingival grafts. Quintessende Int 9:105-109

79. Chainani-Wu, N., Silverman, S. Jr., Lozada-Nur, F., Mayer, P., Watson, J.J. (2001): Oral lichen planus: patient profile, disease progression and treatment responses. J Am Dent Assoc 132/7:901-909

80. Chainani-Wu, N., Silverman Jr., S., Reingold, A., Bostrom, A., Mc Culloch, C., Lozada-Nur, F., Weintraub, J. (2007): A randomized, placebo-controlled, double-blind clinical trial of curcuminoids in oral lichen planus. Phytomedicine 14:437-446

81. Chaiyarit, P., Thongprasom, K., Satayut, S., Dhanuthai, K., Pinboonratanakit, P., Phothipakdee, P., Subambhesaj, A., Limlertmongkol, S., Chaimusig, M. (2008): Alteration of the expression of CD44 [corrected] isoforms in oral epithelia and saliva from patients with oral lichen planus. J Clin Immunol 28/1:26-34

82. Chan, E.S., Thornhill, M., Zakrzewska, J. (2000): Interventions for treating ora lichen planus. Cochrane Database Syst Rev(2):CD001168

83. Chen, H.R. (1989): A newly developed method for treatment of oral lichen planus with ultraviolet irradiation. Taiwan Yi Xue Hui Za Zhi 88/3:248-252

84. Cheng, A., Mann, C. (2006): Oral erosive lichen planus treated with efalizumab. Arch Dermatol 142/6:680-682

85. Choonhakarn, C., Busaracome, P., Sripanidkulchai, B., Sarakarn, P. (2007): The efficacy of aloe vera gel in the treatment of oral lichen planus: a randomized controlled trial. Br J Dermatol Dec 11 (epub ahead of print)

86. Chirput, R.O., Viteri, A., Jamroz, C., Dyck, W.P. (1976): Intrahepatic cholestasis after Griseofulvin administration. Gastroenterology 70:1141-1143

87. Chu, F.W., Silverman, S. Jr., Dedo, H.H. (1988): CO_2 laser treatment of oral leukoplakia. Laryngoscope 98:125-130

88. Conklin, R.J., Blasberg, B.(1987): Oral lichen planus. Dermatol Clin 5:663-673

89. Conrotto, D., Carbone, M., Carrozzo, M., Arduino, P., Broccoletti, R., Pentenero, M., Gandolfo, S. (2006): Ciclosporin vs. Clobetasol in the topical management of atrophic and erosive oral lichen planus: a double-blind, randomized controlled trial. Br J Dermatol 154/1:139-145

90. Cottoni, F., Ena, P., Tedde, G., Montesu, M.A. (1993): Lichen planus in children: a case report. Pediatr Dermatol 10/2:132-135

91. Cottoni, F., Solinas. A., Piga, M.R., Tocco, A., Lissia. M., Cerimele, D. (1988): Lichen planus, chronic liver diseases, and immunologic involvement. Arch Dermatol Res 280 Suppl: S55-60

92. Cox, N.H., Finlay, A.Y., Watkinson, G. (1986): Atypical lichen planus associated with ulcerative colitis. Ermatologica 173:294-296

93. Cribier, B., Chosidow, O. (1997): Lichen. Ann Dermatol Venereol 124/1:61-68

94. Cribier, B., Frances, C., Chosidow, O. (1998): Treatment of lichen planus. An evidence-based medicine analysis of efficacy. Arch Dermatol 134/12:1521-1530

95. Crijns, M., van Leeuwen, R. (2002): Skin diseases in the visual arts. Edn 1 Glaxo BV, Baarn

96. Cross, L.J., Bagg, J., Moseley, H. (1998): Evaluation of an optical instrument for objective assessment of oral mucosal erythema. J Oral Rehabil 25/7:496-501

97. Culver, G.D.A. (1920): Clinical study of lichen planus. Arch Dermatol Syphilol 1:43

98. Cusano, F., Errico, G. (1984): Lichen planus and ulcerative colitis. Arch Dermatol 120:994-995

99. Dalmau J; Puig L; Roé E; Peramiquel L; Campos M; Alomar A. (2007): Successful treatment of oral erosive lichen planus with mycophenolate mofetil. J Eur Acad Dermatol Venereol 21/2:259-260

100. Dartanel, S., Sahin, M., Eksioglu, M., Karabay, Y. (1991): Behandlung des oralen erosiven Lichen Planus mit topischem Cyclosporin A (Cs-A). Z Hautkr 66:148-149

101. Davies, F.T., Shadforth, M.F. (1984): Sulphasalazine induced oral lichen planus. Br J Med 288:194

102. De Argila, D., Gonzalo, A., Pimentel, J., Rovira, I. (1997): Isolated lichen planus of the lip successfully treated with chloroquine phosphate. Dermatology 195:284-285

103. Degos, R. (1953): Dermatologie. Edn 1. Paris, Editions médicales Flammarion. (French) 1:270

104. Delakos, G.N.; Christodoulou, D., Kistis, K.G., Zervou, E.K., Hatzis, J. and Tsianos, E.V. (1998): A prospective evaluation of dermatological side-effects during α-interferon therapy for chronic viral hepatitis. Eur J Gastroenterol Hepatol 10:933-939

105. Del Olmo, J.A., Pascual, I., Bagán, J.V., Serra, M.A., Escudero, A., Rodriguez, F., Rodrigo, J.M. (2000): Prevalence of hepatitis C virus in patients with lichen planus of the oral cavity and chronic liver disease. Eur J Oral Sci 108/5:378-382

106. Dereure, O., Bassat-Seguin, N., Guillou, J.J. (1996): Erosive lichen planus: dramatic response to thalidomide. Arch Dermatol 132:1392-1393

107. DeRossi, S.S., Ciarrocca, K.N. (2005): Lichen planus, lichenoid drug reactions, and lichenoid mucositis. Dent Clin N Am 49/1:77-89

108. Dissemond, J. (2004): Oral lichen planus: an overview. J Dermatolog Treat 15/3:136-140

109. Dissemond, J., Schröter, S., Franckson, T., Herbig, S., Goos, M. (2004): Pimecrolismus in an adhesive ointment as a new treatment option for oral lichen planus. Br J Dermatol 150/4:782-784

110. Djerassi, E., Berova, N. (1969): The possibilities of allergic reactions from silver amalgam restorations. Int Dent J 19/4:481-488

111. Donovan, J.C., Hayes, R.C., Burgess, K., Leong, I.T., Rosen, C.F. (2005): Refractory erosive oral lichen planus associated with hepatitis C: response to topical tacrolimus ointment. J Cutan Med Surg 9/2:43-46

112. Doutre, M.S., Beylot, C., Couzigou, P., Long, P., Royer, P. and Beylot, J. (1992): Lichen planus and virus C hepatitis: disappearance of the lichen under interferon-α-therapy. Dermatology 184/3:229

113. Downey, D. (1989): Contact mucositis due to palladium. Contact Dermatitis 21:54

114. Dukes, M.N. (1978): Side effects of Drugal Annunal 2, Amsterdam, Excerpta Medica

115. Dunsche, A., Kastel, I., Terheyden, H., Springer, I.N., Christophers, E., Brasch, J. (2003): Oral lichenoid reactions associated with amalgam. Br J Dermatol 148:70-76

116. Ebner, H., Mischer, P., Raff, M. (1973): Lokalbehandlung des lichen ruber planus der Mundschleimhaut mit Vitamin-A-Säure. Z Hautkr 48:735-740

117. Ebner, H. (1979): Erfahrungen mit der systemischen Retinoidbehandlung (Ro 10-9359) bei Lichen ruber planus. Wien Klein Wochenschr 91:161-164

118. Edwards, P.C., Kelsch, R. (2002): Oral lichen planus: Clinical presentation and Management. J Can Dent Assoc 68/8:494-499

119. Eerdekens, M., Matthieu, L., Jacob, W. (1989): Lichen ruber planus. Cilag. Derma Forum, Kaatsheuvel/Herentals 13 H.

120. Eisen, D. (1993b): Hydroxychloroquine sulphate (Plaquenil) improves oral lichen planus: an open trial. J Am Acad Dermatol 28:609-612

121. Eisen, D. (1993a): The therapy of oral lichen planus. Crit Rev Oral Biol Med 4:141-158

122. Eisen, D. (1994): The vulvovaginal-gingival syndrome of lichen planus. The clinical characteristics of 22 patients. Arch Dermatol 130/11 :1379-82

123. Eisen, D. (2002): The clinical features, malignant potential, and systemic association of oral lichen planus: a study of 723 patients. J Am Acad of Dermatol 46/2:207-214

124. Eisen, D., Carrozzo, M., Bagan Sebastian, J.V., Thongprasom, K. (2005): Number V Oral lichen planus: clinical features and management. Oral Dis 11/6:338-349

125. Eisen, D. (2003): The clinical manifestations and treatment of oral lichen planus. Dermatol Clin 2179-89

126. Eisen, D. (1999): The evolution of cuteanous, genital, scalp, nail, esophageal, and ocular involvement in patients with oral lichen planus. Oral Surg Oral Med Oral Pathol Oral Radiol Endod 88/4:431-436

127. Eisen, D., Eisenberg, E. (2000): Oral lichen planus and the Burning mouth syndrome. Is there a role for patch testing? Am J Contact Dermatitis 11/2:111-114

128. Eisen, D., Ellis, C.N., Duell, E.A., Griffiths, C.E., Voorhees, J.J. (1990a): Effect of topical cyclosporine rinse on oral lichen planus. A double-blind analysis. N Engl J Med 323:290-294

129. Eisen, D., Griffiths, C.E., Ellis, C.N., Nickoloff, B.J., Voorhees, J.J. (1990b): Cyclosporine washes for oral lichen planus. Lancet 335:535-553

130. Emslie, E., Hardman, F. (1970): The surgical treatment of oral lichen planus. Trans St Johns Hosp Dermatol Soc 56:43-44

131. Epstein, J.B., Truelove, E.L. (1996): Topical cyclosporine in a bioadhesive for treatment of oral lichenoid mucosal reactions: an open label clinical trial. Oral Surg Oral Med Oral Pathol Oral Radiol Endod 82/5:532-536

132. Epstein, J.B., Gorsky, M., Lonk,y S., Silverman, S. Jr., Epstein, J.D., Bride, M. (2006): The efficacy of oral lumenoscopy (ViziLite) in visualing oral mucosal lesions. Spec Care Dentist 26/4:171-174

133. Erpenstein, H. (1985): Periodontal and prosthetic treatment in patients with oral lichen planus. J Clin Periodontol 12/2:104-112

134. Escudier, M., Ahmed, N., Shirlaw, P., Setterfield, J., Tappuni, A., Black, M.M., Challacombe, S.J. (2007): A scoring system for mucosal disease severity with special reference to oral lichen planus. Br J Dermatol 157/4:765-770

135. Esquivel-Pedraza, L., Fernandez-Cuevas, L., Ortiz-Pedroza, G., Reyes-Gutierrez, E., Orozco-Topete, R. (2004): Treatment of oral lichen planus with topical pimecrolimus 1% cream. Br J Dermatol 150:771-773

136. Eversole, L.R. (1994): Immunopathology of oral mucosal ulcerative, desquamative and bullous disease. Selective review of the literature. Oral Surg 77:555-557

137. Eversole, L.R., Ringer, M. (1984): The role of the dental restorative metals in the pathogenesis of oral lichen planus. Oral Surg 57:383-387

138. Eversole, L.R. (1993): Oral mucosal diseases. In: Millard, H.D., Mason, D.K. (eds): Second world workshop on oral medicine. Ann Arbor, Michigan: Continuing Dental Education, School of Dentistry; University of Michigan, 1993:41-56

139. Falk, K.D., Latour, M.D., King, L.E. (1985): Dapsone in the treatment of erosive lichen planus. J Am Acad Dermatol 12:567-570

140. Femiano, F., Gombos, F., Scully, C. (2003b): Oral erosive/ulcerative lichen planus: preliminary findings in an open trial of sulodexide compared with cyclosporine (ciclosporin) therapy. Int J Dermatol 42:308-311

141. Femiano, F., Gombos, F., Scully, C. (2003a): Recurrent aphthous stomatitis unresponsive to topical corticosteroids: a study of the comparative therapeutic effects of systemic prednisone and systemic sulodexid. Int J Dermatol 42/5:394-397

142. Ferguson, M.M. (1977): Treatment of erosive lichen planus of the oral mucosa with depot steroids. Lancet 2/8041:771-772

143. Ferguson, M.M., Forsyth, A., Tulloch, N., Lamey, P.-J. (1987): Oral lichenoid reactions related to mercury sensitivity. Br J Oral Maxillofac Surg 25:474-480

144. Ferguson, M.M., Simpson, N.B., Hammersley, N. (1984): The treatment of erosive lichen planus with a retinoid – etretinate. Oral Surg Oral Med Oral Pathol 58/3:283-287

145. Fernandez-Bussy, R.A., Schmitt, D., Manduit, G., Thivolet, J. (1983): Effects of aromatic retinoid (Ro 109359) on Langerhans` cells in lichen planus. Arch Dermatol Res 275/2:105-108

146. Ficarra, G., Flaitz, C.M., Gaglioti, D., Piluso, S., Milo, D., Adler-Storthz, K., Eversole, L.R. (1993): White lichenoid lesions of the buccal mucosa in patients with HIV infection. Oral Surg Oral Med Oral Pathol 76:460-466

147. Figgener, L., Lussi, A., Müller-Fallbusch, H. (1990): Ist Lichen planus der Mundschleimhaut psychosomatisch mitbestimmt? In: Der psycho-pathologische Fall in der zahnärztlichen Beratung und Behandlung. Quintessenz, Berlin, pp 133-139

148. Figueiredo, M.D., Carrilho, F.J., de Andrade, H.F. (2002): Oral lichen planus and hepatitis C virus infection. Oral Diseases 8:42-46

149. Finne, K., Göransson, K, Winkler, L. (1982): Oral lichen planus and contact allergy to mercury Int J Oral Surg 11/4:236-239

150. Frame, J.W., Das Gupta, A.R., Dalton, G.A., Rhys Evans, P.H. (1984): Use of the carbon dioxide laser in the management of premalignant lesions of the oral mucosa. J Laryngol Otol 98/12:1251-1260

151. Frances, C., Boisnic, S., Etienne, S., Szpirglas, H. (1988): Effect of the local application of cyclosporine A on chronic erosive lichen planus of the oral cavity. Dermatologica 3:194-195

152. Fregart, S., Hjort, N. (1969): Increasing incidence of mercury sensitivity. The possible role of organic mercury compounders. Contact Dermatitis Newsletter 1969: 5:88

153. Fricain, J.C., Sibaud, V., Campana, F., Lepreux, S., Taïeb, A. (2005): Mucosal pigmentation after oral lichen planus treatment with topical tacrolimus. Dermatology 210/3:229-232

154. Friedrich, R.E., Heiland, M., El-Moawen, A., Dogan, A., von Schrenck, T., Löning, T. (2003): Oral lichen planus in patients with chronic liver diseases. Infection 31/6:383-386

155. Gandolfo, S., Carrozzo, M., Pagano, M. (2004): Oral lichenoid lesions: what are they? Oral Oncol 40/10:1057-1058

156. Garcìa-Pollo Vallejo, M.J., Huerta, G., Cerero, R., Seoane, J.M. (2001): Anxiety and depression as risk factors for oral lichen planus. Dermatology 203/4:303-307

157. Gaspar, L., Kasler, M., Szabo, G., Banhidy, F. (1991): Separate and combined use of Nd:YAG and carbon dioxide lasers in oral surgery. J Clin Laser Med Surg 9/5:381-383

158. Giustina, T.A., Stewart, J.C., Ellis, C.N., Regezi, T., Annesley, T., Woo, T.Y., Voorhees, J.J. (1986): Topical application of isotretinoin gel improves oral lichen planus. A double-blind study. Arch Dermatol 122:534-536

159. Gombos, F., Capello, B., Gaeta, G.M., La Rotonda, M.I., Serpico, R., Miro, A. (1992): Cyclosporin in a bioadhesive formulation in the therapy of oral erosive lichen planus. A clinico-experimental evaluation. Minerva Stomatologica 41/9:385-389

160. Gonsalves, W.C., Chi, A.C., Neville, B.W. (2007): Common oral lesions: Part I. Superficial mucosal lesions. Am Fam Physician 75/4:501-507

161. González-García, A., Diniz-Freitas, M., Gándara-Vila, P., Blanco-Carrión, A., García-García, A., Gándara-Rey, J. (2006): Triamcinolone acetonide mouth rinses for treatment of erosive oral lichen planus: efficacy and risk of fungal over-infection. Oral Dis 12/6:559-565

162. Gonzalez-Moles, M.A., Morales, P., Rodriguez-Archilla, A., Isabel, I.R., Gonzalez-Moles, S. (2002): Treatment of severe chronic oral erosive lesions with Clobetasol propionate in aqueous solution. Oral Surg Oral Med Oral Pathol Oral Radiol Endod 93/3:264-270

163. Gonzalez-Moles, M.A., Ruiz-Avila, I., Rodriguez-Archilla, A., Morales-Garcia, P., Mesa-Aguado, F., Bascones-Martinez, A., Bravo, M. (2003): Treatment of severe erosive gingival lesions by topical application of clobetasol propionate in custom trays. Oral Surg Oral Med Oral Pathol Oral Radiol Endod 95/6:688-692

164. Gorsky, M., Raviv, M. (1992): Efficacy of etretinate (Tigason) in symptomatic oral lichen planus. Oral Surg Oral Med Oral Pathol 73:52-55

165. Gorsky, M., Raviv, M., Moskana, D., Laufer, M., Bodner, L. (1996): Clinical charakteristics and treatment of patients with oral lichen planus in Israel. Oral Surg Oral Med Oral Pathol Oral Radiol Endod 82/6:644-649

166. Gorouhi, F., Solhpour, A., Beitollahi, J.M., Afshar, S., Davari, P., Hashemi, P., Nassiri Kashani, M., Firooz, A. (2007): Randomized trial of Pimecrolimus cream versus triamcinolone acetonide paste in the treatment of oral lichen planus. J Am Acad Dermatol 57/5:806-813

167. Greenspan, J.S., Yeoman, C.M., Harding, S.M. (1978): Oral lichen planus: A double-blind comparison of treatment with betamethason valerat aerosol and pellets. Brit Dent J 144:83-84

168. Gu, G.M., Martin, M.D., Darveau, R.P., Truelove, E., Epstein, J. (2004): Oral and serum IL-6 levels in oral lichen planus patients. Oral Surg Oral Med Oral Pathol Oral Radiol Endod 98/6:673-678

169. Günther, S. (1973): Vitamin A acid in treatment of oral lichen planus. Arch Dermatol 107/2:277

170. Günther, S. (1975a): Lichen ruber planus und Lichen ruber verrucosus der Haut: Behandlungsergebnisse mit Vitamin-A-Säure bei 98 Patienten. Z Hautkr 50/2:59-68

171. Günther, S. (1975b): Über Wirksamkeit der Vitamin-A-Säure bei Erkrankungen der Mundschleimhaut: Lichen ruber planus, Leukoplakien und Lingua geografica. Z Hautkr 50/1:41-46

172. Günther, S. (1973): The therapeutic value of retinoic acid (vitamin A acid) in lichen planus of the oral mucous membrane. Dermatologica 147:130-136

173. Guiglia, R., Di Liberto, C., Pizzo, G., Picone, L., Lo Muzio, L., Gallo, P.D., Campisi, G., D'Angelo, M. (2007): A combined treatment regimen for desquamative gingivitis in patients with oral lichen planus. J Oral Pathol Med 36/2:110-116

174. Guijarro Guijarro, B., Lopez Sanchez, A.F., Hernandez Vallejo, G. (2001): Presence of lichen planus during a course of interferon-alpha-2a therapy for a viral chronic C hepatitis. Med Oral 6/5:358-363

175. Gustafson, J., Eklund, C., Wallström, M., Zellin, G., Magnusson, B., Hasseus, B. (2007): Langerin expressing and CD83-expressing cells in oral lichen planus lesions. Acta Odontol Scand 65/3:156-161

176. Guyot, A.D., Farhi, D., Ingen-Housz-Oro, S., Bussel, A., Parquet, N., Rabian, C., Bachelez, H., Frances, C. (2007): Treatment of refractory erosive oral lichen planus with extracorporeal photochemotherapy: 12 cases. Br J Dermatol 156/3:553-556

177. Hallopeau, H. (1953): Sur un cas de lichen de Wilson gingival avec neoplasie voisine dans la region maxillaire. (French). Bull Soc Fr Derm Syph 80:5-29

178. Hampf, B.G., Malmström, M.J., Aalberg, V.A., Hannula, J.A., Vikkula, J. (1987): Psychiatric disturbance in patients with oral lichen planus. Oral Surg Oral Med Oral Pathol 63/4:429-432

179. Handa, S., Sahoo, B. (2002): Childhood lichen planus: a study of 87 cases. Pediatr J Dermatol 41:423-427

180. Handler, H.L. (1984): Isotretinoin for oral lichen planus. J Am Acad Dermatol 10/4:674

181. Harden, D., Skelton, H., Smith, K.J. (2003): Lichen planus associated with hepatitis C virus: no viral transcripts are found in the lichen planus, and effective therapy for hepatitis C virus does not clear lichen planus. J Am Acad Dermatol 49:847-852

182. Harpenau, L.A., Plemons, J.M., Rees, T.D. (1995): Effectiveness of a low dose of cyclosporine in the management of patients with oral erosive lichen planus. Oral Surg Oral Med Oral Pathol Oral Radiol Endod 80/2:161-167

183. Hatchuel, D.A., Peters, E., Lemmer, J., Hille, J.J., McGaw, W.T. (1990): Candidal infection in oral lichen planus. Oral Surg Oral Med Oral Pathol 70:172-175

184. Hayes, SM. (1999): Lichen planus–report of successful treatment with aloe vera. Gen Dent 47/3:268-272

185. Hebra, F., Elfinger, A., (Heitzmann C). Atlas der Hautkrankheiten.(German). Wien: Kaiserliche Akademie der Wissenschaften. 1856-1876

186. Heffernan, M.P., Smith, D.I., Bentley, D., Tabacchi, M., Graves, J.E. (2007): A single-center, open-label, prospective pilot study of subcutaneous efalizumab for oral erosive lichen planus. J Drugs Dermatol 6/3:314-314

187. Hegarty, A.M., Hodgson, T.A., Lewsey, J.D., Porter S.R. (2002): Fluticasone propionate spray and betamethasone sodium phosphate mouthrinse: a randomized crossover study for the treatment of symptomatic oral lichen planus. J Am Acad Dermatol47/2:271-279

188. Helander, I., Jansen, C.T., Meurman, L. (1987):Long-term efficacy of PUVA treatment in lichen planus: comparison of oral and external methoxsalen regimens. Photodermatol 4/5:265-268

189. Henriksson, E., Mattsson, U., Hakansson, J. (1995): Healing of lichenoid reactions following removal of amalgam. A clinical follow-up. J Clin Periodontol 22/4:287-294

190. Hensten-Pettersen, A. (1992): Casting alloys: side effects. Adv Dent Res 6/38-43

191. Hensten-Pettersen, A., Jacobsen, N. (1991): Toxic effects of dental materials. Int Dent J 5:265-273

192. Hersle, K., Mobacken, H., Sloberg, K., Thilander, H. (1982): Severe oral lichen planus: treatment with an aromatic retinoid (Etretinate). Br J Dermatol 106:77-80

193. Hietanen, J., Pihlman, K., Förström, L., Linder, E., Reunala, T. (1987): No evidence of hypersensitivity to dental restorative metals in oral lichen planus. Scan J Dent Res 95:320-327

194. Higuchi, M., Tanaka, E., Kiyosawa, K. (2002): Epidemiology and clinical aspects on hepatitis C. Jpn J Infect Dis 55/3:69-77

195. Ho, V.C., Gupta, A.K., Ellis, C.N., Nickoloff, B.J., Voorhees, J.J. (1990): Traetment of severe lichen planus with cyclosporine. J Am Acad Dermatol. 22/1:64-68

196. Ho. V.C., Conklin, R.J. (1991): Effect of topical cyclosporine rinse on oral lichen planus. N Engl J Med 325:435

197. Hodak, E., Yosipovitch, G., David, M., Ingber, A., Chorev, L., Lider, O., Cahalon, L., Cohen, I.R. (1998): Low-dose low-molecular-weight heparin (Enoxaparin) is beneficial in lichen planus: a preliminary report. J Am Acad Dermatol 38/4:564-568

198. Hodgson, T.A., Sahni, N., Kaliakatsou, F., Buchanan, J.A., Porter, S.R. (2003): Long-term efficacy and safety of topical tacrolimus in the management of ulcerative/erosive oral lichen planus. Eur J Dermatol 13/5:466-470

199. Holbrook, W.P., Kristmundsdóttir, T., Loftsson, T. (1998): Aqueous hydrocortisone mouthwash solution: clinical evaluation. Acta Odontol Scand 56/3:157-160

200. Holmstrup, P., Dabelsteen, E. (1974): The frequency of Candida in oral lichen planus. Scand J Dent Res 82:584-587

201. Holmstrup, P., Thorn, J.J., Rindum, J., Pindborg, J.J. (1988): Malignant development of lichen planus-affected oral mucosa. J Oral Pathol 17/5:219-225

202. Holmstrup, P. (1991): Reactions of the oral mucosa related to silver amalgam: a review. J Oral Pathol Med 20:1-7

203. Horch, H.H., Gerlach, K.L., Schaefer, H.E. (1986): CO2 laser surgery of oral premalignant lesions. Int J Oral Maxiofac Surg 15:19-24

204. Horowitz, A.M., Alfano, M.C. (2001): Performing a death-defying act. J Am Dent Assoc 132 Suppl 5S-6S

205. Hovick, C.I., Kalkwarf,K.L. (1987): Treatment of localized oral erosive lichen planus lesions with free soft tissue grafts. Periodont Case Rep 9/2:21-24

206. Howard, R., Tsuchiya, A. (1998): Adult skin disease in the pediatric patient. Dermatol Clin 16:593-608

207. Huber, M. (2004): Oral lichen planus. Quintessence 35/9:731-752

208. Huerta Leteurtre, N., Bagan Sebastian, J.V., Cardona Tortajada, F., Lloria De Miguel, E., Jimenez Soriano, Y., Basterra Alegria, J. (1999): Oral lichen planus plaques and homogeneous leukoplakia: comparative results of treatment with CO_2-Laser. Acta Otorrinolaringol Esp 50/7:543-547

209. Ibbotson, S.H., Speight, E.L., Macleod, R.I., Smart, E.R., Lawrence, C.M. (1996): The relevance and effect of amalgam replacement in subjects with oral lichenoid reactions Br J Dermatol 134/3:420-423

210. Ikeda, K., Saitoh, S., Koida, I., Arase, Y., Tsubota, A., Chayama, K., Kumada, H., Kawanishi, M. (1993): A multivariate analysis of risk factors for hepatocellular carcigonesis: a prospective observation of 795 patients with viral and alcoholic cirrhosis. Hepatology 18/1:47-53

211. Imhof, M., Popal, H., Lee, J.H., Zeuzem, S., Milbradt, R. (1997): Prevalence of hepatitis C virus antibodies and evaluation of hepatitis C virus genotypes in patients with lichen planus. Dermatology 195/1:1-5

212. Irvine, C., Irvine, F., Champion, R.H. (1991): Longterm follow-up of lichen planus. Acta Derm Venereol 71/3:242-244

213. Ismail, S.B., Kumar, S.K., Zain, R.B. (2007): Oral lichen planus and lichenoid reactions: etiopathogenesis, diagnosis, management and malignant transformation. J Oral Science 49/2:89-106

214. Itin, P., Surber, C., Büchner, S. (1992): Lack of effect after local treatment with a new cyclosporine formulation in recalcitrant erosive oral lichen planus. Dermatology 185/4:262-265

215. Itin, P.H., Schiller, P., Gilli, L., Buechner, S.A. (1995): Isolated lichen planus of the lip. Br J Dermatol 132/6:1000-1002

216. Ivanovski, K., Nakova, M., Warburton, G., Pesevska, S., Filipovska, A., Nunn, M.E., Angelova, D., Angelov, N. (2005): Psychological profile in oral lichen planus. 32/10:1034-1040

217. Jainkittivong, A., Kuvatanasuchati, J., Pipattanagovit, P., Sinheng, W. (2007): Candida in oral lichen planus patients undergoing topical steroid therapy. Oral Surg Oral Med Oral Pathol Oral Radiol Endod 104/1:61-66

218. Jadassohn, J. (1895): Zur Kenntnis der Medikamentösen Dermatosen. Verh Dtsch Derm Gesellschaft v Kongress 1895; 103

219. James, J., Fergueson, M.M., Forsyth, A., Tulloch, N., Lamey, P.J. (1987): Oral lichenoid reactions related to mercury sensitivity. Br J Oral Maxillofac Surg 25/6:474-480

220. Jansen, C.T., Viander, M., Kalimo, K., Soppi, A.M., Soppi, E. (1981): PUVA treatment in chromium hypersensitivity: effect on skin reactivity and lymphocyte functions. Arch Dermatol Res. 1981;270(3):255-61

221. Jansen, C.T., Lehtinen, R., Happonen, R.-P., Lehtinen, A., Söderlund, K. (1987): Mouth PUVA: New treatment for recalcitrant oral lichen planus. Photodermatol 4:165-166

222. Jick, S.S., Kremers, H.M., Vasilakis-Scaramozza, C. (2000): Isotretinoin use and risk of depression, psychotic symptoms, suicide, and attempted suicide. Arch Dermatol 136:1231-1236

223. Johnson, R.J., Gretch, D.R., Couser, W.G. (1994): Hepatitis C virus associated glomerulonephritis. Effect of an α-interferon therapy. Kidney Int 46:1700-1704

224. Jolly, M. Nobile, S. (1977): Vitamin status of patients with oral lichen planus. Aust dent J 22/6:446-450

225. Jungell; P. (1991): Oral lichen planus: a review. Int J Oral Maxillofac Surg 20:129-135

226. Jungell, P.P., Malmstrom, M. (1996): Cyclosporin A mouthwash in the treatment of oral lichen planus. Int J Oral Maxillofac Surg 25/1:60-62

227. Jungell, P.P., Malmstrom, M., Wartiovaara, J., Konttinen, Y. (1987a): Ultrastructure of oral leukoplakia and lichen planus. I. Basal region and inflammatory cells. J Oral Pathol 16/4:170-178

228. Jungell, P.P., Malmstrom, M., Wartiovaara, J., Konttinen, Y. (1987b): Ultrastructure of oral leukoplakia and lichen planus. II. A correlated scanning and transmission electron microscopic study of epithelial surface cells. J Oral Pathol 16/6:287-293

229. Kanwar, A.J., Handa, S., Ghosh, S., Kaur, S. (1991): Lichen planus in childhood: a report of 17 patients. Pediatr Dermatol 8(4):288-291

230. Kaliakatsou, F., Hodgson, T.A., Lewsey, J.D., Hegarty, A.M., Murphy, A.G., Porter, S.R. (2002): Management of recalcitrant ulcerative oral lichen planus with topical tacrolimus. J Am Acad Dermatol 46/1:35-41

231. Kalmar, J.R. (2007): Diagnosis and management of oral lichen planus. J Calif Dent Assoc 35:405-411

232. Kaposi, M. (1892): Lichen ruber pemphigoides. Arch Dermatol Syph 24: 343-346

233. Karatsaidis,A., Schreurs, O., Helgeland, K., Axell, T., Schenck, K. (2003): Erythematous and reticular forms of oral lichen planus and oral lichenoid reactions differ in pathological features related to disease ativity. J Oral Pathol Med 32:275-281

234. Katta, R. (2000): Lichen planus. Am Fam Physician 61/11:3319-3324, 3327-3328

235. Katz, J., Goultschin, J., Benoliel, R., Rotstein, I., Pisanty, S. (1988): Lichen planus evoked by periodontal surgery. J Clin Periodontol 15/4:263-265

236. Kellett, J.K., Ead, R.D. (1990): Treatment of lichen planus with a short course of oral prednisolone. Br J Dermatol 123/4:550-551

237. Kerr, A.R. (2000): Life saving: oral cancer screening. NY State Dent J 66:26-30

238. Khadim, M.I. (1980): Bonjela therapy in oral lichen planus: a case report. J Pak Med Assoc 30/3:72-74

239. Kleier, C., Werkmeister, R., Joos, U. (1998): Zink- und Vitamin-A-MAngel bei Mundschleimhauterkrankungen. Mund Kiefer Gesichtschir 2/6:320-325

240. Koch, P., Bahmer, F.A. (1995): Oral lichenoid lesions, mercury hypersensitivity and combined hypersensitivity to mercury and other metals: histologically-proven reproduction of the reaction by patch testing with metal salts. Contact Dermatitis 33/5:323-328

241. Koch, P., Bahmer, F.A. (1999): Oral lesions and symptoms related to metals used in dental restorations: a clinical, allergological, and histologic study.J Am Acad Dermatol 41/3 Pt 1: 422-430

242. Köllner, K., Wimmershoff, M., Landthaler, M., Hohenleutner, U. (2003): Treatment of oral lichen planus with the 308-nm UVB excimer laser – early preliminary results in eight patients. Lasers Surg Med 33:158:160

243. Köse, O., Lalli, A., Kutulola, A.O., Odell, E.W., Waseem, A. (2007): Changes in the expression of stem zell markers in oral lichen planus and hyperkeratotic lesions. J Oral Sci 49/2:133-139

244. Kovesi, G., Banoczy, J. (1973): Follow-up studies in oral lichen planus. Int J Oral Surg 2:13-19

245. Krogh, P., Hald, B., Holmstrup, P. (1987): Possible mycological etiology of oral mucosal cancer: catalytic potential of infecting Candida albicans and other yeasts in production of N-nitrosobenzylmethylamine. Carcinogenesis 8:1543-1548

246. Kumar, F.V., Garg, B.R., Baruah, M.C., Vasireddi, S.S. (1993): Childhood lichen planus. J Dermatol 20/3:175-177

247. Kunte, C., Erlenkeuser-Uebelhoer, I., Michelsen, S., Scheerer-Dhungel, K., Plewig, G. (2005): Treatment of therapy-resistant erosive oral lichen planus with extracorporeal photopheresis (ECP): J Dtsch Dermatol Ges 3/11:889-894

248. Kupriianova, T.A., Markov, B.P., Vilkova, L.A., Barabash, A.G. (1989): The use of a permanent magnetic field in the combined treatment of lichen ruber planus of the oral mucosa. Stomatologiia (Abstract) 68/5/33-34

249. Kuusilehto, A., Lehtinen, R., Happonen, R.P., Heikinheimo, K., Lehtimaki, K., Jansen, C.T. (1997): An open clinical trial of a new mouth-PUVA variant in the treatment of oral lichenoid lesions. Oral Surg Oral Med Oral Pathol Oral Radiol Endod 84/5:502-505

250. Kvaal, S.I., Warloe, T. (2007): Photodynamic treatment of oral lesions. J Environ Pathol Toxicol Oncol 26/2:127-133

251. Laeijendecker, R., van Joost, T. (1994): Oral manifestations of gold allergy. J Am Acad Dermatol 30/2 Pt 1:205-209

252. Laeijendecker, R., Van Joost, T., Tank, B., Oranje, A.P., Neumann, H.A. (2005): Oral lichen planus in childhood. Pediatr Dermatol 22/4:299-304

253. Laeijendecker, R., Tank, B., Dekker, S.K., Neumann, H.A. (2006): A comparison of treatment of oral lichen planus with topical tacrolimus and triamcinolone acetonide ointment. Acta Derm Venereol 86/3:227-229

254. Laeijendecker, R., Van Joost, T., Tank, B., Oranje, A.P., Neumann, H.A. (2005): Oral lichen planus in childhood. Pediatr Dermatol 22/4:299-304

255. Laeijendecker, R., Tank, B., Dekker, SK., Neumann, H.A. (2006): A comparison of treatment of oral lichen planus with topical tacrolimus and triamcinolone acetonide ointment. Acta Derm Venereol 86/3:227-229

256. Laine, J., Kalimo, K., Happonen, R.P. (1997): Contact allergy to dental restorative materials in patients with oral lichenoid lesions. Contact dermatitis 36/3:141-146

257. Laine, J., Kalimo, K., Forssell, H., Happonen, R.P. (1992): Resolution of oral lichenoid lesions after replacement of amalgam restorations in patients allergic to mercury compounds. Br J Dermatol 126/1:10-15

258. Lapidoth, M., Arbe,r N., Ben-Amitai, D., Hagler, J. (1997): Successful interferon treatment for lichen planus associated with chronic active hepatitis due to hepatitis c virus infection. Acta Derm Venereol 77/2:171-172

259. Laurberg, G., Geiger, J.M., Hjorth, N., Holm, P., Hou-Jensen, K., Jacobsen, K.U., Nielsen, A.O., Pichard, J., Serup, J., Sparre-Jorgensen, A., et al. (1991): Treatment of lichen planus with acitretin. A double-blind, placebo-controlled study in 65 patients. J Am Acad Dermatol 24/3:434-437

260. Lavelle, C.L. (1983): A study in the differential diagnosis of white lesions of the buccal mucosa. J Oral Med 38/4:135-140

261. Lear, J.T., English, J.S.C. (1996): Erosive and generalized lichen planus responsive to azathioprine. Clin Exp Dermatol 21/1:56-57

262. Lehtinen, R., Happonen, R.-P., Kuusilehto, A., Jansen, C.T. (1989): A clinical trial of PUVA treatment in oral lichen planus. Proc Finn Dent Soc 85:29-33

263. Lener, E.V., Brieva, J., Schachter, M., West, L.E., West, D.P., el-Azhary, R.A. (2001): Successful treatment of erosive lichen planus with topical tacrolimus. Arch Dermatol 137/4:419-422

264. Levell, N.J. (2006): No evidence for therapeutic effect of topical cyclosporine in oral lichen planus. Br J Dermatol 155/2:487-488; author reply 488

265. Levell, N.J., MacLeod, R.I., Marks, J.M. (1991): Lack of effect of cyclosporine mouthwash in oral lichen planus. Lancet 337:796-797

266. Lind, P.O. (1988): Oral lichenoid reactions related to composite restorations. Preliminary report. Acta Odontol Scand 46/1:63-65

267. Lindeboom, G.A. (1985): Introduction on the history of medicine. 6th edn. Rodopi BV, Amsterdam 1985

268. Lipperheide, V., Quindos, G., Jimenez,Y., Ponton, J., Bagan-Sebastian, J.V., Aguirre, J.M. (1996): Candida biotypes in patients with oral leukoplakia and lichen planus. Candida biotypes in leukoplakia and lichen planus. Mycopathologia 134/2:75-82

269. Lodi, G., Porter, S.R. (1997): Hepatitis C virus infection and oral lichen planus: a short review. Oral Diseases 3:77-81

270. Lodi, G., Scully, C., Carrozzo, M., Griffiths, M., Sugerman, P.B., Thongprasom, K. (2005a): Current controversies in oral lichen planus: report of an international consensus meeting. Part 1. Viral infections and etiopathogenesis. Oral Surg Oral Med Oral Path Oral Radiol Endod 100/1:40-51

271. Lodi, G., Scully, C., Carrozzo, M., Griffiths, M., Sugerman, P.B., Thongprasom, K. (2005b): Current controversies in oral lichen planus: report of an international consensus meeting. Part 2. Clinical management and malignant transformation. . Oral Surg Oral Med Oral Path Oral Radiol Endod 100/2:164-178

272. Lodi, G., Tarozzi, M., Sardella, A., Demarosi, F., Canegallo, L., Di Benedetto, D., Carrassi, A. (2007): Miconazole as adjuvant therapy for oral lichen planus: a double-blind randomized controlled trial. Br J Dermatol 156/6:1336-1341

273. Löwenthal, U., Pisanti, S. (1984): Oral lichen planus according to the modern medical model. J Oral Med 39/4:224-226

274. Loh,H.S. (1992): A clinical investigation of the management of oral lichen planus with CO 2 laser surgery. J Clin Laser Med Surg 10/6:445-449

275. Loitz, G.A., O`Leary, J.P. (1986): Erosive lichen planus of the tongue treated with cryosurgery. J Oral Maxillofac Surg 44/7:580-582

276. Lo Muzio, L., della Valle, A., Mignogna, M.D., Pannone, G., Bucci, P., Bucci, E., Sciubba, J (2001): The treatment of oral aphthous ulceration of erosive lichen planus with topical Clobetasol propionate in three preparations: a clinical and pilot study on 54 patients. J Oral Pathol Med 30/10:611-617

277. Lopez-Lopez, J., Rosello-Llabres, X. (1995):CyclosporineA, an alternative to the oral lichen planus erosive treatment. Bull Group Int Rech Sci Stomatol Odontol 38:33-38

278. Lozada, F., Silverman, S. Jr. (1980): Topically applied fluocinonide in an adhesive base in the treatment of oral vesiculoerosive diseases. Arch Dermatol 59/3:567-572

279. Lozada, F. (1981): Prednisone and azathioprine in the treatment of patients with vesiculoerosive oral diseases. J Clin Endocrinol Metab 52/3:257-263

280. Lozada-Nur, F., Huang, M.Z., Zhou, G.A. (1991): Open preliminary clinical trial of Clobetasol propionate ointment in adhesive paste for treatment of chronic oral vesiculoerosive diseases. Oral Surg Oral Med Oral Path Oral Radiol Endod 71/3:283-287

281. Lozada-Nur, F., Miranda, C. (1997): Oral lichen planus: topical and systemic therapy. Semin Cutan Med Surg 16/4:295-300

282. Lozada-Nur, F., Miranda, C., Maliksi, R. (1994): Double-blind clinical trial of 0.05% clobetasol propionate (corrected form proprionate) ointment in orabase and 0.05% fluocinonide ointment in orabase in the treatment of patients with oral vesiculoerosive diseases. Oral Surg Oral Med Oral Pathol 77/6:598-604

283. Lozada-Nur, F.I., Sroussi, H.Y. (2006): Tacrolismus powder in Orabase 0,1% for the treatment of oral lichen planus and oral lichenoid lesions: an open clinical trial. Oral Surg Oral Med Oral Path Oral Radiol Endod 102/6:744-749

284. Lu, S.Y., Chen, W.J., Eng H.L. (1995): Dramatic response to levamisole and low-dose prednisolone in 23 patients with oral lichen planus: a 6-year prospective follow-up study. Oral Surg Oral Med Oral Path Oral Radiol Endod 80/6:705-709

285. Lu, S.Y., Chen, W.J., Eng, H.L. (1998): Response to levamisole and low-dose prednisolone in 41 patients with chronic oral ulcers: a 3-year open clinical trial and follow-up study. Oral Surg Oral Med Oral Pathol Oral Radiol Endod 86/4:438-445

286. Luis-Montoya, P., Dominguez-Soto, L., Vega-Memije, E. (2005): Lichen planus in 24 children with review to the literature. Pediatr Dermatol 22/4:295-298

287. Luker, J. (2000): Diseases of oral mucosa and tongue. In: Textbook of pediatric Dermatology. Harper, J., Oranje, A.P., Prose, N. Edn 1. Vol 2. Oxford: Blackwell Science Ltd 22: 1435-1459

288. Lund, W.S. (1976): Treatment of superficial lesions of the mouth and pharynx. J Laryngol Otol 90/1:105-112

289. Lundquist, G., Forsgren, H., Gajecki, M., Emtestam, L. (1995): Photochemotherapy of oral lichen planus. A controlled study. Oral Surg Oral Med Oral Path Oral Radiol Endod 79:554-558

290. Lundstrom, I.M. (1984b): Allergy and corrosion of dental materials in patients with oral lichen planus. Int J Oral Surg 13/1:16-24

291. Lundstrom, I.M., Anneroth, G.B., Holmberg, K. (1984): Candida in patients with oral lichen planus. Int J Oral Surg 13:226-238

292. Luomanen, M. (1992): Experience with a carbon dioxide laser for removal of benign oral soft-tissue lesions. Proc Finn Dent Soc 88/1-2:49-55

293. McCartan, B.E. (1995): Psychological factors associated with oral lichen planus. J Oral Pathol Med 24/6:273-275

294. McCartan, B.E., McCreary, C.E. (1997): Oral lichenoid drug eruptions. Oral Disease 3:58-63

295. McCreary, C. E., McCartan, B.E. (1999): Clinical management of oral lichen planus. Br J Oral Maxillofac Surg 37:338.343

296. McGrath, C., Hegarty, A.M., Hodgson, T.A., Porter, S.R. (2003): Patient-centred outcome measures for oral mucosal disease are sensitive to treatment. Int J Oral Maxillofac 32:334-336

297. McHutchison, J.G., Gordon, S.C., Schiff, E.R. (1998): Interferon-alpha-2b alone or in combination with ribavirin as initial treatment for chronic hepatitis. Hepatitis Interventional Therapy Group. N Engl J Med 339: 1485-1492

298. Macario-Barrel, A., Balguerie, X., Joly, P. (2003): Treatment of erosive oral lichen planus with thalidomide. Ann Dermatol Venereol 130:1109-1112

299. Machado, A.C.P., Sugaya, N.N., Migliari, D.A., Matthews, R.W. (2004): Oral lichen planus. Clinical aspects and management in fifty-two Brazilian patients. West Indian Med J 53/2:113-117

300. Madan, V., Griffiths, C.E. (2007): Systemic ciclosporin and tacrolimus in dermatology. Dermatol Ther 20/4:239-250

301. Maidhof, R. (1979): Systemic treatment of oral lichen planus with an aromatic retinoid (Ro 10-9359). Z Hautkr 54/19:873-916

302. Maksimovskaia, L.N., Barashkov, G.N., Trestsov, N.G. (1991): The methods of modern reflexotherapy in the combined treatment of patients with erosive-ulcerative processes of the oral mucosa. Stomatologiia (Abstract) 4/36-37

303. Malhotra, A.K., Khaitan, B.K., Sethuraman, G., Sharma, V.K. (2007): Betamethasone oral mini-pulse-therapy compared with topical triamcinolone acetonide (0,1%) paste in oral lichen planus: a randomized comparative study. J Am Acad Dermatol 12:22

304. Malmstrom, M., Leikomaa, H. (1980): Experience with cryosurgery in the treatment of oral lesions. Proc Finn Dent Soc 76/3:117-123

305. Matthews, R.W., Pinkney, R.C., Scully, C. (1989): The management of intransigent desquamative gingivitis with dapsone. Ann Dent 48/1 :41-43

306. Matthews, R.W., Scully, C. (1992): Griseofulvin in the treatment of oral lichen planus: adverse drug reactions, but little beneficial effect. Ann Dent 51:10-11

307. Mattila, R., Alanen, K., Syrjänen, S. (2007): Immunohistochemical study on topoisomerase Iialpha, Ki-67 and cytokeratine-19 in oral lichen planus lesions. Arch Dermatol Res 298/8:381-388

308. Mattson, U., Jontell, M., Holmstrup, P. (2002): Oral lichen planus and mlignant transformation: is a recall of patients justified? Crit Rev Oral Biol Med 13/5:390-390

309. Mercuriale, G. De morbis cutaneis et omnibus corporis humani excrementis tractatus locupletissimi... Ex ore Hieronymi Mercurialis...excepti, atque in libros quinque digesti, opera Pauli Aicardii, Venetiis (Latin): Apud Paulum et Antonium Meietos; 1572

310. Merigou ,D., Leaute-Labreze, C., Louvet, S., Biolac-Sage, P., Taieb, A. (1998): Lichen planus in children: role of the compaign for hepatitis B vaccination. Ann Dermatol Venereol 125/6-7:399-404

311. Mesander, B. From praedermatologist to dermatologist. The history of the speciality of dermatology in The Netherlands. Belvedere/Medidact. Overveen/Alphen aan de Rijn 2001

312. Michele, G., Carlo, L., Mario, M.C., Giovanni, L., Pasquale, M., Alessandra, M. (2007): Hepatitis C virus chronic infection and oral lichen planus: an italian case-control study. Eur J Gastroenterol Hepatol 19/8:647-652

313. Mignogna, M.D., Lo Muzio, L., Lo Russo, L., Fedele, S., Ruoppo, E., Bucci, E. (2000): Oral lichen planus: different clinical features in HCV-positive and HCV-negative patients. Int J Dermatol 39/2:134-139

314. Miller, T.N. (1971): Myaesthenia gravis, ulcerative colitis and lichen planus. Proc R Soc Med 61:807-808

315. Misiani, R., Bellavita, R., Fenili, D., Vicari, O. et al. (1994): Interferon-α-2a therapy in cryogloblinemia associated with hepatitis C virus. N Engl J Med 330: 751-756

316. Mjor, I.A., Christensen, G.J. (1993): Assessment of local side effects of casting alloys. Quintessence Int 24/5:343-351

317. Mobacken, H., Hersle, H., Sloberg, K., Thilander, H. (1984): Oral lichen planus: Hypersensitivity to dental restoration material. Contact Dermatitis 10/1:11-15

318. Mollaoglu, N. (2000): Oral lichen planus. Br J Maxillofac Surg 38:370-377

319. Morrison, L., Kratochvil, F.J., Gorman, A. (2002): An open trial of topical tacrolimus for erosive oral lichen planus. J Am Acad Dermatol 47:617-620

320. Murrah, V.A., Perez, L.M. (1997): Oral lichen planus: parameters affecting accurate diagnosis and effective management. Pract Periodontics Aesthet Dent 9/6:613-620

321. Naafs, B., Faber, W.R. (1985): Thalidomide therapy: An open trial. Int J Dermatol 24:131-134

322. Nagao, T., Warnakulasuriya, S.(2003): Annual screening for oral cancer detection Cancer Detect Prev 27/5:333-337

323. Nagao, Y., Kawaguchi, T., Ide, T., Kumashiro, R., Sata, M. (2004a): Exacerbation of oral erosive lichen planus by combination of interferon and ribavirin therapy for chronic hepatitis C. Int J Mol Med 15/2:234-241

324. Nagao, Y., Sata, M. (2004b): Hepatitis C virus and lichen planus. J Gastroenterol Hepatol 19/10:1101-1113

325. Nagao, Y., Sata, M., Ide, T., Suzuki, H., Tanikawa, K., Itoh, K., Kameyama, T. (1996a): Development and exacerbation of oral lichen planus during and after interferon therapy for hepatitis C virus infection. Eur J Clin Invest 26:1171-1174

326. Nagao, Y., Sata, M., Suzuki, H., Kameyama, T., Ueno, T. (1999): Histological improvement of oral lichen planus in patients with chronic hepatitis C treated with interferon. J Gastroenterol 117:283-284

327. Nagao, Y., Sata, M., Suzuki, H., Tanikawa, K., Itoh, K., Kameyama, T. (1996b): Effictiveness of glycyrrhizin for oral lichen planus in patients with chronic HCV infection. J Gastroenterol 31:691-695

328. Nagao, Y., Sata, M., Tanikawa, K., Kameyama, T. (1995b): A case of oral lichen planus with chronic hepatitis C successful treated by glycyrrhizin. J Jpn Assoc Infec Dis 69/8:940-944

329. Narwutsch, M., Dietz, H., Schulz, S., Narwutsch, M. (1988): PUVA therapy in lichen ruber oralis. A clinico-histologic study. Dermatol Monatsschr 174/1:28-38

330. Narwutsch, M., Narwutsch, M., Dietz, H. (1990): Erste Ergebnisse zum Langzeiteffekt des PUVA-therapierten Lichen ruber oralis. Dermatol Monatsschr 176(5-6):349-355

331. Naylor G.D. (1990): Treating erosive lichen planus with griseofulvin: a report of four cases. Quintessence Int 21/12:943-947

332. Neville,B.W., Damm, D.D., Allen, C.M. (1995): Oral & Maxillofacial Pathology, Philadelphia, WB, 1995

333. Nghiem, P., Pearson, G., Langley, R.G. (2002): Tacrolimus and pimecrolimus: from clever prokaryontes to inhibiting calcineurin and treating atopicdermatitis. J Am Acad Dermatol 46/2:228-241

334. Niederau, C., Lang S., Heintges, T., Erhardt, A., Buschkamp, M., Hürter, D., Nawrocki, M., Kruska, L., Hensel, F., Petry, W., Häussinger, D. (1998): Prognosis of chronic hepatitis C: results of a large, prospective cohort study. Hepatology 28/6:1687-1695

335. No authors listed. (1990): Treatment of oral lichen planus. Lancet 336:913-914

336. Nordlind, K., Liden, S. (1992): Patch test reactions to metal salts in patients with oral mucosal lesions associated with amalgam restorations. Contact Dermatitis 27/3:157-160

337. Nunez, M., Miralles, E.S., De las Heras, M.E., Ledo, A. (1995): Appearance of oral erosive lichen planus during interferon-α-2a therapy for chronic hepatitis C. J Dermatol 22:461-462

338. Olivier, V., Lacour, J.P., Mousnie,r A., Garraffo, R., Monteil, R.A., Ortonne, J.P. (2002): Treatment of chronic erosive oral lichen planus with low concentrations of topical Tacrolismus: an open prospective study. Arch Dermatol 138/10:1335-1338

339. Ortonne, J.P., Schmitt, D., Alario, A., Thivolet, J. (1979): Oral photochemotherapy in lichen planus and mycositis fungoides: infrastructural modifications of the infiltrating cells. Acta Derm Venereol 59/3:211-218

340. Ortonne, J.P., Thivolet, G., Sannvald, C. (1978): Oral photochemotherapy in the treatment of lichen planus. Clinical results, histological and ultrastructural observations. Br J Dermatol 99/1:77-78

341. Östman, P.O., Anneroth, G., Skoglund, A. (1994): Oral lichen planus lesions in contact with amalgam fillings: a clinical, histologic, and immunohistochemical study . Scand J Dent Res 102/3:172-9

342. Ott, F., Bollag, W., Geiger, J.M. (1996): Efficacy of oral low-dose tretinoin (all-trans-retinoic acid) in lichen planus .Dermatology 192/4:334-6

343. Oudshoorn, A.M., Ramaker, C. (2000): Stomatitis in childhood, not always benign. Ned Tijdschr Geneeskd 144/42:1985-1990

344. Pacor, M.L., Biasi, D., Urbani, G., Lombardo, G., Lunardi, C. (1994): The efficacy of cyclosporin for topical use in oral lichen planus. Minerva Stomatologica 43/4:129-132

345. Pang, J., Bu, J. (1998): Immunoregulation effect of traditional Chinese medicine treatment on patients with oral lichen planus. Zhonghua Kou Qiang Yi Xue Za Zhi (Abstract) 33/1:48-49

346. Passeron, T., Lacour, J.P., Fontas, E., Ortonne, J.P. (2007): Treatment of oral erosive lichen planus with 1% pimecrolimus cream: a double-blind, randomized, prospective trial with measurement of pimecrolimus levels in the blood. Arch Dermatol 143/4:472-476

347. Passeron, T., Zakaria, W., Ostovari, N., Mantoux, F., Lacour, J.P., Ortonne, J.P. (2004): Treatment of erosive oral lichen planus by the 308 nm excimer laser. Lasers Surg Med 34:205

348. Patel, S., Yeoman, C.M., Murphy, R. (2005): Oral lichen planus in childhood: a report of three cases. Int J Paediatr Dent 15/2-118-122

349. Pawlotsky, J.M., Yahia, M.B., Andre, C., Voisin, M.C., Intrator, L., Roudot-Thoraval, F., Deforges, L., Duvoux, C., Zafrani, E.S., et al. (1994): Immunological disorders in C virus chronic active hepatitis: a prospective case control study. Hepatology 19:841-848

350. Pawson, B.A., Ehmann, C.W., Itri, L.M., Sherman, M.I. (1982): Retinoids at the threshold: their biological significance and therapeutic potential. J Med Chem 25:1269-1277

351. Pecegueiro, M., Sachse, M.F., Amaro, J., Farinha, P., Fonseca, I. (1999): Oral lichen planus versus oral lichenoid eruptions as a manifestation of contact allergy. Contact Dermatitis; 1999; 40/6:333-334

352. Pedersen, A., Klausen, B. (1984): Glucocorticosteroids and oral medicine. J Oral Pathol 13:1-15

353. Pedersen, A. (1998): IFN-ά cream in the treatment of oral lichen planus. Oral Diseases 4:155-156

354. Petropoulou, H., Kontochristopoulos, G., Kalogirou, O., Panteri, I., Zakopoulou, N. (2006): Effective Treatment of erosive lichen planus with thalidomide and topical tacrolimus. Int J Dermatol 45:1245-1247

355. Petruzzi, M., de Benedittis, M., Grassi, R., Cassano, N., Vena, G., Serpico, R. (2002): Oral lichen planus: a preliminary clinical study on treatment with tazarotene. Oral Dis 8:291-295

356. Piattelli, A., Carinci, F., Iezzi, G., Perrotti, V., Goteri, G., Fioroni, M., Rubini, C. (2007): Oral lichen planus treated with 13-cis-retinoic acid (isotretinoin): effects on the apoptotic process. Clin Oral Investig 11/3:283-288

357. Piboonniyom, S., Treister, N., Pitiphat, Waranuch, Woo, S. (2005): Scoring system for monitoring oral lichenoid lesions: a preliminary study. Oral Surg Oral Med Oral Pathol Oral Radiol Endod 99:696-703

358. Pigatto, P.D., Chiappin, G., Bigardi, A., Mozzanica, A., Finzi, A.F. (1990): Cyclosporin A for treatment of severe lichen planus. Br J Dermatol 122/1:121-123

359. Pindborg, J.J., Mehta, F.S., Daftary, D.K., Gupta, P.C., Bhonsle, R.B. (1972): Prevalence of oral lichen planus among 7639 Indian villagers in Kerala, South India. Acta Derm Venereol 52/3:216-220

360. Pinheiro, A.L.B., Frame, J.W. (1996): Surgical Management of Premalignant Lesions of the Oral Cavity with the CO2 Laser. Braz Dent J 7/2:103-108

361. Pinto, J.M., Marques, M.S., Correia, T.E. (2003): Lichen planus and leukocytoclastic vasculitis induced by interferon-α-2b in a subject with HCV-related chronic active hepatitis. J Eur Acad Dermatol Venereol 17/2:193-195

362. Pirkic, A., Biocina-Lukenda, D., Cekic-Arambasin, A., Bukovic, D., Habek, M., Hojsak, I. (2004): Tissue expression of proliferative antigens (PCNA and Ki-67) in oral lichen ruber related to clinical status. Coll Antropol 28/1:447-453

363. Platt, J.L., Grant, B.W., Eddy, A.A., Michael, A.F. (1983): Immune cell populations in cutaneous delayed-type hypersensitivity. J Exp Med 158:1227-1242

364. Plemons, J., Rees, T., Zachariah, N. (1990): Absorption of topical steroid and evaluation of adrenal suppression in patients with erosive lichen planus. Oral Surg Oral Med Oral Pathol 69:42-44

365. Porter, S.R., Scully, C., Eveson, J.W. (1993): The efficacy of topical cyclosporine in the management of desquamative gingivitis due to lichen planus. Br J Dermatol 129:753-755

366. Potter, B.S. (2003): Bibliographic landmarks in the history of dermatology. J Am Acad Dermatol 48/6:919-932

367. Protzer, U., Ochsendorf, F.R., Leopolder-Ochsendorf, A., Holtermuller, K.H. (1993): Exacerbation of lichen planus during interferon-α-2a therapy for chronic active hepatitis C. Gastroenterology 104/3:903-905

368. Rabiyi, M., Sahebjamee, M. (2003): Effect of aqueous triamcinolone acetonide 0,2% suspension in treatment of oral lichen planus. Journal Medical Faculty Guilan University of Medical Sciences. 12:6-14

369. Ramesh, M., Balachandran, C., Shenoi, S.D., Rai, V.M. (2006): Efficacy of steroid oral mini-pulse therapy in lichen planus: an open trial in 35 patients. Indian J Dermatol Venereol Leprol 72/2:156-157

370. Ramon-Fluxia, C., Bagan-Sebastian, J., Milian-Masanet, M., Scully, C. (1999): Periodontal status in patients with oral lichen planus: a study of 90 cases. Oral Diseases 5:303-306

371. Randell, S., Cohen, L.(1974): Erosive lichen planus: management of oral lesions with intralesional corticosteroid injections. J Oral Med 29/4:88-91

372. Rebora, A., Robert, E., Rongioletti, F. (1992): Clinical and laboratory presentation of lichen planus patients with chronic liver disease. J Dermatol Sci 4:38-41

373. Rhodus, N.L., Cheng, B., Bowles, W., Myers, S., Miller, L., Ondrey, F. (2006): Proinflammatory cytokine levels in saliva before and after treatment of (erosive) oral lichen planus with dexamethasone Oral Dis 12/2:112-116

374. Roed-Petersen, B., Roed-Petersen, J. (1992):Occlusive treatment of atrophic and erosive oral lichen planus with Clobetasol Propionate 0.05% ointment (Dermovat) Tandlaegernes nye tidsskrift (Abstract) 1:4-7

375. Rojo-Moreno, J.L., Bagán, J.V., Rojo-Moreno, J., Donat, J.S., Milián, M.A., Jiménez, Y. (1998): Psychologic factors and oral lichen planus. A psychometric evaluation of 100 cases. Oral Surg Oral Med Oral Path Oral Radiol Endod 86/6:687-69

376. Romero, M.A., Seoane, J., Varela-Centelles, P., Diz-Dios, P., Otero, X.L. (2002): Clinical and pathological charakteristics of oral lichen planus in hepatitis C-positive and -negative patients. Clin Otolaryngol Allied Sci 27/1:22-26

377. Ronbeck, B.A., Lind, P.O., Thrane, P.S. (1990): Desquamative gingivitis: preliminary observations with tetracycline treatment. Oral Surg Oral Med Oral Pathol 69/6:694-697

378. Rosenberg, S.M. (1997): Arm R.N., eds, Clinician's Guide to Traetment of Common Oral Conditions, 4th ed. American Academy of Oral Medicine, New York

379. Rozycki, T.W., Rogers, R.S. 3rd, Pittelkow, M.R., McEvory, M.T., el-Azhary, R.A., Bruce, A.J., Fiore, J.P., Davis, M.D. (2002): Topical tacrolimus in the treatment of symptomatic oral lichen planus: a series of 13 patients. J Am Acad Dermatol 46/1:27-34

380. Ruzicka, T., Assmann, T., Hotney, B. (1999): Tacrolimus: The drug for the turn of the millennium? Arch Dermatol 136/5:574-580

381. Ruzicka, T., Assmann, T., Lebwohl, M. (2003): Potential future dermatological indications for tacrolimus ointment. Eur J Dermatol 13/4:331-342

382. Rybojad, M., Moraillon, I., Laglenne, S., Vignon-Pennamen, M.D., Bonvalet, D., Prigent, F., Saada, V., Merle, F., Crouzet, F., Cambiaghi, S., Morel, P. (1998): Lichen planus in children: 12 cases. Ann Dermatol Venereol 125:679-681

383. Sahebjamee, M., Amanolu, M., Bakhshi, M. (2004): Efficacy of topical retinoic acid compared with topical triamcinolone acetonide in the treatment of oral lichen planus. Acta Medica Iranica 42:108-113

384. Sahebjamee, M., Arabi-Kalati, F. (2005): Management of oral lichen planus. Arch Iranian Med 8/4:252-256

385. Samman, P.D. (1961): Lichen planus: an analysis of 200 cases. Trans St Johns Hosp Dermatol Soc 46:36-38

386. Sanchez, A.R., Sheridan, P.J., Rogers, R.S. (2004): Successful treatment of oral lichen planus-like chronic graft-versus-host-disease with topical tacrolimus: a case report. J Periodontal 75:613-619

387. Sardella, A., Demarosi, F., Oltolina, A., Rimondini, L., Carrassi, A. (1998): Efficacy of topical mesalazine compared with clobetasol propionate in treatment of symptomatic oral lichen planus. Oral Dis 4/4:255-259

388. Sato, M., Yoshida,H., Yanagawa, T., Yura, Y., Urata, M., Nitta, T., Azuma, M., Hayashi, Y. (1985): Therapeutic effect of human fibroblast interferon on premalignant lesions arising in oral mucosa. A pilot study. Int J Oral Surg 14/2:184-194

389. Savage, N.W., McCullough, M.J. (2005): Topical corticosteroids in dental practice. Aust Dent J 50 (4 Suppl 2): 40-44

390. Scalf, L.A., Fowler, J.F., Morgan, K.W., Looney, S.W. (2001): Dental metal allergy in patients with oral, cutaneous, and genital lichenoid reactions. Am J Contact Dermatitis 12/3:146-150

391. Scardina, G.A., Messina, P., Carini, F., Maresi, E. (2006): A randomized trial assessing the effectiveness of different concentrations of isotretinoin in the management of lichen planus. Int J Oral Maxillofac Surg 35/1:67-71

392. Scheer, M., Kawari-Mahmoodi, N., Neugebauer, J., Kübler, A.C. (2006): Pimecrolimus (ELIDEL) zur Behandlung des Lichen planus mucosae. Mund Kiefer Gesichtschir 10/6:403-407

393. Scheiber, W., Plewig, G. (1978): Treatment of lichen planus mucosae with vitamin A acid derivates. Dermatologica 157/3:171-180

394. Schlesinger, T.E., Camisa, C., Gay, J.D., Bergfeld, W.F. (1997): Oral erosive lichen planus with epidermolytic hyperkeratosis during interferon-α-2b therapy for chronic hepatitis C virus infection. J Am Acad Dermatol 36(6 Pt 1)1023-1025

395. Schuppli, R. (1978): The efficacy of a new retinoid (Ro 10-9359) in lichen planus. Dermatologica 157 (Suppl 1): 60-63

396. Sciubba, J.J. (2007): Oral mucosal diseases in the office setting--Part II: oral lichen planus, pemphigus vulgaris, and mucosal pemphigoid. Gen Dent 55/5:464-476

397. Scully, C., de Almeida, O.P., Wellbury, R. (1994): Oral lichen planus in childhood. Br J Dermatol 134:131-133

398. Scully, C., Beyli, M., Ferreiro, M.C., Ficarra, G., Gill, Y., Griffiths, M., Holmstrup, P., Mutlu, S., Porter, S., Wray, D. (1998): Update on oral lichen planus: etiopathogenesis and management. Crit Rev Oral Biol Med 9/1:86-122

399. Scully, C., El-Kom, M. (1985): Lichen planus: review and update in pathogenesis. J Oral Pathol Med 14:431-438

400. Scully, C. (1998): The oral cavity. In: Rook/Wilkinson/Ebling. Textbook of Dermatology. Champion , R.H., Burton, J.L., Burns, D.A., Breathnach, S.M. 6th edn. Vol 4. Oxford: Blackwell Science Ltd 1998; 3074-3147

401. Scully, C., Eisen, D., Carrozzo, M. (2000): Management of oral lichen planus. Am J Clin Dermatol 1:287-306

402. Sehabjamee, M., Amanlou, M., Bakhshi, M. (2004): Efficacy of topical retinoic acid compared with topical triamcinolon acetonide in the treatment of oral lichen planus. Acta Medica Iranica 42/2:108-113

403. Sehgal, V.N., Abraham, G.J., Malik, G.B. (1972): Griseofulvin therapy in lichen planus. A double-blind controlled trial. Br J Dermatol 87/4:383-385

404. Sehgal, V.N., Bikhchandani, R., Koranne, R.V., Nayar, M., Saxena, H.M. (1980): Histopathological evaluation of griseofulvin therapy in lichen planus. A double-blind controlled study. Dermatologica 161/1:22-27

405. Setterfield, J.F., Black, M.M., Challacombe, S.J. (2000): The management of oral lichen planus. Clin Exp Dermatol 25:176-182

406. Seoane, J., Vazquez, J., Romero, M.A., Aguado, A., Pomareda, M. (1997): Photochemotherapy in the treatment of oral erosive lichen planus. Letter. Acta Otorrinolaringol Esp 48/3:251-253

407. Shen, J.T., Pedvis-Leftick, A. (2004): Mucosal staining after using topical tacrolimus to treat erosive oral lichen planus. J Am Acad Dermatol 50/2:326

408. Shichinohe, ,R., Shibaki, A., Nishie, W., Tateishi, Y., Shimizu, H. (2006): Successful treatment of severe recalcitrant erosive oral lichen planus with topical Tacrolismus. J Eur Acad Dermatol Venereol 20/1:66-68

409. Sieg, P., von Domarus, H., von Zitzewitz, V., Iven, H., Färber, L. (1995): Topical cyclosporin in oral lichen planus: a controlled randomized, prospective trial. Br J Dermatol 132/5:790-795

410. Silverman, D.Jr. (2003): Oral Cancer 5th ed. Ontario BC Decker Hamilton. S. 33

411. Silverman, S. Jr., Bahl, S. (1997): Oral lichen planus update: clinical characteristics, treatment responses, and malignant transformation. Am J Dent 10/6:259-263

412. Silverman, S. Jr., Lozada-Nur, F., Migliorati, C. (1985a): Clinical efficacy of prednisone in the treatment of patients with oral inflammatory ulcerative diseases: a study of fifty-five patients. Oral Surg Oral Med Oral Pathol 59/4:360-363

413. Silverman, S.Jr., Gorsky, M., Lozada-Nur, F. (1985b): A prospective follow-up study of 570 patients with oral lichen planus: persistence, remission, and malignant association. Oral Surg Oral Med Oral Pathol. 60/1:30-34

414. Silverman, S. Jr., Gorsky, M., Lozada-Nur, F., Giannotti, K. (1991): A prospective study of findings and management in 214 patients with oral lichen planus. Oral Surg Oral Med Oral Pathol 72/6: 665-670

415. Simon, M. Jr. (1992): Immunopathological aspects of etretinate therapy in lichen planus. Oral Surg Oral Med Oral Pathol 73/1:52-55

416. Simon, M., Hornstein, O.P. (1980): Prevalence rate of Candida in the oral cavity of patients with oral lichen planus. Arch Dermatol Res 267:317-318

417. Skoglund, A., (1994): Value of epicutaneous patch testing in patients with oral, mucosal lesions of lichenoid character. Scan J Dent Res 102:216-222

418. Sleeper, H.R. (1967): Intralesional and sublesional injection of triamcinolone acetonide for oral lichen planus. Yale J Biol Med 40/2: 164-165

419. Sloberg, K., Hersle, K., Mobacken, H., Thilander, H. (1983): Severe oral lichen planus: remission and maintenance with vitamin A analogues. J Oral Pathol 12: 473-477

420. Sloberg, K., Hersle, K., Mobacken, H., Thilander, H. (1979): Topical tretinoin therapy and oral lichen planus. Arch Dermatol 115/6:716-718

421. Smart, E.R., Macleod, R.I., Lawrence, C.M. (1995): Resolution of lichen planus following removal of amalgam restorations in patients with proven allergy to mercury salts: a pilot study. Br Dent J 178/3:108-112

422. Srinivasan, M., Kodumundi, K.N., Zunt, S.L. (2008): Soluble CD14 and toll-like receptor-2 are potential salivary biomarkers for oral lichen planus and burning mouth syndrome. Clin Immunol 126/1:31-37

423. Stefanidou, M.P., Ioannidou, D.J., Panayiotides, J.G., Tosca, A.D. (1999): Low molecular weight heparin; a novel alternative therapeutic approach for lichen planus. Br J Dermatol 141/6:1002-1003

424. Stoopler, E.T., Sollecito, T.P., DeRossi, S.S. (2003): Topical Tacrolismus for the treatment of oral lichen planus. The Internet Journal of Dermatology

425. Stuttgen, G. (1975): Oral vitamin A acid therapy. Acta Derm Venereol Suppl 74:174-179

426. Su, M., Qian, D.H., Chen, Y.H. (1991): Effect of diethyldithiocarbamate on interleukin 2 produktion of patients with oral lichen planus and its clinical therapeutic efficacy. Acta Pharmacologica Sinica (Abstract) 12/4:378-380

427. Sugerman, P.B., Porter, S. (2007): Oral lichen planus. www.emedicine.com/derm/topic663.htm

428. Sugerman, P.B., Savage, N.W. (2002): oral lichen planus: causes, diagnosis, and management. Aust Dent J 47/7:290-297

429. Sugerman, P.B., Savage, N.W., Walsh, N.J., Zhao, Z.Z., Zhou, X.J., Khan, A., Seymour, G.J., Bigby, M. (2002): The pathogenesis of oral lichen planus. Crit Rev Oral Biol Med 13/4:350-365

430. Sugiyama, T., Shimizu, M., Ohnishi, H., Noguchi, N., Iwata, K., Kojima, Y., Watanabe, Y., Kawase, K., Fukutomi, Y., Yamauchi, O., Yasuda, S., Yamada, M., Kobayashi, S., Kojima, M. (2000): Clinical evaluation in oral lichen planus with chronic hepatitis C: the role of interferon treatment. Nippon Shokakibyo Gakkai Zasshi. 97/5:568-574 (Abstract)

431. Sun, A., Chia, J.S., Chang, Y.F., Chiang, C.P. (2002): Serum interleukin-6 level is a useful marker in evaluating therapeutic effects of levamisole and Chinese medicinal herbs on patients with oral lichen planus. J Oral Pathol Med 31/4:196-203

432. Sun, A., Chiang, C.P., Chiou, P., (1994): Immunomodulation by levamisole in patients with recurrent aphthous ulcers or oral lichen planus. J Oral Pthol Med 23:172-177

433. Sun, A., Chiang, C.P. (2001): Levamisole and/or Chinese medicinal herbs can modulate the serum level of squamous cell carcinoma associated antigen in patients with erosive oral lichen planus. J Oral Pathol Med 30/9:542-548

434. Swift, J.C., Rees, T.D., Plemons, J.M., Hallmon, W.W., Wright, J.C., (2005): The effectiveness of 1% pimecrolimus cream in the treatment of oral erosive lichen planus. J Periodontol 76/4:627-635

435. Takikawa, H., Yamazaki, R., Shoji, S., Miyake, K., Yamanaka, M. (1995): Normalization of urinary porphyrin level and dissapearance of skin lesions after successful interferon therapy in a case of chronic hepatitis C complicated with porphyria cutanea tarda. J Hepatol 22/2:249-250, 1995

436. Tal, H., Rifkin, B. (1986): Cryosurgical treatment of gingival lichen planus: report of a case. J Am Dent Assoc 113/4:629-631

437. Tamizi, M., Moayedi, M. (1992): Treatment of gingival lichen planus with a free gingival graft: a case report. Quintessence Int 23/4:249-251

438. Tan, R.S.H. (1974): Ulcerative Colitis, myaesthenia gravis, atypical lichen planus, alopecia areata and vitiligo. Proc R Soc Med 67:195-196

439. Tewari, M., Rai, P., Singh, G.B., Kumar, M., Shukla, H.S. (2007): Long-term follow-up results of Nd:YAG laser treatment of premalignant and malignant (Stage I) squamos cell carcinoma of the oral cavity. J Surg Oncol 95/4:281-285

440. Textbook of Dermatology.(1986): 4th ed. Rook, A., Wilkinson, D.S., Ebling, F.J.G., et al. London: Blackwell Scientific, 1986:1678

441. Thompson, D.M., Robinson, T.W., Lennard-Jones, J. (1974): Alopecia areata vitiligo, scleroderma and ulcerative colitis. Proc R Soc Med 67:1010-1012

442. Thompson, M.A., Hamburger, J., Stewart, D.G., Lewis, H.M. (2004): Treatment of erosive oral lichen planus with topical Tacrolimus. J Dermatolog Treat. 15/5:308-314

443. Thongprasom, K., Chaimusig, M., Korkij, W., Sererat, T., Luangjarmekorn, L., Rojwattanasirivej, S. (2007): A randomized-controlled trial to compare topical cyclosporin with triamcinolone acetonide for the treatment of oral lichen planus. J Oral Pathol Med 36/3 :142-146.

444. Thongprasom, K., Dhanuthai, K., Sarideechaigul, W., Chaiyarit, P., Chaimusig, M. (2006): Expression of TNF-α in oral lichen planus treated with fluocinolone acetonide 0.1%. J Oral Pathol Med 35/3:161-166

445. Thongprasom, K., Luengvisut, P., Wongwatanakij, A., Boonjatturus, C. (2003): Clinical evaluation in treatment of oral lichen planus with topical fluocinolone acetonide: a 2-year follow-up. J Oral Pathol Med 32/6:315-322

446. Thongprasom, K., Luangjarmekorn, L., Sererat, T., Taweesap, W. (1992): Relative efficacy of fluocinolone acetonide compared with triamcinolone acetonide in treatment of oral lichen planus. . J Oral Pathol Med 21/10:456-458

447. Thongprasom, K., Youngnak, P., Aneksuk, V. (2001): Folate and vitamin B12 levels in patients with oral lichen planus, stomatitis or glossitis. Southeast Asian J Trop Med Public Health 32/3:643-647

448. Thorn, J.J., Holmstrup, P., Rindum, J., Pindborg, J.J. (1988): Course of various clinical forms of oral lichen planus. A prospective follow-up study of 611 patients. J Oral Pathol 17/5:213-218

449. Thornhill, M.H., Sankhar, V., Xu, X.J., Barrett, A.W., High, A.S., Odell, E.W., Speight, P.M., Farthing, P.M. (2006): The role of histological characteristics in distinguished amalgam-associated oral lichenoid reactions and oral lichen planus. J Oral Pathol Med 35:233-240

450. Tischendorf, L. (1978): Lokale Nikotinsäureamidtherapie beim erosiven Lichen der Mundschleimhaut. Stomatol DDR 28:911-914

451. Todd, P., Garioch, J., Lamey, P.J., Lewis, M., Forsyth, A., Rademaker, M. (1990): Patch testing in lichenoid reactions of the mouth and oral lichen planus. Br J Dermatol 123 (Suppl 37): 26

452. Torti, D.C., Jorizzo, J.L., McCarty, M.A. (2007): Oral lichen planus: a case series with the emphasis on therapy. Arch Dermatol 143/4:511-515

453. Tradati, N., Chiese, F., Rossi, N., Grigolato, R., Formelli, F., Costa, A., de Palo, G. (1994): Successful topical treatment of oral lichen planus and leukoplakias with fenretinide (4-HPR). Cancer Lett 76:109-111

454. Trehan, M., Taylor, C.R. (2004): Low-dose excimer 308 nm laser for the treatment of oral lichen planus. Arch Dermatol 140:415-420

455. Turner, D. De morbis cutaneis. A treatise of diseases incident to the skin. London: Bonwicke R; Freeman W; Goodwin T; Walthoe J; Wotton M; Manship S; Nicholson J; Parker R; Tooke B and Smith R; 1714

456. Tyldesley, W.R., Harding, S.M. (1977): Betamethasone valerate aerosol in the treatment of oral lichen planus. Br J Dermatol 96/6:659-662

457. Ungphaiboon, S., Nittayananta, W., Vuddhakul, V., Maneenuan, D., Kietthubthew, S., Wongpoowarak, W., Phadoongsombat, N. (2005): Formulation and efficacy of triamcinolone acetonide mouthwash for treating oral lichen planus. Am J Health Syst Pharm 62/5:485-491

458. Unna, P.G. Die Histopathologie der Hautkrankheiten. In: Orth J; editor. Lehrbuch der speciellen pathologischen Anatomie. Vol 8. Berlin: August Hirschwald. 1894

459. Väätäinen, N., Hannuksela, M., Karvonen, J. (1981): Trioxsalen baths plus UVA in the treatment of lichen planus and urticaria pigmentosa. Clin Exp Dermatol 6/2:133-138

460. Van der Hem, P.S., Egges, M., van der Wal, J.E., Roodenburg, J.L. (2008): CO(2) laser evaporation of oral lichen planus. Int J Oral Maxillofac Surg 37/7:630-633

461. van der Meij, E.H., Schepman, K.P., Smeele, L.E., an der Wal, J.E., Bezemer, P.D., van der Waal, I. (1999b): A review of the recent literature regarding malignant transformation of oral lichen planus. Oral Sur Oral Med oral Pathol Oral Radiol Endod 88/3:307-310

462. van der Mej, E.H., van der Waal, I. (2000): Hepatitis C virus infection and oral lichen planus: a report from the Netherlands. J Oral Pathol Med 29:255-258

463. van Joost, Th., Knegt, P.P.M., Stolz, E. (1985): Oral lupus erythematosus with lichen planus-like manifestations: report of a case. J Head & Neck Pathol 4:21-23

464. Varela, P., Areias, J., Mota, F., Canelhas, A., Sanches, M. (2000): Oral lichen planus induced by interferon-α-N1 in a patient with hepatitis C. Int Dermatol 39/3:239-240, 2000

465. Vedtofte, P., Holmstrup, P., Hjørting-Hansen, E., Pindborg, J.J. (1987): Surgical treatment of premalignant lesions of the oral mucosa. Int J Oral Maxillofac Surg 16/6:656-664

466. Verma, K.K., Mittal, R., Manchanda, Y. (2001): Azathioprine for the treatment of severe erosive oral and generalized lichen planus. Acta Derm Venereol 81/5:378-379

467. Vesper, M., Riethdorf, S., Christoph, E., Ruthke, A., Schmelzle, R., Löning, T. (1997): Detection of human papillomavirus (HVP)-DNA in oral manifestation of lichen planus. Mund Kiefer Gesichtschir 1/3:146-149

468. Viglioglia, P.A., Villanueva, C.R., Martorano, A.D., Cahuepé, A.M., Traballi, C.A., Geiger, J.M. (1990): Efficacy of Acitretin in severe cutaneous lichen planus. J Am Acad Dermatol 22 (5Pt 1) 852-853

469. Vincent, S.D., Fotos, P.G., Baker, K.A., Williams, T.P. (1990): Oral lichen planus: the clinical, historical, and therapeutic features of 100 cases. Oral Surg Oral Med Oral Path 70/2:165-171

470. Volodina, E.V., Maksimovskii, IuM, Lebedev, K.A. (1997): The combined treatment of lichen ruber planus of the mouth mucosa. Stomatologiia (Abstract) 76/2:28-32

471. von Mayenburg, J., Rakoski, J., Szliska, C. (1991): Patch testing with amalgam at various concentrations. Contact Dermatitis 24/4:266-269

472. Voorhees, J.J., Orfanos, C.E. (1981): Oral retinoids. Broad-spectrum dermatologic therapy for the 1980s. Arch Dermatol 117:418-421

473. Voute, A.B.E. (1994): Thesis. Oral lichen planus: a clinical study. University of Amsterdam. Elinkwijk, B.V. Utrecht

474. Voûte, A.B., Schulten, E.A., Langendijk, P.N., Kostense, P.J., van der Waal, I. (1993): Fluocinonide in an adhesive base for treatment of oral lichen planus. A double-blind, placebo-controlled clinical study. Oral Surg Oral Med Oral Path 75/2: 181-185

475. Voûte, A.B., Schulten, E.A., Langendijk, P.N., Nieboer, C., van der Waal, I. (1994): Cyclosporin A in an adhesive base for treatment of recalcitrant oral lichen planus. An open trial. Oral Surg Oral Med Oral Pathol 78/4:437-441

476. Wackernagel, A., Legat, F.J., Hofer, A., Quehenberger, F., Kerl, H., Wolf, P. (2007): Psoralen plus UVA vs. UVB-311 nm for the treatment of lichen planus. Photodermatol Photoimmunol Photomed 23/1: 15-19

477. Walchner, M., Messer, G., Salomon, N., Plewig, G., Rocken, M. (1999): Topical tetracycline treatment of erosive oral lichen planus. Arch Dermatol 135/1:92-93

478. Walsh, L.J., Savage, N.W., Ishii, T., Seymour, G.J. (1990a): Immunopathogenesis of oral lichen planus. J Oral Pathol Med 19:389-396

479. Walsh, L.J., Ishii, T., Savage, N.W., Gemmell, E., Seymour, G.J. (1990b): Immunohistologic analysis of epithelial cell populations in orallichen planus. J Oral Pathol Med 19:177-181

480. Watsky, M.S., Lynfield, Y.L. (1976): Lupus erythematosis exacerbated by Griseofulvin. Cutis 17:361-363

481. Weaver, T., Hall, E.H., Terezhalmy, G.T., Taybos, G.M. (1985): Clinical diagnosis and treatment of oral lichen planus. J Can Dent Assoc. 5111834-837

482. Wickham, L.F. Sur un signe pathognomique du lichen de Wilson (lichen plan). Stries et ponctuations grisatres. (French). Ann Derm Syph 1895; 6: 517-526

483. White, J.M., Chaudhry, S.I., Kudler, J.J., Sekandari, N., Schoelch, M.L. (1998): Nd:YAG and CO_2 Laser Therapy of oral mucosal lesions. J Clin Laser Med Surg 16/6:299-304

484. Wilson, E. A practical and theoretical treatise on the diagnosis, pathology and treatment of disease of the skin: arranged according to a natural system of classification, and preceded by an outline of the anatomy and physiology of the skin. John Churchill, London 1842

485. Wilson, E. On lichen planus. J Cutan Med Dis Skin 1869: 117-132

486. Woo, T. (1985): Systemic isotretinoin treatment of oral and cutaneous lichen planus. Cutis 35:385-393

487. Woo, V.L., Manchanda-Gera, A., Park, D.S., Yoon, A.J., Zegarelli, D.J. (2007):

Juvenile oral lichen planus: a report of 2 cases. Pediatr Dent 29/6:525-530

488. Wongwatana, S., Leao, J.C., Scully, C., Porter, S. (2005): Oxpentifylline is not effective for symptomatic oral lichen planus. J Oral Pathol Med 34:106-108

489. Wright, J. (2007): Diagnosis and management of oral lichenoid reactions. J Calif Dent Assoc 35/6:412-416

490. Wyatt, E.H. (1975): Lichen planus and ulcerative colitis. Br J Dermatol 93:465-468

491. Xia, J., Li, C., Hong, Y., Yang, L., Huang, Y., Cheng, B. (2006): Short-term clinical evaluation of intralesional triamcinolone acetonide injection for ulcerative oral lichen planus. J Oral Pathol Med 35/6:327-331

492. Yarom, N. (2007): Etanercept for the management of oral lichen planus. Am J Clin Dermatol 8/2:121

493. Yih, W.Y., Richardson, L., Kratochvil, F.J., Avera, S.P., Zieper, M.B. (2000): Expression of estrogen receptors in desquamative gingivitis. J Periodontal 71/3:482-487

494. Yiannias, J.A., el-Azhary, R.A., Hand, J.H., Pakzad, S.Y., Rogers, R.S. 3rd. (2000): Relevant contact sensitivities in patients with the diagnosis of oral lichen planus. J Am Acad Dermatol 42(2 Pt 1):177-182

495. Yoke, P.C., Tin, G.B., Kim, M.J., Rajaseharan, A., Ahmed, S., Thongprasom, K., Chaimusik, M., Suresh, S., Machin, D., Bee, W.H., Seldrup, J. (2006): A randomized controlled trial to compare steroid with cyclosporine for the topical treatment of oral lichen planus. Oral Surg Oral Med Oral Path Oral Radiol Endod 102/1:47-55

496. Yoshizawa, H. (2002): Hepatocellular carcinoma associated with hepatitis C virus infection in Japan: projection to other countries in the foreseeable future. Oncology 62 Suppl 1:8-17

497. Zakrzewska, J.M., Chan, E.S., Thornhill, M.H. (2005): A systematic review of placebo-controlled randomized clinical trials of treatments used in oral lichen planus. Br J Dermatol 153/2: 336-341

498. Zegarelli, D.J. (1980): Topical and intralesional steroid therapy of oral lichen planus. N Y State Dent J 46/7:432, 434-436

499. Zegarelli, D.J. (1981): Lichen planus: a simple and reliable biopsy technique. J Oral Med 36.18-20

500. Zegarelli, D.J. (1983): Multimodality steroid therapy of erosive and ulcerative oral lichen planus. J Oral Med 38:127-130

501. Zegarelli, D.J. (1984): Treatment of oral lichen planus with topical vitamin a acid. J Oral Med 39:186-191

502. Zegarelli, D.J. (1993): The treatment of oral lichen planus. Ann Dent 52/2:3-8

503. Zegarelli, E.V., Kutscher, A.H., Mehrhof, A. (1969): Long-lasting lozenges with triamcinolone acetonide. Treatment of erosive lichen planus of oral mucosa. NY State J Med 69/18:2463-2464

504. Zeng, X., Xiong, C., Wang, Z., Jiang, L., Hou, X., Shen, J., Zhou, M., Chen, Q. (2008): Genotypic profiles and virulence attributes of Candida albicans isolates from patients with oral lichen planus. APMIS 116/4:284-291

505. Zhang, Y., Lin, M., Zhang, S., wang, Z., Jiang, L., Shen, J., Bai, J., Gao, F., Zhou, M., Chen, Q. (2008): NF-kappaB-dependent cytokines in saliva and serum from patients with oral lichen planus: a study in an ethnic Chinese population.Cytokine 41/2:144-149

506. Zhou, Z.T., Wei, B.J., Shi, P. (2008): Osteopontin expression in oral lichen planus. J Oral Pathol Med 37/2:94-98

Anmerkung:
Für die Nutzung der Fotografien in Kapitel *2.1. Einführung*, lag die Genehmigung der Urheberrechteinhaber vor: („Reproduced with permission from the 2007 issue of *American Family Physician*. Copyright© 2007 American Acadamy of Family Physicians. All Rights Reserved.”).

8. Danksagung

Mein Dank gilt Herrn PD Dr. med. Dr. med. dent. M. Vesper für die freundliche Überlassung dieser interessanten Aufgabenstellung, die weit genug gefasst war, um mir alle Freiheiten in der kreativen Konzeptionierung und Wahl der Inhalte offen zu lassen.

Darüber hinaus bedanke ich mich für die vielfältige Unterstützung durch fortwährende und schnelle Anregungen, positive Diskussionsbereitschaft und permanente Erreichbarkeit.

Nicht minder wichtig war für mich die unerschütterliche Geduld und der Zuspruch seitens meiner Freundin Wiebke, die meine kaum vorhandene Zeit, aber dafür umso mehr verbreitete Launen, tolerierte und mich stets ermunterte, das Ziel nicht aus den Augen zu verlieren.

Ebenfalls gilt mein außerordentlicher Dank Herrn Dr. med. dent. Lars Reimers, der mich überhaupt zu dieser Arbeit motiviert hat und ein großartiger Freund und Ratgeber ist.

Ferner danke ich meiner Familie, meiner Patin und allen Verwandten, Freunden und Bekannten, die in dieser Zeit auf meine Anwesenheit verzichtet haben und mich umso mehr anspornten und bestärkten.

Ich widme diese Dissertation in höherem Maße meinen lieben Eltern, die mich Zeit meines Lebens, und im Besonderen in dieser Phase meines Lebens, mit Rat, Tat und Liebe unterstützt haben.
Ein ganz besonderer Gruß gilt an dieser Stelle meinen Großeltern Erna und Gerhard Pander, die in ihrer lebenslangen Güte und Herzlichkeit immer währende Vorbilder sind.

9. Lebenslauf

Name	Nils Hennig
Anschrift	Westerheide 12
	21077 Hamburg
Geburtsdatum	07.Oktober 1969
Geburtsort	Hamburg
Familienstand	ledig

Schulausbildung

1975 – 1979	Grundschule Farmsen
1979 – 1989	Sankt Ansgar Gymnasium Hamburg
Mai 1989	Abitur am Sankt Ansgar Gymnasium Hamburg

Weitere Ausbildung

August 1989 –	Ausbildung zum Bankkaufmann bei der
Juli 1991	Hamburger Sparkasse

Studium

1992 – 1999	Studium der Zahnmedizin an der Universität Hamburg

Berufliche Erfahrungen

Februar 2000 –	Tätigkeit als Assistenzzahnarzt in einer zahnärztlichen
Februar 2002	Praxis in Maschen/Niedersachsen
Februar 2002 -	Juniorpartnerschaft in dieser zahnärztlichen Praxis
März 2006	in Maschen/Niedersachsen

Seit April 2006	Niederlassung als selbständiger Zahnarzt in Bremen

Wissenschaftliche Arbeiten

Seit Februar 2007	Therapiemöglichkeiten des oralen Lichen planus - Datenbankliteraturrecherche bezüglich unterschiedlicher Therapiekonzepte

Eidesstattliche Versicherung

Ich versichere ausdrücklich, dass ich die Arbeit selbständig und ohne fremde Hilfe verfasst, andere als die von mir angegebenen Quellen und Hilfsmittel nicht benutzt und die aus den benutzten Werken wörtlich oder inhaltlich entnommenen Stellen einzeln nach Ausgabe (Auflage und Jahr des Erscheinens), Band und Seite des benutzten Werkes kenntlich gemacht habe.
Ferner versichere ich, dass ich die Dissertation bisher nicht einem Fachvertreter an einer anderen Hochschule zur Überprüfung vorgelegt oder mich um Zulassung zur Promotion beworben habe.