Aus der Klinik und Poliklinik für Radiologie des
Universitätsklinikum Eppendorf, Direktor Professor Dr. G. Adam

Primärdiagnostik der akuten Lungenembolie: Eine Begutachtung der Spiral-Computer-Tomographie im klinischen Alltag des Universitätsklinikum Eppendorf in den Jahren 1993 -1998

Dissertation

zur Erlangung des Grades eines Doktors der Medizin dem Fachbereich Medizin der Universität Hamburg vorgelegt von

Erik Hars
aus
Hamburg
Hamburg 2001

Angenommen von dem Fachbereich Medizin der Universität Hamburg am:

15. Januar 2002

Gedruckt mit Genehmigung des Fachbereichs Medizin der Universität Hamburg

Dekan: **Prof. Dr. C. Wagener**

Referent: **Prof. Dr. P. Steiner**

Korreferent: **Prof. Dr. H. Zeumer**

Für Dina

Inhaltsverzeichnis

I	**Einleitung**	
1.1	Die Lungenembolie	S.1
1.2	Pathologie der Lungenembolie	S.1
1.3	Klinische Zeichen der akuten Lungenembolie	S.2
1.4	Labordiagnost	S.3
1.5	Bildgebende Diagnostik	S.4
1.6	Fragestellung	S.5
II	**Technische Grundlagen**	
2.1	Die Röntgen-Thoraxnativaufnahme	S.6
2.2	Lungen-Szintigraphie	S.6
2.3	Pulmonalisangiographie	S.7
2.4	Die Spiral-Computertomographie	S.9
2.4.1	Vor- und Nachteile der S-CT gegenüber der konventionellen CT	S.10
2.4.2	Das Spiral-Computertomogramm in der Diagnostik der Lungenembolie	S.11
III	**Patienten und Methoden**	
3.1	Patientenauswahl und Untersuchungsablauf	S.12
3.2	Spiral-Computertomogramm	S.13
3.2.1	Kontrastmittelapplikation	S.14
3.2.2	Rekonstruktion	S.14
3.3	Auswertung der Spiral-CT-Untersuchung	S.15
3.4	Auswertungskriterien	S.15
3.4.1	Beschreibung der beurteilten Gefäße	S.15
3.4.2	Thrombusnachweis	S.15
3.4.3	Indirekte Zeichen der Lungenembolie im Spiral-CT und Nebenfunde	S.17
3.4.4	Eingruppierung der Nebenbefunde	S.17
3.5	Korrelationsuntersuchungen	S.17
3.6	Statistische Prüfung	S.18
IV	**Ergebnisse**	
4.1	Nachweis einer akuten Lungenembolie	S.19

4.2	Nebenbefunde	S.21
4.2.1	Vergleich der Nebenbefunde bei Lungenembolie-positiven Patienten mit Lungenembolie-negativen Patienten	S.21
4.2.2	Gemeinsame Inzidenz von Nebenbefunden	S.23
4.2.3	Weitere Nebenbefunde	S.24
4.3	Bildbeispiele	S.25
4.3.1	Darstellung von Thromben	S.25
4.3.2	Darstellung von Aortenaneurysmata	S.29
4.3.3	Darstellung eines Cor pulmonale	S.30
4.3.4	Darstellung von Lungeninfarkten	S.31
4.3.5	Darstellung von Perikardergüssen	S.32
V	**Diskussion**	
5.1	Einleitung	S.34
5.2	Die Computertomographie in der Diagnostik der Lungenembolie	S.34
5.3	Technische Aspekte	S.36
5.4	Thrombennachweis im Spiral-CT	S.37
5.5	Alternative Diagnosen bei einem Ausschluß einer Lungenembolie	S.38
5.6	Indirekte Zeichen der Lungenembolie im Spiral-CT	S.39
5.7	Limitationen	S.40
5.8	Stellenwert der Spiral-CT in der Diagnostik der Lungenembolie	S.40
5.9	Schlußfolgerung	S.45
VI	**Zusammenfassung**	S.46
VII	**Literatur- / Bildnachweis**	
7.1	Literatur-/Bildnachweis	S.47
7.2	Abkürzungen	S.53
VIII	**Danksagung**	S.55
IX	**Lebenslauf**	S.56
X	**Erklärung**	S.57

I Einleitung

1.1 Die Lungenembolie

Unter einer Lungenembolie versteht man im weitesten Sinne die Verlegung einer oder mehrerer Pulmonalarterien oder deren Äste durch thrombembolisches Material, welches im venösem System oder im rechten Herzen entstanden ist. Sie ist in den entwickelten Industrieländern die dritthäufigste Todesursache bei hospitalisierten Patienten: Es wird davon ausgegangen, daß in der Bundesrepublik Deutschland jedes Jahr 30.000 - 60.000 Menschen an einer Lungenembolie versterben (32,53).
Die Diagnostik ist zwar in den letzten 20 Jahren erheblich verbessert worden, jedoch werden weiterhin nur etwa 10 - 30 % aller Lungenembolien in vivo diagnostiziert (23,35).
Seit Beginn der 90er Jahren hat mit der Spiral-Computertomographie (siehe unten) ein neues radiologisches Verfahren in die Diagnostik der Lungenembolie seinen Einzug gehalten.

1.2 Pathologie der Lungenembolie

Eine Lungenembolie wird durch Thromben, die in 85-90 % (17) aus dem Quellgebiet der unteren Hohlvene und dort wiederum in 90-95% aus den tiefen Beinvenen stammen, verursacht. Ihre Ätiologie ist damit eng an die der Phlebothrombose gekoppelt. Hierzu formulierte Virchow 1856 die nach ihm benannte Trias (Stase, Venenwandläsion, Änderungen im Blutgerinnungsstatus), deren pathogenetischer Zusammenhang mit der Lungenembolie heute anerkannt ist. Eine erhöhte Inzidenz im Sinne von prädisponierenden Faktoren tritt vor allem im Gefolge von Immobilität, Adipositas und in der Phase nach einem operativen Eingriff auf. Weniger wichtig, jedoch durchaus noch signifikant, waren Herzinsuffizienz, ein Myocardinfarkt, eine Fraktur oder Varikosis, ein Malignom oder die Kombination aus Ovulationshemmern (insbesondere bei östrogenreichen Präparaten) und Zigaretten in der Vorgeschichte von 167 Patienten mit einer angiographisch gesicherten Lungenembolie in einer Studie von 1982 (38).

In letzter Zeit sind genetische Risikofaktoren in den Vordergrund gerückt, insbesondere um bei eventueller genetischer Prädisposition eine lebenslange Thromboseprophylaxe durchzuführen. Solche Risikofaktoren wären ein Antithrombin III-, ein Protein C- oder Protein S-Mangel, eine Protein C-Resistenz (Faktor-V-Leiden-Mutation), ein Vorliegen des Prothrombin-Allels G 20210 A (36) und eine erst kürzlich entdeckte Erhöhung von Faktor VIII im Blut (29).

Durch die thrombotische Verlegung eines Lungenabschnittes entstehen zunächst Areale, die zwar noch an der Ventilation beteiligt sind, in denen jedoch kein Gasaustausch mehr stattfindet, was zu einer Vergrößerung des funktionellen Totraumes führt. Da das gesamte Blutvolumen der Lunge nun über die nicht okkludierten Bezirke strömen muß, ergibt sich

a) eine pulmonale Hypertension, die vom Ausmaß der Lungenembolie abhängig ist, (erst ab einem Okklusionsgrad von 30% ist eine Drucksteigerung von über 20 mm Hg im pulmonalem Kreislauf zu erwarten(17)) und
b) eine verkürzte Kontaktzeit für den Gasaustausch, die zu einer Hypoxämie führt, in der Regel jedoch noch zum Austausch von CO_2 ausreicht.

Das daraus resultierende verminderte Blutvolumen am linken Herzen hat im wesentlichen zwei Folgen:

1. Eine Hypotonie, die in einem Schock gipfeln kann und
2. eine Koronarinsuffizienz, die zudem von der arteriellen Hypoxämie verstärkt wird.

Die Folge hieraus wiederum ist dann eine Linksherzinsuffizienz, die sich gerade bei kardio-pulmonärer Vorschädigung fatal auswirken kann.

Bei 10 % aller Lungenemboliepatienten, die vor der Embolie primär gesund waren, kommt es zur Ausbildung von hämorrhagischen Lungeninfarkten, die nach heutiger Ansicht Ausdruck einer peripheren Lungenembolie sind (2,5,7).

1.3 Klinische Zeichen der akuten Lungenembolie

Wichtigste klinische Zeichen der akuten Lungenembolie sind Dyspnoe, Thoraxschmerz und Tachypnoe: So treten Dyspnoe und Thoraxschmerz in bis zu 92% bzw. 88% aller Fälle einer akuten pulmonalen Embolie auf (32,38). Zudem kann die Anamnese (plötzliches Auftreten der Symptome nach längerer Bettruhe/ Sitzen mit abgeknickten Beinen oder andere prädisponierende Faktoren (s.oben)) den Untersucher für das Krankheitsbild Lungenembolie sensibilisieren.

Folgt man der Einteilung nach Grosser (s.unten), so werden nach dem klinischen Beschwerdebild des Patienten vier Schweregrade der pulmonalen Embolie unterschieden, die mit bestimmten Pathologica korrelieren.
Als weitere Diagnostik wären Elektrokardiogramm (EKG) und transthorakale bzw. transösophagale Echokardiographie denkbar. Das EKG kann nur eingeschränkt und passagäre Veränderungen bei einer Embolie anzeigen und dies zudem nur in bis zu 50% aller Fälle. Die transthorakale bzw. transösophagale Echokardiographie ist mit ihrer Sensitivität von 59% bis 97% und ihrer Spezifität von 77% bis 88% bei dem Nachweis einer akuten Lungenembolie ebenfalls nicht immer diagnostisch wertvoll (32,54).
Einteilung nach Grosser, Klaus Dieter, 1988 (46):

	Schweregrad I	**Schweregrad II**	**Schweregrad III**	**Schweregrad IV**
Klinik	diskret (Dyspnoe / thorakaler Schmerz)	akut auftretende Dyspnoe, Tachypnoe,thorakal. Schmerz, Tachycardie, Angst und Folgezustände: Hämoptysen, Fieber, Pleuraerguß	wie Grad II	zusätzl. Schock (Herz-Kreislaufstillstand)
systemischer Blutdruck	normal	normal/ leicht erniedrigt	erniedrigt	stark erniedrigt mit kleiner Amplitude
pulmonal-arterieller Druck	normal	normal/ leicht erhöht	PA-Mitteldruck 25-30 mmHg	PA-Mitteldruck > 30 mmHg
PaO_2	normal	< 80 mmHg	< 70 mmHg	< 60mmHg
Gefäßobliteration	periphere Äste	Segmentarterien	ein Pulmonalarterienast oder mehrere Lappenarterien	ein Pulmonalarterienast und mehrere Lappenarterien (PA-Stamm)

1.4 Labordiagnostik

Im Blut des Patienten tragen zwei Parameter zur Diagnosefindung bei: Der Blutgasstatus, der immer im Zusammenhang mit der Anamnese beurteilt werden sollte, und die Bestimmung eines fibrinolytischen Spaltungsproduktes, dem sogenannten D-Dimer.
Während die Blutgasanalytik qualitative und quantitative Aussagen zur Lungenemboliediagnostik liefern kann, ist die Bestimmung des D-Dimers im wesentlichen zum Ausschluß einer Lungenembolie geeignet: Je nach Testverfahren (ELISA, LIATEST,etc.) ergibt sich eine Sensitivität von 84-100 % und ein negativer prädiktiver

Wert von 82-100% (21,40). Hierzu wurde eine Obergrenze von 500 µg/l im Serum festgelegt. Spezifität und positiv prädiktiver Wert liegen hierbei in Intervallen von 43-65% bzw. 35-63%. Dies liegt vor allen daran, daß eine Vielzahl intra- und extravasaler Prozesse mit einer Erhöhung fibrinolytischer Spaltungsprodukte einhergehen kann (46).
Während die Blutgasanalytik von jedem Arzt nachts an einem Automaten ohne größere Zeitverzögerung und Ausbildung in kürzester Zeit durchgeführt werden kann, ist die Bestimmung des D-Dimers von labortechnischem Fachpersonal mit größerem zeitlichen Aufwand durchzuführen (3-4 Stunden) (27) und stellt somit ein Problem bei instabilen Patienten und der Rund-um-die-Uhr-Verfügbarkeit dar.

1.5 Bildgebende Diagnostik

Wegen der sehr unspezifischen Symptomatik einer Lungenembolie ist es für den untersuchenden Arzt schwierig, allein aufgrund von Anamnese und Klinik eine eindeutige Diagnose einer Lungenembolie zu stellen. Die häufigsten klinischen Leitsymptome einer akuten Lungenembolie sind Thoraxschmerz, Dyspnoe bzw. Tachypnoe (18,32,38). Diese treten jedoch auch bei einer Vielzahl anderer Erkrankungen auf, woraus sich eine breite Differentialdiagnostik ergibt: So können z.B. ein Myocardinfarkt, ein dissezierendes Aortenaneurysma, Pericarditiden, Bronchopneumonien, Malignome und sogar akute Abdomen bei der Differentialdiagnostik der Lungenembolie eine Rolle spielen. Aus dieser Situation heraus haben sich vier radiologische Verfahren zur bildgebenden Diagnostik der Lungenembolie herausentwickelt:

a) Das konventionelle Thoraxröntgen,
b) die Ventilations-Perfusionsszintigraphie,
c) die Pulmonalisangiographie und
d) die Spiral-Computer-Tomographie.

Alle Methoden haben für den Nachweis einer Lungenembolie eine unterschiedliche Sensitivität und Spezifität, ihre Vor- und Nachteile werden im Kapitel Nr.II "Technische Grundlagen" näher erläutert.
Zusätzlich zu den bereits oben erwähnten bildgebenden Verfahren gab es in den neunziger Jahren des letzten Jahrhunderts erste Versuche der Darstellung der Lungenembolie mittels Magnet-Resonanz-Tomographie. Obwohl diese Versuche

vielversprechende Sensitivitäten (70-100%) und Spezifitäten (62-100%) zeigten, muß dieses Verfahren noch als im experimentalen Stadium beurteilt werden (9,21,34).

1.6 Fragestellung

Ziel dieser Arbeit war es, den Einsatz der Spiral-Computer-Tomographie in der klinischen Routine über einen längeren Zeitraum zu beurteilen. Hierzu sollten folgende Fragen beantwortet werden:

Ist der Einsatz der Spiral-Computer-Tomographie im Alltag einer Klinik zur Diagnose der Lungenembolie praktikabel?

Ist die Spiral-Computer-Tomographie in der Diagnostik der Lungenembolie als Methode der ersten Wahl sinnvoll?

Führte die Spiral-Computer-Tomographie bei einer befriedigend hohen Anzahl von Patienten zu einer definitiven Diagnose, auch wenn diese nicht einer Lungenembolie entsprach?

II Technische Grundlagen

2.1 Die Röntgen-Thoraxnativaufnahme

Ob in der Röntgen-Thoraxnativaufnahme pathologische Veränderungen, die im Zusammenhang mit einer Lungenembolie stehen, hervorgerufen werden, hängt im wesentlichen von drei Faktoren (17) ab:

- liegt lediglich eine Perfusionsminderung vor?
- erzeugte die Lungenembolie lediglich einen inkompletten Lungeninfarkt, der in einer Extravasation von Blut in die Lufträume besteht?
- hatte die Lungenembolie einen kompletten Lungeninfarkt mit Nekrosen zur Folge?

Dies alles kann zu einer Erweiterung der Pulmonalarterien und des rechten Ventrikel mit Cor Pulmonale, Gefäßabbrüchen mit Hypovaskularisationen in Hilusnähe (Westermark-Zeichen) oder zu pleuralen ovalären Verdichtungszonen (Hampton Humps) führen. Diese sind jedoch weder sensitiv noch spezifisch (1,62).

Pleuraerguß und Atelektasen können wie ein ipsilateraler Zwerchfellhochstand (in Folge eines verminderten Blutgehaltes des betroffenen Lungenflügels) oder einer Infarktpneumonie zwar vorkommen, ebenso aber auch einer anderen Genese entstammen als einer Lungenembolie. Des weiteren sind diese Zeichen bei einer Lungenembolie keineswegs obligat.

Nach Studien, die in den 70er Jahren veröffentlicht wurden, zeigten bis zu 90 % aller Patienten mit einer gesicherten Lungenembolie eine unauffällige Röntgen-Thoraxnativaufnahme. Sie ist jedoch eine sinnvolle Ergänzung zur Lungenperfusions/-ventilationsszintigraphie, um andere Ursachen eines Ventilations-/Perfusionsdefektes aufzudecken (20).

2.2 Lungen-Szintigraphie

Mit der Lungenperfusionsszintigraphie lassen sich Perfusionsausfälle mit einem Durchmesser ≥ 3 cm nachweisen. Da ein Perfusionsdefekt jedoch zum Beispiel auch aus einem hypoxischen Ventilationsdefekt (Euler-Liljestrand-Mechanismus) entstehen kann, ist es zweckmäßig, die perfusionsszintigraphische Untersuchung mit einer

Ventilationsszintigraphie zu verbinden. Liegt ein Perfusionsdefekt bei normaler Ventilation vor (Perfusions-Ventilations-Mismatch), so spricht man von einem positiven Szintigramm, welches typischer weise bei einer akuten Lungenembolie, jedoch auch bei anderen Erkrankungen, wie z.B. Vasculitis, Bronchialcarcinom und anderen mediastinalen Lymphadenopathien bzw. pulmonalen Gefäßmalformationen, auftreten kann (31). Zusätzlich sollte vor jeder Ventilations-Perfusions-Szintigraphie (VPS) eine Röntgen-Thorax-Aufnahme (siehe oben) angefertigt werden, da diese die Differentialdiagnose bei einer VPS erheblich erleichtert und deren Spezifität deutlich anhebt (17). Insgesamt zeichnet sich die VPS durch eine hohe Sensitivität bei geringer Spezifität aus, gemessen an der Pulmonalisangiographie in Blattfilmtechnik im Nachweis klinisch relevanter Lungenembolien. Biello und Mitarbeiter teilten die VP-Szintigramme in High-, Intermediate- und Low-Probability für das Vorliegen einer pulmonalen Embolie ein. So liegt die Sensitivität für High- und Low- Probability bei 97,1%, die Spezifität bei 94,3%. Die diagnostische Treffsicherheit wird mit 95,7% angegeben (3,41). Allerdings ist anzumerken, daß ca. 40 % der Untersuchungen weder eindeutig positiv, noch eindeutig negativ sind (41). In diesen Fällen kann die VPS nicht zur Diagnosefindung beitragen. Prinzipieller Nachteil dieser Methode ist, daß nur indirekte Thrombuszeichen detektiert werden. Als nichtinvasives Verfahren hat sich die VP-Szintigraphie im klinischen Alltag jedoch in der Diagnostik der Lungenembolie durchgesetzt.

2.3 Pulmonalisangiographie

Für die angiographisch-röntgenologische Darstellung der pulmonalen Gefäße stehen im wesentlichen zwei Methoden zu Verfügung:

- Die selektive Pulmonalisangiographie (PA) in Blattfilmtechnik, die allgemein als Goldstandard in der Diagnostik der Lungenembolie angesehen wird und
- die Pulmonalisangiographie in digitaler Subtraktionstechnik (digitale Subtraktions-angiographie).

Die selektive PA in Blattfilmtechnik ermöglicht bei hoher Orts- und Kontrastauflösung den Nachweis von bis zu 1,5 mm kleinen Thromben. Hierzu wird ein Katheter durch das venöse Gefäßsystem über rechten Vorhof und Ventrikel in den Pulmonalarterien-hauptstamm vorgeschoben, wobei es zu Herzrhythmusstörungen, Herzwand-perforationen, subendokardialen Verletzungen und Kreislaufdekompensationen bei

Patienten mit pulmonaler Hypertonie kommen kann. Die Mortalität dieser Methode wird mit weniger als 1%, die Morbidität geringer als 2-5% eingeschätzt (4,26,52). Zudem ist dieses Verfahren heute in den meisten Kliniken durch digitale angiographische Systeme ersetzt worden, die sich wegen ihrer leichteren Handhabung und der Möglichkeit zur digitalen Bildnachbearbeitung durchgesetzt haben.

Die Vorteile der digitalen Subtraktionsangiographie (DSA) werden jedoch mit Einschränkungen in der Ortsauflösung erkauft: Thromben können bis auf das Niveau der dritten Gefäßgeneration der Pulmonalarterien (48) dargestellt werden. Das Kontrastmittel wird in den rechten Vorhof appliziert, womit diese Methode mit insgesamt weniger Risiken behaftet ist als die Blattfilmangiographie. Des weiteren liegen die Vorteile der DSA in der bereits oben erwähnten Bildnachberarbeitung, der Möglichkeit zur elektronischen Bildspeicherung, der Einsparung von Kontrastmittel und der verbesserten Abbildung von indirekten Hinweisen auf eine Lungenembolie (28,61). Insgesamt sollte die

- Beurteilung des Kontrastmitteleinstroms in den rechten Vorhof, Ventrikel und in die Trunci Pulmonalis erfolgen;
- ein Seitenvergleich des Kontrastmittelabstroms in die Lungenperipherie gewertet werden;
- Gefäßabbrüche und -kalibersprünge dokumentiert,
- segmental / keilförmige Perfusionsdefekte angezeigt und
- Lungenvenen sowie linker Vorhof dargestellt werden (48).

Die Sensitivität wird im Vergleich zur PA in Blattfimtechnik mit 80-81%, die Spezifität mit 64% angegeben. In bis zu 27% aller Fälle können falsch-positive Befunde vorliegen (37). Diese können durch Strömungsartefakte, Gefäßüberlagerungen sowie Herz- und Atembewegungen entstehen.

Insgesamt sind beide oben erwähnten angiographischen Methoden als invasiv einzustufen. Sie werden deshalb von Stationsärzten ungern angefordert. In einer Studie von 1982 wurden 434 Fälle mit dem unbewiesenen Verdacht einer Lungenembolie untersucht. Lediglich 12 % (50 Patienten) wurden einer angiographischen Diagnostik zugeführt. Zehn Jahre später hatte sich diese Quote nur marginal auf 14 % erhöht (71 Patienten von 525 mit unbewiesenem Lungenembolieverdacht) (19,51). Somit sind die oben erwähnten Methoden zwar in der Lage, den Befund einer Lungenembolie relativ gut zu sichern, wegen ihrer (vor allen bei Stationsärzten) mangelnden Akzeptanz kommen sie jedoch nicht in dem Maß zu Verwendung, wie es vielleicht notwendig wäre.

2.4 Die Spiral-Computertomographie

Die Anfang der 90er Jahre eingeführte Spiral-Computertomographie (S-CT) führte zu einer eminenten Verbesserung der diagnostischen Möglichkeiten in der radiologischen Diagnostik. Anstatt der bisherigen Technik der konventionellen Computertomographie (CT), die jede Schicht einzeln durchleuchtete, um dann mit der nächsten fortzufahren, wurden die Rohdaten mittels einer kontinuierlich rotierenden Röhre und eines gleichzeitigen Vorschubes des Patiententisches in viel kürzerer Zeit akquiriert.

Technische Voraussetzungen hierfür waren die

- erstmals 1974 vorgestellten CT-Scannertypen der dritten und später vierten Generation,
- eine kontinuierlich rotierende Röntgenröhre mit hoher Belastbarkeit, die in der Lage sein mußte, teilweise bis zu 100 Sekunden eine kontinuierliche Strahlung abzugeben,
- und ein CT-Tisch mit Hochpräzisions-Vorschub-Kontrolle.

Durch die Kombination aus kontinuierlicher Röhrendrehung und Tischvorschub beschreibt der Röhrenfokus eine Spiralbewegung relativ zur Patientenoberfläche, daher die Bezeichnung Spiral-CT (Abb.1).

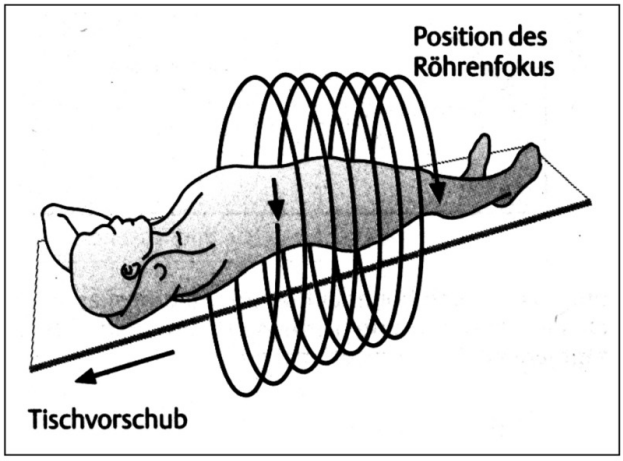

Abb.1: Prinzip des Spiral-CT (n.Galanski / Prokop) (11)

Röntgenstrahlbreite (Schichtkollimation) und Tischvorschub können als Untersuchungsparameter in bestimmten Grenzen frei gewählt werden. Aus ihnen ergibt sich der "Pitch-Faktor", der das Verhältnis Tischvorschub zu Schichtkollimation angibt. Je höher der Pitch-Faktor, desto geringer ist die Untersuchungsdauer, die Strahlenbelastung und leider auch die Bildqualität, was seinen Ausdruck in nicht mehr zu korrigierenden Bewegungsartefakten nimmt. Dies ist nur bei bestimmten Untersuchungen und

Untersuchungsparametern tolerabel.
Durch diese Art der Aufnahmetechnik wird es notwendig, die Bilder mit Hilfe von Interpolationsalgorithmen zu rekonstruieren, da Anfang und Endpunkt einer 360° - Drehung an zwei verschiedenen Punkten liegen. Die Bilder, egal mit welchem Algorithmus erzeugt, entsprechen dann jedoch der üblichen axialen Aufnahmegeometrie. Bildebene und Schichtdicke sind hierbei frei wählbar.

2.4.1 Vor- und Nachteile der S-CT gegenüber der konventionellen CT

Die Vorteile der S-CT liegen im wesentlichen in ihrer kontinuierlichen Volumenerfassung und ihrer sehr kurzen Gesamtscandauer (in Relation zur konvent. CT). Eine konventionelle CT - Untersuchung könnte kleinere Läsionen in atemverschieblichen Organen, wie z.B. Lunge oder Leber, aufgrund unterschiedlicher Inspirationstiefe des Patienten übersehen (Abb.2). Aufgrund der Erfassung des Gesamtvolumens im S-CT werden nicht nur solche Herde optimal dargestellt, bei geeigneter Wahl der Schichtkollimation lassen sich außer einzelnen Schichten auch zwei- oder dreidimensionale Bilder rekonstruieren.
Die verkürzte Scandauer ermöglicht es weiterhin, mit geringeren Kontrastmittelmengen Gefäße, z.B. in der arteriellen Phase, optimaler darzustellen, als es bisher der Fall war. Dieser deutlich verbesserte Gefäßkontrast ist die Voraussetzung für die CT-Angiographie, die in den letzten Jahren einen immer größeren Stellenwert eingenommen hat.
In der Regel werden die Untersuchungen in Inspiration mit einer Dauer von 15-30 Sekunden durchgeführt.

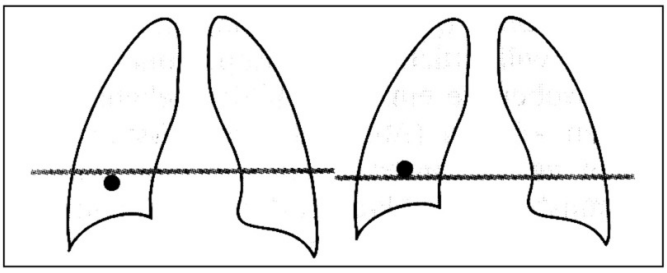

Abb.2: Veratmung eines Lungenherdes bei einer konventionellen CT-Untersuchung (n.Galanski / Prokop) (10)

Gerade bei älteren CT - Geräten ergeben sich jedoch auch erhebliche Nachteile. Die

Strahlendosis pro Rotation muß wegen der Dauerbelastung der Röntgenröhre reduziert werden. Konventionelle CTs haben nach jeder Schichtaufnahme eine gewisse Zeit, in der sie sich abkühlen können. Beim S-CT wird jedoch auf einmal das Gesamtvolumen akquiriert, was die Gesamtscandauer zwar erheblich verkürzt, jedoch die Röntgenröhre wesentlich stärker belastet, als es bei Einzelschichtaufnahmen der Fall wäre. Dieses Phänomen kann die Untersuchungsqualität erheblich reduzieren, was seinen Ausdruck in einem gesteigerten Bildrauschen erfährt.
Die Gesamtvolumenerfassung weiterhin führt zu einer deutlich größeren Menge an Rohdaten, die erheblich mehr Zeit zur Bildrekonstruktion erfordern als konventionelle CT-Schichten. Auch eine eventuelle Kontrastmittelapplikation stellt an den Untersucher und die Technik erhöhte Anforderungen, da z.B. während Kontrastmittelapplikation und Bilderfassung keine Bilder zur Kontrolle zur Verfügung stehen.

2.4.2 Das Spiral-Computertomogramm in der Diagnostik der Lungenembolie

Das Spiral-CT steht als diagnostische Methode bei dem Krankheitsbild der Lungenembolie von seinen Möglichkeiten zwischen Ventilations-Perfusions-Szintigraphie und der Pulmonalisangiographie. Als nichtinvasive Untersuchungsmethode ist es in der Lage, pulmonale Gefäße und Thromben direkt (bei Kontrastmittelapplikation) bis zu einem Durchmesser von 2-3 mm mit hoher Sensitivität und Spezifität darzustellen. Gemessen an der Pulmonalisangiographie in Blattfilmtechnik sind für das Spiral-CT Sensitivitäten von 86-100% und Spezifitäten von 92-96% errechnet worden (42,44,55). Es ist bereits gezeigt worden, daß das Spiral-CT selbst der Pulmonalisangiographie in digitaler Subtraktionstechnik überlegen ist, wenn es um die Bestimmung des Ausmaßes einer Lungenembolie geht und nicht um die Diagnose der Embolie an sich, bei der beide Methoden in etwa gleichwertig sind (55). Des weiteren ist der Untersucher mit Hilfe des Spiral-CTs in der Lage, wenn die Untersuchung nach dem allgemein gängigen Algorithmus durchgeführt wird, das Lungenparenchym sowie alle weiteren intrathorakalen Strukturen zu beurteilen, was für die Differentialdiagnose der Lungenembolie von eminentem Wert ist.

III Patienten und Methoden

3.1 Patientenauswahl und Untersuchungsablauf

In diese retrospektive Studie wurden 331 Patienten aufgenommen, bei denen ein dringender Verdacht auf eine akute Lungenembolie bestand. Insgesamt wurden 361 Untersuchungen durchgeführt. In dieser Studie wurden Thorax-Spiral-CTs ausgewertet, die mit dem Verdacht auf eine akute Lungenembolie (n=341) oder im Rahmen einer bekannten Lungenembolie als Verlaufskontrolle (n=20) durchgeführt worden sind. Ein Spiral-CT mußte aufgrund technischer Probleme abgebrochen werden, ein Spiral-CT wurde wegen einer Kontrastmittelallergie des Patienten ohne Kontrastmittel durchgeführt und war so nur eingeschränkt beurteilbar. Beide wurden aus dieser Studie ausgeschlossen, so daß ein Patientenkollektiv von 329 Patienten mit insgesamt 359 SCT-Untersuchungen die Basis dieser Auswertung darstellte. Alle Untersuchungen wurden im Zeitraum vom 1.Januar 1993 bis 31. Dezember 1998 in der Abteilung der für diagnostische und interventionelle Radiologie an der Radiologischen Klinik des Universitätsklinikums Hamburg-Eppendorf durchgeführt. 20 Patienten wurden doppelt, 5 Patienten dreifach untersucht. Dies geschah entweder im Rahmen einer Verlaufskontrolle bei bekannter Lungenembolie oder in einem zeitlichen Abstand ≥ 3 Monaten bei erneutem Verdacht auf eine Lungenembolie.

Das Patientenkollektiv wies ein mittleres Alter von 56,8 Jahren auf (19 - 90 Jahre). Es wurden 157 Frauen und 174 Männer untersucht. 86 Untersuchungen wurden initial über die Notaufnahme angefordert, 275 Untersuchungen wurden an bereits stationär aufgenommenen Patienten durchgeführt. Der Verdacht auf eine Lungenembolie wurde hierbei auf rein klinische Zeichen als auch auf Ergebnisse einer vorherigen apparativen Diagnostik gestützt (EKG, Blutgasanalyse, Röntgenthorax, Ventilations-Perfusions-Szintigraphie). Ausschlußkriterien für ein Spiral-CT waren eine Kontrastmittelallergie, die bei einem Patienten im nachhinein zum Ausschluß aus dieser Studie führte, eine bekannte oder klinisch manifeste Schilddrüsenüberfunktion, eine Niereninsuffizienz im Stadium der kompensierten Retention (Kreatinin ≥ 1,5 mg/dl) sowie eine zum Zeitpunkt der Untersuchung bestehende cardio-pulmonale Dekompensation im Sinne einer fulminanten LE, die sofort einer Therapie zugeführt wurde.

Alle Patienten wurden über die Untersuchungsrisiken (Kontrastmittelzwischenfälle/-allergie, Nierenschädigung/-versagen, Gefahren bei bisher unerkannter Schilddrüsen-überfunktionsstörung) aufgeklärt.

3.2 Spiral-Computertomogramm

Alle Untersuchungen wurden an einem Computertomographen der Firma Siemens/ Erlangen (Somatom Plus-S) durchgeführt. Zur Untersuchungsvorbereitung wurde den Patienten eine Venenverweilkanüle Venflon 2 (18 oder 20 Gauge) der Firma Ohmeda (Helsingborg/ Schweden) als peripherer venöser Zugang in die Ellenbeuge gelegt. In 21 Fällen wurde auf einen zuvor in der stationären Routine gelegten zentralvenösen 16-G Katheter (ZVK) zurückgegriffen.
Zur Evaluation des Lungenparenchyms und zur Erhebung von Befunden, die sich in der Kontrastmitteluntersuchung nicht so eindeutig darstellen würden, wurde erst eine native High-Resolution-(HR)-Einzelschichtcomputertomographie der gesamten Lunge durch-geführt. Anschließend wurde die Kontrastmitteluntersuchung der Gefäßregion im Spiral-CT-Modus vorgenommen. Die für die zuerst durchgeführte HR - Schichtuntersuchung technischen Parameter finden sich in Tabelle 1.

kV	120
mAs	275
Schichtdicke	1 mm
Tischvorschub	15 mm/sec.
Tischrichtung	in
Fenster / Center	1800 / -450
Rekonstruktionsalgorithmus	high
Z - Profile	slim

Tab. 1: Technische Parameter der HR-CT Untersuchung

Die technischen Parameter der darauffolgenden Spiral-CT Untersuchung ergeben sich aus Tabelle 2.
Beide Untersuchungen wurden in Inspirationsatemlage und Apnoe durchgeführt. Die Untersuchungszeit betrug zwischen 15 und 30 s. und wurde von fast allen Patienten ohne

größere Probleme in Apnoe toleriert. Anhand des Übersichtstopogramms und der bereits erstellten High-Resolution-Schichten der Lunge wurde die Gefäßuntersuchung geplant: Die caudocraniale Ausdehnung reichte von den Zwerchfellkuppen bis auf Höhe des Aortenbogens. Die transthorakale Ausdehnung umfaßte den Bereich ca. 2-5 cm von der medialen Rippenseite bis zur entsprechenden Gegenseite. Die Untersuchung wurde auch in caudo-cranialer Richtung gefahren.

kV	120
mAs	165
Schichtdicke	3 mm
Tischvorschub	5 mm/sec.
Tischrichtung	out
Fenster / Center	550 / 60
Rekonstruktionsalgorithmus	soft
Z - Profile	slim
Increment	3 mm

Tab.2: Technische Parameter der S-CT Untersuchung

3.2.1 Kontrastmittelapplikation

Die Kontrastmittelapplikation begann 15-20 s. vor dem Start des Spiral-CTs (Startverzögerung) bei einem peripheren Zugang und ca. 10 s. bei einem ZVK. Es wurden 120-140 ml eines nichtionischen, 30% jodhaltigen Kontrastmittels (KM) (Solutrast 300, Fa. Bracco-Byk Gulden; Konstanz) verwendet. Die kontinuierliche Flußgeschwindigkeit betrug 3 ml/s (2,5 ml/s bei einem ZVK) und wurde mittels eines Injektomaten LF (Fa.Liebel Florsheim) erreicht.

3.2.2 Rekonstruktion

Aus dem Rohdatensatz wurden die Bilder mittels eines 180° Interpolationsalgorhythmus rekonstruiert. Für die Lungen-Nativ-Aufnahmen wurde weiterhin eine Schichtdicke von 7mm (Z-Achse) bei einem 'High'-Entfaltungskern in der Lungenfenster-Ausspielung (Fenster 1800 HE; Center -450 HE) gewählt. Das erweiterte Mediastinal-Fenster für die Beurteilung der Gefäßstrukturen wurde in einer Schichtdicke von 3mm bei einem 'Soft'-Entfaltungskern und einer Ausspielung von 550 HE (Fenster) und 60 HE (Center) rekonstruiert.

3.3 Auswertung der Spiral-CT-Untersuchung

Die Auswertung der in der Spiral-CT gewonnenen Bilder wurde von zwei Untersuchern vorgenommen. Die Befunde wurden mittels Konsensentscheidung getroffen.

3.4 Auswertungskriterien

3.4.1 Beschreibung der beurteilten Gefäße

Beurteilt wurden nur Gefäße, die eindeutig vom umgebenden Lungenparenchym abgegrenzt und somit als vaskuläre Strukturen identifiziert werden konnten. Unterlagen die Gefäße im Spiral-Computertomogramm einem ausgeprägten Partialvolumeneffekt, so wurden sie aus der Untersuchung ausgeschlossen. In Übereinstimmung mit der Literatur wurden Gefäße bis auf Segmentarterienniveau beurteilt (15,39,42,55) (sh. Abbildung 3, Seite 16). Bei Tomogrammen mit einer guten Abbildungsqualität wurde ebenfalls eine Beurteilung der Subsegmentarterien versucht. Dies geschah jedoch nicht routinemäßig. Lediglich bei der Lingulaarterie unterblieb die weitere Differenzierung in ihre Segmentarterien.

3.4.2 Thrombusnachweis

Für den Thrombusnachweis waren ausschließlich direkte Thrombuszeichen ausschlaggebend. Der Füllungsdefekt wurde als wandständig (< 30% des Gefäßlumens waren verschlossen), als partiell (> 30%) oder als komplett beschrieben (gesamtes Gefäß verschlossen). Der Thrombus wurde auf drei Kriterien hin untersucht:

- seine Lokalisation,
- auf die Größe des Füllungsdefektes, den er hervorrief und
- ob es sich um einen "frischen" Thrombus im Rahmen einer akuten Lungenembolie oder einen älteren Thrombus bei einer chronischen bzw. älteren Embolie handelte.

Die Einteilung der Lokalisation des Thrombus' erfolgte nach der Seite des Lungenflügels (rechts / links), nach Gefäßgeneration (pulmonaler Hauptstamm, Lobärarterien und Segmentarterien) und nach zu perfundierender Region (z.B. Oberlappen oder Lungensegmente) wie in Abbildung 3 dargestellt. Das Alter des Thrombus wurde anhand direkter

Zeichen (Kalzifizierung, Wandständigkeit) und anhand von Veränderungen des Lungenparenchyms bestimmt. Als zentrale Emboli wurden solche eingestuft, die sich in den Pulmonalarterien bis hinzu den Lobärarterien befanden; Emboli in den Gefäßgenerationen darunter wurden als peripher klassifiziert.

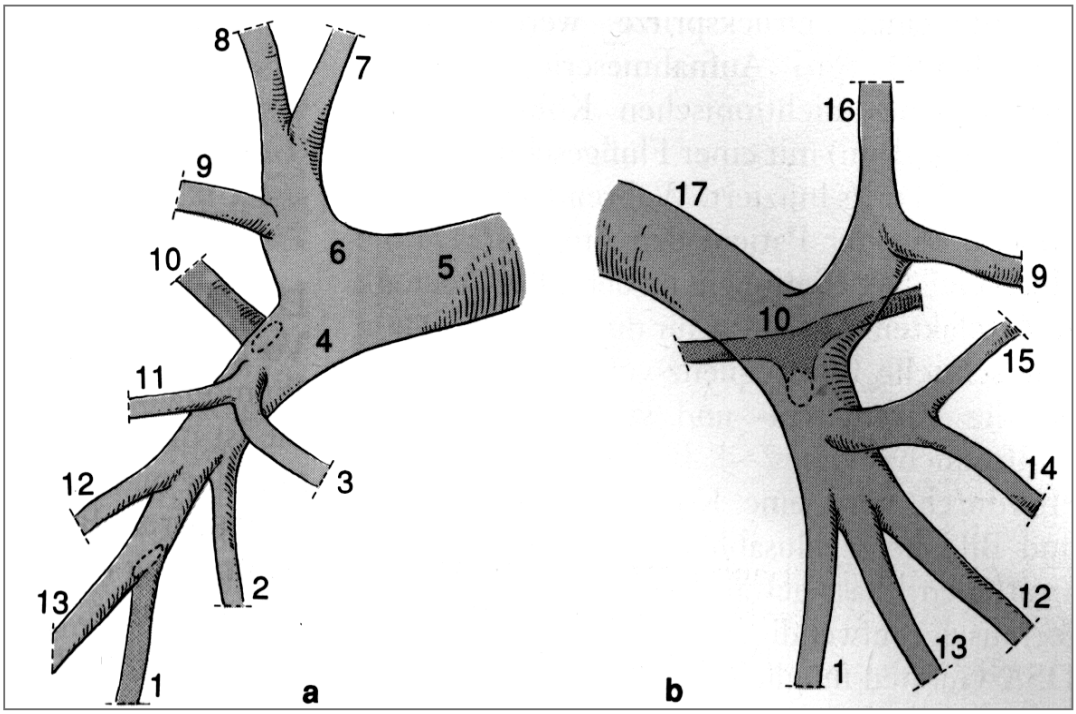

Abb.3: Angiographische Anatomie der Lunge (a=rechts, b=links) in Anlehnung an die beurteilten Gefäße / Gefäßregionen. (nach Schild)(47)

1	Segmentarterie posterobasales Unterlappensegment
2	Segmentarterie mediobasales Unterlappensegment
3	Segmentarterie mediales Mittellappensegment
4	deszendierender Ast Art. pulmonalis re
5	Art. pulmonalis re
6	aszendierender Ast Art. pulmonalis re
7	Segmentarterie apikales Oberlappensegment
8	Segmentarterie posteriores Oberlappensegment
9	Segmentarterie anteriores Oberlappensegment
10	Segmentarterie apikales Unterlappensegment
11	Segmentarterie laterales Mittellappensegment
12	Segmentarterie anterobasales Unterlappensegment
13	Segmentarterie laterobasales Unterlappensegment
14	Segmentarterie inferiores Lingulasegment
15	Segmentarterie superiores Lingulasegment
16	Segmentarterie apikoposteriores Oberlappensegment
17	Art. pulmonalis li

3.4.3 Indirekte Zeichen der Lungenembolie im Spiral-CT und Nebenfunde

Als ein indirektes Zeichen einer Lungenembolie wird eine akute Rechtsherzbelastung mit Vergrößerung des rechten Ventrikels angesehen (5,32). Hierzu wurden insbesondere Erweiterungen des rechten pulmonalen Ausflußtraktes auf über 30 mm routinemäßig erfaßt und in diesem Sinne interpretiert.

Lungeninfarkte, in der CT-Morphologie als keilförmiger Herd, der der Pleura breitbasig aufsitzt, wurde als indirektes Zeichen (2) einer peripheren Lungenembolie ebenso wie nebenbefundlich auftretende Pleuraergüsse oder Atelektasen erfaßt. Weitere Diagnosen, wie zum Beispiel dissezierende Aortenaneurysmata oder Perikardergüsse, konnten ebenfalls erhoben werden.

3.4.4 Eingruppierung der Nebenbefunde

Zur Erfassung dieser Befunde wurden diese in fünf Gruppen 1 - 5 eingeteilt (sh. Tab. 3): Gruppe 1 erfaßte alle intrathorakalen Befunde, die Zeichen einer Lungenembolie sein konnten; Gruppe 2 beschrieb alle erregerbedingten intrathorakalen Pathologica; Gruppe 3 sämtliche pathologischen Gefäß- oder kardialen Befunde, die weder Folge, Zeichen noch Ursache einer Lungenembolie sein konnten; in Gruppe 4 wurden alle neoplastischen Erkrankungen eingeordnet und Gruppe 5 beschrieb intrathorakale Befunde, die im weitesten Sinne einer chirurgischen Therapie zugeführt werden mußten und in keine der vorherigen Gruppen eingeordnet werden konnten (z.B. Zwerchfellhernie/ intrathorakale Blutung).

Gruppe 1	Zeichen einer Lungenembolie (z.B: Cor pulmonale,Lungeninfarkt,Atelektase)
Gruppe 2	Erregerbedingte intrathorakale Befunde (z.B: Pneumonie, Pleuraempyem)
Gruppe 3	path. Befunde an Herz / Gefäßen (z.B: Perikarderguß, Aneurysma)
Gruppe 4	Neoplastische Erkrankungen (z.B. Metastasen, Bronchialkarzinom)
Gruppe 5	chirurgisch therapierte Erkrankungen ≠ Grp. 1-4

Tab. 3: Gruppeneinteilung der Nebenbefunde

3.5 Korrelationsuntersuchungen

27 Patienten erhielten zusätzlich zum Spiral-CT eine Digitale-Subtraktions-Angiographie (DSA); 5 Patienten erhielten sowohl ein Spiral-CT, eine DSA als auch eine Szintigraphie und 37 Patienten wurden sowohl im Spiral-CT, als auch szintigraphisch untersucht.

3.6 Statistische Prüfung

Um zu Prüfen, ob zwischen bestimmten Befunden im Spiral-CT und einer im Spiral-CT diagnostizierten Lungenembolie ein signifikanter Zusammenhang besteht wurden die Odds-Ratio als auch das 95-Prozent-Konfidenzintervall berechnet. Mit zunehmender Odds-Ratio steigt der statistisch signifikante Zusammenhang zwischen den Merkmalen, das 95-Prozent-Konfidenzintervall gibt an, in welchem Intervall sich die Odds-Ratio bei wiederholter Berechnung dieser Signifikanz mit 95%iger Wahrscheinlichkeit bewegt.

IV Ergebnisse

4.1 Nachweis einer akuten Lungenembolie

Insgesamt wurde bei 359 Untersuchungen in 113 Fällen eine akute Lungenembolie diagnostiziert. Hinzu kamen 6 Embolien älteren Datums und 10 Untersuchungen, bei denen eine Lungenembolie weder ausgeschlossen noch verifiziert werden konnte. Bei 230 Patienten konnte eine Embolie sicher ausgeschlossen werden.
Die Lungenembolie trat im Spiral-CT überwiegend beidseitig und in absteigender Häufigkeit nur rechts und nur links auf, so daß sich ein rechnerisches Verhältnis von einer beidseitigen Embolie zu rechts zu links von ca. 4 : 2 : 1 ergab (siehe Abb. 4).

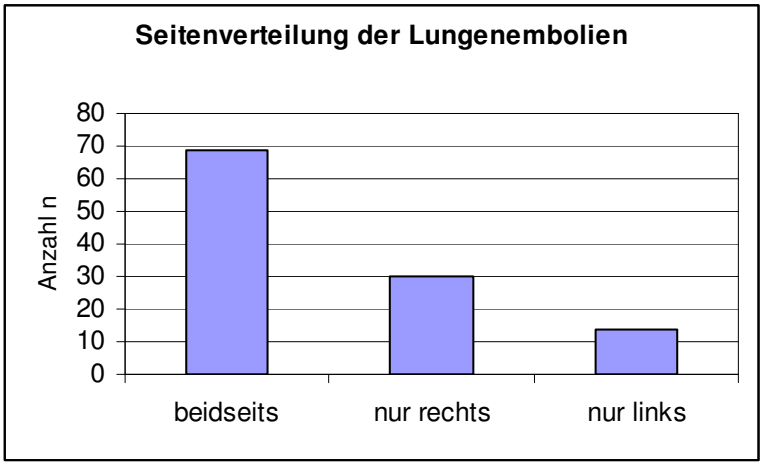

Abb.4: Seitenverteilung der Lungenembolien

Insgesamt wurden im Spiral-CT 574 Thromben nachgewiesen, was im Durchschnitt 5,1 Thromben pro Patient mit einer Lungenembolie ergab (Bildbeispiele sh. Kap.4.3.1). Es wurden ein bis 28 Thromben pro Patient registriert. Deren anatomische Lokalisation ist in Abbildung 5a wiedergegeben. Somit waren 11,3 % (bei Patienten mit einer Lungenembolie 36 %) aller in der Spiral-CT untersuchten Gefäße partiell oder vollständig thrombosiert. Bei keinem Patienten wurde nur ein solitärer Subsegmentarterienverschluß nachgewiesen. Alle Subsegmentarterienverschlüsse waren mit vorgeschalteten Thromben in den vorausgehenden Gefäßgenerationen kombiniert: Ein Patient mit Subsegmentarterienthrombus in einer linken laterobasalen Unterlappensubsegmentarterie wies z.B. zwei Thromben in der zugehörigen Segmentarterie und in der zugehörigen

linken Unterlappenarterie auf. Thromben in den Subsegmentarterien traten bei ca. 4% aller Patienten auf.

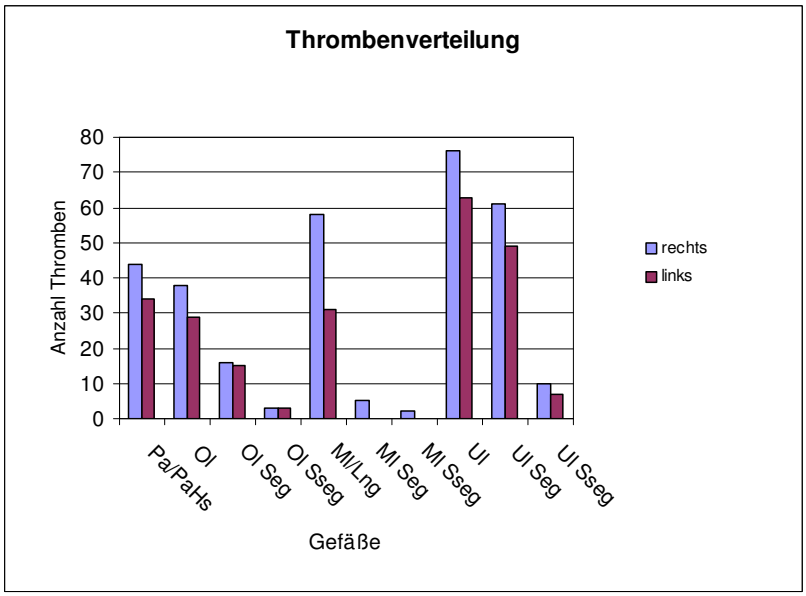

Abb.5a: Anatomische Lokalisation der Thromben Nebenbefunde

Bei 55 Patienten fanden sich computertomographisch sowohl zentrale als auch periphere Emboli, 47 Patienten wiesen ausschließlich zentrale LE auf. Bei 11 Patienten wurden ausschließlich periphere Emboli nachgewiesen (Abb. 5b).

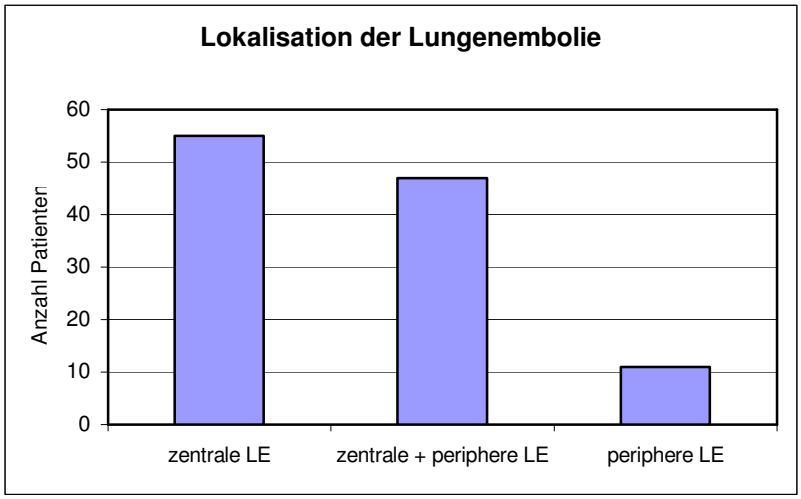

Abb.5b: Klassifikation der Lungenembolie zentral v. peripher.

4.2 Nebenbefunde

In der S-CT wurden routinemäßig alle pathologischen Befunde (oben und nachstehend 'Nebenbefunde' genannt) dokumentiert. Aus Abbildung 6 geht, entsprechend der Gruppeneinteilung Kapitel 3.4.3, die Häufigkeit der einzelnen Nebenbefunde für die Gruppen 1-5 und die Anzahl der Patienten, die Befunde aus den einzelnen Gruppen aufwiesen, hervor. Die Gruppen mit der größten Anzahl an Nebenbefunden waren somit Gruppe 1 (287 Nebenbefunde bei 181 Patienten) und Gruppe 2 (83 Nebenbefunde bei 54 Patienten). Als vier häufigste Nebenbefunde wurden Pleuraergüsse (n=100), Dystelektasen bzw. Atelektasen (n=89), Infiltrate bakterieller Genese (n=46) und ein Cor pulmonale (n=44) diagnostiziert.
Von 230 Patienten, bei denen weder eine akute oder eine chronische Lungenembolie diagnostiziert wurde, wiesen 174 Patienten (75%) im Spiral-CT Nebenbefunde auf, die zumindest teilweise die klinischen Beschwerden erklären halfen. Diese Nebenbefunde reichten vom simplen Pleuraerguß (n=66) über bakterielle Infiltrate (n=42) bis hin zum dissezierten Aortenaneurysma (n=3).

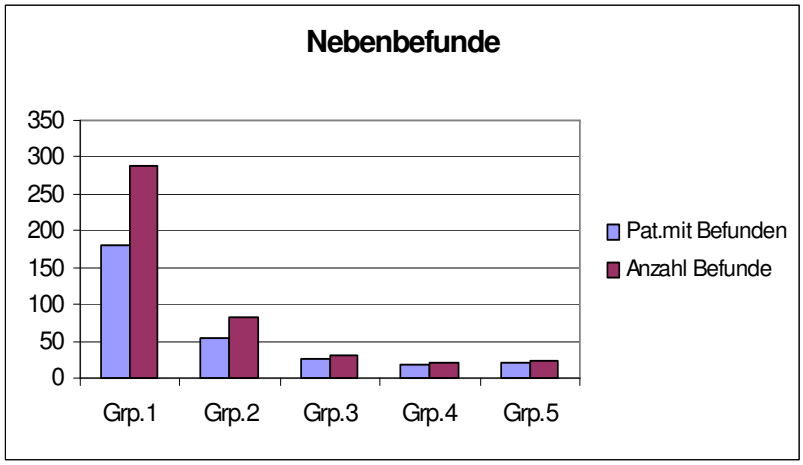

Abb.6: Patienten mit Nebenbefunden; absolute Anzahl der Nebenbefunde

4.2.1 Vergleich der Nebenbefunde bei lungenemboliepositiven Patienten mit lungenembolienegativen Patienten

Ein Vergleich der Patientengruppen lungenembolienegativ versus lungenemboliepositiv im Spiral-CT für die Nebenbefunde der Gruppen 1 und 2 ergab bei Gruppe 2 ein

Überwiegen der Befunde bei lungenembolienegativen Patienten: So war die Inzidenz von Infiltraten (n= 42) bei Patienten ohne eine Lungenembolie um den Faktor 3,4 höher als bei Patienten mit einer Lungenembolie im Spiral-CT (hier n=6) bezogen auf die Patientenzahl. Ähnlich war das Bild bei Pneumonien, die immerhin bei computertomographisch lungenembolienegativen Patienten noch um den Faktor 2 häufiger waren als bei emboliepositiven Patienten, dies jedoch bei insgesamt kleineren Inzidenzen (n= 20 / 5).

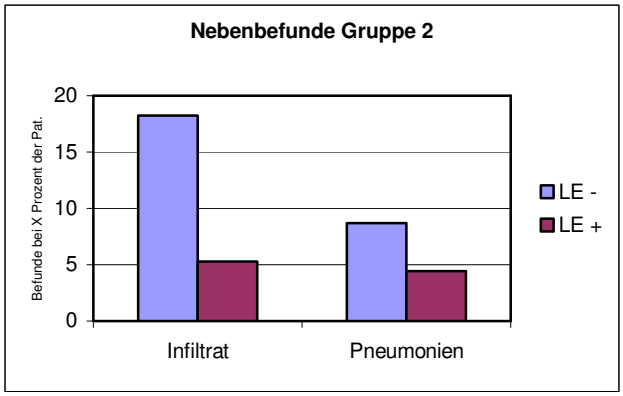

Abb.7a: Nebenbefunde der Gruppe 2 in Prozentrelation zu den jeweiligen Patientenzahlen

Bei einem Vergleich der Nebenbefunde der Gruppe 1 war das Bild weniger deutlich. Lediglich Lungeninfarkte konnten 4mal häufiger bei Le-positiven als bei -negativen Patienten detektiert werden, dies wiederum bei kleinen Fallzahlen (n=14 Infarkte bei Le pos. / 8 Infarkte bei Le neg.). Die vier häufigsten Nebenbefunde der Gruppe 1 (Pleuraerguß, Dystelektasen/Atelektasen, Cor pulmonale, Lungeninfarkt) wurden in Abbildung 7b in Prozentrelation zu den Patientenzahlen der jeweiligen Gruppe Lungenembolienegativ (Le -) und Lungenemboliepositiv (Le +) dargestellt.

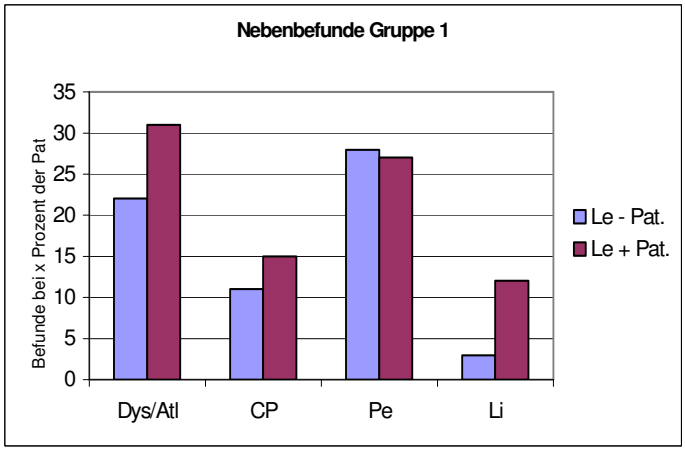

Abb.7b: Nebenbefunde der Gruppe 1 in Prozentrelation zu den jeweiligen Patientenzahlen

4.2.2 Gemeinsame Inzidenz von Nebenbefunden

Da Nebenbefunde bei vielen Patienten in Kombination untereinander auftraten, wurde hier eine Analyse der häufigsten Kombinationen und der am häufigsten auftretenden einzelnen Nebenbefunde der Gruppe 1 durchgeführt. Hierzu wurden nur Befunde und Kombinationen berücksichtigt, die bei mindestens 10 % bzw. 5 % aller Patienten einer Gruppe (Lungenemboliepositiv/-negativ) auftraten. Erwähnenswert sind in diesem Zusammenhang lediglich 2 einzeln auftretende Nebenbefunde: So trat der singuläre Lungeninfarkt (bei diesen Patienten keine weiteren Befunde der Gruppe 1) bei 5,3 % der lungenemboliepositiven Patienten auf (Bildbeispiele Kap.4.3.4). Damit war er 13mal häufiger als bei der embolienegativen Patientengruppe. Ähnliches gilt für das ohne weitere Nebenbefunde auftretende Cor pulmonale (7,9% aller emboliepositiven Patienten), das hier 3,8mal häufiger auftrat als bei embolienegativen Patienten (Bildbeispiele Kap.4.3.3).

	Lungenembolie pos. Pat.	Lungenembolie neg. Pat.	Verhältnis Le+ / Le-
Lungeninfarkt ohne weiteren Befunde der Grp. 1 im S-CT	5,3 %	0,4 %	13,3
Lungeninfarkt und weitere Befunde der Grp. 1 im S-CT	12,4 %	3,5 %	3,5
Cor pulmonale o. weiteren Befunde der Grp. 1 im S-CT	7,9 %	2,1 %	3,8

Tab 4a: Verhältnis von drei Befunden bei Lungenemboliepositiven zu -negativen Patienten

Die hierzu durchgeführte Signifikanzprüfung ergab die in Tabelle 4b errechneten Odds-Ratio und die dazugehörigen 95 % Konfidenzintervalle.

	Odds-Ratio	95 % Konfidenzintervalle
Lungeninfarkt ohne weiteren Befunde der Grp. 1 im S-CT	12,84	[1,52 ; 593,2]
Lungeninfarkt und weitere Befunde der Grp. 1 im S-CT	3,92	[1,47 ; 11,12]
Cor pulmonale o. weiteren Befunde der Grp. 1 im S-CT	3,89	[1,13 ; 15,1]

Tab.4b: Odds-Ratio und 95 % Konfidenzintervalle für die Befunde aus Tab. 4a

Somit ergibt sich für alle in Tabelle 4b berechneten Befunde und -konstellationen ein signifikanter Zusammenhang zwischen CT-morphologisch ermittelten Nebenbefunden und dem Krankheitsbild einer Lungenembolie.

Zwei weitere Befunde und eine Befundkombination werden in Tabelle 5 dargestellt, ohne daß sich hier ein Zusammenhang zwischen Lungenembolie und Befund ergeben würde.

	Lungenembolie pos. Pat.	Lungenembolie neg. Pat.	Verhältnis Le+ / Le-
Dystelektase / Atelektase	11,5 %	7,8 %	1,47
Pleuraerguß	7,9 %	11 %	0,72
Dystelektase / Atelektase + Pleuraerguß	11,5 %	10 %	1,15

Tab.5: Nebenbefunde und -kombinationen in Häufigkeit ihres Auftretens und deren Verhältnis

Die hierfür errechneten Odds-Ratio ergaben keinen signifikanten Zusammenhang für die CT-Morphologie und das Krankheitsbild der Lungenembolie.

4.2.3 Weitere Nebenbefunde

Obwohl diese Spiral-CT-Untersuchungen primär mit der Fragestellung nach einer Lungenembolie durchgeführt wurden, konnten mehrere Nebenbefunde erhoben werden, die wegen ihrer Schwere sofort einer Therapie zugeführt werden mußten. Insbesondere hervorzuheben sind hierbei die oben bereits erwähnten 3 dissezierten Aortenaneurysmata (1 mal Stanford A, 2 mal Stanford B), ein weiteres Stanford A-Aortenaneurysma bei einem Patienten mit einer fraglichen Lungenembolie und 5 Perikardergüsse (Bildbeispiele Kap. 4.3.2 u. 4.3.5). Des weiteren wurden drei Zwerchfell- und zwei Hiatushernien diagnostiziert und 16 intrapulmonale Raumforderungen, von denen fünf im nachhinein als Metastasen eines unbekannten Primärtumors interpretiert wurden. Bei einem Patienten konnte die Erstdiagnose eines Bronchialkarzinoms gestellt werden. Weniger schwere Befunde, wie ein unilateraler Zwerchfellhochstand (n=11) ohne Prävalenz für die lungenemboliepositive oder -negative Patientengruppe, oder eine Aortensklerose, die bei 13 Patienten diagnostiziert wurde, traten ebenfalls auf.

4.3 Bildbeispiele

4.3.1 Darstellung von Thromben

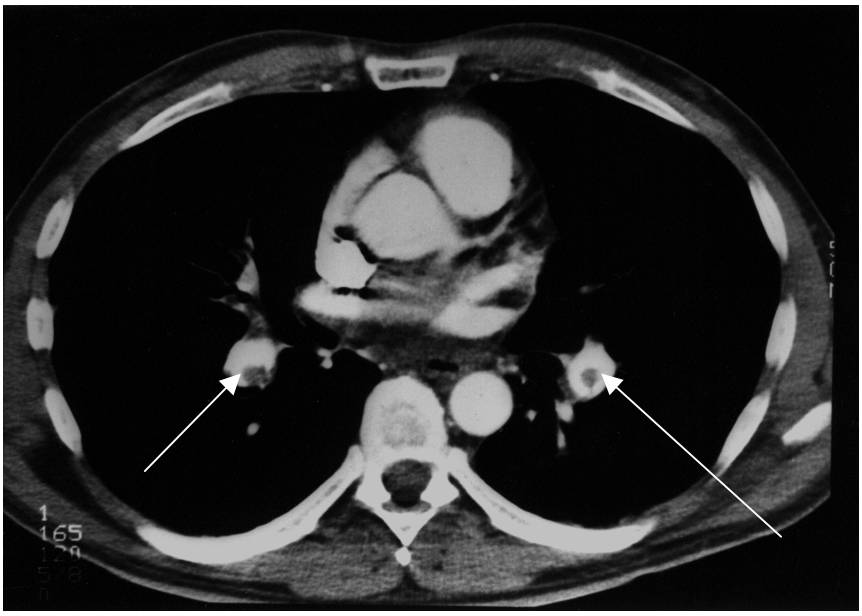

Abb.8: Thrombotisches Material in den Unterlappenarterien beidseits. Rechts kommt ein wandständiger Thrombus zur Abbildung während links der Thrombus frei flotiert.

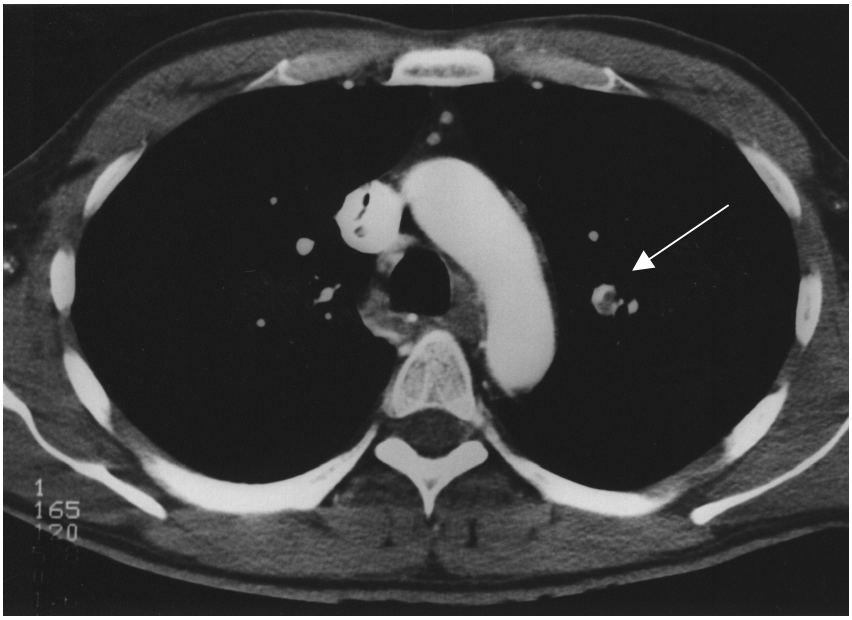

Abb.9: Abbildung eines wandständigen Thrombus in der Segmentarterie des linken apikoposterioren Oberlappensegmentes.

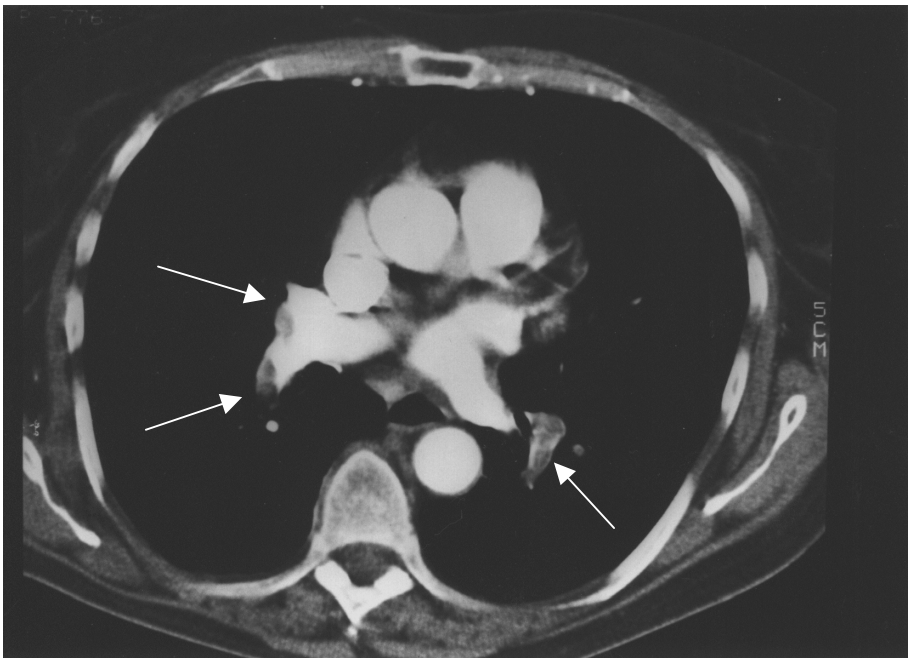

Abb.10: Zwei Thromben im rechten Pulmonalarterienstamm und ein Thrombus In der linken Oberlappenarterie.

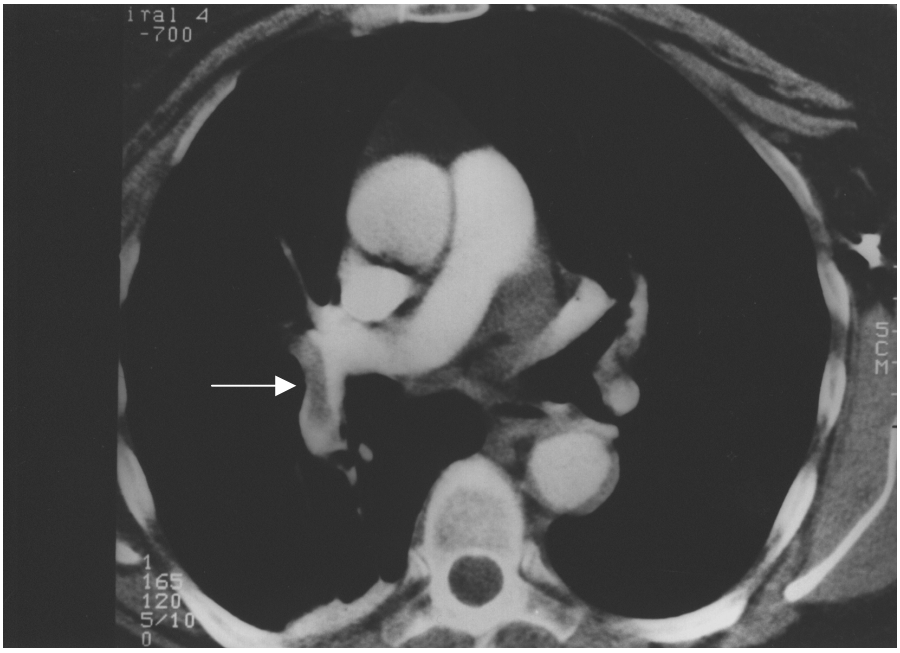

Abb.11: Ein großer, teils noch von Kontrastmittel umflossener Thrombus in der rechten Oberlappenarterie.

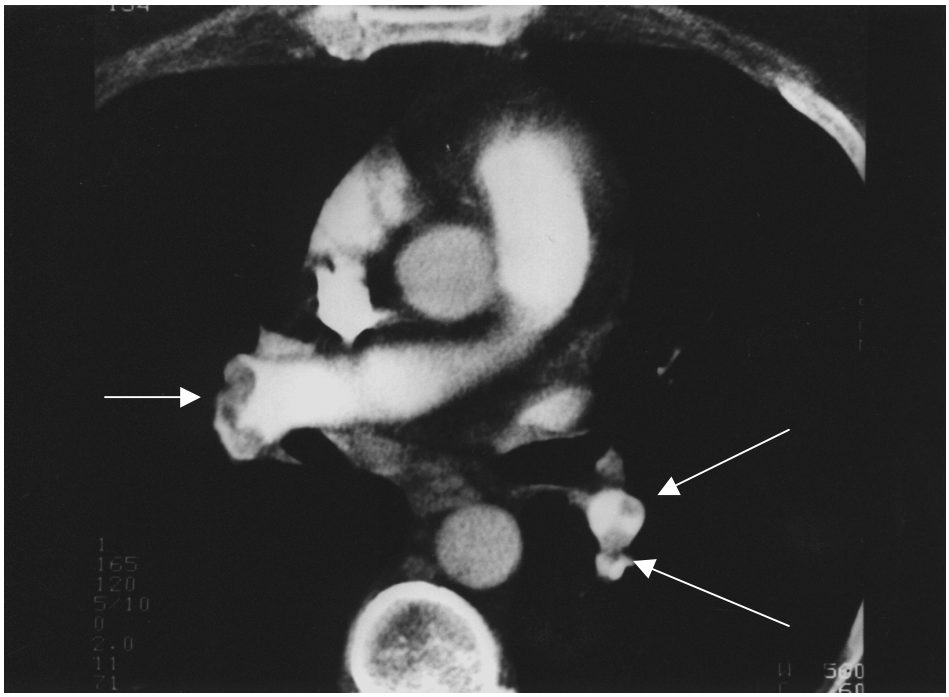

Abb.12: Hier kommen ein großer wandständiger Thrombus im rechten Pulmonalarterienhauptstamm und zwei kleinere wandständige Thomben in der linken Oberlappenarterie zur Darstellung.

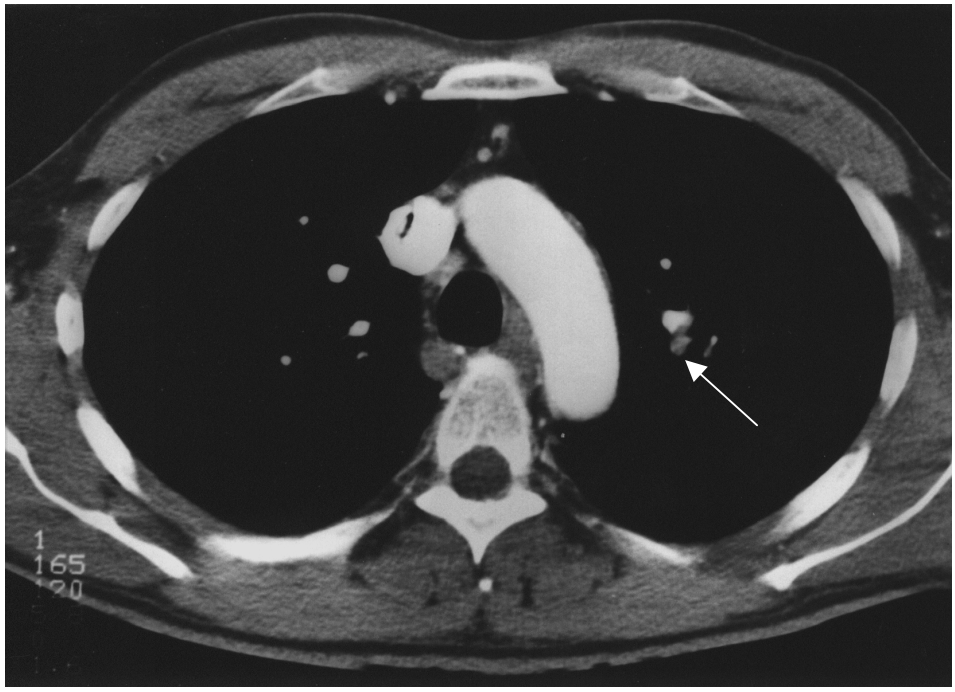

Abb.13: Es findet sich hier ein Thrombus in der linken apikoposterioren Oberlappensegmentarterie.

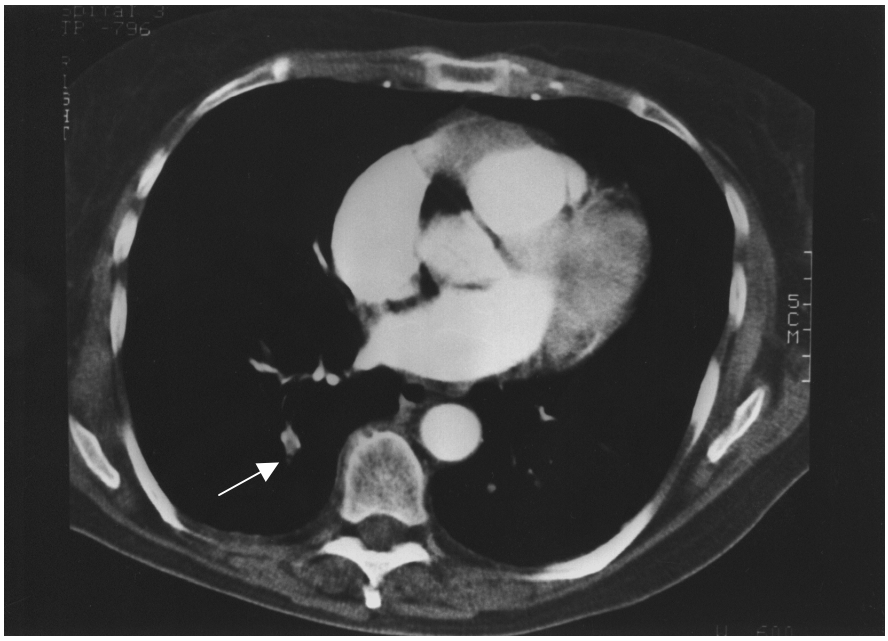

Abb.14: Thrombus in der mediobasalen Unterlappensegmentarterie rechts.

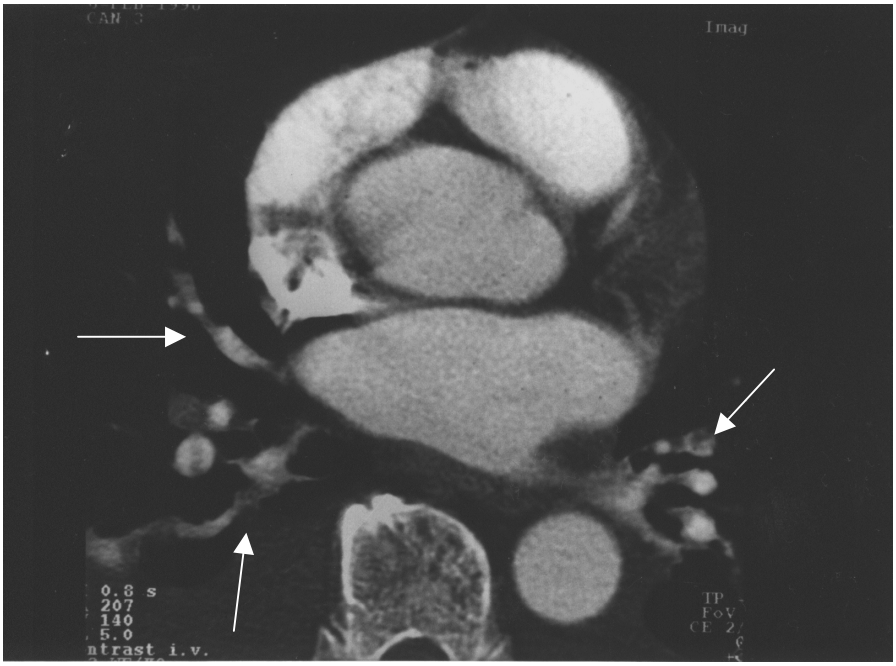

Abb.15: Es kommen rechts ein Thrombus in der Segmentarterie des mediobasalen Unterlappensegmentes, in der apikalen Unterlappensegmentarterie und links in der Segmentarterie des anterobasalen Unterlappensegmentes zur Abbildung.

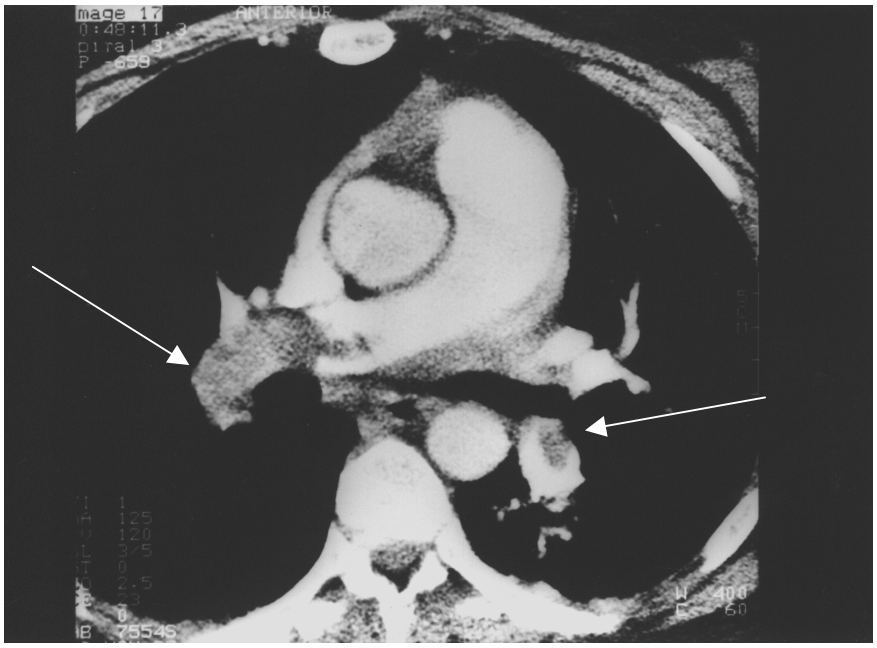

Abb.16: Es kommt im deszendierenden Ast der rechten Arteria pulmonalis ein das Gefäßlumen komplett verschließender Thrombus und in der linken Oberlappen-arterie ein wandständiger, das Gefäß nicht komplett verschließender Thrombus zur Abbildung.

4.3.2 Darstellung von Aortenaneurysmata

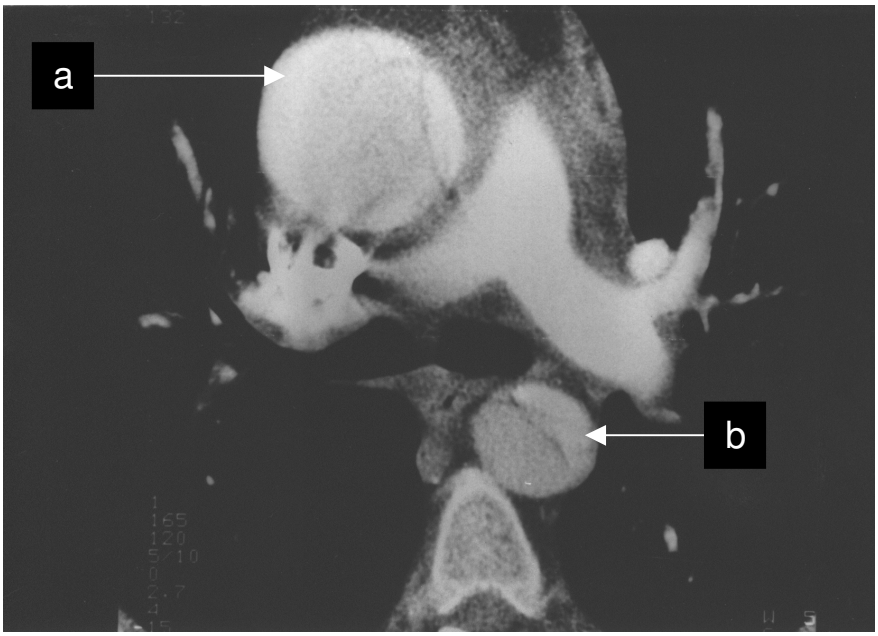

Abb.17: Stanford B Aortenaneurysma; a bezeichnet in der Aorta ascendens das wahre, b bezeichnet in der Aorta descendens das falsche Lumen.

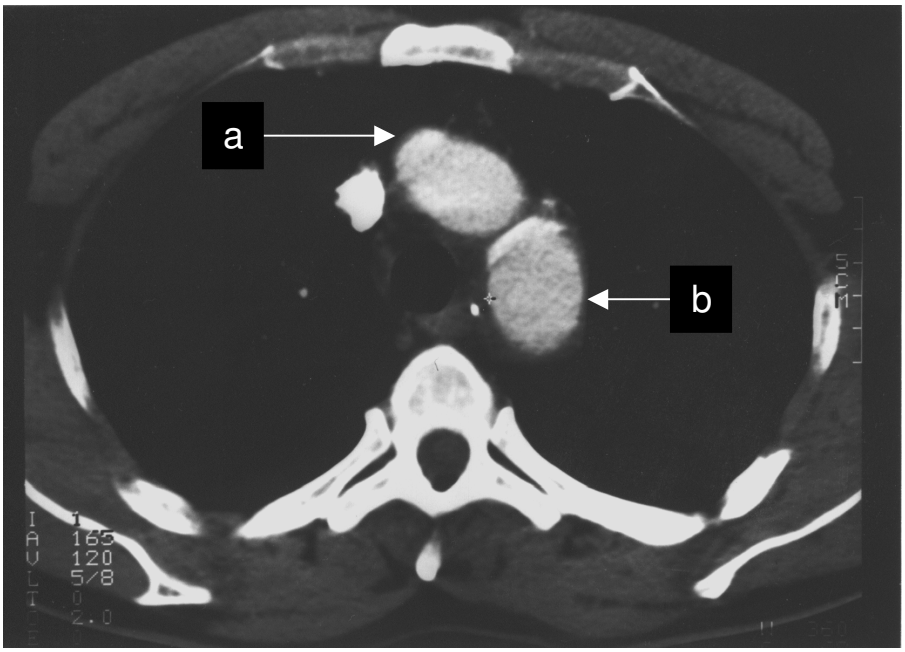

Abb.18: Wiederum ein Stanford B Aortenaneurysma; a bezeichnet in der Aorta asc. das falsche, b in der Aorta desc. das wahre Lumen.

4.3.3 Darstellung eines Cor pulmonale

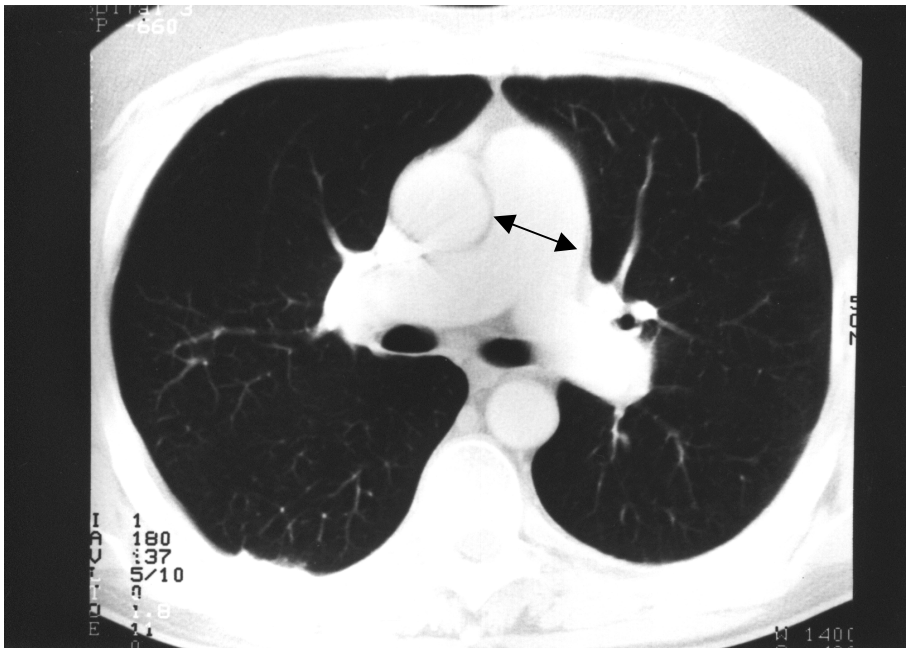

Abb.19: Dieses Bild zeigt die Aufweitung des Truncus pulmonalis auf über 38 mm Durchmesser. Er überschreitet auch im Bild deutlich den Durchmesser der Aorta desc. Somit ergibt sich hier das Bild eines Cor pulmonale.

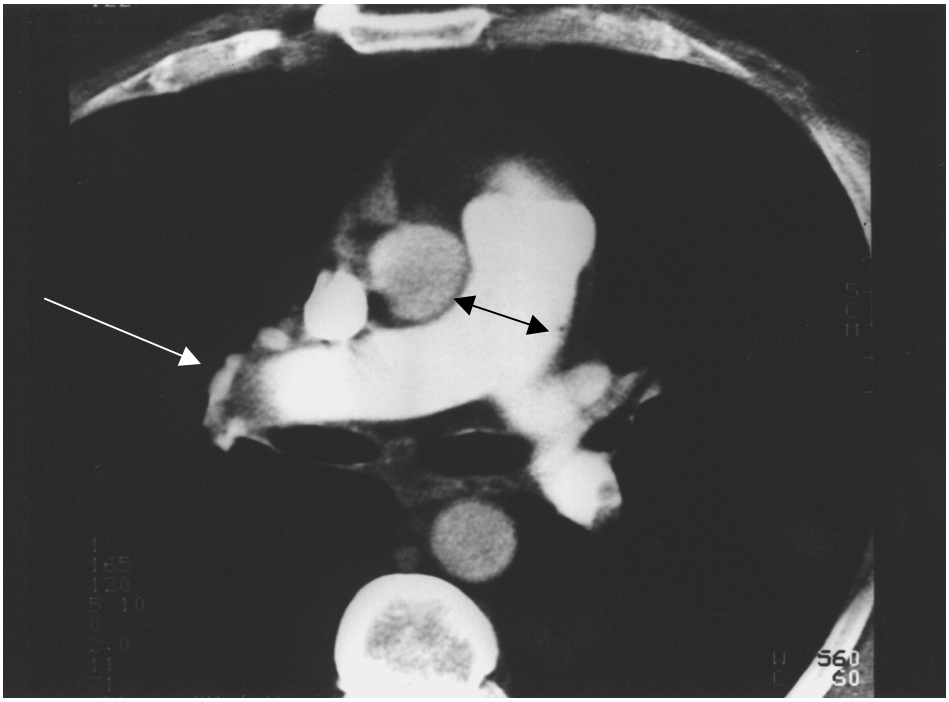

Abb.20: Bild eines Cor pulmonale. Auch hier ist der Truncus pulmonalis auf über 35 mm erweitert und übertrifft den Durchmesser der Aorta desc. deutlich. Die Markierungen weisen auf einen Thrombus im deszendierenden Ast der rechten Arteria pulmonalis und zwei kleinere Thromben in der linken Pulmonalartrie hin.

4.3.4 Darstellung von Lungeninfarkten

Abb.21: Darstellung eines Lungeninfarktes im rechten Unterlappen.

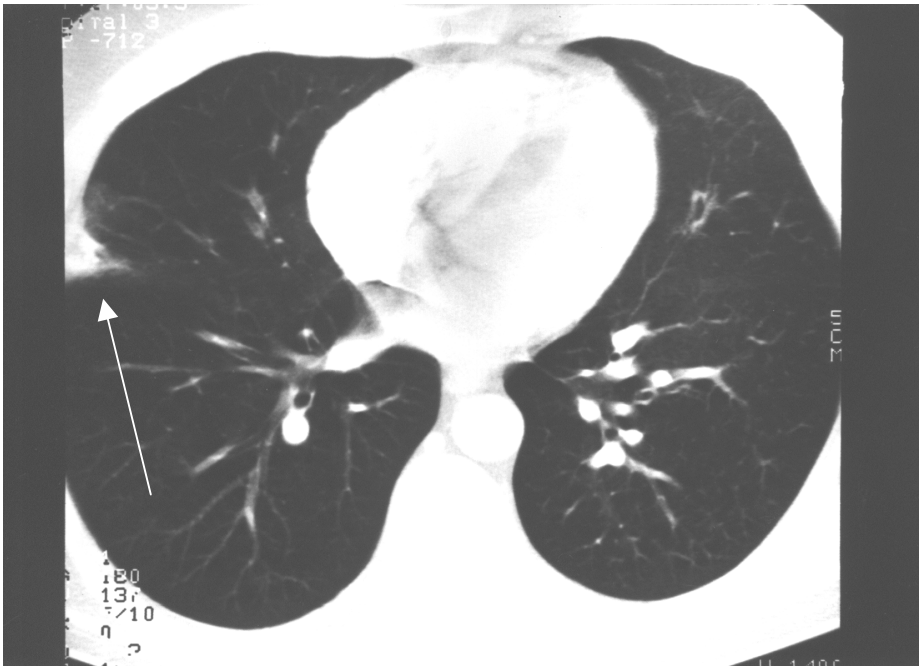

Abb.22: Darstellung eines kleinen peripheren Lungeninfarktes.

4.3.5 Darstellung von Perikardergüssen

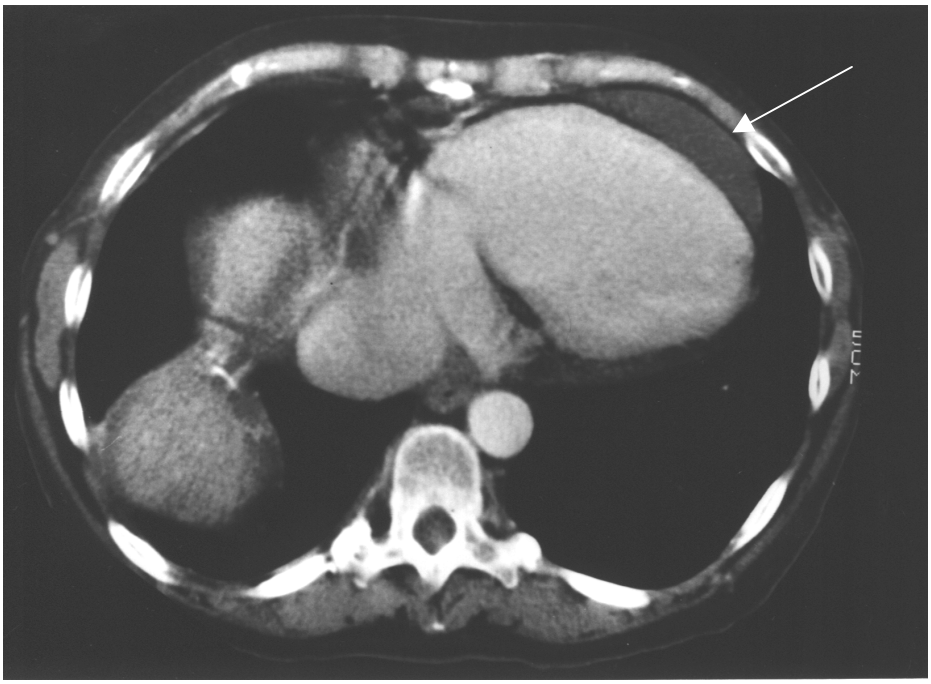

Abb.23: Abbildung eines hypodensen, pericardialen Areals (Markierung) links basal, das als Perikardergusses gewertet wurde.

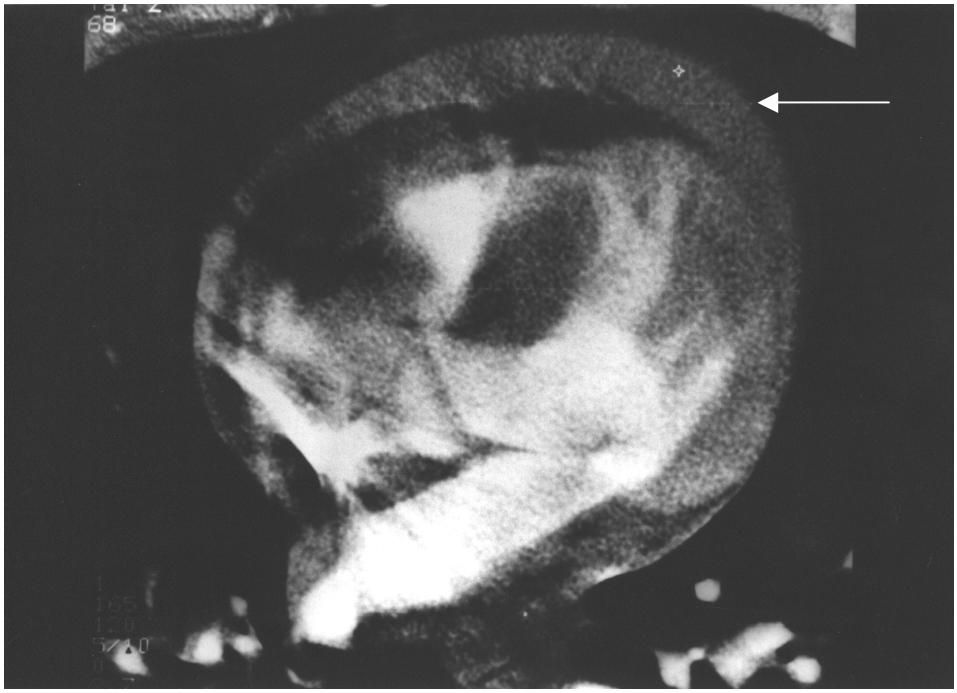

Abb.24: Darstellung eines weiteren Perikardergusses, der sich hier fast um das ganze Herz herum darstellt.

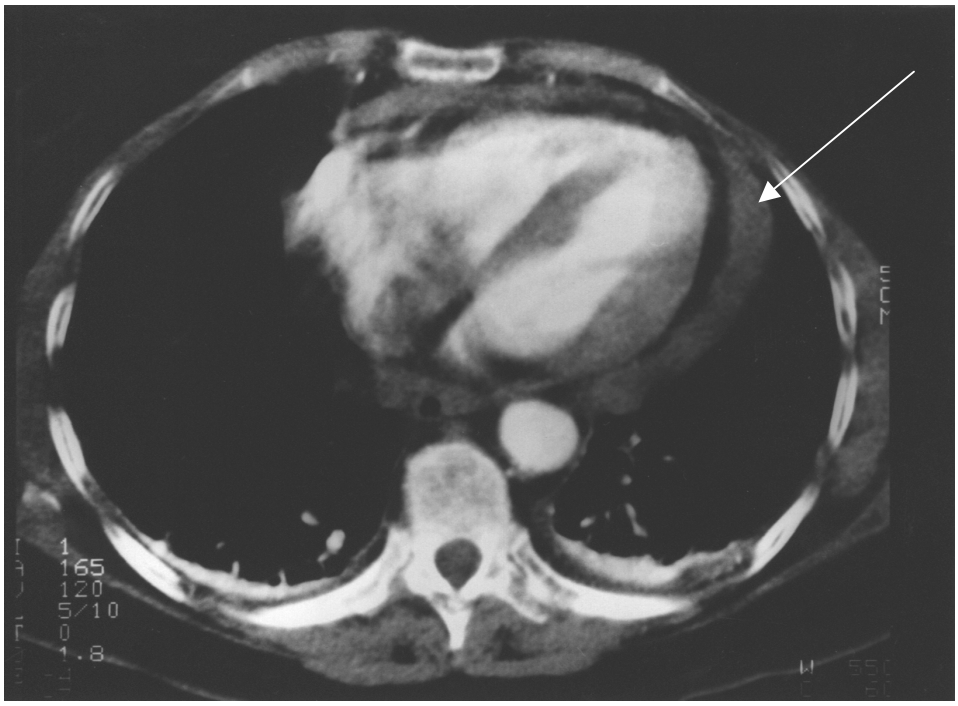

Abb.25: Abbildung eines Perikardergusses. Zusätzlich kommen hier beidseits dorsale Pleuraergüsse zur Abbildung

V Diskussion

5.1 Einleitung

Das Spiral-CT spaltet seit seiner Einführung Anfang der 90er Jahre in der Diagnostik der akuten Lungenembolie die auf diesem Gebiet tätige Ärzteschaft in zwei Lager: Die Verfechter des Spiral-CTs, die mit dieser Methode ein zuverlässiges und günstiges Verfahren zur Diagnostik der akuten Lungenembolie zur Hand haben wollen und die Befürworter der Ventilations-Perfusions-Szintigraphie, die dem Spiral-CT gerade bei der Diagnostik der peripheren Lungenembolie mangelnde Aussagekraft nachsagen.
Insgesamt bleibt es schwierig auf diesem Gebiet zu einem allseits akzeptierten diagnostischen Algorithmus zu finden. Wünschenswert wäre ein Verfahren, das folgende Parameter aufweist:

1 Hohe Aussagekraft zum Ausschluß bzw. Bestätigung einer Lungenembolie unabhängig der Gefäßlokalisation der Thromben
2 Rund-um-die-Uhr-Verfügbarkeit bei insgesamt geringen zeitlichen Aufwand
3 Möglichst geringe Invasivität
4 Möglichst kosteneffizientes Verfahren

Hierbei wird deutlich, warum sich gerade an Spiral-CT und VP-Szintigraphie die Diskussionen immer wieder entzünden: Vergleicht man beide Verfahren auf Punkt 2,3 und 4, so wird man zu relativ ähnlichen Ergebnissen (siehe unten) kommen. Die VP-Szintigraphie hat ihren Stellenwert im diagnostischen Alltag belegt. Dem Spiral-CT steht dieser Schritt teilweise noch bevor.

5.2 Die Computertomographie in der Diagnostik der Lungenembolie

Seit 1978 (50) die ersten Studien zu diesem Thema erschienen sind, ist insbesondere seit Ende der achtziger Jahre viel geschehen. Waren es anfangs nur wenige Studien, die sich mit diesem Thema befaßten (13,24,25), so folgten mit der Einführung der Spiraltechnik in die Computertomographie in rascher Reihenfolge eine Vielzahl von Arbeiten, die sich mit der Diagnostik von Lungenembolien in der Computertomographie beschäftigten. Mit der Spiraltechnik gelang es, den entscheidenden Nachteilen der konventionellen Computertomographie, wie lange Untersuchungsdauer und Veratmung von kleineren

Befunden (sh. Kapitel 2) zu begegnen und diese auf ein geringes Maß zu reduzieren.
1992 erschien eine Studie von Remy-Jardin (44), in der dem Verdacht auf eine akute Lungenembolie bei 42 Patienten mittels Spiral-CT und Pulmonalisangiographie in Blattfilmtechnik nachgegangen wurde. Die Pulmonalisangiographie in Blattfilmtechnik gilt im allgemeinen als Goldstandard bei der Diagnostik von Lungenembolien, sie verliert jedoch wegen der zunehmenden Verbreitung der Digitalen Subtraktionsangiographie (sh. Kapitel 2) ihren Stellenwert als Validierunsmethode. In dieser Arbeit errechneten die Autoren für das S-CT eine Sensitivität von 100 % und eine Spezifität von 96 %. Dies lies bis Ende der neunziger Jahre eine Vielzahl weiterer Arbeiten zu diesem Thema folgen, die eine große Bandbreite von Ergebnissen hervorbrachten (sh. Tabelle 6): So wurden Sensitivitäten von 99% (43) bis 53% (8) und Spezifitäten von 100 bis 78 % (12,43) ermittelt. Es blieben jedoch erhebliche Unsicherheiten, wie diese Ergebnisse zu interpretieren sind. In einer Arbeit von 1998 wurden Sensitivitäten von 53 bis 60 % errechnet (8). In der Methodik gab dieser Autor als technischen Parameter eine Schichtkollimation von 5 mm an, während andere Autoren in den zwei Jahren zuvor bei Schichtdicken von 3 mm zu Sensitivitäten von 91 bis 99 % errechneten. Eine größere Schichtdicke vermindert die Aufnahmezeit und die Strahlenbelastung, leider jedoch auch die Bildqualität, was ein Grund für diese divergierenden Ergebnisse sein könnte. Aber selbst andere Autoren (12) ermittelten Sensitivitäten, die die Spiral-CT für die Diagnostik der Lungenembolie nur bedingt brauchbar erscheinen ließen, obwohl sie ihre Untersuchungen mit einer Schichtkollimation von 3 mm durchführten.

Autor	**Publikationsjahr**	**Patienten (n)**	**Sensitivität**	**Spezifität**
Remy-Jardin et al (44)	1992	42	100%	96%
Steiner et al (55)	1994	38	100%	100%
Teigen et al (56)	1995	60	65%	97%
Goodman et al (14)	1995	20	63% - 86%	89%- 92%
Remy-Jardin et al (43)	1996	75	91% - 99%	78%
van Rossum,Pattynama et al (59)	1996	149	82% - 94%	93%- 96%
van Rossum, Treurniet et al (60)	1996	77	83%	94%
Mayo et al (33)	1997	139	87%	95%
Drucker et al (8)	1998	47	53% - 60%	81%- 97%
Garg et al (12)	1998	26	57%	100%

Tab.6 : Sensitivitäten und Spezifitäten einiger ausgewählter Studien die das Spiral-CT zur Diagnostik der Lungenembolie verwandten.

Insgesamt bleibt jedoch festzustellen, daß bei einer Auswertung von acht Studien im Zeitraum von 1995 - 1998, die sich mit dieser Thematik beschäftigten (21), mit einer

größeren Anzahl der untersuchten Patienten die Sensitivität anstieg: Vier Studien, die weniger als 70 Patienten (20-60 Patienten) untersuchten, errechneten Sensitivitäten von 53 - 67 % (8,12,14,56), während vier weitere Arbeiten (33,43,59,60) mit mehr als 70 untersuchten Patienten (75-149 Patienten) Sensitivitäten von 82 bis 99 % ermittelten. Unter Ausschluß der Subsegmentarterien aus der Auswertung erlangte eine dieser Arbeiten (20 untersuchte Patienten) sogar eine Erhöhung der Sensitivität von 63 auf 86 %. Die Spezifitäten unterlagen keiner Abhängigkeit durch die Patientenzahlen.
Die Inzidenz der Lungenembolie in dem im Universitätsklinikum Eppendorf (UKE) im Rahmen dieser Arbeit untersuchten Patientenkollektiv war mit 31,5 % durchaus vergleichbar mit der Inzidenz in der PIOPED Studie (41), die 33 % betrug.
Somit bleibt abschließend zu sagen, daß aus unserer Sicht sowie unser eigenen Erfahrung und aus Sicht der Literatur gewichtige Argumente für den Einsatz des Spiral-CT bei der Diagnostik der Lungenembolie sprechen.

5.3 Technische Aspekte

Die Spiral-CT war ohne größere technische Probleme bei allen bis auf zwei Patienten durchführbar. Die technischen Probleme am Computertomographen, die zum Abbruch einer Untersuchung führten, gefährdeten den Patienten zu keinem Zeitpunkt. Die Untersuchung, die wegen einer Kontrastmittelallergie des Patienten ohne Röntgenkontrastmittel durchgeführt wurde, war zur Beurteilung auf eine Lungenembolie hin ungeeignet. Bei keiner weiteren Untersuchung kam es zu Kontrastmittelzwischenfällen, respektive -allergien oder technischen Problemen, die für die Patienten zu irgendeinem Zeitpunkt eine Gefährdung darstellten. Insgesamt war die applizierte Kontrastmittelmenge so niedrig, daß kontrastmittelintensive Untersuchungen ohne Probleme angeschlossen werden konnten. Patienten mit dem Krankheitsbild einer Niereninsuffizienz (Kreatinin ≥ 1,5 mg/dl) konnten ebenfalls dieser Untersuchung bisher nicht zugeführt werden. Neuere Arbeiten (57) zeigen jedoch auf, daß selbst bei einem höheren Kreatininplasmaspiegel unter der protektiven Gabe von Acetylcystein noch Kontrastmittel appliziert werden kann, ohne den Nieren größeren Schaden zuzufügen.
Die Untersuchungsdauer von 15 - 30 Sekunden wurden von den meisten Patienten ohne größere Probleme toleriert. Bei dyspnoeischen Patienten konnte die Anweisung zum flachen Atmen einen problemlosen Ablauf der Untersuchung gewährleisten, so daß auch hier die Untersuchung trotz der Atemartefakte ausgewertet werden konnte. Durch eine

Fortentwicklung der CT-Geräte ist es bereits jetzt zu einer deutlichen Verkürzung der Aufnahmezeit gekommen, was die Probleme während der Datenakquisition (Bewegungs- und Atemartefakte) weiter in den Hintergrund treten lassen wird.

5.4 Thrombennachweis im Spiral-CT

Die Anzahl der in der Spiral-CT entdeckten Thromben pro Patient mit einer Lungenembolie betrug mit durchschnittlich 5,1 Thromben pro Patient in etwa dem, was vergleichbare Studien gezeigt haben (43,44,55). Auch die Inzidenz der Lungenembolie in unserem diesbezüglich nicht durch andere Methoden (z.B. Echokardiographie, Szintigraphie) selektionierten Patientengut lag in ähnlichen Bereichen, wie es in anderen Studien gezeigt wurde (sh. Kapitel 5.2).
Der Anteil der in den Subsegmentarterien entdeckten Emboli war zwar insgesamt mit 4 % geringfügig niedriger als in vergleichbaren Arbeiten (12,41,43), wo der Anteil dieser Gefäßverschlüsse mit 5-7 % angegeben wurde (PIOPED: 5,6 % bei 931 untersuchten Patienten (41)), erwähnenswert ist jedoch, daß im Gegensatz zu diesen Arbeiten bei unserer Studie im Universitätsklinikum Eppendorf auf eine Verifizierung mittels Angiographie verzichtet wurde. Somit konnte zwar nicht mit letzter Sicherheit geklärt werden, ob diese im Spiral-CT aufgetretenen Verschlüsse tatsächlich subsegmentalen Emboli entsprachen, da es sich hier aber nicht um einzeln auftretende Verschlüsse, sondern um in den Gefäßgenerationen absteigende Verschlüsse (z.B. eine Emboliefolge: Oberlappen-, Oberlappensegment-, Oberlappensubsegmentarterie) handelte, halten wir es für sehr wahrscheinlich, daß es sich hier um subsegmentale Emboli handelte.
Da die Diagnose einer Lungenembolie bereits mit der Detektion eines Thrombus zu stellen ist und bei jedem lungenembolie-positiven Patienten in unserer Studie sich die Diagnose auf mindestens einen Embolus in einer Lappenarterien oder vorausgehenden Gefäßgeneration stütze, litten unserer Ansicht nach alle von uns als „lungen-emboliepositiv“ klassifizierte Patienten auch tatsächlich an einer Lungenembolie, insbesondere, wenn man sich vor Augen führt, daß sich der negative prädiktive Wert in der Literatur (ohne Subsegmentarterien) in einem Intervall von 81 - 97 % bewegt (8,12,14,33,43,56,59,60).

5.5 Alternative Diagnosen bei einem Ausschluß einer Lungenembolie

Mit der Computertomographie, insbesondere der Spiral-CT, ergibt sich bei Patienten mit einer entsprechenden Klinik und dem daraus resultierenden Verdacht auf eine Lungenembolie bei deren Ausschluß in der Spiral-CT die Möglichkeit, alternative Befunde zu erheben, die das Beschwerdebild und die Klinik des Patienten eventuell zu erklären vermögen.

Da die Computertomographie in der Lage ist, eine Vielzahl von Befunden, mit unterschiedlicher Sicherheit, zu erheben, ist es naheliegend, gezielt nach diesen alternativen Diagnosen zur Lungenembolie zu suchen. Zu diesem Zweck wurden und werden im Universitätsklinikum Eppendorf vor jeder Spiral-CT-Untersuchung HR-Einzelschicht-Untersuchungen (sh. Kap. 3.2) der Lunge mit einer Rekonstruktion der Bilder im 'Lungenfenster' durchgeführt. Wie schon im Ergebnis-Teil erwähnt, wurde eine große Bandbreite an alternativen Befunden erhoben: Auf cardio-vaskulärer Seite seien noch einmal die dissezierten Aortenaneurysmata sowie ein Hämatoperikard erwähnt; immerhin einmal konnte der Verdacht auf ein zentrales Bronchialcarcinom (Erstdiagnose) erhoben werden, genauso wie drei Zwerchfellhernien neu diagnostiziert wurden. Hinzu kamen eine Vielzahl von Pneumonien, Pleuraergüssen, Atelektasen und ähnlichen intrapulmonalen Befunden.

Vielen Nebenbefunden ist gemein, daß ihre Diagnose sicherlich nicht immer einer computertomographischen Untersuchung bedurft hätte, jedoch war die Computertomographie in der Lage, bei 75 % aller Patienten, bei denen eine Lungenembolie ausgeschlossen werden konnte, und bei 80 % aller Patienten in dieser Studie eine endgültige Diagnose zu stellen. Ein Wert, der unter dem anderer Studien (6) liegt, die jedoch nicht mit einem ähnlich großen Patientenkollektiv arbeitete, wie es in dieser Studie der Fall war.

Noch einmal sei darauf hingewiesen, daß die Spiral-CT für viele der dargestellten Befunde nicht der optimale Weg zur Diagnose ist (aus Zeit- und Kostengründen). In einer Situation, wo es erstens darum geht, eine lebensbedrohliche Krankheit (Lungenembolie) schnell zu diagnostizieren bzw. auszuschließen *und* zweitens mögliche Alternativen schnell und sicher aufzuzeigen, ist von den bisher eingesetzten diagnostischen Verfahren (Laboruntersuchungen, Ultraschall, Röntgenthorax, Ventilations-Perfusionsszintigraphie, Angiographie) nur die Computertomographie, bzw. die Spiral-CT in der Lage, diesen Anforderungen gerecht zu werden. Die oben (sh. Kap. 5.4) bereits angesprochene

Inzidenz der Lungenembolie in dem zur Untersuchung vorgestellten Patientenkollektiv bringt es mit sich, daß häufig der Verdacht auf eine Lungenembolie nach einer technischen Untersuchung nicht mehr aufrecht erhalten werden kann. So ist es unumgänglich, eine weitere Diagnostik bei diesen Patienten durchzuführen, was die CT bei einem Großteil der durch sie untersuchten Patienten unnötig werden läßt.

5.6 Indirekte Zeichen der Lungenembolie im Spiral-CT

Mit der Spiral-CT steht ein Verfahren zur Verfügung, das in der Lage ist, Thromben bis auf Segmentarterienniveau sicher und direkt darzustellen (sh. Kap. 5.4). Wie bereits in Kapitel 5.5 erwähnt, ist die computertomographische Untersuchung des Thorax, bei dem klinisch geäußerten Verdacht auf eine Lungenembolie, in der Lage, auch andere Pathologica, wie Befunde im Lungenparenchym, aufzuzeigen. Die Frage, der nun nachgegangen werden sollte, war, ob einige dieser parenchymatösen Befunde mit der Lungenembolie in höherer Koinzidenz gehen als bei Patienten ohne Lungenembolie, zumal bei 60% (n= 68 / 113) der Patienten mindestens einer solcher Befunde, die in Zusammenhang mit einer Lungenembolie stehen können (Gruppe I), gefunden wurde. Hierzu wurde das gemeinsame Auftreten von Thromben und dem Lungeninfarkt sowie dem Cor pulmonale statistisch untersucht. Der pathogenetische Zusammenhang zwischen Lungenembolie und Cor pulmonale sowie Lungenembolie und Lungeninfarkt ist weitestgehend unbestritten(45,46).

Insgesamt kommen wir zu dem Schluß, daß der Lungeninfarkt, sowohl als alleinig, als auch im Verbund mit anderen Befunden der Gruppe I (sh. Kap. 3.4.4) auftretende parenchymatöse Veränderung, als indirektes Zeichen einer Lungenembolie zu werten ist. Die Berechnung von Odds-Ratio (12,84 / 3,92; sh. Kap. 4.2.2) und die anschließende Berechnung der 95 % - Konfidenzintervalle (sh. Kap. 4.2.2), die in beiden Fällen 1 ausschließen und vergleichbar sind mit einer Arbeit von Shah et al (49), legen dies mit Einschränkungen nahe: Das insgesamt geringe Auftreten von Lungeninfarkten in dieser Studie (8 Infarkte bei lungenembolienegativen und 14 bei lungenemboliepositiven Patienten) und bei Shah et al (3/64 Infarkte bei lungenembolienegativen und 10/28 bei lungenemboliepositiven Patienten), der eine Odds-Ratio von 6,78 und ein 95 % - Konfidenzintervall errechnete, das ebenfalls die 1 ausschloß, zeigen hiernach eine Signifikanz, die in größeren Stichproben noch bestätigt werden müßte.

Ein ähnliches Bild zeichnet sich bei dem akuten Cor pulmonale auf, jedoch nur, wenn in der Computertomographie außer Emboli keine weiteren Befunde der Gruppe I zu erkennen sind. Hier betrug die Odds-Ratio 3,89, das 95 % - Konfidenzintervall schloß ebenfalls die 1 aus. Das alleinige Auftreten dieses Befundes bei 7,9 % aller lungenemboliepositiven und 2,1 % aller lungenembolienegativen Patienten (neben computertomographisch gesicherten Emboli) legt zwar ähnlich wie der Lungeninfarkt nahe, daß es sich hierbei um einen signifikanten Zusammenhang handelt; dieser Zusammenhang wurde aber bisher in der Literatur noch nicht untersucht, so daß auch hier eine Überprüfung durch größere Stichproben angezeigt ist.

5.7 Limitationen

Diese Studie war von vorneherein als retrospektive Studie ausgelegt. Sie sollte den klinischen Alltag des Spiral-CT bei der Diagnostik der Lungenembolie beurteilen. Anhand dieses Studiendesigns war es nicht möglich, Aussagen über die diagnostische Treffsicherheit des Spiral-CTs auf diesem Gebiet zu machen bzw. die Ergebnisse direkt mit der Ventilations-Perfusionsszintigraphie zu vergleichen. Dementsprechend erhielten auch nur wenige Patienten eine Korrelationsuntersuchung, denn der Ausschluß bzw. die Bestätigung der Lungenembolie in einem diagnostischen Verfahren reicht dem Kliniker häufig aus, seine Therapieentscheidung zu treffen. Somit entspricht dies häufig der klinischen Realität.

Des weiteren ist als limitierender Faktor zu werten, das häufig die Nachbeobachtung der Patienten unterblieb, bei denen eine Lungenembolie im Spiral-CT ausgeschlossen wurde, insbesondere dann, wenn diese Patienten ambulant über die Notaufnahme untersucht wurden und hinterher nicht Stationär aufgenommen wurden, was immerhin bei 26 % der Patienten der Fall war.

Ebenfalls limitierend wirkt sich die Tatsache aus, das die Korrelation zwischen bestimmten Nebenbefunden und der Lungenembolie an sich keine Verifizierung mittels einer weitern Untersuchungsmethode fand.

5.8 Stellenwert der Spiral-CT in der Diagnostik der Lungenembolie

Ein einheitliches Schema zur Diagnostik der akuten Lungenembolie zu finden bleibt schwierig. Galt die Ventilations-Perfusions-Szintigraphie jahrelang als die Screening-

Methode zur Detektion der Lungenembolie, so haben in den letzten Jahren eine Vielzahl von Studien dem Spiral-CT eine gute Treffsicherheit bei der Bestätigung bzw. beim Ausschluß der Lungenembolie bescheinigt (8,12,14,33,39,43,44,55,56,59,60). Der große Vorteil der Spiral-CT gegenüber der Szintigraphie ist jedoch die Fähigkeit, embolisches Material direkt sichtbar zu machen, während die Szintigraphie eine Aussage aufgrund von indirekten Zeichen (Perfusionsausfälle) und Wahrscheinlichkeitsalgorhitmen macht. Die PIOPED-Studie (41) zeigte zudem 1990, daß ca. 40 % von szintigraphisch untersuchten Patienten Szintigramme in die Klassifikation 'Intermediate Propability' (sh. Kap 2.2) fielen, die nicht hilfreich bei der Findung einer Diagnose im Hinblick auf eine Lungenembolie waren. Des weiteren steht die Szintigraphie vor der Schwierigkeit, selbst ausgedehnte Emboli, die ein Gefäß nur partiell verschließen, häufig nicht darzustellen (39,41).

Das Spiral-CT hingegen weißt eine hohe Sensitivität und Spezifität (sh. Kapp. 2.4.2 und 5.2) bezüglich der Lungenemboliediagnostik bis auf Segmentarterienniveau auf; die Beurteilung der Subsegmentarterien bleibt aber weiter schwierig und bedarf weiterer Anstrengungen auf diesem Gebiet.

Die errechneten Sensitivitäten und Spezifitäten verschiedenster Studien auf diesem Gebiet flossen schließlich in eine Studie ein (58), die sich mit 12 diagnostischen Algorithmen zur Diagnose der Lungenembolie hinsichtlich ihrer Mortalität, Sensitivität, Spezifität und Kosten untersuchte. Die zwei Studien, die sowohl die geringste Mortalität als auch die geringsten Kosten aufwiesen, waren beides Studien, die das Spiral-CT der Szintigraphie und der konventionellen Angiographie vorzog. Dies jedoch unter der Voraussetzung, daß die Sensitivität des Spiral-CT mindestens 85 % betrug, was ein in vielen Studien bestätigter Wert ist (21).

Blickt man auf die Untersuchungskosten und -dauer im Universitätsklinikum Eppendorf, so schlägt ein Lungenembolie-Spiral-CT mit ca. 400,- DM nach dem EBM-Katalog zu Buche und eine Szintigraphie mit ca. 600,- DM (ca.200 bzw. 300 EURO). Der Zeitraum für die Untersuchung liegt bei der Spiral-CT bei 20, bei der Ventilations-Perfusions-Szintigraphie bei 60 Minuten. Zudem werden neue Technologien, wie zum Beispiel Multi-Detektor-Systeme (‚Mehrspurenspiralcomputertomographie'), die Scanzeiten in Zukunft erheblich verkürzen und zu einer noch besseren Bildauflösung führen.

Vergleicht man nun die an ein diagnostisches Verfahren in Kapitel 5.1 gestellten Anforderungen, so ist nach Meinung des Autors dieser Studie das Spiral-CT der der

Szintigraphie deutlich überlegen:

1. Es ist, bezogen auf alle untersuchten Patienten, in der Lage, Emboli bis auf Segmentarterienniveau und darüber hinaus sicher darzustellen, auch wenn diese das Lumen nur teilweise verschließen.
2. Der zeitliche Aufwand ist geringer als bei der Szintigraphie; viele kleine Kliniken verfügen inzwischen über ein Spiral-CT, jedoch nicht über eigene nuklearmedizinische Kapazitäten.
3. Die Invasivität der Spiral-CT ist ähnlich gering, wie die der Szintigraphie, jedoch ist die Mitarbeit des Patienten, wie die Ventilationsszintigraphie sie erfordert, deutlich geringer.
4. Die Spiral-CT ist das kostengünstigere und, wie van Erkel (58) gezeigt hat, das kosteneffizientere Verfahren.

Zudem ist die Spiral-CT in der Lage, ein großes Spektrum anderer Erkrankungen im selben Untersuchungsgang zu diagnostizieren; eine Fähigkeit, die der Szintigraphie fast gänzlich fehlt, weshalb die Spiral-CT deutlich häufiger zur endgültigen Diagnose führt.

Auf dieser Basis sollten für die Lungenembolie neue diagnostische Algorithmen entwickelt werden, die die Szintigraphie durch die Spiral-CT ersetzen. Die Kombination aus D-Dimer, Spiral-CT, Ultraschall der unteren Extremität und Angiographie erscheint hier aus dem vorliegendem Studienmaterial am sinnvollsten und am effizientesten. Ein Vorschlag für ein sinnvolles diagnostisches Prozedere von Indik und Alpert (21), das die Einschätzung der Wahrscheinlichkeit einer Lungenembolie des behandelnden Arztes und die verschiedenen Möglichkeiten zur Diagnostik beinhaltet, auf der Basis der Studie von van Erkel (58), findet sich in Abbildung 26 / S.43.

Dem gegenüber steht unter anderem aus den Leitlinien der deutschen Röntgengesellschaft eine Empfehlung, die, basierend auf der klinischen Einteilung der Lungenembolie nach Greenfield (Grad I-IV)(16), ein anderes Prozedere vorschlägt (Abb.27 / S.44): Kritisch ist aber hier anzumerken, daß bei diesem Vorgehen viel Wert auf die transthorakale bzw. transösophagale Echokardiographie gelegt wird, die gerade bei instabilen Patienten (Greenfield III-IV) sicherlich nicht immer adäquat durchzuführen ist.

klinischer Verdacht für eine Lungenembolie:

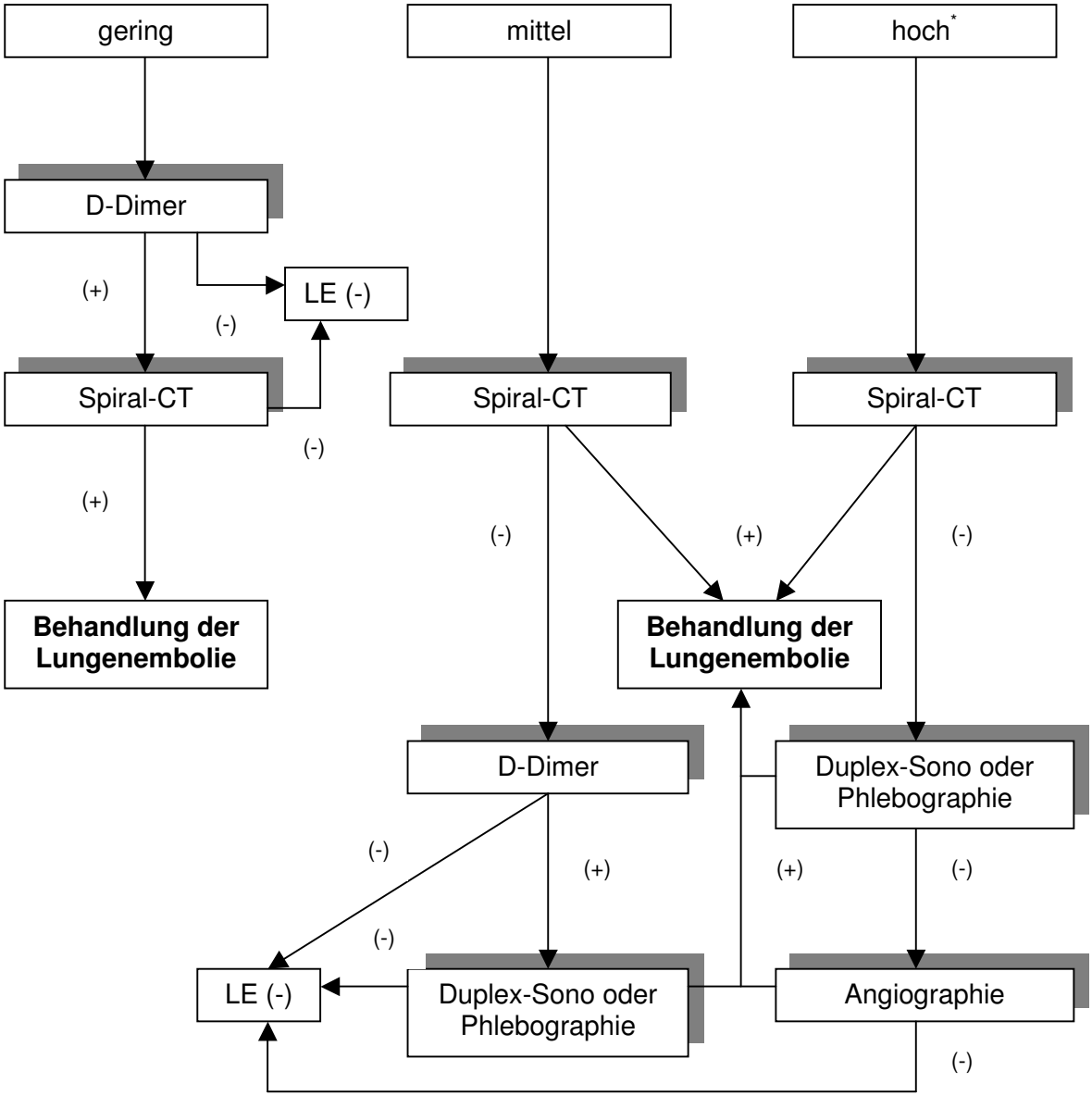

Abb. 26 Vorschlag für einen diagnostischen Algorithmus zur Detektion der akuten Lungenembolie. *) Patienten mit einer limitierten kardiopulmonalen Reserve und einem mittlerem Verdacht sollten in diesem Algorithmus untersucht werden.(nach Indik und Alpert (22)) (LE (-) = Lungenembolie ausgeschlossen)

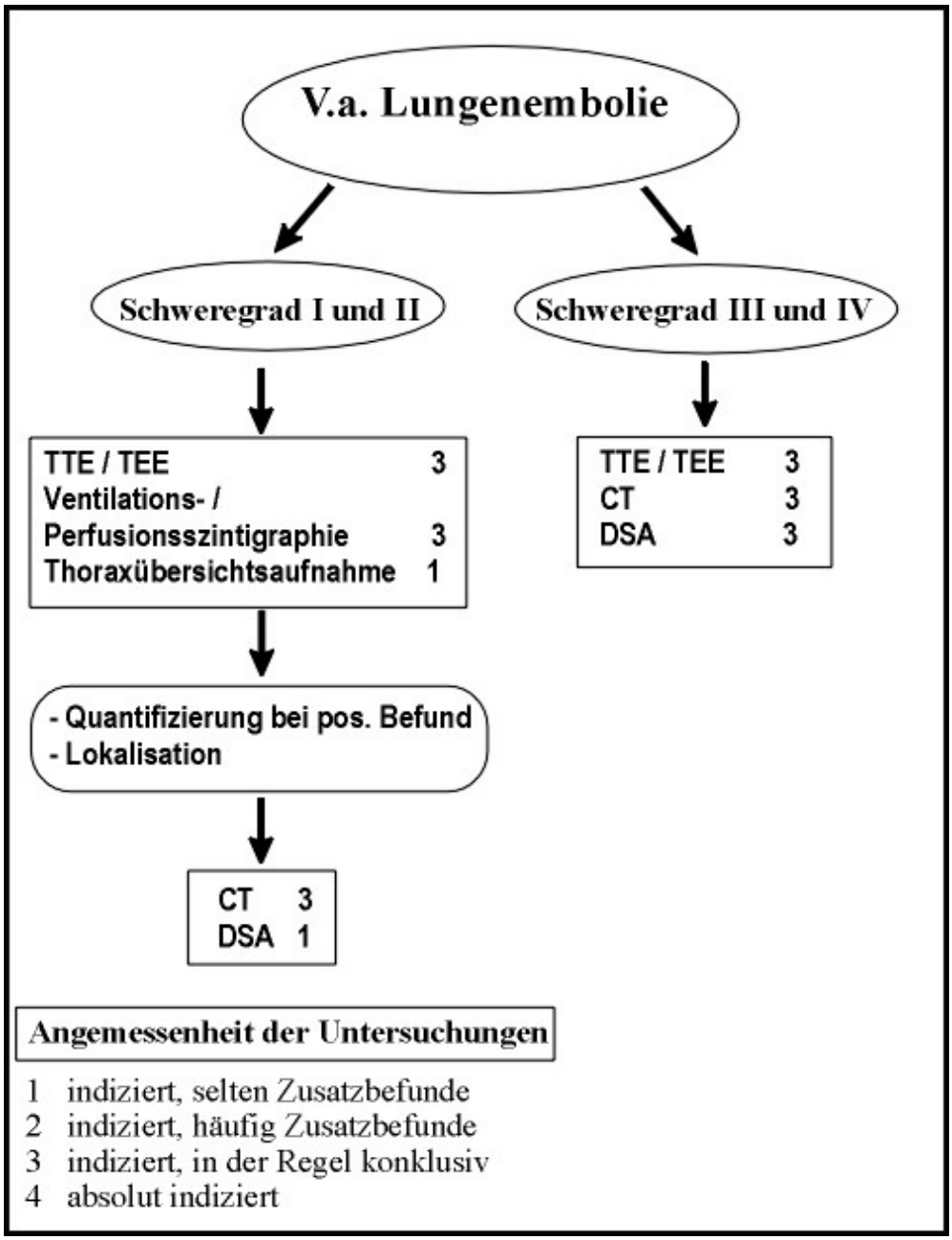

Abb.27: Vorschlag für einen diagnostischen Algorithmus zur Detektion der akuten Lungenembolie aus den Leitlinien der Deutschen Röntgengesellschaft zur Radiologischen Thoraxdiagnostik (30). (Abkürzungen S.53)

5.8 Schlußfolgerung

Zu den in der Fragestellung der Arbeit aufgeworfenen Problemen lassen sich schlußfolgernd folgende Antworten geben:

1. Der Einsatz der Spiral-CT im klinisch, diagnostischen Alltag ist zeitlich und logistisch rund um die Uhr praktikabel.

2. Mit der Spiral-CT lassen sich Thromben bis auf Segmentarterienniveau und teils darüber hinaus sicher und gering invasiv darstellen; sie ist daher eine sinnvolle Methode der ersten Wahl der Lungenemboliediagnostik.

3. Die Spiral-CT liefert wichtige differentialdiagnostische Hinweise und zeigt Veränderungen, die durch die Lungenembolie selbst hervorgerufen werden; sie führt in einem hohem Prozentsatz zu einer endgültigen Diagnose.

Zusammenfassend ist zu sagen, daß die Spiral-CT ein zur Akutdiagnostik der Lungenembolie geeignetes Verfahren ist, das mit höherer Sicherheit und Schnelligkeit zur therapeutischen Entscheidungsfindung beitragen kann, als andere Verfahren hierzu in der Lage wären.

VI Zusammenfassung

Diese Studie hatte es sich zum Ziel gesetzt, die Spiral-CT im klinischen Alltag einer großen Klinik in der Diagnostik der Lungenembolie zu beurteilen. Hierzu wurden 359 entsprechende Untersuchungen aus einem Zeitraum von fünf Jahren retrospektiv ausgewertet und diese Ergebnisse mit der Literatur verglichen. Ein besonderes Augenmerk wurde hier neben der Diagnostik der Lungenembolie auf die sich eventuell ergebende Differentialdiagnostik gelegt. In der Diagnostik der Lungenembolie ist dies die besondere Stärke der Spiral-CT gegenüber den bisherigen Verfahren auf diesem Gebiet.

Die Spiral-CT konnte über einen großen Zeitraum aus einem großen Patientenkollektiv einen ähnlich hohen Prozentsatz an Lungenembolie diagnostizieren, wie es in ähnlich großen Studien getan wurde. Die Diagnose stütze sich hierbei nicht auf Gefäßgenerationen, bei denen die Fähigkeit der Spiral-CT zur Embolie-Verifizierung umstritten wären, sondern auf Emboli, die sich in großlumigen Gefäßen befanden, da kein Patient ausschließlich Embolie in diesen kleinen Gefäßgenerationen aufwies.
Zudem wurde eine hohe Anzahl von teilweise lebensbedrohenden Diagnosen bei Patienten ohne Anzeichen einer Lungenembolie gestellt, so daß bei ca. 4/5 aller Patienten die Spiral-CT zu einer endgültigen Diagnose führte, die bei anderen Screening-Verfahren zur Lungenemboliediagnostik nicht entdeckt worden wären.
Des weiteren konnten alle Untersuchungen bis auf 2/361 schnell, sicher und ohne größere Probleme durchgeführt werden.

Diese Studie errechnete nicht Sensitivität und Spezifität der Spiral-CT, sondern setzte diese, aus der Literatur der letzten zehn Jahre heraus, als ausreichend geklärt voraus, so daß eine Beurteilung ihrer Fähigkeit im diagnostischen Alltag durchgeführt werden konnte. Diesen Test hat die Spiral-CT ausnehmend gut bestanden und somit gezeigt, daß sie eine für die Klinik sichere und wertvolle Screening-Methode zur Lungenemboliediagnostik ist und den bisherigen Screening-Verfahren auf diesem Gebiet klar überlegen ist. Unserer Einschätzung nach stellt die Spiral-CT in den allermeisten Fällen eine Alternative, bzw. einen adäquaten Ersatz der Ventilations-Perfusions-Szintigraphie im diagnostischen Alltag der Lungenembolie dar.

VII Literatur- / Bildnachweis

7.1 Literaturnachweis

1 Alderson PO, Martin EC: Pulmonary embolism: Diagnosis with multiple imaging modalities. Radiology 1987; 164; 297-312

2 Balkarishnan J, Meziane MA, Siegelman SS, Fishman EK: Pulmonary infarction: CT appearance with pathologic corralation; J Comput assist. tomogr 1998; 13 (6): 941-945

3 Biello D, Mattar A, McKnight R, Siegel B: Ventilation-perfusion studies in suspected pulmonary embolism; AJR 133(6), 1033-1037, 1979

4 Cheely R, McCartney WH, Perry JR: The role of noninvasive test versus pulmonary angiography in the diagnosis of pulmonary embolism. Am J Med 1981; 70; 17-22

5 Chintapalli K, Thorsen MK, Olson DL, Goodman LR, Gurney J: Computed tomography of pulmonary thrombembolism and infarction; J Comput assist tomogr 1988; 12 (4): 553-559

6 Cross JJL, Kemp PM, Walsh CG et al: Scintigraphy for the diagnosis of pulmonary embolism: Clinical Radiology 1998; 53: 177-182

7 Dalen JE, Haffajee CI, Alpert JS, Howe JP, Ockene IS, Paraskos JA: Pulmonary embolism, pulmonary haemorrhage and pulmonary infarction; New England J Med 1977; 296 (25): 1431-1435

8 Drucker EA, Rivitz SM, Shepard JAO et al: Acute pulmonary embolism: Assessment of Helical CT for Diagnosis: Radiology 1998; 209: 235-241

9 Erdman W, Peshock R, Redman H et al: Pulmonary Embolism: Comparison of MR images with radionuclide and angiographic studies: Radiology 1994; 190: 499-508

10 Galanski M, Prokop M: Ganzkörper-Computertomographie; Thieme 1998; S.11

11 Galanski M, Prokop M: Ganzkörper-Computertomographie; Thieme 1998; S.12

12 Garg K, Welsh CH, Feyerabend AJ et al: Pulmonary embolism: Diagnosis with Spiral CT and Ventilation-Perfusion Scanning - Correlation with Pulmonary Angiography; Results or Clinical Outcome: Radiology 1998; 208: 201-208

13 Godwin JD, Webb WR, Gamsu G et al: Computed tomography of pulmonary embolism: Am J Roentgenol 1980; 135: 691-695

14 Goodman LR, Curtin JJ, Mewissen MW et al: Detection of Pulmonary Embolism with unresolved clinical and scintigraphic Diagnosis: Helical CT versus Angiography: AJR 1995; 164: 1369-1374

15 Goodman LR, Lipchik RJ: Diagnosis of acute pulmonary embolism: Time for a new approach; Radiogy; 1996; 199; 25-27

16 Gross-Fengels W: Radiologische Diagnostik der Lungenembolie: Röntgenpraxis 1991; 44: 294-300

17 Heinrich F, Klink K: "Lungenembolie"; Springer-Verlag, 1981; S.2, S.18, S.42, S.49

18 HeinrichF ,Klink K.; Lungenembolie, Springer-Verlag 1981

19 Henschke CI, Mateescu I, Yankelevitz DF: Changing practice patterns in the workgroup of pulmonary embolism. Chest 1995; 107; 940-945

20 Hofer B, Kinser J: "Das Thoraxröntgen, die Szintigraphie und die Pulmonalisangiographie bei akuter Lungenembolie"; Schweiz. Rundschau Med. (Praxis) 1982

21 Indik JH, Alpert JS: Detection of Pulmonary Embolism by D-Dimer Assay, Spiral Computed Tomography and Magnetic Resonance Imaging: Progress in Cardiovascular Diseases 2000; 42 (4): 261-272

22 Indik JH, Alpert JS: Detection of Pulmonary Embolism by D-Dimer Assay, Spiral Computed Tomography and Magnetic Resonance Imaging: Progress in Cardiovascular Diseases 2000; 42 (4): 261-272: S.269

23 Jansen HH, Nedden R: Klinische Diagnosen aus patholgisch-anatomischer Sicht. Hess. Ärztebl. 33, 1972, 663-669

24 Jaschke W, Kempmann G, Wetzel E, Kihm WD: Computertomographischer Nachweis der zentralen Lungenembolie: Fortschr Roentgenstr 1981; 135: 399-403

25 Kälebo P, Wallin J: Computed tomography in massive pulmonary embolism: Acta Radiol 1989; 30: 105-107

26 Kelly MA, Carson JL, Palevsky HY, Schwartz JS: Diagnosing pulmonary Embolism: new facts and strategies. Ann Intern Med 1991; 114; 300-306

27 Konstantinides S: Aktuelle Diagnostik und Therapie der akuten Lungenembolie: Herz 1999; 24 (6): 411-420

28 Kuhn M, Gross-Fengels W, Neufang KFR, Krüger J: Bedeutung der i.v.-DSA für die Diagnostik der akuten Lungenembolie. Röntgen-Bl 43 (1990); 188-194

29 Kyrle PA, Minar E, Hirschl M et al: High Plasma Levels of Factor VIII and the Risk of recurrent venous Thromboembolism: New England Journal of Medicine 2000; 343 (7): 457-462

30 Leitlinien der Deutschen Röntgengesellschaft zur radiologischen Thoraxdiagnostik: Internet http://www.uni-duesseldorf.de/WWW/AWMF/ll/dirad02d.htm; AWMF-Leitlinien-Register Nr.039/005; September 2001

31 Li DK, Seltzer SE, McNeil BJ: V/Q mismatches unassociated with pulmonary embolism: case report and review of literature.JNM 1978; 19:1331-1333

32 Lotter R, Zahn L, Zander M, Jenges J: Diagnostik der Lungenembolie, Deutsche Med Wochenschr. 1996; 121; 595-599

33 Mayo JR, Remy-Jardin M, Müller NL: Pulmonary Embolism: Prospective Comparison of Spiral CT with Ventilation-Perfusion Scintigraphy: Radiology 1997; 205: 447-452

34 Meaney J, Weg J, Chenevert T et al: Diagnosis of pulmonary embolism with magnetic resonance angiography : New Enlgland Journal of Medicine 1997; 336: 1422-1427

35 Moser KM: Pulmonary thrombembolism. In: Harrisson's principles of internal medicine; 12th edn (1991): 1091-1096

36 Murin S, Marelich GP, Arroliga AC et al: Hereditary thrombophilia and venous thromboembolism: American Journal Respir Crit Care Med 1998;158: 1369-1373

37 Musset D, Rosso J, Petitpretz P, Girard P, Hanny P, Simonneau G, Labrune M, Duroux P: Acute pulmonary embolism: Diagnostic value of digital angiography. Radiology 1988; 166: 455-459

38 Nager F: "Diagnose und Differentialdiagnose der Lungenembolie"; Schweiz. Rundschau Med.; 1982

39 Neumann S, Freyschmidt J, Holland BR, Henschel M, Gahnem NR: Vergleich der Ventilations-Perfusions-Szintigraphie mit der Spiral-CT bei akuter Lungenembolie; Med. Klinik; 1997; 92; 635-641

40 Perrier A: Diagnosis of acute pulmonary embolism: an update: Schweiz Med Wochenschr 2000; 130: 264-271

41 PIOPED-Investigators: Value of ventilation-perfusion-scan in acute pulmonary embolism; JAMA 1990; 263: 2753-2759

42 Remy-Jardin M, Remy J, Artaud D, Fribourg M, Beregi JP: Spiral CT of pulmonary embolism: diagnostic approach, interpretive pitfalls and current indications: Eur. Radiology; 1998; 8: 1376-1390

43 Remy-Jardin M, Remy J, Deschildre F et al: Diagnosis of pulmonary embolism with Spiral CT: Comparison with with Pulmonary Angiography and Scintigraphy: Radiology 1996; 200: 699-706

44 Remy-Jardin M, Remy J, Wattinne L, Giraud F: Central pulmonary thrombembolism: diagnosis with spiral volumetric CT with the single-breath-hold-technique-comparism with pulmonary angiographie. Radiology 1992; 185: 381-387

45 Riede UN, Schaefer HE: Allgemeine und spezielle Pathologie: Thieme 1995; 422-423

46 Schettler Gotthard, Greten Heiner: Innere Medizin: Thieme Verlag 1998; 483; 354, 482 ff.

47 Schild H. (Hrsg.); Angiographie-angiographische Intervention; Thieme-Verlag, 1994; S.97

48 Schild H. (Hrsg.); Angiographie-angiographische Intervention; Thieme-Verlag, 1994; S.98

49 Shah AA, Davis SD, Gamsu G, Intriere L: Parenchymal and Pleural Findings in Patients with and Patiens without Acute Pulmonary Embolism Detected at Spiral-CT: Radiology 1999; 211: 147-153

50 Sinner WN: Computed tomographic patterns of pulmonary thromembolism and infarction: J Comput Assist Tomogr 1978; 2: 395-399

51 Sostmann HD, Ravin CE,Sullivan DC, Mills SR, Glickman MG, Dorfman GS: Use of pulmonary angiographie for suspected pulmonary embolism: influence of scintigraphic diagnosis. AJR 1982; 139; 673-677

52 Stein PD, Athanasoulis C, Alavi A et al: Complications and validity of pulmonary angiography in acute pulmorary embolism. Circulation 1992; 85; 462-468

53 Stein PD, Terrin ML, Hales CA, et al: Clinical laboratory roentgenographic and electrocardiographic findings in patients with acute pumonary embolism and no preexisting cardiac or pulmonary desease. Chest 1991; 100; 598-603

54 Steiner P, Lund GK, Debatin JF, Steiner D, Nienaber C, Nicolas V, Bücheler E: Acute pulm embolism: Value of transthoracic and transesophageal echocardiographie in comparison with helical CT; AJR; 1996; 167: 931-936

55 Steiner P, Phillips F, Wesner D, et al: Primärdiagnostik und Verlauskontrolle der akuten Lungenembolie: Vergleich zwischen digitaler Subtraktionangiographie und Spiral-CT. Fortschr. Röntgenstr. 1994; 161: 285-291

56 Teigen CL, Maus TP, Sheedy II PF et al: Pulmonary Embolism: Diagnosis with contrast enhancend electronbeam CT and comparison with pulmonary angiography: Radiology 1995; 194: 313-319

57 Tepel M, van der Giet M, Schwarzfeld C, Laufer U,Liermann D, Zidek W: Prevention of Radiographic-Contrast-Agents-Induced Reductions in Renal Function by Acetylcysteine: The New England Journal of Medicine 2000; 343: 180 – 184

58 van Erkel AR, van Rossum AB, Bloem JL, Kievit JK, Pattynama PMT: Spiral-CT Angiography for Suspected Pulmonary Embolism: A Cost-Effectiveness Analysis: Radiology 1996; 201: 29-36

59 van Rossum AB, Pattynama PMT, Tjin ER, Ton A et al: Pulmonary Embolism: Validation of Spiral CT Angiography in 149 Patients: Radiology 1996; 201: 467-470

60 van Rossum AB, Treurniet F, Kieft GJ et al: Role of spiral volumetric computed tomography scanning in the assesment of Patients with clinical suspicion of pulmonary embolism and an abnormal ventilation/perfusion lung scan: Thorax 1996; 51: 23-28

61 Witte G, Grabbe E, Bücheler E: Digitale Subtraktionsangiographie bei akuter Lungenembolie; Fortschr. Röntgenstr. 1983; 136 (6): 616-619

62 Worsley DF, Alavi A, Aronchick JM, Chen JT, Greenspan RH, Ravin CE: Chest radiographic findings in patients with acute pulmonary embolism: Observations from PIOPED study; Radiology 1993; 189: 133-136

7.2 Abkürzungen

Gefäße

PaHs	Pulmonalarterienhauptstamm
Pa	Pulmonalarterie
Ol	Oberlappenarterie
Ol Seg	Oberlappensegmentarterie
Ol Sseg	Oberlappensubsegmentarterie
Ml	Mittellappenarterie
Ml Seg	Mittellappensegmentarterie
Ml Sseg	Mittellappensubsegmentarterie
Lng	Lingulaarterie
Ul	Unterlappenarterie
Ul Seg	Unterlappensegmentarterie
Ul Sseg	Unterlappensubsegmentarterie

Haupt- und Nebenbefunde

LE (+/-)	Lungenembolie (positiver / negativer Patient)
CP	Cor Pulmonale
Dys/Atl	Dystelektase / Atelektase
Li	Lungeninfarkt
Pe	Pleuraerguß

Methoden

DSA	Digitale Subtraktionsangiographie
S-CT	Spiral-Computertomographie
TEE	Transösophagale Echokardiographie
TTE	Transthorakale Echokardiographie
VPS	Ventilations-Perfusions-Szintigraphie

VIII Danksagung

Zu dem gelingen dieser Arbeit haben viele Menschen beigetragen. Im speziellen möchte ich hier

Herrn Professor Dr. Paul Steiner

für die persönliche Betreuung sowie den Mitarbeitern der Klinik und Poliklinik für Radiologie am Universitätsklinikum Hamburg-Eppendorf für die anregende Unterstützung und die wertvollen Vorschläge danken.

Jedoch haben auch weitere Personen Anteil an dieser Arbeit gehabt, indem sie mir mein Studium ermöglichten, mich menschlich unterstützten oder mir persönliches Vorbild waren. Zuerst möchte ich hier meiner Mutter

Frau Ute Hars, geb. Sensse

für den Rückhalt und die Unterstützung danken, die Sie mir während meines Studiums zuteil werden lies.
Des weitern möchte ich den Herren Dr. Thomas Held und Jürgen Kolbeck vom Allgemeinen Krankenhaus Wandsbek danken, dafür das sie mir zeigten, was es heißt ein Arzt zu sein.
Hinzu kommen noch zahllose Freunde, deren namentliche Erwähnung hier zu weit führen würde, deren Hilfe für mich aber sehr wichtig war.

Danke

IX Lebenslauf

Erik Hars

geboren am 19. Mai 1972 in Hamburg

Schulbildung

1978 – 1982 Grundschule Schimmelmannstraße, Hamburg
1982 – 1988 Realschule Holstenhof, Hamburg
1988 – 1992 Gymnasium Lohmühlenstraße, Hamburg

Wehrdienst

1992 – 1993

Auslandsaufenthalt

1993 –1994 Fremdsprachenassistenzlehrer in Lycksele, Schweden

Studium

SS 1994 Aufnahme des Studiums an der Universität Hamburg
WS 1996 Ärztliche Vorprüfung
WS 1997 I. Abschnitt der Ärztliche Prüfung
WS 1999 II. Abschnitt der Ärztliche Prüfung
Mai 2001 III. Abschnitt der Ärztliche Prüfung

Berufliche Tätigkeit

Seit 1.Juli 2001 Arzt im Praktikum in der radiologischen Abteilung des Allgemeinen Krankenhaus Harburg

X Erklärung

Ich erkläre ausdrücklich, daß ich die Arbeit selbständig und ohne fremde Hilfe verfaßt, andere als die von mir angegebenen Quellen und Hilfsmittel nicht benutzt und die aus den benutzten Werken wörtlich oder inhaltlich entnommenen Stellen einzeln nach Ausgabe (Auflage und Jahr des Erscheinens), Band und Seite des benutzten Werkes kenntlich gemacht habe, und daß ich die Dissertation bisher nicht einem Fachvertreter an einer anderen Hochschule zur Überprüfung vorgelegt oder mich anderweitig um Zulassung zur Promotion beworben habe.