

# **UNIVERSITÄTSKLINIKUM HAMBURG-EPPENDORF**

Universitäres Herzzentrum, Klinik für Allgemeine und  
Interventionelle Kardiologie

Direktor der Einrichtung  
Prof. Dr. med. Thomas Meinertz

## **„Katheterablation von Vorhofflattern vom gewöhnlichen Typ geführt mit Hilfe des EnSite® NavX™ Mapping-Systems: Eine randomisierte und kontrollierte Studie“**

### **Dissertation**

zur Erlangung des Grades eines Doktors der Medizin  
an der Medizinischen Fakultät der Universität Hamburg

vorgelegt von:

Priv. Doz. Dr. Univ. Bologna Rodolfo Ventura

Hamburg 2011

**Angenommen von der  
Medizinischen Fakultät der Universität Hamburg am: 10.02.2012**

**Veröffentlicht mit Genehmigung der  
Medizinischen Fakultät der Universität Hamburg.**

**Prüfungsausschuss, der/die Vorsitzende: Prof. Dr. med. T. Meinertz**

**Prüfungsausschuss, zweite/r Gutachter/in: Prof. Dr. med. S. Baldus**

**Mündliche Prüfung am: 10.02.2012**

## **Einleitung**

Die Katheterablation von Vorhofflattern vom gewöhnlichen Typ ist eine etablierte Standardprozedur mit guten Langzeitergebnissen geworden<sup>1</sup>.

Im Vergleich zu der konventionellen Vorhofflatterablation hat der Einsatz des elektroanatomischen „Mapping“-Systems CARTO™ (Biosense-Webster Israel Ltd., Tirat Carmel, Israel) zu einer deutlichen Abnahme der Durchleuchtungszeit geführt<sup>2-3</sup>. Ähnliche Ergebnisse wurden mit Hilfe des LocaLisa „Mapping“-Systems erreicht<sup>4</sup>. Das EnSite® NavX™ (NavX, Endocardial Solutions Inc., St. Paul, MN, USA) ist ein neues „Mapping“- und Navigationssystem das die Darstellung der exakten, anatomischen Position der konventionellen Herzkatheter in „real-time“ erlaubt. Zusätzlich erlaubt das EnSite® NavX™ –System die Darstellung der dreidimensionalen Anatomie der Herzhölen und der großen Gefäße. Ziel dieser randomisierten und kontrollierten Studie war, die EnSite®-NavX™ geführte Vorhofflatterablation mit der konventionellen Ablationsprozedur zu vergleichen.

## **Methoden**

### ***Patienten***

In der Studie wurden vierzig konsekutive Patienten (32 männlich, 59±12 Jahre) eingeschlossen; alle Patienten wurden ausführlich aufgeklärt und waren mit der Studie einverstanden. Sämtliche Teilnehmer hatten in der Vorgeschichte rezidivierende Episoden von symptomatischem Vorhofflattern seit 15 Monaten (Median) bei einer Streubreite von 1-72.

Neunzehn (47,5%) Patienten wiesen eine strukturelle Herzerkrankung und 18 (45%) zusätzlich Vorhofflimmern auf. Der durchschnittliche Durchmesser des linken Vorhofes betrug 37,6±3,5 mm. Die Patienten wurden in zwei Gruppen (Gruppe I und II) randomisiert. Bei den Patienten der Gruppe I wurde das Vorhofflattern mittels konventioneller Katheterablation behandelt, während bei den Patienten der Gruppe II eine NavX-gestützte Vorhofflatterablation erfolgte. Die allgemeinen Daten der Patienten beider Gruppen waren absolut vergleichbar (Tabelle 1).

### ***Konventionelle Vorhofflatterablation (Gruppe I)***

Für die Diagnostik wurde ein 10-poliger Katheter (Livewire, Daig, St. Jude Medical, St. Paul, MN, USA) durch die Vena femoralis und die untere Hohlvene auf die

postero-laterale bis zur anterioren Wand des rechten Vorhof gelegt. Zusätzlich wurde ein 7-poliger, steuerbarer, 7-French Katheter (Supra CS, Biosense-Webster, Diamond Bar, CA, USA) durch die Vena subclavia im Sinus coronarius platziert. Lag zu Beginn der Untersuchung Vorhofflattern vor, wurden zuerst sogenannte „Entrainment“ Stimulationsmanöver durchgeführt. Diese dienten zur Bestätigung der Beteiligung des inferioren Isthmus des rechten Vorhofes in den Wiedereintrittsmechanismus des Vorhofflatterns. Wenn zu Beginn der Untersuchung Sinusrhythmus bestand, wurde das Vorhofflattern mittels programmierter Stimulation nur bei Patienten mit fehlender Dokumentation der spontanen Herzrhythmusstörungen oder bei am Herz voroperierten Patienten indiziert. Bei herzgesunden Patienten mit dokumentiertem Vorhofflattern im 12-Kanal-EKG wurde die Katheterablation jedoch ohne weitere Diagnostik gestartet.

Für das „Mapping“ und die Ablation wurde ein steuerbarer, mit Kochsalzlösung gekühlter Katheter (Celsius™, Thermocool, Biosense-Webster), eingesetzt. Die Ablation wurde Punkt für Punkt durchgeführt und die Lage der Katheterspitze wurde mittels Durchleuchtung ständig kontrolliert.

Der kontinuierliche Hochfrequenzstrom für die Ablation wurde unter kontrollierten Bedingungen (automatische Temperaturkontrolle) mit einem gewöhnlichen Generator (Cordis-Stockert RF Generator, Cordis-Webster, Miami, FL, USA) abgegeben; die eingestellte Temperatur war 65°C und die Impulsdauer 60 Sekunden. Die Geschwindigkeit der Katheterspülung mit Kochsalzlösung war 0,2 ml/min. vor und 17 ml/min. während Ablation. Die Elektrogramme des 10-poligen Katheters wurden kontinuierlich am Monitor registriert um die Aktivierung des rechten Vorhofes während Stimulation im Sinus coronarius zu kontrollieren. Das Ziel der Ablation war der bidirektionale Block des rechtsatrialen, posterioren Isthmus. Der Block des posterioren Isthmus wurde durch die Präsenz von Doppelpotentialen über die gesamte Ablationslinie nachgewiesen.

### ***Technische Beschreibung von EnSite® NavX™***

EnSite® NavX™ ist ein intrakardiales Navigationssystem das ohne Einsatz von Röntgen-Strahlen funktioniert. Das System schließt die EnSite Systemhardware (Anzeigearbeitsplatz, Patienten Interface, Ausbruch-Kasten) sowie ein spezielles Katheter-Modul ein. Die nicht wieder verwendbaren Oberflächenelektroden bestehen aus sechs spezifischen Elektroden. Diese Elektroden werden auf die Haut des

Patienten geklebt; ein Elektroden-Paar wird an der Rückseite des Halses über den Dornfortsatz und das mittlere obere linke Bein gelegt. Ein anderes Elektroden-Paar wird auf dem linken und rechten seitlichen Brustkorb in der Nähe von V5/6 bzw. V5r/6r befestigt. Ein drittes Elektroden-Paar wird auf die vordere und hintere Brustwand in Höhe von V2 zwischen den Schulterblättern geklebt. Alle sechs Elektroden zeigen drei orthogonale Achsen mit dem Herzen in ihrem Zentrum. Bis zu 64 Katheterelektroden können vom System erkannt werden; maximal 8 Katheter und maximal 20 Elektroden pro Katheter. Kontinuierlich erzeugt ein Schwachstromsignal von 5,68-Kilohertz über jedes Paar von Oberflächenelektroden gleichzeitig ein transthorakales, elektrisches Feld. Der potenzielle Unterschied zwischen diesen Elektroden-Paaren und jeder Katheter-Elektrode wird gemessen. Eine Mehrfachfrequenz von 93 Hz erlaubt schnell, nahezu Echtzeitnavigation und Vergegenwärtigung der Katheter-Position. Jedwede Bewegungen der Katheter-Elektrode laufen auf eine Änderung der gemessenen Stromspannung und des Impedanz für jede Elektrode hinaus. Nach der Impedanz-Kalibrierung kann die Position im Raum jeder Elektrode mit einer Genauigkeit von 0.6 mm für Patienten unterschiedlicher Körpergewichts (34-115 Kg) bestimmt werden. Eine spezielle Auswahl kann für die Korrektur von Patienten ausgewählt werden, die nicht in diesem Gewichtsspektrum passen. Alle Katheter können geleitet zum Herzen durch das EnSite® NavX™ Systems vorgeführt werden. Um eine intrakardiale Geometrie in 3D zu erhalten, wird ein herkömmlicher kartografisch darstellender Katheter überall in der Höhle des Herzens bewegt um endocardiale Grenzen zu definieren. Diese Maßnahme wird in 3 bis 8 Minuten durchgeführt. Charakteristische anatomische Grenzen, z.B. der Anulus der Trikuspidalklappe, das Ostium des Sinus coronarius und die Vena cava superior und inferior, können etikettiert werden. Ein Schatten kann, auf jedem Katheter gezeigt werden, um die Raumposition des Katheters zu registrieren. In Fällen der Dislokation kann der Katheter leicht in seine ursprüngliche Position zurückgegeben werden.

### ***NavX-gestützte Vorhofflatterablation (Gruppe II)***

Die NavX geführten Prozeduren wurden mit derselben Katheterbestückung wie bei konventionellen Ablationen (inklusive des gekühlten Ablationskatheters) durchgeführt. Das diagnostische Vorgehen war dasselbe wie bei konventionellen Prozeduren. In der Gruppe II wurde die Navigation aller Katheter von der Punktions-

Stelle bis zur endgültigen Position im rechten Vorhof unter der NavX Führung versucht. Unter der NavX Führung wurden der Livewire Katheter in den rechten Vorhof und der Supra CS in den Sinus coronarius gelegt. Die Katheterlage war dieselbe wie bei konventionellen Prozeduren. Bei schwieriger Intubation des CS-Ostium wurde die Spitze des Supra CS Katheters am unteren, interatrialen Septum gelegt, wo der Vorhof gut stimulierbar war. Der Supra CS Katheter wurde als Referenz für die Herstellung der atrialen Geometrie verwendet, und ein Schatten (um ursprüngliche Position zu registrieren), wurde über den Katheter gelegt, um eine eventuelle Dislokation zu begreifen. Der „Mapping“ Katheter wurde ins rechte Atrium vorgebracht, und durch den Kontakt mit der Herzwand und die Bewegungen des Katheters in alle Richtungen wurde eine virtuelle anatomische Geometrie erstellt. Die Herstellung der rechtsatrialen Geometrie wurde grundsätzlich auf die Region von Interesse (cavotricuspid Landenge) einschließlich angrenzender Gebiete eingestellt. Wichtige anatomische Bezugspunkte, wie CS-Ostium, His Bündel, Trikuspidalklappenannulus, und cavotrikuspidaler Isthmus wurden gekennzeichnet. Der „Mapping“ Katheter wurde von der rechtsventrikulären Seite des Trikuspidalklappenannulus in die Vena cava inferior zurückgezogen, um den cavotrikuspidalen Isthmus detailliert in die atriale Geometrie aufzunehmen. Die Überwachung der verschiedenen Katheter und die Ablation wurde vorherrschend ohne Durchleuchtung bzw. unter NavX Führung durchgeführt. Der Endpunkt dieser Prozeduren war derselbe wie bei konventionellen Vorhofflatterablationen.

### ***Verlaufsbeobachtung***

Bei jedem Patient wurde vor Entlassung das EKG für mindestens 24 Stunden am Monitor überwacht. Nach Ablation wurden alle antiarrhythmischen Medikamente abgesetzt, auch bei Patienten die unter Vorhofflimmern litten. Während der Beobachtungszeit wurden die Studienpatienten alle 3 Monate von niedergelassenen Kardiologen untersucht und ein 12-Kanal-EKG sowie ein 24h-Langzeit-EKG wurde regelmäßig durchgeführt. Sowohl die Patienten als auch die niedergelassenen Kardiologen wurden von uns alle 3 Monate telefonisch kontaktiert. Bei Verdacht auf Rezidive von Vorhofflattern wurden die Patienten von uns nochmals untersucht und überzeugt, eine weitere elektrophysiologische Untersuchung und ggf. eine Ablation durchführen zu lassen.

## **Statistische Analyse**

Stetige Daten wurden als Durchschnittlicher Wert  $\pm$  Standardabweichung oder als Median angegeben. Variablen wurden durch den Student t-Test und Chi-Quadrat-Test verglichen. P-Werte  $< 0,05$  wurden als statistisch signifikant betrachtet. Die statistische Analyse wurde mit Hilfe einer gewerblich verfügbaren Computersoftware (SPSS Inc, Cary, North Carolina, die USA) durchgeführt.

## **Ergebnisse**

### ***Ablationsprozeduren***

Zum Zeitpunkt der Ablation hatten 20 Patienten Vorhofflattern; neun davon (45%) waren in der Gruppe I. Der Sinusrhythmus wurde mittels Überstimulation bei 3 der 9 Patienten nach Abgabe von  $10 \pm 2$  und bei den anderen 6 Patienten nach Abgabe von  $4 \pm 2$  Hochfrequenzstromimpulsen, hergestellt. Die restlichen 11 (55%) der 20 Patienten gehörten zu der Gruppe II. Bei diesen Patienten wurde der Sinusrhythmus ebenfalls mittels Überstimulation hergestellt; bei 3 nach  $10 \pm 2$  und bei 8 nach  $6 \pm 0$  Hochfrequenzstromapplikationen.

Zwanzig Patienten wiesen zum Zeitpunkt der Ablation Sinusrhythmus auf. Bei 9 (45%) dieser Patienten konnte das Vorhofflattern durch programmierte Stimulation ausgelöst werden und mittels sogenannten „Entrainment“ Manövern konnte die Abhängigkeit vom cavotrikuspidalen der Tachykardie nachgewiesen werden. Bei 11 Studienpatienten wurde nicht versucht, das Vorhofflattern zu induzieren, da sie herzgesund waren und das spontane Vorhofflattern im 12-Kanal-EKG dokumentiert wurde.

Bei allen Patienten in beiden Gruppen konnte ein bidirektionaler Isthmusblock erzielt werden. Es traten keine Komplikationen auf. Der Isthmusblock wurde mit insgesamt  $12 \pm 7$  bei Patienten der Gruppe I und mit  $12 \pm 6$  Hochfrequenzstromapplikationen bei Patienten der Gruppe II erreicht. Die gesamten Durchleuchtungszeit betrug  $20 \pm 11$  Minuten in der Gruppe I und  $5,1 \pm 1,4$  Minuten in der Gruppe II ( $P < 0,01$ ). Die Röntgenstrahlendosis betrug  $24,9 \pm 1,6$  Gy $\text{cm}^2$  bei Patienten der Gruppe I und  $5,1 \pm 3,1$  Gy $\text{cm}^2$  bei Patienten der Gruppe II ( $P < 0,01$ ). Weitere Daten über die Ablationsprozeduren sind in der Tabelle 2 dargestellt. Bei einem Patienten (5%) der Gruppe II konnten alle Herzkatheter ohne Durchleuchtung platziert werden.

Bei den verbleibenden 19 Patienten (95 %) wurde eine intermittierende Durchleuchtung verwendet, wenn die Platzierung der Katheter durch anatomische Hindernissen beeinträchtigt war (Abb. 1). In dieser Gruppe, konnte die Durchleuchtungszeit für die Katheter-Positionierung und für die diagnostischen Maßnahmen progressiv reduziert werden, weil die NavX Führung parallel mit unserer Erfahrung verbessert werden konnte. Die Durchleuchtungszeit war daher  $4,1 \pm 1,1$  Minuten bei den ersten 10 Patienten und  $2,5 \pm 1,1$  bei den weiteren 10 Patienten ( $P = 0,01$ ). Bei 5 (25%) Patienten der Gruppe II und bei 3 (15%) der Gruppe I war die Intubation des Sinus coronarius sehr schwierig. Die Spitze des Supra CS Katheter wurde für Stimulationszwecke am Ostium des Koronarsinus gelegt, um Durchleuchtung zu sparen.

Während der ersten 5 Katheterablationen in der Gruppe II wurde eine leichte Dislokation des Katheters während der Hochfrequenzstromabgabe beobachtet. Das Problem konnte durch Einsatz des Herstellers (Endocardial Solutions) gelöst werden. Die Durchleuchtungszeiten zwischen den ersten 5 und den weiteren 15 Patienten in dieser Studiengruppe waren vergleichbar ( $1,78 \pm 0,6$  Min. versus  $1,71 \pm 1,1$  Min.,  $p = 0,88$ ). Die Herstellung der atrialen Geometrie im Ablationsgebiet war bei allen Fällen der Gruppe II möglich (Abb. 1). Auch Grenzregionen (z.B. zwischen Vena cava inferior und rechtem Vorhof) konnten gut abgebildet werden. Die dreidimensionale NavX Geometrie des rechten Vorhof half, anatomische Variationen bei 4 (20%) Patienten zu entdecken<sup>5-6</sup>. Bei 2 dieser Patienten (10 %) wurde eine Tasche im Isthmusbereich identifiziert während bei den anderen 2 Patienten eine Aussackung an der Mündung der Vena cava inferior in den rechten Vorhof festgestellt werden konnte.

### ***Verlaufsbeobachtung***

Während einer Beobachtungszeit von  $7 \pm 2$  Monate erlitt kein Patient in beiden Gruppe Rezidive von Vorhofflattern. Fünf (12,5%) Patienten klagten jedoch über Palpitationen. Bei diesen Patienten wurde eine zweite elektrophysiologische Untersuchung durchgeführt und bei allen Fällen konnte ein bidirektionaler Isthmusblock, als Ausdruck eines guten Langzeitergebnisses nach Vorhofflatterablation, nachgewiesen werden. Bei 4 der 5 Patienten konnte im weiteren Verlauf Vorhofflimmern dokumentiert werden.



## Diskussion

Das NavX System erlaubt die Rekonstruktion der rechtsatrialen Geometrie insbesondere der Zielgebiete für die Ablation und eine zuverlässige Überwachung des Ablationskatheters. NavX reduziert bedeutsam die Durchleuchtungszeit für die Ablation des Vorhofflatterns vom gewöhnlichen Typ im Vergleich zum Standard-Ablationsverfahren. Die NavX-geführte Prozeduren zeigen dieselbe Erfolgsrate, Anzahl der Hochfrequenzstromimpulse und gesamte Prozedurdauer verglichen mit konventionellen Ablationen.

NavX ist ein neues „Mapping“- und Navigationssystem mit der Fähigkeit, mehrere Herzkatheter in jeder Herzhöhle für diagnostische und therapeutische Anwendungen zu visualisieren und zu navigieren. Es ermöglicht Elektrophysiologen die gleichzeitigen Ableitung von bis zu 64 Elektroden mit fast jedem gewerblich verfügbaren Katheter, einige Katheter ohne Ringelektroden ausschließend. NavX erlaubt die Rekonstruktion der dreidimensionalen Herzgeometrie, mittels dieser Katheter ohne Zuhilfenahme der elektrischen Aktivität. Das System ist ideal für die Ablation von Arrhythmien mit bekannten Substraten, die durch eine sogenannte anatomische Ablation wie z.B. das Vorhofflattern behandelt werden können. NavX erleichtert den Nachweis von anatomischen Varianten im Bereich des cavotrikuspidalen Isthmus wie besonders tiefe Taschen oder Aussackungen, die auf schwierigen Ablationen hinauslaufen<sup>5-6</sup>. NavX wird auch für die Ablation des Vorhofflimmerns geeignet sein, insbesondere wenn in Zukunft lineare Läsionen eingesetzt werden. In einer neuen Studie meldeten wir eine Reduzierung der Durchleuchtungszeit mit dem Einsatz des elektro-anatomischen CARTO™ „Mapping“-System für die Katheterablation des Vorhofflattern im Vergleich zu den konventionellen Vorhofflatterablationen (29,2±9,4 min. versus 7,7±2,8 min.)<sup>2</sup>. Es wurden keine Unterschiede bezüglich der Prozeduredauer und der Erfolgsrate zwischen CARTO™ geführten- und konventionellen Prozeduren nachgewiesen. Kottkamp und Mitarbeiter meldeten ähnliche Ergebnisse bei einer vergleichbaren Studie. Im Gegensatz zu CARTO™ erlaubt NavX die gleichzeitige Vergegenwärtigung aller Katheter; so wird die unmittelbare Kontrolle der Raumposition des Ablationskatheters während der Hochfrequenzstromabgabe erleichtert. Außerdem erlaubt NavX den Gebrauch einer breiten Auswahl an Katheter-Typen. Deswegen kann die Auswahl eines Mappingkatheters für NavX Verfahren je nach Besonderheit des Patienten individuell angepasst werden.

Andererseits kann CARTO™ für komplexe Arrhythmien verwendet werden, die eine funktionelle Annäherung verlangen, weil das CARTO™-System ein Aktivierungsmapping erlaubt. Kürzlich meldeten Schneider und Mitarbeiter auch den Gebrauch des LocaLisa Navigationssystems für die Ablation des gewöhnlichen Vorhofflatters<sup>4</sup>. Im Gegensatz zu NavX erlaubt LocaLisa die Rekonstruktion der dreidimensionalen Geometrie der Herzhöhle nicht, weil Katheter und markierte Stellen in einem kartesischen Bezugssystem gezeigt werden<sup>7</sup>. Deshalb scheint NavX geeigneter zu sein, Variationen des zu behandelnden Substrats zu entdecken. Dies kann auch für komplizierte Anwendungen wie die elektrische Isolierung der Lungenvenen und die Durchführung von linearen Läsionen zur Behandlung von Vorhofflimmern eingesetzt werden. Die Daten der vorliegenden Studie unterstreichen den Hauptvorteil der NavX-Technologie besonders im Hinblick auf die Reduktion der Strahlenbelastung und eignen diese Technik für ein tägliches Verfahren im elektrophysiologischen Labor. Die Tatsache, dass die Katheter ohne den Gebrauch von Durchleuchtung platziert werden können, ist wichtig, weil NavX die Anzeige von Kathetern von der Punktionsstelle bis zum endgültigen Bestimmungsort im Herzen erlaubt. Nach unserer Erfahrung konnte die Durchleuchtung für die einleitende Katheter-Positionierung in nur einem Fall völlig eliminiert werden. Eine intermittierende Durchleuchtung musste wiederholt verwendet werden, wenn ein Hindernis beim Vorführen des Katheters bestand.

### ***Limitationen der Studie***

Die Patientenzahl in dieser Studie war relativ klein und deswegen ist nicht auszuschließen, dass mit einem größeren Patientenkollektiv die Ergebnisse differieren würden.

NavX erlaubt keine Einschätzung der elektrischen Tätigkeit des Herzens. Damit kann es nicht verwendet werden, um funktionelle Lücken auf der Ablationslinie zu entdecken. Andererseits erlaubt die Interpretation der lokalen Potenziale während der Bewegung des Mappingkatheters auf der Ablationslinie die Entdeckung von funktionellen Lücken in der Mehrheit der Fälle.

Dies wird durch die akute in dieser Studie gefundene Erfolgsrate, unterstützt. In anderen Studien, in denen CARTO™ für die Ablation des gewöhnlichen Vorhofflatters verwendet wurde, wurde das Aktivierungsmapping zur Entdeckung funktioneller Lücken nicht durchgeführt, weil CARTO™ nur für anatomische

Rekonstruktionen verwendet wurde. Das „Handling“ der Katheter-Positionierung unter der NavX Leitung verbessert sich mit der Erfahrung. In der vorliegenden Studie nahm die Durchleuchtungszeit für die Katheter-Positionierung die Lernkurve widerspiegelnd kontinuierlich ab. Eine weitere Verminderung der Prozedurdauer scheint mit der Zeit realisierbar.

Bei den NavX-geführten Prozeduren wurde eine Dislokation der Spitze des Ablationskatheters während der Hochfrequenzstromapplikation beobachtet. Die Dislokation führte zu suboptimaler Überwachung der Katheter-Position während der Hochfrequenzstromabgabe.

Die Dislokation der Katheterspitze war bedingt durch eine Änderung des Impedanz während der Katheter-Spülung, die zur falschen Festlegung der genauen Entfernung zwischen der Katheterspitze und der ersten Elektrode führt. Das schnelle Eingreifen durch den Hersteller beseitigte das Problem.

Im Anschluss an diese Beobachtungen scheint es offensichtlich, dass die Möglichkeiten von NavX als Navigationssystem theoretisch die Ergebnisse dieser Studie in der nahen Zukunft noch verbessern könnten.

Die zusätzlichen Kosten NavX-geführter Prozeduren im Vergleich zu herkömmlichen Ablationsverfahren müssen jedoch beachtet werden.

Jedoch ist es zurzeit nicht möglich, die mit NavX verbundenen Kosten genau zu messen, weil diese Technologie noch in Entwicklung ist.

### **Schlussfolgerung**

Die Herstellung der rechtsatrialen Geometrie ist mit Hilfe des NavX Systems möglich. Der Einsatz von NavX als Führung für die Ablation des Vorhofflatterns vom gewöhnlichen Typ führt zu einer Abnahme der Durchleuchtungszeit. Die NavX-geführten Vorhofflatterablation erzielen trotz geringer Durchleuchtungszeit eine vergleichbare Erfolgsrate. NavX scheint eine viel versprechende Technologie für die anatomisch orientierte Katheterbehandlung der Herzrhythmusstörungen inklusive Vorhofflimmern zu sein.

## Literatur


1. Ventura R, Willems S, Weiss C, Flecke J, Risius T, Rostock T, Hoffmann M, Meinertz T: Large Tapp electrodes for successful elimination of atrial flutter resistant to conventional catheter ablation. *J Interv Card Electrophysiol* 2003;8: 149-154.
2. Willems S, Weiss C, Ventura R, Ruppel R, Risius T, Hoffmann M, Meinertz T: Catheter ablation of atrial flutter guided by electroanatomic mapping (CARTO): A randomized comparison to the conventional approach. *J Cardiovasc Electrophysiol* 2000;11: 1223-1230.
3. Kottkamp H, Hügl B, Krauss B, Wetzel U, Fleck A, Schuler G, Hindricks G: Electromagnetic versus fluoroscopic mapping of the inferior isthmus for ablation of typical atrial flutter: A prospective randomized study. *Circulation* 2000;102: 2082-2086.
4. Schneider MAE, Ndrepepa G, Dobran I, Sciebeck J, Weber S, Plewan A, Deisenhofer I, Karch MR, Schömig A, Schmitt C: Localisa catheter navigation reduces fluoroscopy time and dosage in ablation of atrial flutter: A prospective randomized study. *J Cardiovasc Electrophysiol* 2003;14: 587-590.
5. Morton JB, Sanders P, Davidson NC, Sparks PB, Vohra JK, Kalman JM: Phased-array intracardiac echocardiography for defining cavotricuspid isthmus anatomy during radiofrequency ablation of typical atrial flutter. *J Cardiovasc Electrophysiol* 2003;14: 591-597.
6. Heidebuechel H, Willems R, van Rensburg H, Adams J, Ector H, van de Werf F: Right atrial evaluation of the posterior isthmus. Relevance for ablation of typical atrial flutter. *Circulation* 2000;101: 2178-2184.
7. Wittkampf FH, Wever EF, Derksen R, Wide AAM, Ramanna H, Hauer RNW, Robles de Medina OR: Localisa: New technique for real-time 3-dimensional localization of regular intracardiac electrodes. *Circulation* 1999;99: 1312-1317.

- **Eidesstattliche Erklärung**

Ich versichere ausdrücklich, dass ich die Arbeit selbständig und ohne fremde Hilfe verfasst, andere als die von mir angegebenen Quellen und Hilfsmittel nicht benutzt und die aus den benutzten Werken wörtlich oder inhaltlich entnommenen Stellen einzeln nach Ausgabe (Auflage und Jahr des Erscheinens), Band und Seite des benutzten Werkes kenntlich gemacht habe.

Ferner versichere ich, dass ich die Dissertation bisher nicht einem Fachvertreter an einer anderen Hochschule zur Überprüfung vorgelegt oder mich anderweitig um Zulassung zur Promotion beworben habe.

Unterschrift: .....




VENTURA

**Eidesstattliche Erklärung**

Ich versichere, dass mir die geltende Promotionsordnung bekannt ist.

Unterschrift: .....



VENTURA

# Catheter Ablation of Common-Type Atrial Flutter Guided by Three-Dimensional Right Atrial Geometry Reconstruction and Catheter Tracking Using Cutaneous Patches: A Randomized Prospective Study

RODOLFO VENTURA, M.D., THOMAS ROSTOCK, M.D., HANNO U. KLEMM, M.D., M.Sc., BORIS LUTOMSKY, M.D., B.Sc., CAGRI DEMIR, M.D., CHRISTIAN WEISS, M.D., THOMAS MEINERTZ, M.D., and STEPHAN WILLEMS, M.D.

From the Department of Cardiology, University Hospital Hamburg-Eppendorf, Hamburg, Germany

**Navigation System for Ablation of Typical AFL.** *Introduction:* EnSite® NavX™ (NavX) is a novel mapping and navigation system that allows visualization of conventional catheters for diagnostic and ablative purposes and uses them to create a three-dimensional (3D) geometry of the heart. NavX is particularly suitable for ablation procedures utilizing an anatomic approach, as in the setting of common-type atrial flutter (AFL). The aim of this study was to compare NavX-guided and conventional ablation procedures for AFL.

*Methods and Results:* Forty consecutive patients (32 male,  $59 \pm 12$  years) with documented AFL were randomized to undergo fluoroscopy-guided (group I, 20 patients) or NavX-guided (group II, 20 patients) ablation, including 3D isthmus reconstruction. The same catheter setup was used in both groups. The endpoint of bidirectional isthmus block was obtained in all patients. Compared to conventional approaches, NavX-guided procedures significantly reduced fluoroscopy time ( $5.1 \pm 1.4$  min vs  $20 \pm 11$  min,  $P < 0.01$ ) and total x-ray exposure ( $5.1 \pm 3.1$  Gycm<sup>2</sup> vs  $24.9 \pm 1.6$  Gycm<sup>2</sup>,  $P < 0.01$ ). Isthmus geometry reconstruction could be performed in all patients of group II. In 4 patients (20%) of group II, anatomic isthmus variations were detected by NavX. No significant differences in radiofrequency current applications and procedural times were found between the two groups.

*Conclusion:* NavX technology allows geometry reconstruction of the cavotricuspid isthmus. NavX-guided ablation of AFL reduces total x-ray exposure compared to the fluoroscopy-guided approach but does not prolong procedure time. (*J Cardiovasc Electrophysiol*, Vol. 15, pp. 1157-1161, October 2004)

*atrial flutter, mapping, catheter ablation*

## Introduction

Radiofrequency (RF) catheter ablation of isthmus-dependent, common-type atrial flutter (AFL) has become a standard procedure with a high long-term success rate.<sup>1</sup> Use of the CARTO™ (Biosense-Webster Israel Ltd., Tirat Carmel, Israel) electroanatomic mapping system has significantly reduced fluoroscopy duration compared to the conventional approach.<sup>2,3</sup> Similar results have been obtained with Localisa™ (Medtronic Inc., Minneapolis, MN, USA) navigation.<sup>4</sup> EnSite® NavX™ (NavX, Endocardial Solutions Inc., St. Paul, MN, USA) is a novel mapping and navigation system that displays the exact anatomic position of conventional catheters in real time. The operational space spans from the femoral puncture site and great vessels to the heart, where three-dimensional (3D) anatomy of intracardiac cavities is obtained. The purpose of this prospective and randomized

study was to compare catheter ablation of AFL using NavX to results obtained with conventional approaches.

## Methods

### Patients

Forty consecutive patients (32 male,  $59 \pm 12$  years) were prospectively enrolled in the study after obtaining written informed consent. All patients had symptomatic recurrent or persistent AFL lasting for 15 months (range 1–72). Nineteen (47.5%) patients had structural heart disease, and 18 (45%) had a history of atrial fibrillation. Mean left atrial diameter was  $37.6 \pm 3.5$  mm. After inclusion in the study, patients were randomized to undergo conventional AFL catheter ablation (group I) or NavX-guided ablation (group II). Baseline patient characteristics of both groups were similar (Table 1).

### Fluoroscopy-Guided Procedure (Group I)

A 10-polar catheter (Livewire, Daig, St. Jude Medical, St. Paul, MN, USA) was placed via the femoral vein along the posterolateral to anterior wall of the right atrium. A deflectable 7-French 10-polar catheter (Supra CS, Biosense-Webster, Diamond Bar, CA, USA) was introduced via the subclavian vein into the coronary sinus. In cases of sustained AFL at baseline, entrainment maneuvers were performed to

Address for correspondence: Rodolfo Ventura, M.D., Department of Cardiology, University Hospital Hamburg-Eppendorf, Martinistrasse 52, 20246 Hamburg, Germany. Fax: 49-40-42803-4125; E-mail: ventura@uke.uni-hamburg.de

Manuscript received 10 February 2004; Revised Manuscript received 7 June 2004; Accepted for publication 7 July 2004.

**TABLE 1**  
Baseline Patient Characteristics

	Fluoroscopy-Guided Procedure (Group I)	NavX-Guided Procedure (Group II)	P Value
No. of patients (n)	20	20	NS
Male (n)	17	15	NS
Age (years)	58 ± 13	60 ± 11	NS
History of atrial flutter (month)	20 ± 11	17 ± 18	NS
Heart disease (n)	10	9	NS
Coronary artery disease	8	7	
Atrial septal defect	2	1	
Dilated cardiomyopathy	0	1	
Arterial hypertension (n)	11	9	NS
Left atrial diameter (mm)	37 ± 3	38 ± 3	NS
History of atrial fibrillation (n)	9	10	NS

Values are expressed as mean ± SD.

confirm the isthmus dependence of the tachycardia. If sinus rhythm was present at the beginning of the study, AFL was induced by programmed atrial stimulation for diagnostic purposes in patients with incomplete documentation of spontaneous AFL or previous heart surgery. In cases of lone AFL demonstrated by 12-lead ECG, AFL induction was omitted and the ablation procedure started directly.

A steerable, saline-irrigated tip catheter (Celsius™ Thermocool, Biosense-Webster) was used for mapping and ablation in all patients. During point-by-point ablation, catheter tip position was monitored by fluoroscopy. Radiofrequency current (RFC) delivery was performed in temperature-controlled mode starting at the tricuspid annulus using a standard generator (Cordis-Stockert RF generator, Cordis-Webster, Miami, FL, USA) with power output 50 W, preselected temperature 65°C, and 60-second preselected pulse duration. Saline was infused through the catheter at 0.2 mL/min before and 17 mL/min during energy delivery. Recordings from the Livewire catheter were used to monitor the atrial activation sequence during the procedure while stimulating at the coronary sinus. The endpoint of the session was bidirectional isthmus block demonstrated by detection of double potentials along the entire ablation line. Detailed fluoroscopic-guided procedures have been described by us elsewhere.<sup>1,2</sup>

### Technical Description of the EnSite NavX System

EnSite NavX is an intracardiac nonfluoroscopic navigation system integrated as a part of the EnSite system. The system includes EnSite system hardware (display workstation, patient interface unit, breakout box) and a special catheter input module. The nonreusable surface electrode kit contains six specific electrodes. One electrode pair is placed at the back of the neck above the spinous process C3/4 and the medial upper left leg. Another electrode pair is placed on the left and right lateral thoracic cage close to V5/6 and V5r/6r, respectively, in the midaxillary line. A third electrode pair is placed on the anterior and posterior chest at position V2 and the infrascapular paravertebral area, respectively. All six electrodes constitute three orthogonal axes, with the heart at their center.

A maximum of 64 electrodes (maximum 8 catheters) with up to 20 electrodes per catheter can be detected. A 5.68-kHz

constant low-current locator signal is multiplexed with each pair of surface electrodes to create a transthoracic electrical field. The potential difference between these electrode pairs and each catheter electrode is measured. A multiplex frequency of 93 Hz allows fast, almost real-time navigation and visualization of catheter position. Any movement of the catheter electrode results in a change of measured voltage and impedance for each electrode. After impedance calibration, the position in space of each electrode can be determined with an accuracy of 0.6 mm for a wide range of patient body masses (34–115 kg). A special option can be selected for correction of patients not fitting this range.

All catheters can be navigated to the heart under guidance of the EnSite NavX system. To obtain 3D intracardiac geometry, a conventional mapping catheter is swept throughout the heart's cavity, defining endocardial boundaries. This action is performed in 3 to 8 minutes. Characteristic anatomic landmarks, e.g., tricuspid annulus, coronary sinus ostium, superior and inferior venae cavae, can be labeled. A shadow can be displayed on each catheter to record the catheter's spatial position. In cases of displacement, the catheter can be returned easily to its original location.

### NavX-Guided Procedure (Group II)

NavX-guided procedures were performed using the same catheter setup as the conventional approaches, including the cooled-tip ablation electrode. Diagnostic strategy was similar to that reported for group I.

In group II, navigation of all catheters from the puncture site to the definitive position in the right atrium was attempted under NavX guidance. The Livewire catheter was positioned as described earlier, and the coronary sinus catheter was introduced into the coronary sinus via the subclavian vein. In cases of difficult cannulation of the coronary sinus under NavX guidance, the catheter tip was placed at the coronary sinus ostium or in the low posterior region of the interatrial septum where atrial capture could be achieved during pacing. The coronary sinus catheter was used as reference for geometry reconstruction, and a shadow (to record original position) was placed over the catheter to realize displacement. The mapping catheter was advanced into the right atrium, and a virtual anatomic geometry was acquired moving the catheter in all directions, keeping contact with the atrial wall. Geometry reconstruction was basically focused on the area of interest (cavotricuspid isthmus), including adjacent regions. Important anatomic reference points, such as the coronary sinus ostium, His bundle, tricuspid annulus, and ventricular and caval sides of the cavotricuspid isthmus, were marked. The mapping catheter was maneuvered to the ventricular aspect to reconstruct the inferior cavotricuspid isthmus in detail. Ablation was started, and monitoring of the electrode was performed predominantly without fluoroscopy using NavX. Definition of the endpoint was similar as in group I.

### Follow-Up

Before discharge, all patients underwent continuous ECG monitoring for at least 24 hours. After ablation, antiarrhythmic drugs were discontinued in patients exclusively presenting with AFL and continued in patients also suffering from atrial fibrillation. During follow-up, patients were seen by the referring cardiologist every 3 months. Assessments included

12-lead ECG and 24-hour Holter monitoring. In addition, patients and referring cardiologists were contacted via telephone at 3-month intervals. If AFL recurrence was suspected, patients were seen in our outpatient department and encouraged to undergo a second electrophysiologic study and a new catheter ablation procedure if required.

### Statistical Analysis

Continuous data are given as mean  $\pm$  SD or as median. Variables were compared by Student's *t*-test and Chi-square test.  $P < 0.05$  was considered statistically significant. Statistical analysis was performed using commercially available computer software (SPSS Inc., Cary, NC, USA).

## Results

### Ablation Procedures

At the beginning of the ablation procedure, 20 patients had AFL. Nine of these patients (45%) were in group I. In 3 of these patients, sinus rhythm was restored by atrial overdrive stimulation after  $10 \pm 2$  RFC applications and in 6 patients after  $4 \pm 2$  RFC pulses. The remaining 11 patients (55%) were in group II. In 3 of these patients, sinus rhythm was restored by atrial overdrive stimulation after  $10 \pm 2$  RFC application and in 8 patients after  $6 \pm 0$  RFC pulses. Twenty patients had sinus rhythm at the beginning of the study. In 9 of these patients (45%), AFL was induced by programmed atrial stimulation, and the isthmus dependence of the arrhythmia was ascertained by entrainment criteria. AFL induction was not performed in the other 11 patients (55%) because they had lone common-type AFL documented by 12-lead ECG.

Bidirectional isthmus block was achieved in all patients from both groups. No complications were observed in either group. In group I, bidirectional isthmus block was attained by  $12 \pm 7$   $12 \pm 6$  RFC applications and in group II by  $12 \pm 6$  applications. Total fluoroscopy time was  $20 \pm 11$  minutes in group I and  $5.1 \pm 1.4$  minutes in group II ( $P < 0.01$ ). Total x-ray dosage was  $24.9 \pm 1.6$  Gy $\text{cm}^2$  and  $5.1 \pm 3.1$  Gy $\text{cm}^2$  in groups I and II, respectively ( $P < 0.01$ ). Detailed data about the ablation procedures are given in Table 2. In group II, catheter positioning could be performed without

fluoroscopy in 1 patient (5%). In the remaining 19 patients (95%), interrupted fluoroscopy was used in cases of obstacles to catheter advancement (Fig. 1). In this group, fluoroscopy time for catheter positioning and diagnostic could be reduced progressively as NavX guidance improved with a learning curve. Fluoroscopy time was  $4.1 \pm 1.1$  minutes in the first 10 patients and  $2.5 \pm 1.1$  minutes in the last 10 patients ( $P = 0.01$ ). In 5 (25%) patients of group II and in 3 patients (15%) of group I, placement of catheters in the coronary sinus appeared difficult and the catheter tip was left for pacing at the coronary sinus ostium to minimize x-ray filming. During the first five ablation procedures in group II patients, slight catheter tip displacement was observed during RFC applications. Intervention by Endocardial Solutions solved the problem. No differences in fluoroscopy time for ablation were found between the first 5 and the other 15 patients ( $1.78 \pm 0.6$  min vs  $1.71 \pm 1.1$  min,  $P = 0.88$ ). Geometry reconstruction of the area of interest was possible in all patients of group II (Fig. 1). Border zones such as the junction between the inferior vena cava and right atrium could be delineated well. Three-dimensional right atrial geometry construction helped to detect anatomic isthmus variations in 4 (20%) patients.<sup>5,6</sup> In 2 of the patients (10%), a pouch was identified in the central part of the isthmus; in the other 2 patients an isthmus recess was recognized at the caval junction area.

### Follow-Up

During a mean follow-up of  $7 \pm 2$  months, no patients in either study group experienced AFL recurrence. However, 5 patients (12.5%) complained of palpitations. A second electrophysiologic study demonstrated bidirectional isthmus block, excluding a recurrence of typical AFL. Subsequently, paroxysmal atrial fibrillation was documented during symptomatic episodes in 4 of these patients.

## Discussion

The NavX system allows geometry reconstruction of target areas and reliable monitoring of the ablation catheter. NavX significantly reduces fluoroscopy duration for ablation of common-type AFL compared to standard ablation procedures. NavX-guided ablation has a similar acute success rate, number of RFC applications, and total procedural time compared to the conventional approach.

NavX is a novel mapping and navigation system with the ability to visualize and navigate a complete set of intracardiac catheters in any heart chamber for diagnostic and therapeutic applications. It enables electrophysiologists to simultaneously display up to 64 electrodes with almost every commercially available catheter, excluding a few catheters without ring electrodes. NavX permits creation of 3D cardiac geometry by using all of these catheters, without visualization of electrical activity. Thus, it is particularly suitable for ablation of arrhythmias with well-known substrates that can be treated by an anatomic approach, such as AFL. NavX supports detection of anatomic isthmus variations, particularly deep pouches or recesses resulting in difficult ablations.<sup>5,6</sup> NavX also most likely will be advantageous for procedures targeting atrial fibrillation, especially using linear lesions, in the near future.

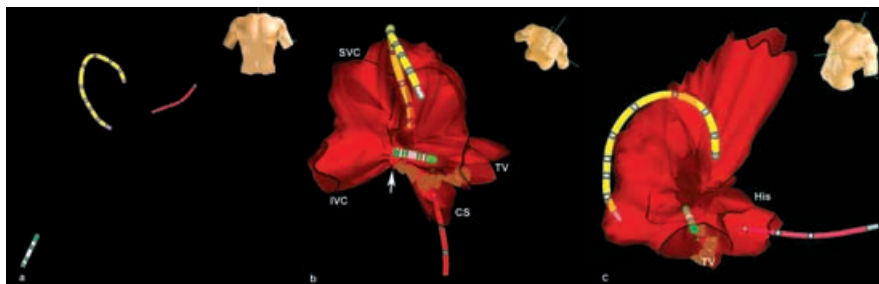
In a recent investigation, we reported reduced fluoroscopy time using the electroanatomic CARTO<sup>TM</sup> system for AFL

TABLE 2  
Data of Ablation Procedures

	Fluoroscopy-Guided Procedure (Group I)	NavX-Guided Procedure (Group II)	P Value
Acute success rate (%)	100	100	NS
Total fluoroscopy time (min)	$20 \pm 11$	$5.1 \pm 1.4$	$<0.01$
Diagnostic	$4.4 \pm 2.5$	$3.3 \pm 1.4$	NS
Ablation	$15.9 \pm 8.6$	$1.7 \pm 1$	$<0.01$
Total x-ray dosage (Gy $\text{cm}^2$ )	$24.9 \pm 1.6$	$5.1 \pm 3.1$	$<0.01$
Diagnostic	$5.3 \pm 3.4$	$3.3 \pm 2.7$	0.04
Ablation	$19.5 \pm 12.7$	$1.8 \pm 1.6$	$<0.01$
Total procedure time (min)	$137 \pm 32$	$144 \pm 30$	NS
Radiofrequency current applications (n)	$12 \pm 7$	$12 \pm 6$	NS

Data are expressed as mean  $\pm$  SD.





**Figure 1.** A: Catheter positioning under NavX guidance at the beginning of the ablation procedure. A multipolar catheter (yellow) and a coronary sinus catheter (red) are placed along the posterolateral to anterior wall of the right atrium and in the coronary sinus, respectively. The mapping catheter (green) is navigated nonfluoroscopically from the inferior vena cava to the inferior cavotricuspid isthmus. B: Three-dimensional right atrial geometry reconstruction in a modified caudal view, including catheters as described in panel A. Specific points of interest are labeled (superior vena cava, inferior vena cava, tricuspid valve, His bundle). Brown dots mark the ablation line. The white arrow indicates the junction between inferior vena cava and inferior cavotricuspid isthmus. C: Modified LAO projection of the same atrial geometry. The ablation line is recognizable from the tricuspid to the isthmus caval side.

ablation compared to the conventional fluoroscopy-based technique ( $29.2 \pm 9.4$  min vs  $7.7 \pm 2.8$  min).<sup>2</sup> No differences in efficacy and duration of procedures were observed. Kottkamp et al.<sup>3</sup> reported similar results in this setting. In contrast to CARTO<sup>TM</sup>, NavX allows simultaneous visualization of all catheters. Thus, it facilitates immediate control of mapping catheter spatial positioning during RFC applications. In addition, NavX permits use of a wide selection of catheter types. Choosing a mapping catheter for NavX procedures can be individually suited to patient characteristics. On the other hand, CARTO<sup>TM</sup> can be used for complex arrhythmia entities that require a functional approach because the system allows activation mapping.

More recently, Schneider et al.<sup>4</sup> reported on use of the Localisa<sup>TM</sup> navigation system for ablation of common-type AFL. In contrast to the NavX system, Localisa<sup>TM</sup> does not allow generation of 3D geometry of the heart cavity because catheters and desired anatomic landmarks are displayed in a cartesian frame of reference.<sup>7</sup> Therefore, NavX seems to be more suitable for detecting variations of the targeted substrate. This may be especially relevant for more complex applications such as guidance of pulmonary vein isolation and linear ablation for treatment of atrial fibrillation. Data from the present study underscore the paramount advantage of the NavX technology, particularly in reducing x-ray exposure for an everyday procedure in the electrophysiology laboratory. The fact that catheters can be positioned for ablation without the use of fluoroscopy is important, because NavX allows the display of catheters from the puncture side to the final destination in the heart. In our experience, fluoroscopy could be eliminated completely for preliminary catheter positioning in only one case. Interrupted fluoroscopy had to be used repeatedly when an obstacle to catheter advancement encountered.

### Study Limitations

The number of patients in this study was limited, so it cannot be excluded that a larger patient population would give different results.

NavX does not allow evaluation of the heart's electrical activity. Thus, it cannot be used for detecting functional gaps on the ablation line. On the other hand, interpretation of the local potentials while moving the mapping catheter on the ablation line permits detection of functional gaps in the ma-

jority of cases. This is supported by the acute success rate found in this study. In studies using CARTO<sup>TM</sup> for AFL ablation, activation mapping for detecting functional gaps was not performed because CARTO<sup>TM</sup> was used only for anatomic tagging.<sup>2,3</sup>

Handling of catheter positioning under NavX guidance improves with experience. In this study, fluoroscopy time for catheter positioning decreased from the first to the last patient, reflecting our learning curve. Therefore, a further reduction with time seems feasible.

During RFC application, a shift of the mapping catheter tip was observed during the first five NavX-guided procedures. The shift led to suboptimal monitoring of catheter position during RFC pulses. Catheter tip displacement was due to impedance changes during catheter irrigation leading to erroneous determination of the exact distance between the tip and the first electrode. Rapid intervention by Endocardial Solutions eliminated the problem.

Following these observations, it appears evident that potentialities of the NavX navigation system can improve outcomes over the results of this study in the near future.

Additional costs associated with NavX-guided compared to conventional ablation procedures must be considered. However, at the present time it is not possible to exactly quantify costs related to NavX because the technology is still under development.

### Conclusion

Right atrial geometry reconstruction is feasible using NavX technology. NavX guidance for catheter ablation of common-type AFL reduces x-ray exposure. Compared to conventional ablation procedures, reduced fluoroscopy time using the NavX navigation system is accompanied by similar therapeutic efficacy. NavX appears to be a promising technology for ablative treatments of arrhythmias requiring an anatomic approach, such as atrial fibrillation.

### References

1. Ventura R, Willems S, Weiss C, Flecke J, Risius T, Rostock T, Hoffmann M, Meinertz T: Large tip electrodes for successful elimination of atrial flutter resistant to conventional catheter ablation. *J Interv Card Electrophysiol* 2003;8:149-154.
2. Willems S, Weiss C, Ventura R, Ruppel R, Risius T, Hoffmann M, Meinertz T: Catheter ablation of atrial flutter guided by

- electroanatomic mapping (CARTO): A randomized comparison to the conventional approach. *J Cardiovasc Electrophysiol* 2000;11:1223-1230.
3. Kottkamp H, Hugl B, Krauss B, Wetzel U, Fleck A, Schuler G, Hindricks G: Electromagnetic versus fluoroscopic mapping of the inferior isthmus for ablation of typical atrial flutter: A prospective randomized study. *Circulation* 2000;102:2082-2086.
  4. Schneider MAE, Ndrepepa G, Dobran I, Schreieck J, Weber S, Plewan A, Deisenhofer I, Karch MR, Schömig A, Schmitt C: LocaLisa catheter navigation reduces fluoroscopy time and dosage in ablation of atrial flutter: A prospective randomized study. *J Cardiovasc Electrophysiol* 2003;14:587-590.
  5. Morton JB, Sanders P, Davidson NC, Sparks PB, Vohra JK, Kalman JM: Phased-array intracardiac echocardiography for defining cavotricuspid isthmus anatomy during radiofrequency ablation of typical atrial flutter. *J Cardiovasc Electrophysiol* 2003;14:591-597.
  6. Heidbuechel H, Willems R, van Rensburg H, Adams J, Ector H, Van de Werf F: Right atrial evaluation of the posterior isthmus. Relevance for ablation of typical atrial flutter. *Circulation* 2000;101:2178-2184.
  7. Wittkamp FH, Wever EF, Derksen R, Wilde AAM, Ramanna H, Hauer RNW, Robles de Medina OR: LocaLisa: New technique for real-time 3-dimensional localization of regular intracardiac electrodes. *Circulation* 1999;99:1312-1317.

## Publikationsliste

### Originalarbeiten

#### Erstautor

1. **R. Ventura**, T. Dill, W. R. Dix, M. Lohmann, H. Job, W. Kupper, R. Fattori, C. A. Nienaber, C. W. Hamm, T. Meinertz. Intravenous coronary angiography using synchrotron radiation: technical description and preliminary results. *Ital Heart J* 2001;2(4):306-311.  
*Im Journal Citation Reports nicht gelistet.*
2. **R. Ventura**, R. Maas, R. Ruppel, U. Stuhr, A. Schuchert, T. Meinertz, C. A. Nienaber. Psychiatric conditions in patients with recurrent unexplained syncope. *EUROPACE* 2001;3:311-316.  
*Impact Factor 0.808; Journal Citation Reports 2001.*
3. **R. Ventura**, R. Maas, D. Zeidler, V. Schoder, C. A. Nienaber, A. Schuchert, T. Meinertz. A randomized and controlled trial of betablockers for the treatment of recurrent syncope in patients with a positive or negative response to head-up tilting test. *Pacing Clin Electrophysiol* 2002;25:816-821.  
*Impact Factor 1.350; Journal Citation Reports 2002.*
4. **R. Ventura**, C. Weiss, S. Willems, N. Sturm, H. Klemm, T. Meinertz. Atrial premature beats in patients with focal atrial fibrillation: incidence at baseline and impact of provocative maneuvers. *Pacing Clin Electrophysiol* 2002;25:1467-1473.  
*Impact Factor 1.350; Journal Citation Reports 2002.*
5. **R. Ventura**, S. Willems, C. Weiss, J. Flecke, T. Risius, T. Rostock, M. Hoffmann, T. Meinertz. Large Tip electrodes for successful elimination of atrial flutter resistant to conventional catheter ablation. *J Interv Card Electrophysiol* 2003;8:149-154.  
*Impact Factor 0.704; Journal Citation Reports 2003.*
6. **Ventura R**, Klemm H, Lutomsky B, Demir C, Rostock T, Weiss C, Meinertz T, Willems S. Pattern of isthmus conduction recovery using open cooled and solid large-tip catheters for radiofrequency ablation of typical atrial flutter. *J Cardiovasc Electrophysiol* 2004;15:1126-1130.  
*Impact Factor 2.967; Journal Citation Reports 2004.*
7. **Ventura R**, Rostock T, Klemm H, Lutomsky B, Demir C, Weiss C, Meinertz T, Willems S. Catheter ablation of common-type atrial flutter guided by three-dimensional right atrial geometry reconstruction and catheter tracking using cutaneous

patches: A randomized prospective study. J Cardiovasc Electrophysiol 2004;15:1157-1161.

*Impact Factor 2.967; Journal Citation Reports 2004.*

8. \*Klemm HU, \***Ventura R**, Steven D, Johnsen C, Rostock T, Lutomsky B, Risius T, Meinertz T, Willems S. Catheter ablation of multiple ventricular tachycardias after myocardial infarction by combined contact and non-contact mapping. \***Equally contributed**. Circulation 2007;115:2697-2704.

*Impact Factor 11.164; Journal Home Page 2008.*

9. **Ventura R**, Steven D, Klemm HU, Lutomsky B, Müllerleile K, Rostock T, Risius T, Meinertz T, Kuck KH, Willems S. Decennial follow-up in patients with recurrent tachycardia originating from the right ventricular outflow tract: Drug therapy vs. catheter ablation. Eur Heart J 2007;28:2338-2345.

*Impact Factor 7.286; Journal Home Page 2008.*

10. **Ventura R**, Klemm HU, Rostock T, Lutomsky B, Steven D, Risius T, Weiss C, Meinertz T, Willems S. Stable and unstable ventricular tachycardia in patients with previous myocardial infarction: A clinically oriented strategy for catheter ablation. Cardiology 2008;109:52-61.

*Impact Factor 1.795; Journal Home Page 2008.*

### **Letztautor**

1. T. Dill, W. R. Dix, C. W. Hamm, M. Jung, W. Kupper, M. Lohmann, B. Reime, **R. Ventura**. Intravenous coronary angiography with synchrotron radiation. Eur J Phys 1998;19:499-511.

*Im Journal Citation Reports nicht gelistet.*

2. T. Dill, W. R. Dix, C. W. Hamm, M. Jung, W. Kupper, M. Lohmann, B. Reime, **R. Ventura**. Intravenous coronary angiography: experience in 276 patients. Synchrotron radiation News 1998;11 (No 2):12-20.

*Im Journal Citation Reports nicht gelistet.*

3. M. Jung, T. Dill, W. R. Dix, C. W. Hamm, W. Kupper, M. Lohmann, B. Reime, **R. Ventura**. Rapid computer-assisted diagnostics in intravenous coronary angiography. Computers in Cardiology 1999 (IEEE);26:359-362.

*Im Journal Citation Reports nicht gelistet.*

4. Aydin MA, Mortensen K, Meinertz T, Schuchert A, Willems S, **Ventura R**. Correlation of postural blood pressure test and head-up tilt table test in patients with vasovagale syncope. *Cardiology* 2007;107(4):380-385.  
*Impact Factor 1.795; Journal Home Page 2008*
5. Mortensen K, Goldmann B, Deuse T, Willems S, **Ventura R**. Fluoroscopy to assess late heart rate and lung perforation by a permanent ventricular pacemaker lead. A case complicated by isolated hemothorax. *Int J Cardiol* 2007, Aug 14 (Epub ahead of print).  
*Impact Factor 2.234; Journal Citation Reports 2006.*
6. Aydin MA, Mas R, Mortensen K, Steinig T, Klemm H, Risius T, Meinertz T, Willems S, Morillo C, **Ventura R**. Predicting recurrence of syncope – a simple risk score for the clinical routine. *J Cardiovasc Electrophysiol* 2008 (In press).  
*Impact Factor 3.475; Journal Home Page 2008.*
7. Klemm HU, Heitzer T, Ruprecht U, Johnsen C, Meinertz T, **Ventura R**. Introduction of an expert system for the discrimination of local pulmonary vein and atrial far field signals. *Cardiology*. 2010;117(1):14-20. Epub 2010 Sep 29.  
*Impact Factor 1,637; Journal Citation Reports 2009.*
8. Klemm HU, Weber TF, Johnsen C, Begemann PGC, Meinertz T, **Ventura R**. Anatomical variations of the right coronary artery may be a source of difficult block and conduction recurrences in catheter ablation of common-type atrial flutter. *Europace*. 2010 Nov;12(11):1608-15. Epub 2010 Sep 7.  
*Impact Factor 1,871; Journal Citation Reports 2009.*
9. Klemm HU, Heitzer T, Ruprecht U, Johnsen C, Meinertz T, **Ventura R**. J Interv Card Introduction of an expert system for the discrimination of local pulmonary vein and atrial far fields signals. *J Interv Card Electrophysiol*. 2010;29(2):83-91.  
*Impact Factor 1,056; Journal Citation Reports 2009.*

#### **Co-Autor**

1. A Schuchert, **R. Ventura**, T. Meinertz. Effects of body position and exercise on evoked response signal for automatic threshold activation. *Pacing Clin Electrophysiol* 1999;22:1476-1480.  
*Impact Factor 1.468; Journal Citation Reports 1999.*
2. S. Willems, C. Weiss, **R. Ventura**, R. Rüppel, T. Risius, M. Hoffmann, T. Meinertz. Catheter ablation of atrial flutter guided by electroanatomical mapping (CARTO): a

randomized comparison to the conventional approach. J Cardiovasc Electrophysiol 2000;11:1223-1230.

*Impact Factor 2.789; Journal Citation Reports 2000.*

3. A Schuchert, **R Ventura**, T. Meinertz. Automatic threshold tracking activation without the intraoperative evaluation of the evoked response amplitude. Pacing Clin Electrophysiol 2000;23:321-324.

*Impact Factor 1.600; Journal Citation Reports 2000.*

4. T. Dill, H. Job, W. R. Dix, **R. Ventura**, W. Kupper, C. W. Hamm, T. Meinertz. Intravenöse Koronarangiographie mit Synchrotronstrahlung. Z Kardiol 2000;89 (Suppl 1):27-33.

*Impact Factor 1.874; Journal Citation Reports 2000.*

5. S. Willems, C. Weiss, M. Shenasa, **R. Ventura**, M. Hoffmann, T. Meinertz. Optimized mapping of slow pathway ablation guided by subthreshold stimulation: a randomized prospective study in patients with recurrent atrioventricular nodal re-entrant tachycardia. J Am Coll Cardiol 2001;37:1645-1650.

*Impact Factor 6.374; Journal Citation Reports 2001.*

6. R. Maas, C. Kretzschmar, **R. Ventura**, A. Aydin, K. Sydow, A. Schuchert. Autofahren trotz rezidivierender Synkopen. Herzschrittmachertherapie & Elektrophysiologie 2001;12(Suppl 1):45-46.

*Im Journal Citation Reports nicht gelistet.*

7. C. Weiss, **R. Ventura**, T. Meinertz, S. Willems. Subthreshold stimulation at the focal origin of para-hisian-located ectopic atrial tachycardia. Pacing Clin Electrophysiol 2001;24(Pt I):1430-1432.

*Impact Factor 1.197; Journal Citation Reports 2001.*

8. A Schuchert, **R. Ventura**, T. Meinertz. Adjustment of the evoked response sensitivity after hospital discharge in pacemaker patients with automatic ventricular threshold tracking activated. Pacing Clin Electrophysiol 2001;24:212-216.

*Impact Factor 1.197; Journal Citation Reports 2001.*

9. C. Weiss, S. Willems, T. Risius, M. Hoffmann, **R. Ventura**, T. Meinertz. Functional disconnection of arrhythmogenic pulmonary veins in patients with paroxysmal atrial fibrillation guided by combined electroanatomical (CARTO) and conventional mapping. J Interv Card Electrophysiol 2002;6:267-275.

*Impact Factor 1.060; Journal Citation Reports 2002.*

10. S. Willems, C. Weiss, T. Risius, T. Rostock, M. Hoffmann, **R. Ventura**, T. Meinertz. Dissociated activity and pulmonary vein fibrillation following functional disconnection: Impact for the arrhythmogenesis of focal atrial fibrillation. *Pacing Clin Electrophysiol* 2003;26:1-8.  
*Impact Factor 1.132; Journal Citation Reports 2003.*
11. R. Maas, **R. Ventura**, C. Kretzschmar, A. Aydin, A. Schuchert. Syncope, driving recommendations, and clinical reality: survey of patients. *BJM* 2003;326: 21.  
*Impact Factor 7.209; Journal Citation Reports 2003.*
12. C. Weiss, S. Willems, T. Rostock, T. Risius, **R. Ventura**, T. Meinertz. Electrical disconnection of an arrhythmogenic superior vena cava with discrete radiofrequency current lesions guided by non-contact mapping. *Pacing Clin Electrophysiol* 2003;26:1758-1761.  
*Impact Factor 1.132; Journal Citation Reports 2003.*
13. T. Rostock, C. Weiss, **R. Ventura**, S. Willems. Pulmonary vein isolation during atrial fibrillation using a circumferential cryo ablation catheter. *Pacing Clin Electrophysiol* 2004;27:1024-1025.  
*Impact Factor 1.019; Journal Citation Reports 2004.*
14. T. Rostock, S. Willems, **R. Ventura**, C. Weiss, T. Risius, T. Meinertz. Radiofrequency catheter ablation of a macroreentrant ventricular tachycardia late after surgical repair of tetralogy of Fallot using the electroanatomic mapping (CARTO). *Pacing Clin Electrophysiol* 2004;27 [Pt. I]:801-804.  
*Impact Factor 1.019; Journal Citation Reports 2004.*
15. Willems S, Rostock T, Shenasa M, Weiss C, Risius T, **Ventura R**, Hoffmann M, Meinertz, T. Subthreshold stimulation in variants of atrioventricular nodal reentrant tachycardia: electrophysiological effects and impact for guidance of slow pathway ablation. *Eur Heart J* 2004;25:1249-1256.  
*Impact Factor 6.247; Journal Citation Reports 2004.*
16. T Rostock, B Lutomsky, **R Ventura**, T Meinertz, S Willems. Radiofrequency catheter ablation of two accessory pathways with different unidirectional conduction properties. *Z Kardiol* 2005; 94:343-347.  
*Impact Factor 1.194; Journal Citation Reports 2005.*
17. T Rostock, H Servatius, T Risius, **R Ventura**, C Weiss, T Meinertz, S Willems. Impact of amiodarone on electrophysiologic properties of pulmonary veins in patients

with paroxysmal atrial fibrillation. J Cardiovasc Electrophysiol 2005 Mar;2(3):263-269.

*Impact Factor 3.285; Journal Citation Reports 2005.*

18. T Rostock, T Risius, **R Ventura**, HU Klemm, C Weiss, A Keitel, T Meinertz, S Willems. Efficacy and safety of radiofrequency catheter ablation of atrioventricular nodal reentrant tachycardia in the elderly. J Cardiovasc Electrophysiol 2005;16:1-3.

*Impact Factor 3.285; Journal Citation Reports 2005.*

19. Maas R, Wenske S, Zabel M, **Ventura R**, Schwedhelm E, Steenpass A, Klemm H, Noldus J, Boger RH. Elevation of asymmetrical dimethylarginine (ADMA) and coronary artery disease in men with erectile dysfunction. Eur Urol 2005;48(6):1004-1011.

*Impact Factor 3.542; Journal Citation Reports 2005.*

20. Klemm HU, **Ventura R**, Rostock T, Brandstrup B, Risius T, Meinertz T, Willems S. Correlation of symptoms to ECG diagnosis following atrial fibrillation ablation. J Cardiovasc Electrophysiol 2006;17(2):146-150.

21. *Impact Factor 3.265; Journal Citation Reports 2006.*

22. Klemm HU, **Ventura R**, Franzen O, Baldus S, Mortensen K, Risius T, Willems S. Simultaneous mapping of activation and motion timing in the healthy and chronically ischemic heart. Heart Rhythm 2006;3(7):781-788.

*Impact Factor 3.777; Journal Citation Reports 2006*

23. Willems S, Klemm H, Rostock T, Brandstrup B, **Ventura R**, Steven D, Risius T, Lutomsky B, Meinertz T. Substrate modification combined with pulmonary vein isolation improves outcome of catheter ablation in patients with persistent atrial fibrillation: a prospective randomized comparison. Eur Heart J 2006 Dec;27(23):2871-2878.

*Impact Factor 7.286; Journal Citation Reports 2006.*

24. Klemm HU, Steven D, Johnsen C, **Ventura R**, Rostock T, Lutomsky B, Risius T, Meinertz T, Willems S. Catheter motion during atrial ablation due to the beating heart and respiration: Impact on image registration accuracy and spatial referencing. Heart Rhythm 2007 May;4(5):587-592.

*Impact Factor 3.777; Journal Citation Reports 2006.*

25. Mortensen K, Risius T, Schwemer TF, Steven D, Aydin MA, Köster R, Klemm H, Lutomsky B, Rostock T, Rudolph V, Meinertz T, **Ventura R**, Willems S. Comparison



of biphasic versus monophasic external cardioversion of atrial flutter . A prospective randomized trial. *Cardiology* 2008;111(1):57-62. (Epub ahead of print)

*Impact Factor 1.795; Journal Home Page 2008.*

26. Klemm HU, Franzen O, **Ventura R**, Willems S. Catheter based simultaneous mapping of cardiac activation and motion: A review. *Indian Pacing Electrophysiol J.* 2007 Aug 1;7(3):148-59.

*Im Journal Citation Reports nicht gelistet.*

27. Lutomsky BA, Rostock T, Koops A, Steven D, Müllerleile K, Servatius H, Drewitz I, Ueberschär D, Plagemann T, **Ventura R**, Meinertz T, Willems S. Catheter ablation of paroxysmal atrial fibrillation improves cardiac function: a prospective study on the impact of atrial fibrillation ablation on left ventricular function assessed by magnetic resonance imaging. *Europace* 2008 May;10(4):593-599.

*Impact Factor 1.376; Journal Citation Reports 2007.*

28. Rostock T, Sydow K, Steven D, Lutomsky BA, Servatius H, Drewitz I, Falke V, Müllerleile K, **Ventura R**, Meinertz T, Willems S. A new algorithm for concealed pathway localization using T-wave-subtracted retrograde P-wave polarity during orthodromic atrioventricular reentrant tachycardia. *J Interv Card Electrophysiol* 2008 Jun;22(1):55-63.

*Impact Factor 1.246; Journal Citation Reports 2007.*

29. Rostock T, Steven D, Lutomsky BA, Servatius H, Drewitz I, Klemm H, Müllerleile K, **Ventura R**, Meinertz T, Willems T. Atrial fibrillation begets atrial fibrillation in the pulmonary veins on the impact of atrial fibrillation on the electrophysiological properties on the pulmonary veins in humans. *J Am Coll Cardiol* 2008 Jun 3;51(22):2153-2160.

*Impact Factor 11.054; Journal Citation Reports 2007.*

30. Steven D, Rostock T, Lutomsky BA, Klemm H, Servatius H, Drewitz I, Friedrichs K, **Ventura R**, Meinertz T, Willems S. What is the real atrial fibrillation burden after catheter ablation of atrial fibrillation? A prospective rhythm analysis in pacemaker patients with continuous atrial monitoring. *Eur Heart J* 2008 Apr;29(8):1037-1042.

*Impact Factor 7.924; Journal Citation Reports 2007.*

31. Rostock T, Steven D, Lutomsky BA, Servatius H, Drewitz I, Sydow K, Müllerleile K, **Ventura R**, Wegschneider K, Meinertz T, Willems S. Chronic atrial fibrillation is a biatrial arrhythmia. Data from catheter ablation of chronic atrial fibrillation aiming

arrhythmia termination using a sequential ablation approach. *Circ Arrhythm Electrophysiol* 2008;1(5):344-353

*Impact Factor 3,400; Journal Citation Reports 2008.*

32. Rostock T, Steven D, Hoffmann BA, Drewitz I, Servatius H, Müllerleile K, **Ventura R**, Meinertz T, Willems S. Surface ECG presentation and intracardiac electrogram characteristics of uncommon supraventricular tachycardia entities. *Herzschrittmacher Elektrophysiol* 2009;20(1):14-22.

*Im Journal Citation Reports nicht gelistet.*

33. Klemm HU, Krause KT, **Ventura R**, Schneider C, Aydin MA, Johnsen C, Boczor S, Meinertz T, Morillo C, Kuck KH. Slow wall motion rather than electrical conduction delay underlies mechanical dyssynchrony in post-infarction patients with narrow QRS complex. *J Cardiovasc Electrophysiol* 2010;21:70-77.

*Impact Factor 3,703; Journal Citation Reports 2009.*

34. Mortensen K, Aydin MA, Rybczynski M, Baulmann J, Abdul-Schahidi N, Kean G, Kuehne K, Bernardt AMJ, Franzen O, Mir T, Habermann C, Koschyk D, **Ventura R**, Willems S, Robinson PN, Berger J, Reichenspurner H, Meinertz T, von Kodolitsch Y. Augmentation index relates to progression of aortic disease in adults with marfan syndrome. *Am J Hypertension* 2009;22:971-979.

*Impact Factor 3,063; Journal Citation Reports 2009.*

35. Kuck KH, Schaumann A, Eckardt L, Willems S, **Ventura R**, Delacretaz E, Pitschner HF, Kautzner J, Schumacher B, Hansen PS. Catheter ablation of stable ventricular tachycardia in patients with coronary heart disease before defibrillator implantation (VTACH study): a randomized controlled multicenter trial. *Lancet* 2010;375:3140.

*Impact Factor 30,758; Journal Citation Reports 2009.*

36. Muellerleile K, Baholli L, Groth M, Barmeyer AA, Koopmann K, **Ventura R**, Koester R, Adam G, Willems S, Lund GK. Interventricular mechanical dyssynchronie: Quantification with velocity-encoded MR imaging. *Radiology* 2009;253(2):364-371.

*Impact Factor 6,341; Journal Citation Reports 2009.*

37. Kuniss M, Vogtmann T, **Ventura R**, Willems S, Vogt J, Grönefeld G, Hohnloser S, Zrenner B, Erdogan A, Klein G, Lemke B, Neuzner J, Neumann T, Hamm C, Pitschner HF. Prospective randomized comparison of durability of bidirectional conduction block in the cavo-tricuspid isthmus in patients after ablation of common atrial flutter using cryotherapy and radiofrequency energy. The cryotip study. *Heart Rhythm* 2009;6:1699-1705.

*Impact Factor 4,559; Journal Citation Reports 2009.*

38. Muellerleile K, Baholli L, Groth M, Koopmann K, Barmeyer A, Gosau N, **Ventura R**, Rostock T, Koester R, Adam G, Willems S, Lung GK. Mechanical dyssynchrony as a predictor for response to cardiac resynchronization therapy: Head to head comparison between velocity encoded and cine magnetic resonance imaging. J Cardiovasc Electrophysiol (in press)

*Impact Factor 3,703; Journal Citation Reports 2009.*

39. Mortensen K, Aydin MA, Schwemer TF, **Ventura R**, Reppel M, Bode F, Mletzko R, Schunkert H, Risius T Low energy biphasic cardioversion of atrial flutter: Results from a pilot trial. Int J Cardiol. 2010 Nov 19;145(2):368-70. Epub 2010 Mar 19.

*Impact Factor 3,469; Journal Citation Reports 2009*

40. Edvardsson N, Frykman V, van Mechelen R, Mitro P, Mohii-Oskarsson A, Pasquie JL, Ramanna H, Schwertfeger F, **Ventura R**, Voulgaraki D, Garutti C, Stolt P, Linker N. Use of an implantable loop recorder to increase the diagnostic yield in unexplained syncope – results from the PICTURE registry. EUROPACE 2011;13 (2):262-9.

*Impact Factor 1,871; Journal Citation Reports 2009.*

41. Muellerleile K, Baholli L, Groth M, Koopmann K, Barmeyer A, Gosau N, **Ventura R**, Rostock T, Koester R, Adam G, Willems S, Lung GK. Quantification of mechanical ventricular dyssynchrony: direct comparison of velocity-encoded and cine magnetic resonance imaging. RoFo 2011, Apr 12 (in press)

*Im Journal Citation Reports nicht gelistet.*

## **Übersichtarbeiten**

1. Mortensen K, Rudolph V, Willems S, **Ventura R**. New developments in antibradycardic devices. Expert Rev Med Devices 2007 May;4(3):321-333.

*Im Journal Citation Reports nicht gelistet.*

2. S. Willems, C. Weiss, T. Rostock, **R. Ventura**, T. Meinertz. Alternative zur hochfrequenzstromablation der Pulmonalvenen. Herzmedizin 2003;20(1):27-32.

*Im Journal Citation Reports nicht gelistet.*

## **Vorträge und Poster**

1. W. Terres, G. K. Lund, M. Hoffmann, **R. Ventura**, C. Lund, U. Katscher, T. Meinertz. Three-dimensional current density reconstruction of the cardiac surface by combination

- of magnetic resonance imaging and multichannel magnetocardiography. *Eur Heart J* 1996; 17 (Suppl): P906.
2. Schuchert, **R. Ventura**, T. Meinertz. Autocapture-Aktivierung ohne intraoperative Testung: Erste Ergebnisse. *Z Kardiol* 1996;85(Suppl 2):P904
  3. M. Hoffmann, **R. Ventura**, U. Katscher, G. K. Lund, W. Terres. Three-dimensional current density reconstruction on the cardiac surface by magnetocardiography: evaluation of physiological pattern and comparison with investigations in patients with ischemic heart disease. *J Am Coll Cardiol* 1997; 29 (No. 2, Suppl A): 1002-99.
  4. Schuchert, **R. Ventura**, T. Meinertz. Autocaptureaktivierung ohne intraoperative Testung: Erste Ergebnisse. 21. Herbsttagung der DGK. 9-10 Oktober 1997. München.
  5. **R. Ventura**, T. Dill, W. R. Dix, T. Meinertz, C. W. Hamm. Intravenous coronary angiography with synchrotron radiation: experience in 195 patients. *J Am Coll Cardiol* 1998; 31 (suppl. A): 1006-64.
  6. **R. Ventura**, A. Schuchert, D. Zeidler, T. Meinertz. Overlap of a positive head-up tilt test and a positive schellong test in patients with recurrent unexplained syncope. *Archives des maladies du coeur et des vaisseaux* 1998; 91 (N° spezial III): 74-PW7.
  7. **R. Ventura**, A. Schuchert, D. Zeidler, T. Meinertz. Sensibility of neurocardiogenic reflexes in patients resuscitated from ventricular fibrillation. *Archives des maladies du coeur et des vaisseaux* 1998; 91 (N° spezial III): 104-P4.
  8. T. Dill, **R. Ventura**, W. R. Dix, C. W. Hamm. Intravenöse Koronarangiographie mit synchrotronstrahlung: Bedeutung nach Stentimplantation. *Z Kardiol* 1998; 87 (Suppl 1): 169.
  9. **R. Ventura**, A. Schuchert, D. Zeidler, H. Kober, U. Stuhr, B. Niemann, W. Terres, T. Meinertz. Patients with recurrent unexplained syncope and nondiagnostic head-up tilt testing: need for further psychosomatic evaluation? *J Am Coll Cardiol* 1999; 33: 884-6.
  10. **R. Ventura**, D. Zeidler, R. Maas, U. Stuhr, H. Kober, R. Rüppel. Psychosomatische Beeinträchtigung der Patienten mit rezidivierenden Synkopen unklarer Genese und negativem Kipptischergebnis. *Z Kardiol* 1999; 88 (Suppl 1): 996.
  11. S Willems, C Weiss, M Hoffmann, R Rüppel, **R Ventura**, T Meinertz. Initial experience with subthreshold stimulation at target sites for slow pathway ablation in uncommon atrioventricular nodal reentrant tachycardia. *J Am Coll Cardiol* 2000;34(Suppl A):133A.

12. **R. Ventura**, C. Weiss, N. Sturm, T. Risius, R. Ruppel, M. Hoffmann, T. Meinertz, S. Willems. Incidence of ectopic atrial beats at baseline and following provocative maneuvers in patients with focal atrial fibrillation. *Eur Heart J* 2000; 21 (Suppl): 169.
13. **R. Ventura**, C. Weiss, N. Sturm, T. Risius, R. Ruppel, M. Hoffmann, T. Meinertz, S. Willems. Circadian variability of atrial ectopic beats in patients with focal atrial fibrillation. *Eur Heart J* 2000 (Suppl): P1760.
14. S. Willems, C. Weiss, M. Hoffmann, R. Ruppel, **R. Ventura**, T. Meinertz. Is catheter ablation of atrial flutter guided by electroanatomical mapping (CARTO) more effective than the conventional approach? *J Am Coll Cardiol* 2000; 34 (Suppl. A): 138A.
15. S. Willems, C. Weiss, **R. Ventura**, M. Hoffmann, R. Ruppel, T. Meinertz. Detection of persistent gap conduction by subthreshold stimulation during recurrent common type atrial flutter. *Pacing Clin Electrophysiol* 2000; 24 (No. 4, Pt II): 390.
16. Schuchert, **R. Ventura**, R. Maas, T. Meinertz. Patients presenting with syncope in the emergency room and the effect of the season on its occurrence. *EUROPACE* 2000; Vol I, Suppl D: 43/2.
17. S. Willems, C. Weiss, M. Hoffmann, T. Risius, R. Ruppel, **R. Ventura**, T. Meinertz. Is catheter ablation of atrial flutter guided by electroanatomical mapping (CARTO) more effective than conventional approach? *Eur Heart J* 2000; 21; (Suppl 1): 1867.
18. C. Weiss, M. Hoffmann, R. Ruppel, **R. Ventura**, S. Willems. Elektroanatomisch (CARTO) geführte Hochfrequenzstromablation von ektopen Vorhofftachykardien: Bedeutung des uni- und bipolaren Lokalelektrogramms zur Lokalisation des fokalen Ursprungs. *Z Kardiologie* 2000; 89 (Suppl 5): 585.
19. S. Willems, C. Weiss, M. Hoffmann, **R. Ventura**, R. Ruppel. Unterschwellige Stimulation bei ungewöhnlichen Formen der AV-Knoten-Reentrytachykardien: Erste Erfahrungen während des Mapping zur Ablation der langsamen Leitungsbahn. *Z Kardiologie* 2000; 89 (Suppl 5): 593.
20. **R. Ventura**, C. Weiss, N. Sturm, T. Risius, R. Ruppel, M. Hoffmann, T. Meinertz, S. Willems. Incidence of ectopic atrial beats at baseline and following provocative maneuvers in patients with focal atrial fibrillation. *Eur Heart J* 2000; 21 (Suppl 1): 169.
21. S. Willems, C. Weiss, R. Ruppel, **R. Ventura**, M. Hoffmann. Konventionelle versus elektroanatomisch (CARTO) geführte Katheterablation von Vorhofflattern: Ein randomisierter Vergleich beider Techniken. *Z Kardiologie* 2000; 89 (Suppl 5): 532.
22. **R. Ventura**, R. Maas, D. Zeidler, A. Schuchert, T. Meinertz. A randomized and controlled trial of betablockers for the treatment of recurrent syncope in patients with a

- positive or negative response to head-up tilting test. *J Am Coll Cardiol* 2001; 37 (No. 2, Suppl A): 1099-48.
23. **R. Ventura**, R. Maas, D. Zeidler, G. Frost, C. Weiss, S. Willems. Prädiktiver Wert der Kipptischuntersuchung für die Effektivität einer Betablockertherapie bei Patienten mit rezidivierenden neurokardiogenen Synkopen. *Z Kardiol* 2001; 90 (Suppl 2): 247.
  24. **R. Ventura**, C. Weiss, N. Sturm, H. Klemm, J. Flecke, S. Willems. Zirkadiane Variabilität der Inzidenz atrialer Ektopien bei Patienten mit fokal getriggertem Vorhofflimmern. *Z Kardiol* 2001; 90 (Suppl 2): 542.
  25. **R. Ventura**, C. Weiss, J. Flecke, H. Klemm, N. Sturm, R. Rüppel, M. Hoffmann, S. Willems. Effektivität einer soliden 8-mm-Spitzenelektrode bei konventionell refraktärer Ablation von Vorhofflattern. *Z Kardiol* 2001; 90 (Suppl 2): 552.
  26. **R. Ventura**, C. Weiss, N. Sturm, H. Klemm, J. Flecke, S. Willems. Beeinflussung fokaler Ektopien durch Provokationstests bei Patienten mit paroxysmalem Vorhofflimmern. *Z Kardiol* 2001; 90 (Suppl 2): 439.
  27. S. Willems, C. Weiss, **R. Ventura**, M. Hoffmann, R. Rüppel. Unterschwellige Stimulation bei Rezidiven von Vorhofflattern: Eine neue Technik zur Identifikation von Lücken innerhalb der Ablationsläsion. *Z Kardiol* 2001; 90 (Suppl 2): 549.
  28. S. Willems, C. Weiss, **R. Ventura**, T. Risius, M. Hoffmann, R. Rüppel, T. Meinertz. Functional isolation of arrhythmogenic pulmonary veins in focal atrial fibrillation guided by conventional and electroanatomical mapping (CARTO). *Eur Heart J* 2001; 22 (Suppl 1): 3305.
  29. **R. Ventura**, S. Willems, C. Weiss, M. Hoffmann, T. Rostock, T. Meinertz. Stable and unstable ventricular tachycardia after myocardial infarction: Effectivity of short radiofrequency catheter ablation lines guided by electroanatomical mapping (CARTO). *Pacing Clin Electrophysiol* 2002; 25 (No 4, Pt II): 787.
  30. T. Risius, C. Weiss, **R. Ventura**, T. Rostock, T. Meinertz, S. Willems. Pulmonary vein fibrillation and dissociated activity inside disconnected pulmonary veins. *Eur Heart J* 2002; 4 (Suppl 1): 525.
  31. C. Weiss, M. Hoffmann, T. Risius, T. Rostock, **R. Ventura**, S. Willems. New insights into the arrhythmogenic substrate of ectopic atrial tachycardia using noncontact threedimensional mapping. *Circulation* 2002; (Suppl 1): 1700.
  32. **R. Ventura**, S. Willems, C. Weiss, T. Rostock, T. Risius, M. Hoffmann, T. Meinertz. Effektivität einer Katheterablation mit linearen Kurzläsionen bei Patienten mit

- hämodynamisch stabilen und instabilen Kammertachykardien nach Myokardinfarkt. *Z Kardiologie* 2003;92 (Suppl 1):255.
33. S. Willems, T. Rostock, C. Weiss, C. Servatius, T. Risius, **R. Ventura**, T. Meinertz. Elektrophysiologische Charakteristika arrhythmogener Pulmonalvenen bei Patienten mit paroxysmale Vorhofflimmern. *Z Kardiologie* 2003;92(Suppl 1):254.
  34. C. Weiss, T. Rostock, M. Hoffmann, **R. Ventura**, S. Willems. Identification of conducting channels at the origin of ectopic atrial tachycardia by non-contact-mapping: Indication for linear ablation lesions? *Eur Heart J* 2003; (Suppl 1): 3738.
  35. **R. Ventura**, C. Demir, T. Rostock, H.U. Klemm, B. Lutomsy, Chr. Weiss, S. Willems. Offene, gekühlte und 8-mm solide Spitzenelektroden für die Katheterablation des gewöhnlichen Vorhofflattern: Ein prospektiv, randomisierter Vergleich. *Z Kardiologie* 2004; 93(Suppl. III): V1000.
  36. B. Lutomsy, A. Koops, T. Rostock, **R. Ventura**, C. Weiss, M. Rybczynski, D. Koschyk, C. Nolte-Ernsting, S. Willems. Vergleichende Darstellung der Pulmonalvenen sowie deren Flussparameter im Rahmen der Pulmonalvenenisolation: Ist die Magnetresonanztomographie der transösophagealen Echokardiographie überlegen? *Z Kardiologie* 2004; 93 (Suppl. III): P755.
  37. S. Willems, T. Rostock, **R. Ventura**, B. Lutomsy, T. Risius, H. Klemm, C. Weiss, T. Meinertz. Erste Erfahrungen mit dem dreidimensionalen Mappingsystem NavX zur anatomischen Rekonstruktion von linkem Vorhof und Pulmonalvenen bei der Katheterablation von Vorhofflimmern. *Z Kardiologie* 2004; 93(Suppl. III): V1283.
  38. C. Weiss, T. Rostock, M. Hoffmann, **R. Ventura**, S. Willems. Identifikation von Leitungskanälen am Ursprung ektopter atrialer Tachykardien mittels Ensite-Mapping: Indikation für lineare Ablationsläsionen? *Z Kardiologie* 2004; 93(Suppl. III): P1055.
  39. R. Maas, M. Zabel, S. Wenske, **R. Ventura**, E. Schwedhelm, A. Steenpaß, H. Klemm, J. Noldus, R. H. Böger. Erektile Dysfunktion bei Patienten mit kardiovaskulären Erkrankungen und Diabetes: Hinweis für ein gestörtes Verhältnis zwischen L-Arginin und dem endogenen Inhibitor der NO-Synthase asymmetrisches Dimethylarginin (ADMA). *Z Kardiologie* 2004; 93(Suppl. III): V1235.
  40. Willems S, **Ventura R**, Rostock T, Weiss C, Risius T, Meinertz T. Subthreshold stimulation in variants of atrioventricular nodal reentrant tachycardia: Electrophysiological effects and impact of guidance of slow pathway ablation. *Heart Rhythm* 2004;1:S46.

41. Lutomsky B, Koops A, **Ventura R**, Rostock T, Weiss C, Rubczynski M, Koschyk D, Willems S. Pulmonary vein flow in patients undergoing pulmonary vein ablation comparison between MRT and transesophageal Doppler echocardiography measurements. *Heart Rhythm* 2004;1:S196.
42. Klemm HU, Ventura R, **Willems S**, Rostock T, Lutomsky B, Weiss C, Demir C, Meinertz T. Open irrigated – vs. solid 8-mm-tip catheters for radiofrequency ablation of common-type atrial flutter: a prospective and randomized comparison. *Europace* 2004;6 (Suppl.):56/4.
43. **Ventura R**, Klemm H, Weiss C, Rostock T, Demir C, Lutomsky B, Willems S. Ventricular tachycardia due to remote myocardial infarction: A catheter ablation strategy based on the clinical documentation. *Eur Heart J* 2004;25(Suppl 1): 457:2675.
44. **Ventura R**, Klemm H, Rostock T, Lutomsky B, Weiss C, Willems S. Open cooled-tip and solid 8-mm-tip catheter for radiofrequency ablation of typical atrial flutter: A prospective and randomized comparison. *Eur Heart J* 2004;25 (Suppl 1): 280:1660.
45. Willems S, Rostock T, **Ventura R**, Lutomsky B, Klemm H, Weiss C, Risius T, Meinertz T. Pulmonary vein and left atrial geometry reconstruction using cutaneous patches (NavX): Initial experience for guidance of atrial fibrillation ablation. *Eur Heart J* 2004;25(Suppl 1):642:3695.
46. Klemm H, Rostock T, **Ventura R**, Brandstrup B, Willems S. Timecourse and significance of atrial fibrillation recurrences after pulmonary vein isolation and extended left atrial catheter ablation : Data from Tele-ECG follow-up. *Circulation* 2004;110(17):2708.
47. Klemm H, **Ventura R**, Rostock T, Brandstrup B, Willems S. Correlation of symptoms to ECG diagnosis in the follow-up after atrial fibrillation ablation. *Circulation* 2004;110(17):1668.
48. Rostock T, Klemm H, Brandstrup B, **Ventura R**, Willems S. Prospective randomized comparison of pulmonary vein isolation alone and in combination with left atrial substrate modification in patients with persistent atrial fibrillation. *Circulation* 2004;110(17):2527.
49. T Rostock, H Servatius, T Risius, C Weiss, **R Ventura**, B Lutomsky, S Willems. Beeinflusst/modifiziert Amiodaron die elektrophysiologischen Eigenschaften der Pulmonalvenen und des Vorhofsmyokards bei Patienten mit intermittierendem Vorhofflimmern? *Z Kardiologie* 2005; 94(Suppl 1): V888.



50. **R Ventura**, H Klemm, T Rostock, B Lutomsky, C Demir, T Risius, S Willems. Vergleich von konventioneller und NavX-gesteuerter Ablation von Isthmus-abhängigem Vorhofflattern: Eine prospective und randomisierte Studie. *Z Kardiol* 2005; 94(Suppl 1): P1234.
51. T Rostock, T Risius, **R Ventura**, H Klemm, A Keitel, C Weiss, S Willems. Haben sehr alte Patienten mit und ohne verlängertem PQ-Intervall und einer AVNRT tatsächlich ein erhöhtes Risiko für Komplikationen durch die Slow-Pathway-Modulation? *Z Kardiol* 2005; 94(Suppl 1): P102.
52. H Klemm, **R Ventura**, B Brandstrup, T Rostock, T Risius, S Willems. Korrelation von Symptomen und EKG Diagnose nach Vorhofflimmerablation. *Z Kardiol* 2005; 94(Suppl 1): P1232.
53. T Risius, K Mortensen, T Schwemer, M Aydin, F Thunecke, R Köster, **R Ventura**, M Ortak, T Hofmann. Vorhofflattern: Ist die biphasische der monophasischen externen Kardioversion überlegen? *Z Kardiol* 2005; 94(Suppl 1): P658.
54. B Lutomsky, A Koops, T Plagemann, **R Ventura**, T Rostock, A Aydin, K Mortensen, D Koschyk, S Willems. *Z Kardiol* 2005; 94(Suppl 1): P952.
55. **R Ventura**, H Klemm, J Behrend, G Lund, B Lutomsky, C Demir, N Gosau, T Risius, T Meinertz, S Willems. Idiopathische Tachykardien aus dem rechtsventrikulären Ausflußtrakt: Langzeitergebnisse nach Katheterablation und medikamentöser Therapie. *Z Kardiol* 2005; 94(Suppl 1): V523.
56. H Klemm, **R Ventura**, B Brandstrup, T Rostock, T Risius, S Willems. Auftreten und Signifikanz von Vorhofflimmerrezidiven nach Pulmonalvenenisolation und erweiterter linksatrialer Radiofrequenzstromablation. *Z Kardiol* 2005; 94(Suppl 1): V793.
57. T Risius, T Rostock, H Klemm, B Brandstrup, **R Ventura**, S Willems. Prospektiv randomisierter Vergleich zwischen Pulmonalvenenisolation mit und ohne linksatrialer Substratmodifikation bei persistierendem Vorhofflimmern. *Z Kardiol* 2005; 94(Suppl 1): V878.
58. **R Ventura**, H Klemm, B Lutomsky, J Behrend, G Lund, T Risius, T Rostock, T Meinertz, S Willems. Decennial follow-up in patients with recurrent idiopathic tachycardias originating from the right ventricular outflow tract: catheter ablation versus drug therapy. *Heart Rhythm* 2005;2 (Issue 1S):AB 31-6.
59. H Klemm, **R Ventura**, T Risius, T Rostock, S Willems. Excitation-contraction mapping in the ischemic heart: A novel application of electro-anatomic mapping. *Heart Rhythm* 2005;2 (Issue 1S):AB 47-1.

60. **R Ventura**, H Klemm, J Behrend, D Steven, B Lutomsky, A Stork, T Meinertz, S Willems. Catheter ablation vs. Drug therapy for the treatment of idiopathic right ventricular outflow tract tachycardia: Results from the last 20 years. *Eur Heart J* 2005: P3806.
61. Klemm H, **R. Ventura**, T Risius, T Rostock, S Willems. Excitation-contraction mapping in the ischemic heart: A novel application of electro-anatomic mapping. *Eur Heart J* 2005: P3465.
62. Rostock T, Servatius H, Risius T, **Ventura R**, Klemm H, Weiss C, Meinertz T, Willems S. Catheter ablation versus drug therapy for the treatment of idiopathic right ventricular outflow tachycardia: results from the last 20 years. *Eur Heart J* 2005; P3806.
63. **R. Ventura**, H. Klemm, J Behrend, D. Steven, B. Lutomsky, G. Lund, T. Rostock, T. Risius, T. Meinertz, S. Willems. Catheter ablation vs. drug therapy for the treatment of idiopathic right ventricular outflow tachycardia: results from the last 20 years. *Europace* 2005 (Abstract):7(3):S24-15.7.
64. H. Klemm, **R. Ventura**, D. Steven, T. Risius, B. Lutomsky, S. Willems. Dominant ventricular tachycardia isthmus identification by non-contact mapping during sinus rhythm and induction. *Europace* 2005 (abstract):7(3):S24-15.5.
65. Lutomsky B, Koops A, Ueberschaer D, Plagemann T, **Ventura R**, Risius T, Rostock T, Klemm H, Steven D, Willems S, Meinertz T. Verbesserung der Ejektionsfraktion bei Patienten mit eingeschränkter linksventrikulärer Funktion nach Pulmonalvenenisolation: Ergebnisse der kernspintomographischen Volumetrie. *Clin Res Cardiol* 2006;95(Suppl 5):P176.
66. Lutomsky B, Koops A, Ueberschaer D, Plagemann T, **Ventura R**, Risius T, Klemm H, Steven D, Willems S. Phasendispersionsbasierte Messung der pulmonalvenoösen Flussparameter in der Kernspintomographie vor und nach Pulmonalvenenisolation. *Clin Res Cardiol* 2006;95(Suppl 5):P179.
67. Klemm H, **Ventura R**, Steven D, Risius T, Rostock T, Lutomsky B, Willems S. Simultane Registrierung von Aktivierung und Kontraktion bei Patienten mit ischämischer Kardiomyopathie: Eine neue Anwendung für elektroanatomisches Mapping. *Clin Res Cardiol* 2006;95(Suppl 5):P1023.
68. Steven D, Risius T, **Ventura R**, Klemm H, Lutomsky B, Schwemer T., Flecke J, Willems S. Verlauf nach primärer Katheterablation vs. Elektrischer Kardioversion von gewöhnlichem Vorhofflattern. *Clin Res Cardiol* 2006;95(Suppl 5):V1510.

69. Lutomsky B, Koops A, Karst R, Steinke M, **Ventura R**, Risius T, Klemm H, Steven D, Maxfield M, Wurtz S, Willems S. Kavotrikuspide Isthmusablation in der interventionellen Kernspintomographie: Erste Erfahrungen mit einem neuartigen nicht-ferromagnetischem, steuerbaren Ablationskatheter im Schweinemodell. *Clin Res Cardiol* 2006;95(Suppl 5):V1628.
70. AM Aydin, K Mortensen, T Steinig, C Kretzschmar, **R Ventura**, T Meinertz, A Schuchert, R Maas. Predicting recurrence of syncope after standard work-up: A proposal for a simplified risk score. *Eur Heart J* 2006;27(Suppl 1):P1305.
71. Steven D, Klemm HU, **Ventura R**, Lutomsky B, Rostock T, Willems S. Different non-contact mapping approaches in patients with ventricular tachycardia in ischemic cardiomyopathy: mapping during sinus rhythm vs. polymorphic tachycardia. *Eur Heart J* 2006;27(Suppl 1):P2885.
72. Klemm HU, Steven D, Johnson C, **Ventura R**, Lutomsky B, Rostock T, Willems S. Choice of an optimized spatial reference reduces relative motion and improves left atrial mapping procedures. *Eur Heart J* 2006;27(Suppl 1):4441.
73. B. Lutomsky, A. Koops, D. Ueberschär, T. Plagemann, **R. Ventura**, T. Rostock, H. Klemm, I. Drewitz, D. Steven, S. Willems (Hamburg). Die Ablation von paroxysmalen Vorhofflimmern verbessert die linksventrikuläre Funktion: eine kernspintomographische Evaluation. *Clin Res Cardiol* 2007;95(Suppl 1):V39.
74. T. Rostock, B. Lutomsky, D. Steven, H. Servatius, I. Drewitz, H. Klemm, **R. Ventura**, T. Meinertz, S. Willems (Hamburg). Chronisches Vorhofflimmern ist eine biatriale Arrhythmie. Ergebnisse der Katheterablation mit Terminierung von chronischem Vorhofflimmern. *Clin Res Cardiol* 2007;95(Suppl 1):V41.
75. D. Steven, B. Lutomsky, T. Rostock, H. Servatius, H. Klemm, **R. Ventura**, I. Drewitz, S. Willems (Hamburg). Wie hoch ist die tatsächliche Rezidivrate nach Vorhofflimmerablation? Eine prospektive Follow-Up Studie bei Schrittmacherpatienten mit kontinuierlicher Rhythmusanalyse. *Clin Res Cardiol* 2007;95(Suppl 1):V654.
76. H. Klemm, **R. Ventura**, D. Steven, Chr. Johnsen, T. Rostock, B. Lutomsky, H. Servatius, S. Willems (Hamburg). Kombination von Contact und Non-contact Mapping für die Katheterablation von multiplen ventrikulären Tachykardien nach Myokardinfarkt. *Clin Res Cardiol* 2007;95(Suppl 1):V772.
77. M.-A. Aydin, K. Mortensen, A. Schuchert, S. Willems, **R. Ventura** (Hamburg, Neumünster). Die Kipptischuntersuchung bei vasovagaler Synkope- Reaktionstypen

- und deren klinische Relevanz im Langzeitverlauf. Clin Res Cardiol 2007;95(Suppl 1):P903.
78. B. Lutomsky, A. Koops, M. Steinke, R. Karst, **R. Ventura**, H. Servatius, I. Drewitz, D. Steven, T. Rostock, S. Willems (Hamburg). Temperaturmessungen an einem nicht-ferromagnetischem, steuerbaren Ablationskatheter in einem Hochenergie-MRT-Perfusionsmodell. Clin Res Cardiol 2007;95(Suppl 1):V1418.
  79. M. Kuniss, T. Vogtmann, **R. Ventura**, J. Vogt, G. Grönefeld, S. Hohnloser, B. Zrenner, A. Erdogan, G. Klein, B. Lemke, J. Neuzner, H. Pitschner (Bad Nauheim, Berlin, Hamburg, Bad Oeynhausen, Frankfurt am Main, München, Giessen, Hannover, Lüdenscheid, Kassel). Prospective randomized comparison of radiofrequency ablation with cryoablation using an 8 mm tip ablation catheter for the ablation of common atrial flutter (CRYOTIP). Clin Res Cardiol 2007;95(Suppl 1):P1582.
  80. M.-A. Aydin, K. Mortensen, A. Schuchert, S. Willems, **R. Ventura** (Hamburg, Neumünster). Ergebnisse präventiver atrialer Stimulationsalgorithmen bei älteren Patienten. Clin Res Cardiol 2007;95(Suppl 1):P1629
  81. Schaumann, **R. Ventura**, L. Eckardt, H. Pitschner, E. Delacrétaz, J. Kautzner, K.-H. Kuck (Hamburg, Münster, Bad Nauheim; Bern, CH; Prag, CZ). Ventricular tachycardia ablation in coronary heart disease (VTACH). Clin Res Cardiol 2007;95(Suppl 1):V1389.
  82. Tim Risius, MD, Kai Mortensen, MD, Tjark F. Schwemer, M. Ali Aydin, MD, Boris Lutomsky, MD, **Rodolfo Ventura, MD**, Hanno U. Klemm, MD, Daniel Steven, MD, Thomas Meinertz, MD, Stephan Willems, MD. Randomized Evaluation of the Electrode Position for Cardioversion of Atrial Flutter. Heart Rhythm 2007;5(Suppl):S304.
  83. Thomas Rostock, MD, Daniel Steven, MD, Boris Lutomsky, MD, Helge Servatius, MD, Imke Drewitz, MD, Hanno Klemm, MD, **Rodolfo Ventura, MD**, Thomas Meinertz, MD, Stephan Willems, MD. Chronic Atrial Fibrillation is a Biatrial Arrhythmia. Results from catheter ablation of chronic atrial fibrillation aiming arrhythmia termination. Heart Rhythm 2007;5(Suppl):S323.
  84. Daniel Steven, MD, Thomas Rostock, MD, Boris Lutomsky, MD, ScD, Helge Servatius, MD, Hanno Klemm, MD, ScD, **Rodolfo Ventura, MD**, Imke Drewitz, MD, Stephan Willems, MD. What is the true AF Burden after Catheter Ablation of Atrial Fibrillation? A prospective rhythm analysis in pacemaker patients with continuous atrial monitoring. Heart Rhythm 2007;5(Suppl):S120.

85. Malte Kuniss, MD, Thomas Vogtmann, MD, **Rodolfo Ventura, MD**, Jürgen Vogt, MD, Gerian Grönefeld, MD, Stefan Hohnloser, MD. Prospective randomized comparison of radiofrequency ablation with cryoablation using an 8 mm tip ablation catheter for the ablation of common atrial flutter (CRYOTIP). *Heart Rhythm* 2007;5(Suppl):S113.
86. Mortensen K, Aydin AM, Peitsmeyer P, Aberle J, von Kodolitsch Y, Baldus S, Willems S, **Ventura R**. Extreme Adipositas erhöht die aortale Gefäßsteifigkeit und damit das kardiovaskuläre Risiko bei Erwachsenen mittleren Alters – nichtinvasive Evaluierung mittels Augmentation-index und Pulswellengeschwindigkeit. *Medizinische Klinik* 2007;102:765.
87. **Ventura R**, Krümel F, Storti C, Sehechal J, Pezzotta A, Anselme F. Correlation between ventricular arrhythmias and sleep breathing disorders in ICD patients: the vision study. *EUROPACE* 2007;9(Suppl 3):500.
88. F. Anselme, R. Mletzko, E. Aime, **R. Ventura**, E. Vincent, D. Contardi (Rouen - FR, Bad Bevensen - DE, S. Donato - IT, Hamburg - DE, Le Plessis Robinson - FR). Monitoring of sleep apneas in ICD patients by nasal pressure signal obtained during routine Holter recordings. *EUROPACE* 2007;9(Suppl 3):534.
89. MA. Aydin, K. Mortensen, P. Peitsmeyer, G. Keane, S. Willmann, **R. Ventura** (Hamburg - DE). Central hemodynamic changes in patients with vasovagal syncope. *EUROPACE* 2007;9(Suppl 3):712.
90. MA. Aydin, K. Mortensen, T. Steinig, **R. Ventura** (Hamburg - DE). The tilt table test in vasovagal syncope: types of reaction and clinical relevance in a long term follow-up. *EUROPACE* 2007;9(Suppl 3):713
91. T. Risius, A. Sultan, S. Baldus, HU. Klemm, **R. Ventura**, B. Lutomsky, T. Meinertz, S. Willems (Hamburg - DE). Inflammatory effect of radiofrequency- and cryoablation of common type atrial flutter on marker myeloperoxidase: a randomized comparison. *EUROPACE* 2007;9(Suppl 3):723.
92. **Ventura R**, Mletzko R, Maounis T, Babuty D, Lopez M, Storti C, Anselme F, Senachal J. Correlation between ventricular arrhythmias and sleep breathing disorders in ICD patients: the VISION study. *EUROPACE* 2007;9(Suppl 3):500.
93. Schaumann A, **Ventura R**, Kuck K-H. Ablation of ventricular tachycardia prior to implantation of cardioverter-defibrillators in coronary artery disease. *Eur Heart J* 2007;28(Suppl 1):110.
94. Klemm HU, **Ventura R**, Steven D, Johnsen C, Rostock T, Lutomsky B, Meinertz T, Willems S. Catheter ablation of multiple ventricular tachycardias after myocardial

- infarction guided by combined contact and non-contact mapping. *Eur Heart J* 2007;28(Suppl 1):P1144.
95. Kuniss M, Vogtmann R, **Ventura R**, Vogt J, Groenefeld G, Hohnloser S, Zrenner B., Lemke B, Neuzner J, Pitschner HF. Comparison of radiofrequency ablation with cryoablation using an 8 mm tip ablation catheter for the ablation of common atrial flutter – a randomized study (CRYOTIP). *Eur Heart J* 2007;28(Suppl 1):P1149.
  96. Servatius H, Rostock T, Steven D, Lutomsky B, Drewitz I, Klemm H, **Ventura R**, Meinertz T, Willems S. Catheter ablation of an atrioventricular bypass tract connecting a funnel-shaped accessory lobe of the left atrial appendage with the left ventricular free wall. *J Cardiovasc Electrophysiol* 2007,18(Suppl):9.3.
  97. Lutomsky B, Koops A, Ueberschaer D, Plagemann T, **Ventura R**, Rostock T, Risius T, Steven D, Willems S. Improvement of patients with impaired left ventricular function after pulmonary vein isolation: Evaluation of left ventricular ejection fraction in magnetic resonance imaging. *J Cardiovasc Electrophysiol* 2007,18(Suppl):1.51.
  98. Mortensen K, Risius T, Schwemer TF, Aydin MA, Klemm HU, Meinertz T, Willems S, **Ventura R**. Cardioversion of atrial flutter: A randomized evaluation of the electrode position. *J Cardiovasc Electrophysiol* 2007,18(Suppl):1.6.
  99. Lutomsky B, Steven D, **Ventura R**, Servatius H, Klemm H, Drewitz I, Rostock T, Willems S. Organization of atrial fibrillation by pulmonary vein isolation results in non-inducibility: data from frequency domain analysis in patients with paroxysmal atrial fibrillation. *J Cardiovasc Electrophysiol* 2007,18(Suppl):1.36.
  100. Risius T, Sultan A, Baldus S, Klemm HU, **Ventura R**, Lutomsky B, Meinertz T, Willems S. Inflammatory effect of radiofrequency and cryoablation of common type atrial flutter on marker myeloperoxidase: a randomized comparison. *J Cardiovasc Electrophysiol* 2007,18(Suppl):1.8.
  101. Klemm HU, **Ventura R**, Steven D, Johnsen C, Rostock T, Lutomsky B, Risius T, Meinertz T, Willems S. Catheter ablation of multiple ventricular tachycardias after myocardial infarction guided by combined contact and non-contact mapping. *J Cardiovasc Electrophysiol* 2007,18(Suppl):2.11.
  102. Mortensen K, Demir C, Aydin MA, Risius T, Klemm HU, Meinertz T, Willems S, **Ventura R**. 3-dimensional real-time echocardiography helps to identify potential CRT candidates in a pacemaker population. *J Cardiovasc Electrophysiol* 2007,18(Suppl):2.40.

103. Kolb C, Gutleben KJ, Lotze U, Jetter H, Pürner K, Lang K, Binner L, Schibilla V, weyerbrock S, **Ventura R**. Vermeidung von Far Field R-Zacken Wahrnehmung durch eine Vorhofsonde mit sehr kurzem Bipolabstand. Clin Res Cardiol 98, Suppl 1, April 2009 (P985)
104. Aydin MA, Drewitz I, Mortensen K, Hoffmann BA, Klemm HU, Servatius H, Risius T, Müllerleile K, Rostock T, Meinertz T, Willems S, **Ventura R**. Vasovagal syncope in elderly patients. Clin Res Cardiol 98, Suppl 1, April 2009 (P1252).
105. Müllerleile K, Baholli L, Groth M, Koopmann K, Barmeyer A, **Ventura R**, Köster R, Lung GK, Meinertz T, Willems S. Bestimmung der intravnetrikulären mechanischen Dyssynchronie durch die Phasenkontrast-Magnetresonanzangiographie. Clin Res Cardiol 98, Suppl 1, April 2009 (P1365).
106. Mortensen K, Aydin MA, Rybczynski M, Baulmann J, Peitsmeyer P, Berger J, **Ventura R**, Reichenspurner H, Meinertz T, Willems S, von Kodolitsch Y. Increased augmentation index predicts cardiovascular disease severity in adults with „Marfan-like“ features. Clin Res Cardiol 98, Suppl 1, April 2009 (P1379).
107. Klemm HU, Krause K, **Ventura R**, Aydin MA, Gosau N, Schneider C, Boczor S, Meinertz T, Kuck KH. Electrical activation and wall motion in post-infarction patients with narrow QRS complex and mechanical dyssynchrony. . Clin Res Cardiol 98, Suppl 1, April 2009 (V 1563).
108. Noelker G, Lotze U, Jetter H, Puerner K, Lang K, Binner L, Schibgilla V, Weyerbrock S, **Ventura R**, Reischl G, Kolb C. Avoidance of far-field-R-wave oversensing using an atrial lead with very short Tapp-to-ring spacing. Heart Rhythm 2009; Volume 6, Issue 5, Supplement May 2009 (PO 03-148)
109. Hoffmann BA, Rostock T, Servatius H, Steven D, Drewitz I, Aydin MA, Müllerleile K, **Ventura R**, Willems S. Organization of atrial fibrillation by pulmonary vein isolation results in non-inducibility: Data from frequency domain analysis in patients with paroxysmal atrial fibrillation. Heart Rhythm 2009; Volume 6, Issue 5, Supplement May 2009 (AB 28-3)
110. Rostock T, Steven D, Drewitz I, Hoffmann BA, Servatius H, Bock K, Aydin MA, Müllerleile K, **Ventura R**, Meinertz T, Willems S. Mechanisms, conventional mapping and catheter ablation of atrial tachycardia occurring after stepwise ablation of chronic atrial fibrillation. Heart Rhythm 2009; Volume 6, Issue 5, Supplement May 2009 (AB 27-6)

111. Klemm H, Weber TF, Johnsen C, Begemann P, Meinertz T, **Ventura R**. Spatial relation of the right coronary artery to the cavotricuspid isthmus and the impact of radiofrequency catheter ablation of common type atrial flutter. *Heart Rhythm* 2010.
112. Edvardsson N, Frykman V, van Mechelen R, Mitro P, Mohii-Oskarsson A, Pasquie JL, Ramanna H, Schwertfeger F, **Ventura R**. Use of implantable loop recorders leads to specific diagnosis and treatment of unexplained syncope patients in clinical practice – Results from an international, multi-center study. *Heart Rhythm* 2010.
113. Risius T, Baldus S, Mortensen K, Klemm HU, Meinertz T, Willems S, **Ventura R**. Inflammatory effect of radiofrequency- and cryoablation of common type atrial flutter on marker myeloperoxidase: a randomized comparison. *Clin Res Cardiol* 2010.
114. Muellerleile K, Baholli L, Groth M, Koopmann K, Barmeyer A, Gosau N, **Ventura R**, Koester R, Adam G, Lung GK, Willems S. Klinische Verbesserung nach kardialer Resynchronisationstherapie: Vorhersage durch die Phasenkontrast- und die Cine-Magnetresonanztomographie. *Clin Res Cardiol* 2010.
115. Edvardsson N, Frykman V, van Mechelen R, Mitro P, Mohii-Oskarsson A, Pasquie JL, Ramanna H, Schwertfeger F, **Ventura R**, Voulgaraki D, Garutti C, Linker N. Evaluation of the diagnostic work-up and clinical pathway in syncope patients –results from an international multi-center study. *Europace* 2010;12 (suppl. 1): Abstract
116. Edvardsson N, Frykman V, van Mechelen R, Mitro P, Mohii-Oskarsson A, Pasquie JL, Ramanna H, Schwertfeger F, **Ventura R**, Voulgaraki D, Garutti C, Linker N. Use of an implantable loop recorder leads to specific diagnosis and treatment of unexplained syncope. *Europace* 2010;12 (suppl. 1): Abstract
117. Klemm HU, Weber TF, Johnsen C, Begemann PGC, Meinertz T, **Ventura R**. Impact of the right coronary artery on cavotricuspid isthmus ablation. *Europace* 2010;12 (suppl. 1): Abstract
118. Edvardsson N, Frykman V, van Mechelen R, Mitro P, Mohii-Oskarsson A, Pasquie JL, Ramanna H, Schwertfeger F, **Ventura R**, Voulgaraki D, Garutti C, and Linker N. The diagnostic work-up and clinical pathway of patients with syncope in clinical practice: Results from PICTURE, a large, international, observational multicentre study. *CardioRhythm* 2011 (In press)
119. Edvardsson N, Frykman V, van Mechelen R, Mitro P, Mohii-Oskarsson A, Pasquie JL, Ramanna H, Schwertfeger F, **Ventura R**, Voulgaraki D, Garutti C, and Linker N. Earlier use of an Implantable Loop Recorder in the diagnostic work-up of patients



with unexplained syncope – Results from the PICTURE Study. CardioRhythm 2011 (In press)

120. Edvardsson N, Frykman V, van Mechelen R, Mitro P, Mohii-Oskarsson A, Pasquié JL, Ramanna H, Schwertfeger F, Ventura R, Voulgaraki D, Garutti C, and Linker N. Diagnostic yield and specific treatments based on Implantable Loop Recorder-derived data in patients with unexplained syncope in clinical practice – Results from the PICTURE study. CardioRhythm 2011 (In press)

### **Buchbeiträge**

1. T. Dill, **R. Ventura**, W. R. Dix, O. Dünger, M. Jung, M. Lohmann, B. Reime, W. Kupper, C. W. Hamm. Intravenous coronary angiography with dichromography using synchrotron radiation. In M. Ando, C. Uyama eds. Medical Applications of Synchrotron Radiation. Tokyo, Japan, Springer-Verlag 1998: 22-28.
2. Baranschuk A, Morillo CA, Thoenes M, **Ventura R**, Connolly SJ. Current role of medical therapy for prevention or termination of atrial fibrillation. In Jalife J, Natale A. Human Press Inc., San Diego, CA, USA; 1 Edition, April 2008. Atrial fibrillation from bench to bedside. Medical therapy in AF. Chapter 3.
3. Wilber D, Soejima K, Kim YH, Rossillo A, **Ventura R**. Acute and periprocedural complications. In „Ventricular Tachycardia/Fibrillation Ablation“ Edited by Andrea Natale and Antonio Raviele – Wiley-Blackwell 2009, A John Wiley & Sons, Ltd., Publications, UK.

## **Danksagung**

Hiermit möchte ich mich vor allem bei Herrn Prof. Dr. med. Stephan Willems dafür bedanken, dass ich die Möglichkeit hatte, unter seiner Leitung diese Arbeit zu verwirklichen und zu publizieren.

Mein besonderer Dank gilt meinem Doktorvater Herr Prof. Dr. med. Thomas Meinertz für die Forderung der Arbeit, für die zahlreiche Wertvolle Anregungen und für die persönliche Betreuung.

Ich danke Herrn Privatdozent Dr. med. Klaus Langes für die umfangreiche Unterstützung im Rahmen dieser Arbeit.

Ganz besonders danke ich Herrn Privatdozent Dr. med. Thomas Rostock, Herrn Prof. Dr. med. Christian Weiss, Herrn Dr. med. Hanno Klemm, Herrn Dr. med. Cagri Demir und Herrn Dr. med. Boris Lutomsky für die konstruktive und erfolgreiche Zusammenarbeit.