Universitätsklinikum Hamburg-Eppendorf

Poliklinik für Hör-,Stimm- und Sprachheilkunde
(Phoniatrie und Pädaudiologie)

Direktor: Prof. Dr. med. Markus M. Hess

Messung der Elastizität von Stimmlippen im ungeschädigten und geschädigten Zustand unter Verwendung des Linear Skin Rheometers (LSR)

Dissertation

Zur Erlangung des Grades eines Doktors der Medizin

vorgelegt von:

Alexander Sebastian Schmolke
aus Hamburg, Deutschland

Hamburg 2012

Angenommen von der Medizinischen Fakultät am: 16.05.2012

Veröffentlicht mit Genehmigung der medizinischen Fakultät der Universität Hamburg

Prüfungsausschuss, der/die Vorsitzende: Prof. Dr. M. Hess

Prüfungsausschuss, 2. Gutachter/in: Prof. Dr. M. Jaehne

Prüfungsausschuss, 3. Gutachter/in: -

Inhaltsverzeichnis

Vorwort……..……3

1.Einleitung….....…….....4
1.1 Anatomische Grundlagen…… ……..4
1.2 Erkrankungen der Stimmlippen, die in Vernarbungen resultieren können…….....6
1.2.1 Pathologien gutartig…….……..7
1.2.2 Pathologien bösartig…… …….....16
1.2.3 Pathologien traumatisch…….…...20
1.3 Therapiemöglichkeiten von Stimmlippenvernarbungen…….....23
1.3.1 Resorbierbare Augmentationsmaterialien…….…26
1.3.2 Nicht-resorbierbare Augmentationsmaterialien……...…….…34
1.3.3 Operative Medialisierung der Stimmlippen……..36
1.3.4 Tissue – Engineering…….....37
1.4 Methoden zur Untersuchung der Biomechanik der Stimmlippen …….....46
1.4.1 Messmethoden auf direktem, mechanischem Wege……...……..48
1.4.2 Messmethoden auf der Grundlage sekundärer Phänomene……..54
1.5 Hypothese, Grund der Forschung……56

2. Material und Methoden……..……..……....58
2.1 Funktionsweise des Linear Skin Rheometers (LSR) und Beschreibung des Schermodells……...……....58
2.2 Sammlung und Präparation der Kehlköpfe…….....61
2.2.1 Sammlung der Kehlköpfe……..……61
2.2.2 Präparation der Kehlköpfe……63
2.3 Versuchsaufbau, Durchführung Testreihe Eins (ungeschädigte Stimmlippen)…65
2.3.1 Versuchsaufbau……..65
2.3.2 LSR-Messung der Stimmlippe im ungeschädigten Zustand……66
2.4 Artifizielle Schädigung der Stimmlippen, Testreihe Zwei…….....69
2.5 Fixierung und Paraffinschnitt der Hemilarynges……....73
2.6 Durchführung der Färbungen……...77

3. Resultate……...….84
3.1 LSR-Messergebnisse der ungeschädigten Stimmlippen……...……..…84
3.2 Histologsiche Auswertung der artifiziellen Schädigung…….....91
3.3 LSR-Messergebnisse der artifiziell geschädigten Stimmlippen und Korrelation von Histologie und LSR-Werten……..…....97

4. Diskussion……..……...…105
5. Zusammenfassung…….…..117
6. Literaturverzeichnis…….…...119
7.Danksagung……...125
8.Lebenslauf……..……...126
9.Eidesstattliche Versicherung……...…128

Vorwort:

In dieser Studie wird sich alles um einen - anatomisch gesehen - sehr kleinen Bereich des menschlichen Körpers drehen: die Stimmlippen (Plicae vocales), im Volksmund auch „Stimmbänder“ genannt, die sich im Kehlkopf des Menschen und auch vieler anderer Lebewesen befinden.
Mögen sie anatomisch auch klein erscheinen, so ist ihre Bedeutung für die Interaktion zwischen Menschen und somit das soziale Miteinander, kaum hoch genug anzusiedeln.
Ohne diese feinen anatomischen Strukturen wäre die Grundlage unserer Kommunikation in Form der menschlichen Sprache, so wie wir sie kennen, nicht denkbar.
Insofern waren und sind die Stimmlippen schon lange Gegenstand der Forschung, sowohl ihr Aufbau, als auch ihre Krankheiten und ihre Heilung.

Auch die vorliegende Studie wird sich damit beschäftigen, die Stimmlippen besser verständlich zu machen.
Ich widme mich den biomechanischen Aspekten der Stimmlippenschädigung und erhoffe mir, einen kleinen Schritt zu besserer Diagnosefindung bei Krankheiten der Stimmlippen beitragen zu können.
Um den Kontext meiner Forschung verständlich zu machen, werde ich im Folgenden die anatomischen Aspekte der Stimmlippe aufzeigen.
Es wird ein Kapitel über Krankheiten der Stimmlippe geben, ebenso wie einen Abschnitt über derzeitige und teils auch verworfene frühere Therapiemöglichkeiten.
Es wird einen Überblick über andere biomechanische Untersuchungsmöglichkeiten der Stimmlippe geben, eine Darstellung meiner genauen Ziele.
Anschließend wird auf die verwendeten Versuchsmethoden eingegangen, die Ergebnisse werden präsentiert und zuletzt findet eine Diskussion statt.
Am Ende soll eine Zusammenfassung stehen, die dem Leser noch einmal Sinn, Ablauf und Resultate komprimiert näherbringen wird.

Sebastian Alexander Schmolke, September 2011

1.)Einleitung

1.1 Anatomische Grundlagen

Gegenstand der Untersuchung in dieser Studie sind die Stimmlippen (Labia vocalia).
Um die Lokalisation der paarig angelegten Stimmlippen im Kehlkopf (im Mediansaggitalschnitt) nachvollziehen zu können, ist es nützlich, sich die Einteilung des Kehlkopfinnenraumes (Cavitas laryngis) in drei Etagen vor Augen zu führen:
Die erste, oberste Etage, erstreckt sich vom Kehlkopfeingang (Aditus laryngis), bis zu den Taschenfalten (Plicae vestibulares) und wird Vestibulum laryngis (Vorhof des Kehlkopfes) genannt.
Die zweite, mittlere Etage, ist die kleinste der drei Etagen.
Sie reicht von den Taschenfalten bis zu den Stimmlippen und wird Cavitas laryngis intermedia (mittlere Höhle des Kehlkopfes) genannt.
Die dritte und unterste Etage hat die Stimmlippe als obere und den unteren Rand des Ringknorpels (Cartilago cricoidea) als untere Begrenzung.
Sie heißt Cavitas infraglottica (Höhle unterhalb der Glottis) und geht kontinuierlich in die Trachea über.
Die Stimmlippe ist also zwischen der zweiten und dritten Kehlkopfetage lokalisiert, bzw. beschreibt die Grenze zwischen diesen beiden Etagen.

Die Stimmlippen erstrecken sich in der transversalen Ebene zwischen der Rückseite des Schildknorpels als ventrale Begrenzung (Cartilago thyroidea) und dem Aryknorpel bzw. dessen Processus vocalis als dorsale Begrenzung.
Den ventralen Verbindungsbereich der Stimmlippen bezeichnet man als vordere Kommissur.
Im dorsalen Bereich der Stimmlippen findet sich der Processus vocalis, dem der verdickte Anteil des Conus elasticus aufsitzt, eine Bindegewebsformation, die allein fast das gesamte Wandbindegewebe der Cavitas infraglottica ausmacht.

Histologisch betrachtet wird die oberste Schicht der Stimmlippen von mehrschichtig unverhorntem Plattenepithel gebildet – bemerkenswert, da der übrige Kehlkopfinnenraum von respiratorischem Flimmerepithel ausgekleidet wird.
Darunter findet sich die Bindegewebsschicht (Lamina propria), deren tiefste parallele Faserzüge das Stimmband (Ligamentum vocale) bilden.

Die Lamina propria, sowie das Ligamentum vocale rekrutieren sich aus dem oben erwähnten Conus elasticus, der weiter kaudal, im unteren Bereich des Ringknorpels, beginnt.
Das Ligamentum vocale sitzt dem Stimmmuskel (Musculus vocalis) auf, der die tiefste Schicht der Stimmlippe darstellt.
Die Lamina propria macht funktionell einen wesentlichen Anteil der bei der Phonation schwingenden Masse der Stimmlippe aus, gleichzeitig manifestieren sich Vernarbungen der Stimmlippe hier am häufigsten.

Der stimmbildende Anteil des Kehlkopfes wird als Glottis bezeichnet.
Er umfasst beide Labia vocalia und deren wandbildende Strukturen,
der Raum dazwischen heißt Stimmritze (Rima glottidis).
Der ventrale Anteil der Rima glottidis wird als Pars intermembranacea (Zwischenbindegewebsraum), der dorsale Anteil als Pars intercartilaginea (Zwischenknorpelraum) bezeichnet [1].

1.2 Erkrankungen der Stimmlippen, die in Vernarbungen resultieren können

An dieser Stelle soll auf die Erkrankungen der Stimmlippen eingegangen werden, die einerseits durch pathologische Prozesse, andererseits aber auch durch die oft erforderliche operative Therapie narbenträchtig sein können.
Narben, Substanzverluste und Nervenschädigungen, sowie Neubildungen im Bereich der Stimmlippe können auf verschiedene Weise die Stimmbildung (Phonation) beeinträchtigen:
Hierzu muss man sich bewusst machen, dass es in Bezug auf die Stimmlippe zwei grundlegende funktionale Stellungen gibt: Die Respirationsstellung und die Phonationsstellung.
In der Respirationsstellung ist die Stimmritze geöffnet, der Luftstrom kann ungehindert passieren, es findet keine Phonation statt.
In der Phonationsstellung stehen beide Stimmlippen mittig (paramedian) und schließen die Glottisebene dadurch luftdicht ab, hierbei sind insbesondere die medial befindlichen Randkanten der Stimmlippen beteiligt.
Durch einen ausatmungsbedingten (exspiratorischen) Luftstrom werden die Stimmlippen nach Erreichen eines gewissen Minimaldruckes in Schwingung gebracht, was schließlich den Ton erzeugt.

Wird nun die Schwingung der Stimmlippe durch Narben oder Neubildungen eingeschränkt, kommt es zu einer Störung der Phonation.
Auch durch Substanzverlust kann die Phonation beeinträchtigt werden, ein Abschluss der Glottisebene vor der Phonation kann nicht erfolgen, dadurch kommt es zu keiner oder nur einer eingeschränkten Schwingung. Erfolgt bei der Phonation keine Schwingung, spricht man von einem phonatorischen Stimmlippenstillstand.
Demgegenüber steht der respiratorische Stimmlippenstillstand, also eine Stimmlippenunbeweglichkeit in der Phase der Atmung.
Die Untersuchung und Objektivierung solcher Befunde stellt einen wesentlichen Grund meiner Forschung dar, insofern müssen die folgenden Grundlagen erwähnt werden.

Für meine Schilderung der wichtigsten Pathologien erfolgt eine Einteilung, die sich in drei Gruppen gliedert:

Pathologien: gutartig

Pathologien: bösartig

Pathologien: traumatisch

1.2.1) Pathologien: gutartig

Stimmbandpolyp

Stimmbandpolypen kommen besonders häufig bei erwachsenen männlichen Patienten vor [2; 3].
Ursächlich ist oft eine chronische Laryngitis mit gleichzeitiger benutzungsabhängiger Überforderung der Stimmlippen.
Es handelt sich um sackförmige bindegewebige Ausstülpungen mit Flüssigkeitseinlagerungen.
Die Oberfläche kann mannigfaltig gestaltet(glatt, glasig, kugelig, etc.) sein, der Polyp kann breitbasig oder auch gestielt vorliegen.
Je nach Lokalisation stellt sich eine unterschiedlich schwere Symptomatik ein, bestehend aus Dysphonie, Heiserkeit und prälaryngealem Druckgefühl.
Die Dysphonie nimmt bei Polypen im freien Randbereich zu, die Heiserkeit mit zunehmender Nähe zur vorderen Kommissur.
Da es sich letztlich um einen Ausdruck chronischen Stresses an der Stimmlippe handelt, ist eine Narbenbildung nicht auszuschließen.
Die Therapie besteht in einer mikrochirurgischen Abtragung des Polypen, sowie postoperativer Stimmtherapie.
Eine Aufklärung über Rauchen und strapazierenden Stimmgebrauch sollte erfolgen [2; 3].

Reinke Ödem

Das Reinke-Ödem ist gehäuft bei Frauen zwischen 30-50 Jahren zu finden, die Nikotinabusus betreiben.
Auch eine Allergenexposition kann die Bildung eines Reinke Ödems begünstigen.

Es handelt sich hierbei um Flüssigkeitsansammlungen in der subepithelialen Lamina propria der Stimmlippe, die auf der Grundlage einer chronischen Entzündung zustande kommen.
Das Ödem ist glasig und oft flottierend, die Lokalisation ist dorsal der vorderen Kommissur, da dort durch die straffere Gewebestruktur eine Flüssigkeitseinlagerung erschwert wird.
Als Hauptursache sind Gefäßwandstörungen und chronische Reizzustände der Stimmlippen zu betrachten.

Obwohl die Aufteilung der Patientengruppe nach Geschlecht ein eindeutiges Überwiegen des Frauenanteils aufweist, konnte bisher keine hormonelle Ursache nachgewiesen werden.
Vielmehr ist von einer Hyperfunktionalität des Stimmapparates auszugehen – der weibliche Kehlkopf ist in seiner Größe teilweise nicht auf die erzeugten Drücke einer dauerhaft lauten Phonation ausgelegt.
Klinisch ist insbesondere eine Vertiefung und zunehmende Rauheit der Stimme zu beobachten, als Komplikation kann es auch zu einer Atemnot kommen.

Wichtig ist eine Rauchentwöhnung, sowie logopädische Maßnahmen.
Eine operative Therapie kann je nach Leidensdruck, Anforderung an das Stimmvermögen oder im Falle einer Atemnot indiziert sein.
Hierbei ist insbesondere die Schonung des Schleimhautgewebes an der freien Randkante anzustreben, da dieser Bereich für die Phonation besonders wichtig ist.
Im Gegensatz zu veralteten Lehrbuchmeinungen ist von einem so genannten „Stimmlippenstripping“, also einer Komplettresektion der Schleimhaut, abzusehen, da hierbei von einer starken Narbenbildung ausgegangen werden kann [2; 3].

Kehlkopfpapillom

Kehlkopfpapillome treten sowohl im Kindes- als auch im Erwachsenenalter auf.
Sie sind als gutartige epitheliale Geschwülste zu charakterisieren, die durch humane Papillomaviren der Typen 6, 11, seltener (10%)16 und 18, hervorgerufen werden.
Klinisch imponieren die Papillome als blumenkohlförmige, multiple Konglomerate, die in ihrer Ausbreitung nicht nur auf die Stimmlippen begrenzt sind, sondern auch im Bereich von Epiglottis, Trachea, Taschenfalten und Aryknorpeln vorkommen.

Hierdurch ist die Vielfalt der möglichen Symptome von Dysphonie bis Aphonie und Dyspnoe erklärlich und auch eine Abgrenzung von streng auf die Stimmlippen beschränkten Erkrankungen (Phonationsverdickung, Stimmlippenpolyp, etc.) möglich.
Hervorzuheben sind die ausgesprochen hohe Rezidivneigung der Papillome, die regelmäßige Kontrollen erforderlich macht und die Möglichkeit einer Entartung bei erwachsenen Patienten.
Eine Entartung ist bei einer Infektion mit HPV 16 und 18 am häufigsten zu beobachten [4].

Therapeutisch ist eine Entfernung der Papilllome per CO2-Laser indiziert, möglich sind auch Interferon- oder Virustatikabehandlungen oder eine photodynamische Therapie.
Durch die hohe Rezidivneigung und die invasiven Therapien kommt es häufig zu Vernarbungen im Stimmlippenbereich und somit zu chronischen Dysphonien.
Auch eine Prophylaxe durch Impfung ist möglich, beispielsweise mittels des HPV-Impfstoffes Gardasil (Merck & Co) [2; 3; 41].

Stimmlippenzyste

Stimmlippenzysten kommen angeboren als Epidermoidzysten, sowie erworben als Retentionszysten vor.
Epidermoidzysten sind komplett mit Epithel ausgekleidet, Retentionszysten sind mechanisch oder entzündlich obstruierte Schleimdrüsen.
Je nach Füllung können die Größe der Zysten und somit natürlich auch die Klinik variieren.
Das Auftreten der Zysten ist einseitig, sie sind meist flach und haben eine glatte Oberfläche.
Epidermoidzysten sind dabei von massiver Beschaffenheit und weisen dichtes Gewebe auf, Retentionszysten sind flüssigkeitsgefüllt.

Eine Verwechslungsmöglichkeit mit Phonationsverdickungen oder Stimmlippenpolypen ist bei der Differentialdiagnostik zu bedenken.
Die Abgrenzung zur Phonationsverdickung ist durch die Feststellung fehlender Symmetrie von Zyste und ggf. vorhandenem reaktivem Kontaktknötchen möglich, die bei Phonationsverdickungen vorläge.
Gegenüber Polypen lassen sich die Zysten oft nur intraoperativ abgrenzen.

Da Stimmlippenzysten auf der Stimmlippe unterschiedlich lokalisiert sein können, variieren sie im Grad der verursachten Heiserkeit.

Die Therapie der Zyste besteht in der vollständigen Exstirpation des Zystenbalges unter Schonung des medialen Schleimhautrandes.
Bei großen Zysten kann es nach der Entfernung zu ausgeprägten Substanzdefekten und Vernarbungen kommen [2; 3].

Sulcus vocalis

Die Stimmlippenfurche (Sulcus vocalis, synonym zum Sulcus glottidis) ist eine Erscheinung, die sowohl angeboren, als auch durch Krankheit erworben sein kann.
Ein Sulcus vocalis stellt sich als Längsfurche in der Nähe des mittleren freien Stimmlippenanteils dar.
Ursache dafür kann eine kongenitale Dysplasie sein, im späteren Leben ist eine Manifestation infolge einer tiefgehenden Laryngitis mit Myositis des Musculus vocalis möglich.
Auch eine degenerative Genese ist mit zunehmendem Alter denkbar.
Beid- und einseitiges Auftreten sind gleichermaßen möglich.

Das Leitsymptom beim Sulcus vocalis ist die Dysphonie, verursacht durch eine mangelnde Verschieblichkeit zwischen M.vocalis, Lamina propria und Schleimhaut, sowie aerodynamische Turbulenzen, die sich durch die fehlerhaften physikalischen Eigenschaften der Stimmlippen ergeben.
Je nach Art und Ausprägung des Sulcus vocalis richtet sich die Schwere der Symptome.

Unterschieden wird in drei Ausprägungsgrade, wobei Typ 1 die am wenigsten einschränkende Form des Sulcus vocalis darstellt, die als physiologische Variante angesehen werden kann. Die Lamina propria ist dabei erhalten und beweglich, so dass eine Funktion gegeben ist.
Typ 2 wird auch als Sulcus vergeture vocalis bezeichnet und umfasst eine Verklebung von Epithel und Ligamentum vocale.
Typ 3 geht mit starker Beteiligung, bzw. Schädigung der Lamina propria einher.

Therapeutisch besteht der erste Ansatz in einer stimmtherapeutischen Schulung zum kompensatorischen Ausgleich mittels veränderter Stimm-und Atemtechnik.
Chirurgisch ist eine mikrochirurgische Trennung der Adhäsionen, bzw. eine Untertunnelung der Schleimhautschicht mit adjuvanter Kortison- und Eigenfetteinspritzung in den Tunnel möglich [2; 3].

Phonationsverdickungen

Phonationsverdickungen sind eine Erscheinung, die vor allem zwei Gruppen von Menschen betreffen: Jungen vor der Pubertät und Frauen im Erwachsenenalter.
Vor der Pubertät sind ansonsten auch bei Mädchen gelegentlich Phonationsverdickungen feststellbar, in der Pubertät bei beiden Geschlechtern so gut wie keine und im Erwachsenenalter bei Männern extrem selten.

Phonationsverdickungen sind stets bilateral und symmetrisch angelegte Pseudotumoren der Schleimhaut und lassen sich im Wesentlichen auf stimmliche Überanstrengung und nicht ökonomischen Stimmgebrauch zurückführen.
Die Gestalt und Lokalisation der Verdickungen hängt ab von den Stimmgewohnheiten des Patienten: Die Lokalisation richtet sich nach der größten Schwingungsamplitude auf der Stimmlippe, die Gestalt nach der verwendeten Tonhöhe (tief: breitbasige Verdickung; hoch: spitzkegelige Verdickung).
Weitere Risikofaktoren für Phonationsverdickungen sind rezidivierende Entzündungsprozesse im Bereich der Stimmlippe, Nikotinabusus und allgemein hyperplastische Schleimhaut.

Klinisch zeigen sich eine Heiserkeit und Rauheit der Stimme, sowie eine schnelle Ermüdungstendenz.
Je nach Ausprägung kann es auch zu Doppeltönen (Diplophonie) bzw. zu einer Aphonie kommen.
Im laryngoskopischen Befund kann eine Teilung des Glottisspaltes durch die sich berührenden Verdickungen beobachtet werden, ein Phänomen, das als „Sanduhrglottis“ bezeichnet wird.

Differentialdiagnostisch muss vor allem bei Asymmetrie des Befundes an eine Stimmlippenzyste oder einen Stimmlippenpolyp, evtl. mit kontralateralem reaktivem Kontaktknötchen, gedacht werden.
Gerade bei Kindern, aber auch bei Erwachsenen muss auch ein Stimmbandpapillom ausgeschlossen werden.

Wichtig für die therapeutische Herangehensweise ist zunächst das Alter des Patienten und des Weiteren die Beschaffenheit der Phonationsverdickung.

Im frühen Kindesalter steht eine Anleitung zur Schonung der Stimme und eine pädagogische Unterstützung der Eltern im Vordergrund, im Schulalter eine Stimmtherapie.
Eine mikrochirurgische Behandlung ist nicht indiziert.

Im Erwachsenenalter ist die Therapie von der Struktur der Verdickung abhängig, unterschieden wird in weiche, ödematöse- und harte, fibröse Erscheinungsformen.
Weiche, ödematöse Verdickungen lassen sich besser durch primäre Stimmtherapie und Schonung mit adjuvantem Kortikosteroideinsatz behandeln als die harte, fibröse Form.
Eine mikrochirurgische Operation ist ebenfalls möglich, bei der fibrösen Form aber eher indiziert.
Hier kann man zum Beispiel die „Sandwich-Therapie“ mit primärer mikrochirurgischer Behandlung und prä- und postoperativer Stimmtherapie in Erwägung ziehen.
Gerade bei der harten, fibrösen Form der Phonationsverdickungen und der dadurch nötigen Therapie ist eine Narbenbildung im Stimmbandbereich teilweise nicht zu vermeiden [2; 3].

Akute Laryngitis

Die akute Laryngitis ist eine altersunabhängige Ausprägung einer viralen Infektion („Erkältungsinfekt“).
Durch den entzündlichen Prozess, der sich an der Schleimhaut der Glottis manifestiert, kommt es zu einer Schwellung und Bewegungseinschränkung der Stimmlippen, begleitet von schmerzhafter und erschwerter Phonation.

Obwohl die akute Laryngitis nicht primär zu den langzeitschädigenden Stimmlippenerkrankungen gehört, gibt es doch Komplikationen, die eine Erwähnung rechtfertigen: einerseits ist ein Übergreifen des entzündlichen Prozesses von der Schleimhaut auf den M. vocalis (->siehe „sulcus vocalis“) möglich, außerdem kann eine stimmliche Belastung während einer akuten Laryngitis sekundär zur Bildung von Phonationsverdickungen und funktionellen Dysphonien führen.

Auch der Übergang in eine chronische Laryngitis ist möglich, wenn auch selten.
Bei der Therapie ist neben der üblichen medikamentösen Bekämpfung einer bakteriellen Superinfektion vor allem auf eine konsequente Schonung der Stimmbänder zu achten [2; 3; 5].

Chronische Laryngitis

Die chronische Laryngitis bildet sich hauptsächlich auf dem Boden einer Schleimhautexposition gegenüber bestimmten Noxen, wie Nikotin, einigen Gasen, Dämpfen oder Stäuben, sowie im Rahmen eines allergischen Prozesses.
Auch eine Schwäche des schleimhautansässigen Abwehrsystems und eine vorausgegangene akute Laryngitis können begünstigend zur Entwicklung dieses chronischen Entzündungsgeschehens beitragen.

Die Symptomatik umfasst Heiserkeit bis Aphonie, Tonhöhenstörungen und Einschränkungen in der Tonerhaltung.
Die chronische Laryngitis geht mit morphologischen Veränderungen im Stimmlippenepithel einher und bedarf daher einer regelmäßigen Kontrolle, da das Risiko für maligne Entartungen steigt.

Therapeutisch ist eine Meidung der auslösenden Noxen und stimmlicher Überbelastung sinnvoll, Stimmtherapie kann ebenfalls eine Besserung der Beschwerden herbeiführen.
Insgesamt ist die chronische Laryngitis eine komplex zu therapierende Erkrankung, die auch interdisziplinär diskutiert und therapiert werden muss [2; 3; 5].

Kontaktgranulom

Kontaktgranulome werden in erster Linie bei Männern mittleren Alters beobachtet, seltener bei Frauen, nicht bei Kindern.
Die Erkrankung manifestiert sich zunächst als Rötung, Erosion oder Ulcus und entwickelt sich mit der Zeit zu einem meistens im Bereich der procc. vocales gelegenem Granulom. Laryngo-pharyngealer Reflux, festes Aufeinanderschlagen der Aryknorpel, Räusperzwang und auch psychosomatische Disposition werden als mögliche Risikofaktoren angesehen.
Der laryngo-pharyngeale Reflux (LPR) ist eine Manifestation des Säurerückflusses aus dem Magen, die häufig ohne die charakteristischen Symptome einer gastro-ösophagealen Refluxkrankheit wie zum Beispiel Brennen hinter dem Brustbein auskommt und im wesentlichen in Larynx und Pharynx Beschwerden verursacht.

Klinisch stehen ein unangenehmes laryngeales Globus- und Rauheitsgefühl, Schmerzen und Dysphonie im Vordergrund.
Die Beschwerden können jedoch auch sehr dezent sein.

Die Therapie sollte primär konservativ mit Ausschaltung einer Refluxsymptomatik, Stimmschulung und ggf. psychosomatischer Beratung begonnen werden, Operationen sind nur im Ausnahmefall indiziert [2; 3; 41].

1.2.2 Pathologien: bösartig

Der Übergang zwischen gutartigen und bösartigen Pathologien verläuft fließend, bereits die unter den gutartigen Erkrankungen genannten Kehlkopfpapillome, sowie die chronische Laryngitis bergen das Risiko einer malignen Entartung.
Im Folgenden werden einige weitere Pathologien erläutert, die entweder ein Frühstadium bzw. eine Vorstufe einer malignen Entartung oder bereits eine bösartige Neoplasie darstellen.

Epitheldysplasien

Epithelfehlwachstum (Epitheldysplasien) kommt im Glottisbereich als Epithelverdickung (Pachydermie)und als grau-weißliche Verfärbung (Leukoplakie) vor.
Inhalative Noxen, wie zum Beispiel Tabakrauch, und chronische Entzündungsprozesse sind Risikofaktoren für die Entstehung von Stimmlippenepitheldysplasien.
Da sich aus den Dysplasien eine maligne Entartung ergeben kann (ca.10% der Dysplasien im Kehlkopfbereich entarten), sind sie als Krebsvorstufen (Präkanzerosen) einzuordnen.

Histologisch unterscheidet man geringgradige, mittelgradige und schwere Dysplasien.
Bei der schweren Dysplasie gibt es einen fließenden Übergang zum Carcinoma in situ, einer Ausprägung des Stimmlippenkarzinoms, die die Basalmembran des Epithels noch nicht überschritten hat.

Klinisch fällt je nach Ausprägung der Dysplasie eine therapie- und schonungsrefraktäre Heiserkeit über mehr als drei Wochen, sowie Reizhusten auf.

Diagnostisch wegweisend ist der laryngoskopische Befund von nicht abwischbaren, weißlichen Belägen, aber auch andere Strukturveränderungen des Stimmlippenepithels wie Verdickungen, Oberflächenveränderungen etc. müssen diagnostisch abgeklärt werden,
insbesondere wenn die eingangs genannten Noxen anamnestisch relevant sind.
Die Stroboskopie stellt ein gutes Diagnostikum für den Übergang einer Dysplasie in den malignen Zustand dar.
Sobald durch Infiltration die Schwingungsfähigkeit der Stimmlippe eingeschränkt wird, ist dies in der stroboskopischen Untersuchung zu beobachten.

Die invasivste diagnostische Option, die Biopsie, stellt gleichzeitig oft auch die Therapie dar:

Wenn das entartete Gewebe nach histologischer Untersuchung als durch die Biopsie vollständig entfernt gilt, ist keine weitere Resektion nötig, eine engmaschige Kontrolle ist aber indiziert.

Bei ausgedehnteren Befunden kann eine erweiterte Operation nötig sein, auch eine Bestrahlung sollte erwogen werden [2; 3; 41].

Karzinome der Stimmlippen

Etwa 99% der bösartigen Neubildungen im Larynx- und Stimmlippenbereich sind *Plattenepithelkarzinome*.
Sie entstehen in der Regel aus den oben genannten Dysplasien unter Beteiligung der bereits erwähnten inhalativen Noxen und chronischen Entzündungsprozesse, der Übergang ist fließend.
Auch eine Infektion mit Humanem Papillomavirus (HPV) kann, wie bereits im Abschnitt zur *Kehlkopfpapillomatose* angesprochen, eine maligne Entartung zur Folge haben.

Eine Einteilung der Larynxkarzinome in äußere, innere und Randtumoren ist üblich.
Die äußeren Karzinome sind im Bereich von Hypopharynx und Sinus piriformis, die inneren Karzinome im Glottis- und Taschenfaltengebiet und die Randkarzinome an der Epiglottis und den aryepiglottischen Falten lokalisiert.
Die Stimmlippenmalignome gehören insofern zu den inneren Larynxkarzinomen.

Stimmlippenkarzinome imponieren klinisch sehr schnell mit therapierefraktärer Heiserkeit und im weiteren Verlauf mit phonatorischem Stillstand und können insofern relativ frühzeitig diagnostiziert werden.
Da sie außerdem eine eher langsame Metastasierungstendenz aufweisen, ist die Prognose, im Vergleich zu anderweitig lokalisierten Larynxkarzinomen, gut.

Je nach Tumorstaging ist die Therapie unterschiedlich auszurichten, möglich sind operative Verfahren, Radiatio und Chemotherapie [2; 3].

Unter einem Prozent der Neubildungen im Larynx- und Stimmlippenbereich machen die vom Knorpel ausgehenden Neubildungen aus.
Hierbei muss das *Chondrosarkom* vom *Chondrom* unterschieden werden, was oft schwer zu bewerkstelligen ist.
Das Chondrosarkom ist eine von Knorpelgewebe abgeleitete maligne Neubildung, die am häufigsten Patienten im Alter von ca. 60 Jahren betrifft.
Die Häufigkeit Männer – Frauen beträgt etwa 4:1.
Die Lokalisation ist in 70-75% der Fälle die dorsale, endotracheale Wand des Ringknorpels, in nur etwa 15% ist der Aryknorpel betroffen.

Die Lokalistion ist allerdings kein Abgrenzungskriterium zum Chondrom, einem benignen Knorpeltumor.

Das Chondrom tritt sowohl beim Kind, als auch beim Erwachsenen auf.

Gerade Chondrosarkome im Frühstadium sind aber auch histologisch sehr schwer vom Chondrom zu unterscheiden, weshalb Chondrom und Chondrosarkom an dieser Stelle gemeinsam besprochen werden.

Die Symptomatik ist bei beiden Erkrankungen ähnlich und besteht in Heiserkeit, Globusgefühl und Dysphonie.

Die Therapie besteht in jedem Fall in einer chirurgischen Entfernung des Tumors.

Da das Chondrosarkom eine geringe Metastasierungstendenz aufweist, ist auch eine Nachresektion bei nachträglicher histologischer Diagnosestellung prognostisch nicht ungünstig [6].

1.2.3 Pathologien: traumatisch

Traumatische Läsionen sind im Larynxbereich sehr häufig und ebenfalls eine gängige Ursache für Vernarbungen an den Stimmlippen.
Auf die Ätiologien der wichtigsten Stimmlippentraumata soll im Folgenden eingegangen werden.

Grundsätzlich kann in Traumata von innerhalb und von außerhalb des Kehlkopfes unterschieden werden.
Die inneren Traumata lassen sich noch einmal in mechanische und chemische Schädigungsformen unterteilen.

Traumata innerhalb des Kehlkopfes (endolaryngeal), mechanisch:

Zu den wichtigsten Ursachen für innere Traumata zählen Operationen an den Stimmlippen, sowie Verletzungen, die im Rahmen einer Intubation vorkommen können.

Jegliche chirurgischen Eingriffe an den Stimmlippen können Vernarbungen unterschiedlicher Ausprägung nach sich ziehen, woraus sich der Grad der späteren stimmlichen Einschränkung ergibt.
Problematisch sind zum Beispiel Operationen von Erkrankungen, bei denen sich ein großer Substanzdefekt an der Stimmlippe einstellt, weil das pathologische Gewebe vorher viel Raum eingenommen hatte.
Dies ist bei einigen der oben genannten gutartigen und bösartigen Erkrankungen möglich, beispielsweise der Stimmlippenzyste oder dem Plattenepithelkarzinom.

Auch durch Intubation sind Schädigungen der Stimmlippen häufig zu beobachten, es kann durch direkte mechanische Einwirkung des Tubus zu Einblutungen und Schleimhautrupturen an den Stimmlippen kommen.
Ein bis zwei Wochen nach der Narkose können Intubationsgranulome auftreten, die sich als runde Granulationsbildungen auf Höhe der Processus vocales manifestieren.
Sie werden durch Druck- und Reibeeffekte, die zwischen Tubus und Stimmlippen während der Narkose eintreten, verursacht.

Dies kann bei regelrechter Anlage des Tubus vorkommen, wird aber durch falsche Größe und ungenaue Lage wahrscheinlicher.
Ein 1-2 monatiges abwartendes Beobachten der Intubationgranulome ist normalerweise sinnvoll, da eine Spontanheilung gut möglich ist.
Sollten die verursachten Einschränkungen zu gravierend sein oder eine Abheilung ausbleiben, ist eine mikrochirurgische Abtragung indiziert.
Häufiger als bei Operationsnarkosen mit Intubation kommt es bei zur Beatmung langzeitintubierten Patienten zu Komplikationen, wie Ulzera, Verwachsungen (Synechien) zwischen Stimmlippe und Taschenfalte, sowie Narbenstenosen und Obliteration von Stimmlippengewebe.
Eine seltenere Ätiologie endolaryngealer Traumata ist die Aspiration von scharfkantigen Gegenständen [2; 3].

Traumata innerhalb des Kehlkopfes (endolaryngeal), chemisch:

Chemische Traumata können durch Aspiration von gasförmigen Säuren, Laugen und anderen
Reizstoffen verursacht werden[2; 3].

Traumata von außerhalb des Kehlkopfes:

Als Ursachen für von außen verursachte Traumata der Stimmlippen kommen Unfälle (z.B. Fahrrad, Auto) und Gewalteinwirkung durch Strangulation, Schläge, Einsatz von scharfkantigen Gegenständen und Schusswaffen in Frage.

Einen Sonderfall der externen Traumatisierung stellen Bestrahlungen im Halsbereich im Rahmen einer Therapie von malignen Neubildungen dar, auch hierbei kann es zu einer narbenträchtigen Schädigung der Stimmlippen kommen.

Bei Unfällen und Schlägen auf den Kehlkopf kann es zu Stimmlippenprellungen (Kontusionen) kommen, die oft übersehen und erst nachträglich anamnestisch erfasst werden können.
Auch Ein- und Abrisse der gesamten Stimmlippe oder des Musculus vocalis werden beobachtet.

Bei jeder der oben erwähnten Schädigungsformen kann es auch zu Einblutungen in die Stimmlippe kommen.
Durch den Einsatz von scharfen Gegenständen oder Schussverletzungen ist eine direkte Verletzung der Stimmlippen möglich.

1.3 Therapiemöglichkeiten von Stimmlippenvernarbungen

Der folgende Abschnitt soll einen Überblick über die therapeutischen Maßnahmen geben, die in der Behandlung von Stimmlippenvernarbungen und Substanzdefekten von Stimmlippen zum Einsatz kommen.

Ein wichtiger Grund für die Untersuchung der biomechanischen Eigenschaften der Stimmlippen ist das Streben nach objektiver Überprüfung eines Therapieerfolges der verschiedenen Behandlungsoptionen.
Die Ermittlung der viskoelastischen Eigenschaften des Stimmlippengewebes vor und nach einem therapeutischen Eingriff und der anschließende Abgleich dieser Werte mit vorhandenen Normwerten kann Aufschluss über eine Annäherung an den gesunden Zustand durch die Therapie erbringen.

Bei der Betrachtung der Therapieoptionen können die *Auffüllung von Substanzdefekten (Augmentation)* und *Zellimplantation bzw. Einsatz von Wachstumsfaktoren*, sowie *operative Medialisierung* als Obergruppen genannt werden.

Auffüllung von Substanzdefekten (Augmentation)

Augmentation ist grundsätzlich der ältere Therapieansatz und wurde primär als therapeutisches Konzept für Schlussinsuffizienzen der Glottis entwickelt.
Hierbei wird ein Füllmaterial unter laryngoskopischer Kontrolle in die Stimmlippe injiziert, um einen Substanzdefekt auszugleichen.
Die erste Therapie dieser Art führte Brünings 1911 mit Paraffinöl durch.
An das Füllmaterial wurden die Anforderungen gestellt, dass es für den Patienten ungefährlich bzw. gut verträglich und nebenwirkungsarm ist, nicht zu schnell vom Körper resorbiert wird und an Ort und Stelle verbleibt.
Außerdem sollte es den biomechanischen Eigenschaften der Stimmlippe möglichst ähnlich sein.

Da die Augmentation auch zunehmend zur Therapie von Stimmlippenvernarbungen und nicht nur zum bloßen Defektausgleich eingesetzt wurde, sollte das eingesetzte Material auch positive Auswirkungen auf die Regeneration und die Wiederherstellung der biomechanischen Eigenschaften des Gewebes besitzen.

Um ein solches Präparat zu finden, ist es wichtig, sich auf histologischer und biochemischer Ebene der Zusammensetzung der Stimmlippe zu nähern.
Wie bereits in den anatomischen Grundlagen erwähnt, bestimmt die Lamina propria funktionell und auch durch ihre Gewebsmasse (einen wesentlichen Anteil macht die extrazelluläre Matrix aus) die biomechanischen Eigenschaften der Stimmlippe und die Schwingungsfähigkeit während der Phonation und steht deshalb auch heute noch im Fokus des wissenschaftlichen Interesses.
Für eine physiologische Funktion der Stimmlippe ist natürlich die Unversehrtheit aller vier histologisch abgrenzbaren Schichten erforderlich, aber bereits durch die Behandlung der Lamina propria als bedeutendster Schicht erhoffte man sich therapeutische Erfolge im Hinblick auf die stimmlichen Fertigkeiten der Patienten.

Als wesentliche Bestandteile der Lamina propria und deren extrazellulärer Matrix wurden die als Fasern vorliegenden Proteine Kollagen und Elastin, das Glykosaminoglykan Hyaluronsäure, sowie diverse interstitielle Proteine, darunter Fibronectin, Fibromodulin, Decorin, Syndecan 1 und 4 und Cadherin, ermittelt [7].

Betrachtet man die zur Augmentation einsetzbaren Substanzen, ist aufgrund der mittlerweile verfügbaren Fülle an Materialien eine nähere Einteilung erforderlich.
Die erste, grundlegende Einteilung erfolgt in:

Resorbierbare/kurzfristige Augmentationsmaterialien

Nicht resorbierbare/langfristige Augmentationsmaterialien

In Bezug auf die Substanzart sind die resorbierbaren Materialien für die Behandlung von Stimmlippenvernarbungen interessanter, da es sich hierbei zumeist um organische Verbindungen handelt, die in ihren viskoelastischen Eigenschaften den Stimmlippen eher entsprechen als die nicht resorbierbaren Materialien, die oft anorganischer Natur sind.
Der Vollständigkeit halber sollen aber auch die nicht resorbierbaren Materialien kurz angesprochen werden.

1.3.1 Resorbierbare Augmentationsmaterialien:

Die resorbierbaren Augmentationsmaterialien werden im Folgenden noch einmal in *xenogen, allogen, synthetisch* und *autolog* eingeteilt.

Neben dem weiter oben erwähnten Aspekt der ähnlichen viskoelastischen Eigenschaften von den implantierten resorbierbaren Substanzen und der Stimmlippe, sowie möglichen positiven Effekten der Substanzen aufs umliegende Gewebe, ist auch die Möglichkeit einer sogenannten „Probefahrt“ für den Patienten erwähnenswert:
Der Patient hat die Möglichkeit, das Ergebnis einer Augmentation zu testen, ohne gleich über eine dauerhafte Lösung entscheiden zu müssen.
Gerade wenn noch eine Remission möglich ist, z.B. bei Nervus recurrens Lähmungen, ist ein Abklingen des Augmentationseffektes durchaus wünschenswert.

Xenogen (von nicht-menschlichen Organismen) gewonnene Substanzen:

- bovines Kollagen (Zyderm,Zyplast)
- tierische Hyaluronsäurepräparate (Hylaform)
- Gelatineschwamm aus Schweinehaut (Gelfoam)

Unter den xenogenen, resorbierbaren Augmentationsmaterialien ist ***Gelfoam*** (Pharmacia & Upjohn, Kalamazoo, MI, USA) die am längsten bekannte Substanz und weltweit immer noch sehr gebräuchlich [8].
Es handelt sich hierbei um einen Gelatineschwamm, dessen Gelatine aus Schweinehaut gewonnen wird.

Gelfoam wird unter underem zur Blutstillung und Embolisation verwendet und wurde 1978 erstmals von Schramm et al. [9] als Option für die Stimmlippenaugmentation beschrieben.
Bei der heutigen Anwendung von Gelfoam kann man also auf einen 30-jährigen Erfahrungszeitraum ohne schwerere Komplikationen zurückblicken, was Gelfoam zu einem sicheren Präparat macht.
Negativ sind allerdings die sehr kurze Resorptionszeit im Gewebe von ca. 4-6 Wochen, sowie die Tatsache, dass nicht über geweberegenerative Effekte von Gelfoam berichtet wurde.

Ebenfalls lange in Gebrauch sind ***bovine Kollagenpräparate***, wie das quervernetzte Kollagenpräparat Zyplast (Allergan-Inamed Corp., Santa Barbera, CA, USA).
Durch die Quervernetzung soll die Resorption im Gewebe verlangsamt werden und das Präparat somit länger an der Implantationsstelle verbleiben.
Verschiedene Autoren berichten über eine Nachweisbarkeit im Gewebe von 4-18 Monaten [8; 10].

Da 2-3% aller Patienten präformierte Antikörper gegen bovines Kollagen besitzen, ist eine intrakutane Allergietestung über mindestens 3 Wochen nötig.
Auch wenn bovines Kollagen insgesamt ein Präparat mit langer Anwendungsgeschichte und wenig spezifischen Nebenwirkungen ist, muss es in der EU immer noch im Rahmen von Off-Label-Use an den Stimmlippen verwendet werden.

Eine weitere wichtige Gruppe der resorbierbaren xenogenen Augmentationsmaterialien sind, wie bereits oben erwähnt, ***Hyaluronsäurepräparate***.
Hyaluronsäurepräparate sind seit einigen Jahren, vor allem aus der Dermatologie und der ästhetischen Chirurgie, nicht mehr wegzudenken.
Sie werden hier als besonders geeignete Option zur Unterspritzung von Falten und anderen Hautunebenheiten angesehen, was aufgrund des physiologisch generalisierten Vorkommens von Hyaluronsäure im menschlichen Bindegewebe nachvollziehbar erscheint.

Auch in der Lamina propria der Stimmlippe ist Hyaluronsäure zu finden [12; 13].
Chan et al. berichteten 2001 über die Wichtigkeit der Hyaluronsäure für die viskoelastischen Eigenschaften der Stimmlippe, die sie durch selektive enzymatische Entfernung der Hyaluronsäure aus dem Stimmlippengewebe und anschließende rheometrische Messungen ermittelt hatten [14].
Hertegard et al. veröffentlichten ermutigende Ergebnisse bezüglich der Anwendung von Hyaluronsäure an den Stimmlippen in unterschiedlichen Darreichungsformen [15] und im Vergleich zu anderen Augmentationsmaterialien [16].
Die am Markt verfügbaren Produkte sind hauptsächlich tierischen Ursprungs, Synthetisierung ist allerdings ebenfalls möglich.

Zu den bekanntesten Präparaten gehören *Hylaform* (Fa. Collagen Aesthetics, Palo Alto/ CA, USA) und *Restylane* (Q-Med AB, Uppsala).
Hylaform wird aus Hühnereiweiß gewonnen, Restylane aus bakterieller Fermentation.
Hylaform liegt, um eine langsamere Resorption im Gewebe und somit eine längere Augmentationsdauer zu erreichen, als Hydrogel vor, Restylane wird ebenfalls durch ein vom Hersteller Q-Med patentiertes Stabilisierungsverfahren in seiner Resorption verlangsamt.
In der Literatur finden sich Haltbarkeitsangaben im Gewebe von 3-6 Monaten [10] bis zu 12 Monaten und mehr [11].

Hylan B kann bei Allergien gegen Hühnereiweiß zu Problemen in der Anwendung führen, eine Allergietesung ist aber nicht vorgeschrieben [10].
Restylane kann durch bakterielle Proteinverunreinigungen zu unerwünschten Nebeneffekten führen [8].

Ein weiteres Präparat, das für Stimmlippenaugmentationsverfahren ins Gespräch gekommen ist, stellt das ACP (auto-crosslinking-Process)-based Gel (Fidia Advanced Biopolymers, Abano Terme, Padova, Italy) dar, dass in einer von Molteni, Presutti et al. 2010 veröffentlichten Studie Verwendung findet [17].
Auch hierbei handelt es sich um ein Präparat aus bakterieller Fermentation, die bisherigen Anwendungsbereiche lagen vor allem im chirurgisch-gynäkologischen Kontext, wo eine verbesserte Wundheilung und die Vermeidung von postoperativen Adhäsionen im Mittelpunkt standen.

Allogen (aus Gewebe eines anderen Menschen) gewonnene Substanzen:

- kollagene Mikropartikel humanen Urspungs (Cymetra)
- gereinigte Kollagenpräparate humanen Ursprungs (Cosmoderm, Cosmoplast)

Cymetra stellt eine injizierbare Form des Präparates Alloderm (Life Cell Corp, Palo Alto/CA, USA) dar.
Dem Präparat liegt ein Kollagen-Proteingerüst, gewonnen aus menschlicher Haut, zugrunde. Bei der Gewinnung dieses Gerüstes erfolgt eine Entfernung der Zellkerne durch Kryofrakturierung [10], man erhält kollagene Mikropartikel in Form eines Pulvers.
Dieses Pulver muss vor der Applikation mit Lidocain rehydriert werden und ist dann zum Einsatz als kollagenes Augmentationsmaterial bereit.

Eine Allergietestung ist vor der Applikation nicht erforderlich, eine Einschränkung der Anwendbarkeit wäre aber bei einer bestehenden Gentamycinallergie gegeben, da dieses Antibiotikum im Produktionsprozess Anwendung findet [8].
Bock et al. berichteten 2007 außerdem über eine unerwünschte Migration mit fraglicher Fremdkörperreaktion des Materials [18].
Über die erreichbare Augmentationsdauer kursieren unterschiedliche Ergebnisse, die zwischen 1-3 Monaten [20] und 12 Monaten und mehr [19] differieren.

Cosmoderm und Cosmoplast sind zwei humane Kollagenpräparate, deren Anwendung in der Stimmlippenaugmentation bisher eher theoretischer Natur ist.
Da keine Studien über Anwendungen im Larynx existieren, seien sie an dieser Stelle eher der Vollständigkeit halber als mögliche Augmentationsmaterialien erwähnt.

Synthetisch (durch industrielle Verfahren ohne Beteiligung von Organismen) gewonnene Substanzen:

- Gel auf Basis von Carboxymethylcellulose (Radiesse Voice Gel)

Radiesse Voice Gel (Bioform Medical, San Mateo, CA, USA) stellt den einzigen weiter verbreiteten Vertreter der synthetischen resorbierbaren Augmentationsmaterialien dar.
Es handelt sich hierbei um eine Substanz, die aus Wasser, Glycerin und Carboxymethylcellulose (CMC), einem organischen Polymer, zusammengestellt wurde.
Das Präparat ist von der amerikanischen Food and Drug Administration (FDA) zum Einsatz an den Stimmlippen zugelassen.

Kwon, Rosen et al. führten 2005 eine Studie bezüglich der Eigenschaften, Sicherheit und Augmentationsdauer von CMC durch [21], in der die durchschnittliche Augmentationsdauer
mit ca. 2-3 Monaten angegeben wird. Des Weiteren wird auf das nur geringe Risiko allergischer Reaktionen hingewiesen, weswegen vor der Applikation des Präparates keine Allergietestung nötig ist.

Radiesse Voice Gel bzw. CMC ist, da aufgrund der Charakteristik als reines Füllmaterial keine gewebsregenerativen Eigenschaften zu erwarten sind, insbesondere als „Probefahrt“ vor operativer Medialisierung der Stimmlippen bzw. auch bei mutmaßlich reversiblen Stimmbandlähmungen indiziert.

<u>Autolog</u> (aus körpereigenem Material des Patienten) gewonnene Materialien:

- autologes Fett
- autologe Fascia lata
- autologer Knorpel

<u>Autologes Fett</u> wurde erstmals Anfang der 1990er Jahre im Bereich der Stimmlippenaugmentation eingesetzt.
Hierzu gab es 1991 sowohl eine Studie im Tiermodell [22], als auch einen ersten Einsatz in der Therapie am Menschen zu vermelden [23].
Beide Untersuchungen erbrachten erste positive Ergebnisse, die weitere Untersuchungen in den folgenden Jahren nach sich zogen.

Autologes Fett etablierte sich in den späten 1990er Jahren als vielverwendetes Stimmlippenaugmentationsmaterial aufgrund seiner guten Verfügbarkeit und Erreichbarkeit im menschlichen Körper und nicht zuletzt auch durch die hohe Anwendungssicherheit, die mit der Verwendung autologer Materialien einhergeht.

Es existieren diverse mögliche Entnahmeorte für autologes Fett am Körper, die chirurgisch gut zugänglich sind, unter anderem das buccale Fettpolster, der Nackenbereich, der dorsolaterale Abschnitt der oberen Extremität, der subkutane Abschnitt der abdominalen Wand, um nur Einige zu nennen [24].
Die Entnahme des Fettes erfolgt in Intubationsnarkose, die Augmentation in derselben Sitzung.

Bereits frühe Studien bezüglich der Persistenz des Augmentationserfolges [25; 26] zeigten eine mögliche Schwäche auf: die unvorhersehbare Geschwindigkeit, mit der das Material in den Stimmlippen resorbiert wird, hier schwanken die Angaben nach wie vor von Monaten über Jahren bis hin zur permanenten Augmentation.
Hierzu finden sich auch übereinstimmende Angaben in aktuellen Reviews zur Stimmlippenaugmentation [8; 10].

Es liegt nahe, dass je nach Operationstechnik und Entnahmeort des Fettes unterschiedliche Ergebnisse erzielt werden können, hierzu publizierten u.a. Tamura, Okada et al. 2010 [27] eine Studie zur Eigenfettentnahme am buccalen Fettpolster, das sie als anderen Entnahmeorten überlegen ermittelten.

Unter anderem durch reichlich vorhandene Alternativen und die beschriebene Unzuverlässigkeit des Ergebnisses hat das autologe Fett als Augmentationsmaterial seit den neunziger Jahren zunehmend an Bedeutung eingebüßt.

An Komplikationen ist ansonsten an eine Infektion, Wundheilungsstörung oder Narbenbildung im Bereich des Entnahmeortes zu denken, durch Überaugmentation kann es zu Stimmstörungen und Heiserkeit kommen, auch eine Migration des Materials ist denkbar.
Zukünftig könnte autologes Fett in Kombination mit anderen Zusätzen wieder an Bedeutung gewinnen, sollte sich die Resorption dadurch verlangsamen lassen, bzw . konstant gehalten werden. Entsprechende Ansätze gibt es zum Beispiel unter Zuhilfenahme eines adenoviralen Vektors [28].

Autologe fascia lata ist ein Material, das Ende der 1990er Jahre erstmals für die Stimmlippenaugmentation in Erwägung gezogen wurde.
Besonders die Gruppe um Reijhonen, Rihkanen et al. aus Finnland tat sich in der Erprobung dieses Augmentationsmaterials hervor [29; 30; 31].

Die Fascia lata befindet sich oberflächlich unterhalb der Kutis und des Unterhautfettgewebes am Oberschenkel des Menschen und ist daher chirurgisch gut zugänglich.
Die Entnahme erfolgt im selben Arbeitsgang wie die Augmentation, vor der Augmentation wird das Faszienmaterial unter sterilen Bedingungen zerkleinert, so dass eine Applikation über eine Spritze möglich ist.
Die Modellierbarkeit ist trotz der Zerkleinerung der Faszie jedoch schwieriger als bei anderen Präparaten.
Die Autoren weisen darauf hin, dass sich das Augmentationsmaterial schlecht für ausgedehnte Substanzdefekte der Stimmlippen eignet [31].

Von diesen Einschränkungen abgesehen, scheint es sich bei der autologen Faszienaugmentation um ein sicheres und beständiges Verfahren zu handeln, eine Verbesserung der Stimmparameter wurde für einen Zeitraum zwischen 3-10 Jahren festgestellt [31].

Autologer Knorpel wird am Larynx bisher nicht häufig eingesetzt, es existieren jedoch Studien am Tiermodell [32; 33].
Hierbei wurde bei Hunden autologer Ohrknorpel und autologes Fett entnommen, der Knorpel per Skalpell zerkleinert und ein Gemisch dieser beiden Bestandteile in die Stimmlippe injiziert.
Die Autoren berichten über einen weitgehend komplikationslosen Verlauf und eine gute Verträglichkeit des Augmentats.

Auch bei diesem Augmentationsmaterial dürfte die Modellierbarkeit jedoch eher eingeschränkt möglich sein.
Auch die möglichen unerwünschten kosmetischen Folgen einer Entnahme von autologem Ohrknorpel mit dem zusätzlichen Wagnis einer Wundheilungsstörung im schlecht durchbluteten Knorpelgewebe dürften einer weiteren Verbreitung dieser Methodik im Wege stehen.

1.3.2 Nicht – resorbierbare Augmentationsmaterialien

Bei den nicht-resorbierbaren Augmentationsmaterialien handelt es sich um synthetische Stoffe, es gibt hier derzeit nur wenige Alternativen, da synthetische, permanent im Körper befindliche Stoffe häufig Fremdkörperreaktionen, zum Beispiel in Form von Granulomen, zur Folge haben können.
Einige der im Folgenden vorgestellten Materialien sind daher im klinischen Gebrauch heutzutage als obsolet anzusehen.

Dennoch ist die Möglichkeit einer permanenten Augmentation per Injektion ein sehr reizvoller Forschungsgegenstand, da hiermit dem Patienten mit irreversiblem Substanzdefekt der Stimmlippen eine interessante Alternative zur aufwendigeren Operation angeboten werden könnte.
Aus diesem Grunde sind trotz der stattgehabten Rückschläge wieder interessante Materialien ins Gespräch gebracht worden.
Geweberegenerative Eigenschaften sind bei keiner der im Folgenden beschriebenen Substanzen bekannt oder zu erwarten, es handelt sich um reine Augmentationsmaterialien.

Synthetisch hergestellte Materialien mit langer bis permanenter Persistenz:

- Teflon
- Carboxymethylcellulose-Gel mit Calciumhydroxylapatit-Kristallen (Radiance, Radiesse)
- texturierte Polydimethylsiloxan-Partikel (Vox Implants)

Teflon ist die von der Marke DuPont geprägte Bezeichnung für Polytetrafluorethylen (PTFE, gelegentlich auch Polytetrafluorethen) und ist ein unverzweigtes, linear aufgebautes, teilkristallines Polymer aus Fluor und Kohlenstoff.
Aufgrund seiner Eigenschaften als reaktionsträges (inertes) Material mit niedrigem Reibungskoeffizienten war es durchaus nicht abwegig, Teflon als Augmentationsmaterial für die Stimmlippe in Erwägung zu ziehen.
In den 60er Jahren des 20. Jahrhunderts wurde Teflon in dieser Weise erstmals eingesetzt, beispielsweise von Arnold 1962 [34].

Teflon war lange Zeit, ca. 30 Jahre lang, Standardpräparat in der Stimmlippenaugmentation, auch, weil bei diesem Material in der Tat ein permanenter Augmentationserfolg möglich schien.

Mittlerweile gilt Teflon aus mehreren Gründen als obsolet für die Stimmlippenaugmentation:
Einerseits kommt es bei den Patienten häufig zu Fremdkörperreaktionen im umgebenden Gewebe (zu sogenannten Teflongranulomen).
Diese Granulome wurden in zahlreichen Arbeiten beschrieben, beispielsweise bei Nakayama, Ford und Bless 1993, im Rahmen einer Fehlermanagementstudie bei 28 Patienten mit Teflonaugmentation [35].

In selteneren Fällen kann es auch zur Migration von injiziertem Teflon in benachbartes oder auch weiter entferntes Gewebe kommen [36].
Möglicherweise ist die Komplikationsrate auch in Abhängigkeit von verwendeter Injektionstechnik und Injektionsort zu sehen, gerade die Granulome wurden jedoch häufig beobachtet.
Auch über ein mögliches karzinogenes Potential von Teflon wird diskutiert,
eine eindeutige Linie hierzu hat sich jedoch noch nicht durchgesetzt.

Radiesse (BioForm Company, San Mateo, CA) kombiniert synthetisch hergestellte Partikel aus Calciumhydroxylapatitkristallen (CaHA) mit einem Durchmesser von 25-45µm mit Carboxymethylcellulose-Gel (CMC) als Trägersubstanz [37].
CMC ist auch einzeln als Radiesse Voice Gel erhältlich und wird unter diesem Namen auch weiter oben besprochen.

CaHA kommt physiologisch im menschlichen Körper in der Knochensubstanz vor und verfügt daher über eine sehr gute Verträglichkeit auch in anderem Gewebe.
Radiesse ist ein relativ neues Präparat, es wurde im Jahre 2004 im Tiermodell angewendet [38], der Einsatz am Menschen erfolgte jedoch quasi parallel [37], da CaHA in anderen medizinischen Gebieten bereits etabliert und erfolgreich war.

Die Erfahrungen mit Radiesse umfassen bisher einen recht kurzen Zeitraum, es liegen bisher wenige Langzeitstudien vor [39], die Verträglichkeit wird jedoch durchweg als gut beschrieben.

Ob die Augmentationsdauer tatsächlich als permanent anzusehen ist, kann bisher noch nicht bestätigt werden, zumal die Annahme, dass eine auch im Körper vorliegende Substanz an anderer Stelle eventuell sukzessive resorbiert werden könnte, nicht abwegig erscheint.
Nach derzeitigem Stand ist von einer Augmentationsdauer von mehreren Jahren auszugehen.

Vox Implants (früher Bioplastique)(Hersteller bioplasty bv, Geleen, Niederlande) sind Partikel aus Polydimethylsiloxan(PDMS).
Es handelt sich um ein anorganisches Polymer unter Einbeziehung von Silzium, also um ein Silikonderivat.

Der mittlere Durchmesser der Partikel liegt bei ca. 200 µm, was das Material relativ körnig erscheinen lässt und gegen eine oberflächliche Augmentation spricht, aber gleichzeitig den Vorteil birgt, dass Fremdkörperreaktionen und Migrationseffekte eingeschränkt werden [10].
Die Grenze für lymphatische Migration liegt bei ca. 65 µm, auch eine Phagozytose ist bei einer Partikelgröße von 200 µm nicht mehr denkbar.
Da die Phagozytose eine Voraussetzung für die zelluläre Immunantwort ist, sind Fremdkörperreaktionen bei diesem Präparat unwahrscheinlicher [10].

Bisherige Einsatzgebiete sind Urologie und kosmetische Chirurgie und auch im Bereich des Larynx wird über gute und komplikationsarme Resultate berichtet, auch in jüngsten Studien [40].

1.3.3 Operative Medialisierung der Stimmlippen

Die operative Medialisierung der Stimmlippen ist eine weitere Möglichkeit, den Stimmlippenschluss bei Stimmbandlähmung oder Substanzdefekt zu verbessern.
Die gebräuchlichste Methode der operativen Stimmbandmedialisierung ist die Thyreoplastik Typ 1 nach Isshiki. Die wesentliche Indikation ist hier die einseitige Stimmbandlähmung, denkbar sind aber auch andere Ursachen des inkompletten Glottisschlusses.

Bei dem Verfahren findet keine operative Manipulation am Kehlkopf von endolaryngeal statt, sondern ein Eingriff am Stützknorpelskelett bei transkutanem Zugang.
Der Eingriff erfolgt in Lokalanästhesie, auf Höhe der gelähmten oder substanzverminderten Stimmlippe wird ein Fenster im Schildknorpel ausgeschnitten.
Durch probeweisen Druck an dieser Stelle und parallele Phonationsversuche des Patienten wird ausgelotet, in welcher Position eine Stimmverbesserung zu erreichen ist.
Anschließend wird die Stimmlippe durch Gewebekleber oder einen speziell zugeschnittenen Silikonblock in dieser Stellung fixiert.

Vorteile dieses Verfahrens sind, dass keine Manipulation an der Oberfläche der Stimmlippe mit eventuell resultierenden Schädigungen an dieser Stelle erfolgt und die Medialisierung dauerhafteren Erfolg verspricht, als die meisten beschriebenen Augmentationsverfahren.

Nachteile sind die im Vergleich zu den Augmentationstechniken höhere Invasivität mit offenen Operationssitus, längerer postoperativer Heilungszeit und den mit jeder Operation einhergehenden Risiken von Schmerzen, Wundheilungsstörungen, Wundinfektion, Verletzung von benachbarten Strukturen und Nachblutung.
Das Risiko, dem Patienten ein für ihn unbefriedigendes Resultat zu erbringen, lässt sich mit der weiter oben erwähnten „Probefahrt“, also mit einer temporären Augmentation mit einem resorbierbaren Präparat, minimieren [41].

1.3.4 Tissue - Engineering

Die bisher vorgestellten Verfahren haben gemeinsam, dass die Defektauffüllung der Stimmlippen im Vordergrund steht, auch wenn etwa Präparaten wie Hyaluronsäure in einigen Untersuchungen auch gewebsregenerative Effekte zugeschrieben werden.
Volumendefekte der Stimmlippe oder auch einseitige Lähmungen des Nervus recurrens mit resultierenden Phonationseinschränkungen lassen sich insofern mit den verschiedenen Augmentationsverfahren oder auch der Thyreoplastik bereits befriedigend therapieren.
Problematischer ist bisher insbesondere die Therapie von Stimmlippenvernarbungen, die in dieser Arbeit im Hinblick auf unsere Forschung von besonderem Interesse ist.

Beim jüngsten therapeutischen Ansatz ist der Begriff „tissue engineering“ das überdachende Konzept.
Unter „tissue engineering“ hat man sich Verfahren vorzustellen, die die Regeneration eines bestehenden Gewebes oder auch die Produktion von implantierbarem Ersatzgewebe anstreben.

Zum „tissue engineering“ gehört eine Trias aus Zellen, Gerüstgewebe und regulierenden Faktoren, die auf eine geeignete Umgebung treffen muss.
Aus dieser Anordnung kann eine Regeneration von Geweben oder Organen erzielt werden.
Auch im Bereich der Stimmlippentherapie werden solche Techniken zunehmend wichtiger.
Hier ist es schwierig, einen Standardweg zu definieren, mit dem alle Stimmbandvernarbungen therapiert werden können, dies wird durch die Vielfältigkeit der möglichen pathologischen Veränderungen erschwert.

Um die Vorgänge zu objektivieren, die sich in Bezug auf die histologische Veränderung der Stimmlippe bei einem Vernarbungsvorgang abspielen, haben diverse Tierversuche stattgefunden.
Diese wurden von Hansen und Thibeault in einem Review von 2006 zusammengefasst [42].
Als Versuchstiere dienten Hasen, Hunde, Schweine und Ratten, es wurde bei den Tieren eine Verletzung der Stimmlippen gesetzt und anschließend zu verschiedenen Zeitpunkten eine Tötung der Tiere mit histologischer Aufarbeitung der Stimmlippen durchgeführt.
Trotz der Verschiedenheit der Spezies untereinander ließen sich in Bezug auf die Stimmlippen Ähnlichkeiten im Aufbau und auch im Heilungs- und Vernarbungsprozess feststellen.

Bereits weiter oben wurde kurz auf die histolgische Zusammensetzung der Stimmlippe und der Extrazellulärmatrix der Lamina propria beim Menschen eingegangen; bei den erwähnten Tieren findet sich eine ähnliche Formation von Gewebebestandteilen, unter anderem Prokollagen, Kollagen, Elastin, Fibronectin, Syndecan, Cadherin und Hyaluronsäure.
Einige Regelmäßigkeiten ließen sich in Bezug auf die Zusammensetzung des Narbengewebes feststellen: Prokollagen war bei Hasen und Hunden nach zwei Monaten erhöht, nach 6 Monaten war diese Erhöhung nicht mehr feststellbar.
Der Kollagengehalt stieg in allen Tierversuchen im Vernarbungsprozess an, ebenso wie der Fibronectingehalt, Elastin war nach dem Prozess vermindert nachweisbar.

Deutlich war das Ergebnis auch bei der Hyaluronsäure, die nach der Vernarbung in allen Studien vermindert vorlag [42].
Diese Erkenntnisse lassen sich mit der klinisch erfassbaren Beschaffenheit als derbes, festes, weniger elastisches Gewebe gut in Einklang bringen.
Um diese genannten zellulären Pathologien zu reparieren oder das betroffene Gewebe ersetzen zu können, ist tissue engineering ein viel versprechender Ansatz.

Im Folgenden soll daher zunächst eine kurze Übersicht über die verwendeten Zellen, Gerüstgewebe und regulierenden Faktoren dargestellt werden, die für den Einsatz an der Stimmlippe in Frage kommen.

Zellen: Geht man von dem histologischen Aufbau der Stimmlippe in seiner physiologischen, ungeschädigten Form aus, liegen mehrschichtig-unverhorntes Plattenepithel, Lamina propria, Ligamentum Vocale und Musculus Vocalis als unterscheidbare Schichten vor.

Hieraus ergibt sich im Falle eines Reparaturvorgangs die Notwendigkeit von teilungsfähigen Zellreihen, die mindestens Gewebe aus der mesenchymalen Reihe nachbilden können müssen, denn die Lamina propria als wichtigster Teil der schwingenden Stimmlippe gehört nach histologischer Betrachtung zum Mesenchym und entspringt dem Mesoderm.
Will man jedoch sowohl Epithel, als auch Lamina propria mittels Tissue engineering nachbilden, ist der Einsatz von pluripotenten Zellen angezeigt [43], da hierbei auch Zellen ektodermalen Ursprungs erforderlich sind.

Einen Überblick gibt hier ein aktuelles Review von Jennifer Long [43], in dem die derzeit verwendeten Zellarten besprochen und einige Forschungsprojekte verschiedener Gruppen erläutert werden.
Bei der Charakterisierung der verwendeten Zellen kann zunächst einmal in Fibroblasten und Stammzellen unterschieden werden.

Fibroblasten sind Zellen, die physiologischer Weise im Bindegewebe vorkommen und über Produktion von Kollagen und Proteoglykanen maßgeblich an dessen Synthese und Erhalt beteiligt sind.

Auch in der Lamina propria der Stimmlippe kommen Fibroblasten vor, die Überlegung zur Verwendung dieser Zellen zur Therapie der Lamina propria liegt also nahe.

Im Tierversuch wurden bereits autologe Stimmlippenfibroblasten auf Ihre Auswirkung auf Extrazellulärmatrix - Zusammensetzung und viskolelastische Eigenschaften getestet [44].
Hier zeigte sich bei der mit autologen Fibroblasten behandelten Gruppe eine signifikante Verbesserung der Narbenheilung mit weniger pathologischen biomechanischen Eigenschaften im Vergleich zur mit Kochsalz behandelten Kontrollgruppe.
Zudem erfolgte die Implantation 2 Monate nach Defektsetzung, also nach Narbenformation, was den Therapieerfolg zusätzlich aufwertet.

Auch ektope Fibroblasten, in einer Tierstudie von Chetri, Berke, et al. aus dem buccalen Bindegewebe entnommen, konnten bei Injektion nach Defektsetzung Vorteile im Vergleich zur Kontrollgruppe erbringen [45].

Stammzellen sind pluripotente Zellen, sie sind also in der Lage, sich in mehrere Gewebearten zu differenzieren. Hier müssen noch einmal embryonale Stammzellen (ESC) von adulten Stammzellen unterschieden werden.

Embryonale Stammzellen sind in der Lage, sich in alle Gewebearten des Entoderms, Ektoderms und Mesoderms zu differenzieren, sind aber sowohl in ethischer, als auch praktischer Hinsicht nicht unproblematisch.
Die ethischen Bedenken resultieren aus der Tatsache, dass der Gewinnung von embryonalen Stammzellen die Schädigung und Zerstörung menschlicher Embryonen vorausgeht.
Des Weiteren bestehen Bedenken praktischer Art, da bei derartig differenzierungsfreudigem Gewebe auch immer mit der Entwicklung unerwünschter Neubildungen gerechnet werden muss.

Humane ESC wurden 2007 von Cedervall, Hertegard et. al. im Tierversuch an Kaninchen eingesetzt [46].
Nach Defektsetzung mit mikrochirurgischer Schere wurde direkt im Anschluß die Injektion der Stammzellen vorgenommen.

Es wurden viskoelastische Messungen per Parallel-Plate-Rheometer, histologische Schnitte und Immunfluoreszenzverfahren zur Evaluation des Therapieerfolges durchgeführt, allerdings nicht am selben Versuchsobjekt. Der Beobachtungszeitraum betrug vier Wochen.
Es zeigten sich verbesserte viskoelastische Eigenschaften, verringerte Narbenbildung und physiologischere Wundheilung an den mit ESC behandelten Stimmlippen.
Das Überleben der Stammzellen wurde einmalig 4 Wochen nach Implantation per Immunfluoreszenz festgestellt [46].
An einer von 22 ESC-behandelten Stimmlippen wurde überschießendes Gewebswachstum ohne Hinweis für Malignität festgestellt.

Einen weniger problematischen Ansatz bietet die Verwendung adulter Stammzellen, in Studien wurden bisher mesenchymale Stammzellen (MSC) aus dem Knochenmark und aus Adipozyten (Fettgewebe) gewonnene Stammzellen untersucht [43].
Aus postnatalem humanem Knochenmark gewonnene MSC haben den Vorteil der Vermeidung von ethischen Konflikten, da hier der Patient bei autologer Transplantation die Stammzellen für seine eigene Therapie durch seine Einwilligung zur Verfügung stellen kann, sie werden zum Beispiel aus Knochenmark aus dem Beckenkamm gewonnen.
Den adulten Stammzellen wird insgesamt eine geringere Differenzierungsfähigkeit als den embryonalen Stammzellen bescheinigt, doch sind auch diese noch in der Lage, verschiedene Gewebearten zu bilden.

Nach der Entnahme werden die MSC in einem mehrschrittigen Verfahren isoliert und in Spezialbehältern mit Nährmedium kultiviert, die Intaktheit der Stammzellen wird in Form der Adhärenz zur Behälterwand geprüft.
Die adhärenten Zellen werden dann per Behandlung mit Trypsin und EDTA abgelöst, wiederum in Kultur gebracht.
Die Klassifikation der Zellen als MSC erfolgt über die Ausprägung diverser Oberflächenmarker und die Feststellung ihrer Differenzierungsfähigkeit in die mesenchymalen Gewebearten [47].

Hertegard, Cedervall et al. berichteten 2006 über eine Studie, bei der die viskoelastischen und histologischen Eigenschaften von 20 Kaninchenstimmlippen nach Vernarbung mit und ohne paralleler MSC-Implantation untersucht wurden [47].

Es zeigte sich bei den mit MSC behandelten vernarbten Stimmlippen eine Viskoelastizität, die den unverletzten Kontrollexemplaren deutlich näher kam, als die der vernarbten unbehandelten Exemplare.
In der Histologie zeigten sich nach MSC-Implantation ein physiologischerer Aufbau und ein geringerer Kollagengehalt, als bei den unbehandelten Proben.
Das Überleben von MSC wurde auch hier per Immunfluoreszenz festgestellt.
Der Untersuchungszeitraum betrug 4 Wochen.

Insgesamt resultierte also die MSC-Implantation in einer verminderten Narbenbildung mit geringerem Kollagengehalt und physiologischeren viskoelastischen Eigenschaften.
2010 dehnte die Gruppe um Hertegard, Cedervall et al. die Studie zeitlich auf drei Monate aus, im Wesentlichen, um das Überleben und Verhalten der MSC nach Implantation zu beobachten [48].
Nach drei Monaten war wiederum eine positive Entwicklung der Testparameter feststellbar, in der Immunfluoreszenz waren aber keine überlebenden MSC mehr auffindbar.
Dies wertete die Gruppe als positives Resultat, da für das Vorhandensein von MSC nach abgeschlossener Regeneration des Gewebes kein Bedarf mehr bestehe und ein überschießendes Wachstum des Gewebes so unwahrscheinlich sei.

Diverse Gruppen haben sich mit dem Einsatz von MSC an der Stimmlippe im Tierversuch befasst, die Mehrheit setzte die MSC paralell zum Verletzungsvorgang ein.
Die eigentliche Herausforderung bleibt aber der Einsatz an der chronischen Vernarbung, hier konnten bisher kaum vollständig zufriedenstellende Ergebnisse erzielt werden [49].

Des Weiteren existiert, wie bereits oben erwähnt, die adipose-derived stem cell (ASC):
Es handelt sich um eine dem Fettgewebe entstammende adulte Stammzelle.
ASC können aus Fettgewebe isoliert werden, welches zum Beispiel im Rahmen einer Fettabsaugung (Liposuktion) gewonnen werden kann.
Einen interessanten in-vitro Versuchsansatz demonstrierten Kumai, Kobler et al. 2009, die Mono- und Multikulturen von Stimmlippenfibroblasten, ASC und Narbenfibroblasten anlegten [50].

Hierbei zeigte sich ein hemmender Effekt von ASC auf die Proliferation und Kollagenproduktion von Narbenfibroblasten, aber ein begünstigender Effekt auf die Wachstumsrate von Stimmlippenfibroblasten.
Diese Effekte würden darauf hindeuten, dass durch den Einsatz von ASC ein positiver Einfluss auf die Narbenbildung von Stimmlippen im Sinne von geringerem Narbenwachstum genommen werden könnte.

Alle genannten Zellen und deren Anwendung befinden sich noch im experimentellen Stadium, bisher ist keine Zellimplantation reguläre Therapieoption beim Menschen oder gar Standardtherapie.
Die interessanten und auch ermutigenden Forschungsergebnisse, die zu diesem Thema zunehmend publiziert werden, lassen aber vermuten, dass in nicht allzu ferner Zukunft solche Verfahren durchaus den derzeit gängigen Therapieoptionen den Rang ablaufen könnten oder auch interessante Kombinationspartner für diese Therapien sein könnten.

Gerüstgewebe (Scaffolds): Weiter oben wurde die Trias des Tissue engineering erwähnt, zu der Zellen, Gerüstgewebe und regulierende Faktoren gehören.
Das Gerüstgewebe übernimmt hierbei die Aufgabe, den Zellen einerseits eine optimale Umgebung zur Proliferation zu bieten und andererseits dem angestrebten Gewebeergebnis bereits möglichst nahe zu kommen.
Eine weitere wichtige Anforderung ist die Fähigkeit des Materials zur Bildung einer dreidimensionalen Struktur.

Im Hinblick auf die Nachbildung der Stimmlippe ergibt sich die Problematik in Form einer sehr komplexen, aus mehreren Schichten aufgebauten Struktur, was das Auffinden oder Synthetisieren einer ähnlichen Struktur erschwert.
Jennifer Long gibt in ihrem Review von 2010 einen guten Überblick über die gebräuchlichsten Gerüstgewebe, die im Tissue engineering an der Stimmlippe verwendet werden [43].

Grob einteilen lassen sich die Gerüstgewebe danach in zellbefreite menschliche oder tierische Gewebepräparate, biologische Polymerverbindungen und synthetische Polymerverbindungen.

Zellbefreite Gewebepräparate haben den Vorteil, dass sie aufgrund ihrer biologischen Herkunft bereits einen Komplexitätsgrad besitzen, der sich nur schwer synthetisch imitieren lässt.
Durch die Entfernung der Zellen wird einerseits einer Antigenexposition durch das Gewebe vorgebeugt, andererseits aber auch ein Infektionsrisiko durch solches Gewebe ausgeschlossen.
Nach Zellentfernung bleibt dann im Wesentlichen eine extrazelluläre Matrix mit einem hohen Kollagengehalt übrig.

Ein Beispiel für ein mögliches Material als Grundlage für zellbefreites Gerüstgewebe sind Nabelvenenanteile, wie 2009 von Chan et al. dargestellt [51].
Es wurde hier menschliches Nabelvenengewebe von gesunden Neugeborenen entnommen, bei -80°C eingefroren und später in einem automatisierten Prozess standardisiert zugeschnitten. Anschließend erfolgte ein schonender, kochsalzbasierter Dezellularisierungsprozess.
Während der gesamten Prozedur erfolgten Maßnahmen zur Keimabtötung, es wurden Penicillin und Streptomycin eingesetzt.
Danach erfolgte eine Implantation von Stimmlippenfibroblasten in das azelluläre Gewebe mit anschließender Inkubation für maximal 21 Tage.
Rheologische Messungen des Nabelvenengewebes vor Behandlung, nach Dezellularisierung und nach Fibroblastenimplantation wurden durchgeführt.
Der wesentliche Erfolg der Studie bestand darin, dass das mit Fibroblasten behandelte Präparat vergleichbare viskoelastische Eigenschaften aufwies wie menschliche Stimmlippen-Lamina propria.

Biologische Polymerverbindungen, die als Gerüstgewebe in Betracht gezogen werden können, sind Kollagen, Hyaluronsäurepräparate und Fibrin [43].
Kollagen wurde weiter oben bereits als reines Augmentationspräparat vorgestellt, kann aber auch als Gerüstgrundlage für Tissue engineering verwendet werden.

Vorteil ist die relativ gute Anwendungssicherheit aufgrund von guter Erfahrung im Einsatz an der Stimmlippe, Nachteil die mitunter schnelle Resorption und die Tatsache, dass eingebettete Zellen in anderen Gerüstgeweben aktiver sind [43].
Auch Hyaluronsäure kann, zumindest durch Quervernetzung mit Kollagenfasern in Form eines Hydrogels, dreidimensionale Strukturen bilden. Ebenso ist dies mit dem Biopolymer Fibrin möglich, das in der menschlichen Blutgerinnung eine wichtige Rolle spielt.

Eine vergleichende Studie von Park et al. untersucht den Effekt verschiedener Hydrogele auf die Proliferation von ASC [52].
Gegenübergestellt wurden Hydrogele aus Hyaluronsäure, Kollagen, Fibrin und Kombinationsgele aus Fibrin + Hyaluronsäure und Fibrin + Kollagen.
Dies alles geschah im Hinblick auf die Differenzierung der Zellen in Kombination mit dem Gerüst in Richtung eines Gewebes, das der menschlichen Lamina propria der Stimmlippe möglichst nahe kommen sollte.

Das Ergebnis zeigte eine Überlegenheit des Fibrin-Hydrogels und der Kombinationsgele im Vergleich zu Hyaluronsäure und Kollagen allein, die Zusammensetzung der erzeugten Gewebematrix kam derjenigen der Lamina propria näher.
Synthetische Gerüstmaterialien haben sich bisher kaum bewährt, obwohl hier theoretisch die Möglichkeit minimalen allergenen Potentials oder Infektionsgefahrbestünde.
In der Tat ist es aber bisher schwierig, die Komplexität des geforderten biologischen Gerüsts synthetisch herzustellen.
Aber gerade hier wird mit der voranschreitenden technischen Entwicklung sicherlich ein weiteres Spektrum an Möglichkeiten zugänglich werden.

Regulierende Faktoren: Mit den regulierenden Faktoren wenden wir uns dem letzten Element der Tissue engineering Trias zu, einem Aspekt, der noch relativ viele Fragen offen lässt.
In der Diskussion sind einerseits physikalische Signale, beispielsweise Zugstress, wie von Titze et al. untersucht [53], andererseits biochemische Signale.
Hier wäre zum Beispiel Hepatocyte Growth Factor (HGF) zu nennen, dessen Wirkung von diversen Gruppen und Kliniken untersucht wird, beispielsweise Hirano et. al. [54].

Zur Wirkung des Zugstresses gibt es widersprüchliche Ergebnisse, die Wirkung von HGF scheint eindeutiger positiv zu sein, wurde aber bislang wenig in einem realistischen Umfeld eingesetzt [43].

1.4 Methoden zur Untersuchung der Biomechanik der Stimmlippen

Da die viskoelastischen Eigenschaften der Stimmlippe seit längerem Gegenstand der Forschung vieler Gruppen sind, haben sich hierzu verschiedene Messtechniken etabliert, die in diesem Abschnitt erläutert werden sollen.

Grundsätzlich bestehen die Möglichkeiten, die Messungen direkt auf mechanischem Wege durchzuführen, oder die Messwerte auf Basis sekundärer Phänomene zu ermitteln.
Die Messung an der menschlichen Stimmlippe stellt jeden Untersucher zunächst vor einige Herausforderungen, insbesondere, wenn die Messung am lebenden Patienten erfolgen soll.
Im Larynx sind die räumlichen Verhältnisse sehr beengt, ein Untersuchungswerkzeug muss daher, wenn es mechanische Messungen vornehmen soll, sehr filigran gefertigt sein, beziehungsweise sekundäre Effekte nutzen, die unabhängig von engen Räumen Messungen ermöglichen.

Des Weiteren ist darauf zu achten, dass die Testmethode für die Gesundheit des Patienten unbedenklich ist.
Im optimalen Fall werden die Messungen also im physiologischen Setting in vivo durchgeführt, die optimale Messrichtung der Stimmlippe hängt von dem gesuchten Parameter ab.

Auch an der exzidierten Stimmlippe, also in vitro, ist die Durchführung von Messungen nicht anspruchslos.
Hier muss ebenfalls darauf geachtet werden, das Gewebe nicht zu schädigen, in diesem Fall, um die Ergebnisse nicht zu verfälschen. Die Stimmlippen dürfen auch nicht bereits durch Autolyse verändert sein, insofern ist auf die zeitnahe Durchführung der Messungen zur Stimmlippenentnahme, mindestens aber auf eine geeignete Konservierungsmethode, zu achten.

Dieses Kapitel erhebt nicht den Anspruch, die gesamte Mathematik hinter den beschriebenen Messinstrumenten aufzuarbeiten, exemplarisch werden aber selbstverständlich die Berechnungen hinter dem für diese Studie verwendeten Messgerät im Kapitel „Material und Methoden“ dargelegt.

An dieser Stelle kurz erwähnt werden sollen dennoch die Einheit bzw. Ausgabeformen, in der die Viskoelastizität der Stimmlippen dargestellt wird.
Je nach Messmethodik wird entweder der Youngsche Modul (Young`s modulus) oder das Schermodul (Shear modulus) ermittelt.
Der Youngsche Modul beschreibt den Zusammenhang von Dehnung und Spannung in einem Volumen in Richtung der Dehnung, der Schermodul den gleichen Zusammenhang für tangentiale Kräfte.
Hohe Werte des Youngschen Moduls zeigen eine hohe Steifigkeit eines Materials gegenüber linear elastischer Verformung an.
Die Einheit, in der der Youngsche Modul ausgedrückt wird, ist Pascal (Pa), ebenso wie der Schermodul.
Der Schermodul kommt zum Einsatz, wenn die Verformung eines Materials durch Scherstress ausgedrückt werden soll.
Auch hier zeigen hohe Werte eine hohe Steifigkeit des Materials an.

1.4.1 Messmethoden auf direktem mechanischem Wege:

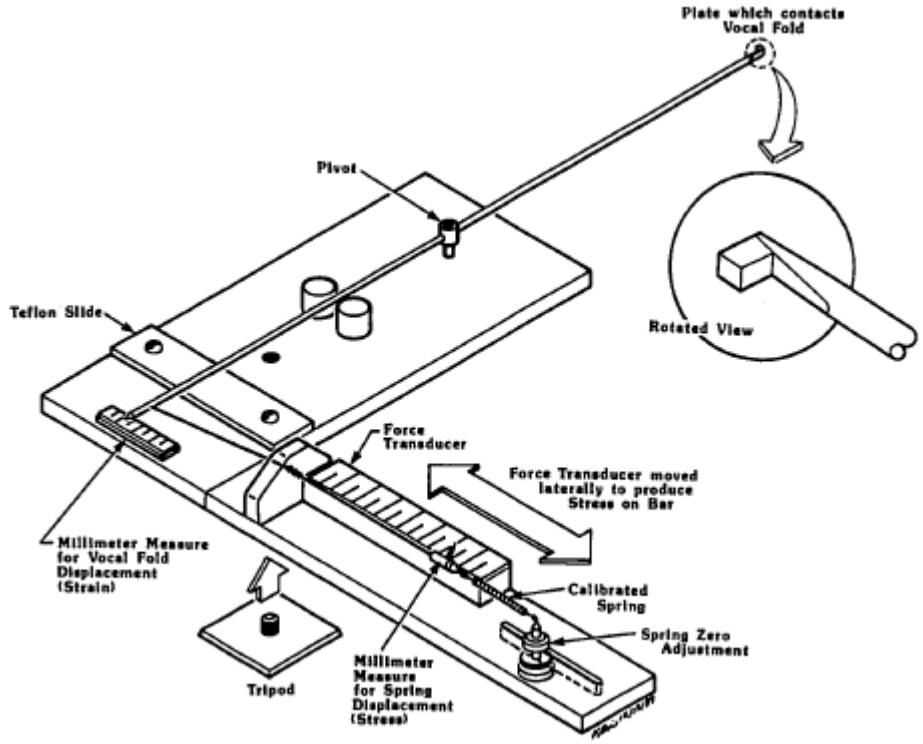

Abbildung 1: Schematischer Aufbau Untersuchungsgerät Berke/Smith aus [55]

Eine frühe Studie zu viskoelastischen Messungen der Stimmlippen in vivo stammt von Berke und Smith aus dem Jahre 1992 [55; 56].
Teil 1 der Studie stellt das verwendete, neu entwickelte Untersuchungsgerät vor.
Ziel war es bei der Entwicklung des Gerätes, ein Werkzeug zu entwerfen, um intraoperativ mit geringer Aufbauzeit, hoher Messgeschwindigkeit und großer Messgenauigkeit tätig werden zu können.

Der resultierende Apparat war eine rein mechanische Messeinrichtung zur Ermittlung des Youngschen Moduls der Stimmlippe in transversaler Richtung (Schema siehe Abb.1).
Die Verbindung zur Stimmlippe wurde über einen an einer stabförmigen Messsonde befindlichen, ca. 0,7*0,15 cm messenden Metallfuß hergestellt, der von medial an das erste Drittel der Stimmlippe herangeführt wurde und diese nach lateral bewegen konnte.
Die Messsonde war über ein Gelenk mit einer Platte verbunden und auf einer Teflonoberfläche gelagert.

Die Messsonde wiederum war in einem Winkel von 90° an eine feinabgestimmte, genormte Feder angeschlossen, die mittels einer Kraftübertragungsapparatur mit visueller Skala einen definierten Zugstress auf die Sonde ausüben konnte.
Über eine weitere Skala an der Messsonde konnte nun die durch einen bestimmten Zug verursachte Bewegung der Messsonde in Kontakt zur Stimmlippe abgelesen werden und aus diesen Parametern der Youngsche Modul berechnet werden [55].

Dieses Verfahren wurde zunächst im Tierversuch an Hunden getestet, wobei deren Nn. laryngei recurrentes und superiores freigelegt wurden und an eine Stimmulationsapparatur angeschlossen wurden.
Die Messungen mit der Apparatur erfolgten dann mit wechselnden Nervenstimulationssetups und ohne Stimulation [55].
Die gemittelten Ergebnisse ohne Stimulation in den Schermodul umgerechnet betrugen 1450 Pa [57].

In Teil 2 der Studie wurde das Gerät auch intraoperativ bei Patienten eingesetzt, diesmal mit transtrachealer Nervenstimulation [56].
Ein Nachteil der Apparatur, der auch in der Diskussion von Teil 1 Erwähnung findet, ist die Messungenauigkeit, die sich durch die rein mechanische Natur der Konstruktion ergibt.
Man muss die auf der Skala der Messsonde stattfindenden Änderungen schnell erfassen und protokollieren, des Weiteren erbringt eine optisch-analoge Anzeige für diesen Zweck nicht das Optimum an Genauigkeit.
Zuletzt war es natürlich auch nicht möglich, Tests bei verschieden Frequenzen vorzunehmen, wie dies bei moderneren Geräten der Fall ist.
Dennoch waren die Studien ein bemerkenswerter Schritt, auch da hierbei bereits die Bewegung der Stimmlippe in der transversalen Ebene beschrieben wurde, die in der Phonation besondere Bedeutung innehat.

Der eben beschriebene Apparat fand 1993 in einer Studie von Tran et al. Anwendung [58].
Hier wurden mehr intraoperative Messergebnisse mit und ohne Nervenstimulation ermittelt,
in den Schermodul umgerechnet wurden Ergebnisse von 2450-29400 Pa gemessen.

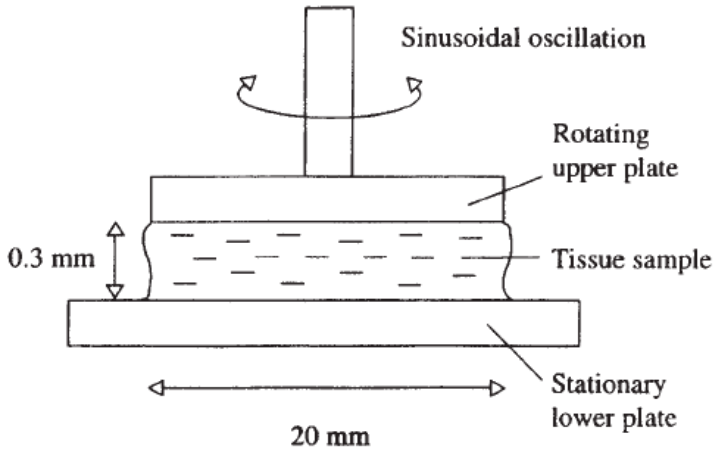

Abbildung 2: Querschnitt des schematischen Versuchsaufbaus des Parallel-Platten -Rheometer aus [61]

Ein für viele Studien verwendetes Messinstrument ist das **Parallel-Platten-Rheometer** (Synonym: Torsions-Rheometer).
Bekannte Gruppen, die diesen Apparat verwendeten, sind unter anderem Chan und Titze [59-61] und Hertegard, Cedervall et al. [46].
Chan und Titze nutzten sowohl für Augmentationsmaterialstudien [59,60] als auch für Stimmlippengewebe [61] ein Messgerät des Typs Bohlin CS-50 (Bohlin Instruments Inc., East Brunswick, NJ).
Hertegard und Cedervall verwendeten ein AR 2000 Rheometer (TA Instrument, New Castle, DE) [46].

Beide Geräte nutzen dasselbe Prinzip: Die Messeinrichtung besitzt zwei sich parallel gegenüberstehende Platten, wovon die untere Platte stationär und die obere Platte über einen Motor drehbar ist (Schema siehe Abb.2).
Das zu testende Material wird in der Lücke zwischen den beiden Platten positioniert, die Weite der Lücke ist anpassbar.
Chan und Titze verwendeten eine Lücke von 0,3 mm auf einer Plattenbreite von 20 mm, um ein Gewebeproben-typisches Volumen von 0,1 ml zu vermessen [59].
Für die Messung ist ein komplettes Auffüllen der Lücke von großer Bedeutung, da ansonsten die Messwerte ungenau sein können.

Die obere Platte ist an einen Motor mit sehr gutem Feintrieb angeschlossen, der auf eine definierte Torsion einstellbar ist.
Die Torsion erfolgt entsprechend dem Verlauf einer sinusoidalen Kurve mit Frequenzen zwischen 0,01 und 15 Hz.
Das zu testende Material wird nun durch die Drehung der oberen Platte in sich verdreht und der Verdrehungswinkel, sowie die Verdrehungsgeschwindigkeit im Verhältnis zur Zeit über einen Sensor registriert.
Der Sensor gibt die erfassten Daten an einen Computer mit Auswertungsprogramm weiter, Scherstress und Scherspannung werden berechnet und anschließend daraus das Schermodul kalkuliert [59].

Chan und Titze ermittelten Werte zwischen 10 und 1000 Pa für die menschliche Stimmlippenmucosa [61].
Das Parallel-Platten-Rheometer hat sich in diversen Studien bewährt, hat aber auch einige Nachteile: Messergebnisse können Ungenauigkeiten aufweisen, wenn der Raum zwischen den beiden Platten nicht vollständig mit zu testendem Material ausgefüllt ist.
Dies ist bei der Untersuchung von Augmentationsmaterialien unproblematischer als bei Gewebeproben, da diese sich aufgrund ihrer einheitlichen Beschaffenheit besser verteilen können als Gewebe.
Das Parallel-Platten-Rheometer eignet sich wegen seines Aufbaus offensichtlich nicht für in vivo Studien, da das zu testende Material in das Gerät überbracht werden muss und es keine Testsonde geben kann, die in den Larynx eingeführt werden könnte.
Insofern ist auch keine rheologische Messung der Stimmlippe in ihrem anatomischen Kontext möglich, auch nicht in vitro.

Zuletzt ist noch zu beachten, dass die Versuchsanordnung aufgrund von Trägheitseffekten von Apparatur und Testmaterial lediglich Frequenzen weit unterhalb dessen erlaubt, was in der Phonation üblich ist (>100 Hz), auch wenn Chan 2004 bereits über Kontrolle der Scherspannung des Geräts in den Bereich von 50 Hz kam [62].
Dies ist aber ein Problem, das auch andere Messinstrumente teilen und das durch entsprechende Rechenmodelle teilweise umgangen werden kann.

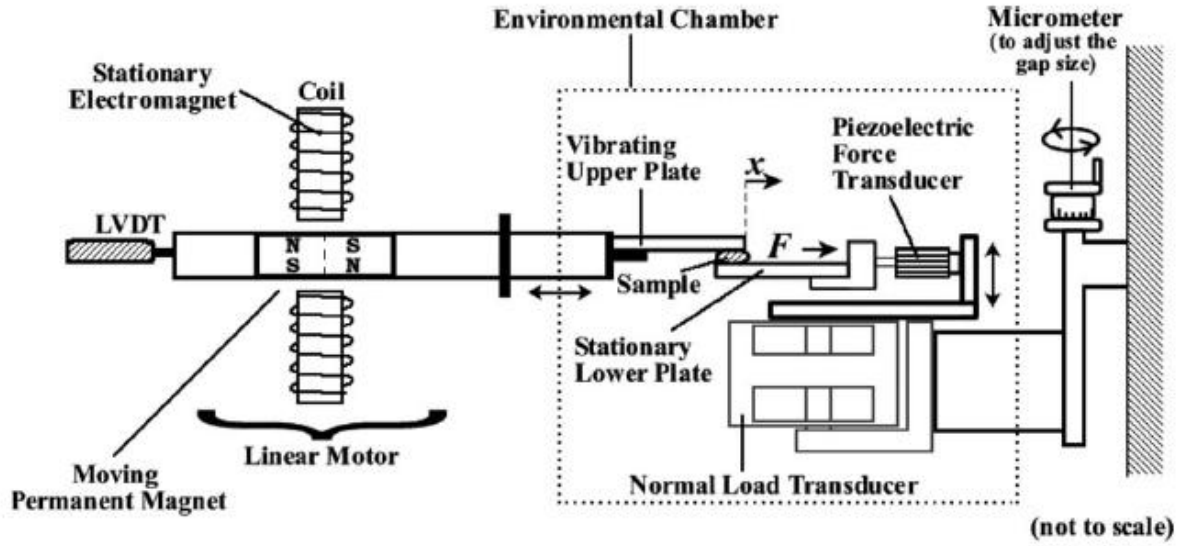

Abbildung 3: Schematischer Versuchsaufbau Simple shear-rheometer aus [63]

Seit sehr kurzem in Gebrauch ist das Simple-shear Rheometer, es wurde von Chan und Martinez in einer Studie von 2008 vorgestellt [63].
Es handelt sich um ein sehr komplexes Messgerät, das vor allem auch im Hinblick auf das Erreichen von Frequenzen im phonatorischen Bereich hin entwickelt wurde.
Das Gerät wurde auf Basis des Endura TEC ElectroForce (ELF) 3200 Test-Systems (Bose Corporation, ElectroForce Systems Group, Eden Prairie, MN) konstruiert.

Der Versuchsaufbau besteht aus zwei parallelen Platten aus Acrylglas, die obere Platte ist an einen Linearmotor angeschlossen und kann dadurch in der horizontalen Ebene in Vibration versetzt werden (Schema siehe Abb.3).
Der Linearmotor besteht aus einem Magneten, der sich in einem von mehreren Spulen erzeugten elektromagnetischen Feld befindet.
Durch Änderung der magnetischen Feldstärke kann der Magnet in Bewegung versetzt werden.
Die Auslenkung, die der Motor produziert, wird dem Regelkreis über einen „Linear variable displacement transducer“ (LVDT) als Messwert zur Verfügung gestellt.
Das mögliche Frequenzspektrum des Motors liegt zwischen 0,00001 und 400 Hz.
Parallel zur oberen Platte befindet sich die untere Platte, die obere Platte überlappt die untere in der horizontalen Ebene.

Die untere Platte ist einerseits in der Höhe anpassbar, andererseits an einen piezoelektrischen Kraftsensor und einen Drucksensor angeschlossen.
Über den piezoelektrischen Sensor kann die auf das Testmaterial ausgeübte Scherkraft F ausgewertet werden, über den Drucksensor der im Testspalt herrschende Druck.
Beide Platten befinden sich in einer Acrylglaskammer, in der eine konstante Temperatur von 37°C und eine gleichbleibende Luftfeuchtigkeit herrschen.
Das Testmaterial wird in den Überlappungsbereich der beiden Platten eingebracht, so dass ein Kontakt zu beiden Platten besteht.
Die vom Testmaterial eingenommene Fläche muss dabei kleiner sein, als der Überlappungsbereich der Platten.
Anschließend wird die Testung durchgeführt, wobei die Auslenkung der oberen Plattform, sowie die auf das Material wirkende Scherkraft von einem angeschlossenen Computer mit Auswertungsprogramm aufgezeichnet werden.

Die Materialdicke und Fläche lassen sich durch das Mikrometer und die Acrylglaskonstruktion ebenfalls erfassen und aus den gesammelten Informationen der Schermodul G berechnen.
Die in der Studie für menschliche Präparate von Stimmlippenepithel mit Mucosa ermittelten Schermoduli tendierten zwischen 6 Pa bei 1Hz und 3000 Pa bei 170 Hz [63].
Der Apparat hat, wie das Torsional-Rheometer, allerdings das Problem, dass keine in vivo-Studien durchgeführt werden können.
Das Testmaterial muss wiederum in das Gerät eingefügt werden, allerdings ist das Problem des vollständig zu füllenden Testspaltes nicht mehr vorhanden.
Dennoch wird auch hier die Stimmlippe einerseits nicht als Ganzes und andererseits außerhalb des anatomischen Kontextes untersucht.

Durch die verwendeten leichten Materialien sind Trägheitseffekte der Testhardware minimiert worden.
Kimura, Mau und Chan untersuchten mit dem simple-shear Rheometer 2010 die viskoelastischen Eigenschaften von Augmentationsmaterialien der Stimmlippe [64]:
Radiesse, Cymetra, bovines Kollagen (Atelocollagen) und quervernetzte Hyaluronsäure (Juvederm) wurden miteinander und mit den in [63] ermittelten Werten für die Stimmlippe verglichen.

Alle getesteten Materialien wiesen eine signifikant höhere Steifigkeit als die gemessenen Stimmlippenpräparate auf, in der absteigenden Reihenfolge Radiesse, Cymetra, Juvederm und Atelocollagen.
Kimura et al. folgern daraus, dass keines der Materialien die idealen viskoelastischen Eigenschaften besäße und insbesondere Radiesse und Cymetra nicht in die Lamina propria implantiert werden sollten.
Der Lamina propria vergleichbare viskoelastische Eigenschaften wurden bei einem Nabelvenenallograft ermittelt [51].

Das Messinstrument, das auch in dieser Studie verwendet wurde, ist das **Linear Skin Rheometer (LSR).**
Da im Kapitel „Material und Methoden“ ausführlich auf technische Details und Funktionsweise eingegangen wird, verzichte ich an dieser Stelle auf weitergehende Informationen.

1.4.2 Messmethoden auf der Grundlage sekundärer Phänomene

Auch anhand sekundärer Phänomene ist es möglich, eine Aussage über die viskoelastischen Eigenschaften der Stimmlippe zu treffen.
Der Vorteil der bekannten Methoden ist, dass eine Messung in vivo möglich ist und sie für die Testpersonen aufgrund ihrer geringen Invasivität keine Belastung darstellen.
Stärker als die mechanischen Verfahren sind diese indirekten Messtechniken jedoch auf die Anwendung von Rechenmodellen angewiesen, insofern ist eine Korrelation von mechanisch gemessenen Werten in vivo und in vitro mit Messungen indirekter Art sinnvoll.
Studien, die mit vergleichbaren viskoelastischen Ergebnissen arbeiten, sind relativ rar.

Zu erwähnen sind in jedem Fall Hsiao et al., die sich das Vibrationsartefakt in der Farbdopplersonografie zu Nutze machten, um die gewünschten Werte zu ermitteln [65].
Zunächst wurde ein Gummibandmodell mit vibrierendem Motor in einem Wasserbecken mit einem hochauflösenden Standardfarbdopplersonografiegerät untersucht und auf Video aufgezeichnet, um die Identifikation einer vibrierenden Struktur der entsprechenden Größe und die parallele Frequenzmessung zu simulieren.
Bei freiwilligen Patienten wurde anschließend der Schallkopf an der horizontalen Mittellinie des Schildknorpels angesetzt und während der Phonation nun Länge der Stimmlippe und deren Schwingungsfrequenz aufgezeichnet.
Aus den ermittelten Werten und einigen vorher bekannten Parametern berechneten die Untersucher den Youngschen Modul, umgerechnet in den Schermodul bei Wirkung tangentialer Kräfte ergaben sich Werte von 10 – 40 kPa für Männer und 40 – 100 kPa für Frauen.

Ebenfalls in vivo durchgeführt wurde ein Versuchsansatz von McGlashan et al., wobei auf optischem Wege Oberflächenkarten erstellt wurden, mittels derer die Geschwindigkeit der Mucosabewegung (Mucosal Wave) der Stimmlippe während der Phonation ermittelt werden konnte[66].
Aus den ermittelten Daten konnte wiederum auf die Viskoelastizität des Gewebes rückgeschlossen werden.
Die Studie wurde auf der IALP in Amsterdam 1998 vorgstellt, ein späterer Konferenzbericht der Gruppe reichte Schermodulwerte von 2500 Pa nach.

Zwar ohne ausgewiesene Vergleichswerte für den Schermodul, vom Verfahren her aber sehr interessant und ebenfalls in vivo einsetzbar ist das Air-Pulse-Pliabilty-Measurement (APPM) System, das von Larsson, Hertegard und Lindestad vorgestellt wurde [67]:
In einer endoskopgängigen Sonde sind eine Laserfaser, ein Luftkanal und zwei optische Detektoren untergebracht, diese Sonde kann 1-5 mm von der Stimmlippe entfernt positioniert werden.
Über den Luftkanal kann nun ein definierter Luftstoß von 100 kPa Druck punktuell aufs Gewebe gerichtet werden.
Die resultierende Delle im Gewebe kann als Berechnungsgrundlage für den Gewebswiderstand verwendet werden.

1.5 Hypothese, Grund der Forschung

In den vorangegangenen Abschnitten sind nun anatomische Grundlagen, Pathologien der Stimmlippen, Therapiemöglichkeiten an den Stimmlippen durch Augmentation und Tissue Engineering und auch Messgeräte zur Bestimmung der viskoelastischen Eigenschaften der Stimmlippen zur Sprache gekommen.

Meine Studie stellt eine Schnittstelle zwischen all den genannten Aspekten dar, im Mittelpunkt steht eine Korrelierung der rheologischen Messungen artifiziell geschädigter menschlicher Stimmlippen mit histologischen Auswertungen derselben.
Die Möglichkeit einer Korrelierung der Viskoelastizität geschädigten Stimmlippengewebes mit der Schädigungstiefe im Gewebe könnte sehr nützliche Informationen für die diagnostische Untersuchung der erwähnten Pathologien der Stimmlippen liefern.
Eine solche Korrelierung wäre durch intraoperative Messung und anschließenden Vergleich von Standardelastizitätswerten für Veränderungen bestimmter Eindringtiefe und den Stimmbandelastizitätswerten des Patienten möglich.
Dieses Vorgehen könnte in Zukunft ein interessantes diagnostisches Werkzeug für die Einordnung von Krankheiten an den Stimmlippen darstellen, gerade weil diverse Erkrankungen, wie auch Vernarbungen, in einer erhöhten Steifigkeit des Gewebes resultieren.
Ein weiteres Einsatzgebiet für Standardelastizitätswerte von Stimmlippenschädigungen wäre die Möglichkeit, die Wirksamkeit neuer Therapien gegen Stimmlippenerkrankungen zu untersuchen und zu objektivieren, hier zeigt sich die Verzahnung mit den therapeutischen Ansätzen.

Gerade da es zurzeit viele neue Therapieansätze gibt, die von einer objektivierten Untersuchung ihrer Ergebnisse profitieren könnten, wie die oben erwähnte Implantation von Stammzellen in geschädigtes Stimmlippengewebe oder auch der Einsatz von Wachstumsfaktoren zum Wiederaufbau des Stimmlippengewebes, ist ein solches Prinzip interessant.

Der Hauptzweck der im Folgenden dokumentierten Studie war, den ersten Schritt in der Erstellung solcher Standardelastizitätswerte für Stimmlippen zu unternehmen.
Hierzu wurden definiert geschädigte Leichenstimmlippen mit dem Linear Skin Rheometer (LSR) [68] untersucht.

Der Nutzen von Testserien am Leichenmodell wurde unter anderem von Goodyer, Hess et al. im Jahre 2006 gezeigt [69], wobei eine Vergleichbarkeit von intraoperativ in vivo erreichten Messwerten und vorher an Leichenkehlköpfen erzielten Messwerten [70] festgestellt wurde.
In einer weiteren Studie wurden diese Ergebnisse noch einmal untermauert und die Zuverlässigkeit des LSR gezeigt [71].

Meine Hypothese lautet: Das Linear Skin Rheometer ist ein zuverlässiges Werkzeug zur Messung der viskoelastischen Eigenschaften der Stimmlippe und dazu geeignet, Veränderungen dieser Parameter festzustellen.
Ich kann durch Wärmeeinwirkung unterschiedlichen Ausmaßes verschieden tiefe Schädigungen der Stimmlippen verursachen und diese mit dem LSR feststellen und unterscheiden.
Die rheologisch festgestellte Änderung der Viskoelastizität kann ich durch Histologie anatomisch objektivieren.

Fragen, die mich bei dieser Studie beschäftigten, waren:

- In welcher Weise ändert sich die Viskoelastizität der Stimmlippen durch Temperatureinwirkung?
- Wird durch gleiche Wärmeeinwirkung an unterschiedlichen Stimmlippen eine ähnliche Schädigung verursacht?
- Erreiche ich mit unterschiedlichen Wärmeeinwirkungen unterschiedliche Schichten?

Für die vorliegende Studie führte ich Messungen an den ungeschädigten Stimmlippen durch, wobei ich auch einige Standardwerte für gesunde menschliche Stimmlippen sammeln konnte.
Anschließend fügte ich dem Gewebe einen definierten thermischen Schaden zu und führte die zweite Messreihe durch.
Bis zu welcher Schicht des Gewebes ich mit der Schädigung vorgedrungen war, wurde mittels histologischer Untersuchung ermittelt und konnte der Veränderung der Elastizitätswerte nach der Schädigung gegenübergestellt werden.

2. Material und Methoden

2.1 Funktionsweise des Linear Skin Rheometers (LSR) und Beschreibung des Schermodells

Ich verwendete für alle meine Messungen ein Linear Skin Rheometer (LSR) [68].

Das Linear Skin Rheometer ist ein Präzisionsmessinstrument, das auf dem Konzept des Gas Bearing Electrodynamometer (GBE) [73] basiert und wurde von Goodyer und Matts entwickelt [68].

Das GBE wurde von Hargens in den sechziger Jahren konstruiert und war primär für den Einsatz zur Messung der viskoelastischen Eigenschaften des Stratum corneum der Haut vorgesehen.

Seine Eigenschaften und seine Weiterentwicklung, wie beispielsweise die Verwendung moderner Mikromechanikkomponenten, die Möglichkeiten einer Force Feedback-Steuerung in Echtzeit und hochpräziser Positionsmessung, machten das Gerät auch für die Messung von feinerem Gewebe interessant:

Das LSR wurde und wird erfolgreich für Messungen am Stimmlippengewebe eingesetzt [69,70, 71, 72, 74, 75, 76].

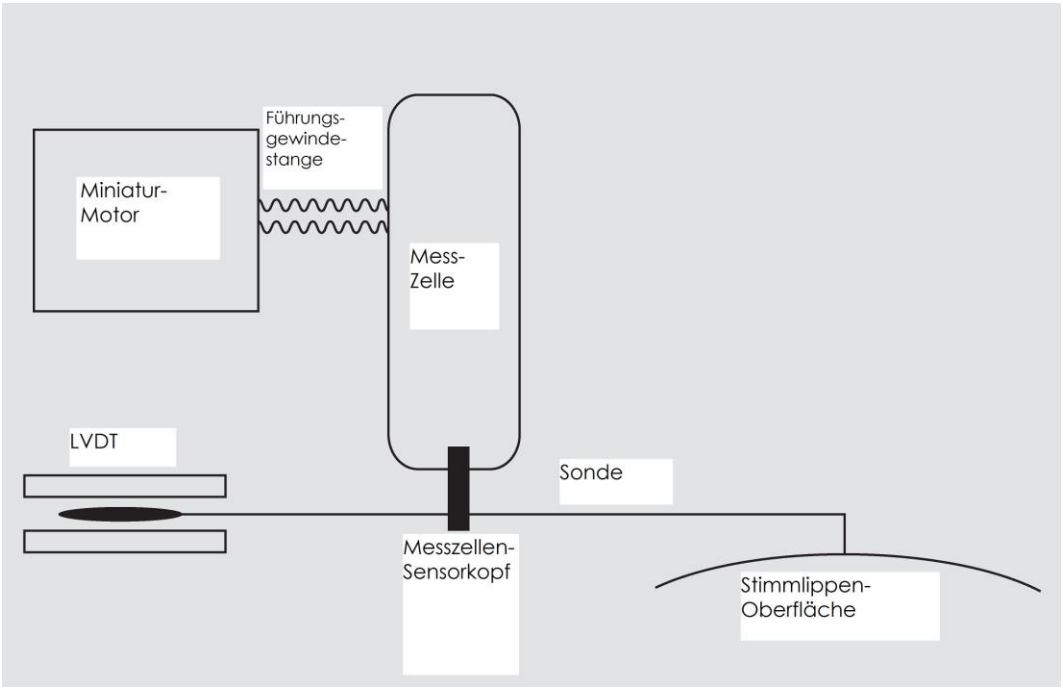

Abbildung 4: Schematischer Aufbau des Linear Skin Rheometer aus [70], übertragen ins Deutsche

Die schematische Darstellung zeigt uns vereinfacht die wichtigsten Komponenten des LSR (siehe Abbildung 4).
Ein Servo-Miniaturmotor ist über eine Führungsschraube mit einer Messzelle verbunden.
Die Messzelle ist geeignet, Kraft in Form von Gewicht mit einer Genauigkeit <20 mg zu messen.
Der Messzellensensorkopf und ein „Linear-Variable-Displacement-Transducer“ (LVDT), ein Sensor für räumliche Verschiebung mit einer Sensitivität von 0,5 µm, sind mit einer entnehmbaren Sonde verbunden.
Über diese Messeinrichtung ist es möglich, die Parameter der momentanen Auslenkung der Sonde und der dazu aufgewandten Kraft zu erfassen, was den Kern der Messmethode darstellt.
Die Sonde kann über eine Klemmvorrichtung am LSR befestigt werden, das andere Ende der Sonde ist mit dem Gewebe, in diesem Fall der Stimmlippenoberfläche, verbunden.

Viele Befestigungsmethoden sind entwickelt worden, unter anderem Festkleben der Sonde am Epithel mit Cyanoacrylat [71], Verankerung am Epithel mittels Einstechen einer Nadel [72] oder indem ein Sog am Ende der Sonde erzeugt wurde [75].
Ich entschied mich für die Befestigung der Sonde durch Sog, da mir dieses Verfahren am wenigsten belastend für das Gewebe erschien und die Auflagefläche der Sonde am Gewebe stets konstant war und somit einen geringeren Unsicherheitsfaktor in der Kalkulation der Ergebnisse darstellte, als beispielsweise bei der Befestigung durch Kleber.
Bei der Befestigung mit Kleber wird jedes Mal eine unterschiedlich große Kontaktfläche geschaffen, die sich schwer errechnen lässt.
Der Auflagedurchmesser der Sonde ist 2,8 mm, der Winkel zwischen Hauptteil und Endstück der Sonde ist 90°.
Die Sonde wird median zwischen vorderer Kommissur und Processus Vocalis befestigt.
Eine sinusoidale Kraft (F) wird auf die Stimmlippe ausgeübt, und die resultierende Verschiebung (P) des Gewebes wird aufgezeichnet.
Die Kraftamplitude (F) wurde auf 0,0445 N festgesetzt (Anzeige am Gerät in Gramm, 1 g = 0,089 N), was typischerweise in einer Verschiebung (P) des Gewebes um 1 mm resultiert, die Frequenz der Messung wurde auf 0,3 Hz festgesetzt.
Außer der Befestigungsmethode ist dieser Versuchsaufbau identisch mit dem von Goodyer, Hess et al. im Jahre 2007 [71], für die Stimmlippendicke wird weiterhin mit 1mm angenommen:

Der Wert von 1 mm Gewebeverschiebung wurde gewählt, weil es sich einerseits um einen realistischen Wert in Bezug auf die physiologische Phonation handelt, andererseits diese Auslenkung auch unter biomechanischen Gesichtspunkten der Gewebestruktur Rechnung trägt.
Die Frequenz von 0,3 Hz entspricht dem Wert, der auch schon bei den ersten Messungen am Stratum corneum verwendet wurde, daher ergibt sich eine gute Vergleichbarkeit der Ergebnisse.

Die Einheit, in der die Messungen dargestellt werden, ist die Dynamic Spring Rate (DSR).
Die ***DSR*** ist gegeben durch ***Fmax/Pmax*** und hat die Einheit Ng/mm.
Es ist möglich, das Schermodul G von der DSR abzuleiten, wenn man einige Umformungen unter Berücksichtigung der Geometrie des Testareals durchführt:

σ ist die Scherspannung, die sich durch die auf die Fläche A angewendete Kraft F in der Probe ergibt.

(1) $\sigma = F/A$

Wenn die genannte Kraft ***F*** ausgeübt wird, resultiert das auch in einer Scherdehnung ε, die gegeben ist durch momentane Verschiebung ***P*** durch Materialdicke ***T***.

(2) $\varepsilon = P/T$

Das Schermodul ***G*** ist gegeben durch Scherspannung σ durch Scherdehnung ε.

(3) $G = \sigma/\varepsilon$

(4) $\rightarrow G = (F/P) * (T/A)$

(5) $\rightarrow (DSR = F/P) \rightarrow \underline{G = DSR * T/A}$

2.2 Sammlung und Präparation der Kehlköpfe

2.2.1 Sammlung der Kehlköpfe

Diese Studie entstand in Zusammenarbeit mit der rechtsmedizinischen Abteilung des Universitätsklinikums Hamburg-Eppendorf und der Unterstützung durch den Direktor Prof. Dr. Klaus Püschel.
Für unsere Studie wurden insgesamt 17 menschliche Kehlköpfe verwendet, die vom 23.05.2007 bis 09.05.2008 im Rahmen der regulären Sektion entnommen wurden (siehe Tabelle 1).
Für die Studie liegt ein gültiger Ethikantrag der Ethikkomission der Ärztekammer Hamburg vor.

Ein Kehlkopf erwies sich bei Eröffnung bereits als makroskopisch geschädigt, zwei Stimmlippen wurden histologisch aufgrund metaplastischer Veränderungen nachträglich ausgeschlossen, daher ergab sich eine Gesamtanzahl von 30 gültig untersuchten Stimmlippen.
20 der gültig gemessenen Stimmlippen stammen von männlichen Patienten, 10 von weiblichen Patienten.
Voraussetzung für die Verwendung des Kehlkopfes war die Einwilligung des Verstorbenen bzw. der Angehörigen des Verstorbenen zur wissenschaftlichen Zellmaterialspende, kein bekannter Nikotinabusus oder bekannte laryngeale Erkrankungen in der Anamnese.
Auch bereits makroskopisch sichtbare Veränderungen des Larynx oder der Stimmlippe oder auch mutmaßliche Beeinträchtigungen im Kontext der Todesursache waren Ausschlusskriterien.

An Patientendaten wurden jeweils das Geburtsdatum, das Todesdatum, die Todesursache und Sektionsnummer, sowie das Sektionsdatum festgehalten.
Nach der Entnahme wurde der Kehlkopf direkt zum Institut für Stimm- und Sprachheilkunde überbracht, wo die Versuchsreihen am selben Tag durchgeführt wurden.
Nach Abschluss der Untersuchungen, einschließlich Histologie, wurden die Kehlköpfe an das Institut für Rechtsmedizin zurückgegeben.

Übersicht: Tabelle der 17 Patienten und der untersuchten Larynges:

Kehlkopf Nr.	**Geschlecht**	**Alter Pat.**	**Tage post-mortem**	**gemessene Seiten**	**Besonderheiten**
1	M	41	2	L + R	leichte Einblutung TF li., SL intakt
2	W	71	10	L + R	keine
3	M	65	5	L + R	keine
4	M	49	3	L + R	leichte Einblutungen Schleimhaut KK, nicht SL
5	M	56	5	L + R	keine
6	M	57	6	L +R	keine
7	M	84	2	L + R	keine
8	M	78	3	R	aufgrund starker histologischer Veränderungen li. nicht auszuwerten
9	M	51	4	L	Nur linke Seite intakt re. evtl Intubationsschaden
10	M	41	4	Keine	Ablösung zwischen äußerer und innerer Schildknorpelschicht li.; Abriss der Stimmlippe an der vorderen Kommissur re.
11	W	23	6	L + R	Keine
12	W	83	6	L + R	Keine
13	M	71	4	L + R	Keine
14	W	78	4	L + R	Keine
15	M	71	2	L + R	Keine
16	W	85	4	L + R	Keine
17	M	27	2	L + R	Keine

Tabelle 1: Übersicht Kehlköpfe

2.2.2 Präparation der Kehlköpfe

Zunächst wurden die äußeren Kehlkopfmuskeln (M. thyreoarytaenoideus, M. cricoarytenoideus), der kraniale Anteil der Epiglottis, sowie das Os hyoideum entfernt.
Obwohl genannte Strukturen für die Phonation von großer Bedeutung sind, sind sie nicht am unmittelbaren mechanischen Halteapparat der Stimmlippe beteiligt und können insofern für unsere Versuche zugunsten einer besseren mechanischen Fixierbarkeit des Kehlkopfes an der LSR-Plattform (siehe unten) entfernt werden.
Die Kehlköpfe wurden danach entlang der sagittalen Medianlinie vorsichtig millimeterweise geteilt, um zwei Hemilarynges mit jeweils Stimmlippen im intakten Halteapparat zu erhalten.
Alle ausgewerteten Stimmlippen waren also weiterhin im Bereich von vorderer und hinterer Kommissur im Larynx befestigt.
Nach erfolgter Präparation wurden Photographien der intakten Hemilarynges angefertigt (Siehe Abbildungen 5,6).

Fotodokumentation der Präparation:

Abbildung 5: Exzidierter Kehlkopf nach Entfernung der äußeren Kehlkopfmuskeln

Abbildung 6: Kehlkopf nach Hemisektion

2.3. Versuchsaufbau, Durchführung Testreihe Eins (ungeschädigte Stimmlippen)

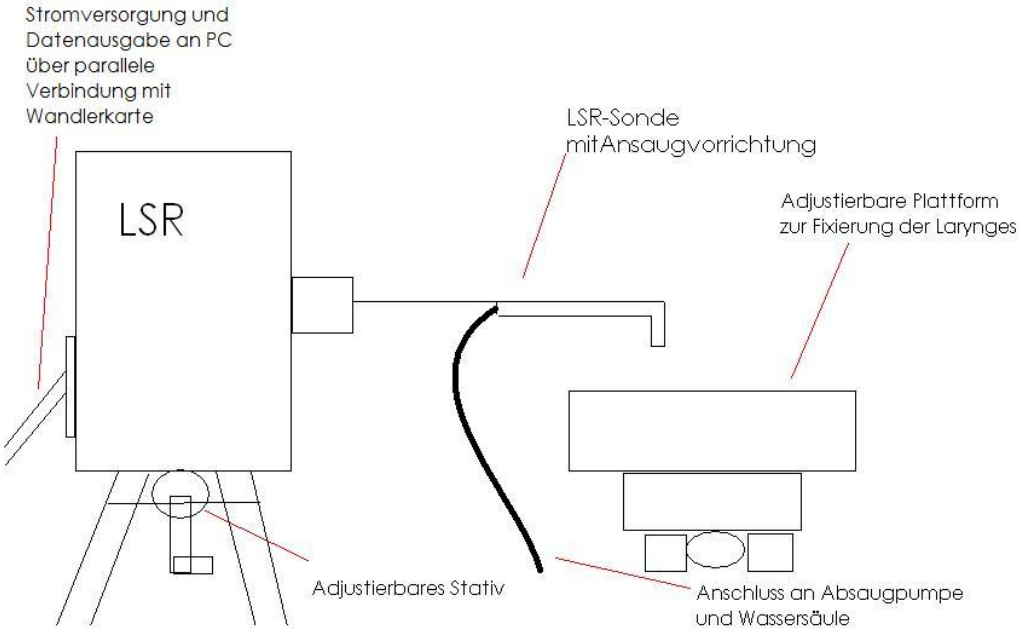

Abbildung 7: Versuchsaufbau

2.3.1 Versuchsaufbau (siehe Abb.7)

Das Linear Skin Rheometer (LSR) ist in einem schützenden Gehäuse untergebracht, das auf einem adjustierbaren Stativ mit integrierter Wasserwaage befestigt ist.

Die Stromversorgung und gleichzeitig auch die Messdatenübermittlung erfolgt über einen parallelen Anschluss mit Wandlerkarte an einen Windows-PC.

Am PC kann das Linear Skin Rheometer über ein vom Geräteentwickler Eric Goodyer entwickeltes Programm gesteuert und adjustiert und es können die Messergebnisse erhoben und gespeichert werden.

Die LSR-Sonde wird über eine Klemmvorrichtung mit dem LSR verbunden.

Die an der Sonde befestigte kleine Röhre wird an eine medizinische Absaugpumpe und zusätzlich an eine Wassersäule zur Ermittlung des Unterdruckes angeschlossen.

Somit kann am in 90° abgewinkelten Ende der Röhre ein kontrollierbarer und reproduzierbarer Sog erzeugt werden, der die oben beschriebene nötige Verbindung zum Gewebe möglich macht.

Die Kunststoffplattform, auf der der Kehlkopf mit medizinischen Kanülen spannungsfrei verankert wird, ist in allen Ebenen feinschrittig adjustierbar.

2.3.2. LSR-Messung der Stimmlippe im ungeschädigten Zustand

Der erste Hemilarynx wird so auf der Plattform befestigt, dass die Bewegungsachse der Sonde in cranio-kaudaler Achse liegt.
Bei der Fixierung wird darauf geachtet, keine artifizielle Spannung und Dehnung der Stimmlippen zu generieren, sie erfolgt mit zwei Nadeln durch die Cartilago Thyreoidea.
Nun wird die medizinische Pumpe aktiviert und die Sonde wird über Sog, wie oben geschildert, an der Stimmlippe in der Mitte zwischen vorderer Kommissur und Processus vocalis befestigt.
Die Stärke des Soges wird bei jeder Einzelmessung an der Wassersäule auf
-50 cm H2O (-5 kPa) kalibriert, da dieser Wert sich als ausreichend sicher gegen Verrutschen auf der Gewebeoberfläche herausgestellt hat.
Über den verbundenen PC werden die Messungsvorgaben wie oben geschildert eingegeben.
Dann findet die Messung statt, bei der die Stimmlippe durch die über die Sonde zugefügte Kraft ***F*** in cranio-kaudaler Richtung verschoben wird (siehe Abb.8).
Hiernach erfolgt eine Rückführung der Sonde in die Ausgangsposition.

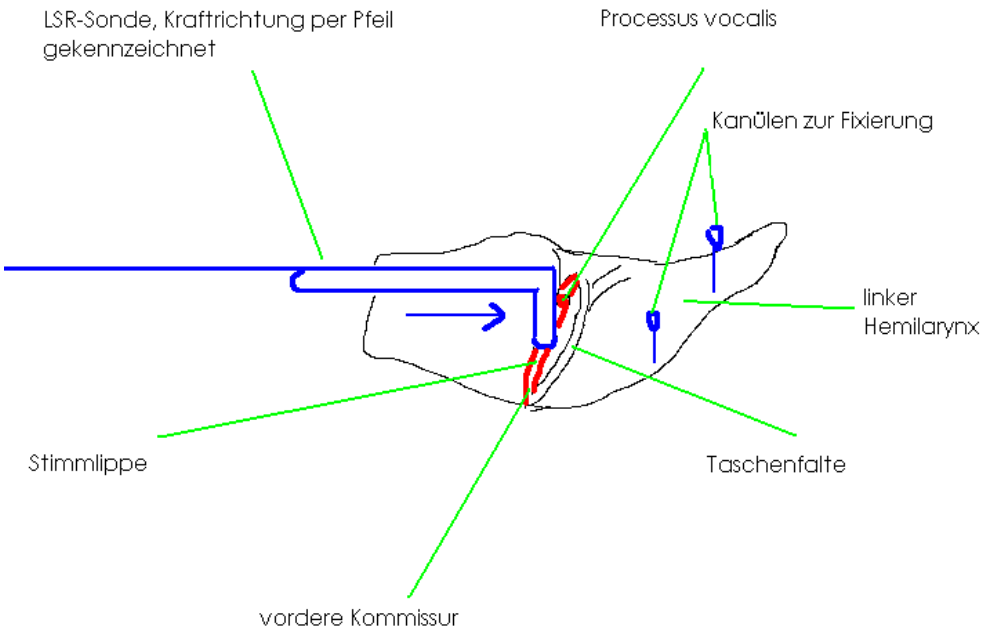

Abbildung 8: Positionierung der Sonde und Darstellung der Kraftrichtung

Die Ausgabe der Messwerte am Computer erfolgt in Form der Dynamic Spring Rate (DSR),
Elastic Spring Rate (ESR) und in Form eines Diagramms, das die Messung im Verlauf darstellt.
Die Ergebnisse werden jeweils im Computer gespeichert und von Hand protokolliert.
Es erfolgen pro Messpunkt sieben Messungen, um eine Reproduzierbarkeit der Ergebnisse zu gewährleisten (Fotodokumentation Messvorgang siehe Abb. 9,10).
Während ein Hemilarynx untersucht wird, wird der andere mittels physiologischer Kochsalzlösung feucht gehalten.
Wenn sowohl am rechten, als auch am linken Hemilarynx sieben Messungen durchgeführt worden sind, ist die erste Testreihe beendet.

Fotodokumentation der Messung mit dem LSR:



Abbildung 9: Übersicht der LSR-Apparatur mit Plattform im Probedurchlauf



Abbildung 10: LSR-Messung an der linken Stimmlippe eines Hemilarynx

2.4. Artifizielle Schädigung der Stimmlippen und Testreihe Zwei

Nach Beendigung der ersten Testreihe erfolgt die artifizielle Schädigung der Stimmlippen.

Hierbei wird ein Messingstempel, der zwei Vorbohrungen besitzt (für die Sonde eines Digitalthermometers und für ein Verbindungsstück zu einem Lötkolben), auf eine festgelegte Temperatur gebracht.

Verwendete Temperaturen waren hierbei 60°C, 70°C, 80°C, 90°C, die ungleichmäßige Verteilung in der Tabelle unten ergibt sich aus der Tatsache, dass sich eine einzelne Stimmlippe histologisch stark verändert zeigte, eine weitere vermutlich intubationsbedingt verletzt war und ein Kehlkopf aufgrund starker Vorschädigung ganz aus der Studie entfernt werden musste (siehe Tabelle 2).

Die im Messingstempel durch den Lötkolben erzeugte Temperatur ist jederzeit über das Display des Digitalthermometers überprüfbar.

Auf den Messingstempel wird nun eine dünne Schicht Olivenöl aufgebracht, um das Stimmlippengewebe vor dem Verkleben und dadurch verursachten Rupturschädigungen beim Lösen des Messingstempels zu bewahren.

Die große Wärmekapazität des Messingstempels sorgte für ein nur geringes Abfallen der Temperatur während der Einwirkzeit.

Der Messingstempel wird als nächstes mit dem Bereich der Stimmlippe in Kontakt gebracht, in dem die LSR-Messungen der ersten Testreihe durchgeführt wurden, also in der Mitte zwischen vorderer Kommissur und Processus vocalis (siehe Abb.11, 12).

Der Stempel wird auf der Stimmlippe für eine definierte Zeit belassen, bei 90°C 210 Sekunden, bei den anderen Temperaturen 240 Sekunden.

Durch diesen Vorgang wird eine artifizielle Schädigung des Gewebes erreicht.

Temperatur	Dauer der Temperatureinwirkung	Anzahl der Stimmlippen
60°C	240 Sek	8
70°C	240 Sek	6
80°C	240 Sek	8
90°C	210 Sek	8

Tabelle 2 : Verteilung der geschädigten Stimmlippen

Nach der Schädigung wird erneut eine Fotodokumentation der Hemilarynges durchgeführt (siehe Abb. 13, 14).

Anschließend wird die zweite LSR-Testreihe gestartet, die in Aufbau und Ablauf der ersten Testreihe gleicht: Sieben Messungen pro Hemilarynx, Dokumentation von Wassersäule, Messergebnissen etc. siehe oben.

Versuchsaufbau der artifiziellen Schädigung:

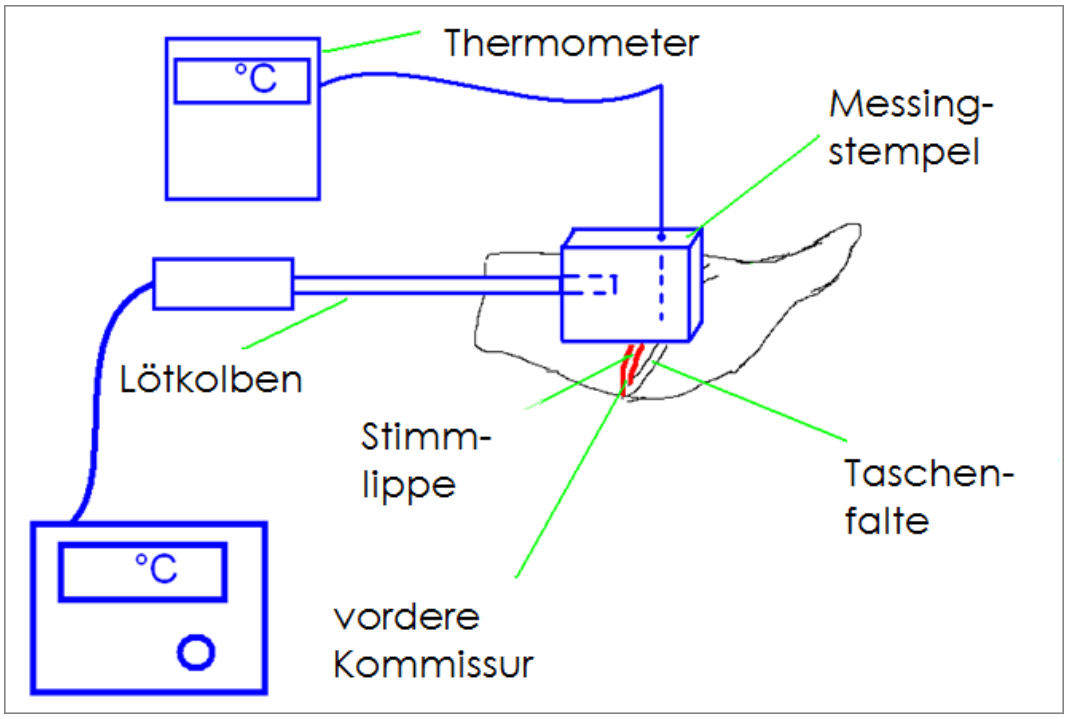

Abbildung 11: Schematischer Aufbau der artifiziellen Schädigung durch Temperatureinwirkung

Abbildung 12: Lötkolben, Messingstempel und digitales Thermometer

Fotodokumentation: Kehlkopf vor und nach artifizieller Schädigung:

Abbildung 13: Hemilarynges vor artifizieller Schädigung

Abbildung 14: Hemilarynges nach artifizieller Schädigung

2.5 Fixierung und Paraffinschnitt der Hemilarynges

Nach Abschluss der Messungen wurden beide Hemilarynges in Formalinlösung im Verhältnis 10:1 überbracht und mindestens 48 Stunden zur Fixierung im Kühlschrank belassen.

Anschließend wurden Paraffinschnitte des geschädigten Areals angefertigt.

Die ersten Schnitte in Hämatoxylin-Eosin-Färbung (H.E.) (weiter unten beschrieben) wurden für mich in freundlicher Zusammenarbeit mit dem Institut für Pathologie des Universitätsklinikums Hamburg-Eppendorf (Direktor: Prof. Dr. Sauter) über die leitende medizinisch-technische Assistentin Frau Mirlacher angefertigt und in Zusammenarbeit mit der Oberärztin Frau Dr. Koops ausgewertet.

Für die weiteren Färbungstechniken und auch das weitere erhebliche Aufkommen an H.E.-Schnitten wurde ich an das Institut für Anatomie II (Direktor: Prof. Dr. Schumacher) weitergeleitet.

Dort führten meine Betreuerin Dr. med. Katharina Rohlfs und ich die restlichen Schnitte und Färbetechniken, zunächst unter Anleitung, dann selbstständig, durch.

Zur Paraffineinbettung wurden mehrere Schnittproben des durch Formalin fixierten Probenmaterials in dafür vorgesehene Plastikkörbchen überbracht, die anschließend eine aufsteigende Ethanolreihe zur Dehydrierung durchliefen und danach mit flüssigem Paraffin ausgegossen wurden.

Wir wählten hierzu sowohl durch Tuschemarkierungen als artifiziell geschädigtes Gewebe gekennzeichnete Stimmlippenanteile, als auch jeweils einen intakten Anschnitt derselben Stimmlippe aus.

Man erhielt später Paraffinblöcke mit ca. 2 * 3,5 cm Kantenlänge, die wir mittels eines Mikrotoms zuschnitten.

Je nach Beschaffenheit der einzelnen Paraffinblöcke ergaben sich dann einzelne Schnitte mit einer Dicke von ca. 5-10 µm.

Diese Schnitte wurden, nach Überbringung in ein Warmwasserbecken, auf beschrifteten Objektträgern positioniert und anschließend in die Fixierungskammer gebracht.

Nach dem Trocknungsvorgang waren die Schnitte zum Durchlaufen der für die Färbung nötigen Schritte bereit (siehe Abb. 15 bis 19).

Auf diesem Wege kamen insgesamt gut 100 histologische Schnitte zusammen.

Zur genauen Durchführung der Färbungen folgt eine Beschreibung im nächsten Abschnitt.

Fotodokumentation: Paraffinschnitte:

Abbildung 15: Paraffinblock mit Proben im Mikrotom eingespannt

Abbildung16: Durchführung eines Schnittes, Glatthalten des Schnittes mit angefeuchtetem Pinsel

Fortsetzung Fotodokumentation Schnitte:



Abbildung 17:Überbringung zunächst in kaltes Wasser

Abbildung 18: Danach Weiterbearbeitung in Wärmebecken

Histologische Schnitte vor Entparaffinierung:

Abbildung 19: Histologische Schnitte auf Objektträgern

2.6 Durchführung der Färbungen:

Um das von uns geschädigte Gewebe unter möglichst vielen Aspekten betrachten zu können, entschieden wir uns dazu, drei verschiedene Färbetechniken durchzuführen, vor jeder Färbung mussten die Schnitte jedoch jeweils zuerst entparaffiniert werden.
Hierzu wurde ein Objektträgerständer mit den Präparaten in diversen Schritten für jeweils 5 Minuten in verschiedene Konzentrationen von Xylol-Lösung und absteigend-konzentrierte Ethanol-Behälter getaucht.
Die drei Färbungen waren dann Hämatoxylin-Eosin (H.E.), Perjodsäure-Schiff (PAS) und Goldner unter Einbeziehung der Elastinfärbung nach Weigert.

1.) Die H.E.-Färbung ist die meistverwendete Routinefärbung in histologischen und pathologischen Untersuchungen.
Sie ist eine klassische Übersichtsfärbung und lieferte uns bereits die benötigte Information zur Integritätsbestimmung der untersuchten Stimmlippen und erwies sich für unsere Zwecke als besonders geeignet.
In dieser Färbung stellen sich Zellkerne, Bakterien, Kalk, basophiles Zytoplasma und Knorpelgrundsubstanz blau dar.
Azidophiles Zytoplasma, Kollagenfasern und Erythrozyten werden in Rot-Rosatönen angefärbt [77].

Zur Durchführung der H.E. Färbung [78] siehe Tabelle 3.

Schritte	Dauer in Min
1. Aus aqua dest. (a.d.) in Hämalaun nach Meyer einstellen	5-7
2. Schnitte spülen in a.d.	
3. Überführen in a.d. und darin Schnitte bläuen	5
4. Plasmafärbung mit Erythrosin (Eosin) 0,1 %	3
5. Kurz spülen in a.d.	
6. Schneller Wechsel durch Bäder niedriger Ethanol-Konz.	
7. Ethanol I -Bad	5
8. Ethanol II- Bad	5
9. Xylol I-III	je 5
10. Eindecken mit Eukitt	

Tabelle 3: Schritte bei H.E.-Färbung

Im Folgenden werden auch einige Beispielschnitte zur Demonstration der Färbetechniken gezeigt.
Diese Aufnahmen fertigte ich mit einer an ein Lichtmikroskop angeschlossenen Digitalkamera an, die Bilder in einer Auflösung von 768*578 Bildpunkten lieferte.
Wir verwendeten 12,5 fache, 40 fache, 100 fache und 200 fache Vergrößerungen
(siehe Abbildungen 20 bis 23).

Beispielschnitte Hämatoxylin-Eosin-Färbung:

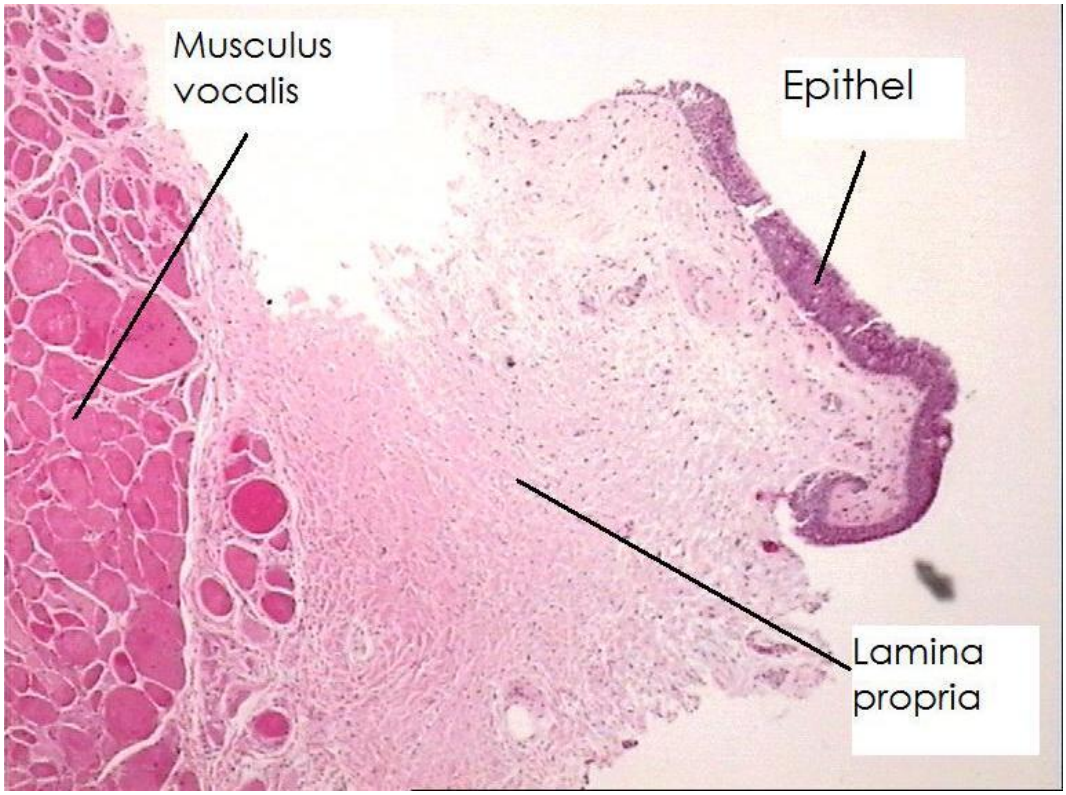

Abbildung 20: Intakter Stimmlippenabschnitt, H.E.-Färbung, 40x Vergrößerung

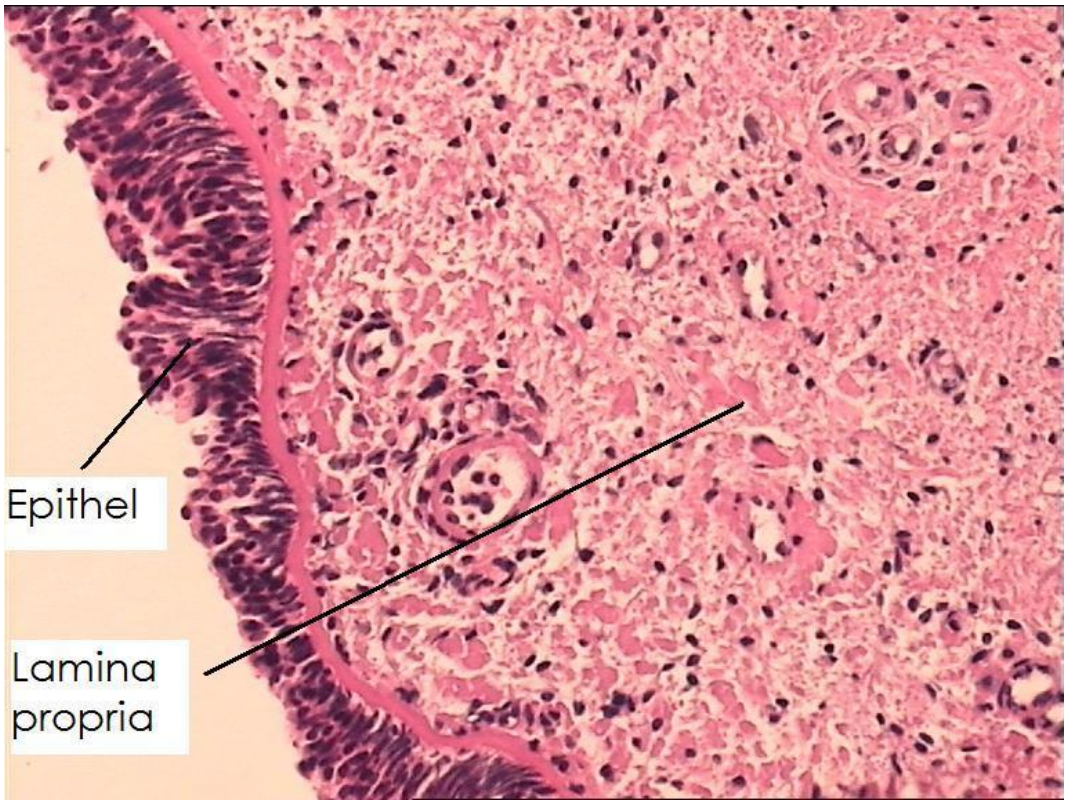

Abbildung 21: Intakter Stimmlippenabschnitt, H.E.-Färbung, 100x Vergrößerung

2.) Die Perjodsäure-Schiff-Färbung (PAS) ist ebenfalls eine gängige Färbung in der Histologie und Pathologie, sie stellt Glykosaminoglykane, Kohlenhydrate und Glykogen rot dar und Zellkerne in blauem Farbton [77].
Sie eignet sich damit zur Darstellung von Bindegewebsfasern, extrazellulärer Matrix, Zellwänden und verschiedenen Schleimarten.
Wir versprachen uns von der Färbung eine weitere Perspektive unserer artifiziellen Schädigungen.

Zur Durchführung der PAS-Reaktion nach Hotchkiss und McManus [78]
siehe Tabelle 4:

Schritte	Dauer in Min
1. Einbringen der Schnitte in a.d.	1-2
2. Einstellen der Schnitte in 0,5% Perjodlösung	10
3. Wässern in fließendem Wasser	5-10
4.Abspülen in a.d.	
5. Einbringen der Schnitte in Schiff`sches Reagenz	20-30
6. Einstellen in SO2-Bad I, II, III	je 5
7. Wässern in fließendem Wasser	15
8. Kernfärbung mit Hämalaun nach Meyer oder Ehrlich	1
9. Spülen in Leitungswasser und darin bläuen	5-10
10. Komplexe Entwässerungsreihe mit verschiedenen Ethanolkonzentrationen, Carbol-Xylol und Xylol	unterschiedlich
11. Eindecken mit Eukitt	

Tabelle 4: Schritte bei PAS-Reaktion

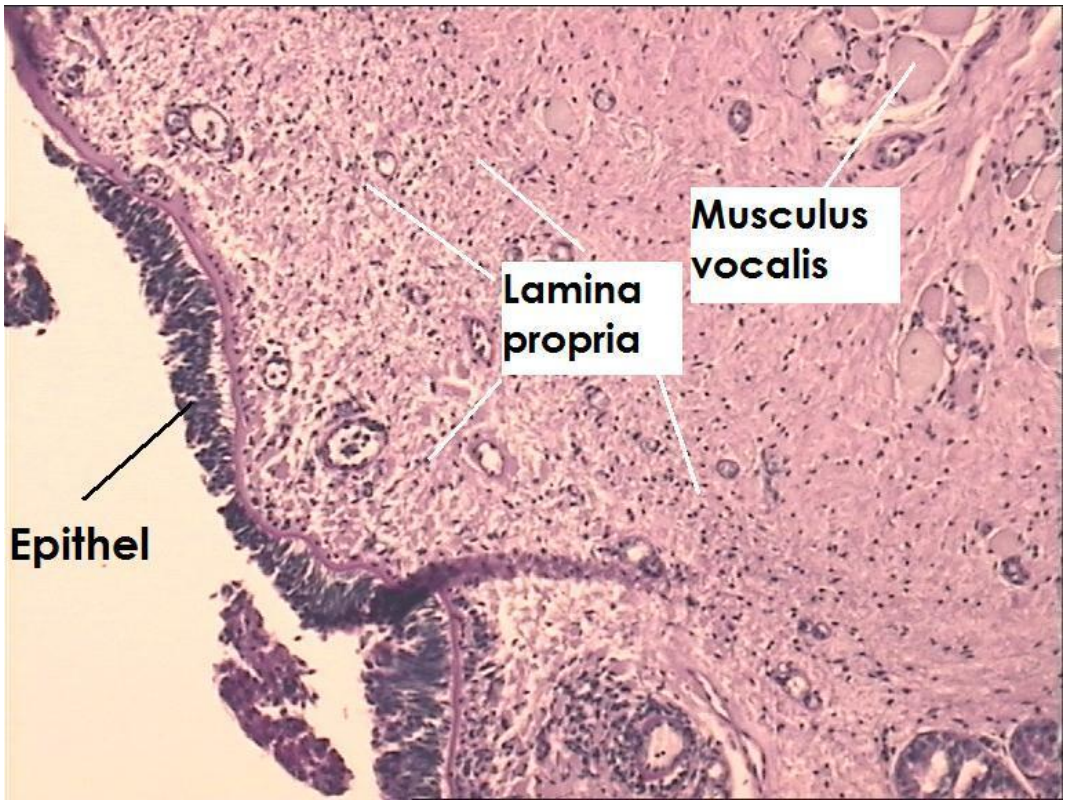

Abbildung 22: Beispielschnitt intakte Stimmlippe, PAS-Färbung, 100x Vergrößerung

3.) Masson-Goldner Färbung mit Elastinfärbung nach Weigert ist eine Färbung für Bindegewebe und Knochen.
Wir wandten eine kombinierte Anfärbung der Elastinfasern nach Weigert an.
Zellkerne stellen sich braunschwarz, Zytoplasma braun-rötlich, Knochen und Bindegewebe grünlich dar, elastische Fasern sind braun-schwarz [77].

Durchführung Masson-Goldner Färbung mit Elastinfaserfärbung nach Weigert [78] siehe Tabelle 5.

Schritte Elastinfärbung nach Weigert	Zeit in Min
1. Schnitte nach Wasser- oder Ethanolbad in Resorcinfuchsin einstellen	30
2. Abspülen mit 2 Gläsern Leitungswasser	
3. Bläuen in Leitungswasser	10
4. Kernfärbung in Kernechtrot	3-10
5. Kurz abspülen in Wasser und 70% Ethanol, abtrocknen	
6. Entwässern in aufsteigender Ethanolreihe, 80% aufwärts	
7. Aufhellen, einstellen in Xylol	5-10
- Bis hier Elastinfärbung, es folgt Goldner -	
1. Weigerts Eisenhämatoxilyn	1-2
2. Kurz abspülen in a.d. differenzieren	
3. Färben in Goldner I	5-7
4. Kurz Spülen in 1% Essigsäure	
5. Färben in Goldner II	3-5
6. Kurz Spülen in 1% Essigsäure	
7. Färben in Goldner III	3
8. Kurz Spülen in 1% Essigsäure	
Spülen, entwässern und Eindecken in Eukitt	

Tabelle 5: Schritte bei Masson-Goldner Färbung

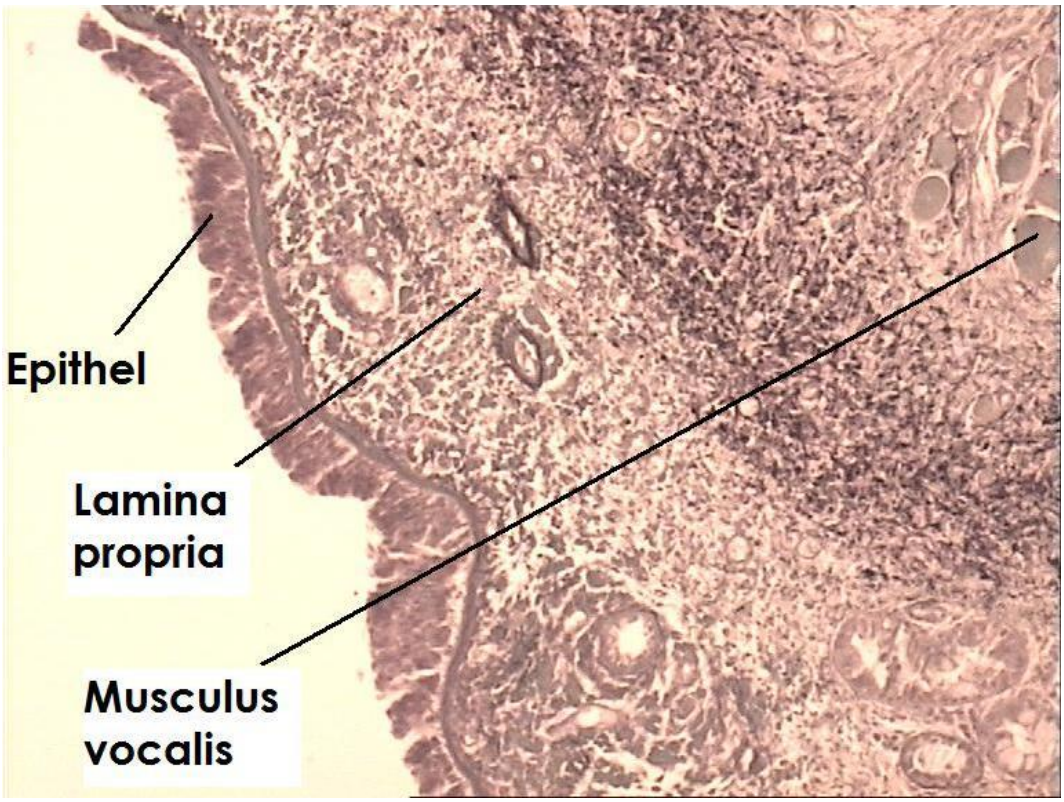

Abbildung 23: Beispielschnitt intakte Stimmlippe, Goldner-Färbung, 100x Vergrößerung

3. Resultate

3.1 LSR-Messergebnisse der ungeschädigten Stimmlippen

Bezüglich der Gesamtübersicht der untersuchten Stimmlippen verweise ich auf Tabelle 1
(S. 62), es folgen zusammengefasst noch einmal Daten der untersuchten Stimmlippen:

- 12 Männer, 5 Frauen
- gültig gemessen: 10 weibliche Stimmlippen, 20 männliche Stimmlippen
- Altersbandbreite: 23-85 Jahre
- 2-10 Tage zwischen Tod des Patienten und Testung
- bei zwei der gemessenen Kehlköpfe war es makroskopisch zu leichten Schleimhaut- bzw. Taschenfalteneinblutungen ohne Stimmlippenbeteiligung gekommen, stärker geschädigte Kehlköpfe wurden ausgeschlossen
- Eine Stimmlippe wurde aufgrund starker histologischer Veränderungen ausgeschlossen

Tabellarische Übersicht der getesteten *weiblichen*, ungeschädigten Stimmlippen:

KK Nr .	Seite	Mittelwert (Pa)	Standardabweichung	Median (Pa)
Spalte 1	Spalte 2	Spalte 3	Spalte 4	Spalte 5
2	L	1.038	47,3	1.052
2	R	906	46,4	877
11	L	1.651	508,0	1.530
11	R	909	74,8	893
12	L	537	55,0	526
12	R	847	70,9	877
14	L	587	75,6	606
14	R	729	83,7	733
16	L	804	31,7	813
16	R	893	24,3	893

Tabelle 6: Übersicht der weiblichen ungeschädigten Stimmlippen

Die oben gezeigte Tabelle (Tab.6) gibt uns einen Überblick über die LSR-Messergebnisse der Stimmlippen weiblicher Patienten vor der artifiziellen Schädigung.

Spalte 1 zeigt die fortlaufende Nummer des Kehlkopfs, vergeben fortlaufend nach Testzeitpunkt

Spalte 2 gibt Auskunft über die Seite der gemessenen Stimmlippe, insgesamt waren es fünf linke und fünf rechte Stimmlippen

Spalte 3 zeigt den Mittelwert der jeweils 7 Messungen pro Stimmlippe

Spalte 4 enthält die Standardabweichung vom Mittelwert

Spalte 5 zeigt den Median der 7 Messungen pro Stimmlippe

Tabellarische Übersicht der getesteten *männlichen*, ungeschädigten Stimmlippen:

KK Nr.	Seite	Mittelwert (Pa)	SD	Median (Pa)
Spalte 1	Spalte 2	Spalte 3	Spalte 4	Spalte 5
1	L	701	48,3	693
1	R	640	39,5	638
3	L	704	39,5	701
3	R	795	99,3	781
4	L	993	75,7	1.004
4	R	642	41,9	669
5	L	1.189	84,8	1.180
5	R	679	37,8	685
6	L	1.175	66,2	1.195
6	R	968	17,7	972
7	L	1.095	251,1	1.195
7	R	906	109,1	893
8	R	603	84,1	638
9	L	1.193	162,0	1.172
13	L	767	141,5	781
13	R	583	94,2	606
15	L	797	50,4	797
15	R	652	57,4	638
17	L	705	107,3	725
17	R	616	29,4	614

Tabelle 7: Übersicht der männlichen ungeschädigten Stimmlippen

Die oben gezeigte Tabelle (Tab.7) gibt uns einen Überblick über die LSR-Messergebnisse der Stimmlippen männlicher Patienten vor der artifiziellen Schädigung.

Spalte 1 zeigt die fortlaufende Nummer des Kehlkopfs, vergeben fortlaufend nach Testzeitpunkt

Spalte 2 gibt Auskunft über die Seite der gemessenen Stimmlippe, insgesamt waren es 10 linke und zehn rechte Stimmlippen

Spalte 3 zeigt den Mittelwert der jeweils 7 Messungen pro Stimmlippe

Spalte 4 enthält die Standardabweichung vom Mittelwert

Spalte 5 zeigt den Median der 7 Messungen pro Stimmlippe

Boxplot-Darstellung der ungeschädigten Larynges nach Geschlecht:

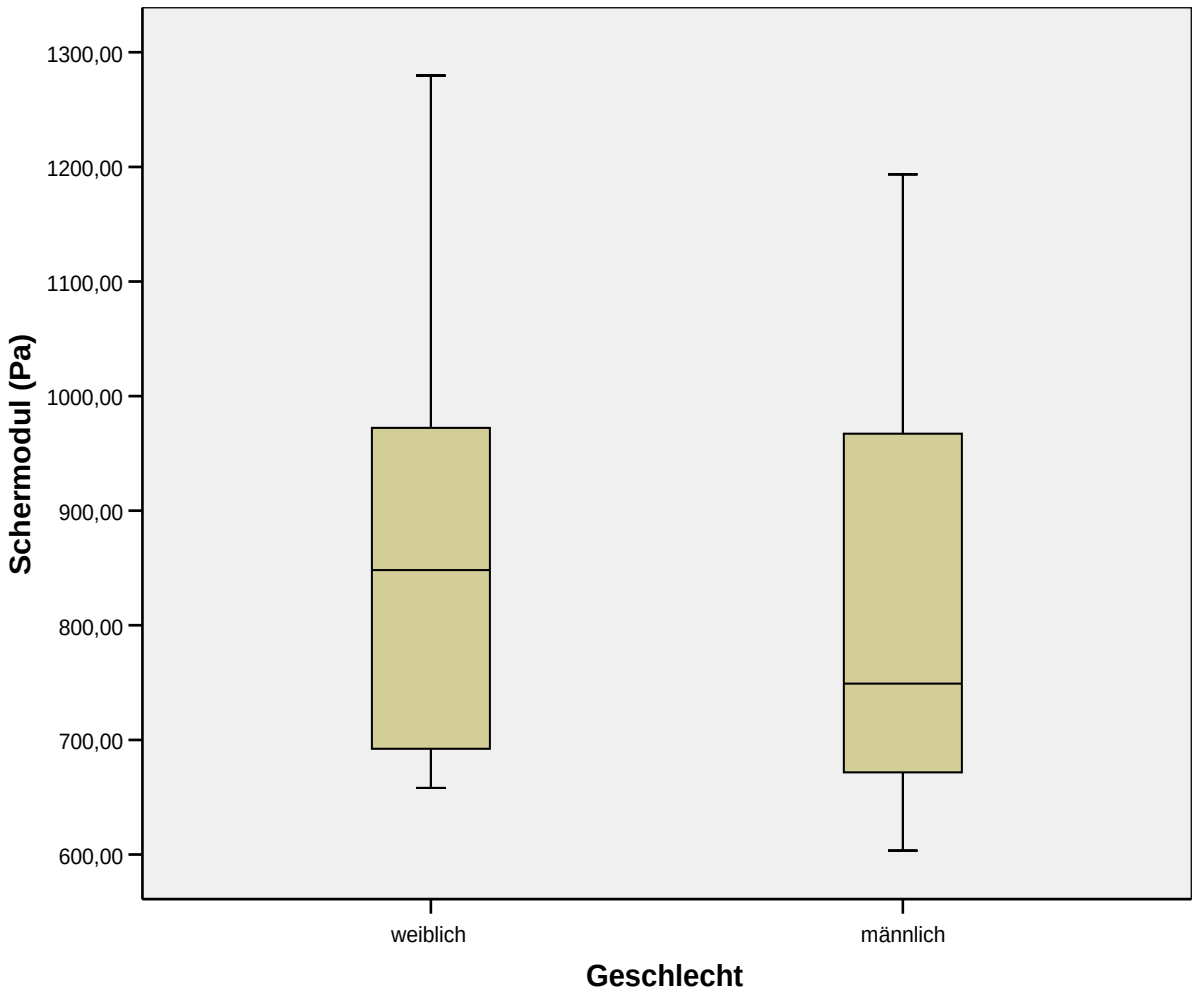

Abbildung 24: Boxplot-Darstellung der ungeschädigten Larynges nach Geschlecht

Das oben gezeigte Boxplot Diagramm (Abb. 24) gibt uns eine Übersicht der Messwerte, die an den weiblichen und männlichen Stimmlippen ermittelt wurden.
Die Boxplots orientieren sich an den Mittelwerten von rechter und linker Seite jedes Larynx, die Spannbreite umfasst also hier die Mittelwerte der einzelnen kompletten Larynges.
Wir sehen bei den weiblichen Stimmlippen, dass die Messergebnisse eine Spannbreite von 658 – 1280 Pascal umfassen, der Median liegt bei 870 Pascal, der Mittelwert bei 890 Pascal. Die männlichen Stimmlippen zeigen Messergebnisse pro Larynx von 603 – 1193 Pa, der Median liegt bei 749 Pascal, der Mittelwert bei 820 Pascal.

Bei den männlichen Larynges sind zwei einzelne Stimmlippen vorhanden, bei KK 8 nur die rechte Seite, bei KK 9 nur die linke Stimmlippe.

Darstellung der ungeschädigten Stimmlippen nach Geschlecht und Seite

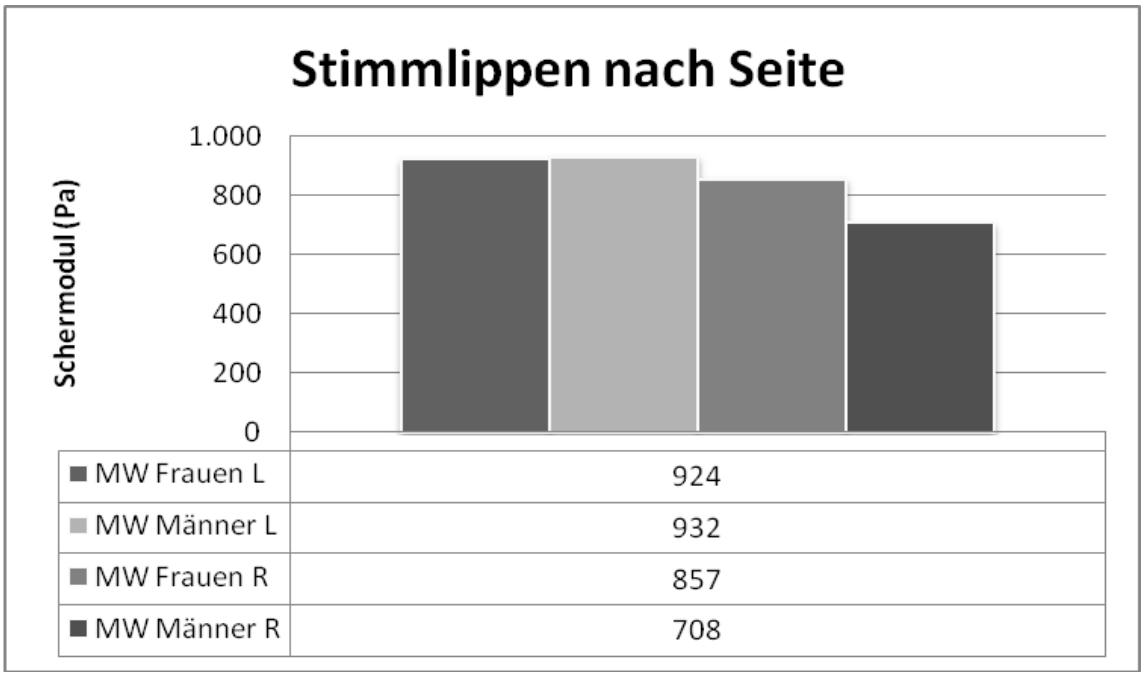

Abbildung 25: Darstellung der ungeschädigten Stimmlippen nach Geschlecht und Seite

Das hier dargestellte Diagramm (Abb. 25) zeigt uns einen Vergleich der Mittelwerte der gemessenen Stimmlippen, aufgeschlüsselt nach der Seite der gemessenen Stimmlippen.

- Der Mittelwert für die linken Stimmlippen liegt bei Männern und Frauen sehr dicht beieinander: 924 Pascal bei den Frauen, 932 Pascal bei den Männern.

- Der Mittelwert für die rechten Stimmlippen differiert stärker: 857 Pascal bei den Frauen, 708 Pascal bei den Männern.

- Bei beiden Geschlechtern weist das Mittel über die linken Stimmlippen eine höhere Steifigkeit auf als das über die rechten Stimmlippen.

Darstellung der Auswirkung des Todeszeitpunktes auf die LSR-Messungen:

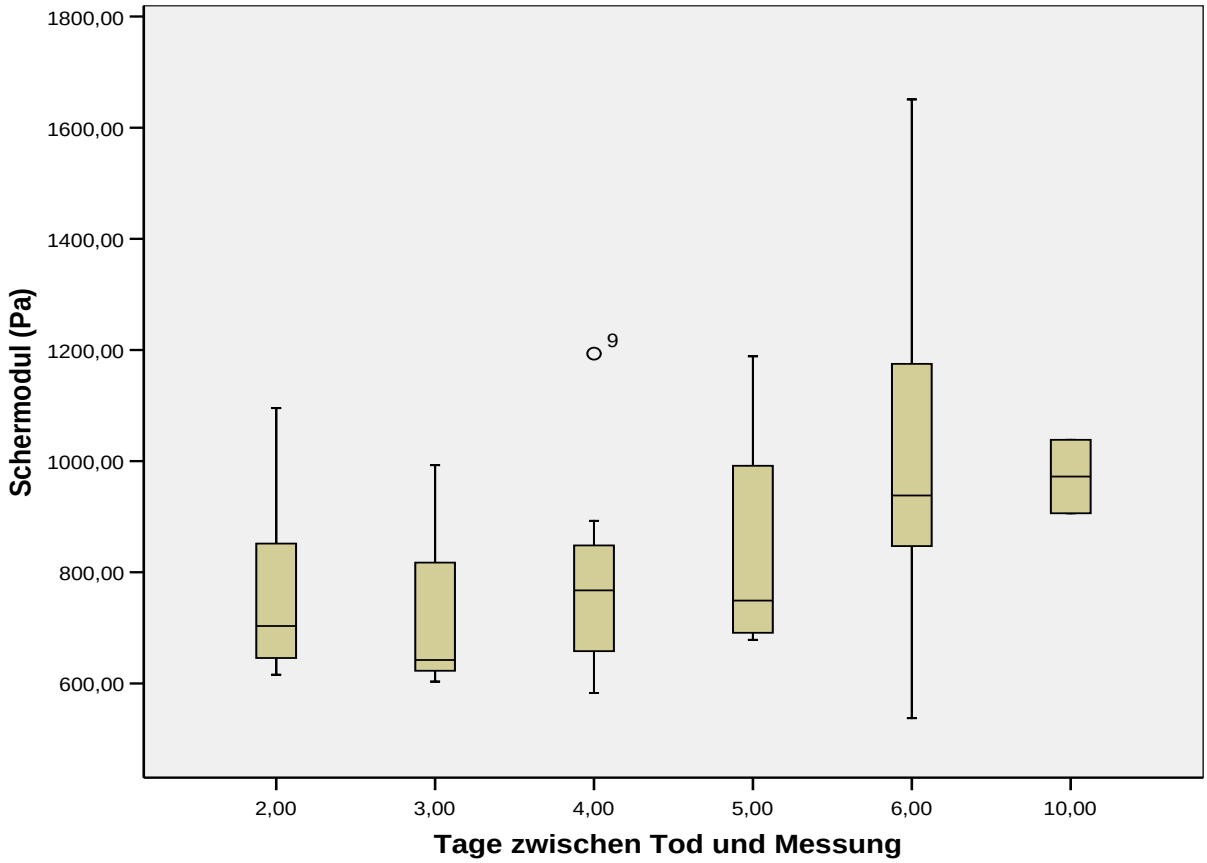

Abbildung 26: Darstellung der Auswirkung des Todeszeitpunktes auf die LSR-Messungen

Im Diagramm (Abb.26) sind die mittleren Messwerte der Stimmlippen nach Abstand zwischen Tod und LSR-Messung in Boxplots dargestellt.

- 8 Stimmlippen wurden 2 Tage nach dem Tod des Patienten gemessen, es resultierten mittlere Messergebnisse von 616 bis 1095 Pascal, der Median lag bei 703 Pascal

- 3 Stimmlippen wurden 3 Tage nach dem Tod des Patienten gemessen, es resultierten mittlere Messergebnisse von 603 bis 993 Pascal, der Median lag bei 642 Pascal

- 7 Stimmlippen wurden 4 Tage nach dem Tod des Patienten gemessen, es resultierten mittlere Messergebnisse von 583 bis 1193 Pascal, der Median lag bei 767 Pascal

- 4 Stimmlippen wurden 5 Tage nach dem Tod des Patienten gemessen, es resultierten mittlere Messergebnisse von 679 bis 1189 Pascal, der Median lag bei 759 Pascal

- 6 Stimmlippen wurden 6 Tage nach dem Tod des Patienten gemessen, es resultierten mittlere Messergebnisse von 537 bis 1651 Pascal, der Median lag bei 938 Pascal

- 2 Stimmlippen wurden 10 Tage nach dem Tod des Patienten gemessen, es resultierten mittlere Messergebnisse von 906 bis 1038 Pascal, der Median lag bei 972 Pascal

3.2 Histologische Auswertung der artifiziellen Schädigung

Im Zuge der histologischen Untersuchung der Stimmlippen unterteilte ich fünf verschiedene Schädigungstiefen:

1.) Epithel-Beginn der Lamina (3 Stimmlippen fielen in diese Kategorie, Abb. 27 + 28)
2.) obere Lamina propria (5 Stimmlippen fielen in diese Kategorie, Abb. 29 + 30)
3.) mittlere Lamina propria (12 Stimmlippen fielen in diese Kategorie, Abb. 31 + 32)
4.) tiefe Lamina propria (3 Stimmlippen fielen in diese Kategorie, Abb. 33 + 34)
5.) Musculus vocalis (7 Stimmlippen fielen in diese Kategorie, Abb. 35 + 36)

Fotodokumentation Beispielschnitte Schädigung Epithel-Beginn Lamina propria:

Abbildung 27: Artifiziell geschädigter Abschnitt rechte SL KK 11, Goldner Färbung,40x Vergrößerung

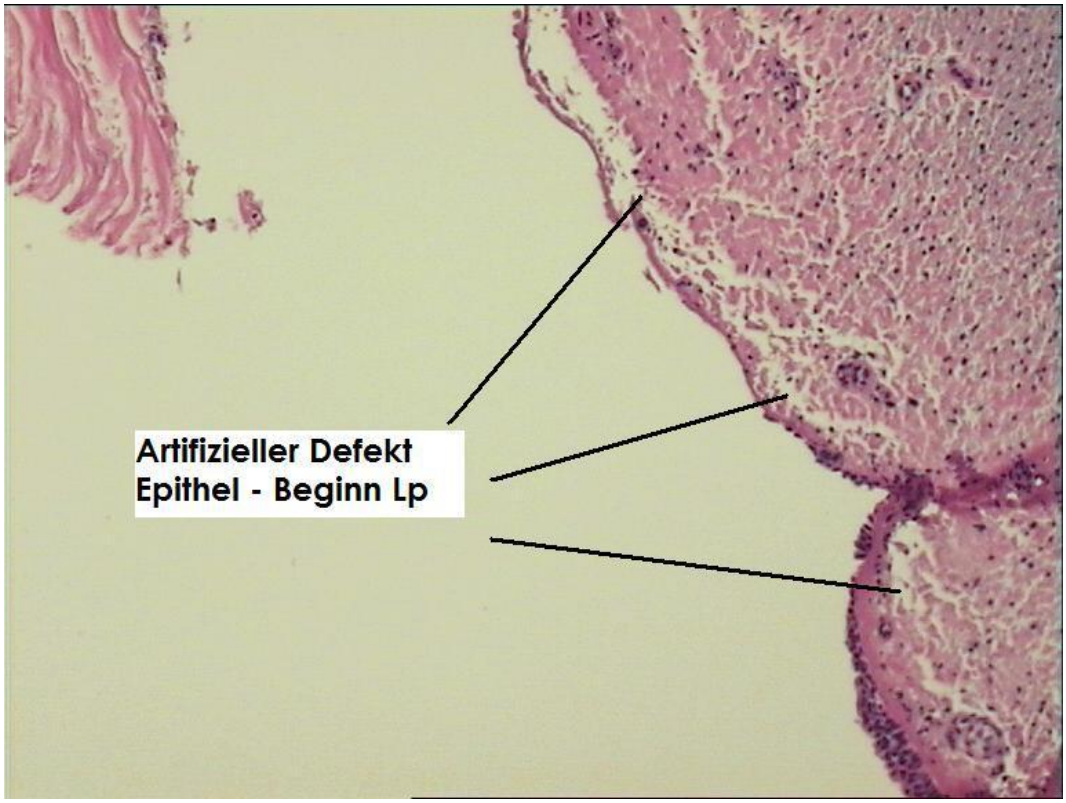

Abbildung 28: Artifiziell geschädigter Abschnitt rechte SL KK 11, HE- Färbung, 100x Vergrößerung

Fotodokumentation Beispielschnitte Schädigung obere Lamina propria:

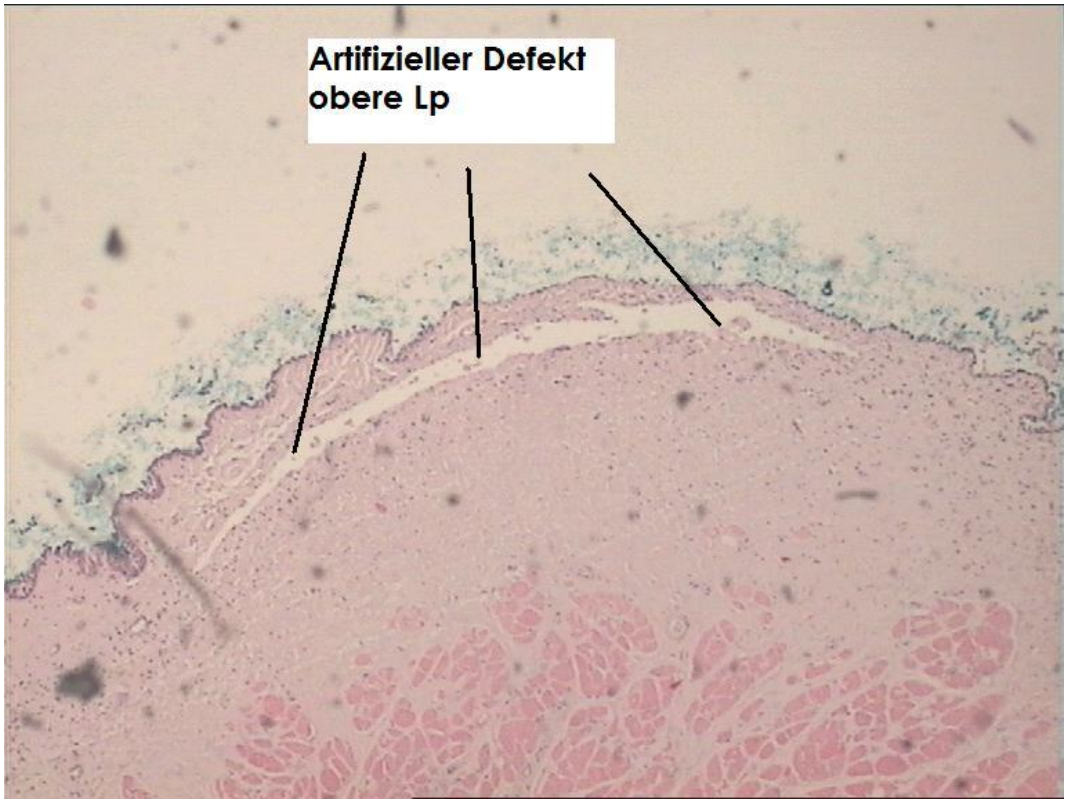

Abbildung 29: Artifiziell geschädigter Abschnitt rechte SL KK 6, HE-Färbung, 40x Vergrößerung

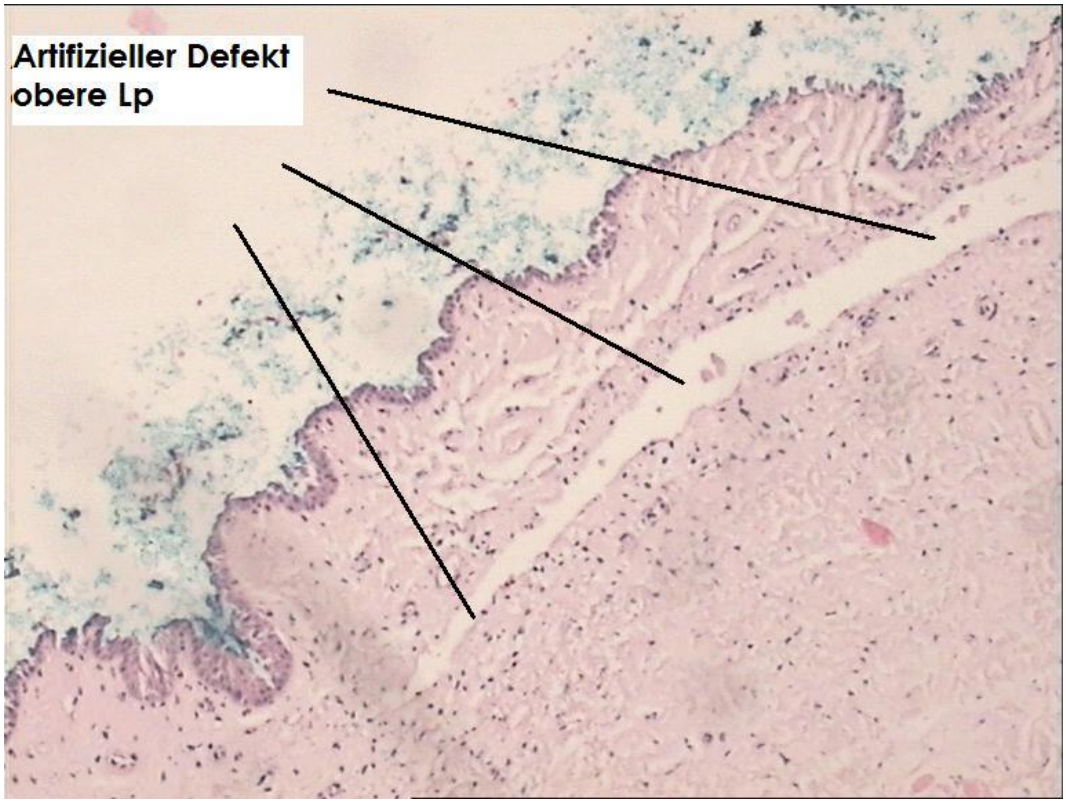

Abbildung 30: Artifiziell geschädigter Abschnitt rechte SL KK 6, HE-Färbung, 100x Vergrößerung

Fotodokumentation Beispielschnitte Schädigung mittlere Lamina propria:

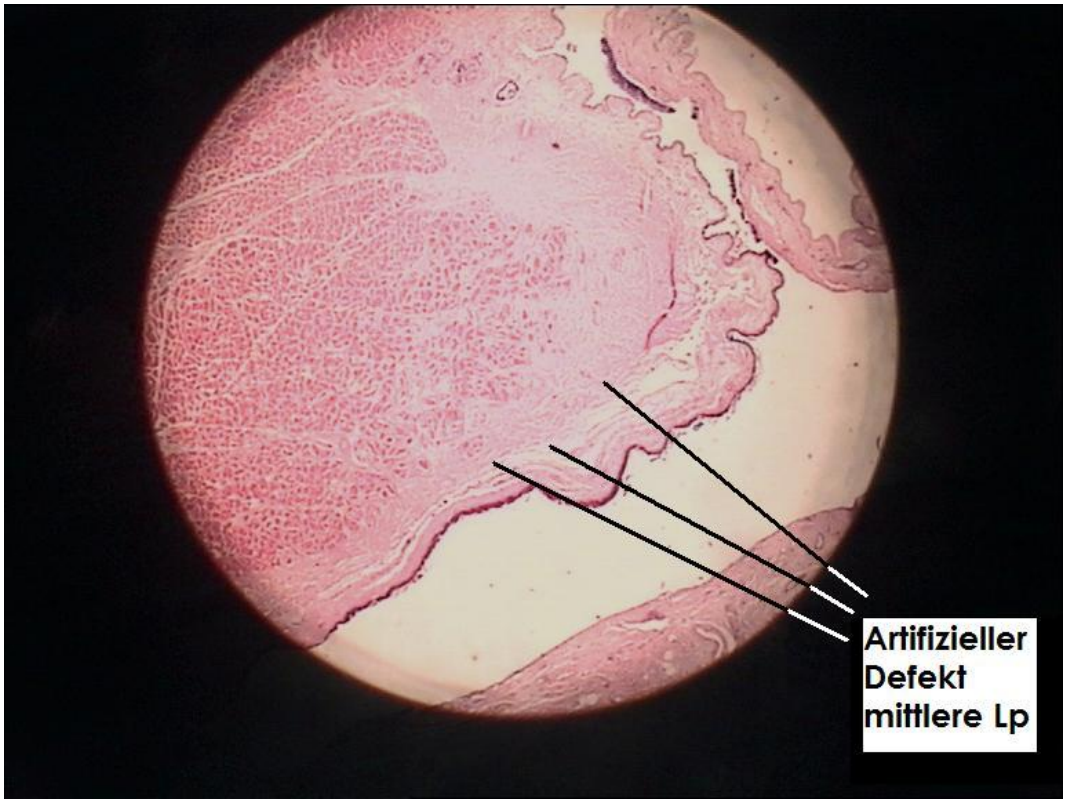

Abbildung 31: Artifiziell geschädigter Abschnitt rechte SL KK 8, HE-Färbung, 12,5x Vergrößerung

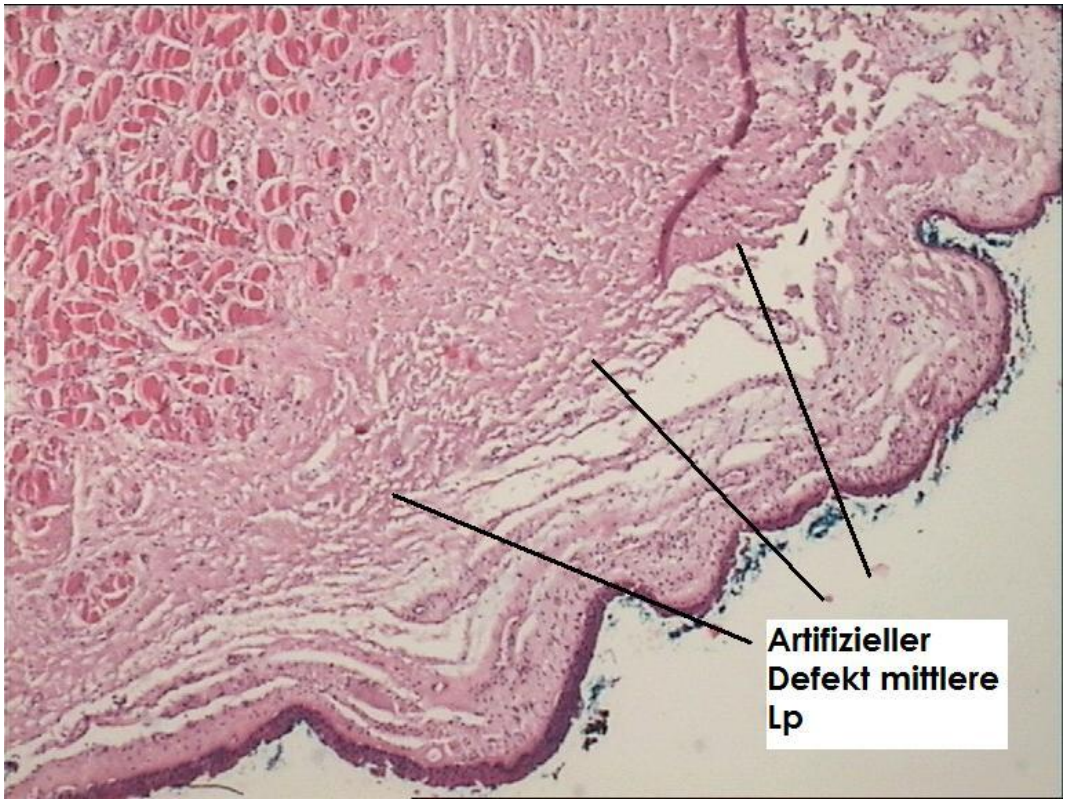

Abbildung 32: Artifiziell geschädigter Abschnitt rechte SL KK 8, HE-Färbung, 40x Vergrößerung

Fotodokumentation Beispielschnitte Schädigung tiefe Lamina propria:

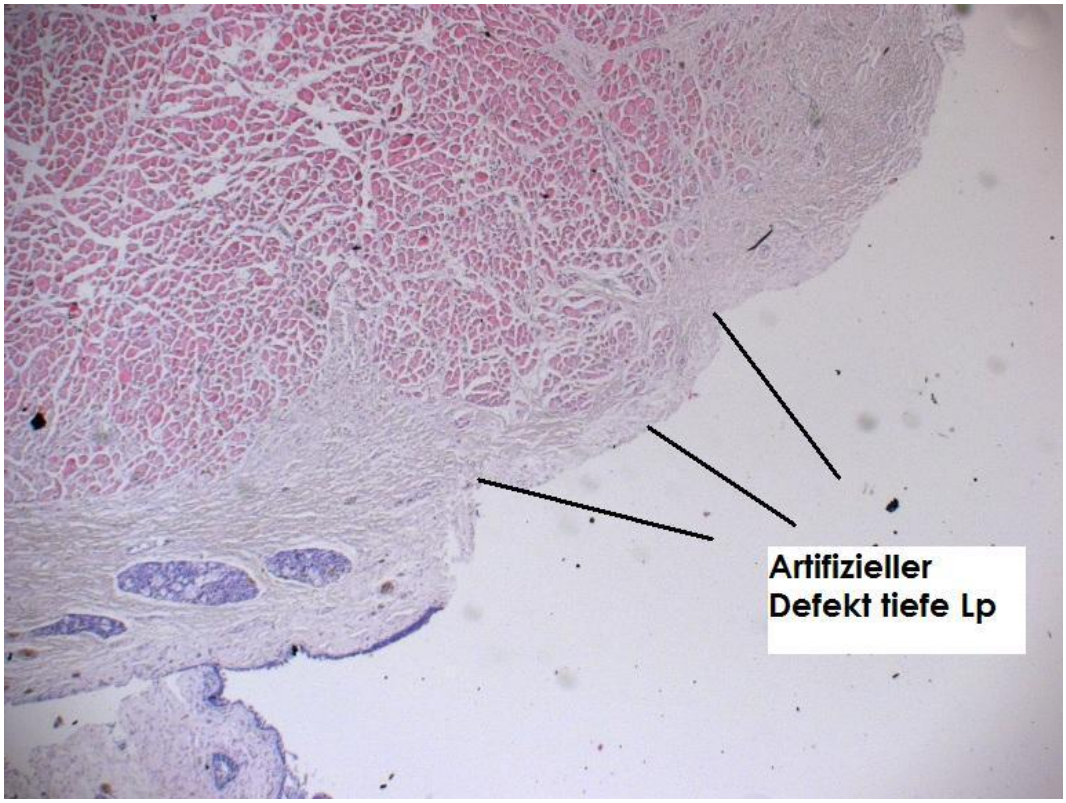

Abbildung 33: Artifiziell geschädigter Abschnitt linke SL KK 13, HE-Färbung, 40x Vergrößerung

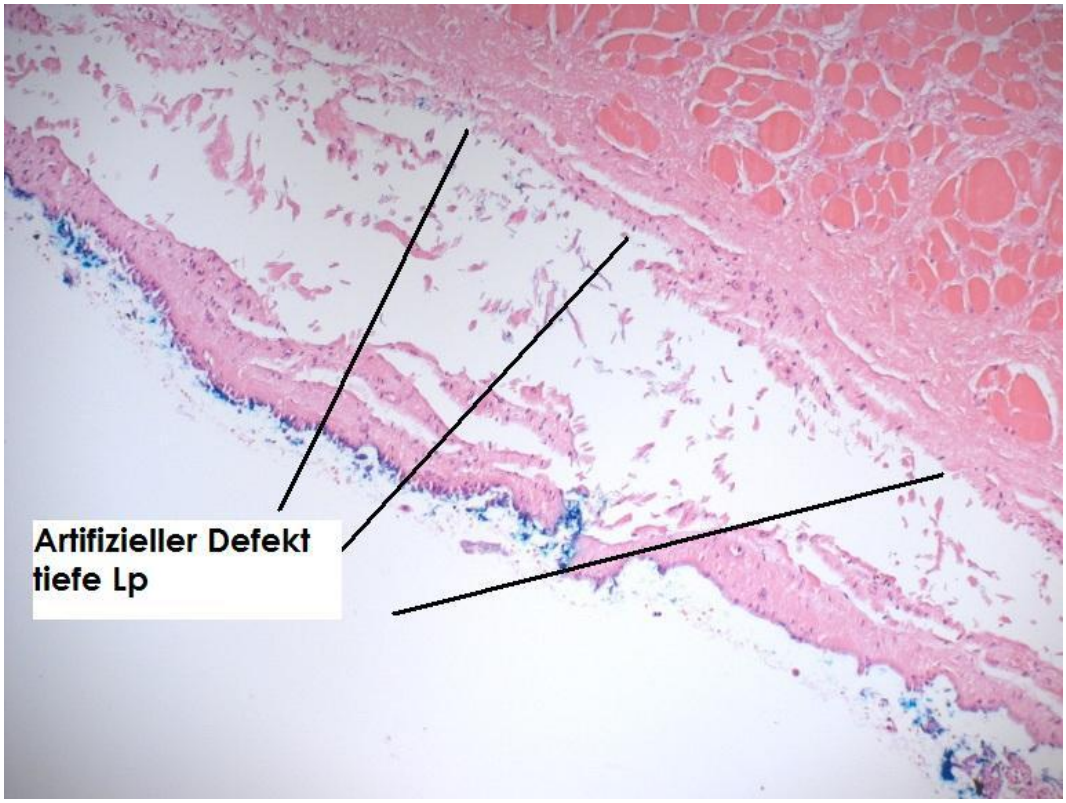

Abbildung 34: Artifiziell geschädigter Abschnitt linke SL KK 14, HE-Färbung, 100x Vergrößerung

Fotodokumentation Beispielschnitte Schädigung Musculus vocalis:

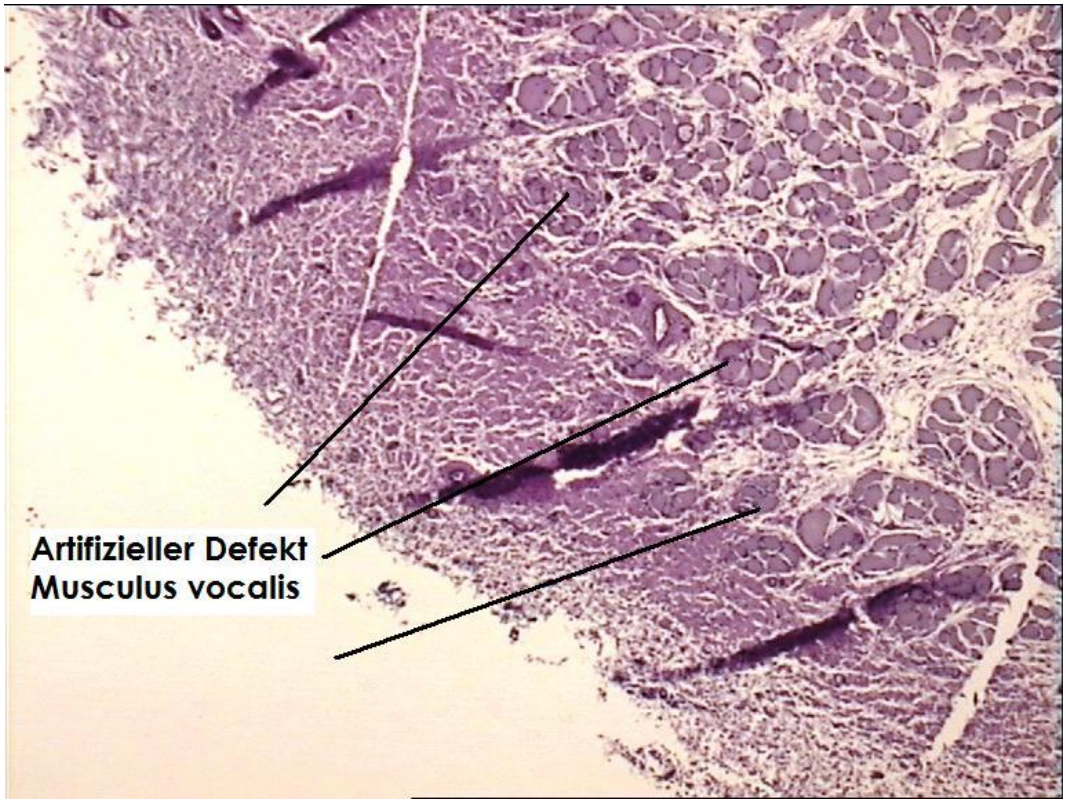

Abbildung 35: Artifiziell geschädigter Abschnitt linke SL KK 17, PAS-Färbung, 40x Vergrößerung

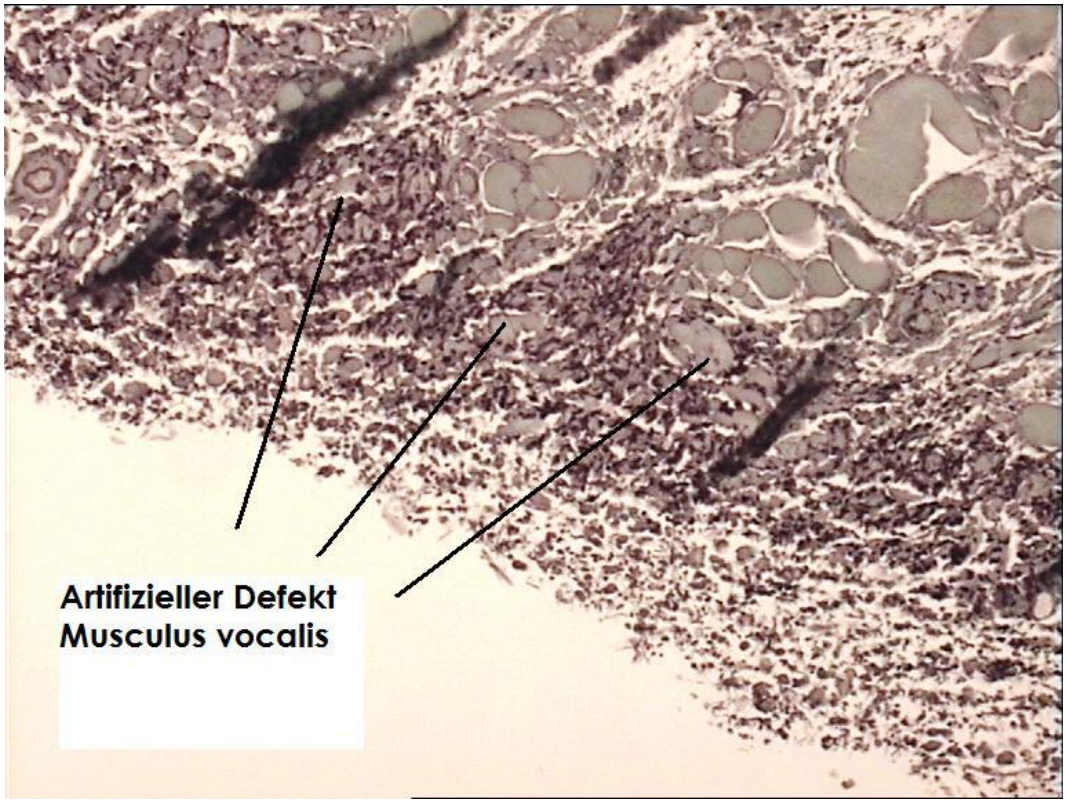

Abbildung 36: Artifiziell geschädigter Abschnitt linke SL KK 17, Goldner-Färbung, 100x Vergrößerung

3.3 LSR-Messergebnisse der artifiziell geschädigten Stimmlippen und Korrelation von Histologie und LSR-Werten

Tabellarische Übersicht (Tabelle 8) Mittelwerte, Mediane und Standardabweichung der LSR-Messergebnisse – histologisch festgestellte artifizielle Schädigung:

Kehlkopf Nr.	Geschlecht	Alter Pat.	Seite	Schädigungstiefe	Mittelwert Pa	SD	Median
1	M	41	L	Musculus vocalis	11.192	1676,9	11.588
1	M	41	R	mittlere Lamina propria	6.847	608,8	6.726
2	W	71	L	mittlere Lamina propria	1.469	35	1.466
2	W	71	R	obere Lamina propria	2.468	100,6	2.502
3	M	65	L	mittlere Lamina propria	3.097	324,7	2.901
3	M	65	R	mittlere Lamina propria	4.848	462,7	4.830
4	M	49	L	mittlere Lamina propria	5.604	314,6	5.658
4	M	49	R	Musculus vocalis	10.937	942,5	11.428
5	M	56	L	Epithel- Beginn Lamina propria	1.246	93,6	1.195
5	M	56	R	obere Lamina propria	1.471	52,6	1.482
6	M	57	L	mittlere Lamina propria	2.496	176,7	2.502
6	M	57	R	obere Lamina propria	2.575	162,5	2.614
7	M	84	L	obere Lamina propria	984	73,5	988
7	M	84	R	obere Lamina propria	993	125,1	1.020
8	M	78	R	mittlere Lamina propria	879	132,2	940
9	M	51	L	mittlere Lamina propria	4.559	1070,8	4.256
11	W	23	L	Epithel- Beginn Lamina propria	5.189	503,6	5.292
11	W	23	R	Epithel- Beginn Lamina propria	3.044	238,2	3.013
12	W	83	L	mittlere Lamina propria	3.755	331,1	3.857
12	W	83	R	mittlere Lamina propria	3.814	380,5	3.794

13	M	71	L	tiefe Lamina propria	6.052	311,9	6.057
13	M	71	R	tiefe Lamina propria	5.066	294,5	5.101
14	W	78	L	tiefe Lamina propria	10.119	1421,3	10.887
14	W	78	R	Musculus vocalis	11.458	698,1	11.620
15	M	71	L	Musculus vocalis	8.320	334,6	8.273
15	M	71	R	Musculus vocalis	7.692	625,9	7.619
16	W	85	L	mittlere Lamina propria	7.708	463,2	7.794
16	W	85	R	Musculus vocalis	5.877	354,2	5.993
17	M	27	L	Musculus vocalis	10.261	850,7	10.592
17	M	27	R	mittlere Lamina propria	5.380	199,8	5.411

Tabelle 8

Boxplot-Darstellung der Schermoduli der artifiziell geschädigten Stimmlippen, Gruppierung nach Schädigungstiefe (Abb. 37)

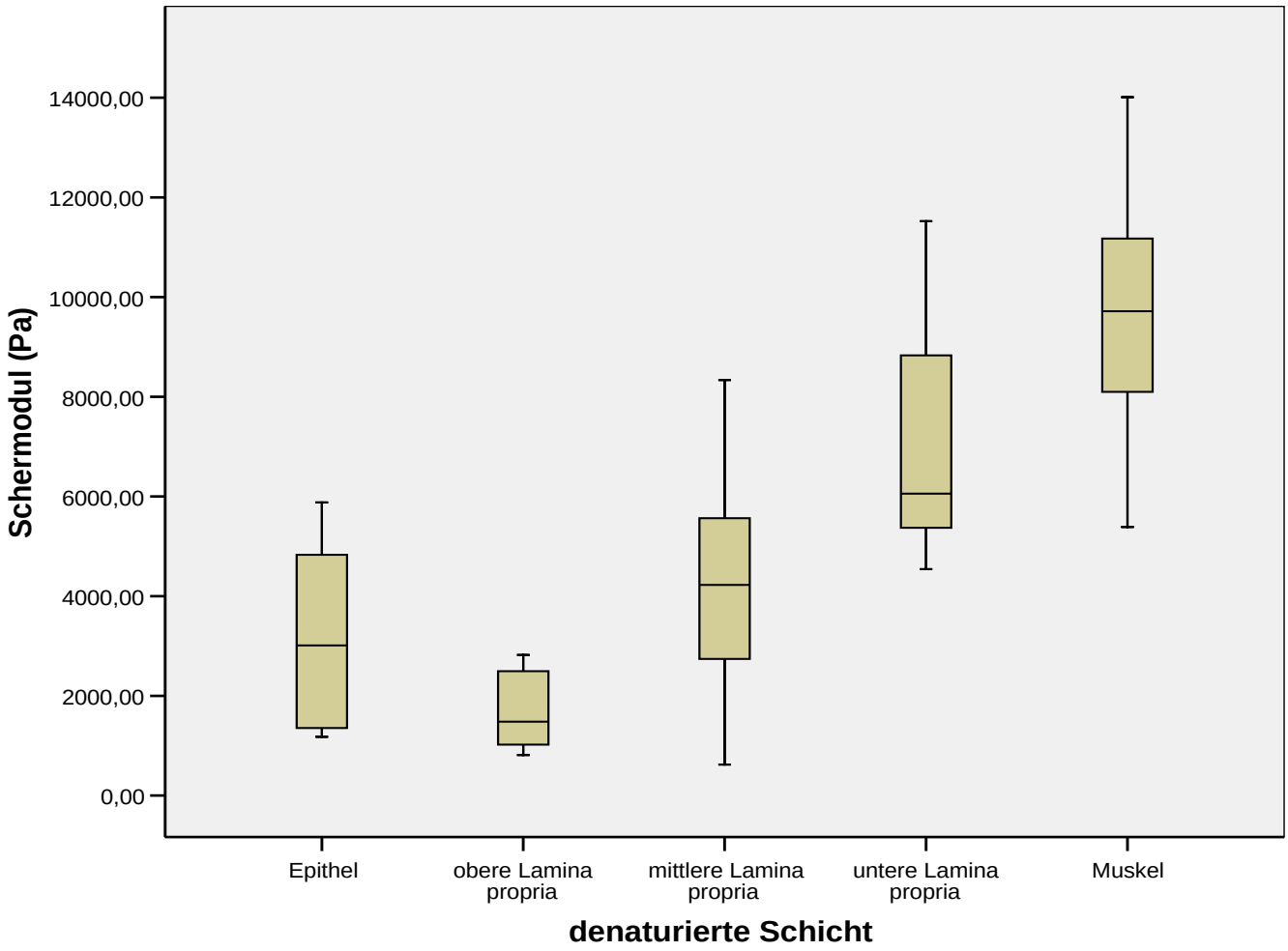

Abbildung 37: Boxplot-Darstellung der Schermoduli nach Schädigungstiefe

- 3 Stimmlippen wurden histologisch in die Kategorie „Schädigung Epithel-Beginn Lp“ eingeteilt. Die ungemittelten Messergebnisse haben eine Bandbreite von 1180 Pa – 5882 Pa. Der Median liegt bei 3013 Pa.

- 5 Stimmlippen wurden histologisch in die Kategorie „Schädigung obere Lp eingeteilt. Die ungemittelten Messergebnisse haben eine Bandbreite von 813 Pa – 2821 Pa. Der Median liegt bei 1482 Pa.

- 12 Stimmlippen wurden histologisch in die Kategorie „Schädigung mittlere Lp“ eingeteilt. Die ungemittelten Messergebnisse haben eine Bandbreite von 622 Pa – 8336 Pa. Der Median liegt bei 4224 Pa.

- 3 Stimmlippen wurden histologisch in die Kategorie „Schädigung tiefe Lp“ eingeteilt. Die ungemittelten Messergebnisse haben eine Bandbreite von 4553 Pa – 11524 Pa. Der Median liegt bei 6057 Pa.

- 7 Stimmlippen wurden histologisch in die Kategorie „Musculus vocalis“ eingeteilt. Die ungemittelten Messergebnisse haben eine Bandbreite von 5387 Pa – 14011Pa. Der Median liegt bei 9715 Pa.

Boxplot - Darstellung der artifiziellen Schädigungen nach relativem Schermodul (Abb.38)

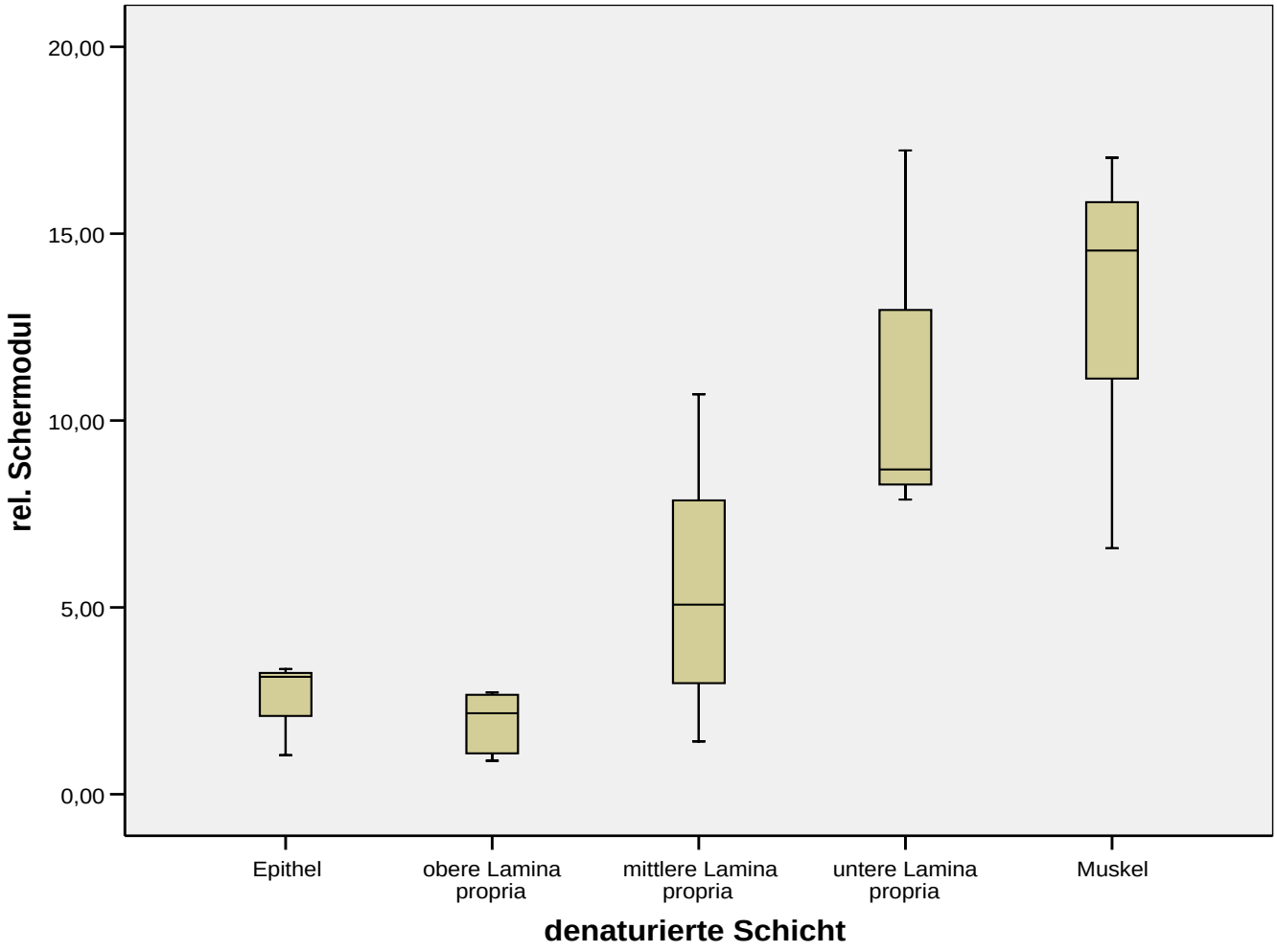

Abbildung 38: Boxplot - Darstellung der artifiziellen Schädigungen nach relativem Schermodul

Das relative Schermodul ist eine rechnerische Größe, die die relativen Änderungen des Schermoduls einer Stimmlippe durch die ihr beigebrachte artifizielle Schädigung darstellt.
Hierzu wird der Mittelwert der LSR-Messungen der artifiziell geschädigten Stimmlippen durch den Mittelwert der ungeschädigten Stimmlippen geteilt.
Hierdurch erhält man ein Maß, wie sich die Steifigkeit des Gewebes durch die Schädigung veränderte.

- Bei Schädigungen der Kategorie „Epithel-Beginn Lp“ betrug die Steifigkeit mindestens den Faktor 1,05, maximal den Faktor 3,35, der **Median** liegt bei **3,14**
- Bei Schädigungen der Kategorie „obere Lp“ betrug die Steifigkeit mindestens den Faktor 0,9, maximal den Faktor 2,72, der **Median** liegt bei **2,17**

- Bei Schädigungen der Kategorie „mittlere Lp“ betrug die Steifigkeit mindestens den Faktor 1,41, maximal den Faktor 10,70, der **Median** liegt bei **5,07**
- Bei Schädigungen der Kategorie „tiefe Lp“ betrug die Steifigkeit mindestens den Faktor 7,89, maximal den Faktor 17,2, der **Median** liegt bei **8,69**
- Bei Schädigungen der Kategorie „Musculus vocalis“ betrug die Steifigkeit mindestens den Faktor 6,58, maximal den Faktor 17,03, der **Median** liegt bei **14,55**

Bis auf die Kategorie Schädigung „obere Lp“ kam es also bei allen Schädigungsgraden immer zu einer Versteifung des Gewebes durch die artifizielle Schädigung.

Säulendiagramm: Vergleich Temperaturexposition – histologisch erfasste Schädigung:

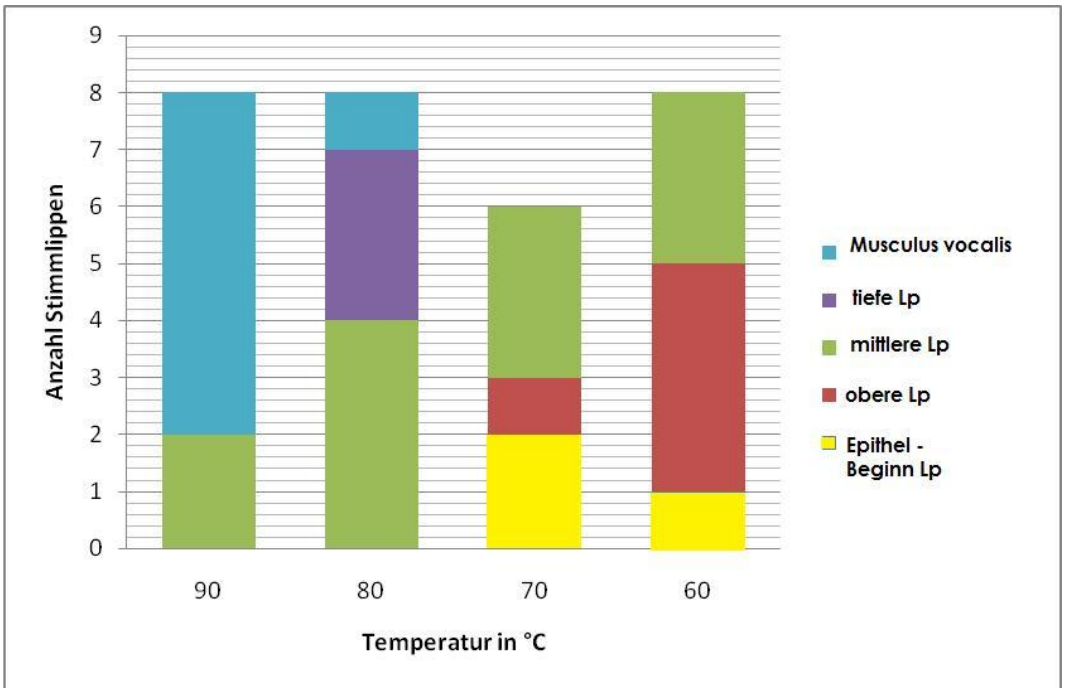

Abbildung 39: Vergleich Temperaturexposition – histologisch erfasste Schädigung

Das Diagramm (Abb. 39) zeigt uns den Vergleich von Temperaturexposition und ermittelter histologischer Schädigungstiefe.

-Die Gruppe mit 90° Schädigung umfasste 8 Stimmlippen: Davon wurden 6 bis zum Musculus vocalis geschädigt, 2 bis zur mittleren Lamina propria.

-Die Gruppe mit 80° Schädigung umfasste 8 Stimmlippen: Davon wurde 1 bis zum Musculus vocalis geschädigt, 3 bis zur tiefen Lamina propria, 4 bis zur mittleren Lamina propria.

-Die Gruppe mit 70° Schädigung umfasste 6 Stimmlippen: Davon wurden 3 bis zur mittleren Lamina propria geschädigt, 1 bis zur oberen Lamina propria, 2 bis zum Epithel – Beginn Lamina propria.

-Die Gruppe mit 60° Schädigung umfasste 8 Stimmlippen: Davon wurden 3 bis zur mittleren Lamina propria geschädigt, 4 bis zur oberen Lamina propria, 1 bis zum Epithel – Beginn Lamina propria.

Übersicht: Absoluter und relativer Schermodul bei verschiedenen Schädigungstiefen

Schädigungstiefe	1) Epithel-Beginn Lp	2) obere Lp	3) mittlere Lp	4) tiefe Lp	5) Musculus vocalis
absoluter Schermodul in Pascal (Pa), Median	3013	1482	4224	6057	9715
absoluter Schermodul in Pascal (Pa), Spannbreite	1180-5882	813-2821	622-8336	4553-11524	5387-14011
relativer Schermodul, Median	3,14	2,17	5,07	8,69	14,55
relativer Schermodul, Spannbreite	1,05-3,35	0,9-2,72	1,49-10,70	7,89-17,2	6,58-17,03

Tabelle 9

4. Diskussion

Der folgende Abschnitt der Arbeit soll sich zum einen kritisch mit den Ergebnissen meiner Studie auseinandersetzen, zum anderen auch einen Bezug zu anderen verwandten Studien herstellen.
Einige Themen lassen sich also in Abgleich mit der in Abschnitt 1.5 formulierten Hypothese, sowie den ebenfalls vorhandenen Fragen abgrenzen.
Im Einzelnen soll unter anderem auf folgende Themenkomplexe eingegangen werden:

- 1.) LSR-Messungen an Leichenstimmlippen – ein sinnvoller Versuch?

- 2.) Unsere LSR-Messungen an ungeschädigten Stimmlippen -
  sind die Ergebnisse mit denen anderer Studien vergleichbar?

- 3.) Warum wurde die artifizielle Schädigung durchgeführt?
  Ist das Schädigungsverfahren mittels Temperatur grundsätzlich geeignet und hat es den gewünschten Effekt erzielt?

- 4.) Hat das LSR die Steifigkeit bei unterschiedlich geschädigten Stimmlippen erkennen können?

- 5.) Möglichkeiten zur Fortführung und Erweiterung der Forschung an geschädigten Stimmlippen

1.) LSR-Messungen an Leichenstimmlippen

Wie bereits in früheren Abschnitten beschrieben, führte ich meine Studie an exzidierten menschlichen Larynges durch.
Die Natur meiner Arbeit, im Zuge derer eine artifizielle Schädigung des Gewebes durchgeführt wurde, machte eine Versuchsreihe in vivo unmöglich.
Die LSR-Messwerte der Stimmlippen vor und nach Schädigung sollten jeweils von derselben

Stimmlippe stammen, um die Veränderungen durch unsere Schädigungsprozedur quantifizieren zu können.

Das LSR wurde bereits mehrfach zur Erfassung der Viskoelastizität der Stimmlippe eingesetzt, sowohl in vivo als Laryngeal Tensiometer (LT), als auch in vitro.

Das Laryngeal Tensiometer (LT) stellt eine Vereinfachung des LSR-Prinzips dar und verhilft dem Gerät zu einem kompakteren Format, was den Anschluss an ein Laryngoskop vereinfacht.

Hiermit konnte sich das LSR bei Studien in vivo, also an den Stimmlippen narkotisierter freiwilliger Probanden, bewähren [69; 76].

Auch an exzidierten Stimmlippen wurde das LT erprobt [69].

Das LSR wurde ebenfalls in diversen Experimenten an exzidierten Kehlköpfen angewandt [70;71;72;75].

Der Vergleich der durch das LT ermittelten in-vivo Schermodulwerte mit den in-vitro Werten des LSR ermöglichte eine gegenseitige Validierung der Ergebnisse, da die ermittelten Werte gut korrespondieren.

Sie waren auch mit den Ergebnissen einiger der wenigen anderen in-vivo Methoden vergleichbar (siehe Tabelle 10) [58; 66].

Insofern spricht nichts gegen die Anwendung des LSR für eine in-vitro Studie.

2.) Die LSR – Ergebnisse meiner Studie im Vergleich zu anderen Arbeiten

Im Zuge meiner LSR-Messungen an den ungeschädigten Stimmlippen erhielt ich Schermodulwerte für 30 menschliche Stimmlippen.
Direkt vergleichbar sind diese Ergebnisse natürlich mit den anderen LSR – Messungen.
Meine Ergebnisse noch einmal kurz zusammengefasst:

- Bei den **weiblichen** Stimmlippen erhielt ich ungemittelte Messergebnisse für den Schermodul mit einer **Spannbreite von 430 – 2742 Pa**, einem **Median von 870 Pa** und einem **Mittelwert von 890 Pa.**

- Bei den **männlichen** Stimmlippen ermittelte ich eine Spannbreite für den Schermodul von **446 Pa -1546 Pa**, einen **Median von 750 Pa** und einen **Mittelwert von 820 Pa.**

Übersichtstabelle vergleichbarer Arbeiten:

Studie	Methodik	Anzahl menschliche SL	Schermodul Männer (Pascal)	Schermodul Frauen (Pascal)
Schmolke et al.	**LSR – in-vitro (direkt)**	**30**	**446-1546**	**430-2742**
Goodyer, Hess et al. [69]	LT – in-vivo (direkt)	2	-	1299-3197
Goodyer, Hess et al. [69]	LT – in-vitro (direkt)	1	980-2205	980-2205
Goodyer, Hess et al. [76]	LT – in-vivo (direkt)	16	1220-2843	526-2363
Goodyer, Hess et al. [71]	LSR + LSR Indentometer - in-vitro (direkt)	39	246-3536 (LSR) 552-2741 (Indentometer)	286-3332 (LSR) 509-1989 (Indentometer)
Goodyer,	LSR – in-vitro	6	1021-1796	814-1232

Dailey et al. [75]	(direkt)			
Tran, Kreiman et al. [58]	mechanisch - in-vivo (direkt)	10	2450- 29400	2450-29400
Chan, Titze [61]	Parallel Plate Rheometer - in-vitro (direkt)	14	10-1000	3-40
McGlashan [66]	optisch – in-vivo (indirekt)	?	2500	2500
Hsiao et al. [65]	sonografisch- in-vivo (indirekt)	12	10000-40000	40000-100000

Tabelle 10

Es ist festzustellen, dass die im Rahmen dieser Arbeit gesammelten Daten zu ungeschädigten Stimmlippen sehr gut mit den Werten korrelieren, die im Rahmen anderer Versuche mit dem LSR oder LT ermittelt wurden. Diese sind ebenfalls im anatomischen Kontext und teils sogar in vivo erhoben worden [69; 71; 75; 76]

Da nun bereits einige Studien, inklusive dieser Arbeit, LSR-Messwerte der Stimmlippe sehr ähnlicher Größenordnung festgestellt haben, steigt die Sicherheit, dass es sich um zuverlässige Daten handelt.

Sehr gut korrelierbar sind die Daten unter anderem mit der direkten Vorgängerarbeit zu unserer jetzigen Studie [71], bei der 39 Stimmlippen mittels des LSR untersucht wurden.

Das LSR wurde dabei nicht nur, wie in unserer aktuellen Studie, zur Ausübung von Scher-Stress verwendet, sondern auch als Indentometer mit Druckausübung auf das Gewebe.

Beide Methoden brachten gut vergleichbare Ergebnisse.

Tran et al. [58] ermittelten in ihrer viel beachteten in vivo Studie Messwerte, die in ihrer Größenordnung von der unteren Grenze her gut korrelieren.

Durch die Anwendung transkutaner Nervenstimulation kann es bei muskulärer Kontraktion zu den höheren Messwerten gekommen sein.

Chan und Titze [61] ermittelten etwas geringere Werte, allerdings mussten hier Epithel und Lamina propria für die Messung aus ihrem anatomischen Kontext entfernt werden, was durch die fehlende Verankerung zu geringeren Messwerten führen kann.
Indirekte Verfahren sind aufgrund ihrer Messtechnik auf Basis von Sekundärphänomenen schlechter vergleichbar, McGlashan erzielte mittels optischer Auswertung von Stimmlippenoberflächenkarten dennoch einen gut vergleichbaren Wert [66], die Messungen von Hsiao et al. mittels Farbdopplersonografie zeigen sehr viel höhere Werte.

Fazit:

Insgesamt lässt sich mit Blick auf die Vergleichsstudien sagen, dass die vorliegende Arbeit in Bezug auf die Schermodul-Werte für ungeschädigte männliche und weibliche Stimmlippen in einer Reihe mit den bisher durchgeführten Studien mit LSR-Technik und auch mit einigen anderen Verfahren steht.
Es zeigt sich somit, dass das LSR gut reproduzierbare Ergebnisse für die viskoelastischen Eigenschaften von menschlichen Stimmlippen liefern kann und sowohl Versuche in vivo, als auch in vitro mit diesem Gerät sinnvoll sind.

3.) Artifizielle Schädigung: Grund, Eignung, Erfolg

Grund der artifiziellen Schädigung: Wie weiter oben bereits beschrieben wurde, existieren mittlerweile zuverlässige Daten zum Schermodul ungeschädigter menschlicher Stimmlippen, die mittels des LSR erhoben wurden.
Auf längere Sicht soll die LSR-Technik, beispielsweise in Form des Laryngeal-Tensiometers (LT), den untersuchenden und operierenden Phoniatern und Hals-Nasen-Ohrenärzten zusätzliche Informationen über die Beschaffenheit der Stimmlippe liefern.
Sowohl für die Diagnostik bei Stimmbandpathologien, als auch für die Analyse eines Operationserfolges und auch für Tissue – engineering Verfahren ist es daher wichtig, dass das LSR Veränderungen der Elastizität der Stimmlippe zuverlässig erfassen kann.
Im Idealfall sollten für die jeweiligen Pathologien der Stimmlippen auch Standardelastizitätswerte ermittelt werden, so dass sich zum Beispiel die Ausbreitung einer Narbenplatte oder die Tiefe eines Sulcus vocalis anhand rheologischer Parameter abschätzen lassen.

Auch ein Funktionsgewinn, der durch Tissue - engineering Verfahren erzielt wurde, könnte mittels solcher Werte leichter objektivierbar sein.
Den ersten Schritt zur Ermittlung von Standardelastizitätswerten soll die vorliegende Studie darstellen, dies will ich mittels meiner Messung artifiziell unterschiedlich tief geschädigter Stimmlippen erreichen.

Eignung der gewählten Schädigungsart und Literaturvergleich: Für meine Studie habe ich mich für die Schädigungsform der Wärmeeinwirkung entschieden.
Ein Argument für diese Art der artifiziellen Schädigung ist die Einfachheit der Durchführung.
Die Schädigung konnte problemlos in einem normalen Laborsetting durchgeführt werden, dafür nötig war lediglich ein Lötkolben mit anpassbarer Hitzezufuhr, ein digitales Thermometer und ein von Herrn Frank Müller angefertigter Messingstempel mit Einbuchtungen für den Lötkolben und das Thermometer (->siehe Material und Methoden), sowie eine Stoppuhr.
Mittels dieses Aufbaus war es auch möglich, was das zweite Argument für dieses Verfahren darstellt, reproduzierbare Temperaturexpositionen vorzunehmen.
Drittens hatte ich aufgrund der Anpassbarkeit des Verfahrens bezüglich Expositionsdauer und Intensität berechtigten Grund zu der Annahme, dass ich mit dieser Methode unterschiedliche Tiefen des Stimmlippengewebes erreichen könnte, was der wichtigste Aspekt im Kontext meiner Studie war.
Auch bei den vier unterschiedlichen Verbrennungsgraden, die an der menschlichen Haut auftreten können, sind je nach Expositionszeit und Höhe der Temperatur unterschiedlich tiefe Hautschichten betroffen.
Die Hitzeeinwirkung führte nicht zu einer Lücke im Gewebe, wodurch Messungen hätten beeinflusst werden können, das Gewebe wurde also in der Konsistenz verändert, ohne dass ein wesentlicher Substanzverlust eintrat.
Sonstige Verfahren, die ich in Erwägung gezogen hatte, konnten nicht mit allen diesen Vorteilen aufwarten.

Anfangs hatte ich eine Schädigung mittels Laserstrahlung (CO2 oder Nd:YAG-Laser) erwogen, dieses Prozedere erfordert jedoch jeweils zwingend den Zugang zu einem geeigneten OP bzw. Laserschutzlabor, in das das zu schädigende Gewebe gebracht werden muss.

Außerdem muss immer eine geeignete Laserapparatur zur Verfügung stehen, beides Aspekte, die der Einfachheit der Durchführung abträglich sind.
Bei gleicher Laserintensität und gleichlangem Verweilen des Lasers auf dem Gewebe ist eine Reproduzierbarkeit hier ebenfalls gegeben, allerdings ist die Schädigung nur punktuell, wogegen der Messingstempel die gesamte Breite der Stimmlippe erfasste.
Das Abschätzen der Eindringtiefe ist bei der Anwendung von Laserstrahlung schwierig, die Eindring- und Wirkungstiefe hängt zudem stark von der verwendeten Laserart und deren Wellenlänge ab. Zum Setzen unterschiedlich tiefer Schädigungen ist ein Laser insgesamt weniger geeignet als Hitzeeinwirkung.

Da mein Testverfahren an menschlichen Stimmlippen durchgeführt werden sollte, schied auch eine mutwillige chirurgische Verletzung der Stimmlippen aus, wie sie zum Beispiel von Hertegard, Goodyer und Dahlquist an Kaninchen durchgeführt wurde [74].
Postmortal ist selbstverständlich keine Narbenbildung mehr möglich.

Neben diesen denkbaren physikalischen Verfahren könnte man natürlich auch chemische Schädigungsarten, beispielsweise die Applikation von Säure oder Lauge in Erwägung ziehen.
Diese sind ebenfalls einfach einzusetzen, ihre Anpassbarkeit und die Reproduzierbarkeit sind jedoch eingeschränkt.
Es ist schwer vorstellbar, durch die Applikation von Säure oder Lauge einzelne verschiedene Schichten der Stimmlippe zu schädigen.
Dailey, Goodyer et al. verwendeten Trichloressigsäure an einem exzidierten menschlichen Larynx und stellten danach im Vergleich zur vorangegangenen LSR-Messung der unbehandelten Stimmlippe eine erhöhte Steifigkeit des Gewebes fest [72].
Eine histologische Untersuchung einer menschlichen Stimmlippe wurde in dieser Studie jedoch nicht durchgeführt.
An anderen Arbeiten zum Thema artifizielle Schädigung von Stimmlippen wäre auch noch die bereits weiter oben erwähnte Studie von Chan et al.[14] zu nennen, in der durch bovine Hyaluronidase Hyaluronsäure aus der Extrazellulärmatrix der Lamina Propria menschlicher Stimmlippen entfernt wurde.
Hierdurch kam es bei Messungen mittels Parallel-Platten Rheometer zu einer Abnahme der Steifigkeit des Gewebes.

Ebenfalls erwähnenswert ist an dieser Stelle noch eine Publikation von Chan und Titze von 2003, die sich einerseits um die postmortalen Veränderungen der viskoelastischen Eigenschaften von Stimmlippen, andererseits um die Auswirkungen verschiedener Gefriertechniken dreht[79].
Untersucht wurden 16 Kehlköpfe von Hunden, die 24 Stunden bei Raumtemperatur in Kochsalz gelagert wurden, langsam bei -20°C in einem normalen Kühlschrank gefroren wurden oder mit flüssigem Stickstoff schnellgefroren wurden, um anschließend bei -20°C gelagert zu werden.
Weder nach der 24 – stündigen Lagerung, noch infolge des Schnellgefrierverfahrens zeigten sich bei rheologischen Messungen große Veränderungen.
Bei den langsam gefrorenen Kehlköpfen kam es hingegen zu einer Abnahme der Steifigkeit des Gewebes.
Eine Arbeit von Chan und Tayama von 2002 befasst sich mit dem Effekt osmotischer Dehydratation auf die Biomechanik des Stimmlippengewebes [80].
Auch hier wurden Kehlköpfe von Hunden verwendet, es zeigte sich bei den rheologischen Messungen eine Zunahme der Steifigkeit des Gewebes durch Dehydratation.

An menschlichen Leichenstimmlippen wurden ansonsten keine vergleichbaren Studien durchgeführt.
Ein Aspekt der Schädigungsform wurde bisher nicht erwähnt, die Realitätsnähe der gewählten Schädigungsform.
Ohne Zweifel ist eine Hitzeschädigung in der Form, wie ich sie hier verwendet habe, in einer in-vivo Situation am Patienten kaum denkbar.
Sowohl eine Applikation von Laserstrahlung, als auch ein chirurgischer Eingriff, als auch eine Exposition gegenüber Säure (laryngo-pharyngealer Reflux) wäre im klinischen Alltag eher möglich und wahrscheinlich.
Das Ziel dieser Studie war es jedoch nicht, ein möglichst realistisches Schädigungsszenario aufzubauen, sondern die Fähigkeit des LSR zu untersuchen, verschieden tiefe Schädigungen der Stimmlippe mit Veränderung ihrer Steifigkeit, egal welcher Art, zu erfassen.
Daher hatte die Variabilität der Schädigungstiefe oberste Priorität.
Die Messwerte für die erwähnten realistischeren Szenarios könnten am besten an realen klinischen Beispielen, etwa mittels LT-Messung während diagnostischer oder operativer Maßnahmen am Patienten, erhoben werden.

Effekt der gewählten artifiziellen Schädigungsform:

Als ich Wärmeeinwirkung als Verfahren meiner Wahl festlegte, erwartete ich, wie schon gesagt, in erster Linie, dass ich hiermit unterschiedlich tiefe Schädigungen hervorrufen könnte.
Ich erwartete eine Abnahme des Wasseranteils der Stimmlippe, eventuell eine Denaturierung der Gewebsproteine.
Am wahrscheinlichsten waren aufgrund dieser Einschätzungen eine Zunahme der Steifigkeit des Gewebes und damit eine Zunahme des Schermoduls.
Bereits im Verlauf der verschiedenen Messungen deutete sich an, dass in der Tat nach der Temperatureinwirkung die Steifigkeit des Gewebes in den allermeisten Fällen zugenommen hatte.
Am Ende meiner Messreihen stand die histologische Auswertung, in der sich zeigte, dass es im Rahmen des Schnittvorgangs je nach Schädigungsgrad der Stimmlippen zu einem Phänomen kam, das mir für die Auswertung von Nutzen sein konnte.
Durch die, wie erwartet, erzielte Versteifung des Gewebes kam es an der Grenze dieser Konsistenzänderungen zu vermehrten Rupturen im Gewebe, die in meinen Beispielschnitten für die verschiedenen Schädigungstiefen (->Resultate: Beispielschnitte) gut erkennbar sind.
Auf diese Weise und aufgrund etwas weniger augenfälliger optischer Veränderungen, zum Beispiel Zellzerstörung, war eine Einschätzung der Schädigungstiefe gut möglich.
Zur Auswertung fügte ich die Stimmlippen in Gruppen gleicher histologischer Schädigung zusammen und korrelierte diese mit den erzielten LSR-Messwerten.
Es zeigte sich (-> Resultate: Vergleich Temperaturexposition – histologisch erfasste Schädigung), dass dieselbe Temperaturexposition an verschiedenen Stimmlippen zu unterschiedlich tiefen Schädigungen führte.
Dies ist nicht überraschend, da die Stimmlippen in ihrer Dicke und Zusammensetzung individuell unterschiedlich sein können, und auch für meine Studie nicht hinderlich, da verschiedene Schädigungstiefen erreicht werden konnten, die histologisch erkennbar waren.

Fazit: Meine artifizielle Schädigungsform der Stimmlippen durch Temperatur wurde im Wesentlichen unter dem Gesichtspunkt der Variabilität der Schädigungstiefe ausgewählt.
Hinzu kam der Faktor der Einfachheit des Verfahrens und der guten Reproduzierbarkeit.
Da der Sinn der Studie war, das LSR an unterschiedlich versteiften Stimmlippen zu erproben und seine Zuverlässigkeit unter solchen Bedingungen zu testen, war die Realitätsnähe der Schädigung zweitrangig.
Ich konnte mit dem Verfahren histologisch gesichert unterschiedliche Schädigungstiefen erreichen.

4. Schädigungstiefe und LSR - Messungen

Während ich die histologische Untersuchung der einzelnen Stimmlippen durchführte, stufte ich jede Stimmlippe in eine von fünf Schädigungsklassen ein, je nach Tiefe der histologisch ermittelten Schädigungsklasse.
Nachdem diese Eingruppierung in Schädigungsklassen erfolgt war, ordnete ich die LSR-Messergebnisse der Stimmlippen den Gruppen zu und verglich diese miteinander.
Hierzu verglich ich einerseits die absoluten ermittelten Schermodulwerte,
andererseits ermittelte ich auch die relativen Schermoduli (siehe Tabelle 9 und Abb. 37 +38)
Der relative Schermodul zeigt die Veränderung der Steifheit des Gewebes durch die artifizielle Schädigung und berücksichtigt insofern auch eventuelle hohe Ausgangswerte einer Stimmlippe vor Schädigung.
Beim absoluten Schermodul ist von der Tendenz her eine höhere Steifigkeit zu beobachten, je tiefer die artifizielle Schädigung ins Gewebe reicht.
Diese Tendenz trifft nicht zwischen den ersten beiden Schädigungsstufen zu, die erste Schädigungsstufe weist eine höhere Steifigkeit auf als die zweite Schädigungsstufe.
Hier könnte der Abstand der Schritte zwischen den Schädigungsstufen unsererseits zu gering gewählt sein und es wäre gegebenenfalls sinnvoll, die ersten beiden Stufen zu einer Schädigungsstufe zusammenzufassen.
Aufgrund der geringen Größe der einzelnen Schädigungsgruppen kann man keine allgemeingültige Aussage aus den Werten ableiten.
Zwischen erster und dritter bis fünfter und zweiter bis fünfter Schädigungsstufe lässt sich aber eine starke Tendenz zu steigenden Steifigkeitswerten bei tieferer Schädigung ablesen.

Beim relativen Schermodul wird bei jeder Stimmlippe der Schermodul nach Schädigung durch den Schermodul vor Schädigung geteilt.
Dadurch ist es möglich, die durch die Schädigung verursachte Änderung der Steifigkeit der Stimmlippe unter Berücksichtigung ihrer Ausgangswerte zu analysieren.
Hier bestätigt sich der Trend, dass durch tiefere Schädigung der Stimmlippe höhere Steifigkeitswerte erreicht werden, der relative Schermodul berücksichtigt auch die Möglichkeit hoher Ausgangswerte des Schermoduls einer Stimmlippe vor Schädigung.
Der relative Schermodul verdeutlicht auch, dass durch den Schädigungsvorgang die Steifigkeit des Gewebes nicht abnimmt, was sich in einem relativen Schermodul unter 1 ausdrücken würde.
Lediglich im unteren Extremwert der zweiten Schädigungsklasse wird diese Grenze unterschritten, allerdings zeigt kein Medianwert einer Schädigungsgruppe einen Wert von unter zwei.

Fazit: Meine Messwerte können aufgrund der geringen Größe der einzelnen Schädigungsgruppen keine allgemeingültige Aussage stützen, zeigen aber eine klare Tendenz, dass bei den Stimmlippen mit steigender Schädigungstiefe in der Histologie in den LSR – Messungen ein erhöhter Schermodul des Gewebes feststellbar ist.

5. Möglichkeiten zur Fortführung und Erweiterung der Forschung an geschädigten Stimmlippen

Die vorliegende Studie hat mir in Zusammenschau mit den bisher veröffentlichten Studien zum LSR gezeigt, dass das LSR ein zuverlässiges Werkzeug zur Erhebung rheologischer Daten an der Stimmlippe ist.
Auch Änderungen der viskoelastischen Eigenschaften können mittels des Gerätes erkannt werden.
Interessante Möglichkeiten würden sich nun in einigen Anwendungsgebieten ergeben:
Es wäre zum Beispiel denkbar, in größerem Rahmen Messreihen mit dem Laryngeal Tensiometer (LT) bei Patienten mit gesunden Stimmlippen, vor allem aber auch mit Stimmbandpathologien durchzuführen.

Durch mehr Standardwerte für gesunde Stimmlippen in vivo würden die in vitro gewonnenen Erkenntnisse weiter validiert werden können, umgekehrt profitieren auch die in vivo Ergebnisse von den in vitro Erkenntnissen.

Weiterhin wäre es bei Stimmbandpathologien wie zum Beispiel Sulcus vocalis, Stimmbandpolypen, Neoplasien und auch Vernarbungen interessant, LT-Messwerte in – vivo zu erheben.

Beispielsweise wäre es denkbar bei Stimmlippenkarzinomen, bei denen die Indikation zu einer operativen Entfernung eines Stimmbandes gestellt worden wäre, vor dem Eingriff LT – Messwerte der Stimmlippe in vivo zu erheben und diese mit dem histologischen Präparat nach der Operation abzugleichen.

Auf diesem Wege ließen sich mit der Zeit immer präzisere Standardwerte für verschiedene Tumortiefen erheben, was das LT auch in der täglichen klinischen Diagnostik aufwerten und etablieren könnte.

Auch weitere in-vitro Versuche mit dem LSR könnten interessante Erkenntnisse bringen, beispielsweise im aufstrebenden Tissue-Engineering Bereich, wo auch eine breitere Anwendung in Tierversuchen möglich wäre.

Da die Tissue – Engineering - Verfahren der Stimmlippe am Menschen noch in den Kinderschuhen stecken, ist es für größere LT – Testreihen in vivo noch zu früh, diese wären aber sicherlich eine mögliche Option zur Einschätzung eines Therapieerfolges.

5. Zusammenfassung

Meine Arbeit befasste sich mit der Durchführung rheologischer Messungen an artifiziell unterschiedlich tief geschädigten menschlichen Stimmlippen mit einer anschließenden Korrelation der Messergebnisse und einer histologischen Untersuchung der Stimmlippen.
Ziel war es, die Eignung des von uns verwendeten Messgerätes zur Erfassung von unterschiedlich tiefen Schädigungen der Stimmlippe festzustellen.
Hierzu wurden die Stimmlippen von insgesamt 17 Spendern im Zeitraum von Mai 2007 bis Mai 2008 im Rahmen der regulären Sektion am Institut für Rechtsmedizin des UKE Hamburg entnommen und in das Institut für Phoniatrie und Pädaudiologie des UKE gebracht.
Insgesamt 30 Stimmlippen waren für die Messungen auswertbar, sie stammten von 11 männlichen und 5 weiblichen Spendern, insgesamt vier Stimmlippen mussten aufgrund von Vorschädigungen ausgeschlossen werden.
Hier fanden zunächst eine Präparation der Kehlköpfe mit Entfernung der äußeren Muskulatur und anschließend eine Zweiteilung (Hemisektion) in zwei Hemilarynges statt.
Anschließend wurde mittels des Linear – Skin – Rheometers (LSR) der Schermodul der Stimmlippen im unverletzten Zustand erhoben, wozu die Sonde des LSR per Sog an der Stimmlippe zwischen vorderer Kommissur und Processus vocalis befestigt wurde und anschließend eine Auslenkung der Stimmlippe in der transversalen Achse erfolgte.
Die Messung wurde jeweils siebenmal wiederholt.
Das Linear Skin Rheometer wurde von Eric Goodyer auf Basis des Prinzips des Gas-Bearing Electrodynamometers von Hargens entwickelt.
Die Auswertungssoftware des an das LSR angeschlossenen Computers stammt ebenfalls von Eric Goodyer.
Die Berechnung des Schermoduls ergibt sich unter Berücksichtigung der Scherspannung und der Scherdehnung und ist ein Maß für die Steifigkeit eines Materials.
Nach der LSR-Messung der ungeschädigten Stimmlippen erfolgte eine artifizielle Schädigung der Stimmlippen durch Temperatureinwirkung (60, 70, 80, 90°C, jeweils eine Temperatur pro Stimmlippe) über einen Messingstempel.
Nach der Schädigung erfolgte ein zweiter LSR-Messdurchgang, vom Versuchsaufbau mit der ersten Messung identisch.

Nach Abschluß der Messungen wurden die Hemilarynges in Formalin fixiert und anschließend histologisch untersucht, wobei unterschiedlich tiefe Schädigungen festgestellt werden konnten.

Die Stimmlippen wurden in fünf Schädigungsgrade, je nach Tiefe der Schädigung, eingeteilt.

Anschließend wurden die LSR-Messungen und die histologischen Ergebnisse korreliert.

Die LSR-Messungen der ungeschädigten Stimmlippen ergaben Werte von 446-1546 Pascal für die männlichen Stimmlippen und 430-2742 für die weiblichen, was mit bisher zu diesem Thema publizierten Zahlen gut vereinbar ist.

In der Analyse von LSR-Messungen und histologischer Schädigung zeigte sich einerseits, dass geschädigtes Gewebe immer steifer war als ungeschädigtes.

Andererseits wurde, obwohl der Umfang der Studie nicht für allgemeingültige Aussagen ausreicht, eine starke Tendenz deutlich, dass tiefer geschädigtes Stimmlippengewebe eine höhere Steifigkeit aufweist, als solches mit flacherer Schädigung.

Die Ergebnisse der Studie sprechen für eine Bestätigung des LSR als zuverlässiges Messgerät für die viskoelastischen Eigenschaften der Stimmlippe.

Ein Zwischenstand der Ergebnisse wurde bereits auf der *AQL 2008* in Stockholm präsentiert, eine Publikation der Ergebnisse in Form eines Artikels folgt.

6. Literaturverzeichnis

[1.] Fritsch H, Kühnel W; Taschenatlas der Anatomie, Band 2 Innere Organe, 8. Auflage, 2003

[2] Wendler J, Seidner W, Eysholdt U; Lehrbuch der Phoniatrie und Pädaudiologie; 4.Auflage ; 2005

[3] Böhme G; Sprach-, Sprech-, Stimm- und Schluckstörungen, Band 1: Klinik; 4.Auflage; 2003

[4] Anaya-Saavedra G, García-Carrancá A et al.; High association of human papillomavirus infection with oral cancer: a case-control study; Archives of medical research; Vol 39 Issue 2; pp 189-197; 2008

[5] Dworkin J P; Laryngitis: Types, Causes and Treatments; Otolaryngologic Clinics of North America; Issue 41; pp 419-436; 2008

[6] Franco Jr R A; Bhuvanesh S; Har-El G; Laryngeal Chondroma; Journal of Voice; Vol 16 No1; pp 92-95; 2002

[7] Hansen JK, Thibeault S; Current understanding and review of literature: Vocal fold scarring; Journal of Voice; Vol 20, No.1, pp.110-120; 2006

[8] King JM, Simpson CB; Modern injection augmentation for glottic insufficiency; Curr Opin Otolaryngol Head Neck Surg; Vol 15; pp 153-158; 2007

[9] Schramm VL, May M, Lavorato AS; Gelfoam paste injection for vocal cord paralysis: temporary rehabilitation of glottis incompetence; Laryngoscope; Vol 88; pp 1268 – 1273; 1978

[10] Sittel C, Plinkert P K; Stimmlippenaugmentation; HNO; Vol 53; pp 6-10; 2005

[11] Hallen L, Johannsson C, Laurent C; Cross-linked hyaluronan hylan b gel: anew injectable remedy for treatment of vocal fold insufficiency. An animal study; Acta Otolaryngol; Vol 119; pp. 107-11; 1999

[12] Gray SD, Titze IR, Chan RW, et al.; Vocal fold proteoglycans and their influence on biomechanics; Laryngoscope; Vol.109; pp.845-54; 1999

[13] Hammond TH, Zhou R, Hammond EH, et al.; The intermediate layer: a morphologic study of the elastin and hyaluronic acid constituents of normal human vocal folds; J Voice; Vol 11; pp59-66; 1997

[14] Chan RW, Gray SD, Titze IR; The importance of hyaluronic acid in vocal fold biomechanics; Otolaryngol Head Neck Surg; Vol 124; pp.607-614; 2001

[15] Hertegard S, Dahlquist A, Goodyer E; Viscoelastic measurements after vocal fold scarring in rabbits – short term results after hyaluronan injection; Acta Otolaryngol; Vol 126; pp.758-763; 2006

[16]Hertegard S, Dahlquist A, Laurent C, Borzacchiello A, Ambrosio L; Viscoelastic properties of rabbit vocal folds after augmentation; Otolaryngol Head Neck Surg; Vol 128; pp.401-406; 2003

[17]Molteni G, Presutti L et al.; Auto-crosslinked hyaluronan gel injections in phonosurgery; Otolaryngol Head Neck Surg ;Vol 142; pp. 547-553;2010

[18] Bock JM, Lee JH, Robinson RA, Hoffman HT; Migration of Cymetra after vocal fold injection for laryngeal paralysis; Laryngoscope; Vol. 117; pp. 2251-4; 2007

[19]Milstein CF, Akst LM, Hicks MD et al.; Long-term Effects of Micronized Alloderm Injection for Unilateral Vocal Fold Paralysis; Laryngoscop; Vol: 115; pp. 1691–1696; 2005

[20] Karpenko AN, Dworkin JP, Meleca RJ, Stachler RJ; Cymetra injection for unilateral vocal fold paralysis; Ann Otol Rhinol Laryngol.; Vol:112; pp. 927-34.;2003

[21] Kwon TK, Rosen CA, Gartner-Schmidt J.; Preliminary results of a new temporary vocal fold injection material; J Voice.; Vol: 19(4):668-73; 2005

[22] Hill DP, Meyers AD, Harris J.; Autologous fat injection for vocal cord medialization in the canine larynx; Laryngoscope; Vol: 101(4 Pt 1); pp: 344-8; 1991

[23] Mikaelian DO, Lowry LD, Sataloff RT.; Lipoinjection for unilateral vocal cord paralysis; Laryngoscope;Vol: 101(5); pp:465-8; 1991

[24] Prodinger PM, Windisch G, Hammer GP, Anderhuber F, Friedrich G ; Lipoaugmentation of the vocal folds: a survey on alternative donor sites for graft harvesting; J Voice; Vol 23(5); pp:625-30; 2009

[25] Brandenburg JH, Unger JM, Koschkee D; Vocal cord injection with autogenous fat: a long-term magnetic resonance imaging evaluation; Laryngoscope; Vol 106(2 Pt 1); pp:174-80; 1996

[26] Bauer CA, Valentino J, Hoffman HT; Long-term result of vocal cord augmentation with autogenous fat; Ann Otol Rhinol Laryngol; Vol 104(11); pp 871-4; 1995

[27] Tamura E, Okada S, Shibuya M, Iida M; Comparison of fat tissues used in intracordal autologous fat injection; Acta Otolaryngol; Vol:130(3); pp 405-9; 2010

[28] J Umeno H, Chitose S, Murofushi Y, Kosai K, Sato K, Kawahara A, Nakashima T; Efficacy of autologous fat injection laryngoplasty with an adenoviral vector expressing hepatocyte growth factor in a canine model; Laryngol Otol Suppl.; Vol: 31; pp:24-9; 2009

[29] Reijonen P, Lehikoinen-Söderlund S, Rihkanen H; Results of fascial augmentation in unilateral vocal fold paralysis; Ann Otol Rhinol Laryngol; Vol:111(6); pp:523-9; 2002

[30] Rihkanen H, Reijonen P, Lehikoinen-Söderlund S, Lauri ER; Videostroboscopic assessment of unilateral vocal fold paralysis after augmentation with autologous fascia;Eur Arch Otorhinolaryngol; Vol: 261(4); pp:177-83; 2004

[31] Reijonen P, Tervonen H, Harinen K, Rihkanen H, Aaltonen LM; Long-term results of autologous fascia in unilateral vocal fold paralysis; Eur Arch Otorhinolaryngol; Vol: 266(8); pp:1273-8; 2009

[32] Lee BJ, Wang SG, Goh EK, Chon KM, Lee CH; Intracordal injection of autologous auricular cartilage in the paralyzed canine vocal fold; Otolaryngol Head Neck Surg; Vol:131(1);pp: 34-43;2004

[33] Lee BJ, Wang SG, Goh EK, Chon KM, Lee CH, Lorenz RR; Histologic evaluation of intracordal autologous cartilage injection in the paralyzed canine vocal fold at two and three years; Otolaryngol Head Neck Surgr; Vol:134(4); pp:627-30; 2006

[34] Arnold GE; Vocal rehabilitation of paralytic Dysphonia; Arch Otolaryngol; Vol: 76; pp:358-368; 1962

[35] Nakayama M, Ford CN, Bless DM; Teflon vocal fold augmentation: failures and management in 28 cases; Otolaryngol Head Neck Surg.;Vol:109(3 Pt 1); pp:493-8;1993

[36] Jol JA, Seedat RY, Skinner DW; A precricoid swelling in a patient treated with Teflon injection in the vocal fold after idiopathic left vocal fold palsy; J Laryngol Otol;Vol:112(9); pp:878-9; 1998

[37] Hughes RG, Morrison M; Vocal cord medialization by transcutaneous injection of calcium hydroxylapatite; J Voice; Vol:19(4); pp:674-8; 2005

[38] Chhetri DK, Jahan-Parwar B, Hart SD, Bhuta SM, Berke GS; Injection laryngoplasty with calcium hydroxylapatite gel implant in an in vivo canine model; Ann Otol Rhinol Laryngol; Vol:113(4); pp:259-64; 2004

[39] Kwon TK, An SY, Ahn JC, Kim KH, Sung MW Calcium hydroxylapatite injection laryngoplasty for the treatment of presbylaryngis: long-term results; Laryngoscope; Vol:120(2); pp:326-9; 2010

[40] Bergamini G, Alicandri-Ciufelli M, Molteni G, Villari D, Luppi MP, Genovese E, Presutti L; Therapy of unilateral vocal fold paralysis with polydimethylsiloxane injection laryngoplasty: our experience; J Voice; Vol:24(1); pp:119-25; 2010

[41] Probst R, Grevers G, Iro H; Hals-Nasen-Ohren-Heilkunde; 3.Auflage; p 358; 2008

[42] Hansen JK, Thibeault SL; Current understanding and review of the literature: vocal fold scarring; J Voice; Vol:20(1); pp:110-20; 2006

[43] Long JL; Tissue engineering for treatment of vocal fold scar; Curr Opin Otolaryngol Head Neck Surg; Sep 14. [Epub ahead of print]; 2010

[44] Thibeault SL, Klemuk SA, Smith ME, Leugers C, Prestwich G; In vivo comparison of biomimetic approaches for tissue regeneration of the scarred vocal fold; Tissue Eng Part A; Vol: 15(7); pp: 1481-7;2009

[45] Chhetri DK, Head C, Revazova E, Hart S, Bhuta S, Berke GS; Lamina propria replacement therapy with cultured autologous fibroblasts for vocal fold scars; Otolaryngol Head Neck Surg; Vol:131(6); pp:864-70; 2004

[46] Cedervall J, Ahrlund-Richter L, Svensson B, Forsgren K, Maurer FH, Vidovska D, Hertegård S; Injection of embryonic stem cells into scarred rabbit vocal folds enhances healing and improves viscoelasticity: short-term results; Laryngoscope; Vol: 117(11);pp:2075-81; 2007

[47] Hertegård S, Cedervall J, Svensson B, Forsberg K, Maurer FH, Vidovska D, Olivius P, Ahrlund-Richter L, Le Blanc K; Viscoelastic and histologic properties in scarred rabbit vocal folds after mesenchymal stem cell injection; Laryngoscope; Vol:116(7); pp:1248-54; 2006

[48] Svensson B, Nagubothu RS, Cedervall J, Le Blanc K, Ahrlund-Richter L, Tolf A, Hertegård S.; Injection of human mesenchymal stem cells improves healing of scarred vocal folds: analysis using a xenograft model; Laryngoscope;Vol:120(7); pp:1370-5; 2010

[49] Johnson BQ, Fox R, Chen X, Thibeault S; Tissue regeneration of the vocal fold using bone marrow mesenchymal stem cells and synthetic extracellular matrix injections in rats; Laryngoscope; Vol:120(3); pp:537-45; 2010

[50] Kumai Y, Kobler JB, Park H, Lopez-Guerra G, Karajanagi S, Herrera VL, Zeitels SM; Crosstalk between adipose-derived stem/stromal cells and vocal fold fibroblasts in vitro Laryngoscope;Vol:119(4); pp:799-805; 2009

[51] Chan RW, Rodriguez ML, McFetridge PS; The human umbilical vein with Wharton's jelly as an allogeneic, acellular construct for vocal fold restoration; Tissue Eng Part A; Vol: 15(11); pp:3537-46; 2009

[52] Park H, Karajanagi S, Wolak K, Aanestad J, Daheron L, Kobler JB, Lopez-Guerra G, Heaton JT, Langer RS, Zeitels SM; Three-dimensional hydrogel model using adipose-derived stem cells for vocal fold augmentation; Tissue Eng Part A; Vol:16(2); pp:535-43; 2010

[53] Titze IR, Hitchcock RW, Broadhead K, Webb K, Li W, Gray SD, Tresco PA; Design and validation of a bioreactor for engineering vocal fold tissues under combined tensile and vibrational stresses; J Biomech.; Vol:37(10); pp:1521-9; 2004

[54] Kishimoto Y, Hirano S, Suehiro A, Tateya I, Kanemaru S, Nakamura T, Ito J ; Effect of exogenous hepatocyte growth factor on vocal fold fibroblasts; Ann Otol Rhinol Laryngol; Vol:118(8); pp:606-11; 2009

[55] Berke GS; Intraoperative measurement of the elastic modulus of the vocal fold. Part 1. Device development; Laryngoscope; Vol:102(7); pp:760-9; 1992

[56] Berke GS, Smith ME; Intraoperative measurement of the elastic modulus of the vocal fold. Part 2. Preliminary results; Laryngoscopel Vol:102(7); pp:770-8; 1992

[57] Goodyer E, Hess M et al.; The shear modulus of the vocal fold, preliminary results from 20 larynxes; Eur Arch Otolaryngol ; Vol:264; pp:45-50; 2007

[58] Tran QT, Berke GS, Gerratt BR, Kreiman J; Measurement of Young's modulus in the in vivo human vocal folds; Ann Otol Rhinol Laryngol; Vol:102(8 Pt 1);pp:584-91; 1993

[59] Chan RW, Titze IR ; Viscosities of implantable biomaterials in vocal fold augmentation surgery; Laryngoscope;Vol:108(5); pp:725-31; 1998

[60] Chan RW, Titze IR ; Hyaluronic acid (with fibronectin) as a bioimplant for the vocal fold mucosa; Laryngoscope;Vol:109(7 Pt 1); pp:1142-9; 1999

[61] Chan RW, Titze IR.; Viscoelastic shear properties of human vocal fold mucosa: measurement methodology and empirical results; J Acoust Soc Am.; Vol:106(4 Pt 1); pp:2008-21, 1999

[62] Chan RW; Measurements of vocal fold tissue viscoelasticity: approaching the male phonatory frequency range; J Acoust Soc Am; Vol:115(6); pp:3161-70; 2004

[63] Chan RW, Rodriguez ML; A simple-shear rheometer for linear viscoelastic characterization of vocal fold tissues at phonatory frequencies; J Acoust Soc Am; Vol:124(2); pp:1207-19; 2008

[64] Kimura M, Mau T, Chan RW ; Viscoelastic properties of phonosurgical biomaterials at phonatory frequencies; Laryngoscope; Vol:120(4); pp:764-8; 2010

[65] Hsiao TY, Wang CL, Chen CN, Hsieh FJ, Shau YW ; Elasticity of human vocal folds measured in vivo using color Doppler imaging; Ultrasound Med Biol.;Vol:28(9); pp:1145-52; 2002

[66] McGlashan JA, De Cunha DA, Hawkes DJ, Harris TM; Surface Mapping of the vocal folds; Proceedings of the 24th world congress of the international association of logopedics and phoniatrics (IALP), Amsterdam, August 1998

[67] Larsson H, Lindestad PA, Hertegård S; Air Pulse Deformation Measurement: A Preliminary Method for Noninvasive Vocal Fold Pliability Analysis; Folia Phoniatr Logop.; Vol:63(3); pp:161-167; 2011 [Epub ahead of print]

[68]Matts P, Goodyer E ; A new instrument to measure the mechanical properties of the human stratum corneum in vivo; J Cosmet Sci; Vol 49; pp:321-333; 1998

[69] Goodyer E, Müller F, Bramer B, Chauhan D, Hess M; In vivo measurement of the elastic properties of the human vocal fold; Eur Arch Otolarymgol; Vol:263; pp: 455-462; 2006

[70] Hess M, Müller F, Kobler JB, Zeitels SM, Goodyer E; Measurements of Vocal fold Elasticity Using the Linear Skin Rheometer; Folia Phoniatr Logop.; Vol:58; pp: 207-216; 2006

[71] Goodyer E, Hemmerich S, Müller F, Kobler JB, Hess M ;The shear modulus of the vocal fold, preliminary results from 20 larynxes; Eur Arch Otolaryngol; Vol:264; pp:45-50; 2007

[72] Dailey SH, Tateya I, Montequin D, Welham NV, Goodyer E; Viscoelastic measurements of vocal folds using the linear skin rheometer; J Voice; Vol:23(2); pp:143-50; 2009 Epub 2007 May 7.

[73] Hargens CW; The Gas Bearing Electrodynanometer (GBE) applied to measuring mechanical changes in skin and other tissues; Bioengineering and the Skin ;pp. 113-122; 1981

[74] Hertegard S, Dahlquist A, Goodyer E; Viscoelastic measurements after vocal fold scarring in rabbits – short-term results after hyaluronan injection; Acta Oto-Laryngologica; Vol:126:7; 758-763; 2006

[75] Goodyer E, Welham NV, Choi SH, Yamashita M, Dailey SH; The shear modulus of the human vocal fold in a transverse direction; Journal of Voice; Vol:23(2); pp 151-5; 2009; Epub 2008 Jan 22

[76] Goodyer E, Müller F, Licht K, Hess M; In vivo measurement of the shear modulus of the human vocal fold: interim results from eight patients; Eur Arch Otolarymgol; Vol:264(6); pp:631-635; 2007

[77] Böcker W, Denk H, Heitz PU; Pathologie; p:16; 3.Auflage; 2004

[78] Laborprotokolle zur Durchführung der Färbungen, Institut für Anatomie II, Direktor: Prof. Dr. Udo Schumacher

[79] Chan RW, Titze IR; Effect of Postmortem Changes and Freezing on the Viscoelastic Properties of Vocal Fold Tissues; Annals of Biomedical Engineering; Vol.31; pp: 482-491; 2003

[80] Chan RW, Tayama N; Biomechanical Effects of Hydratation in Vocal Fold Tissues; Otolaryng Head Neck Surg; Vol.126(5); pp:528-37; 2002

7. Danksagung

Ganz herzlich danken möchte ich meinem Doktorvater Prof. Dr. Hess und meinen Betreuern Dr. Katharina Rohlfs und Frank Müller für die große fachliche und menschliche Unterstützung, die ich jederzeit von ihnen erfahren habe.
Es war eine wirkliche Freude, die Dissertation in einem so netten Team durchführen zu dürfen.
Ein großer Dank geht auch an Eric Goodyer an der DeMontford-Universität in Leicester, auf dessen Linear Skin Rheometer unsere Studie aufgebaut ist.
Thank you very much for providing this great device, Eric!

Prof. Dr. Püschel und dem Team der Rechtsmedizin des UKE danke ich für die freundliche Zusammenarbeit, die, obwohl sie ein großes Maß an Koordination erforderte, immer gut funktionierte.
Selbstverständlich gilt mein Respekt und mein Dank auch den an dieser Studie beteiligten verstorbenen Patienten und deren Angehörigen.

Dem Institut für Pathologie des UKE unter Leitung von Prof. Dr. Sauter, Frau Mirlacher und Frau Dr. Koops danke ich für die Unterstützung bei der Anfertigung und Auswertung einiger histologischer Schnitte.
Auch dem Institut der Anatomie II des UKE unter Leitung von Prof. Dr. Schumacher danke ich für die Einweisung in Färbe- und Schnitttechniken und für die Bereitstellung der Materialien.

Am Ende möchte ich noch meinen Eltern einen ganz besonders tief empfundenen Dank dafür aussprechen, dass sie mir den Weg dorthin ermöglicht haben, wo ich heute bin und mir jeder Zeit unterstützend zur Seite standen, Vielen Dank Mama und Papa!

8. Lebenslauf

1. Persönliche Daten:

Name: Alexander Sebastian Schmolke

Geburtsdatum: 06.11.1982 in Hamburg

Nationalität: Deutsch

Familienstand: ledig

Religion: römisch-katholisch

Eltern: Dr. med. Ilse Marie Schmolke (Ärztin)
Dr. med. Bruno Werner Schmolke (Arzt)

Geschwister: Ann-Katrin Steinhöfel (Apothekerin)
Dr. med. Bruno Michael Schmolke (Arzt)

2. Schulbildung:

Volksschule:	08/89-06/93	
Gymnasium:	08/93-06/02	
Abitur:	06/02	Gelehrtenschule des Johanneums Hamburg, Note 1,7
Zivildienst:	10/02-07/03	OP-Bereich des Michaelis-Krankenhauses, heute Facharztklinik, Tätigkeit: Op-Assistenz

3. Medizinische Ausbildung:

Studium:	10/03-04/05	Vorklinischer Abschnitt Humanmedizin, Universität Hamburg
	08/05	Erster Abschnitt der ärztlichen Prüfung, Note 2,5
	10/05-10/08	Klinischer Abschnitt Humanmedizin, Universität Hamburg
Famulaturen:	08/06	Hals-Nasen-Ohren-Heilkunde in der Charité Campus Mitte, Berlin, bei Prof. Hans Scherer
	05/08-09/08	Dermatologie in der Praxis von Dr. Bruno Schmolke, Hamburg
	10/08-11/08	Phoniatrie und Pädaudiologie; Prof. Markus Hess; Universitätsklinikum Hamburg-Eppendorf
Praktisches Jahr:	02/09-01/10	1.Tertial: Wahlfach Hals-Nasen-Ohren-Heilkunde; Marienkrankenhaus

2.Tertial: Innere Medizin: Pulmonologie, Nephrologie, Gastroenterologie; Universitätsklinikum Hamburg-Eppendorf
3.Tertial: Chirurgie: Allgemeinchirurgie, Unfallchirurgie, Gefäßchirurgie, Notaufnahme; Asklepios Klinik Altona

Abschluss: 2.Abschnitt der ärztlichen Prüfung Frühjahr 2010,
Note: 2,0 -> Ergebnis 1.+2. ÄP: „Gut“ (2,16)
01.07.10: Erteilung der ärztlichen Approbation

4. Dissertation:

Doktorvater: Prof. Dr. Markus Hess, Direktor der Poliklinik für Phoniatrie und Pädaudiologie, UKE, Hamburg
Thema: „Messung der Elastizität von Stimmlippen im ungeschädigten und geschädigten Zustand unter Verwendung des Linear Skin Rheometers (LSR)“
17./18. 10. 2008 Präsentation der Zwischenergebnisse und Vortrag auf der internationalen „ Advances in Quantitative Laryngology. Voice and Speech Research”-Konferenz in Stockholm

5. Fremdsprachenkenntnisse:

-Englisch: sehr gut in Wort und Schrift

6. Sonstige Qualifikationen:

- Teilnahme am Seminar und Erwerb der „Sachkunde für den medizischen Lasereinsatz“ am 05/06.12.08 im UKE Hamburg

-Teilnahme am Seminar „Spss-Einstieg“ am UKE Hamburg

-Führerschein Klasse B

-EDV-Kenntnisse: MS Word, Excel, Powerpoint

7. Sonstige Interessen:

-Badminton, Fitness, Schach

9. Eidesstattliche Versicherung

Ich, Sebastian Alexander Schmolke, versichere ausdrücklich, dass ich die Arbeit selbständig und ohne fremde Hilfe verfasst, andere als die von mir angegebenen Quellen und Hilfsmittel nicht benutzt und die aus den benutzten Werken wörtlich oder inhaltlich entnommenen Stellen einzeln nach Ausgabe (Auflage und Jahr des Erscheinens), Band und Seite des benutzten Werkes kenntlich gemacht habe.

Ferner versichere ich, dass ich die Dissertation bisher nicht einem Fachvertreter an einer anderen Hochschule zur Überprüfung vorgelegt oder mich anderweitig um Zulassung zur Promotion beworben habe.

Unterschrift: