UNIVERSITÄTSKLINIKUM HAMBURG-EPPENDORF

Klinik für Augenheilkunde

Direktor: Professor Dr. med. Gisbert Richard

Therapie der neovaskulären Form der altersbedingten Makuladegeneration: Untersuchungen in einem Modellsystem

Dissertation

zur Erlangung des Grades eines Doktors der Medizin
an der Medizinischen Fakultät der Universität Hamburg.

vorgelegt von:

Sebastian Frederick Bigdon
aus Hamburg

Hamburg 2012

(wird von der Medizinischen Fakultät ausgefüllt)

Angenommen von der
Medizinischen Fakultät der Universität Hamburg am: 08.04.2013

Veröffentlicht mit Genehmigung der
Medizinischen Fakultät der Universität Hamburg.

Prüfungsausschuss, der/die Vorsitzende: PD Dr. O. Zeitz

Prüfungsausschuss, zweite/r Gutachter/in: Prof. Dr. G. Richard

Prüfungsausschuss, dritte/r Gutachter/in: Prof. Dr. W. v. Renteln-Kruse

Inhaltsverzeichnis

1. Einleitung **6**
1.1 Epidemiologie 6

1.2 Anatomie der Netzhaut 6

1.3 Formen der AMD/Pathophysiologie 8
1.3.1 Geographische Atrophie 10
1.3.2 Trockene AMD 11
1.3.3 Feuchte AMD 11

1.4 Risikofaktoren 12

1.5 Klinische Symptome 14

1.6 Prophylaxe 15
1.6.1 Nahrungsergänzungsmittel 15
1.6.2 Lebensgewohnheiten 15

1.7 Therapie 16
1.7.1 Aktuelle Therapieoptionen 16
1.7.1.1 Pegaptanib 16
1.7.1.2 Ranibizumab 16
1.7.1.3 Bevacizumab 17
1.7.1.4 Verhältnis von Wirksamkeit und Therapierisiken 17
1.7.1.5 Photodynamische Therapie 18

1.7.2 Historische Therapieoptionen 18
1.7.2.1 Laserkoagulation 18
1.7.2.2 Makulachirurgie 18

1.7.3 Zukünftige Therapieoptionen 18
1.7.3.1 VEGF Trap-Eye 18
1.7.3.2 Hemmer der Rezeptortyrosinkinase 19
1.7.3.3 Small interfering RNA (siRNA) 19
1.7.3.4 Inhibition des nikotinischen Acetylcholinrezeptors 19

1.7.4 Zusammenfassung Anti-VEGF Therapie 20

1.8 VEGF - Grundlagen 20
1.8.1 Entdeckung 21
1.8.2 Isoformen 21
1.8.3 Expression 21

1.9 VEGF - Rezeptoren 22
1.9.1 Übersicht 22
1.9.2 VEGFR1 23
1.9.3 sVEGFR1 24
1.9.4 VEGFR2 24
1.9.4.1 Intrazelluläre Signaltransduktion des VEGFR2 26
1.9.4.2 SRC- Kinase 26

1.9.4.3 Phosphorylase Cγ 26
1.9.4.4 Regulierung des Zytoskeletts 26
1.9.4.5 PI3K Pathway 26
1.9.4.6 Effekte der Aktivierung des VEGFR-2 27
1.9.5 VEGFR3 27

1.10 Tiermodelle der feuchten AMD im Überblick 27
1.10.1 Entwicklung des verwendeten Modells 28

1.11 Hypothese 28

2. Material und Methoden 29
2.1 Genehmigung 29

2.2 Aufbau 29

2.3 Die verwendeten Substanzen 30
2.3.1 BSS 30
2.3.2 Wortmannin 30
2.3.3 Antikörper 500-P131 (Peprotech) 30
2.3.4 Bevacizumab 30
2.3.5 Antikörper XP-5293 (ProSci) 30
2.3.6 Antikörper 5364-100 (Biovision) 31
2.3.7 PTK 787 (Vatalanib) 31
2.3.8 Mecamylamine 31

2.4 Durchführung 31
2.4.1 Narkotisierung 31
2.4.2 Mydriatisierung und Laserkoagulation 31
2.4.3 Intravitreale Injektion 32
2.4.4 Herstellung der Flat Mount Präparate 32
2.4.5 Färbung der Präparate 32
2.4.6 Fertigstellung und Sicherung mit dem Photomikroskop 33
2.4.7 Dokumentation 33
2.4.8 Auswertung 33
2.4.9 Statistische Auswertung 35

2.5 Einschlusskriterien und Ausschlusskriterien 35
2.5.1 Blutung während der Laserkoagulation 36
2.5.2 Katarakt 36
2.5.3 Konfluierung von mehreren Laserkoagulationspunkten 36
2.5.4 Infektion 36
2.5.5 Leckage des Bulbus 36

3. Ergebnisse 37
3.1 Methodische Vorarbeit 37

3.2 Ergebnisse der Interventionen 38

4. Diskussion **42**
4.1 Notwendigkeit der Forschung an der AMD 42

4.2 Diskussion der Methode 42

4.3 Diskussion der Ergebnisse 44
4.3.1 Positivkontrolle Wortmannin 44
4.3.2 Anti-VEGF Antikörper 44
4.3.3 Vatalanib 45
4.3.4 Mecamylamine 45
4.3.5 Bevacizumab 46

4.4 Ausblick 46
4.4.1 Angriffspunkt VEGF 46
4.4.2 Angriffspunkt VEGF Rezeptor 46
4.4.3 Kombinationstherapie und Individualisierung 47
4.4.4 Genetik 47
4.4.5 Immunsystem und Entzündung 47
4.4.6 Andere Substanzen zur Antiangiogenese 48
4.4.7 mTOR- Inhibitoren 48
4.4.8 Der nikotinerge Acetylcholinrezeptor 48
4.4.9 Übersicht über die in Erprobung befindlichen Substanzen 49

4.5 Schlussfolgerung 50

5. Zusammenfassung **52**

6. Literaturverzeichnis **53**

7. Abkürzungsverzeichnis **62**

8. Abbildungsverzeichnis **64**

9. Tabellenverzeichnis **65**

10. Danksagung **66**

11. Lebenslauf **67**

12. Eidesstattliche Erklärung **68**

1. Einleitung

Die vorliegende Arbeit beschäftigt sich mit der Etablierung eines Tiermodells zum Vergleich zur Erforschung und Erprobung neuer und etablierter Therapien bei der Bekämpfung der feuchten altersbedingten Makuladegeneration (AMD). Bei der AMD handelt es sich um eine Augenerkrankung mit Beeinträchtigung der Makula, der Stelle des schärfsten Sehens, die innerhalb von sehr kurzer Zeit zur Erblindung im gesetzlichen Sinne führen kann. Die aktuellen Therapien werden intravitreal injiziert. Eine intravitreale Injektion ist eine große Belastung für den Patienten und hat potentiell schwerwiegende Nebenwirkungen. Hinzu kommt, dass einige Patienten nicht auf die etablierten Substanzen ansprechen. Für die Zukunft benötigt man damit neue Substanzen, die anders appliziert werden können und auch Patienten helfen, die nicht auf die verfügbaren Arzneimittel ansprechen. Zur Entwicklung und zum Vergleich von neuen Therapien benötigt man ein standardisiertes und effizient durchführbares Versuchsmodell. Das in dieser Arbeit vorgestellte Modell dient diesem Zweck.

1.1 Epidemiologie

Die AMD ist weltweit eine der häufigsten Erblindungsursachen. Derzeit sind nach Schätzung der AMD Alliance International in Deutschland rund 4,5 Millionen Menschen an einer der Formen der AMD erkrankt (Vgl. Congdon et al., 2004). Betrachtet man die Bundesrepublik Deutschland so sind nach einer Schätzung derzeit bis zu 580 000 Menschen an einem fortgeschrittenen Stadium der AMD erkrankt (Vgl. Knauer und Pfeiffer, 2006). Die Zahl der Erkrankten soll dieser Übersichtsarbeit zur Folge bis 2020 auf rund 680 000 steigen. Wie der Name der Krankheit aussagt, spielt das Alter eine entscheidende Rolle. So findet man bei bis zu 30% der über 70-jährigen Zeichen einer frühen Form der AMD und bei bis zu 8% Zeichen einer fortgeschrittenen Form mit erheblicher Sehkraftbeeinträchtigung (Vgl. Thakkinstian et al., 2006).

1.2 Anatomie der Netzhaut

Bei der Netzhaut handelt es sich phylo- und ontogenetisch um einen vorgeschobenen Teil des Gehirns. Die Makula, auch gelber Fleck genannt, befindet sich im Zentrum der Netzhaut. Sie ist die Region im Auge mit der höchsten Dichte an Photorezeptoren und damit die Stelle der höchsten Auflösung der Netzhaut. Es gibt zwei Typen von Photorezeptoren in der Netzhaut, die Zapfen und die Stäbchen. Der häufigste Rezeptortyp in der Makula sind die Zapfen, die das Farbensehen ermöglichen. Durch die Lage und die Anatomie ist die Makula ebenfalls für das Detailsehen verantwortlich. Hier werden Gesichter erkannt sowie Buchstaben und feine Details differenziert (Vgl. Grehn, 2008).

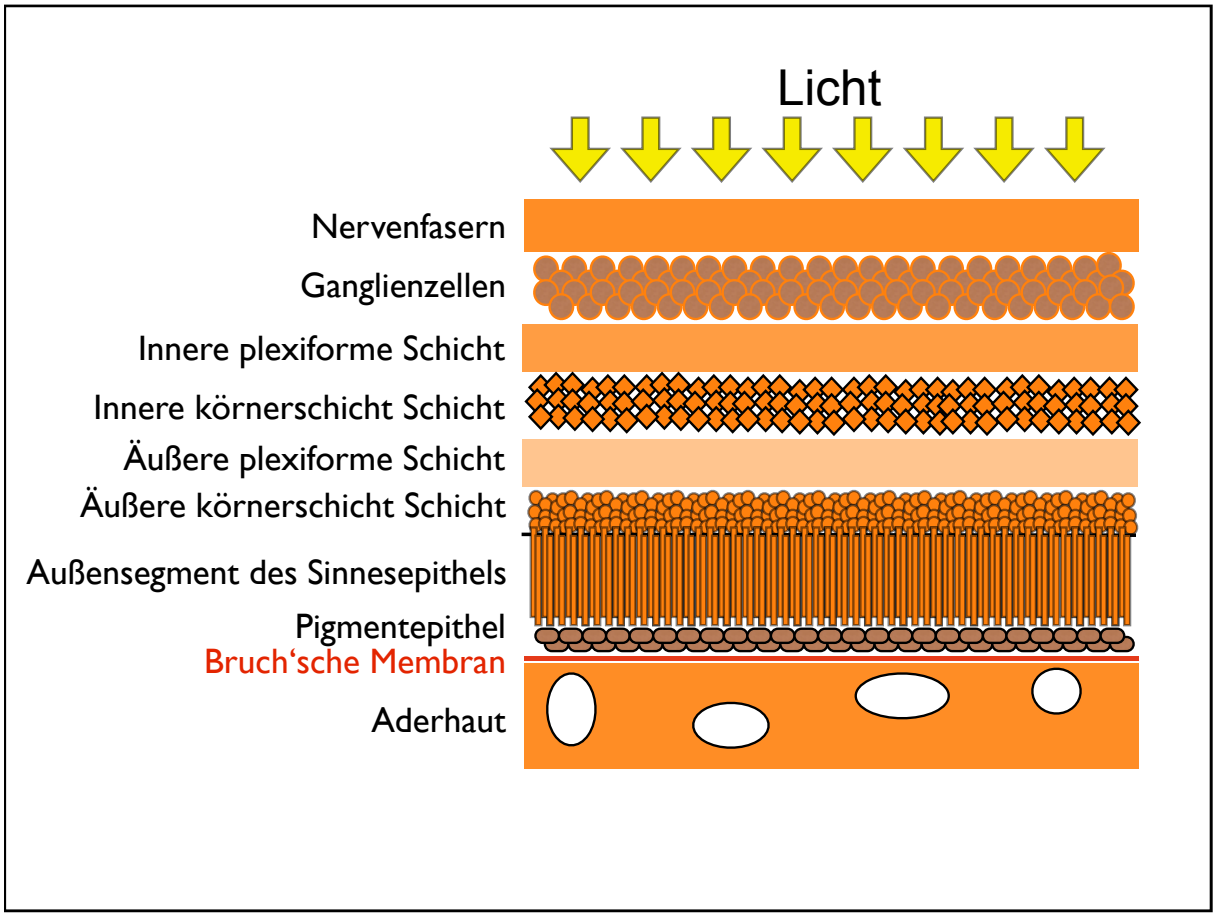

Abbildung 1:
Schematische Übersicht über die Anatomie der Netzhaut. (Modifiziert nach Grehn, 2008)

Insgesamt besteht die Netzhaut aus drei hintereinander geschalteten Neuronen. Nach dem Sinnesepithel folgen die Bipolarzellen und anschließend die Ganglienzellen. Zur Modulation des empfangenen Signals gibt es noch Interneurone (Horizontalzellen und amakrine Zellen). Die Benennung der einzelnen Schichten erfolgte nach dem histologischen Bild unter dem Mikroskop. Das Licht trifft zunächst auf eine Schicht von Nervenfasern, durchdringt die Ganglienzellen und die innere plexiforme Schicht. In der inneren Körnerschicht befinden sich die bipolaren Zellen, so wie die Horizontalzellen und die amakrinen Zellen. In der äußeren Körnerzellschicht befinden sich dann die Kerne der Photorezeptoren. Die lichtempfindlichen Außensegmente durchstoßen die membrana limitans externa und erreichen das retinale Pigmentepithel (RPE). Die Zellen, die hier anzufinden sind, haben verschiedene Funktionen. Sie sollen die darüberliegende, einreihige Schicht der Photorezeptoren ernähren, schütten Zytokine aus und sind für die Phagozytose von abgestoßenen Scheibchen der Photorezeptoren verantwortlich. Sie sind Teil der Blut-Retina-Schranke (Vgl. Holz, 2011). Unter dem RPE folgt die Bruch'sche Membran (siehe Abbildung 1, (Vgl. Grehn, 2008)). Sie bildet die Grenze zur Choriokapillarschicht und ist semipermeabel. Diese Membran ist für das in der vorliegenden Arbeit gewählte Modell sehr wichtig. Ist diese Membran insuffizient oder gerissen, kann es zur Entstehung einer feuchten AMD kommen. Altersbedingte Veränderungen dieser Membran werden als eine der Ursachen der AMD angenommen (Vgl. Holz, 2011). In den weiteren Ausführungen wird noch näher auf den genannten Mechanismus eingegangen.

1.3 Formen der AMD/Pathophysiologie

Die AMD kann wie folgt klassifiziert werden: Grundsätzlich gibt es zwei Formen, die allerdings ineinander übergehen können und damit pathophysiologisch nicht zu trennen sind. Die trockene Form der AMD ist die häufiger auftretende Form. Sie betrifft etwa 85% der Patienten (Vgl. Ferris et al., 1984). Hier kommt es zum Verlust des retinalen Pigmentepithel, zur Atrophie der Choriokapillarschicht und zu Ablagerungen in und unter der Retina. Diese Ablagerungen werden Drusen genannt. Sie können in einer funduskopischen Untersuchung als kleine gelbliche Herde erkannt werden. Man unterteilt sie nach ihrer Größe in drei Kategorien ((Vgl. Bird et al., 1995) und (Klein et al., 1992)):

1. Klein: Durchmesser <63µm
2. Mittel: Durchmesser 63-124µm
3. Groß: Durchmesser >124µm

Zusätzlich werden die Drusen in harte oder weiche eingeteilt (Vgl. Bird et al., 1995). Harte Drusen sind demnach scharf begrenzt. Die weichen Drusen sind gekennzeichnet durch eine unscharfe Begrenzung, sie sind meist größer und können konfluieren.

Abbildung 2:
Fundoskopisches Bild einer Drusenmakulopathie (hier weiche Drusen). (Abbildung mit freundlicher Genehmigung von PD Dr. Hassenstein, Universitäts-Augenklinik Hamburg Eppendorf)

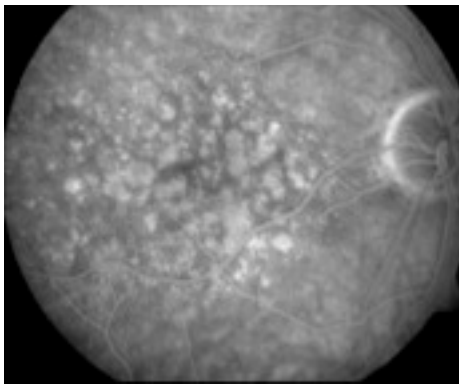

Abbildung 3:
Das zu Abb. 2 gehörige Fluoreszenzangiogramm (FAG) in der gemischt Arteriovenösen- Phase. (Abbildung mit freundlicher Genehmigung von PD Dr. Hassenstein, Universitätsaugenklinik Hamburg Eppendorf)

Zur weiteren Diagnostik eignet sich ein optisches Kohärenztomogramm (OCT). Das OCT ist ein relativ neues, wichtiges diagnostisches Verfahren in der Erkennung und Therapie der AMD (Vgl. Huang et al., 1991). Das Prinzip ist ähnlich einer Sonographie. Beim OCT wird allerdings Licht statt Schall verwendet. Anhand der Reflexion und Absorbtion der Lichtstrahlen kann die Dicke einer Schicht bestimmt werden und als Falschfarbenbild dargestellt werden.

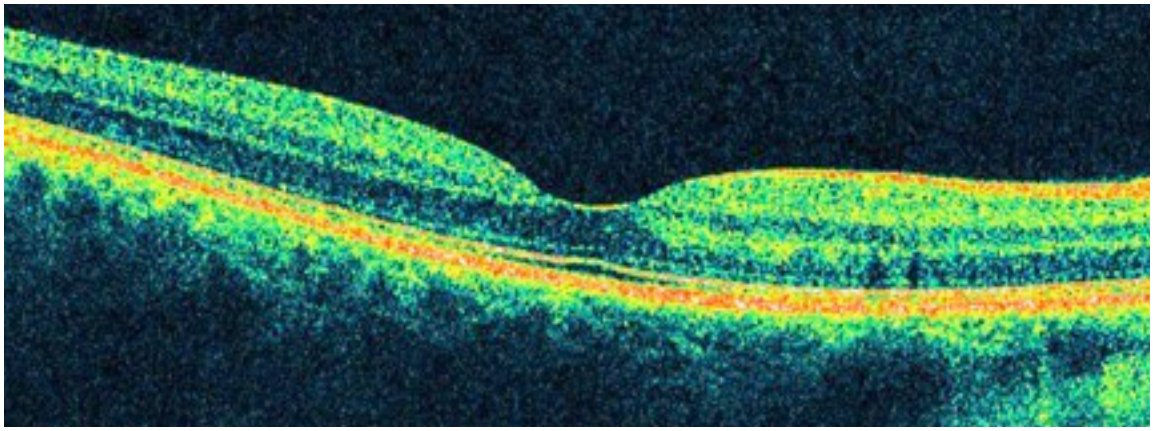

Abbildung 4:
Normalbefund eines OCT der Makula. (Abbildung mit freundlicher Genehmigung von PD Dr. Hassenstein, Universitätsaugenklinik Hamburg Eppendorf)

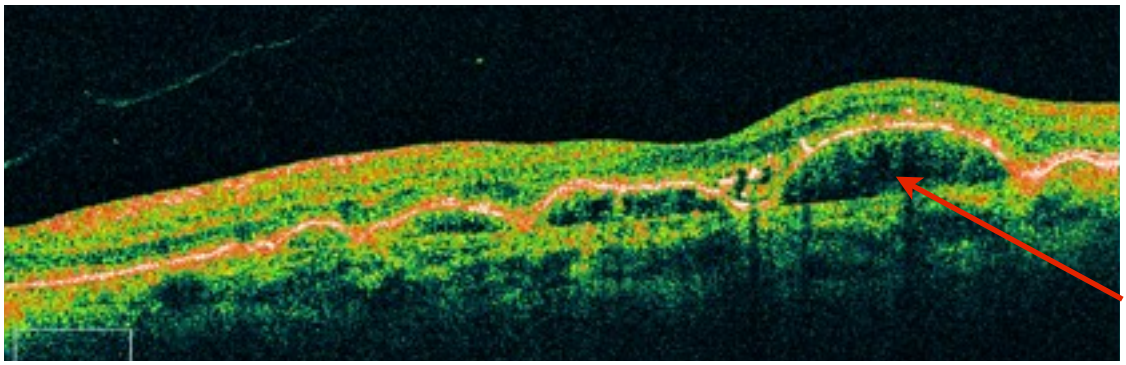

Abbildung 5:
Weiche Drusen im OCT (der rote Pfeil markiert eine seröse Kammer unterhalb des RPE). (Abbildung mit freundlicher Genehmigung von PD Dr. Hassenstein, Universitätsaugenklinik Hamburg Eppendorf)

In dem OCT aus Abbildung 5 sieht man das RPE wellenartig abgehoben. Der rote Pfeil markiert eine daraus entstehende seröse Kammer. Die Drusen, die wegen der gestörten Phagozytosefunktion entstehen, liegen unterhalb des RPE.

1.3.1 Geographische Atrophie

Kommt es zu einem landkartenähnlichen, flächenhaften Untergang des retinalen Pigmentepithels, nennt man dieses Stadium die geographische Atrophie (Vgl. Holz, 2011). Ist die Erkrankung so weit fortgeschritten, verfügen die Patienten in der Regel nur noch über eine sehr schlechte zentrale Sehschärfe.

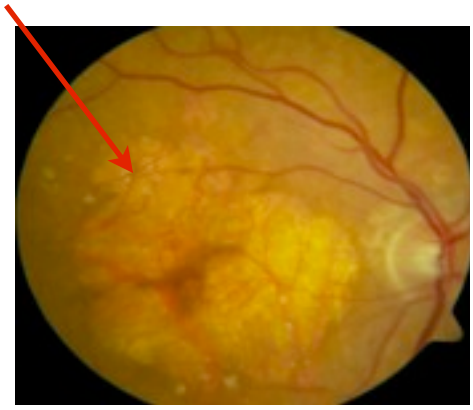

Abbildung 6:
Fundoskopisches Bild einer geographischen Atrophie (roter Pfeil). (Abbildung mit freundlicher Genehmigung von PD Dr. Hassenstein, Universitäts-Augenklinik Hamburg Eppendorf)

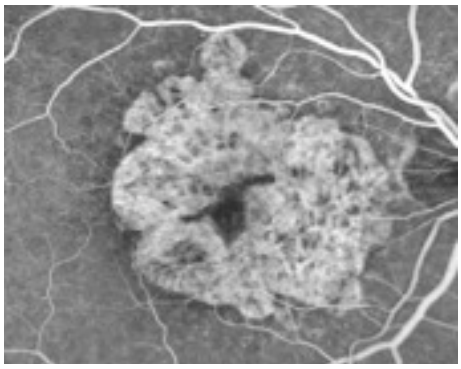

Abbildung 7:
Die zu Abb. 6 gehörige FAG in der frühvenösen Phase. (Abbildung mit freundlicher Genehmigung von PD Dr. Hassenstein,Universitäts-Augenklinik Hamburg Eppendorf)

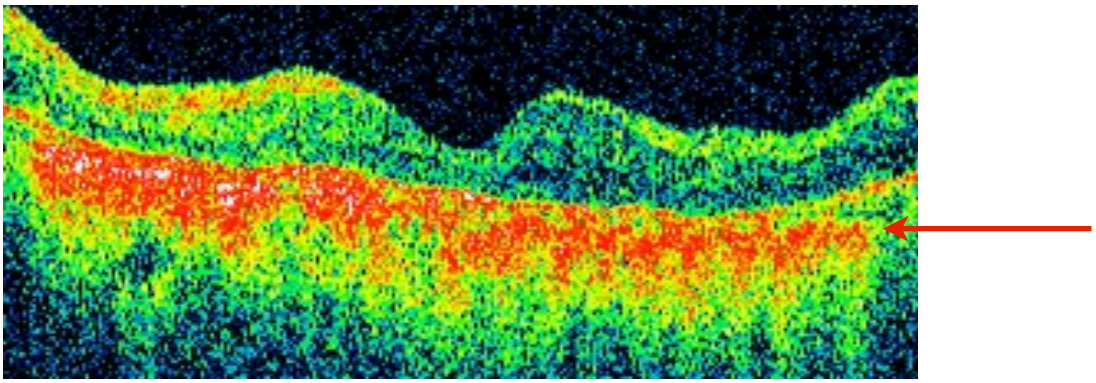

Abbildung 8:
OCT bei geographischer Atrophie (Der rote Pfeil markiert das bei der geographischen Atrophie typische Lichttransmissionsband). (Abbildung mit freundlicher Genehmigung von PD Dr. Hassenstein, Universitäts-Augenklinik Hamburg Eppendorf)

Der rote Pfeil in Abbildung 8 markiert das für die geographische Atrophie typische Lichttransmissionsband. Hierbei handelt es sich um die Verstärkung des Lichtreflexes durch die fehlende Absorption des retinalen Pigmentepithels.

1.3.2 Trockene AMD

Die trockene AMD verläuft meist sehr langsam und führt häufig erst nach Jahren zur Erblindung, beziehungsweise dem Verlust der zentralen Sehfähigkeit, denn das periphere Gesichtsfeld bleibt erhalten. In der Regel sind beide Augen betroffen. Die oben beschriebenen harten Drusen sind auch Teil des normalen Alterungsprozesses und damit nicht automatisch eine Vorstufe der AMD. Nahezu jeder Mensch über 50 Jahren hat harte Drusen. Die weichen Drusen hingegen sind als Vorstufe einer AMD anzusehen. Man spricht also erst von einer AMD, wenn ein Patient mehrere weiche Drusen von nicht unerheblicher Größe oder schon klinische Anzeichen einer AMD hat (Vgl. Holz, 2011). Auf die klinischen Anzeichen einer AMD wird im Verlauf der Arbeit noch näher eingegangen.

1.3.3 Feuchte AMD

Die feuchte Form der AMD tritt seltener auf. Eine Hypothese zur Entstehung besagt, dass es hier durch Defekte in der Bruch'schen Membran zu einem Hervorwachsen von Gefäßen aus der Choriokapillarschicht in das retinale Pigmentepithel (RPE) kommt. Dieser Vorgang wird choroidale Neovaskularisation (CNV) genannt. Die entstehenden Gefäße sind allerdings von minderer Qualität mit brüchigen Wänden, so dass es zu sub- oder intraretinalen Flüssigkeitsaustritten (beispielsweise von Serum oder Blut) kommt. Durch die Flüssigkeit kann es zur Abhebung des RPE oder zu dessen Einreißen kommen (Vgl. Holz, 2011).

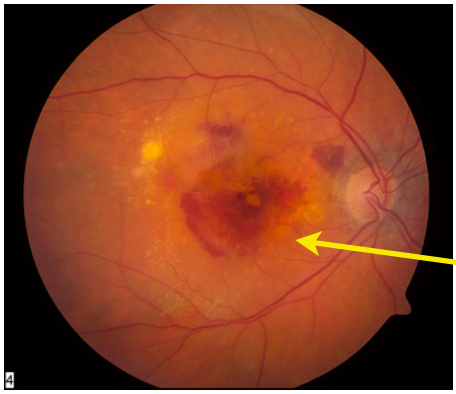

Abbildung 9:
Fundoskopisches Bild einer feuchten AMD. Zu sehen sind eine Blutung (gelber Pfeil) und Exsudationen (Aufhellungen bei 10 Uhr) als sekundäre Zeichen der CNV. (Abbildung mit freundlicher Genehmigung von PD Dr. Hassenstein, Universitäts-Augenklinik Hamburg Eppendorf)

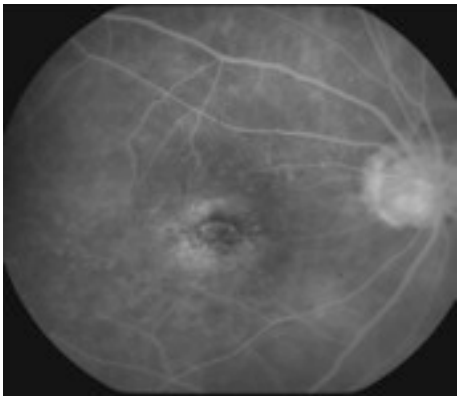

Abbildung 10:
FAG einer CNV in der gemischt arteriovenösen Phase. (Abbildung mit freundlicher Genehmigung von PD Dr. Hassenstein, Universitäts-Augenklinik Hamburg Eppendorf)

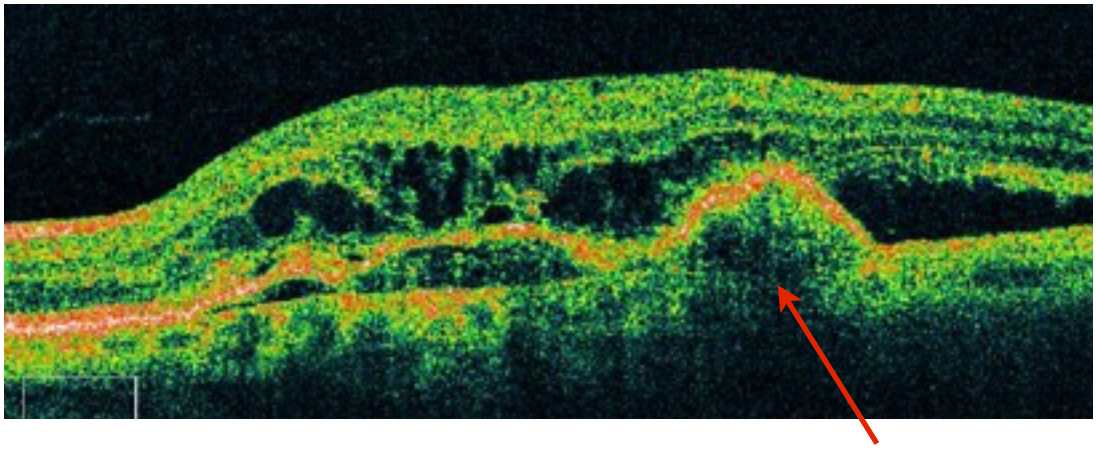

Abbildung 11:
OCT eines cystoiden Makulaödems bei AMD. Der rote Pfeil markiert ein mögliches Vorwachsen der CNV durch die Choriokapillaris. (Abbildung mit freundlicher Genehmigung von PD Dr. Hassenstein, Universitäts-Augenklinik Hamburg Eppendorf)

Das OCT in Abbildung 11 zeigt ein weitgehend typisches Bild einer CNV. Der rote Pfeil markiert eine Diskontinuität der Choriokapillaris beziehungsweise RPE-Schicht. Für eine CNV im Rahmen einer AMD ist außerdem eine konvexe Verdickung der RPE/Choriokapillarisschicht typisch. Diese ist in der Abbildung nicht zu erkennen.

Pathophysiologisch kommt es bei der feuchten AMD zu sehr schnell entstehenden, irreversiblen Schäden im Bereich der Makula. Die feuchte Form der AMD ist deswegen für 95% der Erblindungsfälle, im gesetzlichen Sinne, bei der AMD verantwortlich (Vgl. Ferris et al., 1984).

AMD Form	Häufigkeit	Progredienz der Erkrankung	Fundoskopisch
Trocken	≈ 85 %	langsam über Jahre	Drusen / Geographische Atrophie
Feucht	≈ 15 %	schnell, Verlust der zentralen Sehschärfe in Tagen möglich	Choroidale Neovaskularisation, Haemorrhagie, Exsudation, Ödem

Tabelle 1: Übersicht über die Formen der AMD

1.4 Risikofaktoren

Für die AMD wurden in großen epidemiologischen Studien einige Risikofaktoren erkannt. Dazu gehören ein hohes Alter (>75 Jahre), eine positive Familienanamnese, arterielle Hypertonie, weibliches Geschlecht und die Hypertonie ((Vgl. Klein et al., 2004), (Kawasaki et al., 2008) und Blue Mountains Eye Study (Mitchell et al., 1995)).

Auch die Herkunft scheint eine Rolle zu spielen. So haben weiße Amerikaner ein höheres Risiko an einer AMD zu erkranken, als Afroamerikaner (Vgl. Bressler et al., 2008). Menschen lateinamerikanischer Abstammung und Chinesen in den USA haben ein geringeres Risiko als Menschen weißer Abstammung, allerdings noch ein höheres als Afroamerikaner (Vgl. Klein et al., 2006).

Genetische Ursachen spielen bei der Einschätzung des Risikos an einer AMD zu erkranken eine zunehmende Rolle. Da die Erkrankung sich allerdings meist erst spät im Leben manifestiert, ist es schwer, belastbare Ergebnisse über mehrere Generationen zu erhalten. Anhand von Häufungsanalysen in Familien und Zwillingsstudien wurde allerdings eine Erblichkeit nachgewiesen (Vgl. Jager et al., 2008).

Ein Polymorphismus des Komplementfaktors H (CFH) hat mit steigender Anzahl der sogenannten „C“-Allele auch ein steigendes Risiko für die Entwicklung einer AMD (Vgl. Thakkinstian et al., 2006). Laut dieser Übersichtsarbeit erhöht jedes „C“-Allel im CFH Y402H Gen das Risiko für die Entwicklung einer AMD um das 2,5-fache. In der Übersichtsarbeit von Jager et al. wird auch die Vermutung nahe gelegt, dass es auch eine entzündliche Komponente in der Pathogenese zu geben scheint (Vgl. Jager et al., 2008). Das Gen „Age-related maculopathie susceptibility 2“ (ARMS2) scheint ebenfalls eine große Rolle als Risikofaktor für die AMD zu spielen. Die Effektstärke dieses Gens soll ein wenig höher, das Vorkommen allerdings ein wenig geringer sein als das CFH-Gen (Vgl. Holz, 2011).

Der einzige nachgewiesene und beeinflussbare Umweltfaktor für die Entstehung einer AMD ist das Rauchen. Der Zusammenhang zwischen Rauchen und der AMD wurde im Laufe der Zeit weiter untersucht und gefestigt. Große Studien, wie die Beaver Dam Eye Study ((Vgl. Klein et al., 1993) und (Klein et al., 2002)) oder die Blue Mountain Eye Study ((Vgl. Smith et al., 1996) und (Mitchell et al., 2002)) haben ebenfalls einen Zusammenhang hergestellt und das Rauchen als Risikofaktor erkannt.

Die „Age Related Eye Disease Study Group“ hat festgestellt, dass Menschen mit einer Exposition von mindestens 10 Packyears (dies entspricht einem Konsum von 1 Packung täglich über 10 Jahre) als Raucher ein doppelt so hohes Risiko für die Entwicklung einer AMD haben wie Nichtraucher (Vgl. Clemons et al., 2005). Auch Passivraucher scheinen ein erhöhtes Risiko für die Entwicklung einer AMD zu haben (Vgl. Khan et al., 2006). Die folgende Tabelle zeigt eine Übersicht der Risikofaktoren für die Entwicklung der AMD aus der oben erwähnten Studie der Age Related Eye Disease Study Group.

Risikofaktor	Feuchte AMD
Alter 65-69	1,67
Alter >70	2,37
Weiße Rasse	6,77
Rauchen >10PY	1,55
Complementfactor H (CFH)	2-3 (Heterozygot) 3,3-11,6 (Homozygot)
Age-related maculopathie susceptibility 2 (ARMS2)	2,1-3,2 (Heterozygot) 5,7-10,3 (Homozygot)

Tabelle 2:
Übersicht über die Alters- und Geschlechteradaptiere Odds Ratio (95% Konfidenzintervall) der verschiedenen Risikofaktoren ((Modifiziert nach Clemons et al., 2005) und (Holz, 2011)).

1.5 Klinische Symptome

Die frühen Formen der AMD sind häufig symptomarm. Zu den frühen Symptomen können Metamorphospien, kleinere Skotome, ein höherer Bedarf an Helligkeit beim Lesen, eine verminderte Dunkelheitsadaptation (die Augen benötigen länger um sich aus der Helligkeit an einen dunklen Raum zu gewöhnen), ein Bedarf an Sehhilfen und eine verminderte Kontrastsensitivität zählen. Der zentrale Visus wird meist erst nach Monaten oder Jahren langsam gestört (Vgl. Sunness et al., 1997). Die verschwommene Sicht kann auch vom Patienten selbst mit Hilfe eines Amsler-Netzes (siehe Abbildung 12) täglich überprüft werden. Die Patienten müssen auf den Punkt in der Mitte schauen und dabei beurteilen, ob die Linien des Gitters parallel verlaufen. Bei Patienten mit AMD verlaufen die Linien in der Abbildung an einer oder mehren Stellen nicht parallel, sondern wellig und verschwimmen (=Metamorphopsien).



Abbildung 12: Beispiel für ein Amsler-Netz

Die feuchte Form der AMD kann, wie oben aufgeführt, binnen Tagen oder Wochen zur starken Visusreduktion führen. Bei der CNV kann es zu einer Blutung oder einer Flüssigkeitsansammlung kommen, die die sensorische Netzhaut abhebt und das RPE einreißen lässt. Die Sehfähigkeit ist damit schnell beeinträchtigt.

Auch wenn die meisten Patienten mit AMD nicht unbedingt vollständig erblinden, beobachtet man doch häufig eine Einschränkung im Sozialleben der Patienten (Vgl. Meyer-Ruesenberg und Richard, 2010). Die Lebensqualität leidet meist beträchtlich, selbst wenn die Patienten nur auf einem Auge schwerwiegend erkranken. Bei einem Drittel der Patienten mit fortgeschrittener AMD ist deswegen eine Depression zu beobachten (Vgl. Slakter und Stur, 2005).

Wenn eine fortgeschrittene AMD auf einem Auge aufgetreten ist, beträgt das Risiko ebenfalls auf dem zweiten Auge innerhalb von 5 Jahren eine fortgeschrittene AMD zu entwickeln etwa 43% (Vgl. Age-Related Eye Disease Study Group 2000).

1.6 Prophylaxe

Der Prophylaxe kommt bei der AMD eine große Bedeutung zu. Insbesondere die selbstständige Kontrolle mit Hilfe eines Amlser-Netzes (Vgl. Abbildung 12) ist wichtig zum Erkennen einer Progression. Auch ein möglicher Effekt von Nahrungsergänzungsmitteln wird diskutiert. Es folgt ein Überblick über die bisherige Studienlage.

1.6.1 Nahrungsergänzungsmittel

Es gibt mehrere Studien, die sich mit Nahrungsergänzungsmitteln beschäftigen. Diese Untersuchungen haben teils unterschiedliche Aussagen, so dass keine eindeutige Empfehlung gegeben werden kann. In einer Studie der „Age-Related Eye Disease Study Group“ von 2001 (Vgl. AREDS 2001) wurde ein protektiver Effekt von ß-Karotin, Vitamin C, Vitamin E, Zinkoxid und Kupferoxid gefunden. Allerdings führt eine Einnahme von ß-Karotin bei Rauchern, zu einer Häufung von Lungenkrebsfällen (Vgl. The Alpha-Tocopherol Beta Carotene Cancer Prevention Study, 1994). Eine regelmäßige Einnahme von hoch dosiertem Vitamin E führte zu einer erhöhten Sterblichkeit (Vgl. Miller et al., 2005). In einer neueren Studie der „Age-Related Eye Disease Study Group“ zeigt sich kein protektiver Effekt von Vitamin C und Vitamin E mehr (Vgl. SanGiovanni et al., 2007). Hier wird dem Lutein beziehungsweise Zeaxanthin ein protektiver Effekt als Nahrungsergänzungsmittel zugeschrieben.

In einer Metaanalyse zeigen Chong et al. (Vgl. Chong et al., 2007), dass der Effekt von Nahrungsergänzungsmitteln wie beispielsweise der antioxidativen Stoffe Vitamin C und Vitamin E keinen oder allenfalls einen kleinen präventiven Effekt auf die Entwicklung einer frühen AMD haben.

1.6.2 Lebensgewohnheiten

Eine Änderung der Lebensgewohnheiten kann einen protektiven Effekt auf die Entwicklung einer AMD haben. Es wurde beispielsweise gezeigt, dass Menschen, die vor mindestens 20 Jahren aufgehört haben zu rauchen, kein erhöhtes Risiko mehr für die Entwicklung einer AMD haben ((Vgl. Evans et al., 2005) und (Khan et al., 2006)). Regelmäßige Kontrollen beim Augenarzt zusammen mit Selbstkontrollen mit

Hilfe des Amsler-Netzes (Vgl. Abbildung 12) erlauben eine gute Statuskontrolle und ein frühzeitiges Eingreifen bei Progression.

1.7 Therapie

Bisher gibt es keine kausale Therapie für die Bekämpfung der trockenen Altersbedingten Makuladegeneration. Bei der feuchten AMD gibt es mittlerweile einen funktionierenden Therapieansatz, die anti-VEGF Therapie. Es folgt ein Überblick über die derzeitigen Therapieansätze.

1.7.1 Aktuelle Therapieoptionen

In den letzten Jahren hat sich ein anerkannter Goldstandard entwickelt. Heute wird eine medikamentöse Therapie mit Hemmstoffen des Vascular Endothelial Growth Factor (VEGF) eingesetzt. Der VEGF scheint bei der Pathogenese der feuchten AMD eine entscheidende Rolle zu spielen. So wenden sich aktuelle Therapieverfahren vor allem gegen Teile der Signalkette des VEGF oder das VEGF selbst. Im Folgenden wird auf diese näher eingegangen.

1.7.1.1 Pegaptanib

Die erste gegen VEGF wirksame Substanz die eingesetzt wurde war das Pegaptanib. Hierbei handelt es sich um ein RNA-Aptamer bestehend aus 28 Basen (Vgl. Gragoudas et al., 2004). Der Stoff war in der Lage die feuchte AMD zu stoppen und den Visusverlust aufzuhalten. Heutzutage wird das Pegaptanib nicht mehr so häufig angewendet, da es bessere Alternativen gibt und der Visus der meisten Patienten unter der Therapie mit Pegaptanib nicht besser wurde.

1.7.1.2 Ranibizumab

Mittlerweile hat sich die intravitreale Applikation von Ranibizumab (Handelsnahme Lucentis) als häufigste Therapieform bei der feuchten AMD durchgesetzt. Hierbei handelt es sich um ein Fragment des humanisierten monoklonalen Antikörper gegen VEGF.

Ranibizumab ist die erste Substanz bei der Behandlung der feuchten AMD, mit der eine deutliche Verbesserung des Visus bei den Patienten erreicht werden konnte. Eine große, zweijährige multizentrische, placebokontrollierte Studie hat die Effekte von Ranibizumab bei der feuchten AMD untersucht (Vgl. Rosenfeld et al., 2006) (=Minimally Classic/Occult Trial of the Anti-VEGF Antibody Ranibizumab in the Treatment of Neovascular Age-Related Macular Degeneration (MARINA) Studie). Dort wurde festgestellt, dass eine intravitreale Injektion von Ranibizumab wirksam ist und den Visus der betroffenen Patienten verbessern kann. Gleichzeitig wurde in einer anderen großen multizentrischen Studie die Therapie mit Ranibizumab mit der Verteporfin-Therapie verglichen (Vgl. Brown et al., 2006) (=Anti-VEGF Antibody for the treatment of Predominantly classic choroidal Neovascularisation in Age-Related Macular Degeneration (ANCHOR) Studie). Hier wurde festgestellt, dass die intravitreale Injektion von Ranibizumab als Therapie der feuchten AMD der Verteporfintherapie überlegen ist.

Chemisch ist Ranibizumab das Fab-Fragment eines murine-Antikörpers gegen VEGF. Durch das Fehlen des Fc-Teils besitzt Ranibizumab eine 20 mal höhere

Affinität zu VEGF als der vollständige Antikörper (Vgl. Pieramici und Rabena, 2008). Mit dieser Substanz konnte erstmals eine Verbesserung des Visus erreicht werden.

1.7.1.3 Bevacizumab

Bevacizumab (Handelsname Avastin) ist, anders als Ranibizumab, der vollständige humanisierte monoklonale Anti-VEGF Antikörper. Er ist für die Behandlung des Kolorektalen Karzinoms zugelassen, wird aber häufig als so genannte „Off-Label-Therapie“ bei der Behandlung der feuchten Altersbedingten Makuladegeneration eingesetzt (Vgl. Pieramici und Rabena, 2008). Da in diesem Bereich allerdings keine Zulassung besteht, sind kontrollierte Wirksamkeits- und Sicherheitsdaten nur eingeschränkt verfügbar. Die größte Studie, die Bevacizumab und Ranibizumab vergleicht, ist eine Studie der CATT-Gruppe (= Comparison of Age-related Makular Degeneration Treatment Trials (Vgl. Martin et al., 2012). Diese Studie impliziert, dass bei regelmäßiger monatlicher Gabe eine vergleichbare Wirksamkeit vorliegt. Auch bei der weit verbreiteten bedarfsgerechten Gabe von Bevacizumab ließ sich keine Unterlegenheit gegenüber Ranibizumab feststellen. Allerdings benötigt die Untersuchung von schwerwiegenden Nebenwirkungen laut Aussage der Autoren der CATT-Studie weitere Untersuchungen.

1.7.1.4 Verhältnis von Wirksamkeit und Therapierisiken

Alle derzeit zugelassenen und verwendeten Substanzen gegen VEGF sind gut wirksam und haben kaum Nebenwirkungen. Wenn Nebenwirkungen beobachtet werden, dann in der Regel als Folge der Injektionsprozedur. Die intravirteale Injektion hat den Vorteil, dass die Substanzen direkt am Wirkort ankommen. So ist es möglich, viel höhere Konzentrationen am Wirkort zu erreichen, als bei der systemischen Gabe einer Substanz. Gleichzeitig kommt nur ein kleiner Teil der Wirksubstanz ins Blut, wodurch die systemischen Nebeneffekte minimal sind. Dies ist wahrscheinlich der Grund, weshalb systemische Nebenwirkungen nicht gesichert beschrieben sind, sie werden allerdings immer wieder diskutiert. Insbesondere thromembolische Ereignisse, wie Schlaganfall oder Herzinfarkt werden untersucht und diskutiert. Bislang konnte allerdings selbst in großen multizentrischen Studien ein erhöhtes Risiko nicht schlüssig belegt werden. Sollte es also überhaupt ein erhöhtes Risiko geben, wird es allenfalls geringfügig erhöht sein ((Vgl. Martin et al., 2011), (Brown et al., 2006) und (Rosenfeld et al., 2006)). Jede Applikation ist ein kleiner Eingriff am Auge, der unter sterilen Bedingungen stattfinden muss. Mögliche Nebenwirkungen sind daher: Drucksteigerungen, Blutungen bis hin zu Gefäßverschlüssen, Netzhautablösungen, eine Enophthalmitis oder, zumindest theoretisch, eine allergische Reaktion mit einem anaphylaktischen Schock im schlimmsten Fall (Vgl. Jager et al., 2004).

Es konnte mit der Anti-VEGF Therapie erstmals eine Verbesserung des Visus erreicht werden ((Vgl. Rosenfeld et al., 2006) und (Avery et al., 2006)). Unter allen bisherigen Therapien ist die intravitreale Injektion von Substanzen, die sich gegen VEGF richten, bisher die erfolgreichste. Trotzdem gibt es auch die oben beschriebenen Risiken der Therapie. Ranibizumab hat durch das Fehlen des Fc-Fragments wahrscheinlich ein geringeres Risiko für die Entstehung einer allergischen Reaktion. Ranibizumab hat sich damit zum Goldstandard in der Therapie der feuchten AMD entwickelt, an dem sich neue Verfahren messen müssen.

1.7.1.5 Photodynamische Therapie

Eine Therapie, die in den 90er Jahren entstand, ist die photodynamische Therapie (PDT) mit Verteporfin. Die PDT kommt heute nur noch bei bestimmten Patienten vereinzelt zum Einsatz. Verteporfin sammelt sich vorwiegend in den neu gebildeten Gefäßen an. Die Substanz wird intravenös appliziert und ist hochgradig lichtsensibel. Mit Hilfe eines Lasers wird der Stoff in den Gefäßen aktivert und es kommt über eine chemische Reaktion zur thrombembolischen Verstopfung der Gefäße. Über diesen Mechanismus ist es möglich, die feuchte AMD aufzuhalten (Vgl. TAP Study, 1999) (TAP= Treatment of Age-related macular degeneration with Photodynamic Therapy Study Group). Leider führt auch diese Therapie nicht zu einer Verbesserung des Visus und wird deshalb nur in Ausnahmefällen oder als Ergänzung eingesetzt. Die Patienten müssen nach der Applikation des Stoffes für ein paar Tage das direkte Sonnenlicht meiden. Da es in aller Regel mit dieser Therapie keine Verbesserung des Visus gibt, kommt die PDT als Monotherapie heutzutage nur bei Patienten mit einer Unterform der klassischen CNV in Frage.

1.7.2 Historische Therapieoptionen

Im folgenden Abschnitt werden ältere Therapieoptionen beschrieben, die heute nur noch in Einzelfällen Anwendung finden. Es soll ein kleiner Überblick über die ersten Therapieansätze gegeben werden.

1.7.2.1 Laserkoagulation

Die erste Therapieform für die feuchte AMD war die Photokoagulation mittels Argonlaser (Vgl. Macular Photocoagulation Study Group 1994). Die Argon-Lasertherapie führt zu einer Verbrennung der Netzhaut und damit zu einer Narbe mit permanentem Ausfall dieses Areals, gleichzeitig wird die Progression gestoppt und die Leckage verschlossen. Es kommt nicht zu einer Visusverbesserung.

1.7.2.2 Makulachirurgie

Ein weiterer Ansatz ist die Makulachirurgie (Vgl. Mruthyunjaya et al., 2004). Hierbei handelt es sich um verschiedene, sehr aufwendige Operationen. Es wird beispielsweise die Makula rotiert, um sie auf eine Stelle mit gesundem Pigmentepithel zu verlagern, oder es wird gesundes Pigmentepithel transplantiert. Studien haben gezeigt, dass es nach einem 12-monatigen Follow-Up zu einem gleichen Visus wie vor der Operation kommt. Aufgrund der meist unbefriedigenden Visusergebnisse und den möglichen Komplikationen kommt diese Art der Therapie nur äußerst selten und nur für bestimmte Patienten in Frage. Beispielsweise für Patienten mit einer subretinalen Blutung oder einem frischen Riss des RPE.

1.7.3 Zukünftige Therapieoptionen

Aufgrund der beschriebenen Nebenwirkungen und da nicht alle Patienten unter Therapie eine ideale Sehschärfe wieder erlangen, besteht ein Bedarf an neuen Therapien und Substanzen. Im Folgenden soll eine Übersicht über mögliche zukünftige Therapieoptionen gegeben werden.

1.7.3.1 VEGF Trap-Eye

Es gibt einige Substanzen, die zurzeit in der klinischen Erprobung in Phase III Studien sind. Eine mögliche neue Therapie könnte beispielsweise das VEGF Trap-Eye darstellen. Hierbei handelt es sich um einen löslichen VEGF Rezeptor, der mit hoher Affinität das VEGF und PLGF (Placental Growth Factor) im Auge bindet. Durch

seine geringere Größe als ein vollständiger Antikörper sollte er alle Schichten der Retina durchdringen. Außerdem hat er eine höhere Affinität zu VEGF als die bisher bekannten Stoffe und blockt alle Isoformen des VEGF (Vgl. Nguyen et al., 2006).

1.7.3.2 Hemmer der Rezeptortyrosinkinase

Vielversprechend scheinen auch Substanzen zu sein, die den VEGF-Rezeptor direkt blockieren. Bei diesem Rezeptor handelt es sich um eine Rezeptortyrosinkinase. So gibt es beispielsweise schon eine Substanz in Phase IIb der klinischen Erprobung - Pazopanib (Hersteller: Glaxso Smith Kline) (Vgl. http://clinicaltrials.gov/ct2/show/NCT00612456?term=Pazopanib&rank=5, 2011). Es sind bisher keine Ergebnisse aus dieser Studie veröffentlicht. Eine weitere interessante Substanz ist Vatalanib (PTK 787, Novartis). Sie inhibiert alle bekannten VEGF-Rezeptoren mit der höchsten Affinität für VEGF-R2 (=VEGF-Rezeptor 2). Durch die Blockade des Rezeptors kann es nicht zu einer intrazellulären Weiterleitung des Signals kommen (Vgl. Ni und Hui, 2009). Zwei Arbeitsgruppen konnten zeigen, dass bei oraler beziehungsweise subcutaner Applikation eine laserinduzierte CNV signifikant kleiner ausfällt ((Vgl. Ozaki et al., 2000) und (Kwak et al., 2000)). Es gibt bisher keine Untersuchung mit einer intravitrealen Injektion.

1.7.3.3 Small interfering RNA

Ein anderer Ansatz in der VEGF-Therapie beinhaltet siRNA (small interfering RNA). Kleine doppelsträngige RNA Moleküle binden an den RNA silencing complex. Wenn dieser aktiviert wird, kommt es zu einer Spaltung der mRNA (messenger RNA) für das VEGF und zu einem Silencing des Genes (Vgl. Mousa und Mousa, 2010).

1.7.3.4 Inhibitoren des nikotinischen Azetylcholinrezeptor (nAchR)

Wie in Kapitel 1.4 ausgeführt, ist das Rauchen der wichtigste umweltbedingte Risikofaktor für die Entstehung der AMD. Außer dieser Tatsache ist zur Pathophysiologie hier noch wenig bekannt. Es finden sich einige Studien, die sich mit diesem Thema befassen. Im Mittelpunkt steht jeweils der nAchR.

Der nAchR besteht aus fünf Untereinheiten (Vgl. Heeschen et al., 2002). Die Hauptaufgabe des nAchR besteht in der Signalübertragung eines Nervensignals an der motorischen Endplatte eines Muskels. Es wurde allerdings auch gezeigt, dass der Rezeptor ebenfalls in anderen Geweben exprimiert wird (Vgl. Kiuchi et al., 2008). Dazu gehört auch die Retina und die Choroidea. Im Gehirn vermittelt der neuronale nAchR scheinbar unter anderem die Effekte und das Suchtpotential des Nikotins (Vgl. Pontieri et al., 1996).

Was die angiogenetischen Effekte des Nikotins angeht, so wurde gezeigt, dass das Nikotin zu einer Proliferation von Endothelzellen und zu einer DNA Synthese in diesen Zellen führt. Die Proliferation der Endothelzellen auf den Stimulus Nikotin erfolgt demnach schon bei geringeren Konzentrationen, wie man sie beim Rauchen beobachtet (Vgl. Villablanca, 1998). Auf der anderen Seite konnte gezeigt werden, dass durch eine Blockade des nAchR die Netzwerkformierung von Endothelzellen in vitro verhindert werden kann (Vgl. Heeschen et al., 2002). Die Blockierung des nAchR erfolgte durch Mecamylamine, einem unspezifischen Inhibitor des Rezeptors. Die Ergebnisse in dieser Studie legen nahe, dass kein Inhibitor einer speziellen Untereinheit einen signifikanten Effekt auf die Gefäßvernetzung hat.

Suner et al beschrieben, dass Nikotin die Größe und Schwere einer experimentellen CNV steigern kann (Vgl. Suner et al., 2004). Im Gegenzug lässt sich eine experimentelle CNV durch Mecamylamine inhibieren. Mecamylamine ist der oben schon angesprochene unspezifische Inhibitor des nAchR (Vgl. Kiuchi et al., 2008). Auch in dieser Studie wurde gezeigt, dass Nikotin eine CNV im Vergleich zur Negativkontrolle vergrößert. Dieser Effekt ist durch Mecamylamine antagonisierbar. Kiuchi et al haben in einem ähnlichen Versuchsaufbau wie dem in dieser Arbeit verwendeten das Mecamylamie sowohl oral als auch subcutan verabreicht. Es wurde bisher keine Untersuchung mit einer intravitrealen Injektion von Mecamylamine durchgeführt.

1.7.4 Zusammenfassung Anti-VEGF Therapie

Das folgende Schaubild gibt eine Übersicht über die Substanzen und ihre Ziele. Die siRNA können auf der einen Seite die Bildung von VEGF unterbinden, auf der anderen Seite auch die Weiterleitung des Signals in der Endothelzelle verhindern. Es bleibt zu untersuchen, ob Synergieeffekte bei einer Kombination der einzelnen Substanzen zu erzielen sind.

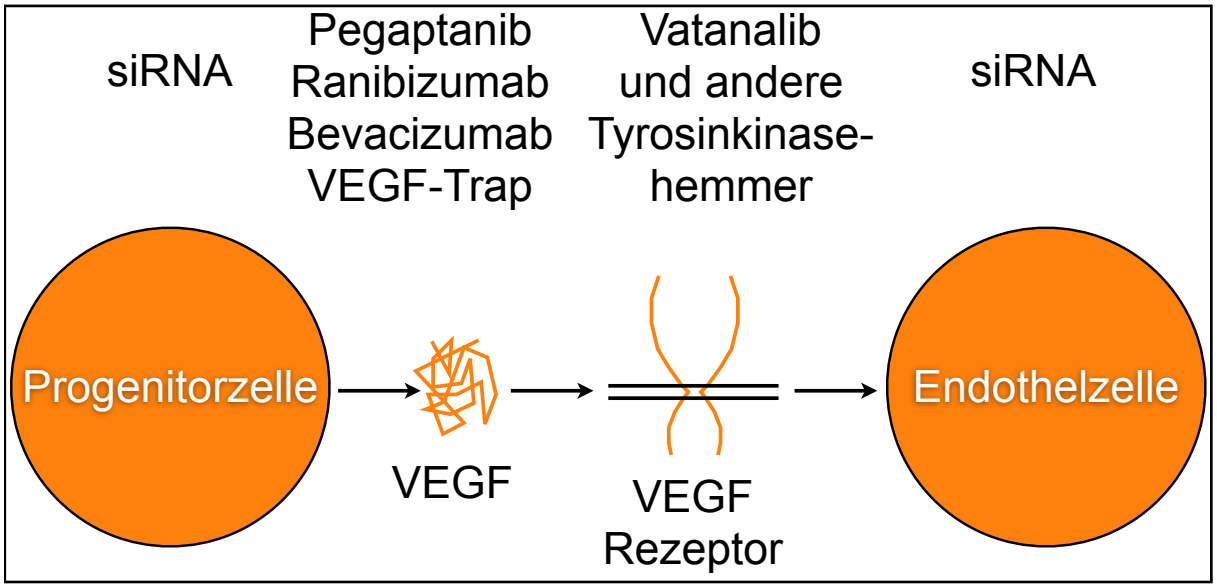

Abbildung 13:
Mögliche Angriffspunkte für Substanzen im VEGF Pathway (Modifiziert nach Kaiser, 2006)

1.8 VEGF Grundlagen

Da das VEGF in der Therapie der AMD eine zentrale Rolle einnimmt und Medikamente basierend auf Antikörpertechnologie gegen das VEGF der aktuelle Goldstandard bei der Behandlung sind, wird in dieser Arbeit ein besonderer Fokus darauf gelegt, um die Wirkung und Funktionsweise besser zu erläutern.

1.8.1 Entdeckung

Das VEGF wurde gewissermaßen gleich doppelt entdeckt. 1983 fanden die Pathologen der Gruppe von Senger et al. bei Hamstern ein Protein, dass zu einer Leckage von Flüssigkeit aus Gefäßen der Haut führte. Da sie das Phänomen besonders bei Tumorzellen beobachteten, nannten sie das neue Protein „tumor vascular permeability factor“, kurz VPF (Vgl. Senger et al., 1983).

Sechs Jahre später fanden Ferrara und Henzel in Follikelzellen der Hypophyse von Rindern ein Protein, das eine mitogene Aktivität für Endothelzellen in Gefäßen besaß. Sie nannten ihr entdecktes Protein vascular endothelial growth factor (VEGF) (Vgl. Ferrara und Henzel, 1989).

Noch im Jahre 1989 wurde mittels einer Analyse der cDNA (complementary DNA) dieser beiden Proteine herausgefunden, dass es sich um die selbe Substanz handelt ((Vgl. Leung et al., 1989) und (Keck et al., 1989)).

1996 wurde dann das erste Mal eine wichtige Rolle von VEGF für die Augenheilkunde angenommen. In einer Arbeit von Augenärzten aus Stockholm wurde gezeigt, dass Patienten mit einer subfovealen neovaskularisation eine hohe Konzentration von VEGF in diesem Bereich haben (Vgl. Kvanta et al., 1996).

1.8.2 Isoformen

Heute kennt man sieben Isoformen des VEGF und drei Rezeptorisoformen. Das VEGF-A ist die häufigste Form und damit auch die wichtigste. Daneben wurden außerdem die Formen VEGF-B (Vgl. Olofsson et al., 1996), VEGF-C (Vgl. Joukov et al., 1996), VEGF-D (Vgl. Achen et al., 1998), VEGF-E (Vgl. Ogawa et al., 1998), VEGF-F (Vgl. Yamazaki und Morita, 2006) und das PLGF (für Placental Growth Factor) (Vgl. Maglione et al., 1991) beschrieben. Durch alternatives Splicen gibt es noch verschiedene Varianten des VEGF. Die häufigsten unter ihnen sind $VEGF_{121}$, $VEGF_{165}$, $VEGF_{189}$ und $VEGF_{206}$ (Vgl. Olsson et al., 2006).

Das VEGF-E ist ein Protein, dass aus dem Orf Virus gewonnen wurde. Es spielt im Menschen wahrscheinlich keine Rolle (Vgl. Ogawa et al., 1998). Bei VEGF-F handelt es sich um eine Gruppe von VEGF Proteinen, die dem VEGF-A ähnlich sind. VEGF-F wurde in verschiedenen Giften von Schlangen gefunden. Erstmalig wurde ein solches Protein 1999 von Komori et al. beschrieben (Vgl. Komori et al., 1999). Sie gewannen das Protein aus dem Gift der Schlange Vipera aspis aspis. Eine Übersicht über die bisher bekannten VEGF-F Proteine findet sich bei Yamazaki und Morita (Yamazaki und Morita, 2006).

Neben der Angiogenese führen VEGF-A und VEGF-E auch zu einer Ausschüttung von Thromboplastin. Thromboplastin ist ein Enzym, dass die Bildung von Thrombin aus Prothrombin kathalysiert (Vgl. Meyer et al., 1999). Damit wird die Gerinnungskaskade eingeleitet. Vielleicht spielt das VEGF damit auch in diesem System eine Rolle.

1.8.3 Expression

Die Expression von VEGF und dem VEGFR (VEGF-Rezeptor) wird vorwiegend bei Hypoxie dramatisch hochreguliert. Hypoxie führt zur Bildung des sogenannten

hypoxia-inducible factor (HIF). Dieser führt zu einer erhöhten Transkription des Genes für VEGF. Über weitere Prozesse, die bei einer Hypoxie ablaufen, wie zum Beispiel RNA-bindende Proteine, die die mRNA für VEGF stabilisieren, kommt es zu einer vermehrten Umsetzung der Transkripte. Die Hypoxie selbst führt außerdem über einen noch nicht vollständig verstandenen Weg zu einer Erhöhung der VEGF-Rezeptoranzahl (Vgl. Pugh und Ratcliffe, 2003). Interessant ist, dass auch eine Hyperglykämie eine vermehrte Expression von VEGF zur Folge hat. Da VEGF auch zu einer vermehrten Gefäßpermeabilität führt, ließe sich damit vielleicht das diabetische Makulaödem erklären (Vgl. Penn et al., 2008). Eine Involvierung von VEGF in die Pathogenese der diabetischen Retinopathie ist mittlerweile sogar gesichert (Vgl. Antonetti et al., 2012). Dazu passt, dass Anti-VEGF (beispielsweise Ranibizumab und VEGF-Trap Eye) Substanzen bei diesen Erkrankungen wirksam sind ((Vgl. Massin et al., 2010) und (Do et al., 2011)).

1.9 VEGF-Rezeptoren

1.9.1 Übersicht

Bei den VEGF Rezeptoren (VEGFR) handelt es sich um Rezeptortyrosinkinasen (Vgl. Olsson et al., 2006). Es sind drei Rezeptortypen bekannt: VEGFR-1 (auch Flt-1 (für fms-like tyrosine kinase 1)), VEGFR-2 (auch KDR (für kinase insert domain-containing receptor)) und VEGFR 3 (auch Flt-4 (für fms-like tyrosine kinase 4)) (Vgl. Witmer et al., 2003). Vom VEGFR 1 ist eine Variante durch alternatives Splicen bekannt. Dabei handelt es sich um den löslichen, also sVEGFR-1 (auch sFlt-1 (für solubleFlt1)), der bei der Regulation, insbesondere der VEGF-A Spiegel eine Rolle spielt (Vgl. Zachary und Gliki, 2001). Neben den Rezeptoren gibt es noch einige Co-Rezeptoren, wie heparan sulphat proteoglycane und neurolipin-1 (NP-1). Diese können beispielsweise die Halbwertzeit des Rezeptors auf der Zelle beeinflussen (Vgl. Olsson et al., 2006). Neurolipin verstärkt aber auch die Bindung von VEGF-A an den VEGFR-2 Rezeptor. Bei knockout Mäusen ohne NP-1 wurde eine verzögerte und insuffiziente Bildung der Vaskularisation festgestellt (Vgl. Fuh et al., 1998).

Nicht alle Isoformen des VEGF binden an alle Rezeptortypen. Die jeweiligen Rezeptormonomere des VEGFR-1 können auch als Heterodimere mit VEGFR-2 aktiviert werden. Das VEGFR-2 Rezeptormonomer kann außerdem mit dem VEGFR-3 als Heterodimer aktiviert werden. Die folgende Tabelle gibt eine Übersicht über die jeweiligen Rezeptorkombinationen und dem Bindungsverhalten der VEGF-Proteine.

Rezeptor	Bindung mit:
VEGFR1	VEGF-A, VEGF-B, VEGF-F PLGF
sVEGFR1 (sFlt1)	VEGF-A, VEGF-B, PLGF
VEGFR1 und VEGFR2 Heterodimer	VEGF-A
VEGFR2	VEGF-A, VEGF-E, VEGF-F (VEGF-C, VEGF-D nach Proteolyse)
VEGFR2 und VEGFR3 Heterodimer	VEGF-C, VEGF-D
VEGFR3	VEGF-C, VEGF-D

Tabelle 3:
Übersicht über das Bindungsverhalten der verschiedenen VEGF Proteine ((Vgl. Olsson et al., 2006), (Ogawa et al., 1998) und (Yamazaki und Morita, 2006))

Zusammenfassend kann man sagen, dass VEGF mehrere, zum Teil noch nicht vollständig verstandene Funktionen hat. VEGF führt zu einer verstärkten Angiogenese, zu einer erhöhten Permeabilität der Gefäße, zu einer Ausschüttung von Thromboplastin und zu einer Lymphangiogenese. Der Rezeptor für das VEGF ist ebenfalls auf Zellen des blutbildenden Systems, wie auf Zellen des Immunsystems zu finden. Damit liegt es nahe, dass auch hier eine Wirkung entfaltet wird.

Alle drei Isoformen des Rezeptors sind wichtig für die Entwicklung in der Embryogenese. In knockout Mausmodellen wurde für jeden Rezeptor gezeigt, dass ein Embryo ohne einen der drei Rezeptoren, zumindest in den meisten Fällen, nicht überlebensfähig ist ((Vgl. Dumont et al., 1998), (Fong et al., 1999) und (Shalaby et al., 1995)). Bei der vorliegenden Arbeit liegt der Schwerpunkt der Betrachtung allerdings auf den Fähigkeiten zur Angiogenese. Im Folgenden wird auf die einzelnen Rezeptoren und deren Wirkungsweise näher eingegangen.

1.9.2 VEGFR-1

Der VEGFR-1 ist der als erster entdeckte Rezeptor im VEGF Signalweg. Er hat gleichzeitig die höchste Affinität zu VEGF (Vgl. Ferrara, 2004). Insgesamt scheint er allerdings eine inhibierende Funktion im System des VEGF zu haben. Er wird häufig als eine Art Falle für VEGF, insbesondere in der Embryonalphase, beschrieben. Hiratsuka et al. haben beispielsweise gezeigt, dass 50% der knockout Mäuse ohne VEGFR-1 in einer Studie an einem übermäßigem Wachstum und einer Disorganisation von Endothelzellen sterben (Vgl. Hiratsuka et al., 2005). Auch ist die Phosphorilierung der Rezeptortyrosinkinase und damit das intrazelluläre Signal als Reaktion auf eine Bindung von VEGF-A nur sehr gering (Vgl. Seetharam et al., 1995). Eine Hypothese ist, dass intrazellulär eine klassisch bei Rezeptortyrosinkinasen aktivierte Phosphorilierungsstelle beim VEGFR-1 nicht phosphoryliert und damit aktiviert wird (Vgl. Ito et al., 1998). In Modellen mit Überexpression des Rezeptors, konnte man verschiedene intrazelluläre Interaktionspartner finden. Die drei wichtigsten sind die PI3 Kinase (Phosphatidylinositoltrisphosphat Kinase), die Phospholipase C-γ (PLC γ) und der growth-factor-receptor-bound-2 (Grb2) (Vgl. Matsumoto und Claesson-Welsh, 2001).

Eine Studie an Endothelzellen der Aorta von Schweinen hat ergeben, dass die Aktivierung des VEGFR-1 keine oder nur eine schwache Phosphorilierung der intrazellulären Tyrosinkinasedomäne zur Folge hat. In der selben Studie wurde auch die Phosphorilierung des VEGFR-2 gemessen, die eine sehr starke intrazelluläre Phosphorilierung zur Folge hatte (Vgl. Waltenberger et al., 1994).

Der VEGFR-1 bindet nicht nur das VEGF als Ligand. Die unterschiedliche Reaktion auf die Bindung der unterschiedlichen Liganden ist bisher noch nicht gut verstanden. Beispielsweise führt eine Bindung von PLGF zu einer intrazellulären Aktivierung von AKT/Proteinkinase-B (PKB). Die anderen Bindungspartner bewirken diese Aktivierung nicht (Vgl. Autiero et al., 2003).

Trotz der oben beschriebenen Hypothese, dass der VEGFR-1 eine inhibierende Rolle spiele, wurden einzelne Zellen gefunden, die durch den Rezeptor aktiviert wurden. Hierbei handelt es sich um Makrophagen, die bei einer Stimulierung des VEGFR-1 durch VEGF-A eine Migration durchführen (Vgl. Shibuya, 2001). Dieses Phänomen ist ebenfalls noch nicht abschließend verstanden. Auch Perizyten und Zellen der glatten Muskulatur scheinen eine Reaktion auf eine Aktivierung des VEGFR-1 durch VEGF-A zu zeigen (Vgl. Parenti et al., 2002).

All die oben zitierten Studien und Hypothesen zeigen vor allem eines: Die Rolle des VEGFR-1 ist noch nicht abschließend geklärt. Bisher wird zusammenfassend angenommen, dass der VEGFR-1 die Aktivität des VEGFR-2 inhibiert. Die Inhibierung wird vermutlich über den PI3K-Signalweg moduliert (Vgl. Zeng et al., 2001).

1.9.3 sVEGFR-1

Der lösliche VEGFR-1 wird unter physiologischen Bedingungen exprimiert. Er besitzt die selbe Affinität zu VEGF-A, wie seine membranständige Isoform. Er gilt damit als ein Regulator der VEGF Spiegel.

Außerhalb der Augenheilkunde wird eine wichtige Rolle in der Geburtshilfe angenommen. Der sVEGFR-1 spielt wahrscheinlich eine wichtige Rolle bei der Pathogenese der Präeklampsie. Er wird in der Placenta stark exprimiert und führt bei einer Dysregulation zu Proteinurie, Hypertonie, Endothezelldysfunktion und Präeklampsie (Vgl. Maynard et al., 2003).

Für die Augenheilkunde spielt dieser Rezeptor vermutlich kaum eine Rolle.

1.9.4 VEGFR-2

Der VEGFR-2 ist der für die Angiogenese wichtigste Rezeptor. Er besitzt eine intrazelluläre Tyrosinkinasefunktion. Diese kann durch Medikamente, zum Beispiel durch das in dieser Arbeit verwendete Vatalanib inhibert werden (Vgl. Wood et al., 2000). Am Auge ist er wohl für die pathologische Wirkung verantwortlich (Vgl. Ferrara, 2004). Der VEGFR-2 wird in verschiedenen Geweben exprimiert. Er findet sich in Endothelzellen von Blut- und Lymphgefäßen, aber auch in hämatopoetischen Stammzellen und Megakaryozyten (Vgl. Katoh et al., 1998).

Die intrazelluläre Siganltransduktion des VEGFR-2 ist sehr komplex. Abbildung 14 zeigt eine vereinfachte Übersicht über die verschiedenen Signalwege nach Aktivierung des VEGFR-2 in einer Endothelzelle.

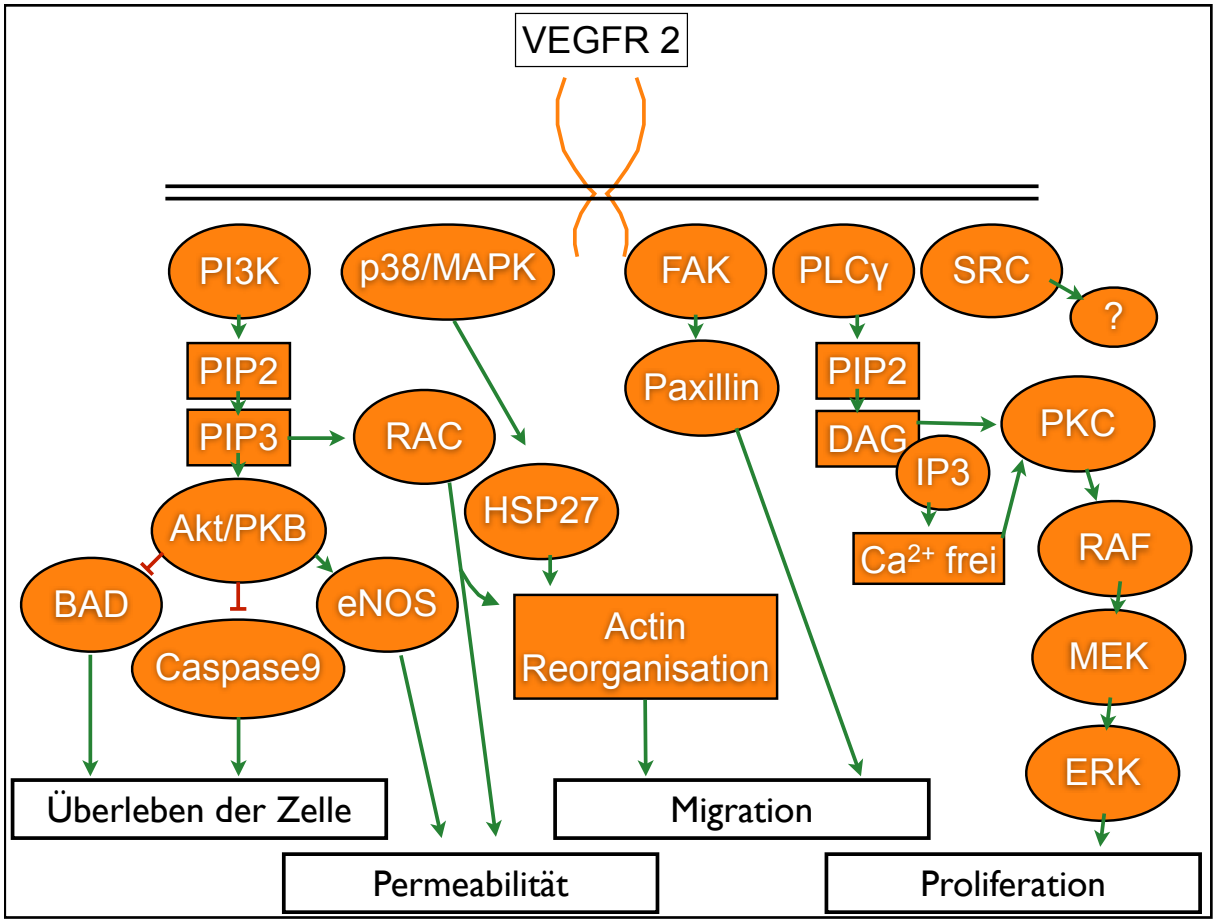

Abbildung 14:
Intrazelluläre Signaltransduktion des VEGFR2 (Modifiziert nach (Cross et al., 2003))

Wie aus der Abbildung 14 zu erkennen, hat der Rezeptor im Wesentlichen vier Funktionen. Neben der Sicherstellung des Überlebens der Endothelzelle, zählt dazu noch eine Erhöhung der Permeabilität mit Vasodilatation (vermittelt durch das entstehende NO durch die NO-Synthase (eNOS)), die Migration und eine Steigerung der Proliferationsrate.

Die verschiedenen Signaltransduktionswege aus der Abbildung 14 sind noch nicht bis ins letzte Detail verstanden. Es ist bisher nicht genau bekannt, wie es zur Aktivierung der PI3-Kinase (Poshoinositoltrisphosphatkinase), der p38/MAPK (mitogen-activated protein kinase), der FAK (focal adhesion kinase) und der SRC Kinase (dabei handelt es sich um eine Gruppe von im Zytosol vorhandenen Tyrosinkinasen (sarcoma and cellular)) kommt. Einzig die Phospholipase-Cγ besitzt eine direkte Bindungsstelle für den VEGFR2 Rezeptor und wird darüber direkt aktiviert.

1.9.4.1 Intrazelluläre Signaltransduktion des VEGFR-2

Wie beschrieben, ist die intrazelluläre Signaltransduktion des VEGFR-2 bisher noch nicht vollständig verstanden. Es folgt eine kleine Übersicht der bisher gesicherten Effekte.

1.9.4.2 SRC-Kinase

Über die Signaltransduktion der SRC-Kinase beim VEGFR-2 ist nicht viel bekannt. Eliceiri et al (Vgl. Eliceiri et al., 1999) haben gezeigt, dass SRC einen Effekt auf das Überleben der Zelle haben. Mäuse mit einer bestimmten Mutation der SRC Kinase zeigen außerdem bei Stimulus durch VEGF keine Endothelzellpermeabilität mehr.

1.9.4.3 Phospholipase Cγ

Die Phospholipase Cγ besitzt eine eigene Bindungsstelle am aktivierten VEGFR2. Sie wird dadurch selbst aktiviert und bewirkt eine Spaltung von PIP 2 (Phosphatidylinositolbisphosphat) in Diacylglycerin (DAG) und Inositoltrisphosphat (IP3). Das IP3 besitzt einen eigenen Rezeptor am Endoplasmatischen Retikulum (ER) und führt dort zu einer Ausschüttung von Kalziumionen ins Zytosol. Die erhöhte Kalziumkonzentration in Verbindung mit dem DAG führen dann zu einer Aktivierung der Proteinkinase C (PKC). Diese aktiviert dann verschiedene weitere Enzyme, unter anderem die RAF-Kinase (rapidly growing fibrosarcoma), die dann wiederum die MEK (mitogen activated Proteinkinase) aktiviert, die dann über eine Aktivierung von ERK (extracellular controled kinase) zu einer Induktion von Proliferation führt (Vgl. Takahashi et al., 1999).

1.9.4.4 Regulierung des Zytoskeletts

Die Aktivierung von FAK (focal adhesion kinase) und p38/MAPK (mitogen activated kinase) dient der Regulierung des Zytoskeletts. FAK und sein Substrat Paxillin unterstützen über einen recht komplizierten Weg, der auch die PI3-Kinase beinhaltet, die Zellmigration (Vgl. Qi und Claesson-Welsh, 2001). Die p38/MAPK spielt ebenfalls eine wichtige Rolle bei der VEGFR-2 vermittelten Zellmigration. Über die Aktivierung des HSP 27 (heat shock protein) unterstützt es die Reorganisation des Actin im Zytoskelett der Endothelzelle ((Vgl. Lamalice et al., 2004) und (McMullen et al., 2005)).

1.9.4.5 PI3K Pathway

Dieser Weg der Signaltransduktion scheint eine zentrale Rolle bei der Vermittlung des VEGF Signals in der Zelle zu spielen. Beim PI3K Pathway handelt es sich außerdem um einen zentralen Weg der Signaltransduktion. PI3K ist die Phosphoinositoltrisphosphatkinase. Sie phosphoryliert das PIP2 (Phosphatidyl-inositolbisphosphat) zu PIP3 (Phosphatidylinositoltrisphosphat), was zu einer Kette von Ereignissen führt. Zunächst wird ein weiteres Schlüsselenzym der Signaltransduktion aktiviert. Akt/PKB (auch denoted protein kinase B) ist ein Regulierungsenzym für den Zellzyklus. Durch seine Aktivierung werden die Caspase9 und BAD (für Bcl-2 associated death promoter homologe) inhibiert (Vgl. Gerber et al., 1998). Caspase9 und BAD sind Enzyme, die die Apoptose einer Zelle einleiten. Ihre Inhibierung führt zu einem lebenserhaltenden Signal.
Über Akt/PKB wird auch ein GTP-bindendes Protein namens Rac aktiviert (Vgl. Eriksson et al., 2003). Rac scheint eine wichtige Rolle für die Permeabilität und die Migration der Endothelien als Reaktion auf VEGF zu haben. Der genaue Mechanismus ist bisher nicht geklärt.

Ebenfalls über den PI3K pathway, wird die endotheliale NO Synthase (eNOS) aktiviert. Die eNOS ist kalziumabhängig und sorgt für eine Freisetzung von NO. Dieses führt zu einer Vasodilatation durch eine Erschlaffung der glatten Muskulatur, sowie zu einer Erhöhung der Gefäßpermeabilität und unterstützt bei der Migration (Vgl. Dimmeler et al., 1999).

1.9.4.6 Effekte der Aktivierung des VEGFR-2

Zusammenfassend hat eine Aktivierung des VEGFR-2 fünf Folgen:
- Es wird ein Überlebenssignal an die Endothelzelle gegeben
- Die Gefäßpermeabilität wird gesteigert
- Die Gefäße dilatieren
- Die Proliferation wird angeregt
- Die Migration wird gesteigert

1.9.5 VEGFR3

Der VEGFR3 wird, unter physiologischen Umständen, nur auf Endothelzellen des lymphatischen Gewebes exprimiert und hat seine Hauptaufgabe wahrscheinlich bei der Lymphgangiogenese (Vgl. Kaipainen et al., 1995). In frühen Entwicklungsstadien des Embryos sind VEGFR3 ebenfalls in venösen Endothelzellen zu finden (Vgl. Kukk et al., 1996). Der Rezeptor spielt wahrscheinlich für die Embryogenese eine größere Rolle, denn Mäuse mit einem inaktivierten Gen für den VEGFR3 starben (Vgl. Dumont et al., 1998). Es fand sich in einigen Tumoren eine Hochregulation dieses Rezeptors. Außerdem scheint der Grad der Heterodimerisierung mit VEGFR2 einen großen Einfluss auf die Funktion des Rezeptors zu haben (Vgl. Dixelius et al., 2003). Seine Liganden sind, wie in Tabelle 3 gezeigt, VEGF-C und VEGF-D.

Für die Augenheilkunde spielt er vermutlich nur eine untergeordnete Rolle.

1.10 Tiermodelle der feuchten AMD im Überblick

Bisher gibt es keine ex vivo Modelle oder Zellkulturen, um Therapien der feuchten AMD zu vergleichen. Die Pathogenese der Erkrankung ist ein komplexer Prozess, der bisher nur in einigen Tierversuchen nachvollzogen werden konnte und noch nicht bis ins letzte Detail verstanden ist. Deswegen wurde in der vorliegenden Arbeit ein Tiermodell gewählt.

Es gibt im Wesentlichen fünf Tiere, die für mögliche CNV Modelle in Frage kommen und in der Literatur beschrieben sind. Die ersten Modelle basierten auf Affen. Möglich ist auch die Verwendung von Schweinen, Hasen, Ratten und Mäusen. Ferner gibt es mehrere Möglichkeiten, eine CNV in diesen Spezies auszulösen. Die Laserkoagulation der Bruch‘schen Membran ist die häufigste (Vgl. Grossniklaus et al., 2010). Elizabeth Rakoczy et al. geben einen Überblick über die verschiedenen gängigen Mausmodelle für die Forschung an der AMD (Vgl. Elizabeth Rakoczy et al., 2006).

1.10.1 Entwicklung des verwendeten Modells

1976 veröffentlichte Morton F. Goldberg von der Universität Illinois in Chicago einen Artikel, in dem er die Bedeutung der Bruch‘schen Membran bei der feuchten AMD hervorhebt. Er schreibt, dass es viele Krankheiten gibt, bei denen ein Defekt in der Membran zu einem Wachstum von abnormalen Blutgefäßen in den Raum unter dem retinalen Pigmentepithel führt. Durch Transsudation, Blutung, lokales Wachstum kann die Funktion des Epithels gestört werden (Goldberg, 1976). Die Erkenntnis, dass es durch eine Ruptur der Bruch‘schen Membran zu den oben genannten pathologischen Ereignissen kommt, führte wohl zum ersten Tiermodell für die AMD.

Stephen J. Ryan veröffentlichte 1979 ein Modell für die altersbedingte Makuladegeneration, bei dem er mit einem Argonlaser gezielt die Bruch‘sche membran zur Induktion einer CNV rupturierte. Bei Rhesus Affen verursachte er kleine Spots von 50-100µm Durchmesser bei einer Laserintensität von 200-900mW.

Ryan fand keine CNV bei seinem Versuch, allerdings führte er erst nach 16 Wochen eine histopathologische Aufarbeitung durch (Vgl. Ryan, 1979). Heute weiß man, dass sich die durch Laser ausgelösten Neovaskularisationen schnell wieder zurückbilden und nach einiger Zeit kaum noch nachweisbar sind (Kuroki et al., 2002). Außerdem waren die Färbemethoden damals noch nicht so ausgereift wie heute.

Ernest T. Dobi veröffentlichte als erster 1989 ein Lasermodell an Ratten (Vgl. Dobi et al., 1989). In dieser Arbeit hat er nachgewiesen, dass es reproduzierbar möglich ist, eine CNV durch den Einsatz eines Lasers in Ratten auszulösen. Damit wurde eine breitere Forschung an der AMD möglich, da es sich bei Ratten um niedere Säugetiere als Affen handelt, Ratten einfacher zu halten und kostengünstiger zu beschaffen sind.

In der Augenheilkunde und speziell bei der Forschung an der AMD, bieten sich seitdem sowohl Ratten als auch Mäuse als Versuchstiere an. Für beide Arten sind in der Literatur ähnliche Modelle, wie das in dieser Arbeit gewählte, zu finden ((Vgl. Elizabeth Rakoczy et al., 2006) und (Tobe et al., 1998)). Mäuse haben verschiedene Vorteile. Sie sind einfacher und günstiger in der Haltung, preiswerter in der Anschaffung und es sind transgene Mausmodelle bekannt und etabliert. Ein wesentlicher Nachteil ist das Fehlen einer Makula bei der Maus. Dieses erscheint aber nicht so wichtig, da für ein Modell zum Verständnis der Pathologie, eine CNV artifiziell durch den Laser an jeder Stelle der Retina ausgelöst werden kann. Aus diesen Gründen wurde die Maus als Versuchstier gewählt.

1.11 Hypothese

Obwohl die Therapie der feuchten AMD erhebliche Fortschritte gemacht hat, verbleibt dennoch ein signifikanter Bedarf für neue Therapien, die entweder weniger invasiv zu applizieren sind, oder eine noch höhere Wirksamkeit aufweisen. Um solche Therapien zu testen, bedarf es eines Modells, indem man den Therapiekandidaten mit dem Standard vergleichen kann. Aufgrund ihrer Spezifität für humanes VEGF sind verfügbare Substanzen wie Ranibizumab und Bevazicumab an Nagetieren nicht einsetzbar. Das Ziel dieser Arbeit ist daher, einen frei verfügbaren VEGF Blocker auf Antikörperbasis zu identifizieren, der als experimenteller Standard dienen könnte.

2. Material und Methoden

Ziel der vorliegenden Arbeit ist es, ein Tiermodell zur Erforschung der feuchten Altersbedingten Makuladegeneration am Universitätsklinikum Hamburg Eppendorf (UKE) zu etablieren und eine im Mausmodell wirksame Anti-VEGF Standardsubstanz zu finden.

2.1 Genehmigung

Tierversuche sind in Deutschland im Tierschutzgesetz §§ 7-9 (TierSchG) geregelt. Versuche an Tieren müssen laut diesem Gesetz von einer Behörde genehmigt werden. Die Genehmigung erfolgt auf Grundlage der wissenschaftlichen Voraussetzung und der vorhandenen Erfahrung sowie Ausstattung. Es wurde ordnungsgemäß ein Antrag zur Durchführung dieses Projektes gestellt und von der Behörde für Soziales, Familie, Gesundheit und Verbraucherschutz der Stadt Hamburg genehmigt (Genehmigungsnummer 62/08).

2.2 Aufbau

Die Mäuse stammen aus der Versuchstierhaltung des Universitätsklinikums Hamburg Eppendorf (UKE). In der vorliegenden Arbeit wurden die üblichen Wildtypmäuse C 57/BL6 gewählt. Es wurden acht Versuchsgruppen mit jeweils acht Tieren geplant. Dabei sollten vier verschiedene Antikörper gegen Maus-VEGF getestet werden. Als Positivkontrolle dient ein gut etablierter Inhibitor, der in der Signalkaskade des VEGF wirkt (Wortmannin). Dazu wurden noch zwei Anwendungsbeispiele von Substanzen gewählt, die sich gerade in der klinischen Erprobung befinden. Da einige Vorarbeiten mit Bevacizumab bestehen, wurde diese Substanz als zweite Negativkontrolle verwendet. Die Gruppen gliedern sich folgendermaßen:

Antikörper	Dosis	Anzahl Tiere
BSS (Kontrolle)	1µl	19
Wortmannin (Calbiochem)	1 µl (12,5 µM)	9
500-P131 (Peprotech Inc)	1µl (0,5 µg/µl)	13
Bevacizumab (Avastin ®)	1µl (25 µg /µl)	9
XP-5293 (ProSci Inc)	1µl (0,5 µg/µl)	9
5364-100 (Biovision)	1µl (0,5 µg/µl)	8
PTK787 (Vatalanib)	1µl (0,5 µg/µl)	10
Mecamylamine	1µl (0,5 µg/µl)	7

Tabelle 4:
Übersicht über die verwendeten Substanzen, deren Konzentration und die Anzahl der Tiere

Zur Bestimmung der Größe einer CNV eignen sich entweder die Fluoreszenz-angiographie oder die Herstellung sogenannter choroidaler Flat Mount Präparate. Beide Methoden sind in der Literatur anerkannt und gleichwertig (Vgl. Toma et al.,

2010). Aufgrund der einfacheren Durchführbarkeit wurde die Herstellung von Flat Mount Präparaten gewählt. Auf die genaue Herstellung wird im Folgenden weiter eingegangen.

2.3 Verwendete Substanzen

2.3.1 BSS

BSS ist die Abkürzung für balanced salt solution. Hierbei handelt es sich um eine Lösung, die in der Augenheilkunde vornehmlich im OP verwendet wird und in der Forschung als Negativkontrolle Anwendung findet. Wie der Name sagt, handelt es sich um eine isotonische Salzlösung, die keinen Effekt auf die Bruch'sche Membran und auf die Entstehung einer CNV hat. Diese Versuchssubstanz diente daher als Negativprobe.

2.3.2 Wortmannin

Wortmannin ist ein gut etablierter Inhibitor des PI3K-Akt Signalweges (siehe Kapitel 1.9.4.1 ff) und dient in dieser Arbeit als Positivkontrolle. Matsubara et al haben in einer Studie an Ratten gezeigt, dass bei der Entstehung einer CNV nach Laserkoagulation, durch eine Dephosphorilierung, der Caspase-Signalweg aktiviert wird (Matsubara et al., 2007). Wortmannin ist damit in der Lage durch eine Hemmung dieses Signalweges die Größe einer experimentellen Laser-CNV zu vermindern.

2.3.3 Antikörper 500-P131 (Peprotech)

Beim Antikörper 500-P131 der Firma Peprotech Inc. handelt es sich um einen polyklonalen Anti-Murine VEGF-Antikörper. Er wird aus Kaninchen gewonnen und richtet sich unspezifisch gegen alle VEGF-Formen. Der Hersteller gibt eine Wirksamkeit bei der Maus an.

2.3.4 Bevacizumab

Bevacizumab (Handelsnahme Avastin) ist ein humanisierter anti-VEGF-Antikörper, der beim Menschen in der Therapie der feuchten Altersbedingten Makula-degeneration eingesetzt wird. Er wird aus CHO-Zellen (Chinese Hamster Ovarial Cells) gewonnen und ist ein IgG1-Antikörper gegen alle Isoformen des humanen VEGF. Er besteht aus 7% murinen und 93% humanen Sequenzen (Vgl. Marzoll, 2006). Bisher hat diese Substanz im Nagetierexperiment keine Wirkung auf eine laserinduzierte CNV gezeigt. Es gibt allerdings mehrere Arbeiten, die eine Wirkung auf eine corneale Neovaskularisation von Bevacizumab im Nagetierexperiment zeigen (Vgl. Dratviman-Storobinsky et al., 2009). Dabei wird eine Wirkung auf das VEGF-System bei der Maus angenommen. Aufgrund der Tatsache, dass es sich bei Bevacizumab um einen humanisierten monoklonalen Antikörper handelt, der das Maus VEGF nicht binden sollte, erscheint eine Wirkung auf die laserinduzierte CNV sehr unwahrscheinlich. Diese Substanz wurde daher zur Bestätigung oder Widerlegung in die Studie eingeschlossen.

2.3.5 Antikörper XP-5293 (ProSci)

Der Antikörper XP-5293 der Firma ProSci Inc. ist ein aus dem Kaninchen gewonnener polyklonaler VEGF-Antikörper. Er ist nach den Herstellerangaben in der Maus wirksam und richtet sich unspezifisch gegen alle Isoformen des VEGF.

2.3.6 Antikörper 5364-100 (Biovision)

Der Antikörper 5364-100 der Firma Biovision ist ebenfalls ein polyklonaler anti-Murine VEGF Antikörper. Der Wirt für die Gewinnung ist ein Kaninchen und wirkt unspezifisch auf alle Isoformen der VEGF Familie. Der Hersteller gibt eine Wirksamkeit in der Maus an.

2.3.7 PTK 787 (Vatalanib)

Bei Vatalanib handelt es sich um ein smal molecule, dass unspezifisch die Rezeptortyrosinkinasedomäne des VEGF-Rezeptors inhibiert. Die größte Affinität besitzt Vatalanib zum VEGF-R2. Es konnte gezeigt werden, dass eine Wirkung bei subcutaner und oraler Applikation auf eine Laserinduzierte CNV besteht ((Vgl. Ozaki et al., 2000) und (Kwak et al., 2000)). Bisher wurde die Wirkung bei intravitrealer Injektion jedoch nicht untersucht und die Wirkung mit Anti-VEGF Antikörpern verglichen, daher wurde diese Substanz als Anwendungsbeispiel für das in dieser Arbeit vorgestellte Modell aufgenommen.

2.3.8 Mecamylamine

Mecamylamine ist ein unspezifischer Inhibitor des nAchR. Kiuchi et al haben gezeigt, dass diese Substanz einen Einfluss auf die laserinduzierte CNV hat (Vgl. Kiuchi et al., 2008). Die Wirkung bei intravitrealer Injektion wurde bisher jedoch nicht untersucht. Mecamylamine wurde daher als Anwendungsbeispiel auch zum Vergleich mit Anti-VEGF Antikörpern mit in die Arbeit aufgenommen.

2.4 Durchführung

2.4.1 Narkotisierung

Die Mäuse wurden mittels einer intraperitonealen Injektion von 16mg/kgKG Xylazin und 120mg/kgKG Ketamin narkotisiert. Bei der Applikation der Narkose wurde vordringlich darauf geachtet, dass keine inneren Organe der Maus verletzt werden. Deswegen erfolgte die Narkose in fixierter Rückenlage etwa 2 cm medial des Hüftgelenkes der Maus. Bevor die Lasertherapie durchgeführt wurde, wurden die Schutzreflexe der Maus überprüft. Erst als keine Schutzreflexe mehr auslösbar waren, die Narkose also tief genug war, wurde eine Behandlung des Tieres vorgenommen.

2.4.2 Mydriatisierung und Laserkoagulation

Nach Erweiterung der Pupillen mittels eines Tropfens Mydriatikum Stulln® wurde in jeweils einem Auge eines Tieres vier Laserspots um die Papille gesetzt. Diese dürfen nicht zu dicht an die Papille gesetzt werden und dürfen nicht zu nah beieinander sein, da sonst die einzelnen CNV Spots zu einer größeren CNV konfluieren (Vgl. Kuroki et al., 2002). Durch die Laserbehandlung wird die Bruch‘sche Membran rupturiert. Dies kann fundoskopisch anhand einer Blase im Bereich des Laserherdes erkannt werden.

Die Größe des Laserspots wurde auf 75µm bei 140 Watt für 0,2 sec eingestellt. Als Kontaktglas wurde ein Deckgläschen mit Vidisic-gel verwendet. Als Laser wurde ein an einer Spaltlampe montierter doppelt gepulster Neodym YAG-Laser (Yttrium-Aluminium-Granat) verwendet.

2.4.3 Intravitreale Injektion

Direkt nach der Laserkoagulation folgte die Behandlung mittels intravitrealer Injektion der oben genannten Substanzen. Die Linse des Mausauges ist sehr groß und nimmt einen großen Teil des Augeninnenraumes ein. Daher wurde mit einer feinen Nadel limbusnah in einem steilen Winkel die Injektion vorgenommen. Dabei konnte unter dem Mikroskop die richtige Lage der Nadel im Bulbus hinter der Linse verifiziert werden. Nach erneuter Überprüfung der Narkose wurde zunächst durch eine Vitrektomie 1µl des Glaskörpers entfernt um keine akute Drucksteigerung auszulösen. So bleibt der intraokuläre Druck (IOD) nach Applikation der Substanzen normal. Anschließend wurde 1µl der Testsubstanz injiziert. In einer Sitzung wurden jeweils sechs Mäuse gleichzeitig behandelt. Um Tagesschwankungen bei den Versuchsdurchgängen zu vermeiden, wurden immer mehrere Substanzen bei unterschiedlichen Mäusen in einer Versuchssitzung appliziert. Die Dosierung der Testsubstanzen ist in der Tabelle 4 dargestellt. Nach der Laserkoagulation und der intravitrealen Injektion wurde auf die Oberfläche (Hornhaut) des behandelten Mausauges Vidisic-gel zum Schutz und zur Pflege des Auges aufgetragen.

2.4.4 Herstellung der Flat Mount Präparate

Die Augenentnahme erfolgte nach Injektion von Thiopental (die Dosis betrug 100mg pro Kilogramm Körpergewicht der Maus) nach Ablauf von 14 Tagen. Der Zeitpunkt wurde aufgrund einer Studie von Kuroki et al. gewählt, die eine Übersicht über die Entwicklung einer Laserinduzierten CNV im zeitlichen Verlauf veröffentlichten (Vgl. Kuroki et al., 2002). Demnach ist der ideale Zeitpunkt für die Bestimmung der Größe um den 14. Tag nach Laserbehandlung. Nach Feststellung der erloschenen Schutzreflexe, fehlendem Herzschlag und Atmung, erfolgte die Ennukleation und Perforation des Bulbus. Dieser wurde anschließend mit einer feinen Nadel limbusnah perforiert und für 24 Stunden in 4%iger Paraformaldehydlösung (PFA) (pH 7,4) fixiert. Die PFA-Lösung wurde vor jeder Enukleation frisch hergestellt. Das nicht behandelte Auge wurde nach der PFA Inkubation in phosphatgepufferter Salzlösung (PBS) konserviert und aufbewahrt. Das jeweils behandelte Auge wurde nach der PFA Fixierung zu einem Flat Mount Präparat weiter verarbeitet. Dazu wurde die Hornhaut am Limbus abgesetzt. Anschließend wurde die durch das PFA fixierte Netzhaut von der Aderhaut getrennt und unter Schonung der Laserspots vier mal bis kurz vor der Papille eingeschnitten. Etwaige Reste des Nervus Opticus oder der Augenmuskeln wurden von der Rückseite des Bulbus entfernt. Das fertige Präparat hat damit dann die Form eines vierblättrigen Kleeblattes.

2.4.5 Färbung

Nach Abschluss der Präparation erfolgte die Färbung der Präparate. Hierzu wurden die Flat Mounts zunächst mittels einer Blockierlösung vorbereitet. Die Blockierlösung besteht aus 0,3% Triton-X100, 0,3% BSA (Bovine Serum Albumin) und PBS Puffer. Die Blockierlösung dient der Trennung von körpereigenen Eiweißen von den Proteinen an den Kapillaren, die im nächsten Schritt angefärbt werden sollen. So ist sicher gestellt, dass auch nur die Kapillaren der choroidalen Neovaskularisation sichtbar gefärbt werden. Die Flat Mounts werden eine Stunde in der Blockierlösung auf einem Schwenktisch in 24Well Platten inkubiert.

Die eigentliche Färbung geschieht mittels Lectin FITC Präparat L4895 der Firma Sigma-Aldrich in einer Konzentration von 1:50. Lectin FITC bindet spezifisch an die unvollkommenen, bei der Laserkoagulation neu entstandenen Kapillaren. Hierzu

werden für jedes Präparat 200 µl Färbelösung angesetzt und anschließend die Präparate in der Lösung für mindestens zwei Stunden auf dem Schwenktisch inkubiert. Aufgrund der Lichtsensibilität des Antikörpers werden die 24Well Platten für die Inkubation und alle weiteren Schritte in Aluminiumfolie gewickelt.

Im letzten Färbeschritt wird das fertig gefärbte Präparat gewaschen. Hierzu wird ein Puffer mit folgender Zusammensetzung verwendet: 1% Triton-X100 und PBS. Die Präparate werden jeweils fünf Minuten in der in Aluminiumfolie gewickelten 24Well Platte mit 400ml des Waschpuffers inkubiert. Nach drei Durchgängen ist die Färbung beendet.

2.4.6 Fertigstellung und Sicherstellung mit dem Photomikroskop
Aufgrund der Lichtinstabilität des Färbeantikörpers wurden die Flat Mounts direkt auf einen Tropfen Öl auf einen Objektträger gelegt und mit einem Deckgläschen bedeckt. Die Dokumentation am Fluoreszenzmikroskop folgte nach der Fertigstellung der Objektträger mit den Präparaten. Das Mikroskop verfügte über eine Kamera, die direkt an einen Computer angeschlossen ist. Mithilfe des Programmes „AnalySIS®“ auf dem PC wurde dann ein Photo von der jeweiligen CNV gemacht.

Abbildung 15:
Logo des Programms zum Photographieren der CNV

Durch einen blauen Fluoreszenzfilter wurde der Färbeantikörper aktiviert und die CNV sichtbar gemacht. Die einzelnen CNVs wurden immer in 100facher Vergrößerung aufgenommen.

2.4.7 Dokumentation
Die Beschriftung der CNV fand immer nach dem gleichen Schema statt. Zunächst wurde der Name des Versuchstieres beschrieben, anschließend welches Auge, dann die Lokalisation und am Ende die Vergrößerung. Die Beschreibung der Lokalisation folgte der Lage auf einer Uhr. Die CNV, die der 12 Uhr am nächsten lag erhielt die eins, die weitere Beschreibung folgte im Uhrzeigersinn mit zwei bis vier. Beispiel:

Name 1	R	_1_	200
Name der Maus	*Auge*	*Lokalisation*	*Vergrößerung*

2.4.8 Auswertung
Die Auswertung der Fläche der CNV folgte anschließend mit Hilfe eines Programmes der Universität von Texas aus deren „Health Science Centre at San Antonio“ (UTHSCSA). Dort wurde das kostenfrei erhältliche ImageTool® entwickelt.

Es wurden noch verschiedene andere Programme zur Auswertung getestet. Das ImageTool® stellte sich dabei aber als das geeignetste heraus.

Da eine CNV ein dreidimensionaler Prozess ist, wird in einigen Arbeitsgruppen mittels Konvergenzmikroskop das Volumen einer CNV berechnet. In Ermangelung eines solchen Mikroskopes und bestätigt durch die Studien, die es zur AMD schon gibt (Vgl. Toma et al., 2010), wurde in der vorliegenden Studie die Bestimmung der Fläche der CNV als Abbild der Schwere gewählt.

Bei der Auswertung der CNV wurde das Bild der CNV zunächst in das Programm geladen.

Abbildung 16:
Benutzeroberfläche des ImageTool®

Anschließend wurde mit einem Zeicheninstrument ein Rahmen entlang der fluoreszierenden CNV gezogen.

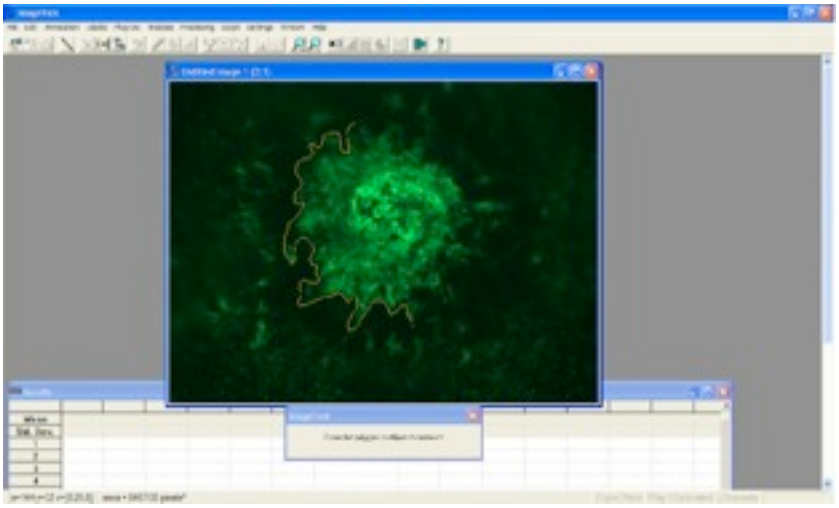

Abbildung 17:
Markieren der CNV Fläche

In der Tabelle am unteren Rand des Programmes wurde nach Schließung des Rahmens um die CNV die Fläche innerhalb des Rahmens in Pixeln angegeben.

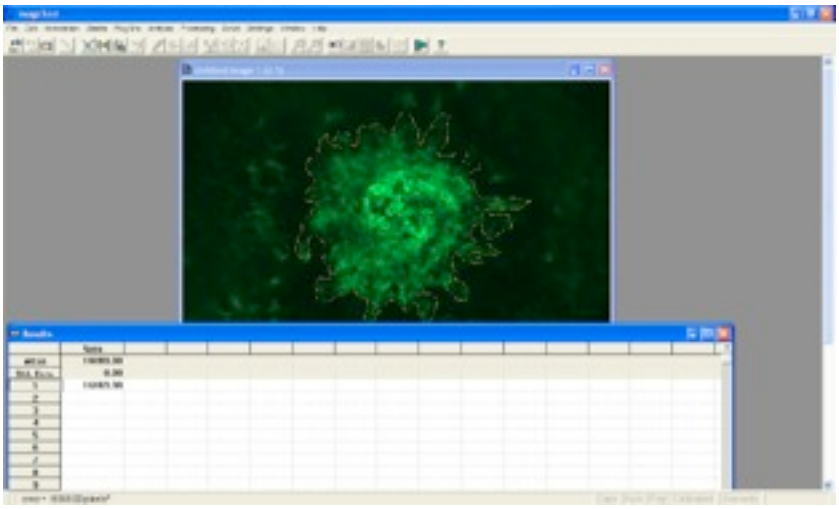

Abbildung 18:
Darstellung der Ergebnisse der ausgewählten Fläche

Wichtig war, dass die Bilder vor der Auswertung keiner Komprimierung oder sonstigen Bearbeitung unterzogen wurden. Dieses hätte die Anzahl der Pixel verändert und das Ergebnis verfälscht.

2.4.9 Statistische Auswertung

Aus der Fläche der bis zu vier einzelnen CNVs wurde die Durchschnittsgröße der CNV für diese Maus gebildet.

Die aus dem Programm gewonnenen Daten wurden mittels eines T-Test zu BSS statistisch ausgewertet und der Signifikanzgrad berechnet. Es wurde außerdem sowohl der Standardfehler, als auch die Standardabweichung berechnet.

Jeder einzelne Schritt des Versuchs wurde für jedes einzelne Tier auf einem Begleitbogen dokumentiert.

2.5 Einschluss- und Ausschlusskriterien

Jede CNV, die mit dem Mikroskop gut gesichert werden konnte und nicht eine der folgenden Ausschlusskriterien erfüllte, wurde in die Studie eingeschlossen.

Ein Auge oder eine CNV musste unter bestimmten Voraussetzungen ausgeschlossen werden. Die nachfolgende Aufzählung gibt eine Übersicht über die Kriterien, die zu einem Ausschluss führten:

2.5.1 Blutung während der Laserkoagulation

Bei der Laserbehandlung ist es immer möglich ein kleineres Gefäß zu treffen. Durch die unkontrollierte und übermäßige Freisetzung von angiogenetischen Faktoren ist das Ergebnis dieser Behandlung verfälscht. Es kam insgesamt bei drei Versuchstieren zu einer Blutung während der Behandlung. Bei diesen Tieren wurde anschließend das jeweils andere Auge behandelt und ausgewertet.

2.5.2 Katarakt

Durch das Mydriatikum oder die Narkose kann es bei einigen Tieren zur Bildung einer reversiblen Katarakt kommen. Das erschwert die Laserkoagulation oder macht sie in einigen Fällen unmöglich. Auch eine Erfolgskontrolle der Koagulation ist nicht möglich. Wenn die Mäuse eine Katarakt entwickelten, wurde das jeweils andere Auge verwendet. War auch dieses von einer Katarakt betroffen, wurde die Maus in einer späteren Versuchsgruppe behandelt.

2.5.3 Konfluierung von mehreren Laserkoagualtionspunkten

Wenn zwei Laserkoagulationspunkte zu dicht beieinander liegen, kommt es zu einer mehr als linearen Vergrößerung der CNV (Vgl. Kuroki et al., 2002). Die beiden Koagulationspunkte verstärken sich gegenseitig, so dass die entstehende CNV das Gesamtergebnis verfälscht. In fünf Fällen trat diese Konfluierung auf. Das Auge beziehungsweise die gesamte Maus wurde aus der Auswertung genommen.

2.5.4 Infektion

Durch die Vitrektomie kann es zu einer Infektion des Auges kommen. Bei einer Infektion kann es zu einer Verfälschung des Ergebnisses kommen, beispielsweise durch eine Beeinflussung der zu untersuchenden angiogenetischen Faktoren. Eine Infektion wurde nicht beobachtet.

2.5.5 Leckage des Bulbus

Bei drei Mäusen erfolgte keine Abdichtung der perforierten Stelle nach der intravitrealen Injektion. Dadurch konnte sich kein Druck mehr aufbauen und es bildete sich ein Mikrophthalmus. Durch die veränderten Proportionen mussten diese Augen aus der Arbeit ausgeschlossen werden.

3. Ergebnisse

3.1 Methodische Vorarbeit

Die vorgestellte Methode ließ sich gut und standardisiert durchführen. Insgesamt traten wenige kleinere Schwierigkeiten auf, die sich aber allesamt im Verlauf der Arbeit mit steigender Erfahrung nicht mehr einstellten. Gerade zu Beginn ist in vier Fällen die technische Durchführung nicht geglückt.

Bei der Aufbringung des Mydriatikums kam es zu einigen Fällen einer Katarakt. Diese Mäuse wurden dann am anderen Auge oder in einer späteren Versuchsgruppe behandelt. Keine Maus musste deshalb ausgeschlossen werden.

Die Fundoskopie des Mausauges erforderte zu Beginn eine gewisse Übung, war aber im Verlauf schnell und problemlos machbar. Die Versuche zeigen, dass mit steigender Erfahrung am Laser, die Ergebnisse besser werden. Nicht jeder Versuch einer Laserkoagulation führt automatisch zu einer Ruptur der Bruch‘schen Membran und damit zur Entstehung einer CNV. Der Laser muss direkt über der Netzhaut fokussiert sein, um eine Ruptur zu erzeugen. Zum Schutz des Arztes und des Patienten laufen die Laserstrahlen nicht primär parallel, sondern konvergent. Sie haben damit nicht zu jedem Zeitpunkt die selbe Energie, sondern sie fokussieren sich an einem Punkt zum eingestellten Energiemaximum. Der Fall einer unvollständigen Laserkoagulation ohne Blasenbildung und anschließender CNV trat nur zu Beginn der Arbeit auf. Mit steigender Erfahrung am Laser war eine unvollständige Koagulation nur noch sehr selten zu beobachten. Da pro Auge insgesamt vier Laserspots gesetzt wurden, und das Ergebnis der Fläche der Spots als Mittelwert Eingang in die Arbeit gefunden haben, wurde im Falle einer unvollständigen Koagulation der Mittelwert der geglückten Spots verwendet.

Die anderen möglichen Komplikationen der Laserbehandlung wurden ebenfalls teilweise beobachtet. In insgesamt drei Fällen kam es zur Verletzung eines Netzhautgefäßes und damit zu einer Blutung. Diese Mäuse wurden aus der Arbeit ausgeschlossen. In fünf weiteren Fällen musste eine Maus ausgeschlossen werden, da zwei oder mehr Laserkoagulationspunkte konfluiert waren. Diese Fälle traten zu Beginn der Versuchsdurchführung auf und waren im Verlauf der Arbeit mit steigender Erfahrung am Laser nicht mehr zu beobachten.

Insgesamt erforderten alle Arbeitsschritte eine gewisse Übung. Bei der intravitrealen Injektion stellte sich das Problem, dass die Linse bei der Maus einen großen Teil des Innenraums des Bulbus einnimmt. Es bestand immer die Gefahr, dass mit der Injektionsnadel die Linse verletzt wird. Daher wurde die intravitreale Injektion immer limbusnah mit einem steilen Winkel und unter dem Mikroskop durchgeführt. So konnte die sichere Lage der Nadel kontrolliert werden. Mit steigender Erfahrung konnte dabei eine höhere Geschwindigkeit bei der Durchführung erreicht werden. Durch die große Sorgfalt und die Arbeit unter dem Mikroskop wurde bei der vorliegenden Arbeit keine Verletzung der Linse beobachtet.

In drei Fällen erfolgte nach der Injektion keine Abdichtung der Perforation mit anschließender Bildung eines Mikrophthalmus. Die Fälle traten etwa in der Mitte der Versuchsdurchführung auf und wurden aus der Arbeit ausgeschlossen. Es wurde auf

hygienische Durchführung während des gesamten Versuchsablaufes geachtet und die Augen während der Beobachtungszeit sorgfältig geprüft. Eine Infektion wurde nicht beobachtet.

Die Präparation wurde an den jeweils nicht behandelten Augen geprobt. Zu Beginn kam es teilweise zu einer ungenügenden Fixierung der Netzhaut in der PFA Lösung. Dadurch wurde die Präparation extrem erschwert, da die Choroidea teilweise mit der Netzhaut zusammen abgezogen wurde. Wenn das PFA zur Fixierung unmittelbar vorher frisch angesetzt wurde, trat dieses Problem nicht auf. Daher gab es diese Komplikation nur am Beginn der Versuchsdurchführung. Es musste kein Auge deshalb aus der Wertung ausgeschlossen werden. Die Färbung erwies sich als problemlos durchzuführen. Beim anschließenden Mikroskopieren und Auswerten wurde anfangs etwas mehr Zeit benötigt bis alle Einstellungen beim Mikroskop gefunden und auch das passende Programm gefunden wurde. Unter den getesteten Programmen erwies sich das Image Tool® als am Besten zu handhaben. Nach Finden der Einstellungen und des Programmes gab es keine Probleme bei diesem Teil der Arbeit.

3.2 Ergebnisse der Interventionen

Im Folgenden werden, der Übersichtlichkeit halber, die verschiedenen Anti-VEGF Antikörper nach ihrer Herstellerfirma benannt. Es folgt zunächst die Übersicht über die erzielten Ergebnisse. Anschließend wird näher auf die einzelnen Gruppen eingegangen.

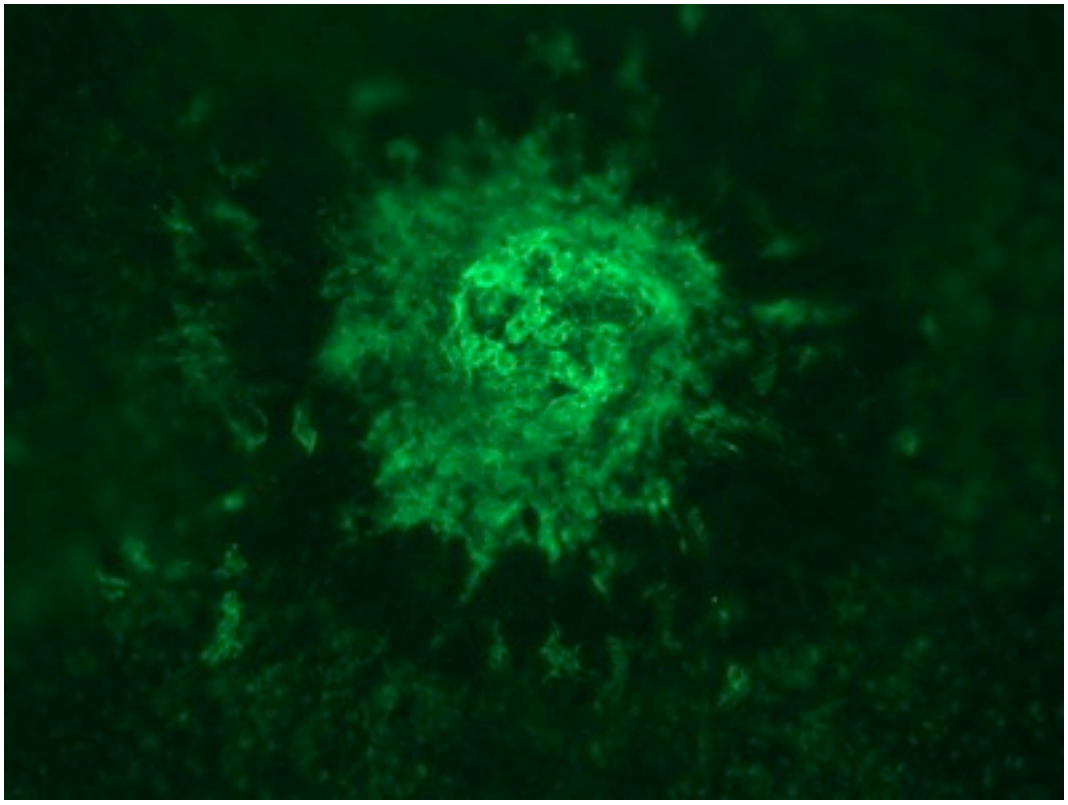

Abbildung 19:
Beispiel einer Laserinduzierten CNV (Vergrößerung: 100fach) bei der Maus

Gruppe	CNV - Mittelwert (in 1000 Pixel)	CNV Standard-abweichung	CNV Standard-fehler	Anzahl	T Test zu BSS
BSS	493	152	39	19	
Wortmanin**	269	70	22	9	0,000114
Peprotech*	369	135	37	13	0,048
Bevacizumab	460	260	87	9	0,315
ProSci Inc.	570	194	65	9	0,423
BioVision	641	189	67	8	0,093
Vatalanib**	346	75	24	10	0,0048
Mecamylamine*	358	51	19	7	0,021

Tabelle 5:
Übersicht über die Ergebnisse (gerundete Zahlen) (Signifikanz: **=p<0,01; *=p<0,05) der Untersuchungsreihen

In der vorliegenden Arbeit wurde ein T-Test für zwei unabhängige Stichproben verwendet. Der T-Test im allgemeinen dient der Untersuchung, ob sich zwei Gruppen signifikant voneinander unterscheiden. Auch Untersuchungen innerhalb einer Gruppe sind denkbar, finden hier aber aufgrund der Fragestellung keine sinnvolle Anwendung.

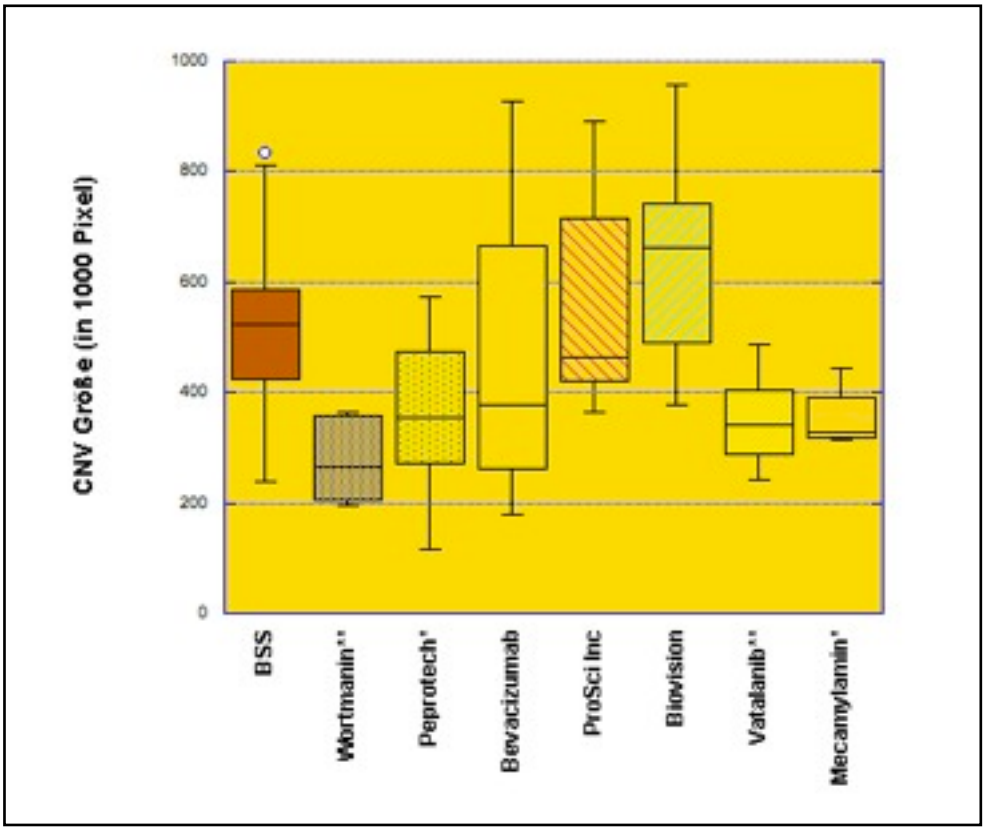

Abbildung 20:
Graphische Darstellung der erzielten Ergebnisse (Signifikanz: **=p<0,01; *=p<0,05) der Untersuchungsreihen

Die Tabelle und das Box Plot Diagramm zeigen, dass das Modell funktioniert. Es gibt vier Substanzen, die bei intravitrealer Injektion eine signifikant kleinere CNV als bei Injektion der Kontrollsubstanz zur Folge haben. Die anderen getesteten Substanzen haben keinen signifikanten Effekt. Es fällt weiterhin auf, dass die Streuung der Ergebnisse, insbesondere beim Bevacizumab, immens ist. Der Median ist zwar verhältnismäßig niedrig, die Größen der CNV variieren jedoch erheblich. Anders ist es beim Antikörper von Peprotech. Der Peprotech-Antikörper bewirkt eine geringere Streuung der CNV Größe und auch der Median ist niedriger als bei allen anderen anti-VEGF Substanzen. Im T-Test ergibt sich eine Signifikanz (p=<0,05). Der frei verfügbare Antikörper von Peprotech ist also in der Lage, eine laserinduzierte CNV signifikant zu verkleinern.

Die gewählte Positivkontrolle Wortmannin erweist sich, wie erwartet, in jeder Hinsicht als wirksam. Der Signifikanzwert (p-Wert) des T-Tests zu BSS ist weit kleiner als 0,001 und damit hochsignifikant. Der Mittelwert der Fläche der CNV ist fast halb so klein, wie der Mittelwert der Kontrollgruppe. Der Median ist der niedrigste von allen getesteten Substanzen und die Streuung der Werte ist sehr gering. Damit bestätigt sich die Funktionsfähigkeit des Modells. Die hier vorliegende Arbeit bestätigt ebenso die Arbeit von Matsubara et al. (Matsubara et al., 2007), Wortmannin ist ein effizienter Hemmer einer laserinduzierten CNV.

Die Antikörper von ProSci Inc und BioVision zeigen einen ähnlich hohen Median wie die BSS Probe, sowie eine ähnlich große Streuung der einzelnen Ergebnisse. Beide zeigen keine Signifikanz im T-Test und sind damit nicht in der Lage eine laserinduzierte CNV im Mausmodell zu beeinflussen.

Die beiden Anwendungsbeispiele für mögliche zukünftige Therapien erweisen sich in diesem Modell als gut funktionsfähig. Vatalanib hat mit einem hohen Signifikanzniveau von p=<0,01 eine Verkleinerung der CNV gegenüber der Kontrollgruppe zur Folge. Auch Mecamylamine zeigt eine Beeinflussung der Größe der CNV. Hier liegt das Signifikanzniveau bei p=0,021 und damit im statistisch signifikanten Bereich. Der Median dieser Testsubstanz liegt sogar niedriger als bei Vatalanib. Insgesamt weisen beide Substanzen eine geringe Streuung der Werte auf und nur eine geringe Standardabweichung und einen niedrigen Standardfehler.

Auch ein kommerziell frei erhältlicher Anti-VEGF Antikörper ist in der Lage, die Größe einer laserinduzierten CNV signifikant zu verringern. Der Antikörper 500-P131 der Firma Peprotech Inc. reduziert die Größe der CNV in der vorliegenden Arbeit mit einem Signifikanzwert von p=<0,5.

Bevacizumab hat wie erwartet keinen Effekt auf die Größe einer laserinduzierten CNV. Es zeigt sich keine signifikante Verkleinerung, der Mittelwert liegt in etwa auf dem Niveau der Kontrollgruppe. Auffällig ist die große Streuung der Ergebnisse und der niedrige Median.

Die beiden weiteren kommerziell erhältlichen Anti-VEGF Antikörper haben keinen statistisch signifikanten Effekt auf die Größe einer laserinduzierten CNV. Es fällt allerdings auf, dass beide Antikörper im Mittel eine leichte, wenn auch nicht statistisch signifikante Vergrößerung der CNV bewirken.

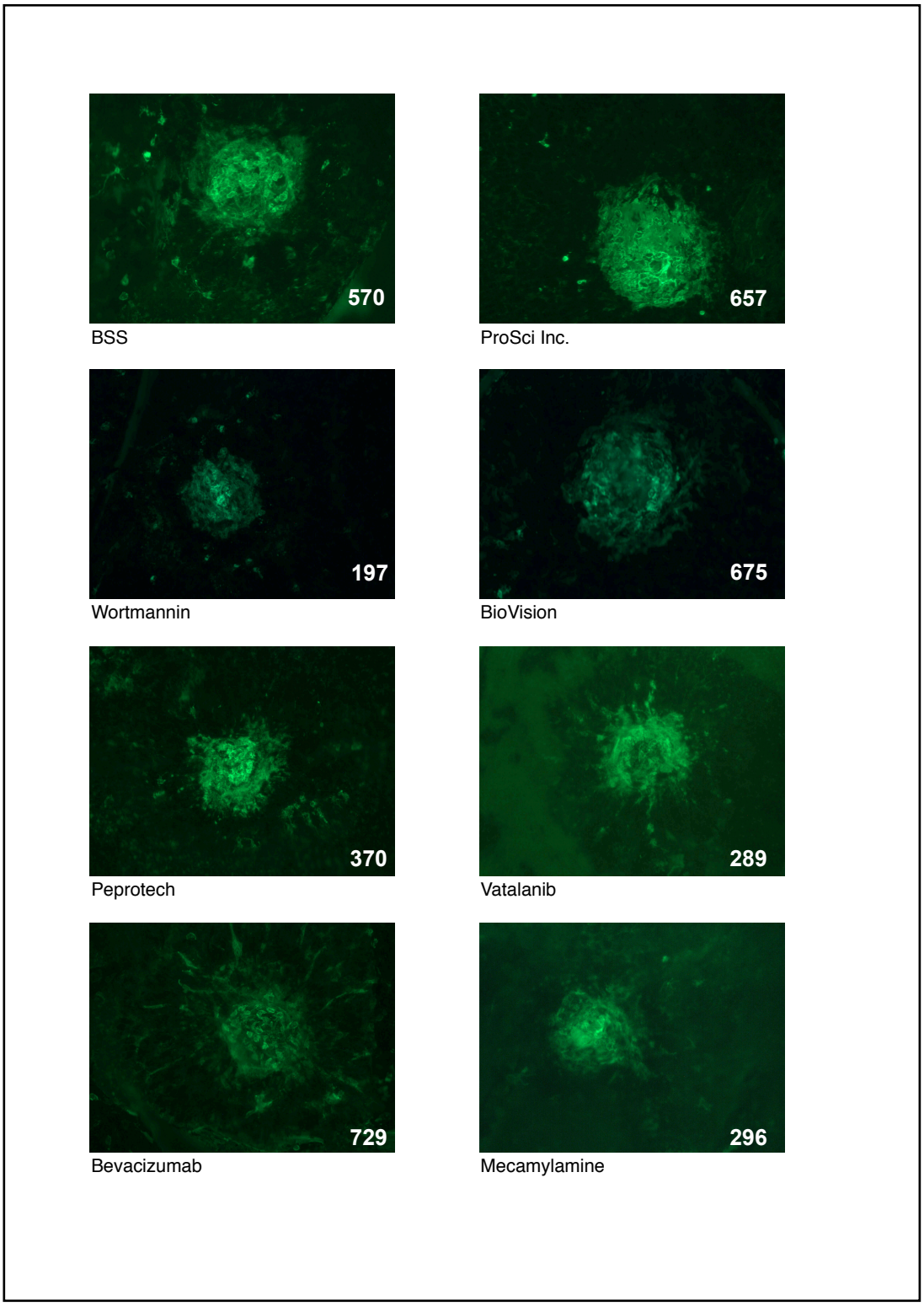

Abbildung 21:
Gegenüberstellung einzelner CNV Bilder der Versuchsgruppen (Größenangaben gerundet in 1000 Pixeln)

Die Abbildung 21 zeigt einzelne Beispiele aus den jeweiligen Behandlungsgruppen. Die Bilder zeigen in etwa, soweit möglich, den Mittelwert der jeweiligen Behandlungsgruppe. Die weißen Zahlen repräsentieren den gemessenen Wert der jeweiligen CNV.

4. Diskussion

Die Ergebnisse zeigen, dass ein frei verfügbarer Anti-VEGF Antikörper in der Lage ist, eine laserinduzierte CNV im Mausmodell zu verkleinern. Es fällt weiter auf, dass die gewählte Positivkontrolle eine statistisch sehr signifikante Verkleinerung der induzierten CNV bewirkt. Auch die beiden Anwendungsbeispiele für andere Substanzklassen außerhalb der VEGF Antikörper haben überzeugt. Sowohl Vatanalib als auch Mecamylamine sind in der Lage statistisch signifikant eine laserinduzierte CNV im Mausmodell zu verkleinern. Während die meisten Veröffentlichungen mit diesem Modell mit systemischer Applikation von Substanzen arbeiten, zeigt die hier vorliegende Arbeit die Funktionsfähigkeit der intravitrealen Injektion.

4.1 Notwendigkeit der Forschung an der AMD

Bei derzeit in Deutschland rund 4,5 Millionen an einer der Formen der AMD erkranken Menschen (Vgl. Congdon et al., 2004), ist eine weitere Forschung rund um diese Krankheit notwendig. Auch die teils rasche Progredienz bis zur Erblindung und der hohe Leidensdruck der Patienten scheinen die Notwendigkeit einer weitergehenden Forschung zu untermauern (Vgl. Meyer-Ruesenberg und Richard, 2010). Vor der Entdeckung des VEGF für die Augenheilkunde war es nicht möglich den Visus der Patienten mit AMD zu verbessern. Mit Pegaptanib wurde ein erster großer Schritt in Richtung einer Verbesserung der Therapie gemacht. Heute ist das Antikörperfragment Ranibizumab und der monoklonale Antikörper Bevacizumab der Goldstandard und es ist erstmals möglich, den Visus von Patienten mit AMD zu verbessern. Trotzdem gibt es noch einen großen Bedarf an Verbesserungen. Nicht jeder Patient spricht auf eine Therapie mit den VEGF Inhibitoren an, wieso bei diesen Patienten die Krankheit fortschreitet, bleibt zu klären. Da es sich bei den Anti-VEGF Antikörpern um humanisierte monoklonale Antikörper, beziehungsweise deren Fragmente handelt, bleibt, zumindest theoretisch, auch das Problem von allergischen Reaktionen auf die Substanzen. Bisher wurde allerdings trotz häufiger Anwendung keine allergische Reaktion beschrieben. Daneben bereitet die intravitreale Injektion potentielle Probleme. Die möglichen Nebenwirkungen sind: Drucksteigerungen, Blutungen bis hin zu Gefäßverschlüssen, Netzhautablösungen oder einer Enophthalmitis (Vgl. Jager et al., 2004). Jede Injektion ist ein kleiner operativer Eingriff am Auge. Ideallösung wäre also eine Substanz, die topisch appliziert eine Wirkung auf die AMD entfaltet.

4.2 Diskussion der Methode

Es zeigte sich, dass die Durchführung dieses Modells schon nach einer kurzen Einführungsphase sicher zu handhaben ist. Handwerklich ist die Fundoskopie an einem Mausauge nach einer kurzen Eingewöhnung gut und reproduzierbar durchzuführen. Zu Beginn fiel die Fundoskopie und damit verbunden auch die Fokussierung des Laser auf der Netzhaut schwer. Zum Schutz des Untersuchers und des Patienten verlaufen die Laserstrahlen nicht primär parallel. Die Strahlen laufen konvergent und treffen sich in einem Brennpunkt. Nur an diesem Brennpunkt trifft die eingestellte Energie des Lasers die Netzhaut. Wird der Brennpunkt nicht richtig auf

der Bruch‘schen Membran fokussiert, reicht die Energie nicht aus, um diese zu rupturieren. Daher führte, besonders zu Beginn, nicht jeder Versuch einer Laserkoagulation auch zu einer Ruptur der Bruch‘schen Membran. Diese ist erkennbar an der Bildung einer Blase nach der Laserkoagulation. Im anderen Fall zeigt sich nur ein weißer Herd, der im Präparat nach 14 Tagen nicht erkennbar ist und zu keiner Neovaskularisation führt. Im Verlauf der Arbeit wurde durch die steigende Erfahrung eine Ruptur in nahezu allen Fällen erreicht. Ein Phänomen, dass ebenfalls eher am Anfang der Arbeit zu beobachten war, ist die Konfluierung von zwei oder mehr Laserherden. Ist der Abstand zwischen zwei Spots nicht ausreichend groß, verbinden sich die Neovaskularisationen der Laserspots und bilden einen überproportional großen Herd. Die Beobachtungen von Kuroki et al konnten hier bestätigt werden (Vgl. Kuroki et al., 2002). Traten zwei konfluierte Laserkoagulationsherde auf, wurde das Auge aus der Wertung ausgeschlossen.

Im Gegensatz zum Menschen besitzt die Maus keine Makula. Dies erscheint auf den ersten Blick hinderlich für die Übertragbarkeit des Modells auf den Menschen. Viele Arbeiten zeigen jedoch, dass die Auslösung einer CNV durch eine Laserkoagulation mittels Laser an jeder Stelle der Netzhaut möglich ist (Vgl. Grossniklaus et al., 2010). Im Prozess der Entwicklung neuer Therapien steht dieses Modell am Beginn. Nach einem Nachweis der Wirksamkeit auf die Laserinduzierte CNV bei der Maus, muss die Toxizität für den Menschen ausgeschlossen und eine Wirksamkeit am Menschen bewiesen werden. Das hier vorgestellte Modell ermöglicht eine erste Wirkprüfung und einen Vergleich von vielversprechenden neuen Therapieansätzen.

Die Bildung einer Katarakt durch das Mydriatikum oder das Narkotikum fand nur selten statt. In der Regel konnte dann das zweite Auge problemlos behandelt werden, oder die Maus wurde an einem anderen Tag behandelt.

Die intravitreale Injektion ließ sich ebenfalls gut und reproduzierbar durchführen. In der vorliegenden Arbeit wurde entschieden, die Applikation der Substanz zunächst durch eine intravitreale Injektion durchzuführen. Dadurch war sicher gestellt, dass die zu testende Substanz in ausreichender und annähernd gleicher Konzentration am Wirkort vorhanden und eine Vergleichbarkeit der verschiedenen Substanzen möglich ist. Durch die direkte Einsicht mit dem Mikroskop durch die erweiterte Iris ins Innere des Bulbus, konnte jeweils sicher die Vitrektomie durchgeführt und die jeweilige Substanz in den Bulbus appliziert werden. Selten kam es dabei zur Verstopfung der Nadel bei der Vitrektomie. Durch den Einsatz einer neuen Nadel konnte das Problem gelöst werden. Eine Infektion des Mausauges wurde nicht beobachtet. Leider kam es in drei Fällen zur Bildung eines Mikrophthalmus durch eine Leckage aus der Perforationsstelle des Bulbus. Diese Komplikationen verteilten sich über die gesamte Dauer der Arbeit. Nach dem Beweis der Funktionsfähigkeit des Modells ist als nächster Schritt die Testung von topisch applizierbaren Substanzen in diesem Modell möglich.

Nach anfänglich gelegentlichen Schwierigkeiten mit der Fixation der Netzhaut durch veraltetes PFA, gelang die Herstellung der Flat Mount Präparate im weiteren Verlauf reproduzierbar gut. Auch die Anfärbung der CNV durch den Farbstoff Lectin-FITC gelang problemlos. Es scheint eine gut geeignete Methode für die Darstellung von Laserinduzierten CNV Spots zu sein.

Da eine CNV ein dreidimensionaler Prozess ist, stellt sich die Frage nach der besten Auswertung der Fläche beziehungsweise des Volumens der CNV. Toma et al. haben gezeigt, dass es keinen signifikanten Unterschied bei der Größenbestimmung anhand der Fläche oder des Volumens einer CNV gibt (Vgl. Toma et al., 2010). Diese Studie und die hohen Kosten für die Anschaffung eines zur Bestimmung des Volumens nötigen Konvergenzmikroskops, führten zur Entscheidung, die Fläche der CNV auszuwerten.

4.3 Diskussion der Ergebnisse

Die vorliegende Arbeit soll in erster Linie zeigen, dass es reproduzierbar möglich ist, eine CNV in einem Mausmodell auszulösen und dass es geeignet ist, verschiedene Substanzen in der Wirkung miteinander zu vergleichen. Es sollte ebenfalls ein geeigneter, frei verfügbarer Anti-VEGF Antikörper gefunden werden, der bei der Maus wirksam ist und in Zukunft als Vergleichssubstanz dienen kann. In einem weiteren Schritt sollte es mit diesem Modell möglich sein, Substanzen die näher am klinischen Einsatz beim Menschen sind, zu testen und zu vergleichen.

Beim Blick auf die Ergebnisse fällt vor allem auf, dass signifikante Unterschiede in der Größe einer CNV durch den Einsatz von verschiedenen Substanzen zu beobachten sind. Damit ist das Modell funktionsfähig. Es ist möglich, statistisch signifikante Unterschiede zu erfassen.

4.3.1 Positivkontrolle Wortmannin

Das Ergebnis der gewählten Positivkontrolle Wortmannin ist deutlich. Die klare Signifikanz zeigt, dass das Modell funktionsfähig ist. Wie schon in der Methodenbeschreibung erwähnt, handelt es sich bei Wortmannin um einen Inhibitor der PI3 Kinase. Da sie ein zentrales Enzym in der Signaltransduktion der Zelle hemmt, ist sie als hochgradig toxisch für den Menschen anzusehen. Damit ist Wortmannin keine therapeutische Substanz, die bei der Bekämpfung der feuchten AMD des Menschen Anwendung findet. Matsubara et al. haben in einem ähnlichen Versuch die Wirkung von Wortmannin auf eine Laser-induzierte CNV im Tiermodell an Ratten gezeigt (Vgl. Matsubara et al., 2007). Die vorliegende Arbeit zeigt, dass Wortmannin auch im Mausmodell effizient wirkt und durchaus als Positivkontrolle in zukünftigen Versuchen verwendet werden kann. Es scheint damit unerheblich, ob Ratten oder Mäuse als Versuchstiere verwendet werden.

4.3.2 Anti-VEGF Antikörper

Der Antikörper der Firma Peprotech bewirkt eine signifikante Verkleinerung. Bei einem p-Wert von 0,048 und einem recht hohen Median (siehe Abbildung 20) bleibt allerdings zumindest ein kleines Fragezeichen. Der verwendete Antikörper schöpft scheinbar das vorhandene Potential nicht aus. Auch ist es möglich, dass noch andere Pathways außerhalb des VEGF bei der Maus eine wichtige Rolle spielen. Ein Hinweis dafür könnte die gute Wirksamkeit von Wortmannin sein, das intrazellulär die Signaltransduktion und damit alle extrazellulären Signale hemmt. Möglich scheint auch, dass das vorhandene VEGF noch eine gewisse Restaktivität trotz Bindung an den Anti-VEGF Antikörper der Firma Peprotech Inc. behält. Bei den vielen verschiedenen Isoformen des VEGF scheint es auch denkbar, dass nicht alle gleich gut von dem Peprotech Antikörper gebunden werden. Die Isoformen, die nicht oder nur schlecht an den Antikörper binden, könnten dann die verbleibende Wirkung

vermitteln. Um diesen Antikörper weiter zu untersuchen, wären Bindungsstudien zu den verschiedenen VEGF Isoformen interessant. Auch wäre eine Kombination dieses Antikörpers mit Inhibitoren von anderen Pathways, wie beispielsweise des PLGF-Pathway denkbar. Der hier beschriebene Antikörper verkleinert statistisch signifikant eine laserinduzierte CNV, trotzdem bedarf es hier weiterer Aufklärung zur Steigerung dieses Inhibitionspotentials.

Die beiden anderen Anti-VEGF Substanzen von BioVision und ProSci zeigten eindeutig keinen statistisch signifikanten Effekt auf die Laser-CNV. Diese Anti-VEGF Antikörper wurden gewählt, da sie kommerziell frei erhältlich waren. Da es sich um einen großen und damit finanziell reizvollen Markt handelt, ist davon auszugehen, dass die Pharmaindustrie an Substanzen arbeitet, die näher an einer klinischen Erprobung sind und in einem zweiten Schritt in diesem Modell erprobt werden könnten.

4.3.3 Vatalanib

Ozaki et al. und Kwak et al konnten zeigen, dass bei oraler, beziehungsweise subcutaner Injektion von Vatalanib eine Verkleinerung einer Laserinduzierten CNV möglich ist. Die hier vorliegende Arbeit hat gezeigt, dass Vatalanib auch bei intravitrealer Injektion in der Lage ist, signifikant eine laserinduzierte CNV zu verkleinern. Vatanalib ist ein von der Firma Novartis hergestellter Inhibitor der Tyrosinkinase. In der Onkologie findet diese Substanz schon Anwendung, beispielsweise beim nicht kleinzelligen Bronchialkarzinom (Vgl. Scagliotti und Govindan, 2010). Für die Anwendung in der Augenheilkunde hat es von 2005 bis 2008 eine klinische Studie („ADVANCED“, Phase I/II) gegeben (Vgl. http://clinicaltrials.gov/show/NCT00138632, 2008). Bisher wurden keine Daten zum Ausgang dieser Studie veröffentlicht. Nachdem eine Wirksamkeit bei dieser Arbeit festgestellt wurde, lohnt sich eine weitergehende Erprobung dieses Wirkstoffes eventuell. Es sollte auch über eine Kombination von verschiedenen Wirkmechanismen nachgedacht werden. Vielleicht ist hier die Kombination von Anti-VEGF Antikörpern mit Inhibitoren der Rezeptortyrosinkinase wie Vatalanib ein guter Weg. Eine Untersuchung auf etwaige Synergieeffekte sind mit dem in dieser Arbeit vorgestellten Modell denkbar.

4.3.4 Mecamylamine

Mecamylamine (auch ATG003) ist ebenfalls in der Lage, eine laserinduzierte CNV in diesem Mausmodell zu verkleinern. Für die Augenheilkunde haben Suner et al. beschrieben, dass Nikotin die Größe und Schwere einer experimentellen CNV steigern kann (Vgl. Suner et al., 2004). Im Gegenzug lässt sich eine experimentelle CNV durch Mecamylamine inhibieren (Vgl. Kiuchi et al., 2008). Kiuchi et al haben in ihrer Studie Mecamylamine allerdings nicht intravitreal appliziert.

Die in dieser Arbeit vorgestellten Ergebnisse zeigen, dass Mecamylamine intravitreal appliziert in der Lage ist, eine laserinduzierte CNV zu inhibieren. Von Januar 2003 bis Oktober 2010 wurde eine klinische Studie der Phase II zu Mecamylamine durchgeführt (Vgl. http://clinicaltrials.gov/ct2/show/NCT00607750, 2010). Allerdings wurden bisher keine weiteren Daten dazu veröffentlicht. Da es sich bei dieser Substanz um einen neuen und etwas anderen Ansatz bei der Bekämpfung der AMD handelt, scheint eine weitere Forschung in dieser Richtung lohnenswert.

4.3.5 Bevacizumab

Die Ergebnisse der Bevacizumab Versuchsgruppe sind vieldeutig. Im T-Test zeigt sich, wie erwartet, kein signifikanter Einfluss auf die Größe einer laserinduzierten CNV im Mausmodell. Der sehr niedrige Median weißt allerdings auf eine eventuell geringe Aktivität gegenüber dem Maus-VEGF auf einem subtotalen Niveau hin. Auch die weite Streuung der Ergebnisse könnte erklären, weshalb einige Veröffentlichungen einen Effekt von Bevacizumab gegenüber Maus-VEGF finden. Die weite Streuung weist in jedem Fall auf große Unterschiede in der Reproduzierbarkeit der Ergebnisse hin. Bei kleinen Versuchsgruppen scheint es möglich, nur Versuchstiere in einem kleinen und statistisch signifikanten Bereich zu finden. Leider gibt es keine veröffentlichten Bindungsstudien für Bevacizumab mit Maus-VEGF. Hier wäre es interessant herauszufinden, ob Bevacizumab eventuell eine Bindung zu einigen Isoformen des Maus-VEGF aufbauen kann. Je nach dem welche Isoform oder genetische Variante die jeweilige Wildtypmaus vorwiegend exprimiert, könnte Bevacizumab dann eine Wirkung entfalten oder eben keine Wirkung haben.

4.4 Ausblick

Wie in der Einleitung dargestellt, dreht sich in der Augenheilkunde bei der Therapie der feuchten AMD im Augenblick alles um VEGF. Die Abbildung 13 zeigt die bisherigen Therapeutika und die Mittel zu denen bisher Veröffentlichungen existieren.

4.4.1 Angriffspunkt VEGF

Im Wesentlichen sind die bisher identifizierten Angriffspunkte für die Therapie die VEGF produzierende Progenitorzelle. Die Bildung und Ausschüttung von VEGF soll hier gehemmt werden. Vielleicht ist dies mit den vorgestellten siRNAs (smal interfering RNA) möglich.

Die bisher gängigen Mittel richten sich gegen das VEGF selbst. Durch Antikörper gegen VEGF, wie bei Ranibizumab oder Bevacizumab oder einen löslichen Rezeptor, wie im Falle des VEGF Trap-Eye, soll die Konzentration des VEGF und damit die Schwere der CNV gemindert werden. Die bisher gängigen Substanzen haben wie erwähnt erhebliche Nebenwirkungen. Vor allem was die Form der Applikation angeht, ist in diesem Bereich noch ein erhebliches Entwicklungspotential vorhanden. In der Augenheilkunde ist es beispielsweise gut möglich und ohne nennenswerte Risiken Augentropfen zu verwenden. Es würde in Zukunft damit kein Eingriff am Auge mehr nötig sein und die Risiken von Netzhautablösungen, Gefäßverschluss, akute Drucksteigerung und Infektion sofort verringert beziehungsweise aufgehoben werden. Idealerweise sollte also eine Substanz gefunden werden, die schon bei topischer Applikation am Auge eine Wirkung entfaltet. Ein Test weiterer Substanzen, auch solcher die eventuell topisch wirken, wäre ohne weiteres mit dem in dieser Arbeit vorgestellten Modell durchführbar.

4.4.2 Angriffspunkt VEGF Rezeptor

Auf Ebene des Rezeptors wird auch versucht, in den VEGF-Pathway einzugreifen. Durch Hemmung der Tyrosinkinasefunktion ist es vielleicht möglich, die Schwere einer CNV zu mindern. Aber auch alle anderen Prozesse, die intrazellulär bei der Aktivierung des Rezeptors ablaufen (siehe Abbildung 14), wären dadurch gehemmt.

Ein neuerer Ansatz bei der Therapie der feuchten AMD ist die Impfung gegen den VEGFR2. In einer Studie wurde gezeigt, dass eine Impfung von Mäusen gegen den VEGFR2 zu einer signifikanten Verkleinerung einer Laserinduzierten CNV führt. Dieser Effekt ist scheinbar durch CD8+ T-Zellen vermittelt (Vgl. Mochimaru et al., 2007).

Als vierten möglichen Therapieweg bei Betrachtung des VEGF Pathway, kommt die Endothelzelle selbst in Frage. In der Einleitung der vorliegenden Arbeit wurde ausführlich auf die Signalkaskade des VEGFR eingegangen. Es ist vorstellbar, dass hier selektive Hemmstoffe entwickelt werden können, die dann zu einer selektiven Hemmung der intrazellulären Effekte von VEGF führen. Die große Gefahr ist allerdings dabei, dass in wichtige Signaltransduktionswege eingegriffen wird und die Folgen des Eingreifens beim Menschen nur schwer absehbar wären. Viele Nuancen der Signaltransduktion sind bisher nicht vollständig verstanden.

4.4.3 Kombinationstherapie und Individualisierung

Wenn mehrere Mittel auf dem Markt zugelassen sind, ist es denkbar, mit einer Kombinationstherapie den Patienten zu helfen. Aktuell wird an der Verbesserung der aktuellen Möglichkeiten gearbeitet. So wird beispielsweise versucht, durch eine Individualisierung der Anti-VEGF Therapie die Anzahl der Injektionen und damit das Risiko einer Komplikation zu verringern. Dies soll durch eine individuelle Wahl der Dosis in Kombination mit engmaschiger Messung des Visus und regelmäßiger Kontrolle durch ein OCT erreicht werden (Vgl. Sassa und Hata, 2010).

4.4.4 Genetik

Abgesehen von der Entwicklung im Bereich des VEGF-Pathway gibt es noch nicht viele neue Ideen bei der Bekämpfung der feuchten AMD. Ein großer Trend geht in Richtung der Genetik. Es befassen sich viele Wissenschaftler schwerpunktartig mit der Genetik in der Augenheilkunde. So stand beispielsweise der ARVO (Association for Research in Vision and Ophthalmology) Kongress 2011 unter dem Motto „Visionary Genomics“. Ein besseres Verständnis für die Genetik der AMD würde vielleicht helfen, auch die Pathogenese ein wenig besser zu verstehen. Durch die jetzt schon entdeckten genetischen Risikofaktoren (Vgl. Jager et al., 2008), ist es beispielsweise möglich, Risikopatienten zu entdecken und engmaschig zu kontrollieren. Diese Präventionsarbeit ermöglicht es, die Folgen der Erkrankung abzumildern. Vielleicht wird es auch irgendwann mittels Gentherapie machbar sein, das Genom so zu verändern, dass die kranken Gene gegen gesunde ausgetauscht werden. Heutzutage ist dies noch nicht möglich.

4.4.5 Immunsystem und Entzündung

Es konnte auch gezeigt werden, dass bei der AMD und speziell bei der Progression von trockener zu feuchter AMD, Immun- und Entzündungsreaktionen eine Rolle spielen. Scheinbar spielen Makrophagen die wichtigste Rolle, da sie bei der Immunreaktion einer CNV die häufigsten Zellen sind (Vgl. Grossniklaus et al., 2002). Mit diesen Erkenntnissen scheint es möglich, durch eine Regulierung der Immun- und Entzündungsreaktion die Schwere einer CNV zu beeinflussen. Hier sind vorwiegend Steroide in der Erprobung aber auch Komplementsysteminhibitoren (Vgl. Ni und Hui, 2009).

4.4.6 Andere Substanzen zur Antiangiogenese

Die Forschung an Substanzen zur Bekämpfung der AMD konzentrieren sich momentan ganz auf die Bekämpfung der Angiogenese. Beispielsweise wurde gezeigt, dass ein Analogon des Giftes der Herbstzeilosen (Combretum Caffrum) Colchicin das Wachstum pathologischer Endothezellen hemmt. Dieses Analogon mit Namen CA4P erlaubt scheinbar die normale Entwicklung der retinalen Gefäße und hemmt die Entwicklung von pathologischen Gefäßen (Vgl. Griggs et al., 2002).

Aus der Onkologie kommt ein weiterer möglicher Therapieansatz. Integrin α5β1 ist der Hauptrezeptor für Fibronektin. Fibronektin selbst ist ein wichtiger Faktor für das Zellüberleben und die Angiogenese. An HUVEC (human umbilical vein endothelial cells) Zellen konnte gezeigt werden, dass eine Blockierung dieses Rezeptors mittels eines Antikörpers zu einer Inhibition des Wachstums der HUVEC Zellen führte. Die Inhibition dauerte auch bei Stimulation der Zellen durch VEGF an. Der Antikörper gegen Integrin α5β1 führte zu einem Überleben von ruhenden HUVEC Zellen. Aktiv proliferierende Zellen hingegen reagierten auf den Antikörper mit Apoptose (Vgl. Ramakrishnan et al., 2006).

Ein anderer, möglicherweise vielversprechender Ansatz ist vielleicht die Beeinflussung der Aktivität des PEDF (pigment epithelium-derived factor). In einer Studie wurde Mäusen, deren Photorezeptoren VEGF exprimieren (sogenannte rho/ VEGF mice), per viralem Vector das Gen für die Expression von PEDF injiziert. Es wurde gezeigt, dass die Mäuse mit der Expression von PEDF signifikant weniger Neovaskularisationen hatten, als diejenigen in der Kontrollgruppe (Vgl. Mori et al., 2002).

4.4.7 mTOR-Inhibitoren

Bei den von einer feuchten AMD betroffenen Patienten, könnte in Zukunft auch ein mTOR-Inhibitor (mamalian target of rapamycin) zur Anwendung kommen. So hat Rapamycin, dass auch als Antimykotikum eingesetzt wird, antiangiogenetische Eigenschaften. Es kommt durch Rapamycin scheinbar zu einem Absinken der Konzentration von VEGF. Im Tiermodell konnte eine Verkleinerung von Neovaskularisationen unter intraperitonealer Therapie mit Rapamycin gezeigt werden (Vgl. Dejneka et al., 2004).

4.4.8 Der nicotinerge Acetylcholinrezeptor

Betrachtet man die Risikofaktoren, so fällt auf, dass es nur einen umweltbedingten Risikofaktor gibt - das Rauchen (Vgl. Clemons et al., 2005). Tabakrauch besteht aus sehr vielen Bestandteilen. Für die Forschung an der feuchten AMD sind diese Bestandteile am interessantesten, die angiogenetische Eigenschaften haben. Unter diesem Gesichtspunkt gibt es eine Arbeit aus dem Bereich der Onkologie, die sich mit der Wirkung, des nicotinergen Acetylcholinrezeptor (nAchR) bei der Angiogenese beschäftigt (Vgl. Heeschen et al., 2001).

Es gibt Hinweise dafür, dass der Acetylcholinrezeptor (AchR) eine Rolle bei wichtigen Zellfunktionen wie der Mitose, Organisation des Zytoskeletts, Lokomotion, Migration und Ausdifferenzierung spielt (Vgl. Wessler et al., 1999). Auf der anderen Seite konnte gezeigt werden, dass eine Blockade des AchR zu Dysfunktionen bis hin zum Zelltod führt. Der AchR scheint in der Pathogenese von einigen Erkrankungen von großer Bedeutung zu sein (Vgl. Wessler und Kirkpatrick, 2008).

Milner et al. haben zeigen können, dass Endothezellen Substanz P und Acetylcholin zur Regulation des Gefäßtonus ausschütten (Vgl. Milner et al., 1990). Acetylcholin scheint damit hier eine wichtige Rolle zu spielen.

Wie in der Einleitung beschrieben, besteht der nAchR aus fünf Untereinheiten (Vgl. Heeschen et al., 2002). Die Hauptaufgabe des nAchR besteht normalerweise in der Signalübertragung eines Nervensignals an der motorischen Endplatte eines Muskels. Kiuchi et al. haben allerdings gezeigt, dass der Rezeptor auch in anderen Geweben exprimiert wird (Vgl. Kiuchi et al., 2008). Für die Augenheilkunde ist das deshalb interessant, da gezeigt wurde, dass auch in Retina und Choroidea der Rezeptor vorhanden ist.

Nikotin ist ein starker Stimulus des nAchR. Was die angiogenetischen Effekte des Nikotins angeht, so wurde gezeigt, dass es zu einer Proliferation von Endothelzellen und zu einer DNA Synthese in diesen Zellen führt. Die Proliferation der Endothelzellen auf den Stimulus Nikotin erfolgt demnach schon bei geringeren Konzentrationen, wie man sie beim Rauchen beobachtet (Vgl. Villablanca, 1998). Auf der anderen Seite konnte gezeigt werden, dass durch eine Blockade des nAchR die Netzwerkformierung von Endothelzellen in vitro verhindert werden kann (Vgl. Heeschen et al., 2002). Die Blockierung des nAchR erfolgte durch Mecamylamine, dem in dieser Arbeit ebenfalls verwendeten unspezifischen Inhibitor des Rezeptors. Die in der Arbeit von Heeschen et al. ebenfalls getesteten Inhibitoren einer speziellen Untereinheit des nAchR hatten keinen signifikanten Effekt auf die Gefäßvernetzung.

Auf welchem Wege eine Blockade des nAchR zu einer Inhibierung der Größe einer Laserinduzierten CNV führt, ist bisher nicht bekannt. Es ist denkbar, dass eine Aktivierung des nAchR zu einer Transaktivierung des VEGFR führt. Das Phänomen der Transaktivierung ist in der Onkologie, speziell beim Pankreaskarzinom, bekannt (Vgl. Fischer et al., 2003). Hier kommt es durch die Aktivierung eines G-Protein gekoppelten Rezeptors über mehrere Metalloproteasen zu einer Transaktivierung des EGFR (epidermal growth factor receptor). Es handelt sich zwar beim nAchR nicht um einen G-Protein gekoppelten Rezeptor, doch hat der nAchR, wie oben beschrieben, eine weite Wirkung auf die Zelle, die noch nicht abschließend verstanden ist.

4.4.9 Übersicht über die in Erprobung befindlichen Substanzen

Die folgende Tabelle gibt eine Übersicht über die bisher in der Erprobung befindlichen Substanzen bei der Therapie der AMD (Vgl. Ni und Hui, 2009). Es ist prinzipiell denkbar diese mit dem in dieser Arbeit beschriebenen Modell zu testen.

Obergruppe	Substanz	Eigenschaft	Ziel
Anti-VEGF	VEGF-Trap-Eye	Fusionsprotein aus VEGFR und Fc Teil von humanem IgG	Bindet alle VEGF-Isoformen und PIGF
	Bevasiranib (Cand5)	siRNA	VEGF-A mRNA
VEGF-Rezeptor Blocker	TG100801	Tyrosinkinase-Inhibitor	VEGFR, PDGFR
	Vatalanib	Tyrosinkinase-Inhibitor	VEGFR, PDGFR(beta), c-kit
	Pazopanib	Tyrosinkinase-Inhibitor	VEGFR, PDGFR(alpha und beta), c-kit
	Sirna-027 (AGN211745)	siRNA	VEGFR-1
Antiinflamation und Immunkaskade-hemmung	Retaane (anecortave acetate)	Steroid	Inhibition der Proteolysekaskade
	Kenalog (triamcinolone acetonide)	Steroid	Inhibition der Proteolysekaskade
	ARC1905	anti-C5 aptamer	Komplementfaktor C5
	POT-4	C3 Inhibitor	Komplementfaktor C3
	OT-551	Freier Radikalfänger	Nuclear faktor kappaB
Andere	Zybrestat (CA4P)	Colchicine-Analogon	Hemmung des Endothelzell-wachstums
	JSM6427	Integrin alpha5beta1-antagonist	Integrin alpha5beta1
	Mecamylamine (ATG003)	Mecamylamine	nAchR
	Sirolimus (rapamycin)	Macrolid	mTOR/Akt
	E10030	Drei Komponenten: Aptamer +ARC1905+volociximab	PDGF-B, Integrin alpha5beta1, C5

Tabelle 6:
Übersicht über die bisher in der Erprobung befindlichen Substanzen bei der Therapie der AMD (Modifiziert nach Ni und Hui, 2009)

4.5 Schlussfolgerungen

Die Etablierung des Mausmodells zur Erforschung der altersbedingten Makuladegeneration am UKE war erfolgreich. Wie die Ergebnisse zeigen, funktioniert das Modell und kann für den Vergleich verschiedener Therapien bei der Bekämpfung der AMD verwendet werden. Eine Testung von Mitteln gegen die AMD benötigt ein standardisiertes und gut reproduzierbares Vergleichsmodell. Das in dieser Arbeit beschriebene und durchgeführte Modell erfüllt diese Anforderungen und kann einen Beitrag leisten, um Antworten auf die gestellten Fragen zu finden. Es war auf vier Wegen möglich, eine Laserinduzierte CNV zu inhibieren. Wortmannin als gewählte

Positivkontrolle (akt Inhibition), der Anti-VEGF-Antikörper der Firma Peprotech Inc., Vatalanib (Tyrosinkinaseinhibition) und Mecamylamine (nAchR Inhibition) zeigten allesamt eine signifikant inhibierte CNV gegenüber der Negativkontrolle. Es wurde gezeigt, dass mit diesem Modell signifikante Unterschiede in der Wirksamkeit einer Testsubstanz zu ermitteln sind. Das Modell ist damit trennscharf genug und geeignet, um verschiedene Therapien zu vergleichen. Es kann damit einen Beitrag leisten, aktuelle und zukünftige Therapien zu vergleichen und gegebenenfalls neue Therapien zu entwickeln.
Für die weitere Forschung wird ein frei verfügbarer Anti-VEGF Antikörper benötigt, der als valide Kontrollprobe dienen kann. Der Antikörper der Firma Peprotech zeigt zwar eine statistische Signifikanz, es sollten allerdings weitere Untersuchungen folgen, die eine größere Ausnutzung des Potentials dieses Antikörpers ermöglichen.

Wie der Ausblick zeigt, gibt es einige verschiedene Ansätze in der Therapie für die AMD. Die beschriebenen Ansätze sind prinzipiell mit diesem Modell gut zu untersuchen und damit wären etwaige Effekte zu verifizieren oder zu falsifizieren.
In einem weiteren Schritt ist es denkbar und sinnvoll, Kombinationstherapien verschiedener Substanzen zu testen und zu vergleichen. So könnten eventuell Synergieeffekte der einzelnen Therapieansätze gefunden werden. Sinnvoll erscheint beispielsweise eine Kombination auf verschiedenen Ebenen des VEGF Stoffwechsels. Möglicherweise durch eine Hemmung der Produktion auf Ebene der Progenitorzelle und gleichzeitiger Blockade des Rezeptors auf der Effektorzelle. Auch können Substanzen, die in die Signaltransduktion der Zelle eingreifen getestet werden, ohne für den Menschen gefährlich zu werden. Das Modell kann einen Beitrag leisten, um in Zukunft die Therapie für die AMD weiter zu verbessern, neue Ansätze zu entwickeln und diese zu testen.

5. Zusammenfassung

Einleitung
Die altersbedingte Makuladegeneration (AMD) ist eine schwere Erkrankung der Netzhaut und in den westlichen Industrienationen eine der häufigsten Erblindungsursachen. Derzeit sind in Deutschland rund 4,5 Millionen Menschen an einer der Formen der AMD erkrankt (Vgl. Congdon et al., 2004).
Das Alter spielt bei dieser Erkrankung eine entscheidende Rolle. So findet man bei bis zu 30% der über 70-jährigen Zeichen einer frühen Form der AMD und bei bis zu 8% Zeichen einer fortgeschrittenen Form mit erheblicher Sehkraftbeeinträchtigung (Vgl. Thakkinstian et al., 2006).
In den letzten Jahren hat es erhebliche Fortschritte bei der Behandlung der AMD gegeben. Die Therapie mit Anti-VEGF Antikörpern hat sich zum Goldstandard in der Behandlung der AMD entwickelt. Allerdings muss die Applikation bei allen derzeitigen Medikamenten intravitreal erfolgen, womit potenziell Komplikationen verbunden sein können. Auch gibt es eine gewisse Zahl von Patienten, die auf die aktuellen Mittel nicht ansprechen. Weitere Forschung scheint also notwendig.

Fragestellung
Ziel der Arbeit ist es, ein standardisiertes und gut reproduzierbares Mausmodell zu etablieren, womit es möglich sein soll aktuelle und zukünftige Therapien zu vergleichen. Es soll auch ein kommerziell frei verfügbarer Anti-VEGF Antikörper gefunden werden, der im Mausmodell wirksam ist und in zukünftigen Untersuchungen als Referenz dienen kann. Daneben sollen zwei Substanzen, die näher am klinischen Einsatz sind als Anwendungsbeispiele untersucht werden (Vatalanib und Mecamylamine). Als Positivkontrolle soll Wortmannin verwendet werden.

Material und Methoden
Die Induktion der CNV (choroidalen Neovaskularisation) geschieht mittels Laserkoagulation. Die Bruch'sche Membran der Mausretina wird dadurch gezielt an 4 Stellen in einem Auge rupturiert. Nach der Induktion der CNV werden die Testsubstanzen intravitreal injiziert. Nach zwei Wochen wird ein Flat-Mount Präparat des Mausauges angefertigt und mittels Fluoreszenzantikörpern die CNV sichtbar gemacht. Unter dem Mikroskop wird ein Photo der CNV erstellt und am Computer vermessen. Mittels eines T-Test werden die verschiedenen Behandlungsgruppen miteinander verglichen.

Ergebnisse
Es wurden signifikante Unterschiede in der Größe der Laserinduzierten CNV im Mausauge gemessen. Die Positivkontrolle Wortmannin ist in der Lage die Größe einer laserinduzierten CNV hochsignifikant gegenüber der Negativkontrolle BSS zu verringern ($p = <0,001$). Auch der Anti-VEGF Antikörper der Firma Peprotech ist in der Lage die Fläche einer Laserinduzierten CNV im Mausauge signifikant zu verringern (p-Wert = <0,5). Die Anwendungsbeispiele Vatalanib und Mecamylamine verkleinerten erfolgreich die Fläche einer Laserinduzierten CNV. Bevacizumab hat keinen Einfluss auf die Größe der laserinduzierten CNV.

Fazit
Das in dieser Arbeit beschriebene Modell ist gut standardisiert durchzuführen und liefert reproduzierbare Ergebnisse. Es ist möglich verschiedene Substanzen in ihrer Wirkung auf eine Laserinduzierte CNV zu vergleichen.

6. Literaturverzeichnis

1994. Laser photocoagulation for juxtafoveal choroidal neovascularization. Five-year results from randomized clinical trials. Macular Photocoagulation Study Group. *Arch Ophthalmol,* 112**,** 500-9.

2000. Risk factors associated with age-related macular degeneration. A case-control study in the age-related eye disease study: Age-Related Eye Disease Study Report Number 3. *Ophthalmology,* 107**,** 2224-32.

2001. A randomized, placebo-controlled, clinical trial of high-dose supplementation with vitamins C and E, beta carotene, and zinc for age-related macular degeneration and vision loss: AREDS report no. 8. *Arch Ophthalmol,* 119**,** 1417-36.

ACHEN, M. G., JELTSCH, M., KUKK, E., MAKINEN, T., VITALI, A., WILKS, A. F., ALITALO, K. & STACKER, S. A. 1998. Vascular endothelial growth factor D (VEGF-D) is a ligand for the tyrosine kinases VEGF receptor 2 (Flk1) and VEGF receptor 3 (Flt4). *Proc Natl Acad Sci U S A,* 95**,** 548-53.

ANTONETTI, D. A., KLEIN, R. & GARDNER, T. W. 2012. Diabetic retinopathy. *N Engl J Med,* 366**,** 1227-39.

AUTIERO, M., LUTTUN, A., TJWA, M. & CARMELIET, P. 2003. Placental growth factor and its receptor, vascular endothelial growth factor receptor-1: novel targets for stimulation of ischemic tissue revascularization and inhibition of angiogenic and inflammatory disorders. *J Thromb Haemost,* 1**,** 1356-70.

AVERY, R. L., PIERAMICI, D. J., RABENA, M. D., CASTELLARIN, A. A., NASIR, M. A. & GIUST, M. J. 2006. Intravitreal bevacizumab (Avastin) for neovascular age-related macular degeneration. *Ophthalmology,* 113**,** 363-372 e5.

BIRD, A. C., BRESSLER, N. M., BRESSLER, S. B., CHISHOLM, I. H., COSCAS, G., DAVIS, M. D., DE JONG, P. T., KLAVER, C. C., KLEIN, B. E., KLEIN, R. & ET AL. 1995. An international classification and grading system for age-related maculopathy and age-related macular degeneration. The International ARM Epidemiological Study Group. *Surv Ophthalmol,* 39**,** 367-74.

BRESSLER, S. B., MUNOZ, B., SOLOMON, S. D. & WEST, S. K. 2008. Racial differences in the prevalence of age-related macular degeneration: the Salisbury Eye Evaluation (SEE) Project. *Arch Ophthalmol,* 126**,** 241-5.

BROWN, D. M., KAISER, P. K., MICHELS, M., SOUBRANE, G., HEIER, J. S., KIM, R. Y., SY, J. P. & SCHNEIDER, S. 2006. Ranibizumab versus verteporfin for neovascular age-related macular degeneration. *N Engl J Med,* 355**,** 1432-44.

CHONG, E. W., WONG, T. Y., KREIS, A. J., SIMPSON, J. A. & GUYMER, R. H. 2007. Dietary antioxidants and primary prevention of age related macular degeneration: systematic review and meta-analysis. *BMJ,* 335**,** 755.

CLEMONS, T. E., MILTON, R. C., KLEIN, R., SEDDON, J. M. & FERRIS, F. L., 3RD 2005. Risk factors for the incidence of Advanced Age-Related Macular Degeneration in the Age-Related Eye Disease Study (AREDS) AREDS report no. 19. *Ophthalmology,* 112**,** 533-9.

CONGDON, N., O'COLMAIN, B., KLAVER, C. C., KLEIN, R., MUNOZ, B., FRIEDMAN, D. S., KEMPEN, J., TAYLOR, H. R. & MITCHELL, P. 2004. Causes and prevalence of visual impairment among adults in the United States. *Arch Ophthalmol,* 122**,** 477-85.

CROSS, M. J., DIXELIUS, J., MATSUMOTO, T. & CLAESSON-WELSH, L. 2003. VEGF-receptor signal transduction. *Trends Biochem Sci,* 28**,** 488-94.

DEJNEKA, N. S., KUROKI, A. M., FOSNOT, J., TANG, W., TOLENTINO, M. J. & BENNETT, J. 2004. Systemic rapamycin inhibits retinal and choroidal neovascularization in mice. *Mol Vis,* 10**,** 964-72.
DIMMELER, S., FLEMING, I., FISSLTHALER, B., HERMANN, C., BUSSE, R. & ZEIHER, A. M. 1999. Activation of nitric oxide synthase in endothelial cells by Akt-dependent phosphorylation. *Nature,* 399**,** 601-5.
DIXELIUS, J., MAKINEN, T., WIRZENIUS, M., KARKKAINEN, M. J., WERNSTEDT, C., ALITALO, K. & CLAESSON-WELSH, L. 2003. Ligand-induced vascular endothelial growth factor receptor-3 (VEGFR-3) heterodimerization with VEGFR-2 in primary lymphatic endothelial cells regulates tyrosine phosphorylation sites. *J Biol Chem,* 278**,** 40973-9.
DO, D. V., SCHMIDT-ERFURTH, U., GONZALEZ, V. H., GORDON, C. M., TOLENTINO, M., BERLINER, A. J., VITTI, R., RUCKERT, R., SANDBRINK, R., STEIN, D., YANG, K., BECKMANN, K. & HEIER, J. S. 2011. The DA VINCI Study: phase 2 primary results of VEGF Trap-Eye in patients with diabetic macular edema. *Ophthalmology,* 118**,** 1819-26.
DOBI, E. T., PULIAFITO, C. A. & DESTRO, M. 1989. A new model of experimental choroidal neovascularization in the rat. *Arch Ophthalmol,* 107**,** 264-9.
DRATVIMAN-STOROBINSKY, O., LUBIN, B. C., HASANREISOGLU, M. & GOLDENBERG-COHEN, N. 2009. Effect of subconjuctival and intraocular bevacizumab injection on angiogenic gene expression levels in a mouse model of corneal neovascularization. *Mol Vis,* 15**,** 2326-38.
DUMONT, D. J., JUSSILA, L., TAIPALE, J., LYMBOUSSAKI, A., MUSTONEN, T., PAJUSOLA, K., BREITMAN, M. & ALITALO, K. 1998. Cardiovascular failure in mouse embryos deficient in VEGF receptor-3. *Science,* 282**,** 946-9.
ELICEIRI, B. P., PAUL, R., SCHWARTZBERG, P. L., HOOD, J. D., LENG, J. & CHERESH, D. A. 1999. Selective requirement for Src kinases during VEGF-induced angiogenesis and vascular permeability. *Mol Cell,* 4**,** 915-24.
ELIZABETH RAKOCZY, P., YU, M. J., NUSINOWITZ, S., CHANG, B. & HECKENLIVELY, J. R. 2006. Mouse models of age-related macular degeneration. *Exp Eye Res,* 82**,** 741-52.
ERIKSSON, A., CAO, R., ROY, J., TRITSARIS, K., WAHLESTEDT, C., DISSING, S., THYBERG, J. & CAO, Y. 2003. Small GTP-binding protein Rac is an essential mediator of vascular endothelial growth factor-induced endothelial fenestrations and vascular permeability. *Circulation,* 107**,** 1532-8.
EVANS, J. R., FLETCHER, A. E. & WORMALD, R. P. 2005. 28,000 Cases of age related macular degeneration causing visual loss in people aged 75 years and above in the United Kingdom may be attributable to smoking. *Br J Ophthalmol,* 89**,** 550-3.
FERRARA, N. 2004. Vascular endothelial growth factor: basic science and clinical progress. *Endocr Rev,* 25**,** 581-611.
FERRARA, N. & HENZEL, W. J. 1989. Pituitary follicular cells secrete a novel heparin-binding growth factor specific for vascular endothelial cells. *Biochem Biophys Res Commun,* 161**,** 851-8.
FERRIS, F. L., 3RD, FINE, S. L. & HYMAN, L. 1984. Age-related macular degeneration and blindness due to neovascular maculopathy. *Arch Ophthalmol,* 102**,** 1640-2.
FISCHER, O. M., HART, S., GSCHWIND, A. & ULLRICH, A. 2003. EGFR signal transactivation in cancer cells. *Biochem Soc Trans,* 31**,** 1203-8.

FONG, G. H., ZHANG, L., BRYCE, D. M. & PENG, J. 1999. Increased hemangioblast commitment, not vascular disorganization, is the primary defect in flt-1 knock-out mice. *Development,* 126**,** 3015-25.

FUH, G., LI, B., CROWLEY, C., CUNNINGHAM, B. & WELLS, J. A. 1998. Requirements for binding and signaling of the kinase domain receptor for vascular endothelial growth factor. *J Biol Chem,* 273**,** 11197-204.

GERBER, H. P., MCMURTREY, A., KOWALSKI, J., YAN, M., KEYT, B. A., DIXIT, V. & FERRARA, N. 1998. Vascular endothelial growth factor regulates endothelial cell survival through the phosphatidylinositol 3'-kinase/Akt signal transduction pathway. Requirement for Flk-1/KDR activation. *J Biol Chem,* 273**,** 30336-43.

GOLDBERG, M. F. 1976. Editorial: Bruch's membrane and vascular growth. *Invest Ophthalmol,* 15**,** 443-6.

GRAGOUDAS, E. S., ADAMIS, A. P., CUNNINGHAM, E. T., JR., FEINSOD, M. & GUYER, D. R. 2004. Pegaptanib for neovascular age-related macular degeneration. *N Engl J Med,* 351**,** 2805-16.

GREHN, F. 2008. *Augenheilkunde,* Heidelberg, Springer Verlag.

GRIGGS, J., SKEPPER, J. N., SMITH, G. A., BRINDLE, K. M., METCALFE, J. C. & HESKETH, R. 2002. Inhibition of proliferative retinopathy by the anti-vascular agent combretastatin-A4. *Am J Pathol,* 160**,** 1097-103.

GROSSNIKLAUS, H. E., KANG, S. J. & BERGLIN, L. 2010. Animal models of choroidal and retinal neovascularization. *Prog Retin Eye Res*.

GROSSNIKLAUS, H. E., LING, J. X., WALLACE, T. M., DITHMAR, S., LAWSON, D. H., COHEN, C., ELNER, V. M., ELNER, S. G. & STERNBERG, P., JR. 2002. Macrophage and retinal pigment epithelium expression of angiogenic cytokines in choroidal neovascularization. *Mol Vis,* 8**,** 119-26.

HEESCHEN, C., JANG, J. J., WEIS, M., PATHAK, A., KAJI, S., HU, R. S., TSAO, P. S., JOHNSON, F. L. & COOKE, J. P. 2001. Nicotine stimulates angiogenesis and promotes tumor growth and atherosclerosis. *Nat Med,* 7**,** 833-9.

HEESCHEN, C., WEIS, M., AICHER, A., DIMMELER, S. & COOKE, J. P. 2002. A novel angiogenic pathway mediated by non-neuronal nicotinic acetylcholine receptors. *J Clin Invest,* 110**,** 527-36.

HIRATSUKA, S., NAKAO, K., NAKAMURA, K., KATSUKI, M., MARU, Y. & SHIBUYA, M. 2005. Membrane fixation of vascular endothelial growth factor receptor 1 ligand-binding domain is important for vasculogenesis and angiogenesis in mice. *Mol Cell Biol,* 25**,** 346-54.

HOLZ, F. G. P., DANIEL; SPAIDE, RICHARD F.; BIRD, ALAN C. 2011. *Altersabhängige Makuladegeneration*, Springer Verlag.

HTTP://CLINICALTRIALS.GOV/CT2/SHOW/NCT00607750. 2010. *Safety and Efficacy of ATG003 in Patients With AMD Receiving Anti-VEGF* [Online]. clinicaltrials.gov. Available: http://clinicaltrials.gov/ct2/show/NCT00607750 [Accessed 15.03.2012].

HTTP://CLINICALTRIALS.GOV/CT2/SHOW/NCT00612456?TERM=PAZOPANIB&RANK=5. 2011. *To Evaluate the Pharmacodynamics, Safety, and Pharmacokinetics of Pazopanib Drops in Adult Subjects With Neovascular AMD* [Online]. clinicaltrials.gov. Available: http://clinicaltrials.gov/ct2/show/NCT00612456?term=Pazopanib&rank=5 [Accessed 15.03.2012].

HTTP://CLINICALTRIALS.GOV/SHOW/NCT00138632. 2008. *Safety and Efficacy of Oral PTK787 in Patients With Subfoveal Choroidal Neovascularization Secondary to Age-Related Macular Degeneration (AMD) (ADVANCE)* [Online]. clinicaltrials.gov. Available: http://clinicaltrials.gov/show/NCT00138632 [Accessed 15.03.2012].

HUANG, D., SWANSON, E. A., LIN, C. P., SCHUMAN, J. S., STINSON, W. G., CHANG, W., HEE, M. R., FLOTTE, T., GREGORY, K., PULIAFITO, C. A. & ET AL. 1991. Optical coherence tomography. *Science,* 254**,** 1178-81.

ITO, N., WERNSTEDT, C., ENGSTROM, U. & CLAESSON-WELSH, L. 1998. Identification of vascular endothelial growth factor receptor-1 tyrosine phosphorylation sites and binding of SH2 domain-containing molecules. *J Biol Chem,* 273**,** 23410-8.

JAGER, R. D., AIELLO, L. P., PATEL, S. C. & CUNNINGHAM, E. T., JR. 2004. Risks of intravitreous injection: a comprehensive review. *Retina,* 24**,** 676-98.

JAGER, R. D., MIELER, W. F. & MILLER, J. W. 2008. Age-related macular degeneration. *N Engl J Med,* 358**,** 2606-17.

JOUKOV, V., PAJUSOLA, K., KAIPAINEN, A., CHILOV, D., LAHTINEN, I., KUKK, E., SAKSELA, O., KALKKINEN, N. & ALITALO, K. 1996. A novel vascular endothelial growth factor, VEGF-C, is a ligand for the Flt4 (VEGFR-3) and KDR (VEGFR-2) receptor tyrosine kinases. *EMBO J,* 15**,** 290-98.

KAIPAINEN, A., KORHONEN, J., MUSTONEN, T., VAN HINSBERGH, V. W., FANG, G. H., DUMONT, D., BREITMAN, M. & ALITALO, K. 1995. Expression of the fms-like tyrosine kinase 4 gene becomes restricted to lymphatic endothelium during development. *Proc Natl Acad Sci U S A,* 92**,** 3566-70.

KAISER, P. K. 2006. Antivascular endothelial growth factor agents and their development: therapeutic implications in ocular diseases. *Am J Ophthalmol,* 142**,** 660-8.

KATOH, O., TAKAHASHI, T., OGURI, T., KURAMOTO, K., MIHARA, K., KOBAYASHI, M., HIRATA, S. & WATANABE, H. 1998. Vascular endothelial growth factor inhibits apoptotic death in hematopoietic cells after exposure to chemotherapeutic drugs by inducing MCL1 acting as an antiapoptotic factor. *Cancer Res,* 58**,** 5565-9.

KAWASAKI, R., WANG, J. J., JI, G. J., TAYLOR, B., OIZUMI, T., DAIMON, M., KATO, T., KAWATA, S., KAYAMA, T., TANO, Y., MITCHELL, P., YAMASHITA, H. & WONG, T. Y. 2008. Prevalence and risk factors for age-related macular degeneration in an adult Japanese population: the Funagata study. *Ophthalmology,* 115**,** 1376-81, 1381 e1-2.

KECK, P. J., HAUSER, S. D., KRIVI, G., SANZO, K., WARREN, T., FEDER, J. & CONNOLLY, D. T. 1989. Vascular permeability factor, an endothelial cell mitogen related to PDGF. *Science,* 246**,** 1309-12.

KHAN, J. C., THURLBY, D. A., SHAHID, H., CLAYTON, D. G., YATES, J. R., BRADLEY, M., MOORE, A. T. & BIRD, A. C. 2006. Smoking and age related macular degeneration: the number of pack years of cigarette smoking is a major determinant of risk for both geographic atrophy and choroidal neovascularisation. *Br J Ophthalmol,* 90**,** 75-80.

KIUCHI, K., MATSUOKA, M., WU, J. C., LIMA E SILVA, R., KENGATHARAN, M., VERGHESE, M., UENO, S., YOKOI, K., KHU, N. H., COOKE, J. P. & CAMPOCHIARO, P. A. 2008. Mecamylamine suppresses Basal and nicotine-stimulated choroidal neovascularization. *Invest Ophthalmol Vis Sci,* 49**,** 1705-11.

KLEIN, R., KLEIN, B. E., KNUDTSON, M. D., WONG, T. Y., COTCH, M. F., LIU, K., BURKE, G., SAAD, M. F. & JACOBS, D. R., JR. 2006. Prevalence of age-related macular degeneration in 4 racial/ethnic groups in the multi-ethnic study of atherosclerosis. *Ophthalmology,* 113**,** 373-80.

KLEIN, R., KLEIN, B. E. & LINTON, K. L. 1992. Prevalence of age-related maculopathy. The Beaver Dam Eye Study. *Ophthalmology,* 99**,** 933-43.

KLEIN, R., KLEIN, B. E., LINTON, K. L. & DEMETS, D. L. 1993. The Beaver Dam Eye Study: the relation of age-related maculopathy to smoking. *Am J Epidemiol,* 137**,** 190-200.
KLEIN, R., KLEIN, B. E., TOMANY, S. C. & MOSS, S. E. 2002. Ten-year incidence of age-related maculopathy and smoking and drinking: the Beaver Dam Eye Study. *Am J Epidemiol,* 156**,** 589-98.
KLEIN, R., PETO, T., BIRD, A. & VANNEWKIRK, M. R. 2004. The epidemiology of age-related macular degeneration. *Am J Ophthalmol,* 137**,** 486-95.
KNAUER, C. & PFEIFFER, N. 2006. [Blindness in Germany--today and in 2030]. *Ophthalmologe,* 103**,** 735-41.
KOMORI, Y., NIKAI, T., TANIGUCHI, K., MASUDA, K. & SUGIHARA, H. 1999. Vascular endothelial growth factor VEGF-like heparin-binding protein from the venom of Vipera aspis aspis (Aspic viper). *Biochemistry,* 38**,** 11796-803.
KUKK, E., LYMBOUSSAKI, A., TAIRA, S., KAIPAINEN, A., JELTSCH, M., JOUKOV, V. & ALITALO, K. 1996. VEGF-C receptor binding and pattern of expression with VEGFR-3 suggests a role in lymphatic vascular development. *Development,* 122**,** 3829-37.
KUROKI, A. M., BHUTTO, I. A., KITAOKA, T. & AMEMIYA, T. 2002. Natural course of experimental choroidal neovascularization: three-dimensional study with corrosion cast and scanning electron microscope. *Ophthalmic Res,* 34**,** 200-5.
KVANTA, A., ALGVERE, P. V., BERGLIN, L. & SEREGARD, S. 1996. Subfoveal fibrovascular membranes in age-related macular degeneration express vascular endothelial growth factor. *Invest Ophthalmol Vis Sci,* 37**,** 1929-34.
KWAK, N., OKAMOTO, N., WOOD, J. M. & CAMPOCHIARO, P. A. 2000. VEGF is major stimulator in model of choroidal neovascularization. *Invest Ophthalmol Vis Sci,* 41**,** 3158-64.
LAMALICE, L., HOULE, F., JOURDAN, G. & HUOT, J. 2004. Phosphorylation of tyrosine 1214 on VEGFR2 is required for VEGF-induced activation of Cdc42 upstream of SAPK2/p38. *Oncogene,* 23**,** 434-45.
LEUNG, D. W., CACHIANES, G., KUANG, W. J., GOEDDEL, D. V. & FERRARA, N. 1989. Vascular endothelial growth factor is a secreted angiogenic mitogen. *Science,* 246**,** 1306-9.
MAGLIONE, D., GUERRIERO, V., VIGLIETTO, G., DELLI-BOVI, P. & PERSICO, M. G. 1991. Isolation of a human placenta cDNA coding for a protein related to the vascular permeability factor. *Proc Natl Acad Sci U S A,* 88**,** 9267-71.
MARTIN, D. F., MAGUIRE, M. G., FINE, S. L., YING, G. S., JAFFE, G. J., GRUNWALD, J. E., TOTH, C., REDFORD, M. & FERRIS, F. L., 3RD 2012. Ranibizumab and bevacizumab for treatment of neovascular age-related macular degeneration: two-year results. *Ophthalmology,* 119**,** 1388-98.
MARTIN, D. F., MAGUIRE, M. G., YING, G. S., GRUNWALD, J. E., FINE, S. L. & JAFFE, G. J. 2011. Ranibizumab and bevacizumab for neovascular age-related macular degeneration. *N Engl J Med,* 364**,** 1897-908.
MARZOLL, A. 2006. Bevacizumab (Avastin®). *Apothekenmagazin.*
MASSIN, P., BANDELLO, F., GARWEG, J. G., HANSEN, L. L., HARDING, S. P., LARSEN, M., MITCHELL, P., SHARP, D., WOLF-SCHNURRBUSCH, U. E., GEKKIEVA, M., WEICHSELBERGER, A. & WOLF, S. 2010. Safety and efficacy of ranibizumab in diabetic macular edema (RESOLVE Study): a 12-month, randomized, controlled, double-masked, multicenter phase II study. *Diabetes Care,* 33**,** 2399-405.
MATSUBARA, A., NAKAZAWA, T., NODA, K., SHE, H., CONNOLLY, E., YOUNG, T. A., OGURA, Y., GRAGOUDAS, E. S. & MILLER, J. W. 2007. Photodynamic

therapy induces caspase-dependent apoptosis in rat CNV model. *Invest Ophthalmol Vis Sci,* 48**,** 4741-7.
MATSUMOTO, T. & CLAESSON-WELSH, L. 2001. VEGF receptor signal transduction. *Sci STKE,* 2001**,** re21.
MAYNARD, S. E., MIN, J. Y., MERCHAN, J., LIM, K. H., LI, J., MONDAL, S., LIBERMANN, T. A., MORGAN, J. P., SELLKE, F. W., STILLMAN, I. E., EPSTEIN, F. H., SUKHATME, V. P. & KARUMANCHI, S. A. 2003. Excess placental soluble fms-like tyrosine kinase 1 (sFlt1) may contribute to endothelial dysfunction, hypertension, and proteinuria in preeclampsia. *J Clin Invest,* 111**,** 649-58.
MCMULLEN, M. E., BRYANT, P. W., GLEMBOTSKI, C. C., VINCENT, P. A. & PUMIGLIA, K. M. 2005. Activation of p38 has opposing effects on the proliferation and migration of endothelial cells. *J Biol Chem,* 280**,** 20995-1003.
MEYER, M., CLAUSS, M., LEPPLE-WIENHUES, A., WALTENBERGER, J., AUGUSTIN, H. G., ZICHE, M., LANZ, C., BUTTNER, M., RZIHA, H. J. & DEHIO, C. 1999. A novel vascular endothelial growth factor encoded by Orf virus, VEGF-E, mediates angiogenesis via signalling through VEGFR-2 (KDR) but not VEGFR-1 (Flt-1) receptor tyrosine kinases. *EMBO J,* 18**,** 363-74.
MEYER-RUESENBERG, B. & RICHARD, G. 2010. [New insights into the underestimated impairment of quality of life in age-related macular degeneration - a review of the literature]. *Klin Monbl Augenheilkd,* 227**,** 646-52.
MILLER, E. R., 3RD, PASTOR-BARRIUSO, R., DALAL, D., RIEMERSMA, R. A., APPEL, L. J. & GUALLAR, E. 2005. Meta-analysis: high-dosage vitamin E supplementation may increase all-cause mortality. *Ann Intern Med,* 142**,** 37-46.
MILNER, P., KIRKPATRICK, K. A., RALEVIC, V., TOOTHILL, V., PEARSON, J. & BURNSTOCK, G. 1990. Endothelial cells cultured from human umbilical vein release ATP, substance P and acetylcholine in response to increased flow. *Proc Biol Sci,* 241**,** 245-8.
MITCHELL, P., SMITH, W., ATTEBO, K. & WANG, J. J. 1995. Prevalence of age-related maculopathy in Australia. The Blue Mountains Eye Study. *Ophthalmology,* 102**,** 1450-60.
MITCHELL, P., WANG, J. J., SMITH, W. & LEEDER, S. R. 2002. Smoking and the 5-year incidence of age-related maculopathy: the Blue Mountains Eye Study. *Arch Ophthalmol,* 120**,** 1357-63.
MOCHIMARU, H., NAGAI, N., HASEGAWA, G., KUDO-SAITO, C., YAGUCHI, T., USUI, Y., KURIHARA, T., KOTO, T., SATOFUKA, S., SHINODA, H., OZAWA, Y., TSUBOTA, K., KAWAKAMI, Y. & ISHIDA, S. 2007. Suppression of choroidal neovascularization by dendritic cell vaccination targeting VEGFR2. *Invest Ophthalmol Vis Sci,* 48**,** 4795-801.
MORI, K., GEHLBACH, P., ANDO, A., MCVEY, D., WEI, L. & CAMPOCHIARO, P. A. 2002. Regression of ocular neovascularization in response to increased expression of pigment epithelium-derived factor. *Invest Ophthalmol Vis Sci,* 43**,** 2428-34.
MOUSA, S. A. & MOUSA, S. S. 2010. Current status of vascular endothelial growth factor inhibition in age-related macular degeneration. *BioDrugs,* 24**,** 183-94.
MRUTHYUNJAYA, P., STINNETT, S. S. & TOTH, C. A. 2004. Change in visual function after macular translocation with 360 degrees retinectomy for neovascular age-related macular degeneration. *Ophthalmology,* 111**,** 1715-24.

NGUYEN, Q. D., SHAH, S. M., HAFIZ, G., QUINLAN, E., SUNG, J., CHU, K., CEDARBAUM, J. M. & CAMPOCHIARO, P. A. 2006. A phase I trial of an IV-administered vascular endothelial growth factor trap for treatment in patients with choroidal neovascularization due to age-related macular degeneration. *Ophthalmology,* 113**,** 1522 e1-1522 e14.

NI, Z. & HUI, P. 2009. Emerging pharmacologic therapies for wet age-related macular degeneration. *Ophthalmologica,* 223**,** 401-10.

OGAWA, S., OKU, A., SAWANO, A., YAMAGUCHI, S., YAZAKI, Y. & SHIBUYA, M. 1998. A novel type of vascular endothelial growth factor, VEGF-E (NZ-7 VEGF), preferentially utilizes KDR/Flk-1 receptor and carries a potent mitotic activity without heparin-binding domain. *J Biol Chem,* 273**,** 31273-82.

OLOFSSON, B., PAJUSOLA, K., KAIPAINEN, A., VON EULER, G., JOUKOV, V., SAKSELA, O., ORPANA, A., PETTERSSON, R. F., ALITALO, K. & ERIKSSON, U. 1996. Vascular endothelial growth factor B, a novel growth factor for endothelial cells. *Proc Natl Acad Sci U S A,* 93**,** 2576-81.

OLSSON, A. K., DIMBERG, A., KREUGER, J. & CLAESSON-WELSH, L. 2006. VEGF receptor signalling - in control of vascular function. *Nat Rev Mol Cell Biol,* 7**,** 359-71.

OZAKI, H., SEO, M. S., OZAKI, K., YAMADA, H., YAMADA, E., OKAMOTO, N., HOFMANN, F., WOOD, J. M. & CAMPOCHIARO, P. A. 2000. Blockade of vascular endothelial cell growth factor receptor signaling is sufficient to completely prevent retinal neovascularization. *Am J Pathol,* 156**,** 697-707.

PARENTI, A., BROGELLI, L., FILIPPI, S., DONNINI, S. & LEDDA, F. 2002. Effect of hypoxia and endothelial loss on vascular smooth muscle cell responsiveness to VEGF-A: role of flt-1/VEGF-receptor-1. *Cardiovasc Res,* 55**,** 201-12.

PENN, J. S., MADAN, A., CALDWELL, R. B., BARTOLI, M., CALDWELL, R. W. & HARTNETT, M. E. 2008. Vascular endothelial growth factor in eye disease. *Prog Retin Eye Res,* 27**,** 331-71.

PIERAMICI, D. J. & RABENA, M. D. 2008. Anti-VEGF therapy: comparison of current and future agents. *Eye (Lond),* 22**,** 1330-6.

PONTIERI, F. E., TANDA, G., ORZI, F. & DI CHIARA, G. 1996. Effects of nicotine on the nucleus accumbens and similarity to those of addictive drugs. *Nature,* 382**,** 255-7.

PUGH, C. W. & RATCLIFFE, P. J. 2003. Regulation of angiogenesis by hypoxia: role of the HIF system. *Nat Med,* 9**,** 677-84.

QI, J. H. & CLAESSON-WELSH, L. 2001. VEGF-induced activation of phosphoinositide 3-kinase is dependent on focal adhesion kinase. *Exp Cell Res,* 263**,** 173-82.

RAMAKRISHNAN, V., BHASKAR, V., LAW, D. A., WONG, M. H., DUBRIDGE, R. B., BREINBERG, D., O'HARA, C., POWERS, D. B., LIU, G., GROVE, J., HEVEZI, P., CASS, K. M., WATSON, S., EVANGELISTA, F., POWERS, R. A., FINCK, B., WILLS, M., CARAS, I., FANG, Y., MCDONALD, D., JOHNSON, D., MURRAY, R. & JEFFRY, U. 2006. Preclinical evaluation of an anti-alpha5beta1 integrin antibody as a novel anti-angiogenic agent. *J Exp Ther Oncol,* 5**,** 273-86.

ROSENFELD, P. J., BROWN, D. M., HEIER, J. S., BOYER, D. S., KAISER, P. K., CHUNG, C. Y. & KIM, R. Y. 2006. Ranibizumab for neovascular age-related macular degeneration. *N Engl J Med,* 355**,** 1419-31.

RYAN, S. J. 1979. The development of an experimental model of subretinal neovascularization in disciform macular degeneration. *Trans Am Ophthalmol Soc,* 77**,** 707-45.

SANGIOVANNI, J. P., CHEW, E. Y., CLEMONS, T. E., FERRIS, F. L., 3RD, GENSLER, G., LINDBLAD, A. S., MILTON, R. C., SEDDON, J. M. & SPERDUTO, R. D. 2007. The relationship of dietary carotenoid and vitamin A, E, and C intake with age-related macular degeneration in a case-control study: AREDS Report No. 22. *Arch Ophthalmol,* 125**,** 1225-32.

SASSA, Y. & HATA, Y. 2010. Antiangiogenic drugs in the management of ocular diseases: Focus on antivascular endothelial growth factor. *Clin Ophthalmol,* 4**,** 275-83.

SCAGLIOTTI, G. & GOVINDAN, R. 2010. Targeting angiogenesis with multitargeted tyrosine kinase inhibitors in the treatment of non-small cell lung cancer. *Oncologist,* 15**,** 436-46.

SEETHARAM, L., GOTOH, N., MARU, Y., NEUFELD, G., YAMAGUCHI, S. & SHIBUYA, M. 1995. A unique signal transduction from FLT tyrosine kinase, a receptor for vascular endothelial growth factor VEGF. *Oncogene,* 10**,** 135-47.

SENGER, D. R., GALLI, S. J., DVORAK, A. M., PERRUZZI, C. A., HARVEY, V. S. & DVORAK, H. F. 1983. Tumor cells secrete a vascular permeability factor that promotes accumulation of ascites fluid. *Science,* 219**,** 983-5.

SHALABY, F., ROSSANT, J., YAMAGUCHI, T. P., GERTSENSTEIN, M., WU, X. F., BREITMAN, M. L. & SCHUH, A. C. 1995. Failure of blood-island formation and vasculogenesis in Flk-1-deficient mice. *Nature,* 376**,** 62-6.

SHIBUYA, M. 2001. Structure and dual function of vascular endothelial growth factor receptor-1 (Flt-1). *Int J Biochem Cell Biol,* 33**,** 409-20.

SLAKTER, J. S. & STUR, M. 2005. Quality of life in patients with age-related macular degeneration: impact of the condition and benefits of treatment. *Surv Ophthalmol,* 50**,** 263-73.

SMITH, W., MITCHELL, P. & LEEDER, S. R. 1996. Smoking and age-related maculopathy. The Blue Mountains Eye Study. *Arch Ophthalmol,* 114**,** 1518-23.

SUNER, I. J., ESPINOSA-HEIDMANN, D. G., MARIN-CASTANO, M. E., HERNANDEZ, E. P., PEREIRA-SIMON, S. & COUSINS, S. W. 2004. Nicotine increases size and severity of experimental choroidal neovascularization. *Invest Ophthalmol Vis Sci,* 45**,** 311-7.

SUNNESS, J. S., RUBIN, G. S., APPLEGATE, C. A., BRESSLER, N. M., MARSH, M. J., HAWKINS, B. S. & HASELWOOD, D. 1997. Visual function abnormalities and prognosis in eyes with age-related geographic atrophy of the macula and good visual acuity. *Ophthalmology,* 104**,** 1677-91.

TAKAHASHI, T., UENO, H. & SHIBUYA, M. 1999. VEGF activates protein kinase C-dependent, but Ras-independent Raf-MEK-MAP kinase pathway for DNA synthesis in primary endothelial cells. *Oncogene,* 18**,** 2221-30.

TAP STUDY, G. T. O. A.-R. M. D. W. P. T. T. S. G. 1999. Photodynamic therapy of subfoveal choroidal neovascularization in age-related macular degeneration with verteporfin: one-year results of 2 randomized clinical trials--TAP report. Treatment of age-related macular degeneration with photodynamic therapy (TAP) Study Group. *Arch Ophthalmol,* 117**,** 1329-45.

THAKKINSTIAN, A., HAN, P., MCEVOY, M., SMITH, W., HOH, J., MAGNUSSON, K., ZHANG, K. & ATTIA, J. 2006. Systematic review and meta-analysis of the association between complement factor H Y402H polymorphisms and age-related macular degeneration. *Hum Mol Genet,* 15**,** 2784-90.

THE ALPHA-TOCOPHEROL BETA CAROTENE CANCER PREVENTION STUDY, G. 1994. The effect of vitamin E and beta carotene on the incidence of lung cancer and other cancers in male smokers. The Alpha-Tocopherol, Beta Carotene Cancer Prevention Study Group. *N Engl J Med,* 330**,** 1029-35.

TOBE, T., ORTEGA, S., LUNA, J. D., OZAKI, H., OKAMOTO, N., DEREVJANIK, N. L., VINORES, S. A., BASILICO, C. & CAMPOCHIARO, P. A. 1998. Targeted disruption of the FGF2 gene does not prevent choroidal neovascularization in a murine model. *Am J Pathol,* 153**,** 1641-6.

TOMA, H. S., BARNETT, J. M., PENN, J. S. & KIM, S. J. 2010. Improved assessment of laser-induced choroidal neovascularization. *Microvasc Res*.

VILLABLANCA, A. C. 1998. Nicotine stimulates DNA synthesis and proliferation in vascular endothelial cells in vitro. *J Appl Physiol,* 84**,** 2089-98.

WALTENBERGER, J., CLAESSON-WELSH, L., SIEGBAHN, A., SHIBUYA, M. & HELDIN, C. H. 1994. Different signal transduction properties of KDR and Flt1, two receptors for vascular endothelial growth factor. *J Biol Chem,* 269**,** 26988-95.

WESSLER, I. & KIRKPATRICK, C. J. 2008. Acetylcholine beyond neurons: the non-neuronal cholinergic system in humans. *Br J Pharmacol,* 154**,** 1558-71.

WESSLER, I., KIRKPATRICK, C. J. & RACKE, K. 1999. The cholinergic 'pitfall': acetylcholine, a universal cell molecule in biological systems, including humans. *Clin Exp Pharmacol Physiol,* 26**,** 198-205.

WITMER, A. N., VRENSEN, G. F., VAN NOORDEN, C. J. & SCHLINGEMANN, R. O. 2003. Vascular endothelial growth factors and angiogenesis in eye disease. *Prog Retin Eye Res,* 22**,** 1-29.

WOOD, J. M., BOLD, G., BUCHDUNGER, E., COZENS, R., FERRARI, S., FREI, J., HOFMANN, F., MESTAN, J., METT, H., O'REILLY, T., PERSOHN, E., ROSEL, J., SCHNELL, C., STOVER, D., THEUER, A., TOWBIN, H., WENGER, F., WOODS-COOK, K., MENRAD, A., SIEMEISTER, G., SCHIRNER, M., THIERAUCH, K. H., SCHNEIDER, M. R., DREVS, J., MARTINY-BARON, G. & TOTZKE, F. 2000. PTK787/ZK 222584, a novel and potent inhibitor of vascular endothelial growth factor receptor tyrosine kinases, impairs vascular endothelial growth factor-induced responses and tumor growth after oral administration. *Cancer Res,* 60**,** 2178-89.

YAMAZAKI, Y. & MORITA, T. 2006. Molecular and functional diversity of vascular endothelial growth factors. *Mol Divers,* 10**,** 515-27.

ZACHARY, I. & GLIKI, G. 2001. Signaling transduction mechanisms mediating biological actions of the vascular endothelial growth factor family. *Cardiovasc Res,* 49**,** 568-81.

ZENG, H., DVORAK, H. F. & MUKHOPADHYAY, D. 2001. Vascular permeability factor (VPF)/vascular endothelial growth factor (VEGF) peceptor-1 down-modulates VPF/VEGF receptor-2-mediated endothelial cell proliferation, but not migration, through phosphatidylinositol 3-kinase-dependent pathways. *J Biol Chem,* 276**,** 26969-79.

7. Abkürzungsverzeichnis

Abb.	Abbildung
AREDS	Age-related Eye Disease Study Group
ARMS-2	Age-related maculopathie susceptibility 2
AMD	Altersbedingte Makuladegeneration
ANCHOR	Anti-VEGF Antibody for the treatment of predominantly classic choroidal Neovascularisation in Age-related Maculadegeneration Study
ARVO	Association for Research in Vision and Ophthalmology
BSS	Balanced salt solution
BAD	Bcl-2 associated death promoter homologe
BSA	Bovine Serum Albumin
CHO Zellen	Chinese hamster ovarial Zellen
CNV	Choroidale Neovaskularisation
CATT	Comparison of Age-related Maculardegeneration Treatment Trials
cDNA	Complementary DNA
DNA	Desoxyribonukleinsäure
DAG	Diacylglycerin
ER	Endoplasmatisches Retikulum
eNOS	Endothelständige NO-Synthase
EGFR	Epidermal growth factor receptor
ERK	Extracellular controled Kinase
FAG	Fluoreszenz Angiographie
Flt-1	Fms-like tyrosine kinase 1 (=VEGFR 1)
Flt-4	Fms-like tyrosine kinase 4 (=VEGFR 3)
FAK	Focal adhesion Kinase
Grb2	Growth-factor-receptor-bound-2
HSP27	Heat shock protein
HUVEC	Human umbilical vein endothelial cells
HIF	Hypoxia Inducible Factor
IP3	Inositoltrisphosphat
IOD	Intraocculärer Druck
KDR	Kinase insert domain containing receptor (=VEGFR 2)
CFH	Komplementfaktor H
sVEGFR1	Löslicher VEGFR1
mTOR	Mamalian target of rapamycin
mRNA	Messanger RNA
MARINA	Minimally Classic/Occult Trial of the Anti-VEGF Antibody Ranibizumab in the Treatment of neovascular Age-related Maculadegeneration Study
MEK	Mitogen-activated Kinase
p38/MAPK	Mitogen-activated Protein Kinase
NP-1	Neurolipin-1
nAchR	Nikotinischer Azetylcholin Rezeptor

OCT	Optisches Kohärenztomogramm
PFA	Paraformaldehyd
PBS	Phosphatgepufferte Salzlösung
PIP 2	Phosphatidylinositolbisphosphat
PIP 3	Phosphatidylinositoltrisphosphat
PI3K	Phosphatidylinositoltrisphosphat Kinase
PLCγ	Phospholipase Cγ
PDT	Photodynamische Therapie
PEDF	Pigment epithelium-derived factor
PLGF	Placental Growth Factor
Akt/PKB	Proteinkinase B
PKC	Proteinkinase C
RAF-K	Rapidly growing fibrosarkoma Kinase
RPE	Retinales Pigmentepithel
RNA	Ribonukleinsäure
SRC	Sarcoma and cellular Kinase
siRNA	Smal Interfering RNA
sFlt-1	Soluble fms-like tyrosine kinase 1 (=sVEGFR 1)
TAP	Treatment of Age-related Maculardegeneration with PDT Studie
VPF	Tumor vascular permeability factor
UTHSCSA	University of Texas Health Science Centre at San Antonio
VEGF	Vascular Endothelial Growth Factor
VEGFR	Vascular Endothelial Growth Factor Receptor

8. Abbildungsverzeichnis

Abbildung 1: Schematische Übersicht über die Anatomie der Netzhaut
Abbildung 2: Fundoskopisches Bild Drusenmakulopathie (hier weiche Drusen)
Abbildung 3: Das zu Abb. 2 gehörige Fluoreszenzangiogramm (FAG) in der gemischt Arteriovenösen- Phase
Abbildung 4: Normalbefund eines OCT
Abbildung 5: Drusenmakulopathie im OCT
Abbildung 6: Fundoskopisches Bild einer geographischen Atrophie (roter Pfeil)
Abbildung 7: Die zu Abb. 6 gehörige FAG in der frühvenösen Phase
Abbildung 8: OCT bei geographischer Atrophie
Abbildung 9: Fundoskopisches Bild einer feuchten AMD. Der gelbe Pfeil markiert die vermutlich darunterliegende CNV
Abbildung 10: FAG einer CNV in der gemischt arteriovenösen Phase
Abbildung 11: OCT eines cystoiden Makulaödems bei AMD. Der rote Pfeil markiert ein mögliches Vorwachsen der CNV durch die Choriokapillaris.
Abbildung 12: Beispiel für ein Amsler-Netz
Abbildung 13: Übersicht Mögliche Angriffspunkte für Substanzen im VEGF Pathway (Modifiziert nach Kaiser, 2006)
Abbildung 14: Intrazelluläre Signaltransduktion des VEGFR2 (Modifiziert nach (Cross et all., 2003))
Abbildung 15: Logo des Programmes zum Photographieren der CNV
Abbildung 16: Benutzeroberfläche des ImageTool®
Abbildung 17: Markieren der CNV Fläche
Abbildung 18: Darstellung der Ergebnisse der ausgewählten Fläche
Abbildung 19: Beispiel einer Laserinduzierten CNV (Vergrößerung: 100fach)
Abbildung 20: Graphische Darstellung der erzielten Ergebnisse (**=p<0,01; *=p<0,05)
Abbildung 21: Gegenüberstellung einzelner CNV Bilder der Versuchsgruppen

9. Tabellenverzeichnis

Tabelle 1: Übersicht über die Formen der AMD
Tabelle 2: Übersicht über die Alters- und Geschlechteradaptiere Odds Ratio (95% Konfidenzinterwall) der verschiedenen Risikofaktoren (Modifiziert nach Clemons et al., 2005)
Tabelle 3: Übersicht über das Bindungsverhalten der verschiedenen VEGF Proteine ((Vgl. Olsson et al., 2006), (Ogawa et al., 1998) und (Yamazaki und Morita, 2006))
Tabelle 4: Übersicht über die verwendeten Stoffe, deren Konzentration und die Anzahl der Tiere
Tabelle 5: Übersicht über die Ergebnisse (gerundete Zahlen) (**=p<0,01; *=p<0,05)
Tabelle 6: Übersicht über die in Erprobung befindlichen Substanzen (Modifiziert nach Ni und Hui, 2009)

10. Danksagungen

Ich möchte mich an dieser Stelle insbesondere bei Dr. med. Birthe Meyer-Rüsenberg, Dr. med. Hanni Wiermann und PD Dr. Oliver Zeitz bedanken. Sie haben mich unermüdlicher Weise bei dieser Arbeit begleitet und unterstützt. Auch möchte ich den vielen lieben Freunden und meiner Familie danken, die mir während der Promotionsphase mit Rat und Geduld zur Seite standen. Ihnen allen ist diese Arbeit gewidmet.

11. Lebenslauf

Sebastian Frederick Bigdon geboren am 30. August 1985 in Hamburg

Berufserfahrung

Assistenzarzt Orthopädie und Unfallchirurgie	Universitätsklinik Freiburg	seit April 2012
PJ Orthopädie	Klinikum Bad Bramstedt	März bis Juli 2011
PJ Chirurgie	AK St. Georg Hamburg	Dezember 2010 bis März 2011
PJ Innere Medizin	AK Hamburg Harburg	August bis Dezember 2010
Famulatur Unfallchirurgie	Ludwig-Maximilian Universität München	Mai 2010
Wahlfach Orthopädie und Unfallchirurgie	Schön Klinikum Hamburg-Eilbek	Januar bis April 2010
Famulatur Kinderchirurgie	Krankenhaus Dritter Orden, München	September 2009
Famulatur Orthopädie	Praxisklinik München West	August 2009
Famulatur Augenheilkunde	Universitätsklinik Hamburg Eppendorf	August und September 2008

Bildung

2005-2011 Studium der Humanmedizin am Universitätsklinikum Hamburg Eppendorf

- 2011 Examen und Approbation im Fach Humanmedizin (Gesamtnote 2)
- 2008 bis heute Promotion „Therapie der neovaskulären Form der altersbedingten Makuladegeneration: Untersuchungen in einem Modellsystem“
- 2007 1. Abschnitt der Ärztlichen Prüfung (Note 3)

1996-2005 Gymnasium im Schulzentrum Glinde (Leistungskurse: Biologie und Chemie) Abiturnote 1,5

Veröffentlichungen

- Nicotine Receptor Antagonist Reduces The Size Of Laser-induced CNV In A Mouse Model And Inhibits VEGF-Receptor-2 Phosphorylation In Vitro
  (S. Bigdon, B. Meyer-Rüsenberg, A. Wiermann, N. Krüger, F. Kunst, R. Grierson, C. Skevas, G. Richard, M. Thill, O. Zeitz)
  Vortrag - *Ausgezeichnet mit dem ARVO Travel Grant 2010*
- Intravitreal Bevacizumab in a mouse model of laser induced CNV
  (*B. Meyer-Ruesenberg, A. Wiermann, S. Bigdon, M. Thill, R. Grierson, G. Richard, O. Zeitz)*
  Poster - ARVO 2009
- Intravitreale Anti-VEGF-Therapie in einem Mausmodell mit laserinduzierter CNV
  (*B. Meyer- Ruesenberg, A. Wiermann, S. Bigdon, M. Thill, R. Grierson, G. Richard, O. Zeitz)*
  Poster - DOG 2009
- Intravitreal appliziertes Wortmannin reduziert die Größe einer laserinduzierten CNV im Mausmodell
  (*A. Wiermann, B. Meyer-Ruesenberg, S. Bigdon, M. Thill, G. Richard, O. Zeitz)*
  Poster - DOG 2009

12. Eidesstattliche Versicherung *[als letztes Blatt in die Dissertation einzubinden]*

Ich versichere ausdrücklich, dass ich die Arbeit selbständig und ohne fremde Hilfe verfasst, andere als die von mir angegebenen Quellen und Hilfsmittel nicht benutzt und die aus den benutzten Werken wörtlich oder inhaltlich entnommenen Stellen einzeln nach Ausgabe (Auflage und Jahr des Erscheinens), Band und Seite des benutzten Werkes kenntlich gemacht habe.
Ferner versichere ich, dass ich die Dissertation bisher nicht einem Fachvertreter an einer anderen Hochschule zur Überprüfung vorgelegt oder mich anderweitig um Zulassung zur Promotion beworben habe.

Unterschrift: .....