Institut für Pathologie

Universität Hamburg

Prof. Dr. med. G. Sauter

Arbeit unter der Leitung von PD Dr. R. Simon

Prävalenz und klinische Signifikanz von 16 p 13.2 Gen-Amplifikationen im humanen Harnblasenkarzinom

Promotion

Zur Erlangung des Grades eines Doktors der Medizin der

Medizinischen Fakultät der Universität Hamburg

vorgelegt von

Dorothee Verita Pape

aus Hamburg

Hamburg

2013

Angenommen an der med. Fak. am: 15.10.2013

Vorsitzende: Prof. Dr. G. Sauter

2.Gutachter: PD Dr. S. Ronald

3. Gutachter: Prof. Dr. V. Müller

Inhaltsverzeichnis

Abbildungsverzeichnis **v**

Tabellenverzeichnis **vi**

1 Einleitung **1**

1.1 Das Harnblasenkarzinom 1

1.1.1 Epidemiologie des Harnblasenkarzinoms 1

1.1.2 Klassifikation und Pathologie des Harnblasenkarzinoms 3

1.1.3 Risikofaktoren für die Entstehung eines Harnblasenkarzinomes . . . 8

1.1.4 Diagnostik des Harnblasenkarzinoms 9

1.1.5 Therapie beim Harnblasenkarzinom 11

1.2 Genetik des Harnblasenkarzinoms 12

1.3 Stand der Forschung: 16p13.2 15

1.4 Ziel der Arbeit 18

2 Methoden und Material **19**

2.1 Methoden 19

2.1.1 FISH 19

2.1.2 Gewebemikroarray-Technologie 20

2.2 Untersuchungsmaterial 21

2.2.1 Multitumor-Array 21
2.2.2 Harnblase-Ca Prognose TMA 22
2.2.3 Zelllinien-Array 25
2.2.4 Reagenzien und Geräte 31
2.2.5 Kultivierung von Bac E.coli Klonen 34
2.2.6 pBac-DNA-Extraktion aus E.coli-Flüssigkultur 34
2.2.7 DIG-Nick-Translation 36
2.2.8 Fluoreszenz-in-situ-Hybridisierung 37
2.2.9 Auswertung der FISH 40

3 Ergebnisse **42**
3.1 Multitumorarray 42
3.2 Harnblasen-Prognose TMA 44
3.3 Ki67 Expression 46
3.4 Assoziation zur Patientenprognose 49

4 Diskussion **53**

5 Zusammenfassung **60**

Literaturverzeichnis **63**

Danksagung **71**

Eidesstattliche Erklärung **72**

Abbildungsverzeichnis

1.1 Auswertung der aCGH Daten. 17
1.2 Chromosom 16, genecards® 18

2.1 Konstruktion eines Gewebemikroarray. 21
2.2 Gewebespots eines Mikroarrays. 22

3.1 Amplifikation auf dem Harnblasen-Prognose TMA. 46
3.2 Boxplot des Proliferationsfaktors Ki67 für alle Tumore. 47
3.3 Boxplot des Proliferationsfaktor Ki67 für pT2-4 Tumoren. 48
3.4 Gesamtüberleben alle T-Stadien, pTa-pT2. 49
3.5 Gesamtüberleben Übergangsepithelkarzinom, pT2-pT4. 50
3.6 Rezidive bei pTa-pT1. 51
3.7 Progression für pTa und pT1. 52

4.1 Häufige Amplifikationen im Harnblasenkarzinom in % bei pT2-4 Tumoren. 54

Tabellenverzeichnis

2.1 Multitumor-Array. 23

2.2 Gewebemikroarray Harnblase. 24

2.3 Zelllinienarray 30

3.1 Slide D des Multitumorarray. 43

3.2 Gensignale auf dem MTA Slide D. 43

3.3 Slide H des Multitumorarray. 44

3.4 Assoziation des TMEM186-Genstatus mit dem Tumorphänotyp. 45

3.5 Vergleich der mittleren Ki67 Expression und des TMEM186 Genstatus für alle Tumore. 47

3.6 Vergleich der mittleren Ki67 Expression und des TMEM186 Genstatus für pT2-4 Tumoren. 48

3.7 Gesamtüberleben alle T-Stadien. 50

3.8 Gesamtüberleben Übergangsepithelkarzinom. 50

3.9 Test zwischen den Gruppen von Rezidiven bei pTa-pT1. 51

3.10 Test zwischen den Gruppen bei Progression für pTa und pT1. 51

3.11 Multivariate-Analyse für den prognostischen Marker TMEM186 für Grad und Stadium. 52

Kapitel 1

Einleitung

1.1 Das Harnblasenkarzinom

1.1.1 Epidemiologie des Harnblasenkarzinoms

Das Harnblasenkarzinom ist das siebthäufigste Krebsleiden weltweit und verzeichnet 260.000 neue Fälle bei Männern und 76.000 Neuerkrankungen bei Frauen jedes Jahr. Das Harnblasenkarzinom macht 3,2% der Krebserkrankungen jährlich aus und kommt öfter bei Männern als bei Frauen vor. (Eble et al., 2004) Es ist der vierthäufigste Krebs beim Mann nach Lunge, Prostata und Kolon. Die Tumorerkrankung wird aufgeteilt in invasive (vollständige) und oberflächliche (in situ) Karzinome mit Neubildungen unsicheren oder unbekannten Verhaltens. Das mittlere Erkrankungsalter beim Mann liegt bei 71, für Frauen bei 74 Jahren. Somit zählt der Harnblasentumor zu den Erkrankungen mit relativ hohem mittlerem Erkrankungsalter. (Robert Koch-Institut, 2008) Bei Männern treten 30 neue Fälle/Jahr/100.000 auf, wobei es bei Frauen 8 neue Fälle/Jahr/100.000 zu registrieren gibt. Insgesamt treten 200 neue Fälle/Jahr/1 Mill. auf und somit 50 Todesfälle/Jahr/1 Mill. Das bedeutet 16.000 neue Fälle pro Jahr in der Bundesrepublik Deutschland. In den letzten 50 Jahren wurde eine Zunahme des Harnblasenkarzinoms von 50% festgestellt. (Hautmann

und Huland, 2006) Bei malignen Neubildungen handelt es sich bei 90% um Urothelkarzinome, welche auch Übergangszellkarzinome genannt werden und multifokal vorkommen. In 2,8% der Fälle kommen Plattenepithelkarzinome und in 1,9% der Fälle Adenokarzinome bei den Harnblasenkarzinomen vor. 75% weisen bei der Erstdiagnose ein oberflächliches Harnblasenkarzinom pTa oder pT1 auf, welches einzeln (unifokal) oder multipel (multifokal) vorkommen kann.

Das Karzinom ist in Westeuropa, Nordamerika und Australien am häufigsten. Im Vergleich zu Entwicklungsländern spricht man insgesamt für Menschen in einem hochentwickeltem Land von einem sechsfach höheren Risiko, an Harnblasenkarzinom zu erkranken. Die Fünf-Jahres-Überlebensrate liegt, durch Früherkennung und verbesserte Therapie, für Frauen bei 70% und für Männer bei 76%. Werden nur die invasiven Karzinome der Harnblase betrachtet sinken die Fünf -Jahres-Überlebensraten. Sind zusätzlich noch Absiedlungen in Lymphknoten, bestehen nur noch geringe Aussichten auf Heilung. (Eble et al., 2004; Hautmann und Huland, 2006)

Als hohe Risikofaktoren beim invasiv-wachsenden Blasenkarzinom für Rezidive und Progression haben sich Multifokalität, Tumorgröße >3 cm und Vorliegen eines Carcinoma in situ (Cis) herausgestellt. Weiterhin gelten als schlechte Prognose die Ausbreitung über die Blasenwand, Infiltration der Harnleitermündung, Lymphknotenmetastasen und Fernmetastasen. 70% der Tumore sind an der Hinter- und Seitenwand der Blase lokalisiert, 20% sind im Trigonum zu finden, nur 1 – 5% panuruthelial und ca.10% am Blasendach. Insgesamt zeigen 50% der Tumore ein multifokales Wachstum. Prognoseweisend sind Grad und Stadium des Tumors, wobei für den invasiven pT1-Tumor dem histologischen Grad am meisten Bedeutung zu kommt, da Patienten mit einem G1-pT1-Tumor keine signifikant verringerte Lebenserwartung haben. Als höchster prognostischer Marker gilt die Invasionstiefe. Tumore, die über die Lamina muscularis mucosae hinaus wachsen, weisen eine erhöhte Progressionstendenz auf. Hochgradige T1-Tumore zeigen eine Rezidivrate von 80%, Tumorpro-

gression von 60% und somit eine Zehn-Jahres-Überlebensrate von nur 35%. Hinzukommt die lymphogene und/oder hämatogene Streuung, die die Prognose nachhaltig beeinflusst. pT1-Tumore, die Metastasen gebildet haben, senken die Fünf-Jahres-Überlebensrate unter 44%. Einige genetische Veränderungen sind mit einer schlechteren Prognose assoziiert. Neben Veränderungen des TP53-Tumorsuppressor-Gens und des Rb-Genes kommen denen der Cyclin-abhängigen Kinasen, besonders P21 und P27, prognostische Bedeutung zu. (Eble et al., 2004)

1.1.2 Klassifikation und Pathologie des Harnblasenkarzinoms

Die Harnblase (Vesica urinaria) ist ein Hohlorgan. Die Harnblase ist wie der Harnleiter aus Schichten aufgebaut. Die luminalste Schicht ist das Übergangsepithel (Urothel). Das physiologische Urothel besteht aus sechs bis sieben Zellreihen, welche zum Nierenbecken hin abnehmen, sodass sich nur noch zwei bis drei Zellreihen dort befinden. Typisch für das Urothelepithel sind die "Umbrella cells" (Schirmzellen oder Deckzellen), welche lumenwärts liegen. Diese sind von einer sialinhaltigen Mukopolysaccharidschicht bedeckt. Das Übergansepithel enthält noch die Basalzellen (isoprismatisch) und die Intermediärzellen (polygonale), die sich im ungedehnten Zustand der Blase gut auseinander halten lassen. (Sobotta, 2006) Danach folgt die Lamina propria, eine dicke Schleimhautschicht. Die Muskelschicht (Tunica muscularis) besteht aus drei erkennbaren Schichten glatter Muskulatur. (Kühnel, 2008) Die kräftige Muskelwand bildet den Musculus detrusor vesicae (Austreibermuskel des Harnes). Zur Muskelschicht wird das Epithel von der Basalmembran (Tela subserosa) abgegrenzt. (Sobotta, 2006) Papillome (G-0-Tumore) werden als benigne Tumore eingestuft. Sie wachsen von normalem Epithel bedeckt blumenkohlartig in das Blasenlumen vor. G-1-Tumore zeigen zellreiches kerndichtes Epithel mit Schichtungsverlust. Die Kerne sind gleichförmig und ähneln der basalen Zellschicht. G-2-Tumore sind als Zwischenstufe einzuordnen. G-3-Tumore sind anaplastische, niederdifferenzierte Tumore mit

hohem Malignitätsgrad. Es liegt eine hohe Polymorphie vor und die einzelnen Schichten der Zellen sind nicht mehr zu erkennen.

Die Histologie des Blasentumors ist variabel. Die meisten pT1 sind papilläre Tumore (G1-G2). Dagegen sind die pT2-pT4 Tumore meist nicht-papillär und G3-G4. Das Grading wird eingestuft durch Begutachtung der Kernmorphologie und der Zellveränderungen. Zur Beurteilung des Blasentumores ist es entscheidend, den Umfang der Invasion und die Ausdehnung des Tumors festzustellen. Im pT1 Tumor werden Zellnester, Cluster und einzelne Zellen im papillären Kern und/oder in der Lamina propria entdeckt. Als prognostischer Marker zählt dabei die Tiefe der Invasion der Lamina propria. (Kühnel, 2008) Das Carcinoma-in-situ ist eine besondere Form und weist intraepitheliale Läsionen mit einem Malignitätsgrad von III auf. Normal erscheinende Mukosa kann bereits maligne transformiert sein. Blasenkarzinome metastasieren lymphogen und hämatogen. Lymphogen werden die Lymphknoten im kleinen Becken der Fossa obturatoria, in der präsakralen und iliakalen Region befallen. Hämatogen metastasiert das Karzinom häufig in die Lunge, Knochen und die Leber. T1-G1-III-Tumoren weisen in 10% befallene Lymphknoten auf oder Fernmetastasen. T2-Tumoren schon in 30% und T3a- und T3b in 40 – 60% metastasieren in Lymphknoten. (Hautmann und Huland, 2006)

Auflistung der Malignome nach dem UICC TNM-System (Eble et al., 2004):

T- Primärtumor

TX- Primärtumor kann nicht beurteilt werden

T0- kein Anhalt für Primärtumor

Ta- nicht invasiver, papillärer Tumor

Tis- Carcinoma in situ

T1- Invasion der Basalmembran (Lamina propria)

T2- Infiltration der Blasenmukulatur

T2a- Infiltration der oberflächlichen Blasenmuskulatur (innere Hälfte)

T2b- Infiltration der tiefen Blasenmuskulatur (äußere Hälfte)

T3- Infiltration des perivesikalen Fettgewebes

T3a- mikroskopisch

T3b- makroskopisch

T4- Infiltration von Prostata oder Uterus, Vagina, Becken oder Bauchwand

T4a- Infiltration von Prostata, Uterus, Vagina

T4b- Infiltration von Becken- und Bauchwand

N-RLymphknotenbefall

NX- Lymphknotenstatus unbekannt

N0- Keine Lymphknotenmetastasen

N1- Befall eines Lymphknotens <2cm

N2- Befall eines Lymphknotens von 2 – 5cm oder mehrere Lymphknoten <5cm

N3- Lymphknoten >5 cm

M-Fernmetastasen

MX- unbekannt

M0- metastasenfrei

M1- Fernmetastasen vorhanden

Ein Zusatz P macht deutlich, dass der Befund pathologisch überprüft wurde. Das Staging erfolgt nach der transurethralen Resektion der Blase. Bei Verdacht auf ein Carcinoma-in-situ werden zufällig aus unterschiedlichen Regionen der Blase Proben entnommen. Die Biopsie wird bei pTa und allen pT1 Tumoren nach 1 – 6 Wochen wiederholt. Ist die Diagnose des Primärtumors gesichert, erfolgt das Staging durch CT des Beckens, Sonographie

des Oberbauches, Röntgen-Thorax, Lymphknotenbiopsie und Knochenszintigraphie.

Stadiengruppierung:

Stadium 0a	Ta	N0	M0
Stadium 0is	Tis	N0	M0
Stadium I	T1	N0	M0
Stadium II	T2a,b	N0	M0
Stadium III	T3a,b	N0	M0
	T4a	N0	M0
Stadium IV	T4b	N0	M0
	AnyT	N1,N2,N3	M0
	Any T	Any N	M1

Der Pathologe unterscheidet die Tumore nach der Herkunft ihres Gewebes aus den drei Keimblättern. Epitheliale Tumore stammen aus dem Ektoderm und dem Entoderm. Dabei werden die benignen Tumore Papillom und Adenom genannt und der maligne Tumor entspricht dem Karzinom (Adeno-). Geschwulste des Mesoderms (mesenchymale Tumore) werden als benignes Lipom, Chondrom oder Angiom bezeichnet und der maligne Tumor Liposarkom, Chondrosarkom oder Angiosarkom. Epitheliale Tumore entstammen aus dem Gewebe des Platten-, Drüsen- oder Schleimhautepithels oder des Urothels. Papillome entstammen aus dem oberflächlichen Epithel (Plattenepithel von Haut, Drüsen oder Schleimhaut). Sie wachsen papillär. In der Harnblase haben sie Neigung zu Rezidiven und können maligne entarten. Adenome entstehen zum Beispiel aus Drüsen. Makroskopisch sind sie als gut differenzierte, abgekapselte Strukturen zu erkennen. Es gibt unterschiedliche Wachstumsformen, wie tubulär, trabekulär, follikulär oder zystisch. Maligne Tumore wie das Plattenepithelkarzinom wachsen oft endophytisch, knotig und ulzerieren häufig.

Zu unterscheiden sind verhornende und nichtverhornende Formen. Das Urothelkarzinom besteht aus Epithel der Harnwege und ist ein Übergangsepithel. Es zeigt ein solides oder papilläres Wachstum. Das Urothelkarzinom zeigt morphologisch und immunhistochemisch verschiedene Merkmale. Eine eindeutige Diagnose beruht auf der Identifikation von Vorstufen wie Carcinoma in situ. Das Karzinom enthält oft Bereiche unterschiedlicher Differenzierung, wie Platten- und/ oder Drüsengewebe. Das nicht- invasive Papillarkazinom kennzeichnet sich durch ein papilläres Tumorwachstum. Die Zellen zeigen ein Wachstum mit nur mäßigen Atypien. Das Plattenepithelkarzinom (squamous cell carcinoma) besteht nur aus Plattenepithelzellen. Makroskopisch wächst der Tumor ins Lumen. Er zeigt sich wuchtig und polyploid. Im Mikroskop ist oft der gut diffenzierte Tumor zu erkennnen. Die Zellen sind klar keratinisiert, intrazelluläre Verbindungen und nekrotisches Gewebe sind zu erkennen. Es sind Pleomorphismen im Kern zu erkennen. (Eble et al., 2004) Der Tumor wächst tief in die muscularis propria. Dauerkatheter, Steine und Infektionen führen zum Plattenepitelkarzinom. Bei Schistosomiasis entsteht meist ein Plattenepithelkarzinom. Das Adenokarzinom wächst ähnlich dem Adenom. (Kühnel, 2008) Das Adenokarzinom entsteht aus Drüsengewebe. Es zeigt sich mit derber Oberfläche. Es wächst exophytisch, papillär, ungestielt, fest, ulzerierend oder infiltrierend (Mostofi et al., 1999). Es erscheint manchmal gallertartig (Eble et al., 2004). Bei einer Harnblasenekstrophie liegt oft ein Adenokarzinom vor. Das kleinzellige Karzinom ist dem aus der Lunge ähnlich. Es geht von den neuroendokrinen Zellen aus.(Bühling et al., 2008) Es zeigt sich als fester, isolierter, polyploider, knotiger Tumor der ulzerieren kann. Oft kommt es zu Verkrustungen von Blutgefäßen (Azzopardi Phenomen). Bei diesem Tumor liegt bei 50% der kleinzelligen Tumore auch noch eine Erkrankung an Urothel- und/oder Plattenepithel-und/oder Adenokarzinom vor. Er produziert oft autonom Hormone und führt so zu neoplastischen Syndromen wie Hyperkalzämie oder Hypophosphatämie. Dieser Tumor metastasiert oft früh. (Kühnel, 2008)

1.1.3 Risikofaktoren für die Entstehung eines Harnblasenkarzinomes

Es sind einige Risikofaktoren für Harnblasenkarzinome bekannt. Die wichtigsten sind Zigarettenrauchen und die Exposition gegenüber aromatischen Aminen. Die Latenzzeit zwischen Einwirkung der Noxe und Entwicklung eines Karzinoms beträgt 10 bis 40 Jahre. Das geschätzte Risiko für Raucher ein Harnblasenkarzinom zu entwickeln liegt bei Männern bei 66% und bei Frauen bei 30%. Das Risiko kann gesenkt werden durch Verminderung der Intensität und Dauer des Rauchens. Nach Rauchabstinenz ist das Risiko nach 15 Jahren dem von Nichtrauchern gleichzusetzen.

Als Harnblasenkanzerogene sind Benzidine, 2-Naphtylamine und 1-Naphtylamine zu nennen, welche aromatische Amine sind. 1895 wurden von dem Chirurgen Rehn bei Anilinfarbarbeitern vermehrt Blasenkarzinome festgestellt. Die Amine sind kanzerogen, nachdem sie in der Leber hydroxyliert und glukoronidiert wurden und dann über den Urin ausgeschieden werden. Über N-Acetyltransferase können die Amine inaktiviert werden. (Hautmann und Huland, 2006) Phenacetin ist ein Aminophenolderivat, führt zu Nierenerkrankungen und kann Harnblasenkrebs verursachen. Es wurde 1986 vom Markt genommen. Es wurde als Schmerzmittel bei Migräne und Rheuma genutzt und ist nun durch Paracetamol ersetzt worden. Andere Medikamente, die kanzerogen wirken, wie Chlornaphazin und Cyclophosphamid sind noch zu erwähnen. Bei Dauerkatheterträgern kann es zur Ausbildung von Plattenepithelkarzinomen kommen, da ein erhöhtes Risiko für chronische Harnwegsinfekte besteht. Bei der Bilharziose werden in der Akutphase der Infektion mit Schistosoma haematobium granulomatöse Polypen in der Blase gebildet. Kommt es zu einer chronischen Infektion, kann es auch zur Entstehung von Plattenepithelkarzinomen kommen. Ochratoxin A ist ein Mykotoxin und kann in Lebensmitteln vorkommen. Es führt zu Nierenerkrankungen und kann karzinogen auf die Blase wirken. (Eble et al., 2004; Hautmann und Huland,

2006)

1.1.4 Diagnostik des Harnblasenkarzinoms

Das Leitsymptom des Harnblasenkarzinoms ist die schmerzlose Makrohämaturie. Jede Dysurie, Algurie oder Zystitis bei Männern ab dem 40. Lebensjahr, die sich nicht durch eine benigne Prostatahyperplasie oder durch einen Harnwegsinfekt erklären lässt, sollte den Verdacht auf ein Carcinoma-in-situ lenken. Im Urinsediment dominieren nicht verformte epitheliale oder frische Erythrozyten im Gegensatz zur Glomerulonephritis mit dysmorphen Erythrozyten. Als Symptome können Tenesmen durch Blutkoagel und unilateraler Nierenlagerschmerz mit Ektasie durch Harnstauung vorkommen. Hydronephrose ist ein prognostisch schlechtes Zeichen bei Blasentumor. Die Patienten in fortgeschrittenem Stadium zeigen Ödeme in den Extremitäten, Knochenschmerzen, Gewichtsverlust und Nachtschweiß. Im Endstadium kann es zu Einbruch ins Rectum, in die Vagina, in die Urethra und zur Metastasierung in den Penisschwellkörper kommen. Nach der Anamnese sollten zuerst renale Ursachen ausgeschlossen werden und bei Frauen sollte noch eine gynäkologische Untersuchung hinzugefügt werden. Dabei bevorzugt man die Sonographie und den Katheterurin zur Untersuchung. Die Palpation der Blase und Sonographie bei voller Blase gehören zur Routineuntersuchung. Die Sonographie ist schnell, nicht-invasiv, günstig und meistens möglich. Auf Grund der oft falsch-negativen Raten kann die Sonographie nicht als alleinige Diagnostik gezählt werden. Tumorlokalisation, adipöse Patienten und postoperative Verwachsungen können die Beurteilung erschweren. Transurethrale Sonographie ist bei T2-T3 Tumoren sensitiver. (Eble et al., 2004) Kommt es zur Indikation der Urethrozystoskopie auf Grund der Makrohämaturie unklarer Ursache, persistierende Mikrohämaturie, rezidivierende Harnwegsinfekte, Verdacht auf Blasentumor, Tumorinfiltration aus Nachbarorganen, Metastasen oder Verlaufskontrolle nach Blasentumorresektion, dann erfolgt sie mit starren Fiberglasinstrumenten in Steinschnittlagerung des Patienten oder bei flexiblen

Instrumenten in Rückenlage. Bei der starren Zystoskopie kann die Blase mit abgewinkelter Optik bis zu 70% eingesehen werden. Die Sensitivität wird gesteigert durch Installation von 5-Aminolävullinsäure, welche im malignen Gewebe fluoresziert. Zur weiteren Diagnostik wird die exfoliative Urinzytologie herangezogen, wobei die Blase mit Kochsalzlösung gespült wird und die Zellen unter einem Phasenkontrastmikroskop beurteilt werden. Als Malignitätskriterien zählen dabei: Verschiebung der Kernplasmarelation, Prominenz und Irregularität der Kernmembran, Chromatinvermehrung mit Transparenzverlust des Zellkerns, Änderung der Chromatinfeinstruktur, Vermehrung und Entrundung der Kernkörperchen und Varianz der Zellkerne. Als bildgebende Verfahren können das Urogramm, das Computertomogramm (CT) und die Kernspintomographie herangezogen werden. Das Urogramm wird hauptsächlich zum Ausschluss einer anderen Blutungsquelle durchgeführt und lässt keine Abklärung über einen Harnblasenkarzinom zu. Durch das CT kann eine Aussage über den Tumor und über die eventuelle Infiltration der Nachbarorgane gemacht werden. Mikrometastasen werden hierbei übersehen. Die Kernspintomographie (MRT) ist dem CT nur überlegen bei Gabe des Kontrastmittels Gadolinium. Beim MRT sind Tumore extravesikal und intramural eindeutiger zuerkennen. (Eble et al., 2004) Eine präzise Aussage über das Tumorstadium kann durch keines der Verfahren sichergestellt werden und kann nur durch die operative Methode, die transurethrale Resektion, gemacht werden. (Hautmann und Huland, 2006) Die Positronen-Emissions-Tomographie ist beim Blasentumor nicht diagnostikrelevant. Die transurethrale Resektion der Blase (TUR-B) wird in Narkose durchgeführt. Der Tumor wird komplett reseziert und eine beurteilbare PE (Probenentnahme) gewonnen. Ein “Blasenmapping” kann auch durchgeführt werden. Dabei werden von unterschiedlichen anatomischen Teilen der Blase Proben entnommen. Als Komplikation der Operation gelten das TUR-Syndrom, welches mit Elektrolytverschiebung einhergeht durch Spülflüssigkeitseinschwemmung über eröffnete Venen, und die Blasendachperforation während der Operation.

Als Differentialdiagnosen zum Harnblasenkarzinom kommen noch in Frage: chronische hämorrhagische Zystitis, Nierenbecken-, Ureter-, Prostata-, Harnröhrenkarzinom, Blaseninfiltrierende Tumore (aus Rektum, Kolon, Vagina, Adnexe), blutende prostatische Venen, Nephrolithiasis, Blasensteine, Therapie mit Marcumar®, ASS, Heparin®, Chemotherapeutika, hämatologische Erkrankungen und andere Entzündungen.

1.1.5 Therapie beim Harnblasenkarzinom

Das Carcinoma in situ (Tis) tritt häufig mit papillären Tumoren auf. Es wird – soweit sichtbar – durch die TUR-B entfernt. Weiterhin wird es mit einer intravesikalen Chemo- oder Immuntherapie behandelt. 75% der Patienten haben mit einer Fünf-Jahres-Überlebensrate von 60% zu rechnen. In der Langzeittherapie ist das Bacillus-Calmette-Guerin (BCG) vielversprechend. BCG sind Tuberkelbakterien, die eine Immunreaktion mit Aktivierung mononukleärer Immunozyten und Zytokinen hervorrufen. BCG oder Mitomycin werden zur Zeit bei der Rezidivprophylaxe nach TUR-B der oberflächlichen Harnblasenkarzinome und des Carcinoma in situ erfolgreich genutzt. Die oberflächlichen Tumore (Ta/T1) werden meist durch eine fraktionierte TUR entfernt. Der Tumor wird durch eine elektrische Schlinge entfernt und in derselben Sitzung wird der Tumorgrund und der Tumorrand reseziert. Gleichzeitig erfolgt eine Installation eines Chemotherapeutikums (MitomycinC oder Epirubicin) und es wird eine Rezidivprophylaxe empfohlen. Als Standardtherapie bei hochsitzenden Tumoren im ableitenden Harntrakt wird eine Nephrektomie mit Entfernung des Harnleiters durchgeführt. (Eble et al., 2004) Das lokalinvasive Harnblasenkarzinom (T2, T3a, T3b) liegt bei malignen und prämalignen Veränderungen fast im gesamten Urothel der Blase vor. Bei diesem Karzinom ist eine radikale Zystektomie durchzuführen, wenn keine Metastasierung nachgewiesen werden konnte. Bei der Frau wird zusätzlich zur Harnblase mit Ureteranteilen die vordere Vaginalwand, die Adnexen, der Uterus, gegebenenfalls die Urethra entfernt. Beim Mann erfolgt die Zystoprostataektomie, wobei noch die Pro-

stata, die Samenblase und bei Tumorbefall die Urethra entfernt werden. Es kann eine Nerverhaltung zur Schonung der Potenz versucht werden. Die Rekonstruktion der Neoblase erfolgt aus Dünndarm (Ileum). Komplikation dieser Operation können Inkontinenz und Impotenz sein. Kann auf Grund des Befalls der prostatischen Harnröhre oder schon bestehender Inkontinenz keine Anlage einer Ileumneoblase nach Hautmann/Studer (kontinente Harnableitung) erfolgen, dann wird eine sogenannte "Bricker-Blase" (Ileum-Conduit, eine ständige Urinableitung extrakorporal über Urostoma) angelegt. Eine weitere Alternative ist der Appendixpouch (Selbst-Katheterismus über Bauchnabelstoma = kontinent). Soweit die regionalen Lymphknoten nicht befallen sind, kann bei T2-Tumoren von einer Fünf-Jahres-Überlebensrate von 80% gesprochen werden und bei T3a- und T3b-Tumoren von 50 – 60%. Eine prä-und postoperative Bestrahlung verbessert die Überlebenschance.

Die Radio-Chemotherapie mit Cisplatin oder Adriamycin kann eine gute Alternative für Patienten mit zu großem Operationsrisiko oder ansonsten geringer Lebenserwartung sein. Metastasierte Harnblasenkarzinome galten bis vor 10 Jahren als inkurabel. Nun werden sie mit einer Chemotherapie-Kombination aus Gemcitabine und Cisplatin behandelt, was zu einer Remission von 50 – 70% führt. Trotzdem versterben Patienten mit Metastasen fast alle innerhalb eines Jahres. (Hautmann und Huland, 2006)

Als weitere Therapiekombination kann noch die TUR-B, Chemotherapie Mitomycin C und die neuere Möglichkeit mit Mikrowellen-Hyperthermie zur Prophylaxe von Rezidiven und einem besseren prognostischen Outcome hinzugezogen werden. (Colombo et al., 2003)

1.2 Genetik des Harnblasenkarzinoms

Neben der Tumorklassifikation nach TNM lassen sich die Harnblasenkarzinome in eine genetisch stabile Gruppe der niedriggradigen nicht-invasiven papillären Tumore (pTa G1-2) und eine genetisch instabile minimal invasive Gruppe (pT1) einteilen (Sauter und Mihatsch,

1998). Dazu kommen noch die Gruppen der genetisch instabilen Kategorie der hochgradigen nichtinvasiven oder Carcinoma in situ (pTaG3 und Tis) und invasiven Karzinome (pT1-4). Die hochgradig nichtinvasiven Karzinome zeigen verschiedene chromosomale Aberrationen, hochgradige Amplifikation und TP53 Mutationen. DNA Aneuploidie ist in 90% der Fälle zu erkennen. (Eble et al., 2004)

Das Vorkommen von Genveränderungen jeglicher Art hängt von der "genetischen Stabilität" des Tumors ab. pTa G1/G2 und pT1, pTaG3 und Tis Harnblasenneoplasien unterscheiden sich dramatisch in Genetik und vor allem Therapie. Die pTa G1/G2 sind meist gutartig, und unabhängig von der Therapie kann selten ein Progress beobachtet werden. Diese Harnblasenneoplasien zeigen nur geringe genomische Veränderungen. (Sauter und Mihatsch, 1998) Am häufigsten finden sich Verluste von Anteilen und/oder des gesamten Chromosom 9 (Richter et al., 1998). Identifiziert wurden die Gene CDKN2A auf 9p21 und CDKN2B auf 9p15. Andere wichtige Gene auf Chromosom 9 sind PTCH (q13), DBCCR1 (q32) und TSC1 (q34). Selten sind molekulargenetische Veränderungen wie Mutationen von Genen, die an der Regulation diverser Zellprozesse (Zellzyklus, DNA-Reparatur, programmierter Zelltod) beteiligt sind. Dazu gehört beispielsweise das p53 (TP53) -Gen auf 17q23, welches als Tumorsuppressorgen agiert und im Falle von LOH (loss of heterozygosity) eines Allels und Mutation des verbleibenden Allels inaktiviert wird (Mitra et al., 2005). p53 Mutationen kommen vermehrt bei hochgradig muskelinvasiven Tumoren der Harnblase (pT2 oder größer) vor. Eine Studie von van Rhijn versucht einen Zusammenhang zwischen p53- und FGFR3-Mutationen zu ziehen. Wobei FGFR3 in pT1 Tumoren nur zu 28% vorkommt und p53 Mutationen in 54% der untersuchten Fälle aufzuweisen waren. Beide Mutationen zusammen konnten nur in 8% nachgewiesen werden. Dabei zeigte sich, dass FGFR3 mit geringgradigen Karzinomen korreliert und p53 mit hochgradigen Karzinomen. (van Rhijn et al., 2012) Es scheint, dass FGFR3 Mutationen auf Chromosom 4p16.3 in nicht-invasiven-papillären Tumoren, die genetisch stabil sind, vermehrt vorkom-

men. (Eble et al., 2004) Es wurde beobachtet, dass Mutationen in diesem Bereich zu Zellproliferationen führten, aber die Entdifferenzierung des Tumors anscheinend blockiert wird. pTa-Tumore wiesen in 74% Mutationen auf. In cis-Tumoren hingegen konnte keine Mutation nachgewiesen werden. pT1-Tumore wiesen nur noch eine Mutationsrate von 21% auf und pT2-pT4-Tumore nur noch 16%. FGFR3 Mutationen konnten vor allem in pTa G1 Tumoren zu 84% nachgewiesen werden. (Billerey et al., 2001) Das unterstreicht noch einmal die Wichtigkeit, nicht-invasive Tumore von invasiven Tumoren grundlegend zu unterscheiden. Den die invasiven pT1-Tumoren zeigen ein hohes malignes Potenzial und müssen chirurgisch resiziert werden. (Sauter und Mihatsch, 1998)

pT1, pTaG3 und Tis weisen eine Vielzahl verschiedener chromosomaler Veränderungen auf. Je höher Tumorstadium und Grad sind, desto mehr aneuploide Zellen können gefunden werden (Sauter et al., 1997). In einer CGH-Studie konnte ein vermehrter Verlust von 2q, 5q, 10q und 18q neben Zugewinnen bei 5p und 20q bei pTaG3-Tumoren beobachtet werden. Daneben zeigte sich molekulargenetisch ein hohes Vorkommen an LOH auf verschiedenen Genloci, wobei Chromosom 9 mit 77% die meisten Verluste aufwies. (Zhao et al., 1999) Chromosom 9-Deletionen kommen nicht nur bei genetisch stabilen, sondern auch bei genetisch instabilen hochgradigen Karzinomen vor und gehen mit einem Verlust an Tumorsuppressorgenen einher. Neben dem Harnblasenkarzinom werden auch bei Karzinomen der Lunge (Merlo et al., 1994), der Haut (Quinn et al., 1994), des Ovars (Schultz et al., 1995) und der Niere (Cairns et al., 1995) Chromosom 9-Deletionen gefunden. Als Onkogene im Blasentumor sind verschieden Gene bekannt. Hierbei sind zu nennen das Her2 Gen auf 17q12-21 aus der Familie der EGFR-Gene. Her2 ist aus der Therapie mit Trastuzumab (Herceptin) bei Brustkrebs bekannt. Her2 ist in 10 – 20% amplifiziert und in 10 – 50% überexpremiert im Blasentumor. Die meisten positiven Her2-Blasentumore sind nicht amplifiziert. (Simon et al., 2003) Das H-ras ist das einzige Gen aus der ras-Gen-Familie, das anscheinend vermehrt in Harnblasenkarzinomen vorkommt. EGFR wird

zu therapeutischen Zwecken genutzt. Es ist in 3 – 5% amplifiziert und überexprimiert in 30 – 50% der invasiven Blasentumore. Die Cyclin abhängigen Kinasen (CDK) sind eine regulatorische Untergruppe und dienen als Regulatoren des Zellzykluses. Das wichtigste Cyclin für den Blasentumor, das CCND1, liegt auf 11q13 und ist in 10 – 20% der Fälle amplifiziert und in 30 – 50% der Fälle überexpremiert. (Bringuier et al., 1996) Das MDM2 Gen liegt auf 12q14.3-15 und kodiert für 40 verschiedene Teilungsvarianten; unter Anderem kann es TP53 inhibieren (Simon et al., 2002). In einer physiologischen Zelle regulieren sich MDM2-Expression und TP53-Aktivität (Simon et al., 2002; Sugano et al., 2010). Daneben existieren Tumorsuppressorgene die entscheidend für das Wachstum des Blasentumors sind. Hierbei ist zu nennen das TP53 auf 17q23 mit wichtiger Rolle im Zellzyklus, bei der DNA-Reparatur, beim Eintritt in den Zelltod und der Neuvaskularisation. Laut der International Agency of Research on Cancer sind in 40 – 60% der invasiven Blasentumore Mutationen des TP53 zu finden. Als weiteres Gen wird das PTEN genannt. Es liegt auf 10q23.3 und zeigt eine hohe Frequenz von Verlust der Heterogenität von 20 – 30% in muskelinvasiven Tumoren. Bei 30 – 80% muskelinvasiver Harnblasenkarzinome wurde eine Inaktivierung des Rb1-Gens auf 13q14 beobachtet, meist als Folge von heterozygoten 13q-Deletionen bei gleichzeitiger Mutation des verbleibenden Allels. Das Rb1-Gen spielt eine entscheidene Rolle im Zellzyklus, daher geht man von einem Zusammenhang zwischen Geninaktivierung und invasivem Muskelwachstum aus.

1.3 Stand der Forschung: 16p13.2

Chromosom 16p ist bekannt für Duplikationen, wobei 16p11.2 – 12.1 die meisten intrachromosomalen Duplikationen aufzuweist hat. (Martin et al., 2002) Bei vielen Tumoren finden sich Veränderungen im 16p- Bereich, meist DNA-Verluste/LOHs, seltener DNA-Zugewinne. (ncbi, 2013) Des Weiteren sind unterschiedliche Studien mit dem Gen 16p gelaufen und

die Ergebnisse werden an dieser Stelle zusammengefasst.

Durch CGH-Studien konnten Veränderungen im 16p-Bereich detektiert werden, wie Deletionen im Urothel-Adenokarzinom (Appanna et al., 2007), Kopiezahl-Zunahmen bei intrahepatischen Cholangiokarzinomen in 36% der 33 untersuchten Fälle (Lee et al., 2004), ein Verlust bei Kolorektalkarzinomen (Alcock et al., 2003; Aragane et al., 2001; Liu et al., 2004), Gains und Verluste bei DLBCL (diffus großzelliges B-Zell-Lymphom) (Karnan et al., 2004), und Gains beim Magenkarzinom (Takada et al., 2005). In weiteren CGH-Studien konnten Verluste auf 16p13 im Lungenkarzinom nachgewiesen werden. Es konnte der Schluss gezogen werden, das 16p13 Mutationen in wenig differenzierten und späten Tumorstadien vermehrt aufzufinden sind. (Shen et al., 2008) Des Weiteren wurden im Lungenkarzinom Zugewinne in den Chromosomregionen von 16p in Assoziation zu 18q festgestellt, wobei CGH-und IHC-(Immunhistochemische) Untersuchungen durchgeführt wurden. (Pardo et al., 2007)

Eine Studie aus Taiwan beschäftigt sich mit Pleuraergüssen bei malignen Lungenadenokarzinomen in Bezug zu Geschlecht und Rauchgewohnheiten. Dabei wurde gezeigt, dass in 19,4% Amplifikationen auf 16p nachzuweisen sind. Der Bezug zu Rauchern und deren Geschlecht wurde nur für den Genabschnitt 11p hergestellt. (Yen et al., 2007) Verluste im Amplikon 16p12 – 13.1 zeigten sich im Lungenzellkarzinom, wobei ein signifikanter Zusammenhang bestand bei Gains 3q und 8q zum Rauchen und zum Entwickeln eines Lungenkarzionoms. (Yan et al., 2005) Im Zellkarzinom der Lunge wurde der Chromosomabschnitt 3q untersucht, wobei unter anderem ein Verlust von 16p detektiert wurde. (Chujo et al., 2002) Mit einer neuen Technik, der Multiplex Ligation-dependent Probe Amplification (MLPA), wurde Lungenkrebsgewebe untersucht. Dabei zeigte sich unter anderem ein Verlust bei 16p. Es scheint abzuwarten, ob sich diese neue Art der Technik durchsetzen kann. (Tepeli et al., 2009)

In einer eigenen aCGH (Array-komperative genomische Hybridisierung) Studie konn-

ten wir auf einer Zelllinie das Amplikon 16p13.2 detektieren. Zwar sind molekulare Veränderungen beim Blasentumor bekannt und schon ausführlich beschrieben, doch auf den Zusammenhang zwischen Amplikon 16p13.2 und dem Harnblasentumor wurde noch nicht eingegangen. Direkt der Bereich 16p13.2 ergab bei der Literatursuche bei www.pubmed.gov nur wenig Treffer (pubmed, 2013).

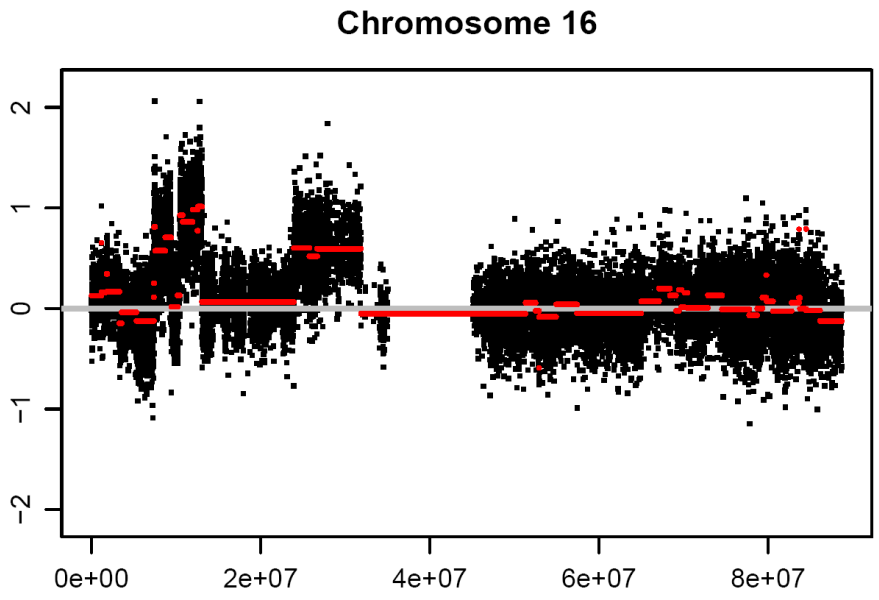

Abbildung 1.1: Auswertung der aCGH Daten, HT1376.

Das Amplikon 16p13.2 ist ca. 2 Mb groß und enthält die Gene A2BP1, C16orf 68, ABAT, C16 orf 51 (TMEM186), PMM2, CARHSP1, AC 022167.7, USP7 und C16 orf 72. TMEM186 (C16orf51) ist ein Transmembranprotein. Es umfasst 2170 Basenpaare und enthält 213 Aminosäuren. Das Gen liegt in der Mitochondrienmembran und den Membranen des Zytoplasmas. (genecards, 2013) Die genaue Funktion des TMEM186 ist unbekannt. Es werden elementare Aktivitäten bei der Katalysation und Bindung von Genprodukten vermutet. (Geneonotology, 2013) Mitochondrien sind komplexe Organellen und sind bekannt für ihr Vorkommen in verschiedenen Krankheitsbildern bei Strukturveränderungen ihrerseits. (Pagliarini et al., 2008)

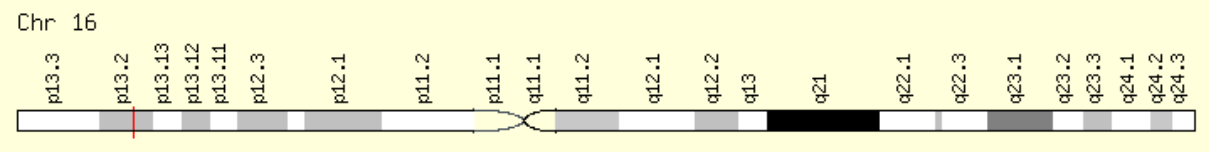

Abbildung 1.2: genecards®.

1.4 Ziel der Arbeit

Die Dissertation soll klären, wie häufig 16p13.2-Amplifikationen bei Harnblasenkarzinomen auftreten und ob die Amplifikation mit histopathologischen Parametern des Harnblasenkarzinomes und/oder der Patientenprognose zu assoziieren ist.

In einer laufenden Studie wurden Zelllinien und Primärtumore verschiedener humaner Tumortypen mittels array komparativer genomischer Hybridisierung (aCGH) auf DNA-Kopiezahlveränderungen untersucht. Für diese Studie wurde daher eine Sonde gegen TMEM186 hergestellt, um den 16p13-Amplifikations-Status zu bestimmen.

Es ist zu vermuten, dass durch die 16p13.2-Amplifikation das Gen stark exprimiert und somit onkogen aktiviert werden kann. Dann wäre die 16p13.2 -Amplifikation ein potentieller Risikofaktor beim Harnblasenkarzinom. Das Ziel der Arbeit ist, die Prävalenz und klinische Relevanz der 16p13.2-Amplifikation im Harnblasenkarzinom zu bestimmen. Dazu soll die Fluoreszenz in-situ Hybridisierung (FISH) am Gewebemikroarray (TMA) eingesetzt werden.

Kapitel 2

Methoden und Material

2.1 Methoden

2.1.1 FISH

Die sensitivste Methode zur Bestimmung der Genkopiezahl ist die Fluoreszenz in-situ Hybridisierung (FISH). Im Gegensatz zur CGH (komperative genomische Hybridisierung) und aCGH (array-komperative genomische Hybridisierung) kann mit der FISH kein unbekanntes Amplikon entdeckt werden. Für die FISH Analyse muss eine DNA-Sonde mit bekannter DNA Sequenz hergestellt werden, die spezifisch für ein Gen ausgewählt wird. Die FISH Analyse kann in-situ, d. h. direkt im histologischen Schnittpräparat durchgeführt werden. Die Genkopiezahl wird so in jedem Zellkern einzeln bestimmt. Eine eventuelle Heterogenität der Kopiezahl in verschiedenen Tumorzellen, oder die Anwesenheit von normalen Zellen (z. B. Lymphozyten oder Fibroblasten) wird daher sicher erkannt. Dies ist ein wesentlicher Vorteil gegenüber der CGH oder aCGH, die mit isolierter DNA arbeiten. Schon ein geringer Prozentsatz an kontaminierten normalen Zellen im Tumorgewebe kann bei diesen Methoden zu einer Verfälschung der Kopiezahlbestimmung führen. (Wendland, 2008) Die Fluoreszenz in-situ Hybridisierung (FISH) ist eine zytogenetische Methode zur Detektion

definierter chromosomaler Loci (z. B. Zentromerregionen oder bestimmter DNASequenzen) am Meta-oder Interphasekern einer Zelle. Prinzipiell wird eine markierte (DNA-) Sonde, die spezifisch für den zu untersuchenden chromosomalen Locus ist, auf die zu untersuchenden Zellkerne hybridisiert und mit einem Fluoreszenzfarbstoff detektiert. Die FISH ermöglicht die Bestimmung der Kopienzahl dieser Loci und somit Aussagen über Deletionen und Zugewinne bzw. Amplifikationen bestimmter Sequenzen. Die FISH kann an unfixierten oder fixierten Zellvereinzelungen oder Paraffinschnitten durchgeführt werden. Am Schnittpräparat erlaubt sie die Untersuchung zytogenetischer Veränderungen auf Einzelzellebene im morphologisch erhaltenen Gewebeverband. Die Auflösung der FISH wird durch die Größe der eingesetzten DNA-Sonde bestimmt. In der vorliegenden Untersuchung wurden DNA-Sequenzen nachgewiesen, die 150 Kbp (Gensonden) bis mehrere Mbp (Zentromersonden) umfassen. (Sobotta, 2006)

2.1.2 Gewebemikroarray-Technologie

Die Technologie der Gewebemikroarrays ist eine Möglichkeit, gleichzeitig hunderte von Gewebeproben mit in-situ-Methoden zu untersuchen wie immunhistochemische oder Fluoresenz in-situ Hybridisierung.

Die Gewebemikroarrays werden aus Parraffingewebeblöcken zusammengestellt. Aus einem Standard-Paraffinblock (Donor-Block) wird ein zylindrisches Stück Gewebe in einen leeren Paraffinblock (Rezipienten-Block) eingesetzt (Abb. 2.1). So können bis zu 600 oder mehr Gewebestanzen pro Block aufgetragen werden. Dieses Gewebe kann dann in einem einzigen Experiment analysiert werden. Der standardisierte Aufbau eines Arrays erlaubt die zügige Untersuchung des Gewebes in wenigen Stunden durch das Mikroskopieren. Die Gewebespots sind immer in Zeilen- und Spaltenformat gleich angeordnet (Abb. 2.2). Durch die vermehrte gleichzeitige Untersuchung der Gewebe erlaubt die Gewebemikroarraytechnologie eine viel größere Fallzahl als herkömmliche Studien mit Großschnitttechnik. Hin-

zukommend erlaubt diese Technik eine gewisse Standardisierung durch die Möglichkeit, gleichzeitig hunderte von Präparaten am selben Tag unter den gleichen Bedingungen zu analysieren. Und gerade bei Immunfärbungen können geringfügigste Abweichungen z. B. der Antikörperkonzentration jedoch zu Schwankungen der Färbeintensität führen, die eine Vergleichbarkeit der Färbungen an verschiedenen Tagen erschweren.

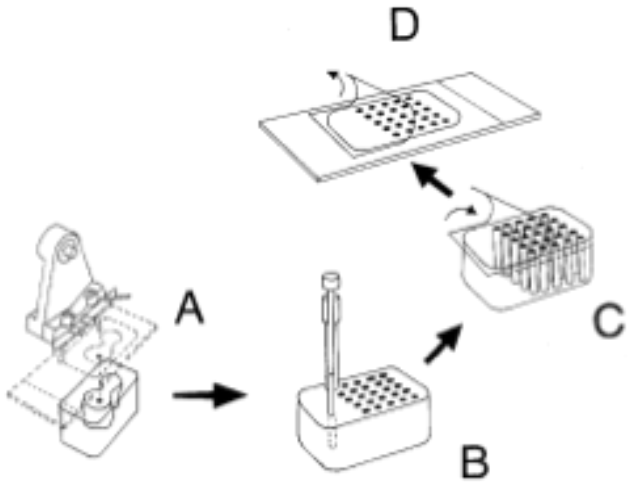

Abbildung 2.1: Konstruktion eines Gewebemikroarray. A+B. Mit Hilfe eines speziellen Gerätes (Arrayer, A) werden mit einer Hohlnadel (B) Gewebezylinder (0,6 mm Durchmesser) aus einem Gewebeblock (Routine-Diagnosematerial der Pathologie) entfernt. In C. wird die Stanze in einen leeren Paraffinblock eingebracht. D. Der fertige TMA-Block mit >500 Gewebestanzen von verschiedenen Patienten wird mit einem speziellen Tape auf einem Objektträger fixiert und steht zur Auswertung bereit. (Nocito et al., 2001).

2.2 Untersuchungsmaterial

2.2.1 Multitumor-Array

Dieser Gewebemikroarray besteht aus 3981 Tumor-und 600 Kontrollgeweben, die auf 8 Gewebemikroarrays Objektträger (Slide A-H) verteilt, gestanzt wurden. Das Tumorgewebe wurde in vierprozentiger Formalinlösung fixiert und anschließend in Paraffin eingebettet.

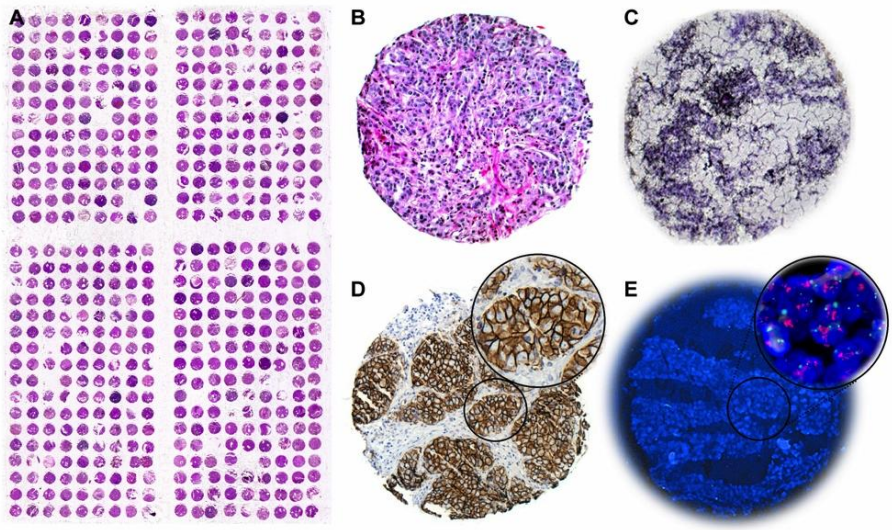

Abbildung 2.2: Am Gewebemikroarray können genau dieselben Analysen durchgeführt werden wie an konventionellen Großschnitten. A) HE-gefärbter (HE: Hematoxylin-Eosin) Schnitt eines Gewebemikroarray, ca 3 cm *4 cm. B) Vergrößerung eines Gewebespots. Originalgröße: 0,6 mm Durchmesser. Beispiele für molekulare Analysen an Gewebemikroarray-Spots: C) RNA-in-situ Hybridisierung D) Immunhistochemie, E) FISH-Analyse.[Kononen et al., Nature Med. 4 (7), 844-847, 1998]

Außer des histologischen Tumorstadiums wurden keine weiteren klinisch-pathologischen Daten erhoben. Die Schnitte aller Tumore wurden von Pathologen bezüglich ihres histologischen Tumorstadiums beurteilt. Eine Übersicht über die Arrayzusammensetzung wird in Tabelle 2.1 dargestellt.

2.2.2 Harnblase-Ca Prognose TMA

Für die vorliegende Studie wurden Gewebeproben von 2317 Blasentumoren in einem Gewebe-Mikroarray-Format (Tissue Microarray, TMA) untersucht (Tab. 2.2.). Die Roh-Überlebensdaten wurden entweder aus dem Krebsregister oder vom behandelnden Arzt bezogen. Die mittlere Nachbeobachtungszeit betrug 60 Monate. Tumorspezifische Überlebensdaten sind für einen Teil der Patienten vorhanden. Verwendet wurde formalinfixiertes (vierprozentige gepufferte wässrige Lösung), in Paraffin eingebettetes Tumorgewebe. Tumorstadium, Tumordurch-

Tumortyp (Slide A)	n	Tumortyp (Slide B)	n	Tumortyp (Slide C)	n	Tumortyp (Slide D)	n
Nicht-Seminom	45	Anus, Plattenepithelkarzinom	17	Astrozytom	49	Basaliom	67
Seminom	92	Kolon-Adenom, hochgeradige Dysplasie	40	Ependymom	10	Benigner Naevus	59
Niere, chromophobes Karzinom	56	Kolon-Adenom, geringgeradige Dysplasie	56	Larynx, Plattenepithelkarzinom	57	Haut, Plattenepithelkarzinom	51
Niere, klarzelliges Karzinom	69	Kolon, Adenokarzinom	60	Medulloblastom	4	Malignes Melanom	48
Niere, papilläres Karzinom	31	Dünndarmkarzinom	22	Mundboden, Plattenepithelkarzinom	54	Merkelzellkarzinom	5
Nierenzelltumore, andere	9	Hepatozelluläres Karzinom (HCC)	55	Neuroblastom	51	Nebenniere, Adenom	72
Onkozytom	62	Karzinoid	40	Oligodendroglíom	28	Nebenniere, Karzinom	8
Penis, Plattenepithelkarzinom	36	Magen, diffuses Adenokarzinom	56	Schilddrüse, Adenom	65	Paraganglíom	53
Prostata, Adenokarzinom	63	Magen, intestinales Adenokarzinom	62	Schilddrüse, anaplastisches Karzinom	3	Phäochromozytom	64
Teratom	61	Ösophagus, Adenokarzinom	60	Schilddrüse, follikuläres Karzinom	47	Pilomatrixom	48
Kontrollen	71	Ösophagus, Plattenepithelkarzinom	60	Schilddrüse, medulläres Karzinom	31	Hamblase, Urothelkarzinom, (Ta)	62
		Kontrollen	71	Schilddrüse, papilläres Karzinom	54	Hamblase, Urothelkarzinom, (T2-4)	60
				Thymom	57	Hamblase, andere	11
				Lymphoepitheliales Karzinom	5	Kontrollen	71
				Kontrollen	83		
Tumortyp (Slide E)	**n**	**Tumortyp (Slide F)**	**n**	**Tumortyp (Slide G)**	**n**	**Tumortyp (Slide H)**	**n**
Gallenblase, Adenokarzinom	30	Angiosarkom	7	Ovar, serös-papilläres Zystadenokarzinom	63	Mamma, invasiv duktales Karzinom	62
Lunge, Großzelliges Karzinom	48	Basalzelladenom	37	Ovar, muzinöses Zystadenokarzinom	45	Mamma, invasiv lobuläres Karzinom	65
Lunge, Kleinzelliges Karzinom	15	Chondrosarkom	5	Ovar, Brennertumor	45	Mamma, muzinöses Karzinom	61
Lunge, Adenokarzinom	71	Dermatofibrosarkom protuberans	5	Ovar, endometroides Karzinom	22	Mamma, medulläres Karzinom	54
Lunge, Plattenepithelkarzinom	59	Desmoid Tumor	9	Zervix, Plattenepithelkarzinom	46	Mamma, tubulär invasives Karzinom	60
Lunge, Bronchoalveoläres Karzinom	15	Gastrointestinaler Stromatumor (GIST)	46	Zervix, Adenokarzinom	48	Mamma, Phyllodiumor	48
Mesothelíom	28	Granularzelltumor	8	Zervix, adenosquamöses Karzinom	3	Mammakarzinom, andere	26
Pankreas, papilläres Adenokarzinom	29	Hämangioperizytom	7	Endometrium, endometroides Adenokarzinom	60	Mamma, apokrines Karzinom	17
Pankreas, duktales Adenokarzinom	56	Leiomyom	27	Endometrium, seröses Adenokarzinom	58	Stromasarkom	12
Pankreas, neuroendokrines Karzinom	20	Leiomyosarkom	28	Vulva, Plattenepithelkarzinom	61	Karzinosarkom	38
Riesenzelltumor	40	Liposarkom	16	Vagina, Plattenepithelkarzinom	22	Kontrollen	56
Hodgkin Lymphom	43	Malignes fibröses Histiozytom	25	Kontrollen	108		
Non-Hodkin Lymphom	19	Mukoepidermoid-Karzinom	46				
Kontrollen	99	Neurofibrom	60				
		Pleomorphes Adenom der Parotis	73				
		Warthin Tumor	57				
		Maligne Schwannom	14				
		Kontrollen	67				

Tabelle 2.1: Multitumor-Array, (A-H) : 99 Tumortypen und Subtypen: n=4034, Kontrollen: n=626 (Quelle: Institut für Pathologie des UKE, Hamburg.

Zusammensetzung des Gewebemikroarray Harnblase (TMA) :

		Tumorspots n=2317	Tumore mit klinischen Daten n=1622	Patienten n=1853	Patienten mit klinischen Follow-up n=1293
Stadien	pTa	951	663	768	546
	pT1	515	328	425	301
	pT1-	101	46	80	42
	pT2-4	737	522	571	399
Grad	G1	282	205	230	172
	G2	987	667	792	535
	G3	1048	750	831	586
Stadien/Grad	pTaG1	277	202	226	169
	pTaG2	567	385	461	318
	pTaG3	107	76	81	59
	pT1G2	227	150	185	119
	pT1G3	386	277	317	222
	pT2-4G2	185	127	139	94
	pT2-4G3	551	394	431	304
Histologie	Übergangsepithelcarcinom	2108	1475	1678	1162
	Plattenepithelcarcinom	73	48	59	41
	Kleinzelliges CA	31	16	25	15
	Adenocarcinom	22	12	17	10
	Adenoplattenepithel CA	2	2	2	2
	Sarkom	24	14	17	9
Wachstumsart	papillär	1665	1184	1367	976
	solide	633	428	472	310
Klinisches Follow-up	Tumore spez.Überleben (alle Stadien)	-	1622	-	1293
	Tumore spez.Überleben (pT2-4)	-	522	-	399
	Zeit bis Progression(pTa und pT1)	-	632	-	567
	Zeit bis Rekurrenz(pTa und pT1)	-	594	-	535

Tabelle 2.2: Gewebemikroarray Harnblase (Quelle: Institut für Pathologie des UKE, Hamburg) .

messer und Grad der Metastasierung in den Lymphknoten wurden aus den pathologischen Berichten entnommen. Die Objektträger aller Tumoren wurden von zwei Pathologen überprüft, um den jeweiligen histologischen Tumortyp zu verifizieren.

2.2.3 Zelllinien-Array

Die auf dem Array vorliegenden 143 Zelllinien stammen aus LGC-Promochem (ATCC), DSMZ, ECACC, ICLC, LGC, NCI-60, Novartis sowie dem Biochemischen Institut der Universität Regensburg. Es handelt sich überwiegend um humane Zelllinien, daneben wurden ebenso solche vom Rind (bos taurus), Affen (african green; cercopithecus aethiops) und von der Ratte (rattus norvegicus) verwendet. Bei den Zelllinien handelt es sich um Tumor-, Nicht-Tumor- und präneoplastische Zellen. Diese entstammen Organen wie Knochenmark, Gehirn, Zervix, Kolon, Niere, Lunge, Brustdrüse, Muskel, Eierstock, Pankreas, Blut, Haut, Schilddrüse und Harnblase. Detaillierte Angaben zu den einzelnen Zelllinien sind nachfolgend tabellarisch (Tab. 2.3) aufgelistet.

Array Koordinate	Zelllinie	ATCC-Nr.	DSMZ-Nr.	Herkunfts-Gewebe
1a	HCT 116	CCL-247	ACC 581	Dickdarm; kolorektales Adenokarzinom
1b	HCT-15	CCL-225	ACC 357	Dickdarm; kolorektales Adenokarzinom, Duke's Typ C
1c	Hep G2	HB-8065	ACC 180	Leber; hepatozelluläres Karzinom
1e	HT-29	HTB 38	ACC 299	Dickdarm; kolorektales Adenokarzinom
1h	IGROV1			Eierstock; Zystadenokarzinom
1i	K-562	CCL-243	ACC 10	Knochenmark; chronische myeloische Leukämie (stammend aus Pleuraerguss)
1k	LOX IMVI			Haut; malignes amelanotisches Melanom (stammend aus Lymphknoten)
1l	MCF7	HTB-22	ACC 115	Brustdrüse, epithelial; Adenokarzinom (stammend aus Pleuraerguss)
1m	MDA-MB-231	HTB-26		Brustdrüse, epithelial; Adenokarzinom (stammend aus Pleuraerguss)
1n	NCI-H226 (H226)	CRL-5826		Lunge; squamöses Karzinom, Mesotheliom (stammend aus Pleuraerguss)
1o	NCI-H460 (H460)	HTB-177		Lunge; großzelliges Karzinom (stammend aus Pleuraerguss)
1p	PC-3	CRL-1435	ACC 465	Vorsteherdrüse; Adenokarzinom, Grad IV (stammend aus Knochenmark)
1r	RPMI 8226	CCL-155	ACC 402	Peripheres Blut, B-Lymphozyt; Plasmozytom, multiples Myelom

2a	RXF-393	HTB-46		Niere; Hypernephrom
2b	SF-268			Gehirn; anaplastisches Astrozytom
2e	SK-MEL-2	HTB-68		Haut; malignes Melanom (stammend aus Haut vom Oberschenkel)
2f	SK-MEL-28	HTB-72		Haut; malignes Melanom
2g	SK-MEL-5	HTB-70		Haut; malignes Melanom (stammend aus axillärem Lymphknoten)
2h	SK-OV-3 (SKOV-3)	HTB-77		Eierstock; Adenokarzinom (stammend aus Aszites)
2i	SN-12C			Niere; Karzinom
2k	SNB-19		ACC 325	Gehirn, links parietookzipital; Glioblastom
2l	SW620 (SW-620)	CCL-227		Dickdarm; kolorektales Adenokarzinom, Duke's Typ C (stammend aus Lymphknoten)
2m	T-47D	HTB-133		Brustdrüse; duktales Karzinom (stammend aus Pleuraerguss)
2n	TK-10			Niere; Karzinom
2o	U-251			Gehirn; Glioblastom
2p	UACC-257			Haut; malignes Melanom
2q	UACC-62			Haut; malignes Melanom
2r	A549	CCL-185	ACC 107	Lunge; Adenokarzinom
3a	MDA-MB-435S	HTB-129		Brustdrüse; duktales Adenokarzinom (stammend aus Pleuraerguss)
3b	MOLT-4	CRL-1582	ACC 362	Peripheres Blut, T-Lymphoblast; akute lymphoblastische Leukämie
3c	NCI-H23 (H23)	CRL-5800		Lunge; Nicht-kleinzelliges Adenokarzinom
3d	NCI-H322M	CRL-5806		Lunge; Nicht-kleinzelliges Karzinom
3e	NCI-H522 (H522)	CRL-5810		Lunge; Nicht-kleinzelliges Adenokarzinom
3f	OVCAR-3	HTB-161		Eierstock; Adenokarzinom (stammend aus Aszites)
3g	OVCAR-4			Eierstock; Adenokarzinom
3h	OVCAR-5			Eierstock; Adenokarzinom
3i	OVCAR-8			Eierstock; Adenokarzinom
3k	SF-295			Gehirn; multiformes Glioblastom
3l	SF-539			Gehirn; Gliosarkom
3m	SNB-75			Gehirn; Astrozytom
3n	SR	CRL-2262		Lymphoblast; großzelliges immunoblastisches Lymphom (stammend aus Pleuraerguss)

3o	UO-31			Niere; Karzinom
3p	786-O (786-0)	CRL-1932		Niere; Adenokarzinom
3q	A-498	HTB-44	ACC 55	Niere; Karzinom
3r	ACHN	CRL-1611		Niere; Adenokarzinom (stammend aus Pleuraerguss)
4a	BT-549	HTB-122		Brustdrüse; duktales Karzinom (stammend aus Lymphknoten)
4b	Caki-1	HTB-46	ACC 142	Niere; Klarzellkarzinom (stammend aus Haut)
4c	CCRF-CEM (CCRF CEM)	CCL-119	ACC 240	Peripheres Blut, T-Lymphoblast; akute lymphoblastische Leukämie
4d	COLO 205	CCL-222		Dickdarm; kolorektales Adenokarzinom, Duke's Typ D (stammend aus Aszites)
4e	EKVX			Lunge; Nicht-kleinzelliges Karzinom
4f	HCC-2998			Dickdarm; kolorektales Adenokarzinom
4g	HOP-62			Lunge; Nicht-kleinzelliges Karzinom
4h	HOP-92			Lunge; Nicht-kleinzelliges Karzinom
4i	Hs 578T	HTB-126		Brustdrüse; duktales Karzinom
4k	KM-12			Dickdarm; kolorektales Adenokarzinom
4l	M-14			Haut; amelanotisches Melanom
4m	Malme-3M	HTB-64		Haut; malignes Melanom (stammend aus Lunge)
4n	KRIB			Osteosarkom
4o	T98G (T98-G)	CRL-1690		Gehirn; multiformes Glioblastom
4p	U-343-MG			Glioblastom
4q	LN-401			Glioblastom
4r	LN-229	CRL-2611		Gehirn, rechts frontaler parietookzipitaler Kortex; Glioblastom
5a	BS 149			
5b	MEL-HO		ACC 62	Haut; Melanom
5c	COLO-849		ACC 216	Malignes Melanom (stammend aus axillärem Lymphknoten rechts)
5d	ECV-304		ACC 310	Harnblase; Karzinom
5e	Caki-2	HTB-47	ACC 54	Niere; Klarzellkarzinom
5f	RT-112	RT-112 D21	ACC 418	Harnblase; Transitionalzellkarzinom, Grad II
5g	293 (HEK-293)	CRL-1573	ACC 305	Niere; transformiert durch Adenovirus 5 DNS

5h	A-375 (A375)	CRL-1619		Haut; malignes Melanom
5i	MBC-5/MRC-5	CCL-171		Lunge, Fibroblast; normal
5k	SM			Melanom
5l	BT-474	HTB-20	ACC 64	Brustdrüse; duktales Karzinom
5m	EAL-29			
5n	SJCRH30 (RC13; RMS 13; SJRH30)	CRL-2061		Muskel; Rhabdomyosarkom (stammend aus Knochenmark)
5o	IM-9	CCL-159	ACC 117	Peripheres Blut, B-Lymphoblast; transformiert durch Ebstein-Barr-Virus (EBV)
5p	VM-CUB 1		ACC 400	Harnblase; Transitionalzellkarzinom
5q	HeLa	CCL-2	ACC 57	Gebärmutterhals, epithelial; Adenokarzinom
5r	HACAT			Haut
6a	KU-19-19		ACC 395	Harnblase; Transitionalzellkarzinom
6b	GAMG		ACC 242	Gehirn; Glioblastom
6c	IGR-1		ACC 236	malignes Melanom (stammend aus inguinalen Lymphknoten)
6d	CRL-7930	CRL-7930		Harnblase; Karzinom
6e	172			Glioblastom
6f	COS-1	CRL-1650	ACC 63	Niere; Fibroblast, transformiert durch eine origin-fehlerhafte Mutante von SV-40
6g	Hs 766T	HTB-134		Bauchspeicheldrüse; Karzinom (stammend aus Lymphknoten)
6h	HUT 12			Fibrosarkom
6i	HUVEC			endothelial (Nabelschnurvene)
6k	IMR-90	CCL-186		Lunge, Fibroblast; normal
6l	U-138 MG	HTB-16	ACC 291	Gehirn; Glioblastom
6m	U-87 MG	HTB-14		Gehirn; Glioblastom, Astrozytom, Grad III
6n	WSS-1 (WS-1)	CRL-2029		Niere; transformiert durch Adenovirus 5 DNS
6o	Hs68	CRL-1635		Haut, Vorhaut, Fibroblast; Aspartoacylase-Mangel, mögliche Canavan Erkrankung
6p	MCF 10A	CRL-10317		Brustdrüse, epithelial; fibrozystische Krankheit
6q	RT-112	RT-112 D21	ACC 418	Harnblase; Transitionalzellkarzinom, Grad II
6r	MDA-HER-2			Brustdrüse; Adenokarzinom
7a	MDA-NEO			Brustdrüse; Adenokarzinom

7b	CAL-62		ACC 448	Schilddrüse; anaplastisches Karzinom
7c	DBTRG-05MG	CRL-2020	ACC 359	Gehirn, Gliazelle; multiformes Glioblastom
7d	HBL-100	HTB-124		Brustdrüse
7e	HT-1080	CCL-121	ACC 315	Bindegewebe; Fibrosarkom
7f	LN-405		ACC 189	Gehirn; Astrozytom, Grad IV
7g	MDA-MB-433		ACC 65	Brustdrüse
7h	NCI-H82 (H82)	HTB-175	ACC 556	Lunge; kleinzelliges Karzinom (stammend aus Pleuraerguss)
7i	CRO-AP3		ACC 275	B-Zell-Lymphom
7k	SW-548			Dickdarm; kolorektales Adenokarzinom, Duke's Typ B???
7l	A431NS	CRL-2592	ACC 91	Haut, Epidermis; epidermoides Karzinom
7m	CRO-AP2		ACC 48	B-Zell-Lymphom
7n	BHT-101		ACC 279	Schilddrüse; anaplastisches papilläres Schilddrüsenkarzinom (stammend aus Lymphknoten)
7o	BT 717			
7p	A-172 (A172)	CRL-1620		Gehirn; Glioblastom
7q	S-117		ACC 266	Schilddrüse; Sarkom
7r	CRO-AP5		ACC 215	B-Zell-Lymphom
8a	B-CPAP		ACC 273	Schilddrüse; Karzinom
8b	BLD 4-1-1			
8c	HCT-8 (HRT-18)	CCL-244		Dickdarm; kolorektales Adenokarzinom
8d	SU-DHL-6		ACC 572	B-Zell Non-Hodgkin-Lymphom (B-NHL) (stammend aus Pleuraerguss)
8e	MD 435 (MDA-MB-435)			
8f	OCI-LY-19		ACC 528	Knochenmark; B-Zell-Lymphom (Non-Hodgkin-Lymphom)
8g	ZR-75-1	CRL-1500		Brustdrüse, epithelial; duktales Karzinom (stammend aus Aszites)
8h	ML-1		ACC 464	Schilddrüse; follikuläres Karzinom
8i	BT-747 (BT-474)			
8k	8305C		ACC 133	Schilddrüse; Karzinom

8l	NCI-H510A (H510A; NCI-H510)	HTB-184	ACC 568	Lunge; kleinzelliges Karzinom, extrapulmonalen Ursprungs (stammend aus Nebenniere)
8m	SU-DHL-4		ACC 495	B-Zell Non-Hodgkin-Lymphom (B-NHL) (stammend aus Peritonealerguss)
8n	ONCO-DG-1		ACC 507	Schilddrüse; oxyphiles papilläres Karzinom
8o	MDA-MB-435S	HTB-129		Brustdrüse; duktales Adenokarzinom (stammend aus Pleuraerguss)
8p	A-498	HTB-44	ACC 55	Niere; Karzinom
8q	CRL-1472	CRL-1472		Harnblase; Karzinom, Grad 3
8r	Caco-2	HTB-37	ACC 169	Dickdarm; kolorektales Adenokarzinom
9a	SK-CO-1	HTB-39		Dickdarm; kolorektales Adenokarzinom (stammend aus Aszites)
9b	HT-29	HTB 38	ACC 299	Dickdarm; kolorektales Adenokarzinom
9c	Saos-2	HTB-85	ACC 243	Knochen; Osteosarkom
9d	SW480 (SW-480)	CCL-228	ACC 313	Dickdarm; kolorektales Adenokarzinom, Duke's Typ B
9e	786-O (786-0)	CRL-1932		Niere; Adenokarzinom
9f	KARPAS-1106P		ACC 545	B-Zell-Lymphom (Non-Hodgkin-Lymphom)
9g	MDA-MB-415	HTB-128		Brustdrüse; Adenokarzinom (stammend aus Pleuraerguss)
9h	8505C		ACC 219	Schilddrüse; papilläres Adenokarzinom
9i	DLD-1	CCL-221	ACC 278	Dickdarm, epithelial; kolorektales Adenokarzinom, Duke's Typ C
9k	HCT-8 (HRT-18)	CCL-244		Dickdarm; kolorektales Adenokarzinom
9l	SW403 (SW-403)	CCL-230	ACC 294	Dickdarm; kolorektales Adenokarzinom, Duke's Typ C, Grad III
9m	T-47D	HTB-133		Brustdrüse; duktales Karzinom (stammend aus Pleuraerguss)

Tabelle 2.3: Zelllinienarray (Quelle: Institut für Pathologie des UKE, Hamburg)

2.2.4 Reagenzien und Geräte

Sondenherstellung:

Anzucht von pBac-E.-coli-Klonen:

- pBac-E.-coli-Klon: RZPD Produkt Nummer: RZPDB737H122052D;Produkt Name: RP11-152P23 (Stab-Stock-Kultur); Vektor: pBac 3.6; Chr.16
- Kulturmedium: Luria-Broth-Base (25 g/l dH2O); autoklaviert
- Antibiotikum Chloramphenicol (34 mg/ ml Ethanol abs.)
- Schüttelinkubator-Thermocycler K 15/300
- Schüttelmaschine LS 10

DNA Extraktion:

- QIAprep Spin Miniprep KIT 250 von Qiagen; P1 (20ml P1+200Rnase A + Lysa blau, bei 4 °C), P2, N3, PE und EB (Elution Buffer: 10mM Tris-Cl,pH 8,5) Puffer sowie "QIAprep Spin"-Säulen sind in diesem Extraktions-KIT enthalten
- Zentrifuge
- Thermomixer
- NanoDrop ND-1000 Spectrophotometer

Sondenmarkierung:

- Nick Translations System (Invitrogen)
- Digoxigenin-11-UTP (Roche)
- Polymerase I – 10 U/μ l (Invitrogen)

- dNTP-Mix (Invitrogen)
- pBac-DNA-Lösung (selbst hergestellt)
- DNase Enzym Mix-0,5U/μl POL I, 0,4mU/μl Dnase I (Invitrogen)
- Minishaker IKA, Vibrofix VF1 Electronic (Janke & Kunkel IKA Labortechnik) Thermocycler

Fluoreszenz in-situ Hybridisierung (FISH):

Entparaffinierung, proteolytische Vorbehandlung und Hybridisierung:

- Objektträger (Starfrost)
- 24*32 mm Deckgläschen (Marienfeld-Superior)
- destilliertes Wasser
- Ethanol (70%, 80%, 90%) (Merck)
- Xylol (Merck)
- VP 2000 Pretreatment Reagent; NaSCN-Natriumthiocyanat, pH 5,4 (Vysis)
- VP 2000 Protease Puffer (0,01N HCL, pH 2,0); Pepsin 250 mg (Vysis)
- Fixogum (Marabu)
- Hybrite-Thermobrite, Statspin (Abbot Molecular)
- Wasserbäder (GFL – Gesellschaft für Labortechnik; Typ 1002, Typ 1083)
- Heizplatten (MEDAX)
- Küvetten 100m (Glaswerk Wertheim)

- selbsthergestellte Sonden
- COT Human DNA (Roche)
- Zentromersonde-CEP; Spectrum Orange (Abbot)
- Hybridisierungsmix (Master Mix 1.0 aus 5 ml deionisiertem Formamid, 1 g Dextransulfat, 1,5 ml 20*SSC, mit H20 auf 7 ml aufgefüllt; pH 7

Detektion:

- Fluorescent Antibody Enhancer Set for DIG Detection (Roche), enthält:
  1. Blocking Solution (Lösung aus niedermolekularen Proteinen)
  2. Anti-DIG monoclonal antibody against digoxigenin mouse (IgG1)
  3. Anti-Mouse-Ig-DIG-F (ab) 2 fragment from sheep
- DAPI – 0,2 mM 4'5-Diamindino-2-Phenyl-Indol; Vectashield Mounting Medium for flourescence with DAPI; H-1200 (Vector)
- Antifade-p-Phenylenediamine (PPD)
- Brutschrank (WTB Binder)
- Epifluoreszensmikroskop (Zeiss)

Waschpuffer:

- Hybridisierungswaschpuffer: 2*SSC + 0,3% NP40; pH 7,25 (SSC= 2* Sodiumcitrat, NaCl), (NP40 = Octylphenoloxypolyethoxyethanol)
- PBS-Phosphate buffered saline = Natriumchlorid, (Di) Natriumhydrogenphosphat (DakoCytomation)

- Detektionswaschpuffer: 0,2% TWEEN in 1* PBS; pH 7,4 (TWEEN= Polyoxyethylen(20)-Sorbitan-Monolaurat) pH-Meter-Digital pH Meter pH 525 (WTW – Wissenschaftlich Technische Werkstätten)

2.2.5 Kultivierung von Bac E.coli Klonen

Zunächst wird der passende E. coli Klon TMEM186 bei imaGenes auf der Website (geneonotogy, 2013) bestellt. Der Klon (BAC RP11-152P23, RZPDB737H122052D) umfasst das zu untersuchende Gen TMEM186(C16orf51) auf Chr.16p13.2.

Zur Kultivierung der Klone wird an offener Flamme gearbeitet, um die Kontamination gering zu halten. In einem 100 ml Erlenmeyerkolben werden 13 ml Luria-Broth-Medium gegeben. Zu dem Medium wird Chloramphenicol 39μl (0,1 mg/ml) zugefügt, da der gewählte Klon eine Chloramphenicolresistenz enthält. Anschließend wird das Medium mit 26μl pBac-E. coli aus dem Glycerol-Stock (150μl Glycerol; autoklaviert in 2-ml-Kryoröhrchen mit 850μl E. coli-Kultur zur Lagerung bei $-80°$C) oder mit einem Abstrich aus dem Stab-Stock angezogen. Der Abstrich wird mit einem autoklavierten Holzstocher oder einer Pipettenspitze vorgenommen. Dieser Bakterienansatz inkubiert im Schüttelinkubator bei Raumtemperatur und 250 rpm für zwei Tage. Von der durch das Bakterienwachstum trüb gewordenen Bakteriensuspension wird ein Aliquot von 26μl in 13 ml frisches LB-Medium und 39μl Cloramphenicol-Lösung überführt. Darauf folgt wiederum eine Inkubationszeit von zwei Tagen bei Raumtemperatur.

2.2.6 pBac-DNA-Extraktion aus E.coli-Flüssigkultur

Die Extraktion wird mit einem “QIAprep Spin MiniKit” durchgeführt. Zunächst werden 2 ml der hergestellten pBac-E.coli-Kultur in ein 2 ml Eppendorf-Tube pipettiert und für 2 min. bei 13.000 rpm zentrifugiert. Der Überstand wird verworfen. Dieser Vorgang wird

dreimal gemacht, so dass ein Bakterienpellet aus 6 ml E.coli-Kultur entsteht. Das entstandene Pellet wird daraufhin in 250μl Resuspensionpuffer P1 + RNase suspendiert. Anschließend werden der Suspension 250μl Lysepuffer P2 zugefügt. Dieser enthält SDS zur Spaltung der Zellmembran und Denaturierung der Proteine sowie NaOH zur Denaturierung der chromosomalen und Plasmid-DNA. Die Probe wird innerhalb von 5 Minuten vorsichtig sechs-bis achtmal in den Eppendorf-Tubes invertiert. Danach wird 350μl Neutralisationspuffer N3 zugegeben, welcher Natriumacetat enthält. Sofortiges Durchmischen durch sechs-bis achtmaliges Invertieren führt zur Neutralisation der Suspension und renaturiert die Plasmid-DNA. Nach anschließender Zentrifugation für 30 min. bei 13.000 rpm verbleibt die Plasmid-DNA im Überstand, welche in die "QIAprep spin"-Säule (in einer 2 ml Auffang-Eppendorfküvette) pipettiert wird. Daraufhin wird die Säule für 1 min. bei 13.000 rpm zentrifugiert. Die Plasmid-DNA bindet in der Säule am Filter. Der Durchfluss in der Küvette wird verworfen. Die Säule wird durch Zugabe von 500μl ethanolhaltigem 70% PE-Puffer und anschließender Zentrifugation für 1 min. bei 13.000 rpm gewaschen. Dieser Waschschritt wird zweimal gemacht. Nachdem zweiten Waschgang wird der Durchfluss wiederum verworfen und die QIAprep-Säule wird nochmals ohne Puffer zentrifugiert, um die letzten Reste der Puffer herauszuziehen. Zur Elution der pBac-DNA wird die Säule in eine frische 1,5 ml Eppendorf-Küvette gestellt und mit 50μl 72°Cwarmem Elutionspuffer (enthält 15% Isopropanol) EB beladen und für 1 min. inkubiert. Zum Schluß wird das Eluat durch 1 min. Zentrifugation bei 13.000 rpm in der Eppendorfküvette aufgefangen und bei 4°C aufbewahrt.

Die Messung der DNA Konzentration und ihrer Reinheit erfolgt durch photometrische Messung (DNA Absorption bei 260nm) am NanoDrop ND-1000 mit dem Programm "ND3.1.0: Nucleic Acid". Zur Eichung wird 1,5μl des verwendeten EB-Puffers benutzt. Die DNA-Proben werden nacheinander jeweils mit 1,5μl auf dem Photometer gemessen.

Die Proben, welche einen ausreichenden DNA-Gehalt (DNA-Mindestkonzentration: ca.

50 ng/μl) und eine Reinheitsratio (260/280 Absorptionsverhältnis DNA/Protein, welche die Probe verunreinigen) zwischen 1,8 und 2,0 aufweisen, werden für die DIG-Nick-Translation zur Sondenherstellung genutzt.

2.2.7 DIG-Nick-Translation

Die DIG-Nick-Translation ist eine DNA Markierungstechnik, bei der das Enzym DNase genutzt wird. DNase verursacht Einzelstrangbrüche (sogenannte "nicks") in der DNA. Daraufhin baut das Enzym Polymerase I mit Hilfe seiner 5'-3'-Exonuclease-Aktivität markierte Nukleotide mit Digoxigenin in den DNA-Doppelstrang ein. Die Polymerase I entfernt durch die Exonuklease Nukleotide und kann diese am 5'-Ende wieder richtig verketten. Bei dieser Reparatur der DNA mit Digoxigenin markierten Sonden als Substrat verschiebt die Polymerase I die Einzelstrangbrüche, anstatt sie einfach zu schließen. Die DNA wird gleichzeitig auf die optimale Fragmentlänge für die spätere Hybridisierung gekürzt, welche durch Agarosegelelektrophorese kontrolliert werden kann. Die Markierung wurde mit Hilfe des "Nick Translations System" von Invitrogen durchgeführt. Für die Nick-Translation wird ein 0,5 ml Eppendorfröhrchen bereitgestellt, in welches insgesamt ein Ansatz von 50μl pipettiert wird. Zu Beginn werden 5μl dNTP-Mix, ein Nukleotidmix ohne dTTP mit je 0,2 mM, in das Eppendorftube pipettiert. Danach wird 1μl 11-Digoxigenin-dUTP (1 mM) hinzugefügt. Das so markierte Nukleotid kann in die Einzelstrangbrüche eingebaut werden. Wieviel Volumen der zuvor hergestellten DNA-Lösung benötigt werden, um dem Ansatz die optimale Menge von 2μl DNA hinzuzufügen, muss errechnet werden. Dabei muss beachtet werden, dass maximal 38μl DNA-Lösung verwendet werden können. Der gesamte Ansatz darf nicht das Volumen von 50μl überschreiten. Für die Rechnung wird zunächst die DNA-Mindestkonzentration festgelegt, indem die benötigte DNA Menge (2000 ng) durch das maximal verwendbare Volumen an DNA-Lösung (38μl) geteilt wird: 2000ng / 38μl = 52,6 ng/μl. Das benötigte Volumen an DNA-Lösung muss für jede Probe abhängig von ihrer

DNA-Konzentration bestimmt werden, sofern diese mindestens 52,6 ng/μl beträgt. Dafür wird die optimale Menge der DNA von 2000 ng durch die Konzentration der aktuellen Probe geteilt: 2000 ng / X Konzentration der Probe ng /μl = X benötigte DNA-Lösung μl. Ist das errechnete Volumen der benötigten DNA-Lösung kleiner als 38μl, wird die Differenz zu 38μl mit dH2O aufgefüllt. Zur Fertigstellung wird der Ansatz gevortextet und zentrifugiert, bevor weitere Enzyme zugeführt werden. Die weiteren Enzyme stehen auf Eis, und ab jetzt wird der Ansatz kühl gehalten. 5μl Polymerase I-DNase-Mix (0,5U / μl POL I; 0,4 mU / μl DNase I) und 1μl Polymerase I (10 U / μl) werden dem kühlen Ansatz hinzugefügt. Danach wird der 50μl DIG-Nick-Translationansatz durch Vortexen gut gemischt und anschließend kurz zentrifugiert. Nun befinden sich alle Reagenzien am Boden des Röhrchens. Der Ansatz inkubiert nun bei 15 °C für 90 min. im Thermocycler. Nach Ablauf der Zeit werden 5μl PolymeraseI-DNase-Mix in den Sondenansatz pipettiert und für weitere 15 min. bei 15°C im Thermocycler inkubiert. Daraufhin wird die Reaktion durch Zugabe von 5μl Stop-Puffer (0,5 M EDTA, pH 8,0) gestoppt. Die nun markierte Sonde wird zum Abschluss gevortext und kurz zentrifugiert, bevor sie bei 4°C gelagert wird.

2.2.8 Fluoreszenz-in-situ-Hybridisierung

Das Verfahren der FISH (Fluoreszenz-in-situ-Hybridisierung) wird genutzt um eine oder mehrere DNA-Sequenzen (Gen-Abschnitte), RNA, einzelne Zellen oder Metaphase-Chromosomen darzustellen. Die Arbeitsschritte der FISH könnte in zwei Arbeitstage aufgeteilt werden.

Am ersten Tag wird das zu untersuchende Präparat auf dem Objektträger (TMA) entparaffiniert, das Gewebe vorbehandelt und daraufhin die Gen- sowie Zentromersonde zur Hybridisierung gebracht. Am zweiten Arbeitstag werden unspezifische Bindungen abgewaschen und die spezifische hybridisierte Gensonde wird mit Antikörpern, die an einen Fluoreszensfarbstoff gekoppelt sind, detektiert. Danach wird das Chromatin des Gewebes

gegengefärbt und das Präparat unter dem Fluoreszensmikroskop ausgewertet.

Die 4μl dicken Gewebeschnitte (TMA's) auf den Objektträgern müssen entparaffiniert werden. Dies geschieht durch dreimaliges Inkubieren in Xylol für 10 min. und weiteres zweimaliges Inkubieren in 96% Ethanol für 5 min. Bei 48°C auf einer Heizplatte verdampft das Ethanol in ca. 3 min. Vor der Hybridisierung wird das Gewebe 15 min. bei 80°C mit Pretreatment-Lösung (NaSCN, pH 5,4) inkubiert. Dabei wird die Tertiärstruktur von Proteinen in Gewebe und Zellmembran durch Aufbrechen der Disulfidbrücken geschädigt. Der Objektträger wird 2 min. in dH2O bei Raumtemperatur gewaschen. Anschließend werden alle Proteine des Gewebes innerhalb von 120 – 300 min. durch Inkubation mit Protease-Lösung (0,01 N HCL, pH 2,0 + 250 mg Pepsin) bei 37°C verdaut. Erneut muss der Objektträger in dH2O für 2 min. gewaschen werden. Daraufhin wird das Wasser aus dem Gewebe gezogen, wobei der Objektträger jeweils für 3 min. in 70%, 80% und 96% Ethanol gestellt wird. Durch diese proteolytische Vorbehandlung des Gewebes wird es der Sonde ermöglicht, komplementär an die zu untersuchende Sequenz zu binden. Vor dem Starten der Hybridisierung werden 20μl Sonden-Hybridisierungs-Mix auf den Objektträger pipettiert. Dieser Hybridisierungs -Mix enthält:

14μl Basis-Hybridisierungs-Mix

2μl COT-DNA (1g/μl)

4μl Sonden-DNA.

Die Sonden-DNA setzt sich aus 3,5μl selbst hergestellter Sonde und 0,5μl kommerzieller Zentromersonde zusammen. COT human-DNA verhindert Kreuzhybridisierung mit unspezifischen und repetitiven DNA-Sequenzen, indem sie diese abblockt. Der Basis-Hybidisierungs-Mix enthält Formamid. Formamid setzt die Denaturierungstemperatur der DNA herab, indem es die Wasserstoffbrückenbindung herabsetzt. Dadurch wird die Auftrennung des DNA-Stranges vor der Hybridisierung erleichtert. Der Basis-Hybridisierungs-Mix wird hergestellt, indem 5,0 ml deionisiertes Formamid, 1,0 g Dextransulfat und 1,5 ml 20*SSC

bei 60°C auf einem Heizrührer gemischt werden. Dieser Mix wird mit 2M HCL auf pH 7 eingestellt und dann bei 4°C gelagert.

Der 20μl Sonden-Hybridisierungs-Mix wird nun auf den Objektträger (TMA) aufgetragen und mit einem Deckgläschen abgedeckt. zum luftdichten Versiegeln wird Fixogum an den Rändern des Deckgläschens verteilt. So wird das Austrocknen beim Hybridisieren verhindert.

Die kommerziellen Zentromersonden sind direkt mit einem lichtempfindlichen Fluorochrom markiert, deshalb ist ab diesem Zeitpunkt darauf zu achten, die Objektträger vor Licht zu schützen. Sonst würde das Leuchtsignal des Fluorochroms frühzeitig ausbleichen. Der Objektträger wir in den Thermobrite gelegt und dort 10 min. bei 72°C denaturiert und anschließend für 24 – 72 Std. bei 37°C hybridisiert. Der Objektträger (TMA) wird aus dem Thermobrite genommen und das Fixogum mit dem Deckgläschen wird entfernt. Zum Waschen wird der Objektträger für 2 min. in den Hybridisierungswaschpuffer bei Raumtemperatur gestellt. Daraufhin wird der TMA bei 72°C für 2 min. in einen frischen Hybridisierungswaschpuffer gestellt, dabei wird die nicht gebundene Sonden-DNA abgewaschen. Der TMA wird 2 min. in PBS-Puffer gestellt und danach mit 500μl 1* Blocking Solution eingedeckt. Die Blocking Solution aus niedermolekularen Proteinen sättigt freie Bindungsstellen; dadurch werden die proteinbindenden Oberflächen abgeblockt. Hierdurch entsteht beim Auswerten unter dem Mikroskop weniger Hintergrundleuchten. Außerdem können so die Detektions-Antikörper hochspezifisch an die Digoxigenin-markierte Gen-Sonde binden. Nach einer Einwirkdauer von 30 min. in einer dunklen Inkubationskammer wird die Blocking Solution abgekippt. Der TMA wird mit dem ersten Detektions-Antikörper für 60 – 90 min. bei 37°C (im Brutschrank) in einer feuchten Kammer inkubiert. Überschüssiger Antikörper wird mit einer Waschung im Detektionswaschpuffer entfernt, dafür stehen 3 Bäder bei 37°C für jeweils 1 min. bereit. Daraufhin werden mit derselben Methode der 2. und 3. Antikörper inkubiert und wiederum abgewaschen, wobei die 3. Waschung in 3

Bädern für jeweils 5 min. erfolgt.

Die Detektionskaskade mit dem Antkörperbäumchen dient der Signalverstärkung. Die Kaskade bindet an dem Hapten (Digoxigenin) der Gensonde. Nach der dritten Waschung muss der TMA in einer dunklen Kammer lufttrocknen. Danach wird der Objektträger mit einem Tropfen DAPI/Antifade eingedeckt. Für die Auswertung wird abschließend ein Deckgläschen aufgelegt. DAPI färbt das Chromatin des Gewebes an. Dadurch wird bei der Auswertung die Zugehörigkeit eines Gen- oder Zentromersignals zu einem Zellkern signalisiert. Antifade verhindert das beschleunigte Ausbleichen der Signale.

2.2.9 Auswertung der FISH

Die fertigen TMA's werden mit dem Epifluoreszensmikroskop ausgewertet. Zur Beurteilung der Gensignale wird der grüne FITC Filter genutzt. Die Zentromersignale werden mit dem roten Rhodamin Filter ausgewertet. Die Gen- und Zentromersignale können durch Anfärbung des Zellkerns mit DAPI und einem entsprechenden DAPI-Filter genau einem Zellkern zugeordnet werden. Dadurch kann die Ratio der Signale in jedem Gewebe gezählt werden.

Um eine schnelle Evaluierung des Arrays zu gewährleisten, wurde die Ratio TMEM186-Signale / Zentromer16-Signale in den einzelnen Krebszellen für jede Gewebeprobe geschätzt. Als Amplifikation wurde das Vorliegen von mindestens doppelt so vielen TMEM186-Signalen wie Zentromer16-Signalen (Ratio TMEM186/Zen16 $\geq$ 2,0) definiert. Gewebeprobenzugewinne, die eine TMEM186/Zen16-Ratio von über 1,0, aber unter 2,0 aufwiesen (1,0 $<$ Ratio TMEM186/Zen16 $<$ 2,0), wurden als "gains" bezeichnet. Alle anderen Gewebeproben (Ratio TMEM186/Zen16 $\leq$ 1,0) wurden als normal definiert.

Um den statistischen Zusammenhang zwischen histologischem Tumortyp, Grad des Tumors, "Staging" und Genamplifikationen darzustellen, wurden die "Contingency table analysis" und der Chi-Quadrat-Test angewandt. Die Berechnung der Überlebenskurven

erfolgte nach Kaplan-Meier. Der Log-rank-Test wurde angewandt, um den Zusammenhang zwischen Genamplifikationen und Patientenüberleben zu untersuchen

Kapitel 3

Ergebnisse

3.1 Multitumorarray

In einer vorhergehenden Dissertation wurden Zelllinien und Primärtumoren verschiedener humaner Tumortypen mittels array-komparativer genomischer Hybridisierung (aCGH) auf DNA-Kopiezahlveränderungen untersucht. Dabei wurde ein Amplikon auf Chromosom 16p13.2 in einer Harnblasen-Karzinom-Zelllinie (Tab. 2.3 HT 1376) entdeckt. Für meine Arbeit stellte ich eine Sonde für das Gen TMEM186 her, welches in diesem Amplikon liegt. Um eine grobe Abschätzung zu erlauben, ob diese Amplifikation mit signifikanter Häufigkeit im Harnblasenkarzinom vorkommt, wurde zunächst ein Subset des MTA mit 133 Harnblasenkarzinomen analysiert. Außer dem Harnblasenkarzinom waren auf diesem MTA noch andere Tumortypen vorhanden. Insgesamt wurden 679 Tumore auf dem MTA untersucht.

Es handelt sich unter anderem um 62 Urothelkarzinom (Urolthel Ta), 60 Übergangsepithelkarzinome (Urothel T2-T4) und 11 andere Harnblasen Karzinome. Amplifikationen konnten nur im Übergangsepithelkarzinom der Harnblase detektiert werden und zwar in 4 von 70 auswertbaren Fällen (5,7%) bei den Harnblasenkarzinomen.

Tumortyp N	(Slide D)
Basaliom	67
Benigner Naevus	59
Haut, Plattenepithelkarzinom	51
Malignes Melanom	48
Merkelzellkarzinom	5
Nebenniere, Adenom	72
Nebenniere, Karzinom	8
Paragangliom	53
Phäochromozytom	64
Pilomatrixom	48
Urothel, Karzinom, (Ta)	62
Urothel, Karzinom, (T2-4)	60
Urothel, Karzinom, andere	11
Kontrolle	71

Tabelle 3.1: Slide D aus Tab. 2.1. MTA Slide D.

Level	Tumortyp	Bemerkung
8-18/2	Urothelkarzinom-CA pT2-pT4	Cluster
4-10/2-5	Urothelkarzinom-CA pT2-pT4	Cluster
5-10/1-7	Urothelkarzinom-CA pT2-pT4	Cluster
6-12/2-4	Urothelkarzinom-CA pT2-pT4	Cluster

Tabelle 3.2: TMEM186 Gensignale auf dem MTA Slide D.

In Tabelle 3.2 sind die Ergebnisse dargestellt.

Aufgrund der Datenlage lohnt sich eine ausführliche Analyse auf einem großen Harnblasen-Prognose-TMA. In weiteren Untersuchungen versuchten wir, TMEM 186 Amplifikationen auch in anderen Tumoridentitäten nachzuweisen, aber für eine erweiterte Analyse sind die Daten nicht überzeugend. Wir erhielten nämlich auch Signale auf Slide H (s. Tab. 3.3 und Tab. 2.1). Insgesamt wurden 499 Tumore auf dem MTA Slide H untersucht. Auf dem Slide H befinden sich 393 Mamma Karzinome unterschiedlicher Art. Amplifikationen konnten nur im invasiv lobulären Mamma-Karzinom detektiert werden und zwar in 2 von 55 auswertbaren Fällen (3,6%).

Tumortyp N	(Slide H)
Mamma, invasiv duktals Karzinom	62
Mamma, invasiv lobuläres Karzinom	65
Mamma, muzinöss Karzinom	61
Mamma, medulläres Karzinom	54
Mamma, tubulär invasives Karzinom	60
Mamma, Phylloidtumor	48
Mammakarzinom, andere	26
Mamma, apokrines Karzinom	17
Stromasarkom	12
Karzinosarkom	38
Kontrolle	56

Tabelle 3.3: MTA Slide H

3.2 Harnblasen-Prognose TMA

Aufgrund dieser Daten wurde ein großer Harnblasenkarzinom spezifischer Tumorarray (TMA) untersucht. Von den insgesamt 2317 Tumorspots des Harnblasentumor-Arrays konnten 989 (42,68%) erfolgreich mit der FISH analysiert werden. Bei 1328 Tumoren konnte kein Resultat erhalten werden, da entweder der Gewebespot auf dem TMA-Schnitt fehlte (n=567) oder das Signal zu schwach oder nicht vorhanden war (n=761). Von den 989 ausgewerteten Gewebespots konnten 803 für die Korrelation mit vorhandenen klinischen Daten in statistischen Auswertungen berücksichtigt werden. 186 Gewebespots wurden nicht in die Analyse eingeschlossen, da doppelte punches vom selben Patienten vorlagen.

Eine TMEM186-Amplifikation gemäß der vordefinierten Kriterien (s. Kapitel. 2.2.9) wurde in 5,9% (n=47) der untersuchten Tumore gefunden. Dabei zeigten sich in vier Fällen hochgradige Amplifikationen mit mehr als 10 (10 – 20) Gensignalen.

TMEM186 Gensignale, die nicht den Schwellenwert für eine Amplifikation erreichten (Gains: Ratio von Gensignalen zu Zentromersignalen ist größer als 1 (normal) und kleiner als 2 (amplifiziert)) wurden in 3,13% der Tumore gefunden. In den Übergangsepithelkarzinomen konnte eine Amplifikationsrate von 4,9% festgestellt werden bei einer gu-

	Patienten	auswertbar	Amp	gain	normal	p-Wert
	n	n	n(%)	n(%)	n(%)	
gesamt	1853	803	47(5.9)	25(3.1)	731(91)	
Histologischer Subtyp						
Übergangsepithel	1798	730	36(4.9)	23(3.2)	671(91.9)	0.2181
adeno	17	8	0	0	8(100)	
adeno-plattenepithel	2	1	0	0	1(100)	
sarkomatös	17	7	1(14.3)	0	6(85.7)	0.5287
kleinzellig	25	10	3(30)	1(10)	6(60)	0.02
plattenepithel	59	31	4(12.9)	1(3.2)	26(83.9)	0.2454
Tumorart						
papillär	1367	614	23(3.7)	17(2.8)	574(93.5)	<0.0001
solid	472	183	23(12.5)	8(4.4)	152(83.1)	
Tumorstadium						
pTa	768	333	3(0.9)	4(1.2)	326(97.9)	<0.0001
pT1	505	229	14(6.1)	12(5.2)	203(88.6)	
pT2-4	571	239	30(12.5)	9(3.8)	200(83.7)	
Tumorgrad						
G1	230	86	1(1.2)	1(1.2)	84(97.7)	<0.0001
G2	792	368	9(2.4)	4(1.1)	355(96.5)	
G3	831	349	37(10.6)	20(5.7)	292(83.7)	

Tabelle 3.4: Assoziation des TMEM186-Genstatus mit dem Tumorphänotyp, * Korrelation des Tumorsubtyps zum Urothel-Karzinom (Uro-Ca)

ten Auswertbarkeit von 40,6%. Im Vergleich von soliden und papillären Tumoren haben die soliden Tumore eine höhere signifikante Amplifikationsrate von 12,5%, wobei die papillären Tumore nur in 3,74% der Fälle amplifiziert sind. Betrachtet man die Stadien des Tumors (pTa,pT1 und pT2-4) erkennt man die Signifikanz der Amplifikation von 12,5% bei pT2-4Tumoren. Die Daten lassen einen deutlichen Trend hinsichtlich einer häufigeren TMEM186-Amplifikation in fortgeschrittenen Tumoren erkennen. Lediglich 0,9% der frühen (pTa) Tumore zeigten TMEM186-Amplifikationen, während in den pT1-Tumoren 6,11% Amplifikationen auftreten. Die gleiche Assoziation der erhöhten TMEM186 Amplifikationsrate kann man auch bei dem Grading der Tumore zeigen. G3-Tumore sind zu 10,61%

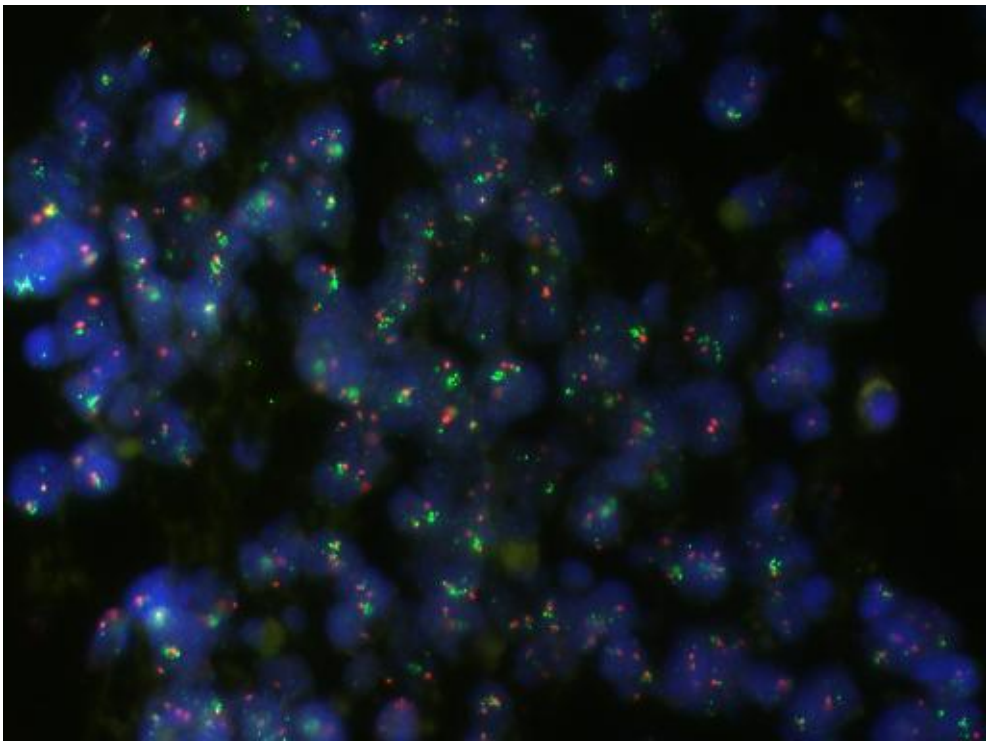

Abbildung 3.1: TMEM186 Amplifikation auf dem Harnblasenkarzinom Prognose TMA.

der Fälle signifikant amplifiziert. Im G1-Tumor sind nur 1,5% und im G2-Stadium sind 2,44% amplifiziert. TMEM186 Amplifikationen wurden auch in kleinzelligen Karzinomen, in Sarkomen, in Plattenepithelkarzinomen und natürlich in Urothelkarzinom detektiert. Es konnten Amplifikationen in Sarkomen mit 14,3% detektiert werden. In den kleinzelligen Karzinomen zeigte sich eine Amplifikationsrate von sogar 30%. In den Plattenepithelkarzinomen konnte eine Amplifikationsrate von 12,9% ausgezählt werden, wobei hier eine gute Analysierbarkeit von 52,54% vorliegt. Die Ergenisse sind in Tabelle 3.4 zusammengefasst.

3.3 Ki67 Expression

Immunhistochemische Daten zu Ki67Expression waren für den verwendeten Array aus einer früheren Studie (Nocito et al., 2001) vorhanden. Für ein Subset von 797 Tumoren lagen Daten für sowohl den Ki67LI (Label Index, Färbeindex) und die TMEM186 Amplifikation

TMEM 186	Anzahl	Mittelwert	Std.-Abw.	p-Wert
amp	47	37.2	17.2	<0,0001
gain	25	29.8	14.9	
normal	725	20.6	16.5	

Tabelle 3.5: Vergleich der mittleren Ki67 Expression und des TMEM186 Genstatus für alle Tumore.

vor. Ein Vergleich des TMEM186 Genamplifikationsstatus mit dem Proliferationsmarker Ki67 zeigte eine signifikante Assoziation der TMEM186 Amplifikation und TMEM186 Gain mit zunehmender Ki67 Expresion im Vergleich zu Tumoren mit normaler TMEM186 Genkopiezahl ($p < 0.0001$, Tab. 3.5,Abb. 3.2)

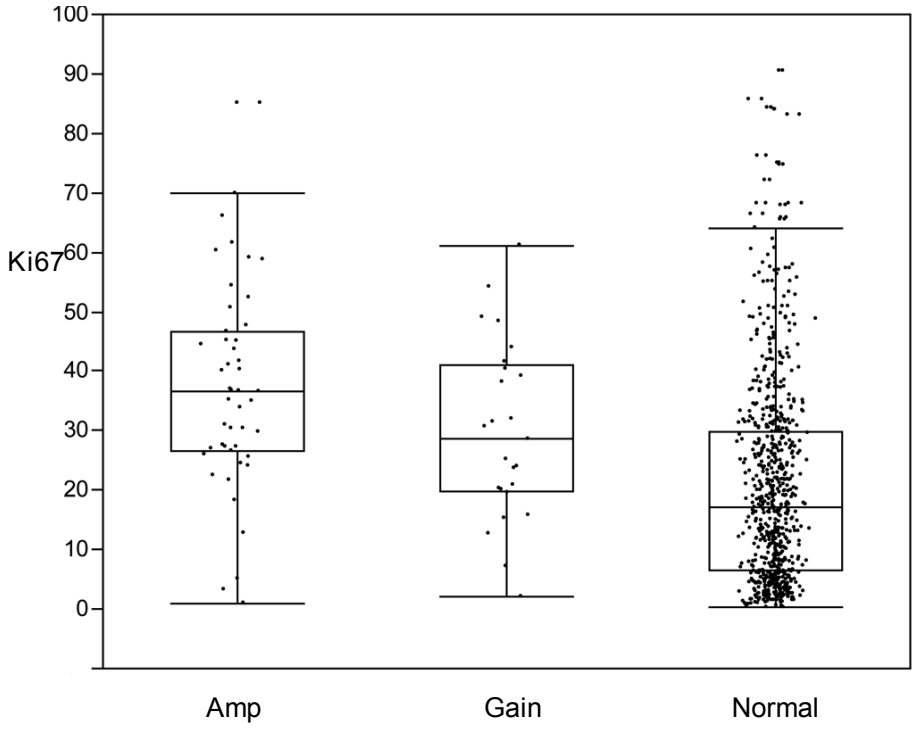

Abbildung 3.2: Boxplot des Proliferationsfaktors Ki67 für alle Tumore.

Um zu klären, ob diese Assoziation lediglich durch die hohe Anzahl von fortgeschrittenen Tumoren mit 16p Amplifikation zustande kommt, die ja ohnehin eine erhöhte Proliferation aufweist, wurde die Analyse im Subset der pT2-4 Tumoren wiederholt. Die Analyse

TMEM 186	Anzahl	Mittelwert	Std.-Abw.	p-Wert
amp	30	41.5	15.2	0.0125
gain	9	31.4	12.9	
normal	197	31.9	16.7	

Tabelle 3.6: Vergleich der mittleren Ki67 Expression und des TMEM186 Genstatus für pT2-4 Tumoren.

zeigt, dass die Proliferation in den TMEM186 normalen Tumoren deutlich erhöht ist und nur in den TMEM186 amplifizierten Tumoren eine signifikant erhöhte Proliferation zu sehen ist. Das heißt, das der Zusammenhang zwischen der 16pAmplifikation und der erhöhten Zellproliferation unabhängig vom Tumorstadium ist (Tab. 3.6, Abb. 3.3).

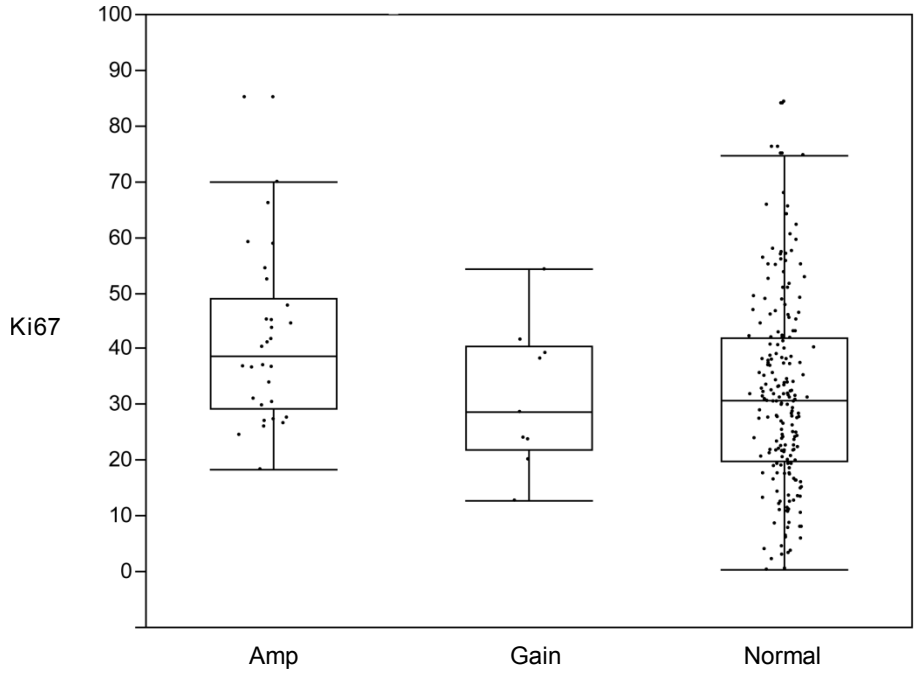

Abbildung 3.3: Boxplot des Proliferationsfaktor Ki67 für pT2-4 Tumoren.

3.4 Assoziation zur Patientenprognose

Die Patienten wurden über einen Zeitraum von über 10 Jahren beobachtet. Das mittlere Follow-up war 48 Monate, der Median war 39 Monate, bei einem Follow-up-Zeitraum von 1 – 205 Monaten. Von 491/803 Patienten mit klinischem Follow-up (Überlebenszeit nach der Operation) konnten Daten über die TMEM186-Kopiezahl erhoben werden. Um einen möglichen Einfluss der TMEM186-Amplifikation auf den Verlauf der Erkrankung zu untersuchen, wurde eine Überlebensanalyse nach Kaplan-Meyer durchgeführt. In die Analyse wurden Patienten eingeschlossen mit einem Übergangsepithelkarzinom. Zunächst erfolgte die Analyse in allen Tumoren (Abb. 3.4, Tab. 3.7), und separat erfolgte in dem Subset der muskelinvasiven Tumore (Abb. 3.5, Tab. 3.8) eine weitere Analyse.

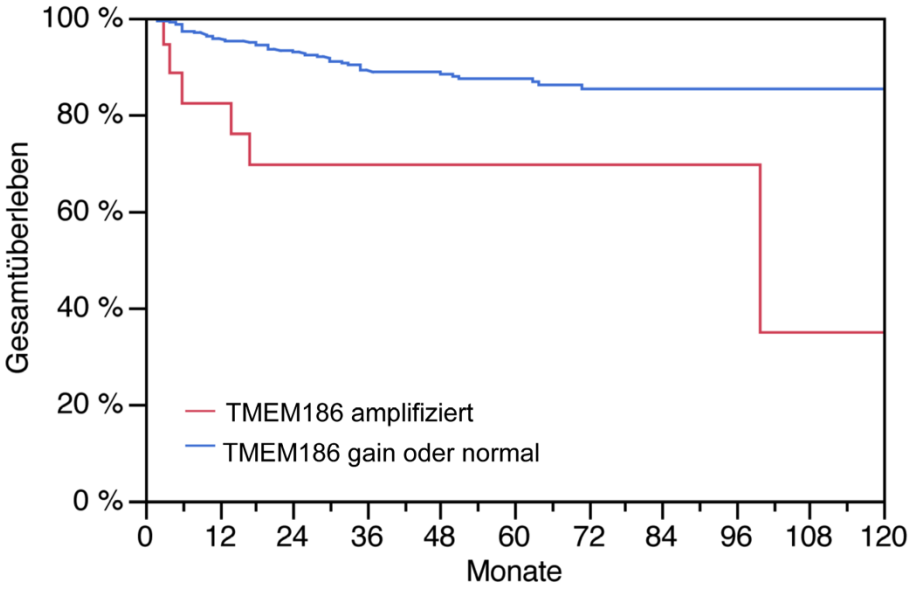

Abbildung 3.4: Gesamtüberleben alle T-Stadien, pTa-pT2, p= 0,0002.

Es zeigte sich in beiden Fällen eine signifikant reduzierte Überlebenszeit für Patienten mit Amplifikationen im Vergleich zu Patienten ohne Amplifikationen (p=0,0002 für alle Tumore, p=0,0326 für pT2-4 Tumore). Die Korrelation ist unabhängig vom Tumorstadium.

Unter Anderem beurteilten wir die Rezidivrate bei pTa -und pT1-Tumoren. Dabei

Gruppe	n gesamt	n ausgefallen	n zensiert	Mittelwert	p-Wert
amp	18	6	12	72.3113	0,0002
Normal/gain	437	46	391	64.6903	
Kombiniert	455	52	403	88.6901	

Tabelle 3.7: Test zwischen den Gruppen, Gesamtüberleben alle T-Stadien, pTa-pT2.

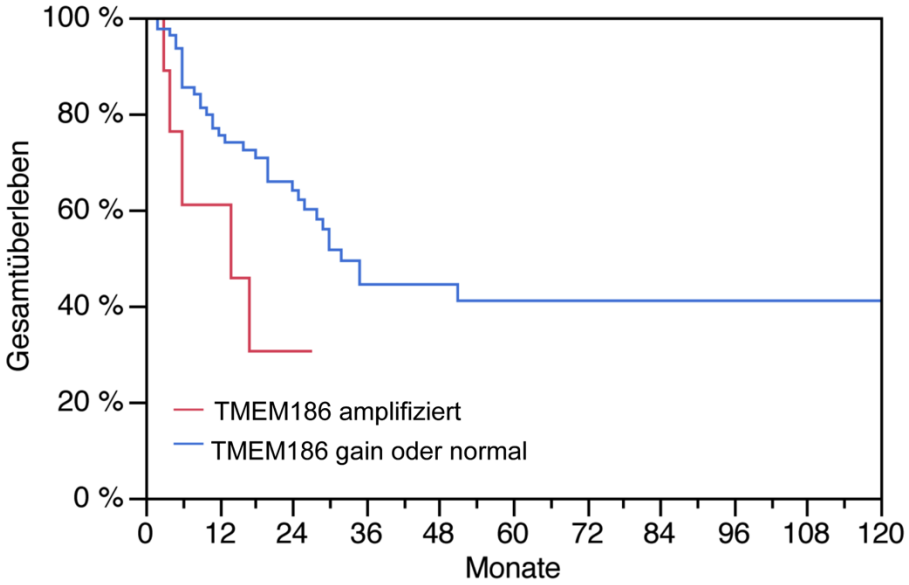

Abbildung 3.5: Gesamtüberleben Übergangsepithelkarzinom, pT2-pT4, p= 0,0326.

Gruppe	n gesamt	n ausgefallen	n zensiert	Mittelwert	p-Wert
amp	9	5	4	11.6603	0,0326
Normal/gain	82	35	47	32.4457	
Kombiniert	91	40	51	31.3003	

Tabelle 3.8: Test zwischen den Gruppen, Gesamtüberleben Übergangsepithelkarzinom, pT2-pT4 Tumoren.

zeigte sich kein signifikantes Ergebnis: Eine klinisch relevante Aussage lässt sich aufgrund der wenigen TMEM186 amplifizierten Tumore für die Analyse nicht machen. (Abb. 3.6, Tab. 3.9)

Betrachtet man nur die Progression für pTa-und pT1-Tumoren so lassen sich ebenso keine klinisch relevanten Aussagen aufgrund der geringen Anzahl von TMEM186 amplifi-

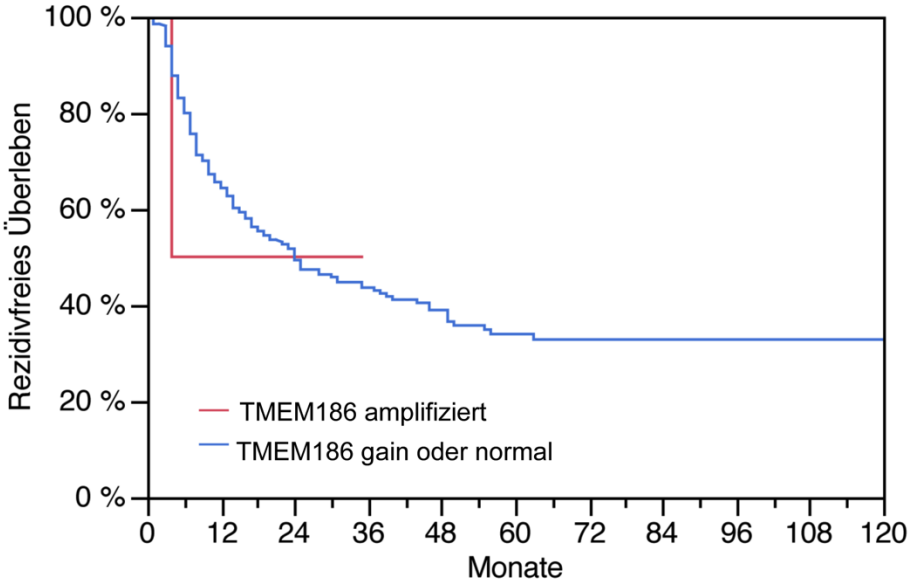

Abbildung 3.6: Rezidive bei pTa-pT1, p= 0,9524.

TMEM186	n gesamt	n ausgefallen	n zensiert	Mittelwert	p-Wert
amp	2	1	1	4	0,9524
normal/gain	261	153	108	64.934	
Kombiniert	263	154	109	64.9983	

Tabelle 3.9: Test zwischen den Gruppen von Rezidiven bei pTa-pT1.

TMEM186	n gesamt	n ausgefallen	n zensiert	Mittelwert	p-Wert
amp	3	1	2	54	0,0856
normal/gain	212	16	196	171.901	
Kombiniert	215	17	198	170.969	

Tabelle 3.10: Test zwischen den Gruppen bei Progression für pTa und pT1.

zierten Tumore treffen. (Abb. 3.7, Tab. 3.10)

In einer multivariaten Cox Analyse sollte der TMEM186 Genamplifikationsstatus als prognostischer Marker mit anderen pathologischen Faktoren untersucht werden. Klinischer Endpunkt dieser Analyse war das krebsspezifische Überleben. Die TMEM186 Amplifikation konnte neben dem Tumorstadium als prognostisch unabhängiger Marker identifiziert

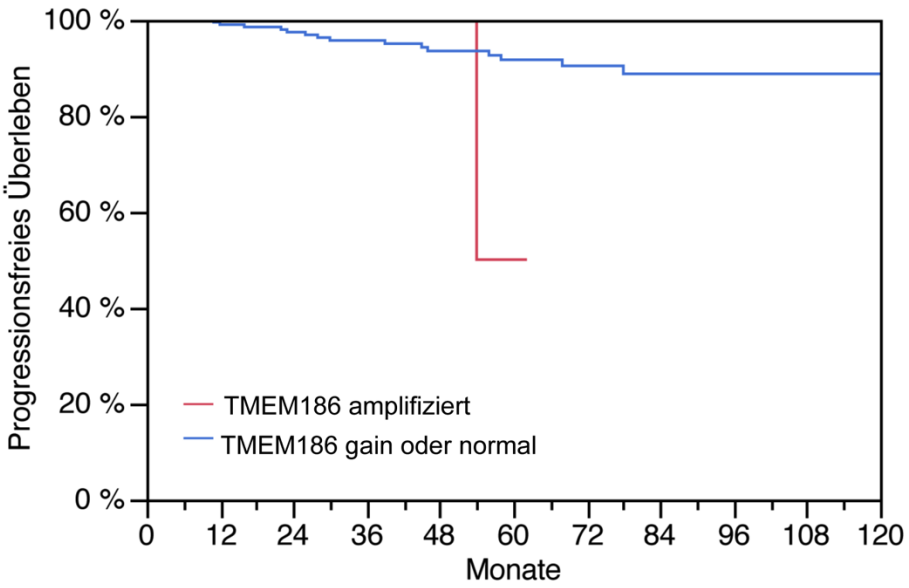

Abbildung 3.7: Progression für pTa und pT1, p= 0,0856.

Parameter	HR	CI, 95%	p-Wert*	p-Wert#
Tumorstadium				
pT1 vs. pTa	0.51	0.11 - 1.9	0.3248	<0,0001
pT2-4 vs. pTa	18.07	7.57 - 48.21	<0,0001	
pT2-4 vs. pT1	35.5	12.65 - 148.41	<0,0001	
Tumorgrad				
G2 vs. G1	0.67	0.09 - 3.13	0.6319	0,8316
G3 vs. G1	0.85	0.42 - 1.65	0.6485	
TMEM186				
amp vs. gain/norm	3.09	1.14 - 7.07	0.0282	0.0282

Tabelle 3.11: Multivariate-Analyse für den prognostischen Marker TMEM186 für Grad und Stadium. * Subgruppenanalyse, # Gesamtmodell.

werden, während der Tumorgrad keine Signifikanz aufwies. In einer Subgruppenanalyse zeigte sich, dass die prognostische Relevanz des Tumorstadium durch ein deutlich erhöhtes Risiko zu Versterben bei den pT2-4 Tumoren im Vergleich zu den pTa und pT1 Tumoren zu erklären ist. (Tab. 3.11)

Kapitel 4

Diskussion

Diese Studie zeigt, dass TMEM 186 in 5-6% aller Harnblasenkarzinome amplifiziert ist und das die Amplifikation mit einer ungünstigen Prognose, unabhängig vom Tumorstadium und Grad, assoziiert ist. Ein wichtiges Ziel dieser Studie war es, nach möglichen Zusammenhängen zwischen der 16p13-Amplifikation und dem Phänotyp im klinischen Verlauf des Harnblasenkarzinomes zu suchen.

Wie zu erwarten, fanden wir einen starken Zusammenhang zwischen dem fortgeschrittenen Tumorstadium und der Häufigkeit der TMEM 186-Amplifikation. So wurden in der vorliegenden Arbeit in 0,9% der nicht invasiven Tumore (pTa) und in 12,5% der muskelinvasiven Tumore (pT2) Amplifikationen gefunden. Das zeigt uns, dass TMEM 186 damit in etwa genauso häufig amplifiziert ist wie CCND1 (Amplifikation: 9%), CMYC (5,5%) (Zaharieva et al., 2005) und RAF 1 (4%) (Simon et al., 2001) im Harnblasenkarzinom. Diese Gene spielen eine wichtige Rolle für die Regulation des Zellzyklus (CCND1,E2F3) (Bringuier et al., 1996), beziehungsweise für die Transaktivierung von tumorrelevanten Genexpressionsmustern (MYC) (Zaharieva et al., 2003).

Die Häufigkeit der TMEM 186-Amplifikation im Vergleich zu den tumorbiologisch wichtigen Genen deutet daraufhin, dass auch TMEM 186 (bzw. die Amplifikation auf16p13.2)

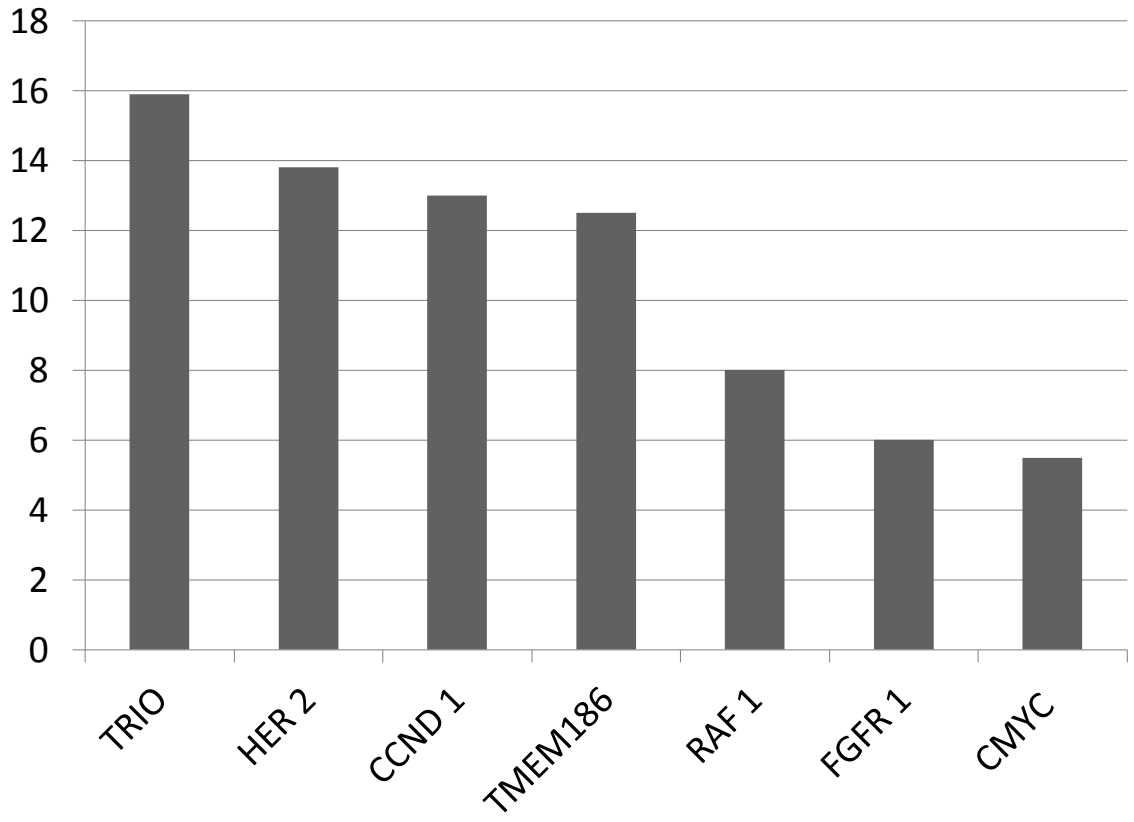

Abbildung 4.1: Häufige Amplifikationen im Harnblasenkarzinom in % bei pT2-4 Tumoren.

einen ähnlich hohen Selektionsdruck auf die Tumorzelle ausübt und daher in der amplifizierten Region auf 16p13 ein potentiell wichtiges Onkogen lokalisiert sein könnte. Bisher liegen jedoch keine publizierten Daten zur Amplifikation von TMEM 186 vor. Wir wissen aber aus einigen vorhergehenden Studien, die komparative genomische Hybridisierung (CGH) verwendet haben, dass Amplifikationen in Harnblasenkarzinomen nachgewiesen werden konnten. Im Rahmen dieser Studien wurden auch in einigen Untersuchungen Amplifikationen oder Zugewinne von 16p gefunden, dem Genort von TMEM 186. So berichteten Chan et al. in ihrer Analyse von 21 Harnblasenkarzinomen von einem Zugewinn auf Chromosom 16p in 9 Fällen (43%) (Chan et al., 2009). In einer weiteren CGH Studie berichteten Heidenblad et al. von einer 16p13 Amplifikation in 8% der 38 untersuchten Urothelkarzinome (Heidenblad et al., 2008). Hurst et al. beschrieben mit einer Array-CGH Studie 3 Fälle

(14%) von 16p Zugewinnen in 21 Harnblasenkarzinom-Zelllinien (Hurst et al., 2004).

In zahlreichen klassischen CGH Studien wurde der Genort 16p jedoch nicht untersucht. Dies geschah vermutlich aus technischen Gründen, da 16p durch einen hohen GC-Gehalt (Guanin und Cytosin-Gehalt) auffällt und die Hybridisierung an diesem Genort erschwert ist. Die 5-6% Amplifikationen in unserer Studie sind deutlich niedriger als die 8-43% 16p-Zugewinne in den obengennnten Studien. Das war zu erwarten, da Zugewinne häufig grössere Bereiche des Chromosoms einschließen und deutlich häufiger gefunden werden als die typischerweise kleinen Amplifikationen. So wurden zum Beispiel 20% 8q Zugewinne bei Harnblasenkarzinomen in der Studie von (Prat et al., 2012) gefunden, während dem nur ca. 5%-Amplifikationen des CMYC-Genes auf 8q24 gegenüberstehen. (Zaharieva et al., 2005)

Praktisch alle bisherigen FISH-Studien an Harnblasenkarzinomen konnten zeigen, dass das Harnblasenkarzinom sich grundsätzlich in zwei Entitäten mit unterschiedlichen genetischen Eigenschaften einteilen lässt. Hierzu zählen die nicht invasiven (pTa) Tumoren, die durch eine generell geringe genetische Instabilität mit nur wenigen chromosomalen Veränderungen gekennzeichnet sind und die im Gegensatz dazu invasiven (pT1 und größer) Tumore, die durch eine Vielzahl von genetischen Aberrationen und vielen Amplifikationen gekennzeichnet sind (Simon, 1999). Andere Gewebe-Microarray basierende Studien, die andere Onkogene beim Harnblasenkarzinom untersucht haben, konnten diesen Zusammenhang bestätigen. (Richter et al., 1998; Sauter und Mihatsch, 1998; Simon et al., 1998). So zeigten Bringuier et al., dass die Cyclin D1 Amplifikation, CCND 1 signifikant häufiger bei fortgeschrittenen und hochgradig malignen Tumoren auftritt (Bringuier et al., 1996). Simon et al. zeigten denselben Zusammenhang für FGFR 1 und RAF 1 (Simon et al., 2001) oder HER 2 und TOP 2A (Simon et al., 2003). Richter et al. berichteten über Cyclin E Amplifikationen (Richter et al., 2000) und Zaharieva et al. fanden denselben Zusammenhang für CMYC (Zaharieva et al., 2005).

Wir konnten aufzeigen, das TMEM 186 Amplifikationen signifikant mit verkürzter Überlebenszeit innerhalb der Patientengruppe mit muskelinvasiven (pT2-4) Tumoren assoziiert sind. Das Harnblasenkarzinom ist praktisch nur dann lebensbedrohlich, wenn ein solches Tumorstadium erreicht ist. Es könnte also der Nachweis einer TMEM 186 Amplifikation als Marker verwendet werden, um innerhalb der Gruppe der prognostisch generell ungünstigen pT2-4 Tumoren Patienten mit einem "weniger schlechten" oder besonders schlechten klinischen Verlauf zu unterscheiden. Die multivariant Analyse bestätigte, das der prognostische Wert der TMEM 186 Amplifikation unabhängig von den Prognosefaktoren Tumorstadium und Malignitätsgrad ist.

Ob TMEM 186 tatsächlich das Gen ist, dessen Amplifikation den ungünstigen klinischen Verlauf auslöst, kann jedoch anhand der vorliegenden Daten nicht mit Sicherheit gesagt werden. In dem minimal amplifiziertem Bereich gemäß der SNP-Array Analyse sind noch 8 weitere Gene (A2BP1, C16orf 68, ABAT, C16 orf 51 (TMEM186), PMM2, CARHSP1, AC 022167.7, USP7 und C16 orf 72) lokalisiert. Es ist wahrscheinlich, dass eines oder mehrere dieser Gene in jedem Fall von TMEM 186-Amplifikationen ebenfalls mit amplifiziert werden, da Amplifikationen typischerweise mehrere Mb umfassen. Eine tumorbiologisch relevante Rolle könnten noch zum Beispiel ABAT oder PMM2 spielen. ABAT ist eine 4-Aminobutyrat Aminotransferase und bei Defekt kann es zu psychomotorischen Retardierungen und unter anderem zur Hypotonie kommen. Die Phosphomannomutase2 (PMM2) wurde im Zytoplasma detektiert und kann bei Defekt zu peripherer Neuropathie und zerebraler Hypoplasie führen (stanford, 2013). In humanen Tumoren wurden diese 9 Gene allerdings bisher noch nicht funktionell untersucht.

Die klinisch ungünstige Rolle der 16p13-Amplifikation wird noch deutlicher durch die Assoziation mit der erhöhten Zellproliferation (Ki67 Färbeindex). Es zeigt sich ein geradezu linearer Anstieg der Proliferationsaktivität mit zunehmenden Kopiezahlstatus. Dies weist auf einen möglichen Gen-Dosis-Effekt hin. Tumore mit einer Kopiezahl von 4 – 10 hatten

im Schnitt ein Ki67 von 31.4, während Tumore mit Amplifikationen (10 – 18 Genkopien) ein Ki67 von 41.5 hatten, das therapeutisch genutzt werden könnte.

Medikamente, die am TMEM 186 angreifen und so die Menge des Genproduktes verringern oder die Aktivität hemmen, könnten zur Therapie des Harnblasenkarzinomes genutzt werden. TMEM 186 wäre ein guter Kandidat für eine solche Therapie, da es sich um ein Transmembranprotein handelt. Transmembranproteine sind durch ihre Lokalisation an der Zelloberfläche gut von "außen", das heißt durch den Blutstrom und die extrazelluläre Matrix, für Medikamente zugänglich. In einer solchen Situation werden oft Antikörper eingesetzt, die sich durch eine gute Verträglichkeit auszeichnen. Ein Beispiel hierfür ist der monoklonale therapeutische Antikörper Herceptin, der zur Therapie von Patientinnen mit HER 2-amplifiziertem Brustkrebs eingesetzt wird (herceptin, 2013). Der Nachteil von therapeutischen Antikörpern ist, wenn es sich nicht um Transmembranproteine handelt, da sie nicht in die Zelle diffundieren können. Daher haben wir mit TMEM186 ein Gen ausgewählt, das als Membranprotein durch Antikörper angegriffen werden könnte. Dabei spielt es vielleicht noch nicht einmal eine Rolle, ob TMEM 186 wirklich das funktionell relevante Gen innerhalb der Amplifikation ist. Wenn eine besonders hohe Proteindichte von TMEM 186 auf der Membran von Tumorzellen mit 16p13.2 Amplifikationen vorliegt, dann könnte dies zur Zielerfassung eines Medikaments genutzt werden. Diesen Effekt macht man sich zum Beispiel bei der Therapie bei B- Zell- Lymphomen und chronisch lymphatischer Leukämie mit dem Antikörper CD 20 zunutze. CD20 ist ein Phosphoprotein, das auf der Oberfläche aller B-Zellen exprimiert wird. Das Protein wird kodiert durch das MS4A1 Gen. Bei B-Zell-Lymphomen und chronisch lymphatischer Leukämie wird das Protein auf B-Zellen vermehrt produziert, hat aber selbst keine tumorrelevante Funktion. Es gibt sehr gute Therapieerfolge mit dem Biological Rituximab, da es an den B-Zellen bindet (Cragg et al., 2005).

TMEM 186 Amplifikationen wurden in allen untersuchten histologischen Subtypen des

Harnblasenkarzinomes gefunden. Dazu zählen Übergangsepithelkarzinome (4,9%), kleinzellige Karzinom (30%), Sarkome (14,3%) und Plattenepithelkarzinome (13,9%). Da kein spezieller Subtyp bevorzugt Amplifikationen zeigte, deutet dieser Befund daraufhin, dass 16p-Amplifikationen keine besondere Rolle für die Entstehung des ein oder anderen Harnblasenkarzinoms spielen. Eine Literaturrecherche zeigte, dass Kopiezahlveränderungen von 16p nicht auf das Harnblasenkarzinom beschränkt sind. So finden sich 16p11 Amplifikationen in 30% bei einem gutartigen sporadischen Vestibularschwannom (Koutsimpelas et. al. 2011), sowie 2 weitere Fälle von Amplifikationen bei dieser Tumorart in diesem Bereich des Genoms (Warren et al., 2003). Die 16p11.2 Region ist jedoch etwa 5.8 Mb von der 16p13.2-Region entfernt, so dass es sich um unterschiedliche Zielgene handeln dürfte. Gains konnten im 16p13-Bereich in 20% der Fälle beim Rektumkarzinom (Molinari et al., 2011), in 25% der Fälle beim duktalen Mamma-Karzinom (Thor et al., 2002), in 36% der Fälle beim intrahepatischen Cholangiokarzinom (Lee et al., 2004), in 40% der Fälle beim Kolonkarzinom (Aragane et al., 2001) und in Lungenkarzinomen bis zu 50% nachgewiesen werden (Pardo et al., 2007; Shen et al., 2008).

Diese Arbeit ist ein Beispiel für die Effizienz der Gewebemikroarray-Technologie zur Detektion von seltenen molekularen Veränderungen. Die Analyse von 2317 Tumoren mit klassischen Verfahren – Schnitt für Schnitt an jedem Tumor einzeln – wäre im Rahmen der zur Verfügung stehenden Zeit nicht möglich gewesen. Die TMA-Technologie erlaubt darüber hinaus ein Maß an Standardisierung der Analyse, das mit herkömmlichen Methoden nicht erreichbar wäre, da die Menge an Sonde, die in einem Versuchsansatz hergestellt werden kann, begrenzt ist. Abgesehen von den enormen Kosten der Reagenzien, die bei der Herstellung von FISH-Sonden für 2317 Analysen angefallen wären, muss immer mit einer gewissen Varianz der Versuchsergebnisse je nach Qualität der Sonde gerechnet werden. Für die vorliegende Studie wurde aus mehreren Sondenansätzen die Beste ausgewählt, sodass alle Gewebe unter genau denselben, optimalen experimentellen Bedingungen ausgewertet

werden konnten.

Angesichts der hohen Anzahl von Neuerkrankungen an Blasentumoren pro Jahr (>16.000 in Deutschland) stünde mit TMEM 186 ein zusätzlicher prädiktiver Marker zur Verfügung. Diese Hypothese muss allerdings in weiteren Studien geklärt werden. Eine wichtige Folgestudie wäre nun das Mapping des Amplikons 16p13.2, damit man das relevante Gen experimentell darstellen und unter Beweis stellen kann. Alle Gene des Amplikons könnten auf einem Mapping TMA untersucht werden und eine Expressionsanalyse müsste stattfinden.

Kapitel 5

Zusammenfassung

Ausgangspunkt dieser Studie war eine vorhergehende CGH Studie die eine 16p13 Amplifikation zeigte. Woraufhin wir eine Klärung der Prävalenz von 16p13 Amplifikationen in humanen Tumoren durchführen wollten. Das Amplikon 16p13 enthält neun Gene. Dabei erschien uns das Gen TMEM 186 am ehesten potentiell tumorrelevant und wir stellten eine kompatible Sonde her. Ziel der Untersuchung war die Klärung der Prävalenz von 16p13.2-Amplifikationen in humanen Tumoren. Außerdem wollten wir die biologische Bedeutung dieser Amplifikationen durch Vergleich von Amplifikationsdaten mit pathologisch-anatomischen und klinischen Parametern in einem ausgewählten Tumortyp untersuchen. In einem ersten Schritt wurde die Sonde-TMEM186 auf einem Zelllinienarray hybridisiert. Auf dem Zelllinien-Array konnten wir eine Amplifikation des Harnblasenkarzinomes detektieren. In einem zweiten Schritt wurde die Sonde-TMEM 186 auf einem Multi-Tumor-Array hybridisiert. Konkret konnten dabei vermehrt Amplifikationen im Übergangsepithelkarzinom der Harnblase pT2-pT4 detektiert werden und zwar in 4 von 70 Fällen (5,7%). Um die Beziehung der 16p13.2-Amplifikation mit klinisch-pathologischen Daten im Harnblasenkarzinom weiter zu untersuchen, wählten wir als weiteren Schritt die Hybridisierung der TMEM186-Sonde auf dem Harblasenarray (TMA). Dabei wurden über 2317 Harnbla-

sentumore in einem Gewebemikroarrayformat mittels Fluoreszenz in-situ Hybridisierung (FISH) untersucht.

Die Daten lassen nach Auswertung einen signifikanten Trend hinsichtlich einer häufigeren TMEM186-Amplifikation in fortgeschrittenen Tumoren erkennen. Die Studie ergab in Harnblasenkarzinomen bei 239 auswertbaren Fällen 30 (12,5%, p<0,0001) Amplifikationen. Lediglich 0,9% (3 von 333) der frühen (pTa) Tumore zeigten TMEM186-Amplifikationen,während in den pT1-Tumoren 6.1% (14 von 229) der Amplifikationen auftraten.

Dieser Trend lässt sich auch bei dem Grading der Tumore nachweisen. Grad-3-Tumore sind zu 10,61% (37 von 349) der Fälle signifikant amplifiziert. Im Grad-1-Tumor sind nur 1,2% (1 von 86) und im Grad-2-Stadium sind nur 2,44% (9 von 368) amplifiziert. TMEM186 Amplifikationen wurden in Übergangsepithelkarzinomen, aber auch in kleinzelligen Karzinomen, in Sarkomen und in Plattenepithelkarzinomen des Harnblasenkarzinomes, detektiert. Es konnten Amplifikationen in Sarkomen mit 14,3% (1 von 7) detektiert werden. In den kleinzelligen Karzinomen zeigte sich sogar eine Amplifikationsrate von 30% (3 von 10). In den Plattenepithelkarzinomen konnte eine Amplifikationsrate von 12,9% (4 von 31) ausgezählt werden. In den Übergangsepithelkarzinomen konnte eine Amplifikationsrate von 4,9% (36 von 730) festgestellt werden. Im Vergleich von soliden und papillären Tumoren haben die soliden Tumore eine erwartete hohe signifikante Amplifikationsrate von 12,5% (23 von 183), wobei die papillären Tumore in 3,7% (23 von 614) der Fälle amplifiziert sind.

Das Vorliegen der Amplifikationen war hochgradig prognoserelevant – sogar über die etablierten Prognosefaktoren von Stadium und Grad des Tumors. Ein signifikanter Zusammenhang zwischen Tumorstadium und 16p13.2 Amplifikation konnte hergestellt werden. Amplifikationen sind massive Vermehrungen der Kopiezahlen eines Chromosomenabschnitts. Durch die Amplifikation kommt es in der Regel zu einer starken Überexpression der eingeschlossenen Gene. Befinden sich darunter Gene mit onkogenem Potential, kann

es zur Tumorbildung kommen. Ein solches onkogenes Potential hat vielleicht ein Gen im 16p13.2 Amplikon.

Die Ergebnisse der Studie zeigen, dass die häufigen 16p13.2 Amplifikationen beim Harnblasenkarzinom einen starken Einfluss auf den klinischen Verlauf haben.

Literaturverzeichnis

Alcock, Stephenson, Royds, J., und Hammond (2003). Analysis of colorectal tumor progression by microdissection and comparative genomic hybridization. *Genes Chromosomes Cancer*, 37(4):369–80.

Appanna, Jenkins, D., Kynaston, Stephenson, und Parry (2007). Comparative genomic hybridization (CGH) of augmentation cystoplasties. *Int J Urol*, 14(6):539–44.

Aragane, Sakakura, Nakanishi, Yasuoka, Fujita, Taniguchi, Hagiwara, Yamaguchi, Abe, Inazawa, und Yamagishi (2001). Chromosomal aberrations in colorectal cancers and liver metastases analyzed by comparative genomic hybridization. *Int J Cancer*, 94(5):623–9.

Billerey, Chopin, Aubriot-Lorton, Ricol, de Medina, D., Rhijn, V., Bralet, und Lefrere-Belda (2001). Frequent FGFR3 Mutations in Papillary Non-Invasive Bladder (pTa) Tumors. *American Journal of Pathology*, 158.

Bringuier, Tamimi, Schuuring, und Schalken (1996). Expression of cyclin D1 and EMS1 in bladder tumors; relationship with chromosome 11q13 amplification. *Oncogene*, 12:1747–1753.

Bühling, Lepenies, und Witt (2008). *Allgemeine und spezielle Pathologie*. Elsevier, Deutschland.

Cairns, Tokino, Eby, und Sidransky (1995). Localization of tumor suppressor loci on chromosome 9 in primary human renal cell carcinomas. *Cancer Res*, 55:224.

Chan, Hui, B.-Y., Yip, K.-H., Ng, Lo, Tong, Chan, Cheung, Wong, und Chan (2009). Progressive increase of genetic alteration in urinary bladder cancer by combined allelotyping analysis and comparative genomic hybridization. *Int J Oncol*, 34(4):963–70.

Chujo, Noguchi, Miura, Arinaga, Uchida, und Tagawa (2002). Comparative genomic hybridization analysis detected frequent overrepresentation of chromosome 3q in squamous cell carcinoma of the lung. *Lung Cancer*, 38(1):23–9.

Colombo, Pozzon, Salonia, Rigatti, Leib, Baniel, Caldarera, und Macaluso (2003). Multicentric study comparing intravesical chemotherapy alone and with local microwave hyperthermia for prophylaxis of recurrence of superficial transitional cell carcinoma. *Journal of Clinical Oncology*, 21:4270–4276.

Cragg, Walshe, Ivanov, und Glennie (2005). The biology of cd20 and its potential as a target for mab therapy. *Curr Dir Autoimmun*, 8:140–74.

Eble, Sauter, Epstein, und Sesterhenn (2004). *WHO Pathologyand Genetics of Tumours of the Urinary System and Male Genital Organs*. IARC Press, Lyon.

genecards (2013). http://www.genecards.org/cgi-bin/carddisp.pl?gene=tmem186. Stand:14.30, 07.03.2013.

geneonotogy (2013). http://www.lifesciences.sourcebioscience.com. Stand: 19.55, 14.03.2013.

Geneonotology (2013). www.amigo.geneonotology.org. Stand: 13.03, 12.03.2013.

Hautmann und Huland (2006). *Urologie*. Springer, Deutschland.

Heidenblad, Lindgren, Jonson, Liedberg, Veerla, Chebil, Gudjonsson, Borg, Månsson, und Höglund (2008). Tiling resolution array CGH and high density expression profiling of urothelial carcinomas delineate genomic amplicons and candidate target genes specific for advanced tumors. *BMC Med Genomics*, 1:3.

herceptin (2013). http://www.herceptin.de. Stand: 14.41, 07.03.2013.

Hurst, Fiegler, Philippa, Williams, Carter, Margaret, und Knowles (2004). High-resolution analysis of genomic copy number alterations in bladder cancer by microarray-based comparative genomic hybridization. *Oncogene*, 23(12):2250–63.

Karnan, Tagawa, Suzuki, Suguro, Yamaguchi, Okamoto, Morishima, und Nakamura (2004). Analysis of chromosomal imbalances in de novo cd5-positive diffuse large-b-cell lymphoma detected by comparative genomic hybridization. *Genes Chromosomes Cancer*, 39(1):77–81.

Kühnel (2008). *Histologie*. Thieme, Stuttgart.

Lee, Park, Uhm, Park, und Park (2004). Genetic alterations in intrahepatic cholangiocarcinoma as revealed by degenerate oligonucleotide primed PCR-comparative genomic hybridization. *J Korean Med Sci*, 19(5):682–7.

Liu, Sato, Oga, Ikemoto, Kawauchi, Ikeda, und Sasaki (2004). Two subtypes of mucinous colorectal carcinoma characterized by laser scanning cytometry and comparative genomic hybridization. *Int J Oncol*, 25(3):615–21.

Martin, Waggoner, Wong, Uhrig, Roseberry, Hedrick, Pack, Russell, Zackai, Dobyns, und Ledbetter (2002). “molecular rulers” for calibrating phenotypic effects of telomere imbalance. *J Med Genet*, pages 734–40.

Merlo, Gabrielson, Mabry, Vollmer, Baylin, und Sidransky (1994). Homozygous deletion on chromosome 9p and loss of heterozygosity on 9q,6p, and 6q in primary human small cell lung cancer. *Cancer Res*, 54:2322.

Mitra, Datar, und Cote (2005). Molecular staging of bladder cancer. *BJU Int*, 96:7–12.

Molinari, Ballardini, Teodorani, Giannini, Zoli, Emiliani, Lucci, Passardi, Rosetti, Saragoni, Guidoboni, Amadori, und Calistri (2011). Genomic alterations in rectal tumors and response to neoadjuvant chemoradiotherapy: an exploratory study. *Radiat Oncol*, 6:161.

Mostofi, Davis, und Sesterhenn (1999). *Histological Typing of urinary bladder tumours*. Springer, London.

ncbi (2013). http://www.ncbi.nlm.nih.gov/omim. Stand: 14.43, 07.03.2013.

Nocito, Bubendorf, Tinner, Suess, Wagner, Forster, Kononen, Fijan, Bruderer, Schmid, Gasser, und Sauter (2001). Microarrays of bladder cancer tissue are highly representative of proliferation index and histological grade. *J Pathol*, 194(3):349–57.

Pagliarini, Calvo, Chang, Sheth, Vafai, Ong, Walford, Sugiana, Boneh, Chen, Hill, Vidal, Evans, Thorburn, Carr, und Mootha (2008). A mitochondrial protein compendium elucidates complex i disease biology. *Cell*, 134(1):112–23.

Pardo, Torres, Martinez-PeÒuela, Panizo, de Alava, und GarcÌa (2007). Pseudomesotheliomatous carcinoma of the lung with a distinct morphology, immunohistochemistry, and comparative genomic hybridization profile. *Ann Diagn Pathol*, 11(4):241–51.

Prat, del Rey, Ponsa, Nadal, Camps, Plaja, Campillo, Algaba, und Gelabert (2012). Comparativa genomic hybridization analysis reveals new different subgroups in early-stage bladder tumors. *Urology*, 75(2):347–55.

pubmed (2013). http://www.ncbi.nlm.nih.gov. Stand: 22.06, 14.03.2013.

Quinn, Sikkink, und Rees (1994). Delineation of two distinct deleted regions on chromosome 9 in human non.melanoma skin cancers. *Genes Chromosomes Cancer*, 11:222.

Richter, Beffa, Wagner, Schraml, Gasser, Moch, Mihatsch, und Sauter (1998). Patterns of chromosomal imbalances in advanced urinary bladder cancer detected by comparative genomic hybridization. *Am J Pathol*, 153:1615–1621.

Richter, Wagner, Kononen, Fijan, Bruderer, Schmid, Ackermann, Maurer, Alund, Knönagel, Rist, Wilber, Anabitarte, Hering, Hardmeier, Schönenberger, Flury, Jäger, Fehr, Schraml, Moch, Mihatsch, Gasser, Kallioniemi, und Sauter (2000). High-throughput tissue microarray analysis of cyclin e gene amplification and overexpression in urinary bladder cancer. *Am J Pathol*, 157(3):787–94.

Robert Koch-Institut (2008). *Krebs in Deutschland 2003-2004. Häufigkeiten und Trends*. Robert Koch-Institut und die Gesellschaft der epidemiologischen Krebsregister in Deutschland e. V., Berlin.

Sauter, Gasser, Moch, Richter, Jiang, Albrecht, Novotny, Wagner, Bubendorf, und Mihatsch (1997). Dna aberrations in urinary bladder cancer detected by flow cytometrie and fish. *Urol Res*, 25:37–43.

Sauter und Mihatsch (1998). Pussycats and baby tigers: Non-invasive (pTa) and minimal invasive (pT1) bladder Carcinomas are not the same. *Journal of Pathology*, 185:339–341.

Schultz, Vanderveer, Buetow, Boente, Ozols, Hamilton, und Godwin (1995). Characterization of chromosome 9 in human ovarian neoplasia identifies frequent genetic imbalance on 9q and rare alterations involving 9p, including CDKN2. *Cancer Res*, 55:2150.

Shen, Zhu, Wu, Qiu, und Shu (2008). Genomis alterations in lung adenocarcinomas detected by multicolor fluorescence in situ hybridization and comparative genomic hybridization. *Cancer Genet Cytogenet*, 181(2):100–7.

Simon (1999). Zur bedeutung genetischer veränderungen für die kanzerogenese solider tumoren am beispiel des humanen karzinoms der harnblase. Dissertation, Münster.

Simon, Atefy, Wagner, Forster, Fijan, Bruderer, Wilber, Mihatsch, Gasser, und Sauter (2003). Her-2 and top2a coamplification in urinary bladder cancer. *Int.J.Cancer*, 107:764–772.

Simon, Bürger, Brinkschmidt, Böcker, Hertle, und Terpe (1998). Chromosomal aberrations associated with invasion in papillary superficial bladder cancer. *J Pathol*, 185:345–351.

Simon, Richter, Wagner, Fijan, Bruderer, Schmid, Ackermann, Maurer, Alund, Knönagel, Rist, Wilber, Anabitarte, Hering, Hardmeier, Schönenberger, Flury, Jäger, Fehr, Schraml, Moch, Mihatsch, Gasser, und Sauter (2001). High-throughput tissue microarray analysis of 3p25 (RAF1) and 8p12 (FGFR1) copy number alterations in urinary bladder cancer. *Int J Cancer*, 98:274–278.

Simon, Struckmann, Schraml, WagneFr, Forster, Moch, Fijan, Bruderer, Wilber, Mihatsch, Gasser, und Sauter (2002). Amplification pattern of 12q133-15 genes(mdm2,cdk4,gli) in urinary bladder cancer. *Oncogene*, 21:2476–2483.

Sobotta (2006). *Welsch Histologie*. Elsevier, München.

stanford (2013). http://smd.stanford.edu/cgi-bin/source/sourceResult. Stand: 14.43, 07.03.2013.

Sugano, Suda, Godai, Tsuchida, Shiozawa, Sekiguchi, Yoshihara, Matsukuma, Sakuma, Tsuchiya, Kameda, Akaike, und Miyagi (2010). MDM2 gene amplification in colorectal cancer is associated with disease progression at the primary site, but inversely correlated with distant metastasis. *Genes Chromosomes Cancer*.

Takada, Imoto, Tsuda, Sonoda, Ichikura, Mochizuki, Okanoue, und Inazawa (2005). Screening of dna copy-number aberrations in gastric cancer cell lines by array-based comparative genomic hybridization. *Cancer Sci*, 96(2):100–10.

Tepeli, Muslumanoglu, Uludag, Buyukpinarbasili, Ozdemir, Oznur, Aslan, und Artan (2009). Detection of deletions and/or amplifications of genes related with lung cancer by multiplex ligation-dependent probe amplification (mlpa) technique. *Cancer Biol Ther*, 8(22):2160–5.

Thor, Eng, Devries, Paterakos, Watkin, Edgerton, Moore, Etzell, und Waldman (2002). Invasive micropapillary carcinoma of the breast is associated with chromosome 8 abnormalities detected by comparative genomic hybridization. *Hum Pathol*, 33(6):628–31.

van Rhijn, van der Kwast, und Liu (2012). FGFR3Mutationen hängen mit einem günstig verlaufenden pT1 blasenkrebs zusammen. *J Urol*, 187(1):310–4.

Warren, James, Ramsden, Wallace, Baser, Varley, und Evans (2003). Identification of recurrent regions of chromosome loss and gain in vestibular schwannomas using comparative genomic hybridisation. *J Med Genet*, 40(11):802–6.

Wendland (2008). Feinkartierung des Östrogen-rezeptors-alpha-(esr1) -amplicons beim mammakarzinom. Dissertation, Hamburg.

Yan, Song, Wei, Li, Liang, Liu, und Fang (2005). Chromosomal imbalance in primary lung squamous cell carcinoma and their relationship with smoking. *Ai Zheng*, 24(1):47–52.

Yen, Liang, Jong, Chen, Wu, Su, Huang, und Tseng (2007). Chromosomal aberrations of malignant pleural effusions of lung adenocarcinoma: different cytogenetic changes are correlated with genders and smoking habits. *Lung Cancer*, 57(3):292–301.

Zaharieva, Simon, Diener, Ackermann, Maurer, Alund, Knönagel, Rist, Wilber, Hering, Schönenberger, Flury, Jäger, Fehr, Mihatsch, Gasser, Sauter, und Toncheva (2003). High-throughput tissue microarray analysis of 11q13 gene amplification (ccnd1, fgf3, fgf4, ems1) in urinary bladder cancer. *J Pathol*, 201(4):603–8.

Zaharieva, Simon, Ruiz, Oeggerli, Mihatsch, Gasser, und Sauter (2005). High-throughput tissue microarray analysis of cmyc amplificationin urinary bladder cancer. *Int J Cancer*, 117(6):952–6.

Zhao, Richter, Wagner, Roth, Schraml, Zellweger, Ackermann, Schmid, Moch, Mihatsch, Gasser, und Sauter (1999). Chromosomal imbalances in noninvasive papillary bladder neoplasms (pTa). *Cancer Res*, 59:4658–4661.

Danksagung

Ich bedanke mich hiermit bei Herrn Prof. Dr. med. Guido Sauter, Leiter des Instituts für Pathologie der Universität Hamburg, der mir die Möglichkeit gegeben hat, diese Forschungsarbeit unter seiner Leitung durchzuführen.

Herrn PD Dr. med. Simon Ronald danke ich besonders für die Themastellung, die hervorragende Betreuung und seine ständige Diskussions- und Hilfsbereitschaft.

Besonderen Dank auch an die gesamte Arbeitsgruppe für die freundschaftliche Arbeitsatmosphäre, viele wertvolle Anregungen und stete Hilfsbereitschaft, die wesentlich zum Gelingen dieser Arbeit beigetragen haben.

Bei meiner Familie und meinen Freunden möchte ich mich ganz besonders herzlich bedanken für die uneingeschränkte, liebevolle und vielseitige Unterstützung während meines Studiums, ohne die diese Arbeit so nicht möglich gewesen wäre.

Eidesstattliche Erklärung

Eidesstattliche Versicherung

Ich versichere ausdrücklich, dass ich die Arbeit selbständig und ohne fremde Hilfe verfasst, andere als die von mir angegebenen Quellen und Hilfsmittel nicht benutzt und die aus den benutzten Werken wörtlich oder inhaltlich entnommenen Stellen einzeln nach Ausgabe (Auflage und Jahr des Erscheinens), Band und Seite des benutzten Werkes kenntlich gemacht habe. Ferner versichere ich, dass ich die Dissertation bisher nicht einem Fachvertreter an einer anderen Hochschule zur Überprüfung vorgelegt oder mich anderweitig um Zulassung zur Promotion beworben habe.

Unterschrift: