UNIVERSITÄTSKLINIKUM HAMBURG-EPPENDORF

Altonaer Kinderkrankenhaus
Kinderorthopädie

Prof. Dr. med. Ralf Stücker

Analyse von Wachstumsstörungen im Bereich der distalen Tibia nach operativer Korrektur des idiopathischen Klumpfußes

Dissertation

zur Erlangung des Grades eines Doktors der Medizin

an der Medizinischen Fakultät der Universität Hamburg.

vorgelegt von:

Laura Paulina Tettenborn

aus Frankfurt am Main

Hamburg 2013

(wird von der Medizinischen Fakultät ausgefüllt)

Angenommen von der
Medizinischen Fakultät der Universität Hamburg am: 14.01.2015

Veröffentlicht mit Genehmigung der
Medizinischen Fakultät der Universität Hamburg.

Prüfungsausschuss, der/die Vorsitzende: Prof. Dr. R. Stücker

Prüfungsausschuss, zweite/r Gutachter/in: Prof. Dr. W. Rüther

Inhaltsverzeichnis

1. Einleitung 5
1.1 Pathogenese des idiopathischen Klumpfußes 7
1.1.1 Definition 7
1.1.2 Epidemiologie und Ätiologie 8
1.1.3 Pathoanatomie und Biomechanik 9
1.1.4 Operative Therapie 14
2. Fragestellung 17
3. Material und Methoden 20
3.1 Material 20
3.1.1 Patientenkollektiv 20
3.2 Methoden 21
3.2.1 Anamnese und klinische Untersuchung 21
3.2.2 Konventionelles Röntgen 23
3.2.2.1 Winkelmessungen am konventionellen Röntgenbild 23
3.2.2.2 Anteriorer distaler Tibiawinkel (ADTW) 24
3.2.2.3 Lateraler distaler Tibiawinkel (LDTW) 25
3.2.2.4 Lateraler TC Winkel 26
3.2.2.5 Flat-top talus 27
3.2.2.6 Statistische Auswertung 28
4. Ergebnisse 29
4.1 Klinische Ergebnisse 29
4.1.1 Absolute Werte der visuellen Analogskala 30
4.1.2 Gangbild 30
4.1.3 Beinachsen und -längendifferenz 31
4.1.4 Rückfuß-, Mittelfuß-, Vorfußstellung 31
4.1.5 Absolute Werte des Bewegungsumfanges im OSG 33
4.1.6 Absolute Werte des Bewegungsumfanges im USG 34
4.2 Radiologische Ergebnisse 36
4.2.1 Anteriorer distaler Tibiawinkel 36
4.2.2 Lateraler distaler Tibiawinkel 38
4.2.3 Lateraler TC Winkel 41
4.2.4 Flat-top talus 41
4.3 Weitere Ergebnisse 43
5. Diskussion 44
5.1 Diskussion der eigenen Ergebnisse 44
6. Zusammenfassung 57

7. Anhang 59
7.1 Datentabelle zu Kapitel 4 59
7.2 Untersuchungsbogen 61
7.3 Abkürzungsverzeichnis 62
8. Abbildungsverzeichnis 63
9. Tabellenverzeichnis 64
10. Literaturverzeichnis 65
11. Danksagung 68
12. Eidesstattliche Erklärung 69

1. Einleitung

Der idiopathische Klumpfuß ist eine komplexe, angeborene Fehlbildung des Fußes unklarer Genese, die uni-, oder bilateral auftreten kann.

Der idiopathische Klumpfuß tritt isoliert auf, das heißt, er betrifft ansonsten gesunde Kinder und ist damit von Klumpfüßen anderer Ätiologie, die beispielsweise mit neurologischen Erkrankungen assoziiert sind, abzugrenzen.

Die Fehlbildung zeigt sich am Neugeborenen-Fuß durch die charakterisierende Stellung eines Spitzfußes, medial angehobenen Fußrandes, invertierten Rückfußes, adduzierten Vorfußes und einer zusätzlichen Hohlfußkomponente.

Die Klumpfußdeformität ist mit einer Inzidenz von 2,3: 1000 (Grill, 1996), nach der kongenitalen Hüftdysplasie, die zweithäufigste angeborene Fehlbildung in Deutschland und stellt damit ein wichtiges Krankheitsbild in der Kinderorthopädie dar.

Relevant sind auch die Langzeitfolgen einer ehemaligen Klumpfußfehlstellung. Ziel der primären Behandlung ist eine dauerhafte Korrektur der Fußstellung und damit größtmögliche Funktionalität und Schmerzfreiheit des Fußes (Dobbs and Gurnett, 2009). Klinische Erfahrungen zeigen jedoch häufig steife, in der Funktionalität eingeschränkte, Füße als Resultat der operativen Therapie. Langfristig besteht das Problem der Entwicklung einer Arthrose in den betroffenen Fußgelenken (Graf et al., 2012). Diese Beobachtung verursacht bei den Betroffenen ausgeprägte Einschränkungen der Lebensqualität. Patienten klagen mitunter bereits in den Jugendjahren über eine belastungsabhängige Schmerzsymptomatik und Bewegungsminderung der betroffenen Füße, die sie im alltäglichen Leben einschränken (Cooper and Dietz, 1995; Dobbs et al., 2006). Diese Beschwerden treten vorwiegend bei längeren Gehstrecken, aber auch lediglich im Rahmen einer kontinuierlichen Belastung auf.

Dem zugrunde liegt zumeist eine verminderte Beweglichkeit des Fußes durch vorangegangene operative Maßnahmen. Nebenbefundlich finden sich häufig verbleibende Fußdeformitäten wie die Vorfußadduktion, Instabilitäten im Mittelfußbereich (Laaveg and Ponseti, 1980) und Muskelschwächen (Dobbs and Gurnett, 2009).

Eigene klinische Erfahrungen lassen vermuten, dass möglicherweise zusätzliche Achsenfehlstellungen der distalen Tibia, in Form einer Valgus-, beziehungsweise Anteflexionsstellung, den beobachteten Bewegungseinschränkungen und der Schmerzsymptomatik zugrun-

de liegen könnten. Passend zur Valgusstellung lässt sich bereits klinisch häufig eine valgische Rückfußstellung beobachten, die mit schmerzhafter Impingementsymptomatik im Bereich des lateralen Malleolus einhergeht (Stevens and Otis, 1999). Eine deutlich eingeschränkte Dorsalextension, die mit häufigem Stolpern der Patienten einhergehen kann, lässt eine Anteflexion der distalen Tibia vermuten.

Beide Achsenabweichungen stellen durch ihre abnorme Gelenkartikulation möglicherweise präarthrotische Deformitäten dar. Untersucht und dafür verantwortlich gemacht werden konnte bislang nur die Valgusstellung (Graf et al., 2010; Rupprecht et al., 2011). Beide Achsendeviationen können bei noch ausstehendem Knochenwachstum minimalinvasiv durch Wachstumslenkung korrigiert werden (Auregan et al., 2011; Davids et al., 1997; Stevens and Belle, 1997; Stevens and Otis, 1999; Stevens et al., 2011).

Die vorliegende Arbeit befasst sich mit einer ausführlichen klinischen und radiologischen Nachuntersuchung von Kindern, die mit idiopathischem Klumpfuß zur Welt kamen und operativ durch Peritalares Release behandelt wurden.

Studienziel ist hierbei die systematische Erfassung der Auftretenshäufigkeit einer Valgus-, beziehungsweise Anteflexionsstellung der distalen Tibia.

1.1 Pathogenese des idiopathischen Klumpfußes

1.1.1 Definition

Der Fachausdruck „Klumpfuß“ (lat.: talipes equinovarus) bezeichnet eine komplexe, passiv nicht redressierbare, kontrakte Fußfehlbildung. Das Erscheinungsbild des idiopathischen Klumpfußes (siehe Abbildung 1) zeigt sich beim Neugeborenen klinisch durch 5 charakteristische Komponenten:

- Pes equinus (lat.: Pferdefuß), Spitzfuß
- Pes varus (lat.: auseinandergebogen), invertierter Rückfuß
- Pes supinatus (lat.: nach oben kehren), angehobener medialer Fußrand
- Pes adductus (lat.: heranführen), Vorfußadduktion
- Pes excavatus (lat.: aushöhlen), Hohlfuß

Abbildung 1: Klumpfuß
Erscheinungsbild des Klumpfußes am Neugeboren Fuß

Unterschieden werden ein primärer oder idiopathischer Klumpfuß, dessen Ursachen weiterhin nicht eindeutig geklärt sind, von einem atypischen Klumpfuß mit bekannter Kausalität.

Der Terminus „talipes“ (griech. talus: Knöchel, lat. pes: Fuß) beschreibt hierbei das charakteristische Gangbild der Betroffenen auf den äußeren Fußknöcheln, in extremen Fällen sogar auf dem Fußrücken.

An den betroffenen Füßen können in vielen Fällen Gefäßanomalien oder -aplasien in der vorderen Schienbeinloge, wie eine Unterentwicklung der A. dorsalis pedis, beobachtet werden (Hootnick et al., 1982). Zudem zeigt sich in der Mehrzahl eine deutlich hypotrophe untere Extremität (Döderlein L, 1996).

1.1.2 Epidemiologie und Ätiologie

Darstellungen von Menschen mit Klumpfüßen sind bereits aus dem Jahre 300 vor unserer Zeitrechnung von Hippokrates beschrieben worden (Strach, 1986). In der westlichen Bevölkerung stellt die Klumpfußfehlbildung mit einer Prävalenz von 2,3: 1000 (Grill, 1996), nach der Hüftdysplasie, die zweithäufigste angeborene Extremitäten Fehlbildung dar. Andere Kulturkreise zeigen deutlich divergente Prävalenzen von 0,57: 1000 (Orient) bis 6,81: 1000 (Polynesien) (Weimann-Stahlschmidt K., 2010). Das Verhältnis von betroffenen Jungen zu Mädchen zeigt mit 2- 2,5:1 (Carroll, 2012) beziehungsweise 3:1 (Weimann-Stahlschmidt K., 2010) eine klare Verteilung. Ein Erklärungsansatz für diesen Geschlechtsdimorphismus bleibt allerdings weiterhin unbekannt (Dobbs and Gurnett, 2009). In circa der Hälfte aller Fälle tritt die Deformität beidseitig auf (Carroll, 2012). Zudem werden familiäre Häufungen beobachtet. So steigt die Wahrscheinlichkeit der Erkrankung bei einem betroffenen Elternteil für das Kind auf 8-11% (Döderlein L, 1996).

Bezüglich der Ätiologie des idiopathischen Klumpfußes werden in der Literatur exogene und endogene Einflüsse diskutiert. Tatsächlich liegt bislang keine ausreichend geklärte Ätiologie vor, die diese Fehlbildung hinreichend erklären könnte.

- Exogene Einflussfaktoren:

Beobachtungen aus den USA und Großbritannien haben eine signifikant erhöhte Inzidenz für Klumpfußerkrankungen bei Neugeborenen, die in den Wintermonaten geboren werden, gezeigt (Pryor et al., 1991). Über einen Studienzeitraum von 7 Jahren (1983 bis 1989, Cambridge) wurde die Inzidenz der Neugeborenen mit Klumpfüßen dokumentiert. Ergebnis dieser Studie ist ein signifikanter Anstieg der Fallzahlen in den Monaten November bis März in jedem der betrachteten Jahre (Pryor et al., 1991). Zwar sind zugrundeliegende Wirkmechanismen bislang völlig spekulativ, jedoch werden Noxenwirkungen durch Temperatur, gehäufte Virusinfektionen und Lebensmitteltoxine als exogene Ursache in Betracht gezogen.

Als eine weitere Möglichkeit für das Klumpfuß-Erscheinungsbild wurde ein Wachstumsstillstand während der fötalen Fußentwicklung angenommen, da dieser dem frühembryonalen Fuß äußerlich sehr ähnelt. Jedoch scheint es bei dieser äußerlichen Ähnlichkeit zu bleiben, da die Ausmaße der pathologischen Klumpfuß Parameter in einem gesunden frühembryonalen Stadium nie erreicht werden (Waisbrod, 1973).

Die weitverbreitetste und zunächst anschauliche Annahme, dass ein Oligohydramnion, mit einem daraus resultierenden Platzmangel, für den Fetus in utero für eine solche Deformierung verantwortlich sein könnte, wurde weitgehend widerlegt. Zwar konnten in experimentellen Studien durch exogen erzeugte Oligohydramnie an Ratten Klumpfüße erzeugt werden, jedoch zeigten andererseits Feten mit absolut normgerechten Fruchtwassermengen ebenfalls solche Deformierungen der Füße (Tredwell et al., 2001).

- Endogene Einflussfaktoren:

Fest steht, dass dem idiopathischen Klumpfuß kein eindeutiger Mendelscher Erbgang, sowie keine HLA-Assoziation zugeordnet werden kann, allerdings wird alternativ ein multifaktorieller Erbgang mit unvollständig penetranter Dominanz eines Gens diskutiert (Lochmiller et al., 1998). Grundlage für die Annahme von genetischen Ursachen liegt in der deutlich sichtbaren familiären Häufung, die bereits in der Epidemiologie erwähnt ist.

Eine weitere endogene Theorie beinhaltet Gefäßanomalien im Bereich der vorderen Schienbeinloge (Hootnick et al., 1982) als Grundlage für Knochenkernschädigungen des Talus. Gegenüber stehen hierbei allerdings mehrere Studien, deren Ergebnisse von keiner Gefäßanomalie bis zum vollständigen Fehlen von Aa. dorsalis pedis, tibialis anterior, plantaris medialis sowie des Arcus plantaris ausgehen. Eine solche Gefäßanomalie soll nach Hootnick et al. eine Schädigung des Talus-Knochenkerns bewirken, welche damit zur sekundären Deformierung der gesamten Fußwurzelknochen führt (Hootnick et al., 1982). Dass jedoch überhaupt eine solche Corpus tali Schädigung besteht wird von Ponseti grundlegend bestritten. Er deklariert die calcaneare Innenrotation (Adduktion) und die plantare Flexion im unteren Sprunggelenk als Schlüsseldeformitäten der Klumpfußerscheinung. Ziel seiner Behandlungsstrategie ist damit die Abduktion und Dorsalextension des Fußes (Ponseti I., 1996).

Weitere Erläuterungen bezüglich der verschiedenen pathoanatomischen Erklärungsansätze werden im folgenden Abschnitt dargestellt.

1.1.3 Pathoanatomie und Biomechanik

Bereits auf den ersten laienhaften Blick fällt die abnorme Fußstellung eines Klumpfußes auf. Sie zeigt sich durch charakteristische Komponenten, die in unterschiedlichem Ausmaß

imponieren können. Hier aufzuführen sind der Pes supinatus, gekennzeichnet durch einen deutlich medial angehobenen Fußrand, der konvexe Fußaußen- beziehungsweise konkave Fußinnenrand und eine invertierte Ferse, der Pes varus. Damit einhergehend zeigt der Fuß einen Pes excavatus, Hohlfuß, sowie eine deutliche Vorfußadduktion, Pes adductus. Ergänzend sind noch der Pes equinus, die Spitzfußstellung, sowie ein prominent palpabler Talus Kopf aufzuführen.

Der Ursprung dieser gesamten Deformitäten und damit deren Bewegungseinschränkung, wird im Chopart-Gelenk gesehen (Ippolito, 1995). Hier erscheint der Taluskopf deformiert, sowie nach medioinferior abgewinkelt, der Calcaneus nach medial rotiert (Herzenberg et al., 1988). Beide erscheinen zudem plantarflektiert. Das Os navikulare ist nach medial luxiert (Ippolito, 1995).

Zusätzlich fällt eine allgemeine Hypoplasie der betroffenen unteren Extremität auf, die sich durch die charakteristische Klumpfußwade, einem verhältnismäßig kleinen Fuß und einem verkürzten Bein äußern kann (Döderlein L, 1996).

Um das zugrunde liegende zentrale Element der Klumpfußdeformation gibt es seit langer Zeit gegensätzliche Ansichten. Fest steht, dass dem Klumpfuß eine Deformierung rund um den Talus zugrunde liegt (Epeldegui, 2012) und am betroffenen Fuß Veränderungen an Knochen, Weichteilen sowie den Fußwurzelgelenken existieren. Welche davon jedoch die Andere bedingt ist Inhalt kontroverser Ansichten.

Eine vermutete primäre Talusdeformierung als Grundlage für das Erscheinungsbild wurde in histologischen Untersuchungen versucht zu widerlegen (Fukuhara et al., 1994). Stattdessen finde gemäß Ponseti eine Veränderung innerhalb der Kollagenfasern und Zellen statt, die eine Kontraktion der medial gelegenen Bandstrukturen und damit eine relative Innenrotation der subtalaren Fußwurzelebene (Art. talonavicularis, Art. talocalcanea, Art. calcaneocuboidea) im Verhältnis zum intakten Talus bewirke (Ponseti I., 1996). Diese gut beschriebene These entspricht der heutigen Vorstellung. Hiernach kommt es zu einer „sekundären Quetschung“ des ursprünglich intakten Talus zwischen Acetabulum pedis, bestehend aus Os naviculare, vorderer Calcaneusfläche, sowie Ligg. Calcaneonavikulare plantare und superomediale und Malleolengabel. Dies bedingt folglich dessen Deformierung. Konsekutiv sind ein verkleinerter Corpus tali in rigider Flexion, der dorsal zugespitzt und einen nach medial abweichenden Kopf hat (Döderlein L, 1996). Man spricht von einer Medialisierung des Taluskopfes mit entsprechend verkleinertem Corpus-Collum Winkel von 130° (Referenz 150 bis 160°) (siehe Abbildung 2b) (Ponseti I., 1996).

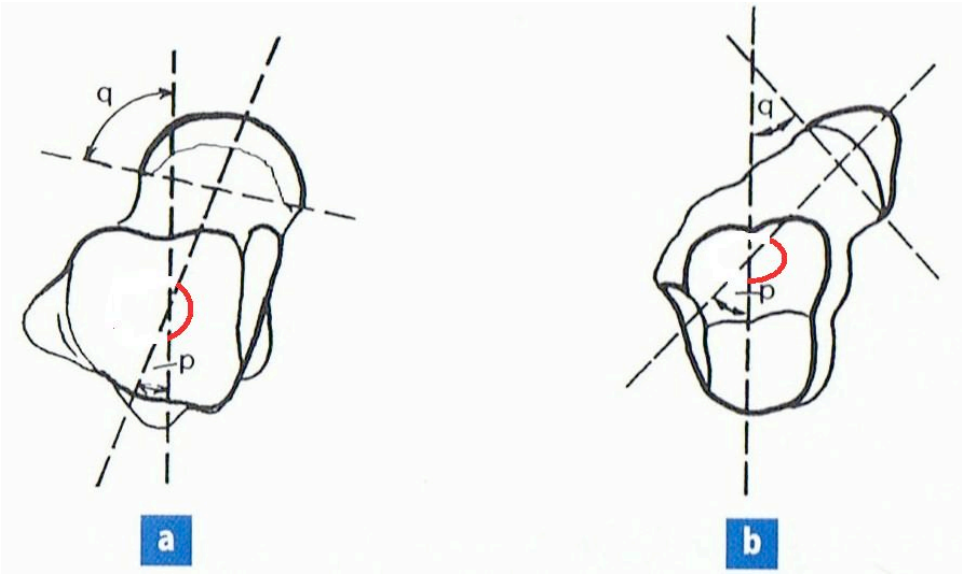

Abbildung 2: Klumpfuß- Talusmedialisierung (b)
Medialisierung des Taluskopfes am KF (b) mit verkleinertem Corpus-Collum Winkel im Vergleich zum normalen Talus (a) (Döderlein L, 1996)

Zudem zeigt die Trochlea tali bei einem Klumpfuß eine unvollständig überknorpelte, abgeflachte Gelenkfläche, einen sogenannten Flat-top talus. Dieser kann, unterschiedlich stark ausgeprägt, in Folge andauernder, forcierter Kompression des Talus gegen die distale Tibia während der vulnerablem Ossifikationsphase entstehen (Dunn and Samuelson, 1974).

Diese Talus Anordnung in Kombination mit der pathologischen Inversion des Calcaneus bedingt unabweichlich eine veränderte Artikulation des Talocalcaneargelenkes. Der Calcaneus erscheint ähnlich dem Talus in verkleinerter und medial-konkaver Form (Epeldegui, 2012). Er fällt durch einen unverhältnismäßig großen vorderen Gelenkfortsatz auf, mit dem er unter anderem mit dem Os navikulare in Verbindung steht. Diese gekrümmte Form bedingt die zu beobachtende Funktionseinschränkung bei Pronation, sowie die andererseits fehlenden Supinationshemmung im unteren Sprunggelenk (Döderlein L, 1996). Das dorsal gelegene Tuber calcanei bekommt durch die Inversion Bezug zum lateralen Malleolus bis hin zu einer Neugelenkbildung („Calcaneo-fibular-Gelenk“). Medial artikuliert der Calcaneus auf pathologische Weise mit dem Os navikulare. Diese Konstellation wird durch den medialen Zug aus dem calcaneonavikularen Bandkomplex weiter verstärkt. Einhergehend damit kommt es zur fibrösen Umwandlung im gesamten medialen Fußwurzelbereich. Das keilförmig veränderte Os navikulare kann hierbei soweit innenrotiert sein, dass es zur Artikulation mit dem medialen Malleolus reicht („Tibio-navikular-Gelenk“) (Döderlein L, 1996).

Zusammenfassend gesagt stellt das Chopart Gelenk, bestehend aus Art. talocalcaneonavikulare und Art. calcaneocuboidea beim Klumpfuß eine stark nach medio inferior weisende ellipsoide Gelenkpfanne dar (siehe Abbildung 3b) und ist damit zentral für dessen Erscheinungsbild (Epeldegui, 2012).

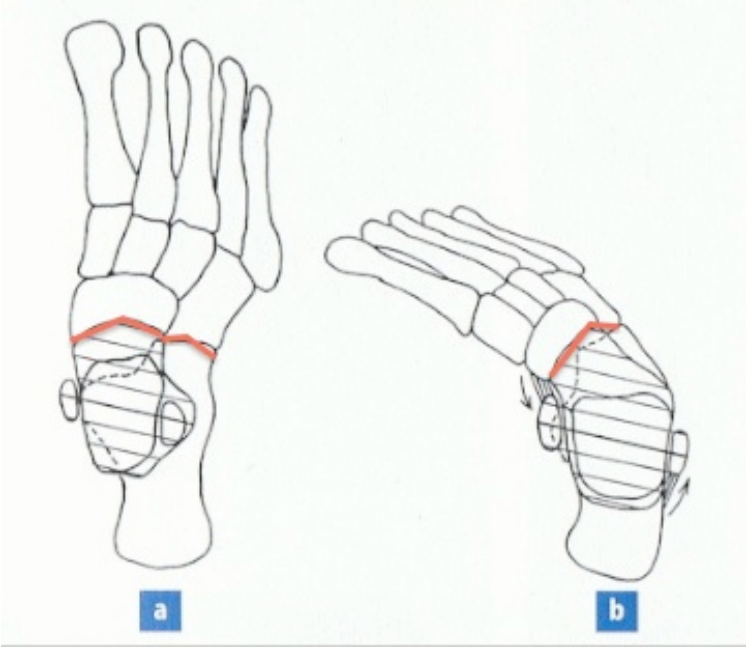

Abbildung 3: Innenrotation der subtalaren Fußplatte beim Klumpfuß (b)
Relative Innenrotation der subtalaren Fußplatte beim Klumpfuß (b) im Vergleich zum Normalfuß (a) (Döderlein L, 1996), eingezeichnete rote Linie stellt die Chopart Gelenklinie dar

Knöcherne Abweichungen treten ferner in den unmittelbar angrenzenden Strukturen auf. So erscheint das Os metatarsale V entsprechend der Klumpfußfehlstellung verlängert und gemäß der Fehlbelastung hypertrophiert. Das Os metatarsale I hingegen verkürzt und hypotrophiert (Epeldegui, 2012).

Eine zusätzliche Beobachtung ist die Außenrotation der Malleolengabel, sodass der mediale Malleolus nach ventral, der laterale Malleolus nach dorsal rotiert ist. Es scheint so, als ob das Ausmaß der Außenrotation von der ursprünglichen Behandlung abhängt (Farsetti et al., 2012). Wenn die Manipulation, wie im vorliegenden operativen Verfahren, keine fortschreitende Taluseversion zulässt, scheint das Ausmaß an Außenrotation zu zunehmen. Füße, die konservativ nach Ponseti behandelt wurden, zeigen gemäß Farsetti praktisch keine Torsion der Malleolengabel (Farsetti et al., 2012). Die Gesamtheit dieser aufgeführten knöchernen Veränderungen stellt laut Ponseti die Grundlage für sekundäre Weichteilabnormalitäten dar, die im Folgenden beleuchtet werden sollen (Ponseti I., 1996).

Im Prinzip können die anatomisch veränderten Strukturen bereits aus der äußeren Form eines Klumpfußes abgeleitet werden. Die bohnenartige Form bedingt, dass ganz allgemein formuliert medial gelegene Strukturen verkürzt, die lateral gelegenen verlängert vorliegen (Epeldegui, 2012). Dieses Phänomen kann sowohl in sämtlichen Gelenkkapseln, als auch bandhaften Strukturen beobachtet werden. Hervorzuheben ist hierbei die, am medialen Fußgewölbe entstehende, fibröse Gewebeansammlung (siehe Abbildung 4, rote Markierung), bestehend aus den verdichteten, verkürzten Ligg. tibio-, calcaneonavikulare und dem tiefen Lig. deltoideum.

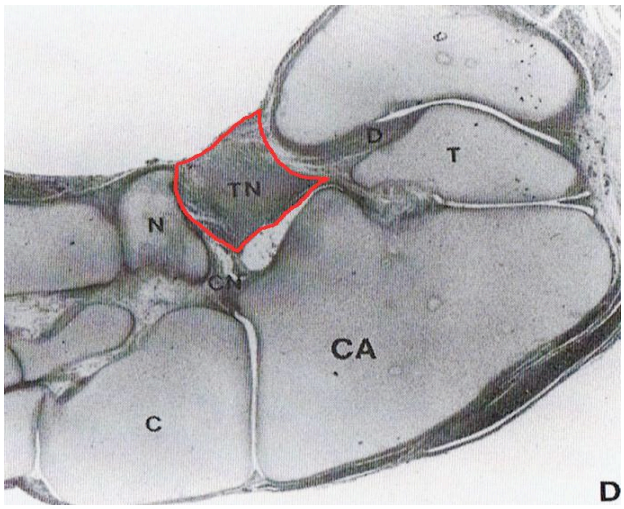

Abbildung 4: Querschnitt Fußwurzelebene
Medial gelegene fibröse Massenansammlung (TN) aus Ligg. tibio-, calcaneonavikulare, Lig. deltoideum (Ponseti I., 1996)

Das Entscheidende für die rigide Erscheinung des Klumpfußes ist ein Circulus vitiosus, der sich zwischen der pathologischen Fußstellung und den damit einhergehenden, veränderten Muskelzugrichtungen einstellt. Durch die charakterisierende pathologische Inversion des Klumpfußes verändert sich die Zugrichtung der Unterschenkelextensoren (M. tibialis ant., M. extensor hallucis longus und M. extensor digitorum longus) deutlich nach medial. Diese Richtungsänderung erzeugt wiederum eine noch stärkere Supinations-, Adduktionsstellung, wodurch die pathologische Inversionsstellung des Fußes weiter potenziert wird (siehe Abbildung 5) (Ponseti I., 1996).

Abbildung 5: Inversion des Klumpfußes
Pathologische Inversion des Klumpfußes mit veränderter Muskelzugrichtung der Unterschenkelextensoren (M. tibialis ant., M. extensor hallucis longus, M. extensor digitorum longus) (Ponseti I., 1996)

Der Hauptinvertor des Unterschenkels, der M. tibialis posterior, erscheint passenderweise in verkürzter Form und setzt mit einer fibrösen Verdickung am medialen Os navikulare an. Auch die Flexoren des Unterschenkels haben einen synergistischen Effekt auf diesen Circulus vitiosus, indem sie im plantar flektierten Fuß (Spitzfußstellung) eine Adduktion im Fuß erzeugen. Es besteht also allgemein gesprochen ein „muskuläres Mismatch“ zu Gunsten der Supinatoren und Adduktoren.

1.1.4 Operative Therapie

Die operative Therapie des idiopathischen Klumpfußes erfolgte auf vorangehende Gipsredressionsbehandlungen an den betroffenen Füßen. Hierfür werden unmittelbar nach der Geburt im Zeitraum von 2 bis 8 Wochen alle 5 bis 7 Tage neue Oberschenkelgipse angelegt. Mit diesem Verfahren sollten die zu behandelnden Füße in einem ersten Versuch in eine korrigierte Fußstellung gebracht werden. Diese Redression war Vorbereitung und Voraussetzung für die anschließende Operation. Zum Zeitpunkt der Operation sind die Kinder durchschnittlich 4 bis 5 Monate alt. Diese wird in allgemeiner Narkose in Rücken- oder Bauchlage und nach Exanguination mit einer Oberschenkelblutsperre von 200 mmHg durchgeführt.

Der Peritalares Release Zugang erfolgt über den Cincinnati-Hautschnitt (Crawford et al., 1982) (siehe Abbildung 6). Dieser wird proximal der Achillessehnenbeugefalte gewählt, um nach medial etwa bis zur Mitte des Os metatarsale I geführt zu werden, lateral bis zur Basis des Os metatarsale V.

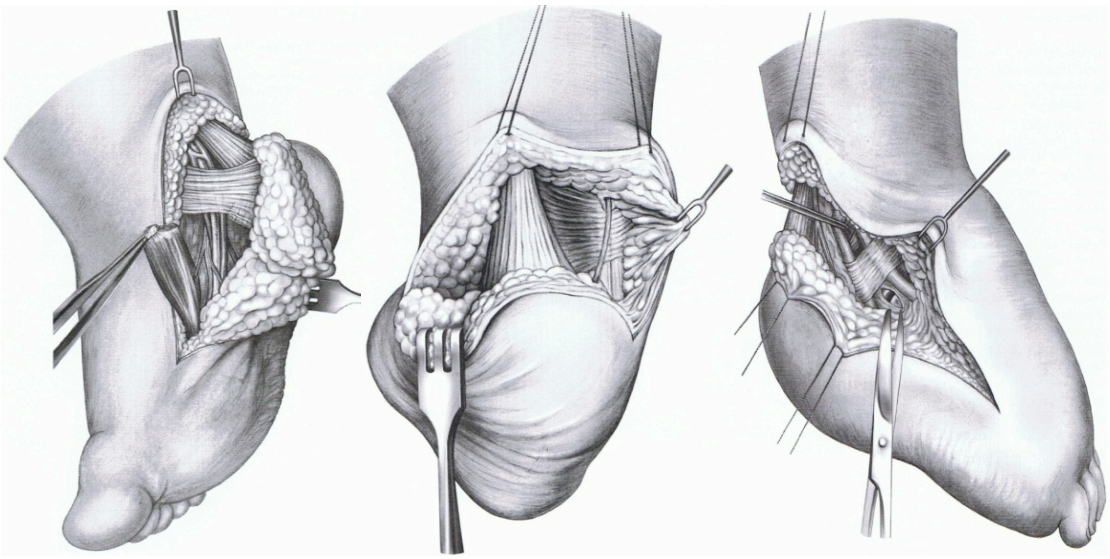

Abbildung 6: Peritalares Release Zugang
Cincinnati-Hautschnitt für den Peritalares Release Zugang, Ansicht von medial, dorsal und lateral (Exner G.U. et al., 2005)

Zunächst wird der medial gelegene M. adductor hallucis (Abbildung 6, links) vorsichtig freipräpariert und an seinem Ursprung, dem Proc. medialis tuber calcanei, abgetrennt. Der plantare Ansatz sollte für eine gute Großzehenfunktion belassen werden. Nun wird die Achillessehne mit anliegendem N. suralis dargestellt und unter Belassen des distalen, lateralen Anteils Z-förmig verlängert (Dorsales Release). Bei der nun folgenden lateralen Exposition (Abbildung 6, rechts) werden die Sehnenscheiden der Mm. peronei dargestellt. Dann muss das medial gelegene Gefäßnervenbündel (Vasa und N. tibialis posteriores) dargestellt und durch einen Vessel-Loop armiert werden. Dies ist Voraussetzung für die anschließende Eröffnung des oberen Sprunggelenkes. Dieses wird nun von dorsal eröffnet und soweit wie möglich nach medial und lateral hin arthrolysiert. Zudem werden die lateral anliegenden Peronealsehnen dargestellt und deren Sehnenscheide komplett inzidiert. Anschließend wird das untere Sprunggelenk komplett eröffnet und die Syndesmose zwischen Fibula und Tibia durchtrennt. Das dargestellte Lig. calcaneofibulare wird ebenfalls durchtrennt. Am dargestellten Os metatarsale I wird der Ansatz des M. adductor hallucis gelöst sowie intramuskulär verlängert.

Nun folgt das Mediale Release für den die Fußwurzelgelenke dargestellt werden. Hier wird nun am Tarsometatarsal I- Gelenk die Tibialis posterior Sehne aufgesucht und ebenfalls in typischer Weise Z-förmig verlängert.

Das Talonavikulargelenk wird eröffnet und nach lateral bis auf das Calcaneocuboidgelenk freipräpariert. So kann nun das Talonavikulargelenk reponiert und der Fuß in vollem Ausmaß redressiert werden. Das TN-Gelenk wird mit einem transcutanen Kirschnerdraht über den

Talus auf Höhe des 1. und 2. Zehenstrahls hinausführend, stabilisiert. Die Rotation des Talus gegenüber dem Kalkaneus wird mit einem plantaren K-Draht gesichert. Die Achillessehne sollte in dieser Stellung nach entsprechender Naht straff gespannt sein. Ergänzend kann ein weiterer K-Draht zur Fixierung des Calcaneocuboidgelenkes eingebracht werden. Auf diese Weise kann ein guter talocalcanearer Öffnungswinkel erreicht werden, der radiologisch dokumentiert wird.

Es folgen die Öffnung der Blutsperre, Blutstillung und der schichtweise Wundverschluss. Nun werden unter sterilen Bedingungen Verbände beziehungsweise Oberschenkelgipse in Korrekturstellung angelegt. Das Kniegelenk steht hierbei in 90°-Stellung, die Fußstellung wird je nach Korrekturmaximum eingegipst. Der Gips wird bis auf die letzte Faser gespalten. Der erste Gipswechsel erfolgt am 5. postoperativen Tag, ein weiterer Wechsel 3 Wochen postoperativ und die endgültige Abnahme der Gipse nach 6 Wochen. Zu diesem Zeitpunkt erfolgt auch die K-Draht Entfernung.

2. Fragestellung

Die vorliegende Studie befasst sich mit der systematischen Analyse möglicher Wachstumsstörungen der distalen Tibia am operativ behandelten, idiopathischen Klumpfuß. Hierbei soll anhand von klassischen Unterschenkel-Röntgenaufnahmen geklärt werden, wie häufig die Entwicklung einer Achsenabweichung der distalen Tibia in Form einer Valgus-, beziehungsweise Anteflexionsstellung auftritt.

Hypothese 1: Nach operativer Korrektur eines idiopathischen Klumpfußes kommt es in circa 50% zu Anteflexionsfehlstellungen im Bereich der distalen Tibia.

Hypothese 2: Nach operativer Korrektur eines idiopathischen Klumpfußes kommt es in circa 50% zu Valgusfehlstellungen im Bereich der distalen Tibia.

Hierzu wurden folgende Gelenkwinkel erhoben:
- ADTW (Anteriorer distaler Tibia Winkel)
- LDTW (Lateraler distaler Tibia Winkel)

Zudem erfolgte die radiologische Beurteilung eines:
- Flat-top talus und des
- lateralen TC Winkels (Talocalcanearer Winkel).

Ergänzend hierzu wurde eine vollständige körperliche Untersuchung der unteren Extremität durchgeführt sowie eine Schmerzanamnese erhoben. Sämtliche Daten wurden hierbei in quantifizierbarer Form erhoben, sodass eine objektive Beurteilung der Befunde erfolgen konnte. Die Auswertung aller erhobenen Daten erfolgte somit aus den drei Teilbereichen der morphologischen (Röntgenbilder), funktionellen (körperliche Untersuchung) Beurteilung, sowie der subjektiven Beschwerden (Schmerzanamnese). Diese systematische Analyse diente der Datenerhebung über das Outcome jener Kinder, die aufgrund ihres angeborenen Klumpfußes operativ, mit Peritalarem Release, behandelt wurden.

Die erhobenen Untersuchungsbefunde waren maßgebend für die Indikationsstellung zur operativen Korrekturen der Achsenfehlstellungen mittels temporärer Hemiepiphyseodese zur Verbesserung des aktuellen Bewegungsumfanges, der subjektiven Beschwerden, sowie zur Verringerung des Risikos einer späteren Arthrose des oberen Sprunggelenkes.

Beispielbilder aus der Studie, gemäß den Fragestellungen (siehe Abbildung 7 und 8).

Abbildung 7: ADTW (lat.) Studienbild
Messung des ADTW am lat. Röntgenbild;
Pat. 10 Jahre, weiblich, Z.n. Peritalarem Release,
Proximaler Orientierungspunkt am Übergang vom
1. zum 2. Fünftel des Plateaus, distaler Orientierungs-
punkt ½ der Tibiaunterkante

LDTW (a.p.) Studienbild
Messung des LDTW am a.p. Röntgenbild;
Pat. 11 Jahre, männlich, Z.n. Peritalarem Release,
Linie durch proximalen und distalen Gelenkmittelpunkt

Abbildung 8: Flat-top talus (lat.) Studienbild

Beurteilung des Flat-top talus am lat. Röntgenbild;
Pat. 12 Jahre, männlich, Z.n. Peritalarem Release

TC-Winkel (lat.) Studienbild

Messung des TC Winkels am lat. Röntgenbild;
Pat. 12 Jahre, männlich, Z.n. Peritalarem Release,
Winkelmessung an Calcaneus Unterkante und Talus Längsachse

3. Material und Methoden

3.1 Material

3.1.1 Patientenkollektiv

Für die klinische Nachuntersuchungsstudie wurden Kinder, die in den Jahren 1997 bis 2001 am Altonaer Kinderkrankenhaus aufgrund einer idiopathischen Klumpfußdeformität zunächst mit Gipsredressesionsbehandlung, später operativ mittels Peritalarem Release behandelt wurden, betrachtet. Entsprechend handelt es sich dabei um Kinder, die zum Zeitpunkt der Untersuchung mindestens das 10. Lebensjahr erreicht haben. Zu diesem Zeitpunkt ist noch ausreichend Längenwachstum ausstehend, um Wachstumslenkungen erfolgreich durchführen zu können.

Das Jahr 2001 markiert hierbei den Zeitpunkt der Umstellung von der operativen Klumpfußbehandlung auf die konservative Gipsredressionstechnik nach Ponseti, von der man bessere Ergebnisse hinsichtlich des Bewegungsumfanges und der Zufriedenheit erwartet (Herzenberg et al., 2002; Zwick et al., 2009).

In die Studie wurden Kinder mit unilateralen, sowie bilateralen idiopathischen Klumpfüßen einbezogen. Patienten, die in diesem Zeitraum aufgrund eines Klumpfuß Rezidives operiert wurden, wurden nicht berücksichtigt. Ebenfalls ausgeschlossen wurden jene Kinder, die bereits vor Studienbeginn auf das Vorliegen einer Wachstumsstörung der distalen Tibia untersucht wurden. Außerdem wurden Patienten ausgeschlossen, die in anderen Kliniken operiert wurden. Ausgeschlossen wurden zudem jene Kinder, bei denen ein Klumpfuß anderer Ätiologie vorlag. Dies waren vor allem Kinder mit Myelomeningocele (MMC), Arthrogryposis multiplex congenita (AMC) und sämtlichen anderen Muskelerkrankungen.

3.2 Methoden

3.2.1 Anamnese und klinische Untersuchung

Die gesamte Nachuntersuchung wurde mittels eines selbst entworfenen Untersuchungsbogens dokumentiert (siehe Anhang).

Zunächst sollte es in einem persönlichen Gespräch darum gehen, anamnestische Daten bezüglich der operativ korrigierten Klumpfußdeformität und deren Auswirkungen zu erheben. Aus Studienergebnissen sowie eigenen Erfahrungen wissen wir, dass ein erheblicher Teil der Kinder mit zunehmenden Alter über Belastungsschmerzen und damit einhergehenden Bewegungseinschränkungen im Alltag klagt (Stevens and Otis, 1999; Cooper and Dietz, 1995; Dobbs and Gurnett, 2009). Um dies quantitativ zu erfassen sollten von den Kindern subjektiv empfundene Schmerzen anhand einer visuellen Analogskala eingeordnet werden (siehe Abbildung 9, 10 Punkte Skala nach Mosby).

Hierbei wurden

a) Schmerzen in Ruhe

b) Schmerzen in Alltagssituationen (Laufen, Schule, Spielplatz) und

c) Schmerzen unter Belastung (Sportunterricht, Hüpfen, Rennen) separat erfragt.

Unter Berücksichtigung des Alters der Kinder erfolgte dies anhand einer altersentsprechenden Skala (siehe Abbildung 9).

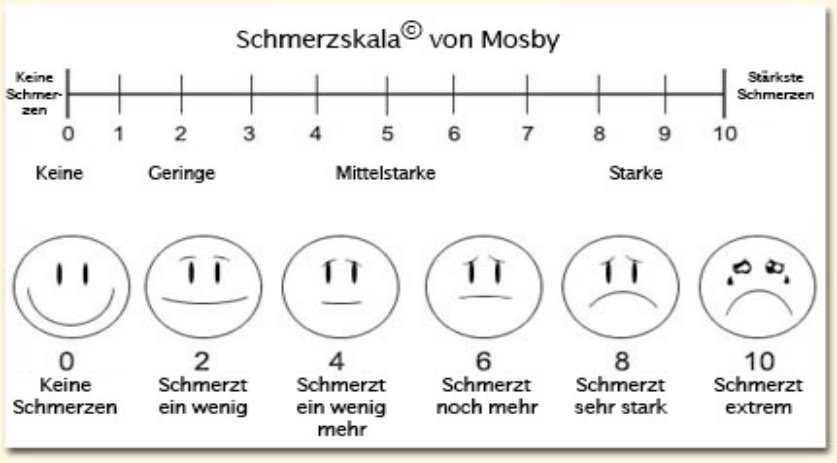

Abbildung 9: Visuelle Analogskala nach Mosby
Altersgerechte Schmerzskala mit Gesichtern, modifiziert nach Wong (Wong and Baker, 1988)
http://www.lebenohneschmerz.at/wcm/groups/mdtcom_sg/%40mdt/%40eu/documents/images/ttp_1-4_range_1.jpg, 17.06.2012, 13.44h

Bei der körperlichen Untersuchung ging es zunächst darum das Gangbild zu analysieren. Beim Abrollvorgang wurde zwischen regelrechter und eingeschränkter Fußhebung unterschieden, auf die Fußinnen-, außenrandbelastung und ein hinkendes Gangbild geachtet.

Des Weiteren wurden die Beinachsen auf mögliche Deviationen in Form von Genua valga, Genua vara untersucht, sowie Beinlängendifferenzen im Oberschenkel und Unterschenkel dokumentiert. Die Überprüfung einer möglichen Beinlängendifferenz wurde systematisch bei jedem Patienten durchgeführt. Besondere Bedeutung hat dieser Untersuchungsschritt gemäß Shimode et al. bei denjenigen Kindern, die einen unilateralen Klumpfuß aufweisen, da diese auf der betroffenen Seite eine allgemein hypotrophe untere Extremität und damit einhergehend eine, im Verhältnis zur gesunden Seite, relevante Beinlängenminderung zeigen können (Shimode et al., 2005). Die Überprüfung erfolgte über die Feststellung des Beckenkammstandes am stehenden Patienten. Im Falle einer Differenz wurde diese anschließend mittels Holzbrettchen unterschiedlicher Dicke (0,5 bis 3,0cm) unter dem Fuß der verkürzten Seite möglichst genau ausgeglichen, um die Beinlängendifferenz quantifizieren zu können. Anschließend erfolgte die genauere Untersuchung zur Lokalisation der festgestellten Differenz am liegenden Patienten. In den meisten Fällen befindet sich die Differenz im Unterschenkel. Daher wurde der Patient zunächst aufgefordert sich auf den Bauch zu legen und die Unterschenkel 90° abzuwinkeln. Auf diese Weise lässt sich durch den Vergleich des Fußsohlenstandes feststellen wie stark die Unterschenkellängen differieren. Zur exakten Abmessung können hier ebenfalls die Holzbrettchen auf die verkürzte Seite aufgelegt werden. Im nächsten Schritt wurde der Patient dann auf den Rücken gelegt und in Hüftbeugung aufgefordert die Knie anzuwinkeln. In dieser Position lässt sich durch den Vergleich des Kniestandes eine Aussage über die Femurlängen machen.

Anschließend erfolgte die Beurteilung des passiven Bewegungsumfanges im oberen Sprunggelenk bei extendiertem Knie mittels Neutral-Null-Methode mit einem Winkelmesser (siehe Abbildung 10, links). Die Feststellung des Bewegungsumfanges im oberen Sprunggelenk ist ein entscheidender Faktor zur Beurteilung der Funktionalität des Fußes, beziehungsweise deren Einschränkung. Das normale Bewegungsausmaß beläuft sich je nach Literaturangabe auf 20-30° (Schünke et al., 2011) bis 45° (Wülker et al., 2010) für die Dorsalextension und 40-50° (bis 65°) für die Plantarflexion (siehe Abbildung 10).

Die Beurteilung des Bewegungsausmaßes im unteren Sprunggelenk erfolgte auf die gleiche Weise. Bei extendiertem Knie und fixiertem Unterschenkel wurde aus der Neutral-Null-Stellung die Pro-, und Supination gemessen (siehe Abbildung 10, rechts). Der normale Bewegungsumfang beträgt für die Pro/Sup (30/0/60°) (Schünke et al., 2011).

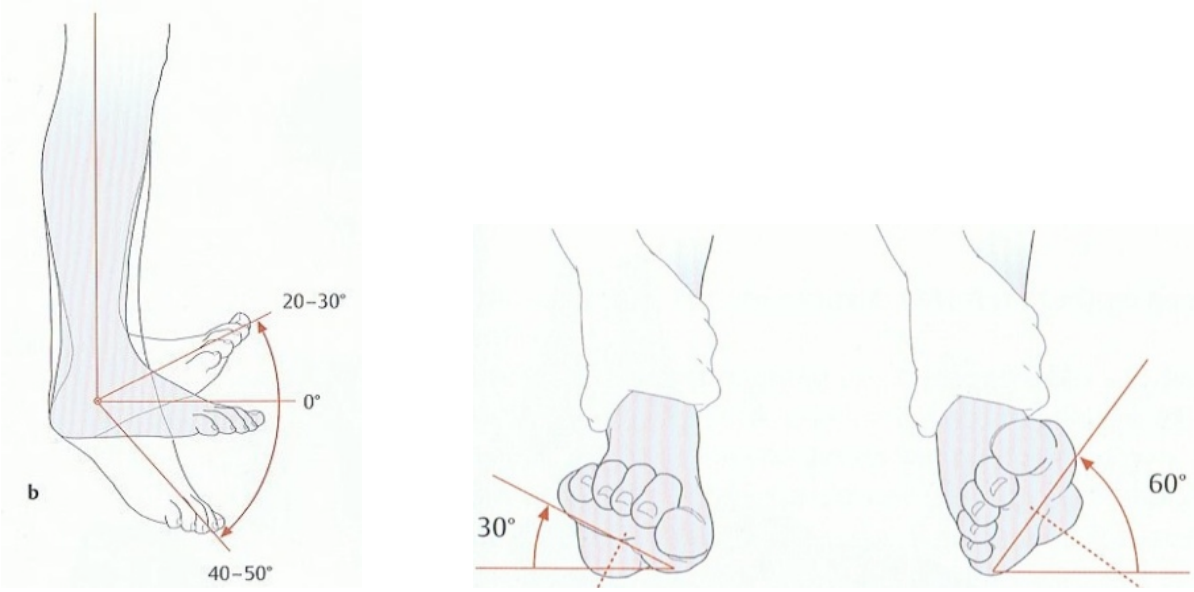

Abbildung 10: OSG und USG Bewegungsumfang
Neutral-Null Methode zur Messung des OSG, USG Bewegungsumfanges am extendierten Knie (Schünke et al., 2011)

Ergänzend folgte nun die inspektorische Beurteilung des Rückfußes bezüglich einer valgischen, varischen oder geraden Stellung. Ebenfalls inspektorisch beurteilt wurden der Mittel-, und Vorfuß in möglicher Abduktions-, Adduktions oder geraden Stellung, sowie das Fußlängsgewölbe, welches sich klinisch als abgeflacht, normal oder durch eine Hohlfußkomponente zeigen kann.

3.2.2 Konventionelles Röntgen

3.2.2.1 Winkelmessungen am konventionellen Röntgenbild

Gemäß unserer Studienhypothese über knöcherne Achsenabweichungen der distalen Tibia in Form einer Valgus-, und Anteflexionsstellung wurden Röntgenaufnahmen in beiden Ebenen (anterior-posterior und lateral) der jeweils betroffenen Unterschenkel angefertigt. Die Röntgenanforderung beinhaltete stets eine Unterschenkelaufnahme der betroffenen Seite in 2 Ebenen mit OSG und Knie. Alle Aufnahmen erfolgten hierbei immer in Anwesenheit des gleichen Untersuchers.

Für die a.p. Aufnahme wurde der Patient mit dem Rücken gerade auf den Röntgentisch gelegt, eine lange Platte unter das zu untersuchende Bein platziert und nun die optimale Unterschenkelpositionierung festgelegt. Dies erfolgte bei jedem Kind individuell, aufgrund der bereits im Kapitel 2.3 erwähnten Tatsache, dass viele der Unterschenkel mit einem ehemaligen Klumpfuß eine nach außenrotierte Malleolengabel zeigen, sodass der mediale Malleolus nach ventral, der laterale nach dorsal rotiert ist (Farsetti et al., 2012).

Um einen möglichst freien Gelenkspalt des OSG darzustellen, an dem der LDTW gemessen werden kann, wurde der Unterschenkel dementsprechend soweit nach Innen rotiert, dass sich die Malleolen auf gleicher Höhe befunden haben (IRO von 10 bis 45°).

Für die lat. Aufnahme wurde der Patient aufgefordert sich seitlich hinzulegen und das betroffene Bein leicht anzuwinkeln (20 bis 40°). Das andere Bein wurde über das zu Untersuchende herüber gekreuzt, sodass eine streng lat. Aufnahme möglich war und damit eine gute Einsicht in das OSG. Die Fußstellung zum Unterschenkel betrug 90°, entsprechend der Nullstellung des oberen Sprunggelenkes. Wenn es für den Patienten nicht möglich war diese Position selbst einzunehmen oder diese nicht halten zu können, wurde der Fuß mit Keilblöcken und kleinen Sandsäckchen in optimaler Position gehalten.

3.2.2.2 Anteriorer distaler Tibiawinkel (ADTW)

An der Tibia lassen sich anatomische (a) und mechanische (m) Achsen ermitteln. Um welche der beiden gemessenen Achsen es sich handelt ist bei der Winkelangabe mit anzugeben. Im Falle, dass die Achsen parallel zueinander liegen, wie bei der Tibia, kann jedoch auf die Bezeichnung verzichtet werden (Paley, 2003). Die Bestimmung der normalen Achse ist Grundlage dafür nachvollziehen zu können, ob Abweichungen der Achsen, wie beispielsweise eine Anteflexion oder Valgusstellung der distalen Tibia bestehen.

Um den anterioren distalen Tibiawinkel bestimmen zu können, betrachtet man das laterale Röntgenbild des Unterschenkels. Das proximale Tibiaplateau wird nun in 5 Teile unterteilt. Am Übergang vom 1. zum 2. Fünftel wird der proximale Orientierungspunkt für die Winkelmessung festgelegt. An der distalen Tibia wird der Orientierungspunkt genau in der Mitte der Unterkante festgelegt. Nun wird zwischen proximalem und distalem Orientierungspunkt eine zur Diaphyse parallele Achse eingezeichnet (siehe Abbildung 11 und 12).

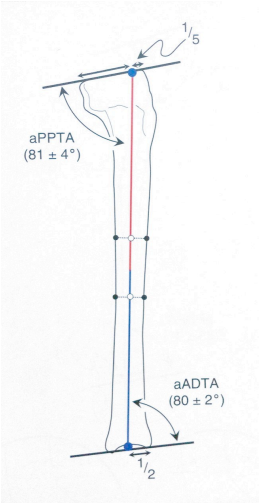

Abbildung 11: Ermittlung des ADTW I
Schematische Darstellung der Bestimmung des ADTW an einem lateralen (Röntgen) Bild (Paley, 2003)

ADTW: A= Anteriorer, D= distaler, T= Tibia, W= Winkel (Paley et al.1994)

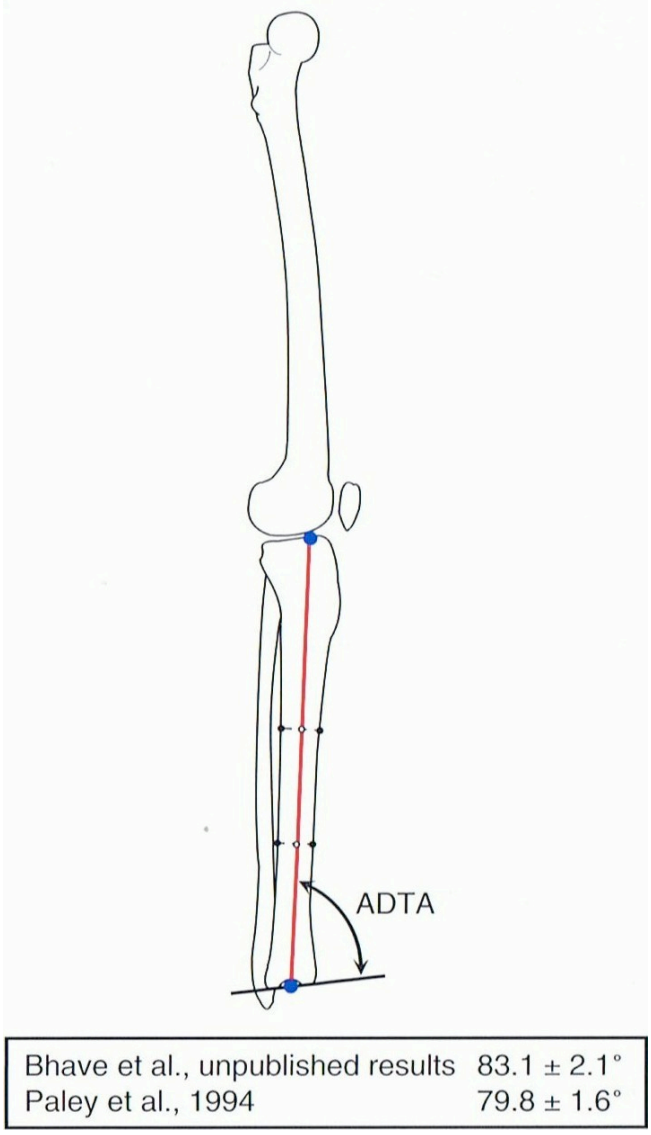

Abbildung 12: Ermittlung des ADTW II
Schematische Darstellung der Bestimmung des ADTW an einem lateralen (Röntgen) Bild (Paley, 2003)

3.2.2.3 Lateraler distaler Tibiawinkel (LDTW)

Zur Ermittlung des LDTW wird die Achse der Tibia in der Sagittalebene betrachtet. Diese definiert sich als Linie durch die proximalen und distalen Gelenkmittelpunkte (siehe Abbildung 13). Hierzu wird in der a.p. Röntgenaufnahme das Zentrum der distalen Tibia ermittelt, um anschließend durch die Tibia Diaphyse eine Linie zum Tibiaplateauzentrum zu ziehen. Diese eingezeichnete Achse ist somit parallel zur anatomischen Tibia Achse. In der Folge wird nun im Bereich der Art. talocruralis eine Parallele eingezeichnet, die im Normalfall nahezu orthogonal zur mechanischen Tibia Achse steht (siehe Abbildung 13).

LDTW: L= Lateraler, D= distaler, T= Tibia, W= Winkel (Paley at al.1994)

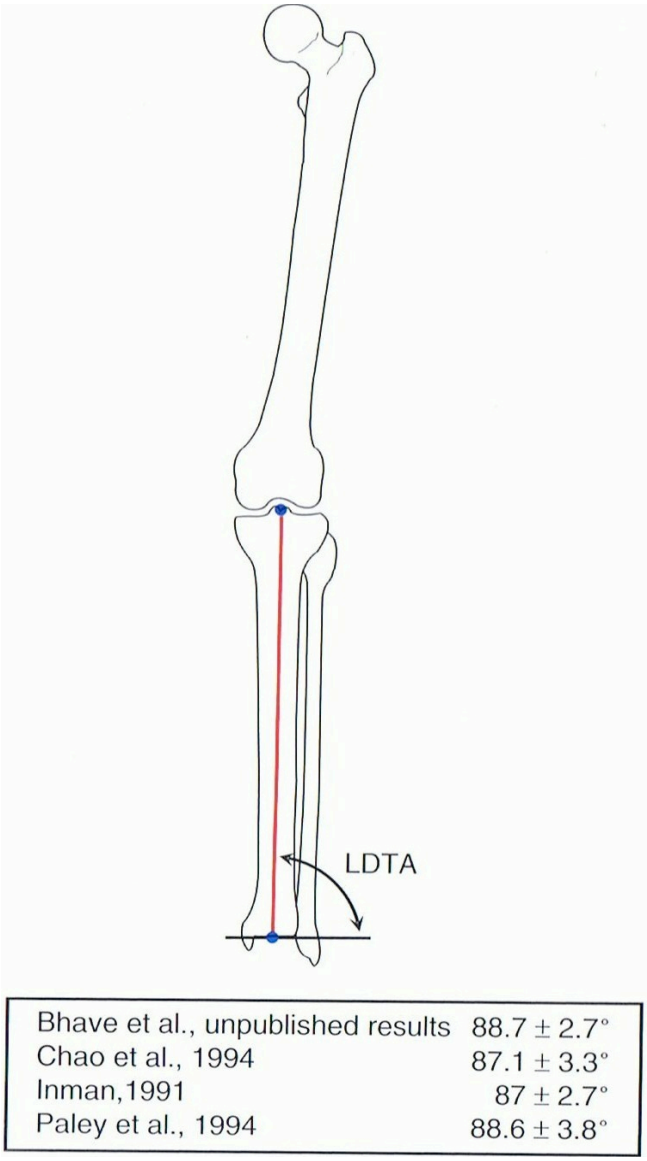

Abbildung 13: Ermittlung des LDTW
Schematische Darstellung der Bestimmung des LDTW an einem a.p. (Röntgen) Bild (Paley, 2003)

3.2.2.4 Lateraler TC Winkel

Dieser charakteristische Klumpfußwinkel wird hauptsächlich zur Diagnosestellung und post-operativen Beurteilung eines Klumpfußes verwendet (Nabeshima et al., 2009). Er entspricht im lateralen Bild dem radiologischen Winkel zwischen Calcaneus Unterkante und Talus-Längsachse. Im Normalfall beträgt er in der lateralen Aufnahme >35°, beim Klumpfuß zeigt sich typischerweise ein flacherer Winkel (Joseph et al., 2001; Nabeshima et al., 2009). Im Extremfall kommt es zum sogenannten „Parallelismus des Winkels“ (Graf et al., 2012). Am korrigierten Fuß sollte er beim Kind zwischen 35 bis 50° betragen, später im Erwachsenenalter zwischen 25 und 30° (Döderlein L, 1996).

3.2.2.5 Flat-top talus

Der sogenannte Flat-top talus stellt eine spezifische Spätfolge des operativ korrigierten Klumpfußes dar. Der Begriff umschreibt die cranial abgeflachte Talus Rolle, als Folge einer lange andauernden Kompression durch forcierte Dorsalextension („Nußknackereffekt“) gegen die distale Tibia während der entscheidenden Ossifikationsphase (Dunn and Samuelson, 1974). Diese Talusabnormalität kann radiologisch an beinahe jedem Klumpfuß beobachtet werden, äußert sich jedoch in mehreren Schweregraden (siehe Abbildung 14). Unterschieden wird ein (Dunn and Samuelson, 1974):

I) **leichter Flat-top talus**, bei dem die Trochlea des Talus in abgeflachter Form, jedoch noch kongruent zur distalen Tibia steht (siehe Abbildung 14, links), von einem

II) **moderaten Flat-top talus**, bei dem entweder bereits eine sichtbare Inkongruenz zwischen den artikulierende Gelenkflächen besteht, oder aber auch sich ein verschmälerter Gelenkspalt darstellt bei dem die Kongruenz noch intakt zu sein scheint (siehe Abbildung 14, Mitte), von einem

III) **schweren Flat-top talus**, bei dem die Trochlea in vollständig abgeflachter Form und signifikanter Inkongruenz zur distalen Tibia steht (siehe Abbildung 14, rechts).

Um eine korrekte Beurteilung dieser Deformierung zu treffen ist eine streng laterale Röntgenaufnahme unerlässlich. Andernfalls kommt es durch Übereinanderprojezierung der Talus Ränder zu einem röntgenologisch scheinbaren Flat-top talus.

Abbildung 14: Flat-top talus Grad I, II, III
Darstellung der unterschiedlich ausgeprägten Flat-top talus Schweregrade (links: Grad I leichte Form, Mitte: Grad II moderate Form, rechts: Grad III schwere Form)

3.2.2.6 Statistische Auswertung

Die erhobenen Daten aller Studienteilnehmer wurden zunächst mittels Microsoft Office Excel 2011 tabellarisch dokumentiert. Die statistische Analyse und graphische Darstellung sämtlicher Ergebnisse erfolgte anhand des Programms IBM SPSS Statistics, Version 20. Mittelwerte, Standartabweichungen und Spannweiten von sämtlichen kontinuierlichen Variablen (Patientenalter, Alter zum Zeitpunkt der OP und der Nachuntersuchung, ADTW, LDTW, TC, Bewegungsumfang im Sprunggelenk oder Schmerzintensitäten) und kategorialen Variablen (Abrollvorgang, Fußbelastung, Grad des Flat-top talus, Geschlecht) wurden mithilfe deskriptiver Statistik dargestellt. Die graphische Darstellung erfolgte größtenteils tabellarisch, um die Gegenüberstellung von Daten in verschiedenen Kategorien übersichtlich darstellen zu können. Die Verwendung von Box Plots erfolgte zur graphischen Darstellung der Bewegungsumfänge (Dorsalextension, Plantarflexion, Supination, Pronation). Diese Darstellungsform eignet sich besonders gut, um das Streuungsmaß und die Lage einer metrischen Variable darzustellen. Minimum, Maximum und der Median können sofort abgelesen werden und Ausreißer einzelner Extremwerte werden graphisch berücksichtigt. Die Verwendung von Histogrammen erfolgte bei der Darstellung der Verteilung von TC Winkel und Flat-top talus im Gesamtkollektiv. Diese Darstellung eignet sich ebenfalls gut für die Darstellung metrischer Variablen, die gruppiert gegenübergestellt werden sollen. Für die Darstellung von Korrelationen zwischen zwei metrischen Daten wurden skalierte Graphen mit Trendlinien verwendet. Zur Überprüfung eines möglichen statistisch signifikanten Unterschieds von metrischen Variablen wurde der T-Test durchgeführt. Beispielsweise wurde der Längenunterschied am unilateralen Klumpfuß-Unterschenkel auf einen signifikanten Unterschied zum gesunden Unterschenkel (0 cm Längenunterschied) oder der Bewegungsumfang zum Referenzwert getestet. P-Werte von $p<0,05$ wurden hierbei als signifikant angesehen.

4. Ergebnisse

4.1 Klinische Ergebnisse

Nach Ein- und Ausschlusskriterien umfasste das potentielle Gesamtkollektiv 65 Patienten, davon 43 Jungen (66,2%) und 22 Mädchen (33,8%), beziehungsweise 37 unilaterale und 28 bilaterale Klumpfüße (n= 93 Füße).

7 Patienten wurden bereits vor Studienbeginn auf Achsenfehlstellungen der distalen Tibia untersucht, sowie operiert und waren damit für die Studie nicht mehr einschließbar. 1 Patientin wollte aus persönlichen Gründen nicht an einer Studie teilnehmen. 22 Patienten waren anhand der uns vorliegenden Postanschrift für die Studie nicht mehr kontaktierbar.

Es wurden demnach 35 Kinder, die den Ein- und Ausschlusskriterien entsprachen (siehe Kapitel 3, Patientenkollektiv) im Rahmen der Studie untersucht. Dieses Studienkollektiv setzt sich aus 21 (60%) Jungen und 14 Mädchen (40%) zusammen, oder auch 18 Patienten mit unilateralen und 17 mit bilateralem Klumpfuß (n= 52 Füße).

Das Durchschnittsalter der Patienten (n= 35) zum Zeitpunkt der Studienuntersuchung lag bei 11,5 Jahren (Spanne 10,5 bis 13,3 Jahre).

Das durchschnittliche Alter der Patienten (n= 35) zum Zeitpunkt der primären OP lag bei 5,8 Monaten (Spanne 3,3 bis 12,6 Monate).

4.1.1 Absolute Werte der visuellen Analogskala

Die Erhebung der von den Kindern subjektiv empfundenen Schmerzen erfolgte anhand einer visuellen Analogskala (10 Punkte Skala).

Schmerzen in Ruhe wurden in 7 von 52 Füßen (13,5%) beklagt. Im Durchschnitt beliefen sich diese auf Intensität 3,14 von möglichen 10 (siehe Tabelle 1). Im gesamten Studienkollektiv beliefen sich die Schmerzen im Durchschnitt auf 0,42 (Spannweite 0-5) (siehe Tabelle 2). Schmerzen in Alltagssituationen (Laufen, Schule, Spielplatz) wurden in 13 von 52 Füßen wahrgenommen (25%). Diese beliefen sich im Durchschnitt auf Intensität 3,15 (siehe Tabelle 1). Im gesamten Studienkollektiv waren dies im Durchschnitt 0,79 (Spannweite 0-5) (siehe Tabelle 2). Schmerzen unter Belastung (Sportunterricht, Hüpfen, Rennen) wurden in 31 von 52 Füßen beklagt (60%). Diese beliefen sich im Durchschnitt auf 3,68 (siehe Tabelle 1). Im gesamten Studienkollektiv entspricht dies einer durchschnittlichen Intensität von 2,19 (Spannweite 0-10) (siehe Tabelle 2). Vor allem nach langen Gehstrecken wurden die Schmerzen mit hoher Intensität angegeben.

Tabelle 1: Schmerzintensität bei Patienten *mit* Schmerzen

Schmerzen in Ruhe			Schmerzen im Alltag			Schmerzen unter Belastung		
	Mittelwert	N		Mittelwert	N		Mittelwert	N
Insgesamt	3,14	7	Insgesamt	3,15	13	Insgesamt	3,68	31

Tabelle 2: Schmerzintensität im Studienkollektiv

Studienkollektiv	Schmerzen in Ruhe	Schmerzen im Alltag	Schmerzen unter Belastung
Mittelwert	,42	,79	2,19
N	52	52	52

4.1.2 Gangbild

Beim Abrollvorgang wurde zwischen einer regelrechten und eingeschränkten Fußhebung unterschieden. 30 Füße (57,7%) zeigten einen normalen, 22 Füße (42,3%) einen eingeschränkten Abrollvorgang (siehe Tabelle 3).

Tabelle 3: Abrollvorgang

Abrollvorgang		Häufigkeit	Prozent
Gültig	normal	30	57,7
	eingeschränkt	22	42,3
	Gesamt	52	100

Bei der Analyse der Fußbelastung während des Gehvorgangs wurde zwischen normaler Fußbelastung, bei der der Fuß plantar aufgesetzt wird, Fußaußenrandbelastung im Sinne eines Pes Supinatus und Fußinnenrandbelastung gemäß eines Knick-Senkfußes unterschieden. 30 Füße (57,7%) zeigten eine normale, 7 Füße (13,5%) eine Fußaußen-, 15 Füße (28,8%) eine Fußinnenrandbelastung (siehe Tabelle 4).

Tabelle 4: Fußrandbelastung während des Gehens

Fußrandbelastung		Häufigkeit	Prozent
Gültig	normal	30	57,7
	außen	7	13,5
	innen	15	28,8
	Gesamt	52	100,0

4.1.3 Beinachsen und -längendifferenz

Bei 3 von 52 Beinen fanden sich Auffälligkeiten in Form einer valgischen Achsenabweichung. Diese war allerdings nur in einem Fall so erheblich, dass eine unmittelbare Korrektur mittels medialer Blountklammerung des distalen Femurs empfohlen wurde. Den beiden anderen Patienten wurde eine Wiedervorstellung in einem Jahr mit einer dann neu zu erwägenden Evaluierung empfohlen.

Beinlängendifferenzen zeigten 3 der 17 Kinder mit bilateralen Klumpfüßen. Diese beliefen sich auf 0,5 cm beziehungsweise 1,0 cm. In der Gruppe der unilateralen Klumpfüße zeigten 17 der 18 Kinder eine Beinlängendifferenz. Diese belief sich im Durchschnitt auf 1,14 cm (Spannweite 0-2,0 cm) (siehe Tabelle 5). Nur in einem Fall (Beinlängendifferenz 2,0 cm) wurde eine operative Korrektur empfohlen.

Tabelle 5: Beinlängendifferenz bei unilateralem Klumpfuß

in (cm)		Häufigkeit	Prozent
Gültig	,0	1	5,6
	,5	4	22,2
	1,0	4	22,2
	1,5	7	38,9
	2,0	2	11,1
	Gesamt	18	100,0

4.1.4 Rückfuß-, Mittelfuß-, Vorfußstellung

Die Untersuchung des Fußes erfolgte am stehenden, voll belasteten Fuß des Patienten. Im Bereich des Vorfußes und Mittelfußes wurde zwischen gerader, Adduktions- und Abdukti-

onsstellung unterschieden. An 27 Füßen (51,9%) wurde eine gerade, an 25 Füßen (48,1%) eine Adduktionsstellung festgestellt. Es wurde keine Abduktionsstellung festgestellt (siehe Tabelle 6).

Tabelle 6: Vor- und Mittelfußstellung

Fußstellung	Häufigkeit	Prozent
gerade	27	51,9
Adduktion	25	48,1
Abduktion	0	0
Gesamt	52	100

Die Stellung des Rückfußes wurde ebenfalls klinisch am voll belasteten Fuß inspiziert. Unterschieden wurde eine gerade, valgische und varische Rückfußstellung. Ein Augenmerk lag hierbei auf der Feststellung eines valgischen Rückfußes, um gemäß der Studienhypothese einen ersten Hinweis auf das Vorliegen einer valgischen Achsenabweichung der distalen Tibia zu erhalten. 31 Füße (59,9%) zeigten eine gerade, 20 Füße (38,5%) eine valgische und 1 Fuß (1,9%) eine varische Rückfußstellung (siehe Tabelle 7).

Tabelle 7: Rückfußstellung

Rückfußstellung	Häufigkeit	Prozent
gerade	31	59,6
valgisch	20	38,5
varisch	1	1,9
Gesamt	52	100,0

Bei der Inspektion des Fußlängsgewölbes wurde zwischen einem normalen, abgeflachten und hohen Längsgewölbe im Sinne eines Hohlfußes unterschieden. 12 Füße (23,1%) zeigten ein normales, 36 Füße (69,2%) ein abgeflachtes und 4 Füße (7,7%) ein erhöhtes Fußlängsgewölbe (siehe Tabelle 8).

Tabelle 8: Fußlängsgewölbe

	Häufigkeit	Prozent
normal	12	23,1
abgeflacht	36	69,2
erhöht	4	7,7
Gesamt	52	100,0

4.1.5 Absolute Werte des Bewegungsumfanges im OSG

Die Dorsalextension betrug im Durchschnitt 8,6° (Spannweite 0 bis 20°) bei einem Referenzbereich von 20 bis 45° (siehe Tabelle 9 sowie Abbildung 15).

Tabelle 9: Dorsalextension, Deskriptive Statistik

Gesamtkollektiv	N	Minimum	Maximum	Mittelwert	Standardabweichung
Dorsalextension	52	0	20	8,6	4,935

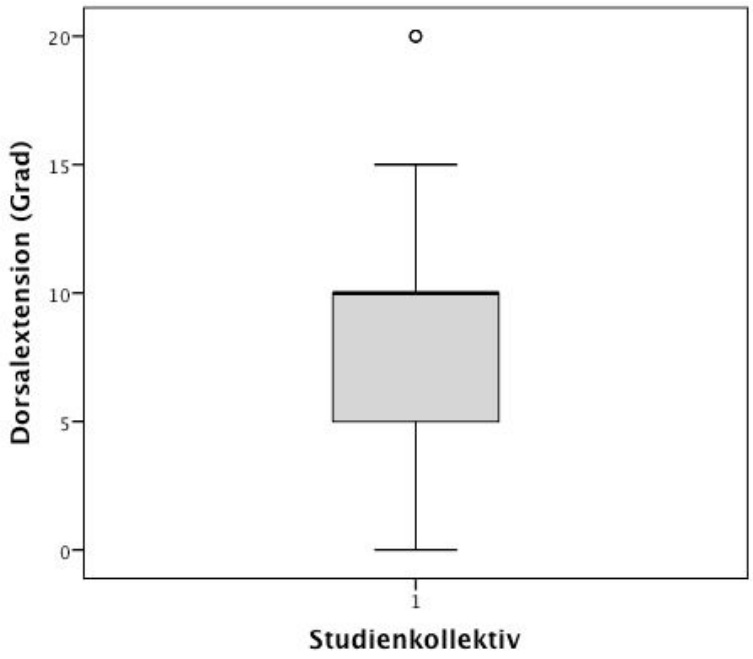

Abbildung 15: Dorsalextension im Studienkollektiv (n= 52)

Die Plantarflexion betrug im Studienkollektiv im Durchschnitt 39,2° (Spannweite 10 bis 60°) bei einem Referenzbereich von 40 bis 65° (siehe Abbildung 16 sowie Tabelle 10).

Tabelle 10: Plantarflexion, Deskriptive Statistik

Gesamtkollektiv	N	Minimum	Maximum	Mittelwert	Standardabweichung
Plantarflexion	52	10	60	39,2	9,576

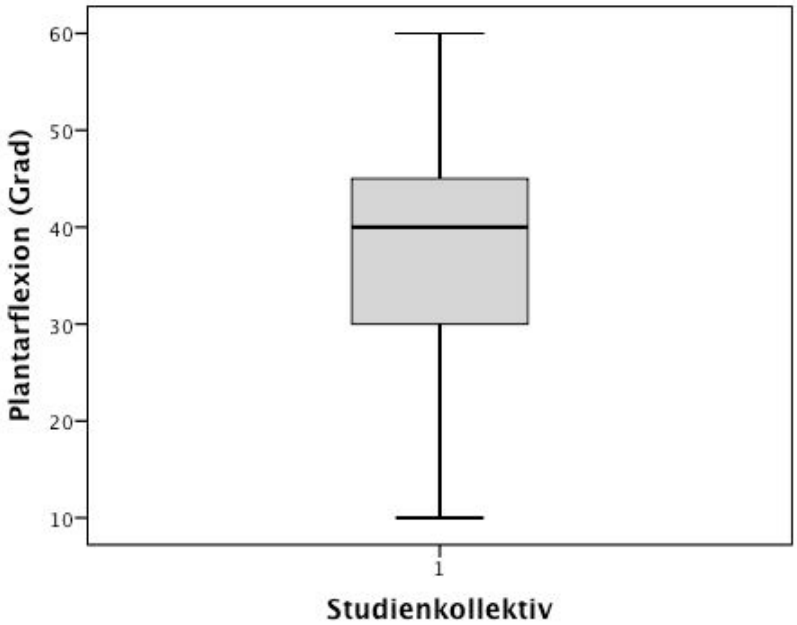

Abbildung 16: Plantarflexion im Studienkollektiv (n= 52)

4.1.6 Absolute Werte des Bewegungsumfanges im USG

Ergänzend erfolgte die Untersuchung des Bewegungsumfanges im unteren Sprunggelenk. Die Pronation betrug im Durchschnitt 14°±7° (Spannweite 5 bis 30°) (siehe Abbildung 17) bei einem Referenzbereich von 30°.

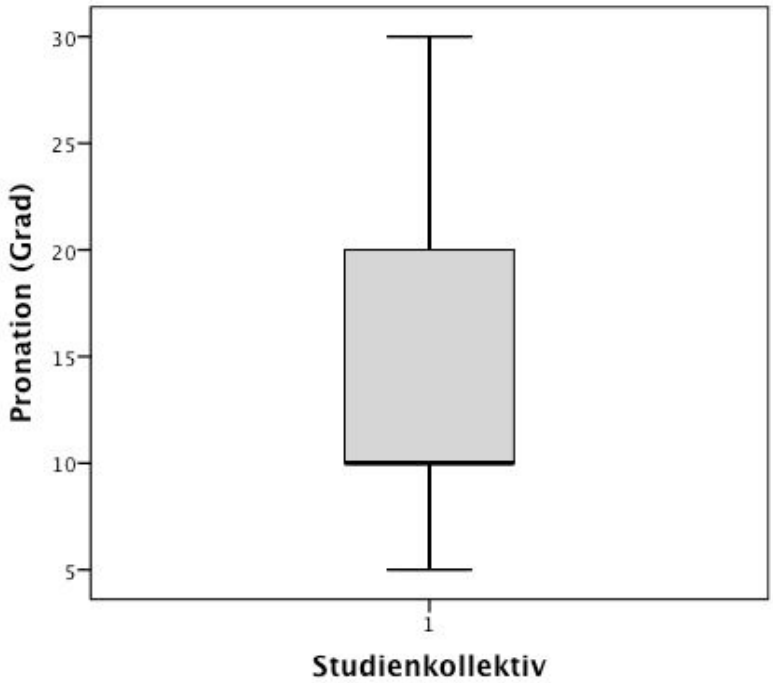

Abbildung 17: Pronation im Studienkollektiv (n= 52)

Die Supination betrug im Durchschnitt 32±10° (Spannweite 20 bis 60°) (siehe Abbildung 18) bei einem Referenzbereich von 60°.

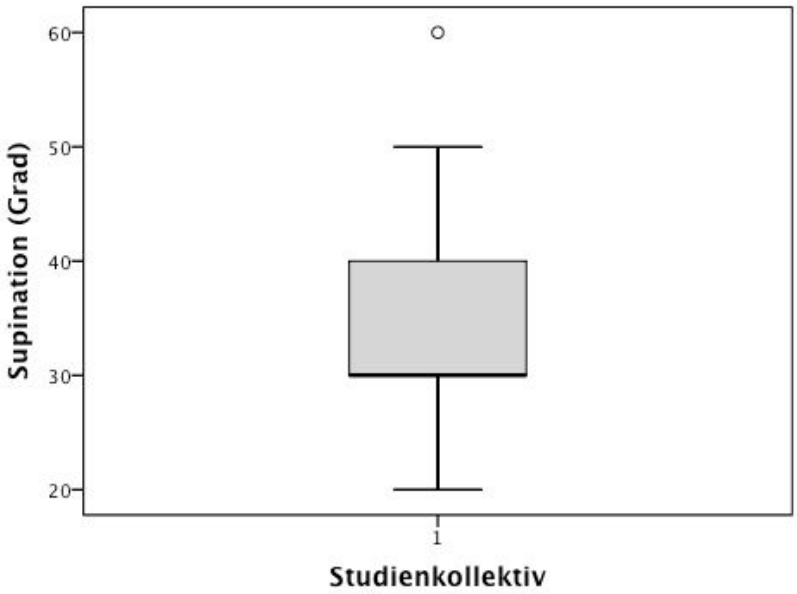

Abbildung 18: Supination im Studienkollektiv (n= 52)

4.2 Radiologische Ergebnisse

4.2.1 Anteriorer distaler Tibiawinkel

Im Gesamtkollektiv ergab sich ein durchschnittlicher ADTW von 81,9°±4,7° (Spannweite 71 bis 97°) (siehe Tabelle 11).

Tabelle 11: ADTW Gesamtkollektiv, Deskriptive Statistik

Gesamtkollektiv	ADTW
N	52
Mittelwert	81,9
Standardabweichung	4,7
Spannweite	71-97

Klinisch betrachtet ergibt sich, dass bei einem Referenzbereich von 78 bis 82°, 25 der 52 Füße (48,1%) einen ADTW von >82° aufweisen und damit annähernd die Hälfte aller untersuchten Füße eine Anteflexion der distalen Tibia entwickelt haben (siehe Tabelle 12).

Tabelle 12: Anteflexion der distalen Tibia

Gesamtkollektiv		Häufigkeit	Prozent
Gültig	bis 82 Grad	27	51,9
	>82 Grad	25	48,1
	Gesamt	52	100,0

Die Ermittlung des ADTW war neben dem klinischen Befund richtungsweisend für das anschließende Prozedere. Im Bereich von 71 bis 84° ergab sich keine Indikation zur operativen Korrektur. Dies war bei 39 der 52 Füße (75%) der Fall. Einen ADTW von >84° zeigten entsprechend 13 der 52 Füße (25%) (siehe Tabelle 13). Hierbei wurden Operationsindikationen nach Beschwerdesymptomatik und Funktionalitätseinschränkung gestellt. Bei einer Dorsalextension <10° wurde eine Korrektur mittels temporärer ventraler Epiphyseodese (eight-plate) empfohlen. Dies war bei 6 der 52 Füßen der Fall (11,54%).

Tabelle 13: ADTW und OP Indikation

Gesamtkollektiv		Häufigkeit	Prozent
Gültig	bis 84 Grad= keine OP	39	75,0
	>84 Grad= OP nach Beschwerden	13	25,0
	Gesamt	52	100,0

In den Studienergebnissen lässt sich nicht erkennen, dass eine Anteflexionsstellung der distalen Tibia zu einer signifikant eingeschränkten Dorsalextension führt (r= 0.007). Vielmehr ist die eingeschränkte Dorsalextension (<10°) auch an Klumpfüßen mit normalem ADTW (<82°) zu beobachten (siehe Abbildung 19). Ein vergrößerter ADTW führt damit nicht automatisch zu einer eingeschränkten Dorsalextension.

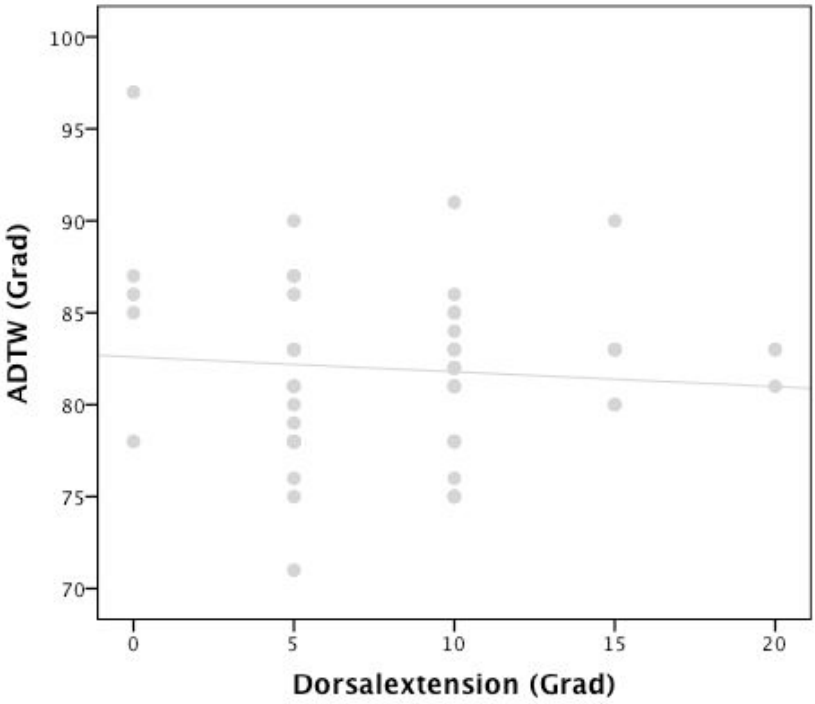

Abbildung 19: Korrelation ADTW und Dorsalextension

Zusätzlich wurde die Korrelation zwischen Anteflexionsstellung und Schmerzintensität geprüft. Es zeigt sich keine Korrelation zwischen einem größeren ADTW und der Wahrnehmung der Schmerzintensität (siehe Abbildung 20).

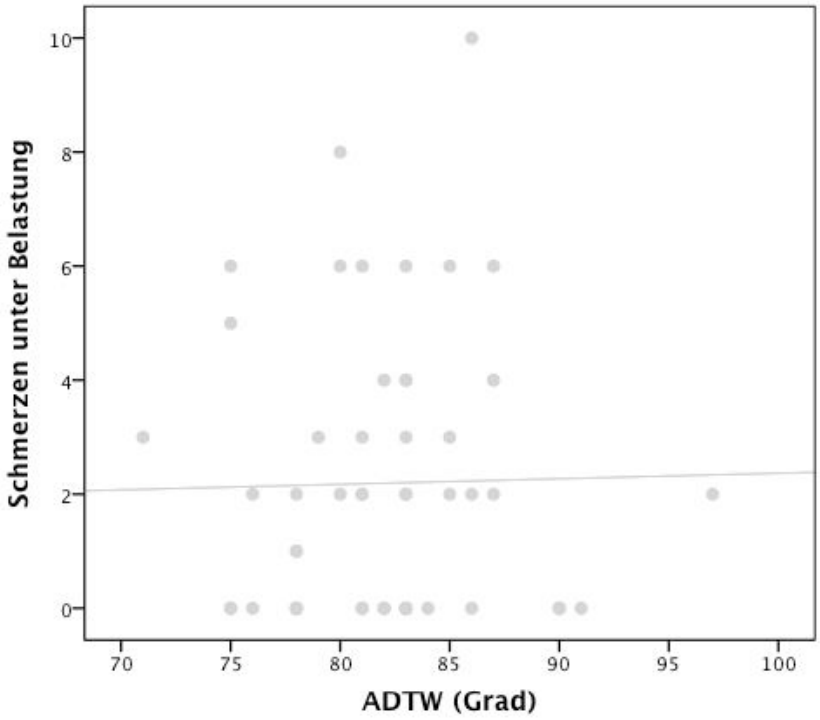

Abbildung 20: Korrelation von ADTW und Schmerzintensität

4.2.2 Lateraler distaler Tibiawinkel

Im Gesamtkollektiv ergab sich ein durchschnittlicher LDTW von 84,2°±4,4° (Spannweite 75 bis 93°) (siehe Tabelle 14).

Tabelle 14: LDTW Gesamtkollektiv, Deskriptive Statistik

	LDTW
N	52
Mittelwert	84,19
Standardabweichung	4,393
Spannweite	75-93

Klinisch betrachtet ergibt sich, dass bei einem Referenzbereich von 86 bis 90°, 29 der 52 Füße (55,8%) einen LDTW von <86° aufweisen und damit eine Valgusstellung der distalen Tibia entwickelt haben (siehe Tabelle 15).

Tabelle 15: Valgusstellung der distalen Tibia

Gesamtkollektiv	Häufigkeit	Prozent
bis 85 Grad	29	55,8
>85 Grad	23	44,2
Gesamt	52	100

Auch die Ermittlung des LDTW war richtungsweisend für das anschließende Vorgehen. Im vorgegebenen Referenzbereich (92 bis 86°) ergab sich keine Indikation zur operativen Korrektur. Dies war bei 23 von 52 Füßen (44,2%) der Fall. In den referenznahen Bereich 85 bis 83° fielen 11 der 52 Füße (21,2%). In diesem Bereich wurden Operationsindikationen zur Korrektur der Valgusstellung unter zusätzlicher Berücksichtigung von subjektiven Beschwerden, in Form einer Impingementsymptomatik, ausstehendem Wachstum und zusätzlicher Betrachtung des ADTW gestellt. Somit ergab sich bei 6 der 11 Füße (54,5%) keine, bei 5 der 11 Füße (45,5%) eine Indikationen zur Wachstumslenkung mittels einer temporären medialen Epiphyseodese der distalen Tibia. Im Bereich <83° lagen 18 der 52 Füße (34,6%). Diese deutliche Achsenabweichung erfordert in jedem Fall eine OP Indikation zur temporären medialen Hemiepiphyseodese (siehe Tabelle 16). Eine Ausnahme stellt hierbei ein Patient mit einem LDTW von 82° dar, bei dem die ventrale Epiphyseodese bei 97° ADTW Vorrang hatte (Pat. 45, siehe Datentabelle im Anhang). Die mediale Epiphyseodese wird bei ihm nach Abschluss der Korrektur der Anteflexionsstellung durchgeführt.

Tabelle 16: LDTW und OP Indikation

Gesamtkollektiv	Häufigkeit	Prozent
<83 Grad= OP	18	34,6
83-85 Grad= OP nach Beschwerden	11	21,2
>86 Grad= keine OP	23	39,1
Gesamt	52	100,0

55,8% der Füße zeigen radiologisch eine OSG Valgusstellung. Statistisch gesehen ergibt sich jedoch keine signifikante Korrelation zwischen der Rückfußstellung und der radiologischen Valgusstellung. Während die Füße mit einem neutralem Rückfuß einen durchschnittlichen LDTW von 84,4° haben, zeigen die Füße mit Rückfußvalgus auch nur einen LDTW von durchschnittlich 83,8° (p= 0.553).

Es wurde auch hier eine mögliche Korrelation zwischen pathologischem LDTW und der Schmerzintensität geprüft. Es zeigte sich in unserer Studie eine Korrelation von zunehmender Schmerzempfindung und zunehmender Valgisierung (<86°) des LDTW (siehe Abbildung 21).

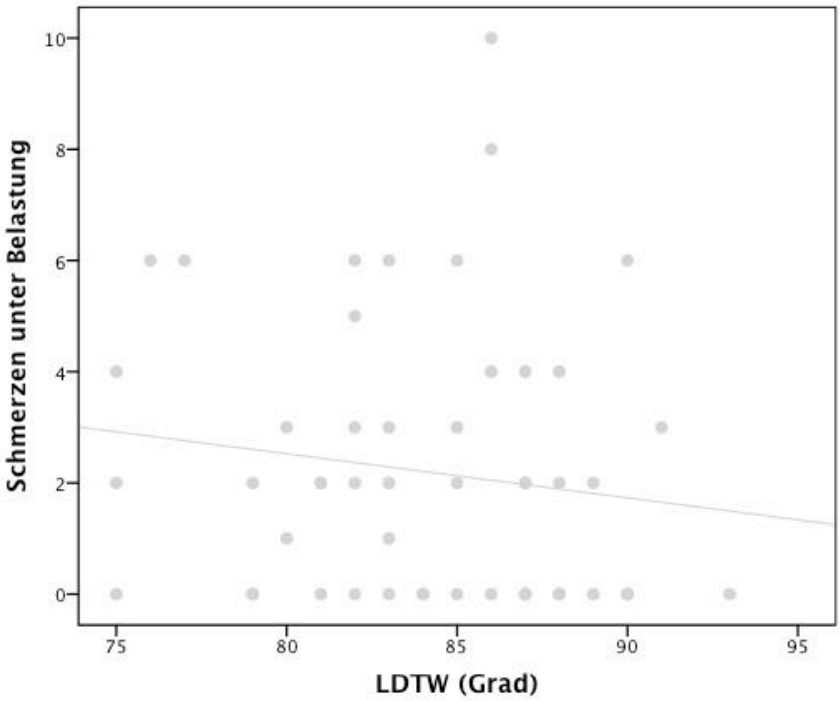

Abbildung 21: Korrelation von LDTW und Schmerzintensität

Zusammengefasst lässt sich festhalten, dass 48,1% der untersuchten Füße eine Anteflexionsfehlstellung der distalen Tibia entwickelt haben.
Eine Valgusstellung der distalen Tibia haben 55,8% der untersuchten Füße entwickelt.

4.2.3 Lateraler TC Winkel

Am korrigierten Fuß sollte der laterale Talocalcaneare Winkel beim Kind zwischen 35 bis 50° betragen, im Erwachsenenalter zwischen 25 und 30°. Der Durchschnittswert im Gesamtkollektiv betrug 36°. Den normalen Wert von 35 bis 50° erreichten 30 der 52 Füße (57,7%). Die exakte Verteilung der Winkel im Gesamtkollektiv ist der folgenden Abbildung zu entnehmen (siehe Tabelle 17 und Abbildung 22).

Tabelle 17: Verteilung der TC Winkel im Gesamtkollektiv

Gesamtkollektiv	Häufigkeit	Prozent
bis 34 Grad	21	40,4
35-50 Grad	30	57,7
>50 Grad	1	1,9
Gesamt	52	100,0

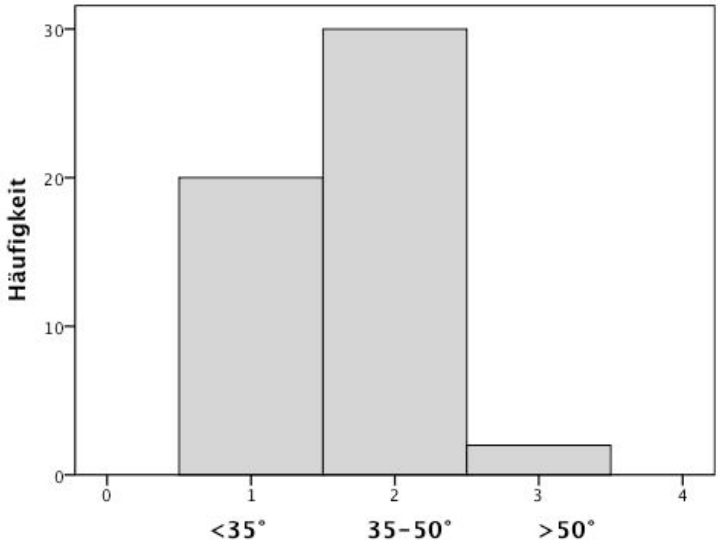

Abbildung 22: Verteilung des TC Winkels im Studienkollektiv

4.2.4 Flat-top talus

Die spezifische Spätfolge des Flat-top talus an operativ korrigierten Klumpfüßen war an jedem einzelnen Röntgenbild der Studienteilnehmer zu beobachten. Unterschieden wurde je nach Ausprägung ein leichter (Grad I), moderater (Grad II) von einem schweren Flat-top talus (Grad III).

Ein leichter Flat-top talus, bei der die Trochlea des Talus abgeflacht erscheint, zeigte sich bei 13 Füßen (25%). Weitere 31 Füße (59,6%) zeigten einen moderaten Flat-top talus, bei der ein verschmälerter Gelenkspalt oder bereits eine Gelenkinkongruenz besteht. Die restlichen

8 Füße (15,4%) zeigten entsprechend eine schwere Form des Flat-top talus, bei der eine vollständig abgeflachte Trochlea tali oder eine signifikante Inkongruenz der Gelenkflächen imponierte (siehe Tabelle 18 und Abbildung 23).

Tabelle 18: Verteilung des Flat-top talus im Gesamtkollektiv

Gesamtkollektiv	Häufigkeit	Prozent
Grad I	13	25,0
Grad II	31	59,6
Grad III	8	15,4

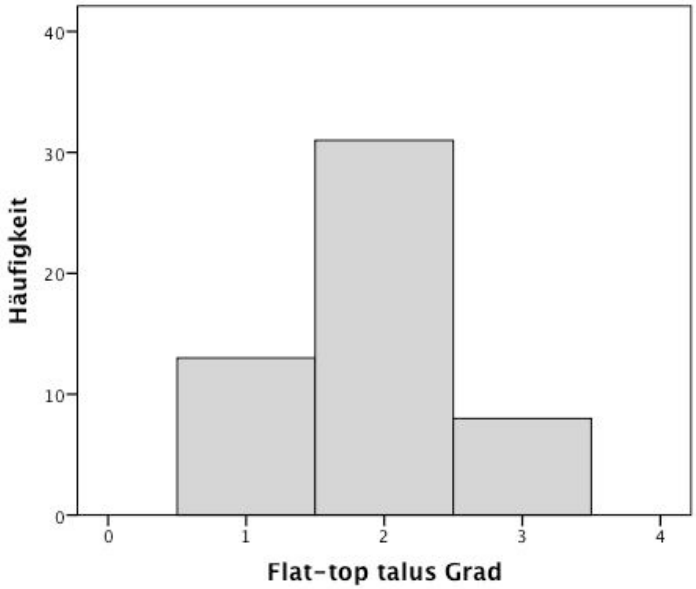

Abbildung 23: Verteilung des Flat-top talus im Studienkollektiv

4.3 Weitere Ergebnisse

Neben den Ergebnissen, die durch das Untersuchungsprotokoll definiert wurden, wurden die folgenden Befunde erhoben:

Eine talo-navikuläre Instabilität wurde in 8 Fällen festgestellt, wovon mit einer Ausnahme alle Patienten eine OP Indikation zur TN-Arthrodese erhielten. Eine Kuboidkeilresektion wurde in drei Fällen empfohlen, um eine ausgeprägte Bohnenfußstellung zu beheben. Eine Achillessehnenverlängerung im Rahmen eines Dorsalen Release war in zwei Fällen indiziert. Ebenfalls in zwei Fällen wurde eine Chopartgelenk-Arthrodese, sowie eine Osteotomie im Mittelfußbereich empfohlen.

5. Diskussion

Die vorliegende Dissertation dient dazu systematisch festzustellen, wie viele Kinder eine Achsenabweichung im Bereich der distalen Tibia nach operativ korrigiertem Klumpfuß entwickeln. Untersucht wurden hierbei Achsendeviationen in Form einer Valgus-, und Anteflexionsstellung.

P. Stevens und S. Otis (Stevens and Otis, 1999) beschrieben im Jahr 1999 erstmalig, dass es nach operativ behandelten Klumpfußdeformitäten in einer signifikanten Anzahl (67%) zu Valgusfehlstellungen der distalen Tibia kommen kann. Nachfolgend sind in der Literatur bislang keine weiteren Beobachtungen bezüglich der Auftrittshäufigkeit erschienen. Im Rahmen unserer Untersuchung wurde die zusätzliche Auftretenshäufigkeit einer Anteflexion der distalen Tibia ermittelt.

5.1 Diskussion der eigenen Ergebnisse

Die subjektiv angegebenen Schmerzintensitäten (0.42 in Ruhe, 0.79 im Alltag und 2.19 unter Belastung von jeweils 10 möglichen Punkten) erscheinen im Gesamtkollektiv relativ gering. Betrachtet man jedoch nur jene Kinder, die Schmerzen angeben, so lässt sich bereits ein deutlicher Anstieg der Schmerzintensität feststellen (3.14 in Ruhe, 3.15 im Alltag und 3.68 unter Belastung). Während in Ruhe lediglich in 7 Füßen Schmerzen angegeben werden, steigt die Zahl unter Belastung auf 31 Füße (60%). Das bedeutet, dass über die Hälfte aller Patienten bereits im Kindesalter Schmerzen in alltäglichen Situationen wahrnimmt.

Die Verwendung einer visuellen Analogskala wird häufig in der Erforschung von Schmerzintensitäten gebraucht. Gerade bei der Einschätzung von Schmerzen bei Kindern ist sie ein beliebtes Hilfsmittel für eine objektive Beurteilung. Sie erfolgte in dieser Studie mittels einer altersadaptierten Schmerzskala. Die Beurteilung über das Ausmaß der subjektiv empfunden Schmerzen in den verschiedenen Belastungssituationen erfolgte zu jeder Zeit durch die Kinder selbst. Bei einem Alter der Kinder von >10 Jahren kann von einer repräsentativen Antwort ausgegangen werden. Dennoch muss diese subjektive Einschätzung der Kinder kritisch betrachtet werden, da gerade die Schmerzwahrnehmung individuell unterschiedlich ist und von Faktoren wie Geschlecht (Hutchins et al., 1985) und allgemeiner Lebenssituation (Cooper and Dietz, 1995) beeinflusst werden kann. Eine falsch niedrige Einschätzung kann nicht ausgeschlossen werden, da sich einige Kinder bewusst darüber waren, dass das Beschwerdeausmaß ein einfließender Faktor für operative Korrekturen ist und diesen Einfluss möglicherweise auf diese Weise mildern wollten. Falsch niedrig könnten die Schmerzen zu-

dem sein, da die Kinder diese Art von Belastungsschmerzen seit Jahren kennen und diese als gewöhnlich betrachten. Das Entscheidende ist jedoch, dass die Kinder der Studie erst ein durchschnittliches Alter von 11,5 Jahren haben. In diesem jungen Alter haben wir noch keine höheren Schmerzintensitäten erwartet. Der kindliche Fuß ist noch flexibel genug um die, durch die Operation induzierte Steifigkeit zu kompensieren. Erst Langzeitstudien zeigen, dass das Auftreten von Schmerzen im Kindesalter bereits ein prognostisch schlechter Faktor ist (Cooper and Dietz, 1995; Laaveg and Ponseti, 1980). Mit fortschreitendem Wachstum der Kinder und damit einhergehendem höheren Körpergewicht kommt es auch zur Zunahme der Steifigkeit in den Fußgelenken. Das Vorhandensein und die Intensität von Schmerzen steigt nun immer weiter an (Cooper and Dietz, 1995; Laaveg and Ponseti, 1980). Am Ende dieser zunehmenden Beschwerden steht die Entwicklung einer degenerativen Arthrose (Aronson and Puskarich, 1990; Dobbs et al., 2006; Ippolito et al., 2003; Rupprecht et al., 2011).

Unter Berücksichtigung dieser Tatsache sind Schmerzen, die von 60% der jungen Kinder wahrgenommen werden, ein prognostisch wichtiger Faktor. Sie bieten die Grundlage für den Ansatz der Studie, mögliche präarthrotische Achsenabweichungen im oberen Sprunggelenk frühzeitig diagnostizieren und therapieren zu können.

Die Ganganalyse erfolgte ausschließlich in Form von klinischer Beobachtung. Es wurde keine Videoanalyse, Podoskop oder Pedobarometrie zur Ermittlung der Fußstatik verwendet. Diese Methode liefert zwar keine objektiven Ergebnisse, erfolgte jedoch bei jedem Patient durch den gleichen Untersucher, wodurch davon ausgegangen werden kann, dass gleiche Bewertungskriterien angewendet wurden. In der durchgeführten Ganganalyse zeigten 42,3% der Füße eine eingeschränkte Fußhebung. Diese Beobachtung ist auch in vergleichbaren Follow-up Studien nachuntersuchter Klumpfüße beschrieben (Graf et al., 2012; Theologis et al., 2003).

Die Fußrandbelastung während des Abrollvorgangs zeigte in 57,7% eine normale Belastung. Eine Fußinnenrandbelastung zeigten 28,8% der Füße. Ein großer Teil dieser Füße (69,2%) zeigte analog hierzu ein abgeflachtes Fußlängsgewölbe im Sinne eines Knick-Senkfußes. Als bekannte Ursachen hierfür gelten instabile Bänder und Sehnen, sowie Muskelschwächen. Ein wichtiger Muskel zur Aufrechterhaltung des Fußlängsgewölbes ist der M. tibialis posterior. Wird dieser im Rahmen des Peritalares Release z-förmig verlängert (siehe 1.1.4 Operative Therapie), kann dieser insuffizient werden und eine Abflachung des Längsgewölbes bedingen (Radl et al., 2012). Andererseits muss jedoch auch bedacht werden, dass ein Knick-Senkfuß im Kindesalter häufig nicht pathologisch ist. Dies ist der Fall wenn im Zehenspitzenstand noch ein Fußlängsgewölbe aufgespannt werden kann und der Fuß damit ein *flexibler* Knick-Senkfuß ist (Vukasinovic et al., 2011). 13,5% der Patienten zeigten während

des Abrollvorgangs eine tendenzielle Fußaußenrandbelastung. 7,7% der Füße wiesen im Stand ein tatsächlich erhöhtes Fußlängsgewölbe im Sinne eines Hohlfußes auf. Auch diese Fehlbelastung gehört zu den typischen Folgen eines ehemaligen Klumpfußes (Deniz et al., 2008). Sie ist in den meisten Fällen Ausdruck eines residualen Pes excavatus.

Die Ermittlung der Beinlängendifferenz hat insbesondere bei Kindern mit einem unilateralen Klumpfuß einen großen Stellenwert, da sie eine hohe Inzidenz aufweist. Es ist bekannt, dass die gesamte untere Extremität im Rahmen einer Klumpfußdeformität hypotroph entwickelt ist (Laaveg and Ponseti, 1980; Ponseti I., 1996). Hierzu gehört vor allem die Längendifferenz im Unterschenkel (Shimode et al., 2005). Shimode et al. belegten in einer Studie die signifikante Längendifferenz der betroffenen Klumpfuß Seite. Eingeschlossen wurden 35 Patienten mit unilateralem Klumpfuß (n= 35 Füße). Die betroffene Seite wurde jeweils im Vergleich zur gesunden Seite beurteilt. Alle Messungen zeigten eine signifikante Längendifferenz der betroffenen zur gesunden Seite. Die Differenz zeigte sich vor allem im Unterschenkel und wurde nicht durch den Oberschenkel kompensiert, so dass insgesamt eine Beinlängendifferenz resultiert (Shimode et al., 2005). Diese Beobachtung zeigt sich auch in unseren Studienergebnissen. In der Gruppe der unilateralen Klumpfüße besteht eine signifikante Längendifferenz am betroffenen Bein im Vergleich zum gesunden Bein (Mittelwert= 1,14cm ± 0,56cm, $p<0.001$, Konfidenzintervall 0,859 - 1,419).

Im Folgenden soll nun die Vor-, Mittel- und Rückfußstellung betrachtet werden. Unsere Studienergebnisse haben eine hohe Inzidenz für Vorfußadduktionsstellungen (48%) gezeigt. Diese Beobachtung lässt sich häufig am operierten Klumpfuß feststellen (Deniz et al., 2008; Lowe and Hannon, 1973; Tarraf and Carroll, 1992; Theologis et al., 2003). Sie ist nach der eingeschränkten Dorsalextension die häufigste Komplikation nach einer Klumpfuß Operation (Döderlein L, 1996). Als Erklärung hierfür wird meist eine residualer Metatarsus varus in Kombination mit einer Talonavikulären Subluxation gesehen (Epeldegui, 2012; Main and Crider, 1978). Eine Operationsindikation hat sich im Studienkollektiv deswegen nicht ergeben. Diese ist gegeben, wenn sich die Vorfußadduktion durch vermehrtes Stolpern über die eigenen Füße äußert, oder der Patient diese durch Außenrotationsbewegungen in den Hüften kompensieren muss (Döderlein L, 1996).

Die Inspektion der Rückfußstellung am stehenden Patienten lieferte einen ersten Hinweis auf das mögliche Vorliegen einer Valgusstellung im OSG. Das Ausmaß der sichtbaren Valgusstellung imponiert jedoch sehr unterschiedlich. Es reicht von klinisch scheinbarer Neutralität, die sich erst unter Belastung zeigt, bis hin zu einem offensichtlich nach außen gekrümmten Rückfuß und prominentem medialen Malleolus ohne Belastung (Stevens and Otis, 1999). 37,9% der Füße zeigten eine valgische Rückfußstellung, 58,6% eine neutrale Stellung

und 3,4% eine varische Rückfußstellung. Durch den relativ hohen Anteil an neutralen Rückfußstellungen, muss man davon ausgehen, dass möglicherweise eine kompensierende Varusstellung im USG für eine klinisch neutrale Stellung verantwortlich ist (Stevens and Otis, 1999) oder sich das Ausmaß der knöchernen Achsenabweichung klinisch noch nicht am Fuß zeigt. Tatsächlich zeigen schließlich 55,8% der Füße radiologisch eine OSG Valgusstellung. Statistisch gesehen ergibt sich jedoch keine signifikante Korrelation zwischen der Rückfußstellung und der radiologischen Valgusstellung. Während die Füße mit einem neutralem Rückfuß einen durchschnittlichen LDTW von 84,4° haben, zeigen die Füße mit Rückfußvalgus auch nur einen LDTW von durchschnittlich 83,8° (p= 0.553).

Die Messung des Bewegungsumfanges im OSG erfolgte mittels der anerkannten Methode nach der Neutral-Null Methode unter Zuhilfenahme eines Goniometers (Cooper and Dietz, 1995). Zwar gibt es Studien, die an der Reliabilität dieses Messverfahrens zweifeln und radiologische Messungen bevorzugen (Bansal et al., 1988), jedoch steht die Genauigkeit dieser Methode in keinem Verhältnis zu ihrer Strahlenbelastung. Zudem ist der klinische Befund wesentlich relevanter für die Einschätzung des tatsächlichen Bewegungsumfanges als der theoretische, radiologische Befund. Die Ermittlung des Bewegungsumfanges ergab erwartungsgemäß eine signifikant eingeschränkte Dorsalextension zum Referenzwert von 20° (M= 8°±5°, p<0.001, Konfidenzintervall -13,28 - (-10,59)). Diese Beobachtung ist auch in anderen Studien beschrieben (Cooper and Dietz, 1995; Graf et al., 2012; Laaveg and Ponseti, 1980). Verantwortlich hierfür werden, operationsbedingt, kontrakte Weichteilstrukturen und eine Deformität des Talus im Sinne eines Flat-top talus gemacht. Eine aktuelle Studie von Al-Aubaidi vermutete wiederum den Zusammenhang zwischen einer Anteflexionsstellung der distalen Tibia (ADTW >82 Grad) und einer daraus resultierenden eingeschränkten Dorsalextension (Al-Aubaidi et al., 2011). In der Studie konnte jedoch nach operativer Korrektur dieser Achsenstellung mittels ventraler Epiphyseodese kein signifikant verbesserter Bewegungsumfang erhoben werden. Klinisch gesehen wird eine Dorsalextension von 10° als ausreichend für den normalen Gang gesehen. Im Mittel konnte jedoch auch dieser Wert in unseren Studienergebnissen nicht erreicht werden. In unseren Studienergebnissen lässt sich nicht erkennen, dass eine Anteflexionsstellung der distalen Tibia zu einer signifikant eingeschränkten Dorsalextension führt (r= 0.007). Vielmehr ist die eingeschränkte Dorsalextension (<10°) auch an Klumpfüßen mit normalem ADTW (<82°) zu beobachten.

Die Ermittlung der Plantarflexion hat keine signifikante Einschränkung gegenüber dem Referenzwertes von 40° gezeigt (M= 38°±10°, p= 0.078, Konfidenzintervall - 4,85 - 0,26). Einzelfälle zeigten in den Studienergebnissen eine stark eingeschränkte Plantarflexion von 10 bis 30°. Dies ließ sich in diesen Fällen aufgrund von postoperativ stark ausgeprägter Steifigkeit des Fußes erklären (Graf et al., 2010).

Der Bewegungsumfang des USG wurde im Rahmen einer vollständigen Fußuntersuchung vorgenommen. Er wird in dieser Form in keinem Scoring über das Outcome von Klumpfüßen berücksichtigt. Dennoch wurden in unserer Studie signifikant erniedrigte Werte festgestellt. Sowohl die Pronation war gegenüber dem Referenzwert von 30° (Schünke et al., 2011) signifikant erniedrigt (M= 14°±6°, $p<0.001$, Konfidenzintervall -17,57 - (- 14,35)), als auch die Supination gegenüber dem Referenzwert von 60° (32°±10°, $p<0.001$, Konfidenzintervall -30,64 - (-25,32)) (Schünke et al., 2011). Dieser eingeschränkte Bewegungsumfang entspricht der in der Literatur beschriebenen Steifigkeit von operativ behandelten Klumpfüßen (Aronson and Puskarich, 1990; Dobbs et al., 2006; Graf et al., 2012; Ippolito et al., 2003) und konnte auch in anderen Nachuntersuchungsstudien festgestellt werden (van Gelder et al., 2010). Van Gelder et al. führten ihre Nachuntersuchung zu einem vergleichbaren Zeitpunkt 16 Jahre nach operativer Korrektur des Klumpfußes durch. Die 52 untersuchten Füße zeigten in 24% eine eingeschränkte Pro- und Supination.

Die Anfertigung der Röntgenbilder stellt ein zentrales Element der Studie dar. Am lateralen Röntgenbild konnte sowohl das Vorhandensein, als auch die Ausprägung eines Flat-top talus beurteilt werden. Diese, für Klumpfüße, bekannte morphologische Abweichung lässt sich häufig beobachten (Dunn and Samuelson, 1974; Nabeshima et al., 2009). Idealerweise findet diese Beurteilung am streng lateral angefertigten Röntgenbild statt, so dass der Talus keinesfalls rotiert dargestellt wird (Dunn and Samuelson, 1974). Im Falle einer Rotation des Fußes, beispielsweise durch Schaumstoffkeile während der Röntgenaufnahme, kann der Talus abgeflachter erscheinen, als dies in Wirklichkeit der Fall ist (Dunn and Samuelson, 1974). Eine genauere Messung wäre nur an einer zusätzlichen Aufnahme möglich gewesen, die aus strahlenhygienischer Sicht nicht indiziert war. Da die Erhebung nur nebenbefundlich erfolgte und keine Intervention folgt, erfolgte sie an den vorhandenen Bildern. Die spezifische Spätfolge des Flat-top talus wurde an jedem unserer untersuchten Füße in unterschiedlicher Ausprägung festgestellt. 25% der Füße zeigten eine leichte, 59,6% eine moderate und 15,4% eine schwere Ausprägung des Flat-top talus. Diese Ergebnisse lassen sich mit der Nachuntersuchungsstudie von Dunn und Samuelson vergleichen (Dunn and Samuelson, 1974), bei der ebenfalls in allen Fällen von mindestens einer leichten Talusdeformierung berichtet wurde. Ein schwerer Flat-top talus, bei dem es damit zur Parallelstellung von Talus und Calcaneus kommt, kann zudem eine eingeschränkte Dorsalextension bewirken (Döderlein L, 1996). Die Studienergebnisse von Dunn konnten jedoch wider Erwartung keine Bewegungseinschränkungen im Studienkollektiv feststellen (Dunn and Samuelson, 1974). Diese, wie auch unsere Studienergebnisse, haben eher deskriptiven Charakter, da dem keine Intervention folgt. Aufgrund dessen kann hier keine Überprüfung des Zusammenhangs durchgeführt werden.

Ähnlich verhält es sich mit der Ermittlung des TC Winkels am lateralen Röntgenbild. Dieser typische Klumpfußwinkel ist vor allem bei der Einstufung und postoperativen Kontrolle eines Klumpfußes relevant. Da jedoch eine verkleinerter TC Winkel am korrigierten Klumpfuß häufig beobachtet werden kann (Joseph et al., 2001; Nabeshima et al., 2009) wurde er auch in dieser Studie betrachtet. Hier konnte ein verkleinerter TC Winkels von <35° in 40,4% der Füße ermittelt werden. Einen normalen Winkel von 35 bis 50° erreichten 57,7% der Füße, 1,9% der Füße zeigten einen TC Winkel von >50°. Klinische Beobachtungen zeigen, dass eine Verkleinerung des TC Winkels mit einer Varusstellung in der subtalaren Fußwurzelebene einhergeht. Diese Varisierung der subtalaren Fußwurzelebene wurde von Nabeshima et. al anhand einer CT-Untersuchung des Sprunggelenkes festgehalten. Hierbei wurden an 41 Füßen der TAC Winkel (tilt angle of the posterior facet of the calcaneus relative to the posterior facet of the talus) vermessen. Ein größerer TAC entspricht einer stärkeren Varisierung der subtalaren Ebene. In einem zweiten Schritt wurde diese Varisierung der Valgusstellung im OSG gegenübergestellt. Es zeigte sich eine positive Korrelation zwischen einer stärkeren Varisierung in der subtalaren Fußwurzelebene (großer TAC) und der Zunahme einer Valgusstellung im OSG (Nabeshima et al., 2009). Der Bezug zur Entwicklung des OSG Valgus soll in der weiteren Diskussion noch mal bei der Inzidenz eines pathologischen LDTW unserer Studie aufgegriffen werden.

Das zentrale Studienziel war die Ermittlung von Wachstumsstörungen der distalen Tibia anhand der Röntgenbilder. Die Ermittlung der Achsenfehlstellung erfolgte hierbei manuell nach festgelegten Kriterien (Paley, 2003). Die Winkelmessung erfolgte stets durch den gleichen Untersucher, sodass der Einfluss durch individuelle Messabweichungen vernachlässigt werden kann. Die ermittelten radiologischen Winkel wurden mit entsprechenden Referenzwerten aus der Literatur verglichen (Paley, 2003).

Die erste aufgestellte Hypothese besagte, dass es in circa 50% der Füße nach Korrektur eines idiopathischen Klumpfußes zu einer Anteflexionsfehlstellung der distalen Tibia kommt. Als Anteflexionsstellung gilt hierbei ein ADTW >82°, bei einem Referenzwert von 78 bis 82° (Paley, 2003). Diese Hypothese hat sich im Gesamtkollektiv bestätigt. 48,1% der Füße weisen einen ADTW >82° auf und haben damit eine Anteflexion der distalen Tibia entwickelt. Bei einem Mittelwert von 81,9°±4,7° lässt sich jedoch kein signifikant vergrößerter ADTW zum Referenzwert von 82° feststellen (p= 0,883, Konfidenzintervall -1.40 - 1,21). Dies ist möglicherweise durch die Kombination aus geringer Fallzahl (n= 52 Füße) und der geringen mittleren Abweichung vom Referenzwert zu erklären. Operationsindikationen wurden hierbei nach Beschwerdesymptomatik und Funktionalitätseinschränkung gestellt.

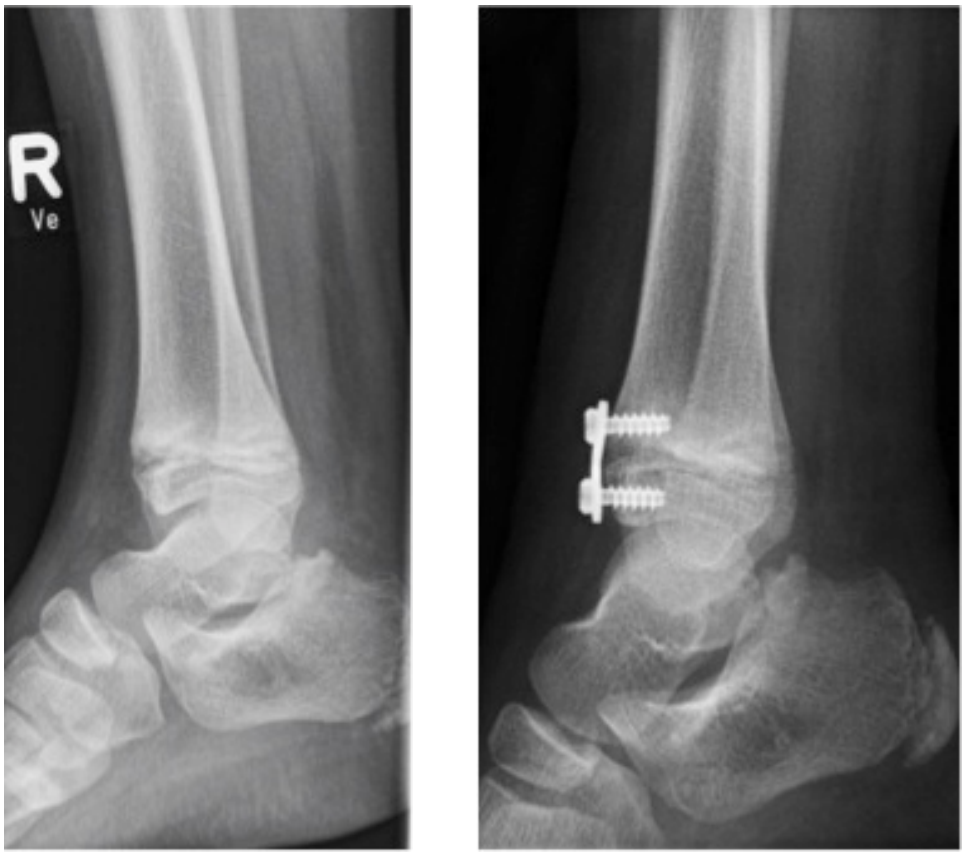

Abbildung 24: Ventrale Epiphyseodese mittels Eight-Plate
Lat. Röntgenbild vor und nach Einbringung der temporären ventralen Epiphyseodese bei Anteflexionsstellung der distalen Tibia

Eine aktuelle Studie von Al-Aubaidi Z. et al. untersuchte den Einfluss einer ventralen Tibiahemiepiphyseodese (Al-Aubaidi et al., 2011) auf eine residuale Spitzfußstellung. Die untersuchten Patienten hatten alle einen bestehenden Spitzfuß nach operativer Korrektur des Klumpfußes. Eingeschlossen wurden 25 Kinder mit 31 betroffenen Füßen. Die mittlere Dorsalextension betrug vor dem Eingriff 2,5°. Nach dem Eingriff und radiologischer Veränderung des ADTW um durchschnittlich 13°, betrug die mittlere Dorsalextension 4,5° und damit ein unwesentlich besseres Ergebnis. Jedoch werden im Studienprotokoll keine Angaben hinsichtlich der Plantarflexion vor oder nach dem Eingriff gemacht. Es können also hieraus keine Schlüsse über die Veränderung des tatsächlichen Bewegungsumfanges gezogen werden. Es ist nicht ersichtlich, ob sich durch den Eingriff die Neutralstellung des Fußes verändert hat. Diese wäre der entscheidende Faktor bei der Beurteilung über eine Verbesserung des Bewegungsumfanges. Im Falle dessen, dass sich der Fuß aus der Spitzfuß-, in die entsprechende Richtung der Neutralstellung entwickelt hätte, hätte man durchaus eine Verbesserung des Bewegungsumfanges erreicht. Als Begründung für die Ergebnisse werden von den Autoren hingegen zwei weitere Erklärungsansätze gegeben. Die erste Erklärung besagt, dass die Spitzfußstellung (Dorsalextension <10°) progredient gewesen wäre, wenn die Epiphyseodese nicht durchgeführt worden wäre und sich entsprechend auch der Bewe-

gungsumfang weiter verschlechtert hätte. Der zweite Ansatz besagt, dass der offensichtlich entscheidende Drehpunkt für die Beweglichkeit im OSG die Achillessehne sei und nicht, wie vermutet, die Artikulation zwischen distaler Tibia und Talus. Scheinbar seien die in der Achillessehne vernarbten, steifen Strukturen stärker, als die OSG Kapselstrukturen. Dies könnte die Begründung dafür sein, dass auch nach knöcherner Korrektur die Spitzfußstellung und damit Dorsalextension weiterhin so eingeschränkt bleibt (Al-Aubaidi et al., 2011).

Der Einsatz der ventralen Epiphyseodese in unserer Studie erfolgte unter dem Behandlungsziel der Korrektur eines pathologischen ADTW. Hierbei wurden konsequenterweise ausschließlich Patienten außerhalb des Referenzbereiches betrachtet. Unser Ziel war hierbei den Einfluss dieser möglichen präarthrotischen Deformität langfristig zu beheben.

Die Behandlung von residualen Klumpfußrestdeformitäten stellt insgesamt eine große Herausforderung dar. Ein erneutes Peritalares Release zur Korrektur dieser Deformitäten kann in Erwägung gezogen werden, stellt jedoch aufgrund der stark vernarbten Weichteilstrukturen und veränderten anatomischen Strukturen ein großes Risiko hinsichtlich neurovaskulärer Schädigung dar (Al-Aubaidi et al., 2011; Mehrafshan et al., 2009). Hinzu kommt, dass auch bei diesem Verfahren keine Verbesserung der Dorsalextension garantiert werden kann und im schlimmsten Fall durch die erneute Operation und Narbenbildung eine Verschlechterung des klinischen Befundes folgt (Mehrafshan et al., 2009). Die supramalleoläre Osteotomie bietet eine weitere Möglichkeit zur Korrektur einer residualen Spitzfußstellung. Gegenüber der minimalinvasiven Methode der temporären Hemiepiphyseodese stellt sie jedoch einen wesentlich umfangreicheren Eingriff mit höheren Infektionsraten dar (Abraham et al., 1996).

Eine Studie aus dem Jahr 2008 beschreibt exzellente Ergebnisse der Korrektur von residualen Spitzfußstellungen durch Achillessehnenverlängerung, Tibialis ant. Transfer und anschließender Gipsbehandlung nach Ponseti (Garg and Dobbs, 2008). Untersucht wurden in dieser Studie 11 Kinder (n= 17 Füße), die alle operativ mit Peritalarem Release vorbehandelt waren und nun mit durchschnittlich 4,6 Jahren (Spannweite 1,1 bis 8,4 Jahre) eine residuale Spitzfußstellung aufwiesen. Im Durchschnitt wurde mit 3 seriellen Gipsen (Spannweite 1 bis 8 Gipse) eine ausreichende Korrektur der Spitzfußstellung erreicht. An 15 der 17 Füße wurde anschließend eine weiterhin bestehende Supinationsstellung beobachtet, die ein Tibialis ant. Transfer erforderlich machte. Nach der Behandlung zeigten die Füße der Kinder eine deutliche Verbesserung der Fußfehlstellung, des Gangbildes und der Schmerzsymptomatik (Garg and Dobbs, 2008). Eine Veränderung des ADTW, wie bei der Korrektur mittels ventraler Hemiepiphyseodese bewirkt dieser Eingriff jedoch nicht. Um die Auswirkungen der ADTW Korrektur weiter einschätzen zu können, wurde im Rahmen der statistischen Analyse die Korrelation zwischen Anteflexionsstellung und subjektiver Schmerzintensität erhoben.

Unsere Studienergebnisse zeigen jedoch keine Korrelation zwischen ADTW und angegebener Schmerzintensität. Es muss davon ausgegangen werden, dass eine radiologische Verbesserung des ADTW durch eine ventrale temporäre Hemiepiphyseodese keine zeitnahe Schmerzlinderung bringt, jedoch langfristig zur Vorbeugung und Reduktion eines ventralen Impingement-Phänomens beitragen kann.

Entscheidend ist jedoch das Langzeitergebnis einer solchen Achsenkorrektur. Langzeitstudien zeigen die schlechte Prognose hinsichtlich der Entwicklung von Schmerzen und Arthrosen in den betroffenen Füßen (Aronson and Puskarich, 1990; Dobbs et al., 2006; Ippolito et al., 2003; Rupprecht et al., 2011). Die Korrektur des ADTW durch die temporäre ventrale Hemiepiphyseodese dient der Vermeidung des pathologischen Gelenkverschleißes und damit der Prävention von Schmerzen und Sprunggelenksarthrosen im Erwachsenenalter. Aus diesem Grund ist es erforderlich die betroffenen Patienten in einem Alter nachzuuntersuchen, in dem noch eine Intervention zur operativen Korrektur mittels minimalinvasiver temporärer Epiphyseodese möglich ist.

Die zweite Hypothese dieser Studie besagte, dass es in circa 50% der Füße nach Korrektur eines idiopathischen Klumpfußes zu einer Valgusfehlstellung der distalen Tibia kommt. Als Valgusfehlstellung gilt hierbei ein LDTW <86°, bei einem Referenzwert von 92 bis 86° (Paley, 2003). Auch diese Hypothese hat sich im Gesamtkollektiv bestätigt. 55,8% der Füße weisen einen LDTW <86° auf und haben damit eine Valgusstellung der distalen Tibia entwickelt. Bei einem Mittelwert von 84,19°±4,393° lässt sich ein signifikant verkleinerter LDTW zum Referenzwert von 86° feststellen (p= 0,005, Konfidenzintervall -3.03 - (- 0.58)). Im referenznahen Bereich von 85° bis 83° ist nicht zwingendermaßen eine Operationsindikation zur medialen Epiphyseodese gegeben (Stevens and Belle, 1997). In unserer Studie ergab sich in 5 von 11 Füßen eine Indikation. Ausschlaggebend hierfür war die subjektive Schmerzempfindung im OSG. Die mit Abstand häufigste Schmerzlokalisation wurde im Bereich des lateralen Malleolus angegeben. Um diese lateralen Impingement-Symptomatik zu entlasten, war bei diesen Kindern mit grenzwertigem LDTW, eine Korrektur oder sogar varische Überkorrektur des LDTW indiziert (Stevens and Otis, 1999), um diese in ihrer Schmerzsymptomatik zu entlasten. Mithilfe dieser medialen Epiphyseodese lässt sich ein vergrößerter LDTW erreichen, der dadurch die anatomische Enge und den erhöhten Druck im Bereich des lateralen Malleolus nehmen kann (Prinzip der Wachstumslenkung, siehe Abbildung 25). Im Bereich <83° resultierte in allen Fällen eine Operationsindikation (Stevens and Belle, 1997) mit Ausnahme eines Patienten, bei dem zunächst eine ventrale Hemiepiphyseodese im Vordergrund stand. In diesem Fall imponierte der ADTW mit 97° (Referenz 78 bis 82°), sodass dessen Korrektur primär erfolgen musste.

Abbildung 25: Mediale Epiphyseodese mittels Kortikalisschraube
A.p. Röntgenbild vor und nach Einbringung der temporären medialen Epiphyseodese bei Valgusstellung der distalen Tibia

Die Valgusstellung im OSG bleibt teilweise in den ersten Jahren asymptomatisch. Dennoch besteht auch bei Beschwerdefreiheit die Indikation zur Korrektur eines pathologischen LDTW, da diese Fehlstellung später zu Problemen in der Gangstabilität und belastungsabhängigen Schmerzen führt (Auregan et al., 2011). Es gibt verschiedene Erklärungsansätze für die Entwicklung einer solchen Valgusstellung beim Klumpfuß. Stevens und Otis erklärten die hohe Inzidenz für die Entwicklung einer OSG Valgusstellung in ihrer Studie (67%) mit der übermäßigen Auslösung der Bandstrukturen in der primären Operation als Überkorrektur der angeborenen Varusstellung (Stevens and Otis, 1999). Es geht hierbei vor allem um das medial gelegene Lig. deltoideum, den M. tibialis posterior und das Lig. talocalcaneare (Stevens and Otis, 1999). Dieser Erklärungsansatz wird sich in Zukunft prüfen lassen, indem man Klumpfuß Patienten im gleichen Alter hinsichtlich dieser Fehlstellung untersuchen wird, die initial nicht operativ, sondern nach dem Ponseti Schema therapiert wurden. Ein weiterer Ansatz wurde bereits im Abschnitt über den TC Winkel angesprochen. Aus klinischen Untersuchungen weiß man, dass ein verminderter TC Winkel (<35°), der häufig am Klumpfuß beobachtet werden kann, mit einer USG Varusstellung einhergeht. Nun scheint es nahe zu liegen, dass diese Varusstellung folglich vom oberen Sprunggelenk mit der Entwicklung einer kompensatorische Valgusstellung ausgeglichen wird.

Nabeshima et al. konnten in ihrer Studie genau diese beschriebene positive Korrelation zwischen Varisierung der subtalaren Fußwurzelebene und der Zunahme einer Valgusstellung im OSG belegen (Nabeshima et al., 2009). Sie untersuchten ein vergleichbares Kollektiv von 41 Füßen, mindestens 10 Jahren nach der Klumpfußbehandlung. CT basiert untersuchten sie zunächst den Zusammenhang zwischen vergrößertem TAC und einer subtalaren Varusstellung. Diese Annahme bestätigte sich. Ein größerer TAC korreliert positiv mit einer stärkeren subtalaren Varusstellung. In einem zweiten Schritt wurde die subtalare Varusstellung und das Vorhandensein einer OSG Valgusstellung geprüft. Auch dieser Zusammenhang zeigte eine positive Korrelation (Nabeshima et al., 2009).

Als wichtigste und gravierendste Langzeitfolge bei Belassung einer OSG Valgusstellung kann es durch abnormen Gelenkverschleiß zu degenerativen Arthrosen kommen (Aronson and Puskarich, 1990; Dobbs et al., 2006; Ippolito et al., 2003; Rupprecht et al., 2011). Bereits im durchschnittlichen Alter von 11,5 Jahren werden in unserer Studie in 60% der Füße Schmerzen in Belastungssituationen angegeben. Von diesen hatten wiederum 66,7% eine OSG Valgusstellung.

Auch aus diesen Zahlen muss konsequenterweise folgen, dass eine radiologische und klinische Nachuntersuchung obligat für alle Kinder mit operativ behandeltem Klumpfuß sein sollte. Nur bei noch ausstehendem Knochenwachstum ist eine Wachstumslenkung mittels Epiphyseodese möglich. Nur zu diesem Zeitpunkt besteht noch die Möglichkeit präventiv eingreifen und die Langzeitfolgen beeinflussen zu können.

Die Analyse der Korrelation von LDTW und subjektiver Schmerzempfindung zeigt bereits in unserer Studie bei Kindern mit durchschnittlich 11,5 Jahren eine erhöhte Schmerzempfindung bei zunehmender Valgisierung (<86°) des LDTW.

Operative Behandlungsmöglichkeiten dieser Achsenfehlstellung der distalen Tibia bestehen in der supramalleolären Osteotomie und der temporären medialen Epiphyseodese der distalen Tibia. Die Wirksamkeit der medialen Epiphyseodese wurde in zahlreichen Studien untersucht und hat sich als sehr effektiv erwiesen (Auregan et al., 2011; Davids et al., 1997; Rupprecht et al., 2011; Stevens and Belle, 1997; Stevens and Otis, 1999; Stevens et al., 2011). Die alternative supramalleoläre Osteotomie ist ebenfalls eine effiziente Methode, mit der größtenteils sehr gute klinische Ergebnisse zu erzielen sind (Abraham et al., 1996). Sie stellt allerdings eine komplexere Intervention mit mehr Komplikationen dar und sollte nur im Falle eines abgeschlossenen Knochenwachstums in Erwägung gezogen werden (Auregan et al., 2011).

Die zu erreichende Korrektur durch eine temporäre mediale Epiphyseodese hängt direkt vom verbleibenden Wachstum der Tibia ab. Entscheidend ist es somit, den Zeitpunkt zu finden, an dem noch ein ausreichendes Knochenwachstum zu erwarten ist, um die Wachstumslenkung vollständig durchführen zu können.

Die Korrekturrate nach Einbringung einer medialen Epiphyseodese liegt durchschnittlich bei 0,6° pro Monat (Spannweite 0,06° bis 1,16°) (Davids et al., 1997; Rupprecht et al., 2011). Wird die Korrektur zu früh vorgenommen, läuft man Gefahr, dass sich nach einer ersten Korrektur des LDTW und Entfernung der Kortikalisschraube eine erneute Valgusstellung entwickelt (Auregan et al., 2011). Dieses sogenannte „Rebound Phänomen“, bei dem sich die Achsenstellung wieder in Richtung der ursprünglichen Fehlstellung entwickelt, lässt sich bei verschiedenen wachstumslenkenden Eingriffen nach Entfernung der eingebrachten Materialien beobachten (De Brauwer and Moens, 2008; Degreef et al., 2003).

Die Methode der medialen Epiphyseodese stellt kurz gesagt eine effektive, minimalinvasive Methode zur Korrektur einer OSG Valgusstellung dar, die zudem einen hohen Präventionsanteil an der Entwicklung einer degenerativen Sprunggelenks-Arthrose hat (Aronson and Puskarich, 1990; Dobbs et al., 2006; Ippolito et al., 2003; Rupprecht et al., 2011).

Zusammengefasst haben die Studienergebnisse gezeigt, dass 48,1% der Füße eine Anteflexion der distalen Tibia entwickelt haben. 24% dieser Füße haben eine Indikation zur operativen Korrektur. Zusätzlich haben 55,8% der Füße eine Valgusstellung der distalen Tibia entwickelt. Von ihnen haben 79% eine Indikation zur operativen Korrektur erhalten. Unter der Annahme, dass beide Achsenfehlstellungen präarthrotische Deformitäten darstellen, ist die Konsequenz dieser Studie eindeutig: Alle Kinder, die operativ an einem Klumpfuß behandelt wurden, müssen konsequent und systematisch auf das Vorliegen einer Achsenfehlstellung der distalen Tibia nachuntersucht werden. Diese Nachuntersuchung muss in einem Alter stattfinden, in dem noch die Möglichkeit zur Intervention mittels Wachstumslenkung vorhanden ist.

Seit einigen Jahren gewinnt die, bereits in den 1940er Jahren entwickelte, Redressionstechnik nach Ponseti immer mehr an Bedeutung für die Klumpfußbehandlung. Nicht nur für die primäre Behandlung nach der Geburt, sondern auch für die Restdeformitätsbehandlung ist diese Technik nach dem heutigen Wissensstand „Goldstandard“ der Klumpfußbehandlung und sollte immer als erste Therapieoption angestrebt werden. Es hat sich gezeigt, dass mit dieser Technik in sehr vielen Fällen (89%) eine chirurgische Intervention am Klumpfuß vermieden werden kann (Herzenberg et al., 2002). Die Patienten zeigen nach heutigem Wissensstand eine bessere Beweglichkeit im OSG sowie USG und geben eine höhere subjekti-

ve Zufriedenheit im Vergleich zu operativ behandelten Patienten an (Herzenberg et al., 2002; Zwick et al., 2009). In einer randomisierten Studie behandelte Zwick et al. Neugeborene mit Klumpfüßen systematisch nach zwei verschiedenen Protokollen. Von den insgesamt 19 Kindern (28 Füße) wurden 10 Kinder mit Gipsredression und anschließender operativer Korrektur (Peritalares Release) behandelt, die anderen 9 nach der Ponseti Technik. Das anschließende Follow-up nach 3,5 Jahren (Spannweite 3,3 bis 3,8 Jahre) zeigte in der Gruppe, die nach Ponseti behandelt wurde systematisch höhere Werte im Functional Rating score (Laaveg and Ponseti, 1980). Die Ponseti Gruppe erreichte einen durchschnittlichen Score von 94,5 von 100, die operativ behandelte Gruppe nur 84 von 100 (Zwick et al., 2009). Sicherlich muss bei diesen Ergebnissen bedacht werden, dass es sich um keine Langzeituntersuchung handelt. Man wird in der Zukunft sehen, ob sich diese Füße auch langfristig besser entwickeln, als operativ behandelte Klumpfüße.

6. Zusammenfassung

Das oberste Ziel einer Klumpfuß Behandlung sollte eine bestmögliche Korrektur der gegebenen Fehlstellung sein. Hierzu gehört ein ausreichender Funktions- und Bewegungsumfang, sowie im besten Fall eine möglichst geringe Beschwerdesymptomatik und hohe Zufriedenheit des Patienten.

Klinische Beobachtungen zeigen jedoch häufig eine andere Situation. Nachuntersuchungen zeigen zunehmend, dass chirurgisch behandelte Klumpfüße zu steifen, schmerzenden, arthrotischen Füßen neigen. Auch unsere Studienergebnisse spiegeln diese ernüchternde Tendenz wieder. Über die Hälfte der untersuchten Kinder (60%) nimmt bereits Schmerzen wahr und ist damit schon im Kindesalter in alltäglichen Situationen hiervon beeinträchtigt. Wenn man nun bedenkt, dass das Vorhandensein von Schmerzen mit dem Heranwachsen und zunehmendem Körpergewicht weiter zunimmt, lässt dies sehr hohe Schmerzintensitäten in der Zukunft der Kinder befürchten. Zudem zeigen sich im gesamten Kollektiv signifikant eingeschränkte Bewegungsumfänge im OSG und USG, die die subjektive Zufriedenheit weiter sinken lassen.

Eigene klinische Erfahrungen haben zu der Hypothese geführt, dass möglicherweise Achsenfehlstellungen in der distalen Tibia, in Form einer Valgus-, beziehungsweise Anteflexionsstellung, an den zu beobachtenden Bewegungseinschränkungen und der Schmerzsymptomatik beteiligt sind.

Die hohe Auftretenshäufigkeit dieser beiden Achsenfehlstellungen hat sich in der Studie bestätigt. 48,1% der Füße haben eine Anteflexionsstellung, 55,8% eine Valgusstellung der distalen Tibia entwickelt. Ob diese Achsenfehlstellungen der operativen Korrektur des Klumpfußes zugrunde liegen oder zum Erscheinungsbild des Klumpfußes gehören ist zum jetzigen Zeitpunkt nicht geklärt. Klar ist, dass die OSG Valgusstellung eine präarthrotische Deformität darstellt. Unter der Annahme, dass dies ebenso für die Anteflexionsfehlstellung der Fall ist, haben beide Achsenabweichungen aufgrund ihrer Langzeitschäden eine hohe Relevanz. Unseren Studienergebnissen muss demnach konsequent folgen, dass alle Kinder, die operativ am Klumpfuß operiert wurden, im Alter von 10 bis 12 Jahren systematisch auf das Vorliegen einer Achsenfehlstellung der distalen Tibia nachuntersucht werden. Diese Nachuntersuchung muss in einem Alter stattfinden, in dem noch die Möglichkeit zur Intervention mittels Wachstumslenkung vorhanden ist.

Die Methode der Wahl zur Korrektur der Valgusstellung stellt die temporäre mediale Epiphyseodese der distalen Tibia dar. Die damit zu erreichende Korrektur des LDTW bewirkt sowohl eine Reduzierung des Schmerzempfindens, als auch vorbeugend gegen die Entwicklung einer Sprunggelenksarthrose.

Die Korrektur des ADTW erfolgte mittels temporärer ventraler Epiphyseodese. Die damit zu erreichende Achsenkorrektur der Anteflexionsstellung dient der Vermeidung eines pathologischen Gelenkverschleißes sowie der Vorbeugung eines ventralen Impingement-Phänomens.

Nebenbefundliche Ergebnisse der Studie wie TN-Subluxationen, Kuboidkeilresektion, Achillessehnenverlängerung, Chopartgelenk-Arthrodesen und Beinlängendifferenzen zeigen die Diversität der residualen Klumpfuß Komponenten nach operativ behandeltem Klumpfuß.

Ein wichtiger Schritt zur Vermeidung dieser schlechten Langzeitergebnisse ist die Vermeidung von umfassenden chirurgischen Korrekturen, wie sie alle unsere Studienkinder erhalten haben. Erst nach Versagen einer konservativen Behandlungsmethode sollte diese in Betracht gezogen werden. Mittlerweile existieren erste Studien, die das Outcome von Patienten, die chirurgisch mit Peritalarem Release behandelt wurden, gegenüber konservativ (Ponseti) behandelten Klumpfüßen, vergleichen können. Sie zeigen bezüglich Schmerzfreiheit, Zufriedenheit und Bewegungsumfang bessere Ergebnisse.

Vor einiger Zeit hat sich nun auch in Deutschland die Behandlungsmethode nach Ponseti durchgesetzt. Sowohl für die primäre Therapie nach der Geburt, als auch für die Behandlung von Rezidiven, sollte diese Technik angestrebt werden.

Interessant wird in Zukunft die Prüfung der Ponseti Methode hinsichtlich des Outcome der von uns untersuchten Achsenfehlstellungen der distalen Tibia sein. Diese wird bei einem ausreichend großen, vergleichbaren Patientenkollektiv zeitnah durchgeführt werden.

7. Anhang

7.1 Datentabelle zu Kapitel 4

Pat ID	Side	Sex	Pro.	Sup.	Ext.	Flex.	ADTA	LDTA	TC	Talus	OPMed.Epi	OPVentr.Epi
7	0	1	10°	30°	5°	30°	83°	90°	36°	2	nein	nein
9	0	1	10°	60°	5°	60°	75°	82°	47°	2	ja	nein
9	1	1	15°	50°	10°	60°	78°	84°	61°	2	ja	nein
12	1	0	5°	45°	10°	40°	82°	93°	43°	3	nein	nein
14	1	1	10°	20°	10°	40°	85°	82°	42°	2	ja	nein
17	0	1	10°	30°	10°	45°	83°	90°	40°	2	nein	nein
17	1	1	10°	30°	10°	50°	78°	89°	42°	1	nein	nein
20	0	1	10°	30°	10°	30°	75°	82°	31°	1	nein	nein
20	1	1	10°	30°	10°	30°	75°	82°	36°	2	nein	nein
22	1	0	10°	40°	15°	45°	80°	86°	35°	2	nein	nein
25	0	1	10°	40°	5°	40°	78°	85°	27°	3	nein	nein
25	1	1	10°	40°	5°	40°	76°	83°	36°	3	nein	nein
26	1	0	5°	30°	5°	50°	81°	79°	34°	2	ja	nein
29	0	1	15°	30°	10°	40°	86°	87°	46°	2	nein	nein
30	0	0	15°	30°	10°	40°	81°	87°	22°	2	nein	nein
32	0	1	15°	45°	20°	40°	83°	85°	40°	1	ja	nein
32	1	1	20°	45°	15°	40°	80°	83°	47°	2	ja	nein
34	0	1	10°	30°	15°	20°	90°	79°	46°	2	ja	nein
34	1	1	15°	20°	10°	30°	84°	75°	49°	2	ja	nein
35	0	0	30°	30°	5°	10°	87°	87°	38°	3	nein	ja
35	1	0	5°	30°	10°	40°	82°	88°	32°	1	nein	nein
36	1	0	10°	30°	10°	50°	91°	90°	40°	2	nein	nein
40	1	1	10°	20°	15°	45°	83°	84°	38°	2	nein	nein
41	1	1	10°	30°	10°	40°	78°	83°	46°	2	nein	nein
43	0	1	20°	20°	15°	30°	83°	91°	21°	1	nein	nein
45	0	1	20°	30°	0°	45°	97°	81°	23°	2	nein	ja
45	1	1	15°	20°	5°	45°	83°	82°	25°	2	ja	nein
46	0	0	10°	40°	10°	40°	75°	88°	12°	2	nein	nein
46	1	0	20°	30°	10°	40°	76°	85°	31°	2	nein	nein
48	0	0	20°	30°	15°	40°	83°	87°	35°	1	nein	nein
48	1	0	30°	20°	20°	30°	83°	81°	54°	2	ja	nein
50	0	1	20°	30°	5°	40°	87°	79°	40°	2	ja	nein
50	1	1	10°	20°	5°	40°	78°	75°	36°	2	ja	nein
54	0	0	20°	40°	5°	40°	86°	89°	34°	1	nein	nein
56	1	0	15°	50°	0°	45°	86°	86°	39°	2	nein	ja
58	0	1	20°	50°	5°	50°	90°	87°	19°	1	nein	ja
61	0	1	20°	40°	5°	50°	80°	87°	31°	2	nein	nein
61	1	1	10°	30°	20°	45°	81°	81°	34°	3	ja	nein
62	1	1	10°	20°	5°	45°	78°	86°	38°	2	nein	nein
63	0	1	20°	30°	10°	30°	83°	88°	34°	1	nein	nein
63	1	1	20°	40°	10°	30°	83°	86°	39°	1	nein	nein
64	0	0	10°	20°	10°	20°	85°	77°	27°	2	ja	nein
64	1	0	10°	20°	10°	20°	81°	76°	25°	3	ja	nein

Pat ID	Side	Sex	Pro.	Sup.	Ext.	Flex.	ADTA	LDTA	TC	Talus	OPMed.Epi	OPLat.Epi
65	0	0	20°	40°	5°	40°	71°	83°	47°	3	ja	nein
65	1	0	10°	30°	5°	40°	79°	85°	43°	2	ja	nein
68	0	1	10°	30°	10°	50°	82°	75°	38°	3	ja	nein
68	1	1	10°	30°	0°	50°	85°	83°	35°	2	nein	ja
69	0	1	20°	30°	5°	30°	83°	88°	34°	1	nein	nein
71	0	0	20°	30°	0°	40°	78°	80°	26°	2	ja	nein
71	1	0	20°	40°	5°	40°	81°	80°	29°	2	ja	nein
72	1	0	15°	20°	0°	40°	87°	90°	39°	1	nein	ja
73	1	1	10°	20°	10°	30°	81°	87°	35°	1	nein	nein

Kodierung:

Side 0= rechts 1= links
Sex 0= weiblich 1= männlich

7.2 Untersuchungsbogen

Name:_____ Datum:_____

Geburtsdatum:_____

KF Seite (rechts, links, beidseits):_____

I. Anamnese

a) Schmerzen in Ruhe (1-10 Pkt.): _____

b) Schmerzen in Alltagssituationen (Laufen, Schule, Spielplatz) (1-10 Pkt.): _____

c) Schmerzen unter Belastung(Sport, Rennen, Hüpfen) (1-10 Pkt.): _____

II. körperliche Untersuchung

a) **Gangbild**

Abrollvorgang (regelrecht, eingeschränkte. Fußhebung):

_____

Fußbelastung (innen, regelrecht, außen):

_____

b) **Beinachse**

Genu valgum, Genu varum, gerade (ggf. Seite)

_____

Beinlängendifferenz (cm) im (US oder OS) rechts:_____ links:_____

c) **OSG, USG**

Dorsalextension/Plantarflexion und Pro-, Supination

Ext/Flex rechts:_____ links:_____

Pro/Sup rechts:_____ links:_____

d) **Rückfuß** (Valgus, Varusstellung, gerade): rechts:_____links:_____

e) **Mittel-, Vorfuß** (Abduktions-, Adduktionsstellung, normal):

rechts:_____ links:_____

f) **Fußlängsgewölbe** (abgeflacht, normal, Hohlfuß) rechts:_____ links:_____

III. Radiologie

Vorderer distaler Tibiawinkel: rechts:_____ links_____

Lateraler distaler Tibiawinkel: rechts:_____ links: _____

TC-Winkel: rechts:_____ links:_____

Flat-top Talus (Grad I,II,III): rechts: _____ links:_____

7.3 Abkürzungsverzeichnis

A.p.	Anterior posterior
ADTA	Anterior distal tibia angle
ADTW	Anteriorer distaler Tibia Winkel
Ant.	Anterior
Ext.	Extension
Flex.	Flexion
IRO	Innenrotation
K-Drähte	Kirschner Drähte
KF	Klumpfuß
Lat.	Lateral
M	Mittelwert
Med.	Medial
LDTA	Lateral distal tibia angle
LDTW	Lateraler distaler Tibia Winkel
OS	Oberschenkel
OSG	Oberes Sprunggelenk
Post.	Posterior
Pro.	Pronation
Proc.	Processus
Sup.	Supination
TC Winkel	Talocalcanearer Winkel
US	Unterschenkel
USG	Unteres Sprunggelenk

8. Abbildungsverzeichnis

Abbildung 1: Klumpfuß 7
Abbildung 2: Klumpfuß- Talusmedialisierung (b) 11
Abbildung 3: Innenrotation der subtalaren Fußplatte beim Klumpfuß (b) 12
Abbildung 4: Querschnitt Fußwurzelebene 13
Abbildung 5: Inversion des Klumpfußes 14
Abbildung 6: Peritalares Release Zugang 15
Abbildung 7: ADTW (lat.) LDTW (a.p.) Studienbild 18
Abbildung 8: Flat-top talus (lat.) TC-Winkel (lat.) Studienbild 19
Abbildung 9: Visuelle Analogskala nach Mosby 21
Abbildung 10: OSG und USG Bewegungsumfang 23
Abbildung 11: Ermittlung des ADTW I 24
Abbildung 12: Ermittlung des ADTW II 25
Abbildung 13: Ermittlung des LDTW 26
Abbildung 14: Flat-top talus Grad I, II, III 27
Abbildung 15: Dorsalextension im Studienkollektiv (n= 52) 33
Abbildung 16: Plantarflexion im Studienkollektiv (n= 52) 34
Abbildung 17: Pronation im Studienkollektiv (n= 52) 34
Abbildung 18: Supination im Studienkollektiv (n= 52) 35
Abbildung 19: Korrelation ADTW und Dorsalextension 37
Abbildung 20: Korrelation von ADTW und Schmerzintensität 38
Abbildung 21: Korrelation von LDTW und Schmerzintensität 40
Abbildung 22: Verteilung des TC Winkels im Studienkollektiv 41
Abbildung 23: Verteilung des Flat-top talus im Studienkollektiv 42
Abbildung 24: Ventrale Epiphyseodese mittels Eight-Plate 50
Abbildung 25: Mediale Epiphyseodese mittels Kortikalisschraube 53

9. Tabellenverzeichnis

Tabelle 1: Schmerzintensität bei Patienten *mit* Schmerzen 30
Tabelle 2: Schmerzintensität im Studienkollektiv 30
Tabelle 3: Abrollvorgang 30
Tabelle 4: Fußrandbelastung während des Gehens 31
Tabelle 5: Beinlängendifferenz bei unilateralem Klumpfuß 31
Tabelle 6: Vor- und Mittelfußstellung 32
Tabelle 7: Rückfußstellung 32
Tabelle 8: Fußlängsgewölbe 32
Tabelle 9: Dorsalextension, Deskriptive Statistik 33
Tabelle 10: Plantarflexion, Deskriptive Statistik 33
Tabelle 11: ADTW Gesamtkollektiv, Deskriptive Statistik 36
Tabelle 12: Anteflexion der distalen Tibia 36
Tabelle 13: ADTW und OP Indikation 36
Tabelle 14: LDTW Gesamtkollektiv, Deskriptive Statistik 38
Tabelle 15: Valgusstellung der distalen Tibia 39
Tabelle 16: LDTW und OP Indikation 39
Tabelle 17: Verteilung der TC Winkel im Gesamtkollektiv 41
Tabelle 18: Verteilung des Flat-top talus im Gesamtkollektiv 42

10. Literaturverzeichnis

ABRAHAM, E., LUBICKY, J. P., SONGER, M. N. & MILLAR, E. A. 1996. Supramalleolar osteotomy for ankle valgus in myelomeningocele. *J Pediatr Orthop,* 16**,** 774-81.

AL-AUBAIDI, Z., LUNDGAARD, B. & PEDERSEN, N. W. 2011. Anterior distal tibial epiphysiodesis for the treatment of recurrent equinus deformity after surgical treatment of clubfeet. *J Pediatr Orthop,* 31**,** 716-20.

ARONSON, J. & PUSKARICH, C. L. 1990. Deformity and disability from treated clubfoot. *J Pediatr Orthop,* 10**,** 109-19.

AUREGAN, J. C., FINIDORI, G., CADILHAC, C., PANNIER, S., PADOVANI, J. P. & GLORION, C. 2011. Children ankle valgus deformity treatment using a transphyseal medial malleolar screw. *Orthop Traumatol Surg Res,* 97**,** 406-9.

BANSAL, V. P., DANIEL, J. & RAI, J. 1988. Radiological score in the assessment of clubfoot. *Int Orthop,* 12**,** 181-5.

CARROLL, N. C. 2012. Clubfoot in the twentieth century: where we were and where we may be going in the twenty-first century. *J Pediatr Orthop B,* 21**,** 1-6.

COOPER, D. M. & DIETZ, F. R. 1995. Treatment of idiopathic clubfoot. A thirty-year follow-up note. *J Bone Joint Surg Am,* 77**,** 1477-89.

CRAWFORD, A. H., MARXEN, J. L. & OSTERFELD, D. L. 1982. The Cincinnati incision: a comprehensive approach for surgical procedures of the foot and ankle in childhood. *J Bone Joint Surg Am,* 64**,** 1355-8.

DAVIDS, J. R., VALADIE, A. L., FERGUSON, R. L., BRAY, E. W., 3RD & ALLEN, B. L., JR. 1997. Surgical management of ankle valgus in children: use of a transphyseal medial malleolar screw. *J Pediatr Orthop,* 17**,** 3-8.

DE BRAUWER, V. & MOENS, P. 2008. Temporary hemiepiphysiodesis for idiopathic genua valga in adolescents: percutaneous transphyseal screws (PETS) versus stapling. *J Pediatr Orthop,* 28**,** 549-54.

DEGREEF, I., MOENS, P. & FABRY, G. 2003. Temporary epiphysiodesis with Blount stapling for treatment of idiopathic genua valga in children. *Acta Orthop Belg,* 69**,** 426-32.

DENIZ, G., BOMBACI, H., TUYGUN, H., GORGEC, M., KOSE, O. & YANIK, H. S. 2008. [Long-term results of extensive surgical dissection in the treatment of congenital clubfoot]. *Acta Orthop Traumatol Turc,* 42**,** 44-52.

DOBBS, M. B. & GURNETT, C. A. 2009. Update on clubfoot: etiology and treatment. *Clin Orthop Relat Res,* 467**,** 1146-53.

DOBBS, M. B., NUNLEY, R. & SCHOENECKER, P. L. 2006. Long-term follow-up of patients with clubfeet treated with extensive soft-tissue release. *J Bone Joint Surg Am,* 88**,** 986-96.

DÖDERLEIN L, W. W., SCHNEIDER U. 1996. *Der Klumpfuß,* Heidelberg, Springer-Verlag Berlin, Heidelberg.

DUNN, H. K. & SAMUELSON, K. M. 1974. Flat-top talus. A long-term report of twenty club feet. *J Bone Joint Surg Am,* 56**,** 57-62.

EPELDEGUI, T. 2012. Deformity of talus and calcaneous in congenital clubfoot: an anatomical study. *J Pediatr Orthop B,* 21**,** 10-5.

EXNER G.U., ANDERHUBER F., HALDI- BRÄNDLE V., JACOB H.A.C. & G., W. 2005. *Klumpfuß, Pathoanatomie, Manuell- funktionelle und operative Behandlung,* Darmstadt, Steinkopff Verlag.

FARSETTI, P., DRAGONI, M. & IPPOLITO, E. 2012. Tibiofibular torsion in congenital clubfoot. *J Pediatr Orthop B,* 21**,** 47-51.

FUKUHARA, K., SCHOLLMEIER, G. & UHTHOFF, H. K. 1994. The pathogenesis of club foot. A histomorphometric and immunohistochemical study of fetuses. *J Bone Joint Surg Br,* 76**,** 450-7.

GARG, S. & DOBBS, M. B. 2008. Use of the Ponseti method for recurrent clubfoot following posteromedial release. *Indian J Orthop,* 42**,** 68-72.

GRAF, A., HASSANI, S., KRZAK, J., LONG, J., CAUDILL, A., FLANAGAN, A., EASTWOOD, D., KUO, K. N., HARRIS, G. & SMITH, P. 2010. Long-term outcome evaluation in young adults following clubfoot surgical release. *J Pediatr Orthop,* 30**,** 379-85.

GRAF, A., WU, K. W., SMITH, P. A., KUO, K. N., KRZAK, J. & HARRIS, G. 2012. Comprehensive review of the functional outcome evaluation of clubfoot treatment: a preferred methodology. *J Pediatr Orthop B,* 21**,** 20-7.

GRILL, F. 1996. *Der Klumpfuß*.

HERZENBERG, J. E., CARROLL, N. C., CHRISTOFERSEN, M. R., LEE, E. H., WHITE, S. & MUNROE, R. 1988. Clubfoot analysis with three-dimensional computer modeling. *J Pediatr Orthop,* 8**,** 257-62.

HERZENBERG, J. E., RADLER, C. & BOR, N. 2002. Ponseti versus traditional methods of casting for idiopathic clubfoot. *J Pediatr Orthop,* 22**,** 517-21.

HOOTNICK, D. R., LEVINSOHN, E. M., CRIDER, R. J. & PACKARD, D. S., JR. 1982. Congenital arterial malformations associated with clubfoot. A report of two cases. *Clin Orthop Relat Res***,** 160-3.

HUTCHINS, P. M., FOSTER, B. K., PATERSON, D. C. & COLE, E. A. 1985. Long-term results of early surgical release in club feet. *J Bone Joint Surg Br,* 67**,** 791-9.

IPPOLITO, E. 1995. Update on pathologic anatomy of clubfoot. *J Pediatr Orthop B,* 4**,** 17-24.

IPPOLITO, E., FARSETTI, P., CATERINI, R. & TUDISCO, C. 2003. Long-term comparative results in patients with congenital clubfoot treated with two different protocols. *J Bone Joint Surg Am,* 85-A**,** 1286-94.

JOSEPH, B., BHATIA, M. & NAIR, N. S. 2001. Talo-calcaneal relationship in clubfoot. *J Pediatr Orthop,* 21**,** 60-4.

LAAVEG, S. J. & PONSETI, I. V. 1980. Long-term results of treatment of congenital club foot. *J Bone Joint Surg Am,* 62**,** 23-31.

LOCHMILLER, C., JOHNSTON, D., SCOTT, A., RISMAN, M. & HECHT, J. T. 1998. Genetic epidemiology study of idiopathic talipes equinovarus. *Am J Med Genet,* 79**,** 90-6.

LOWE, L. W. & HANNON, M. A. 1973. Residual adduction of the forefoot in treated congenital club foot. *J Bone Joint Surg Br,* 55**,** 809-13.

MAIN, B. J. & CRIDER, R. J. 1978. An analysis of residual deformity in club feet submitted to early operation. *J Bone Joint Surg Br,* 60-B**,** 536-43.

MEHRAFSHAN, M., RAMPAL, V., SERINGE, R. & WICART, P. 2009. Recurrent club-foot deformity following previous soft-tissue release: mid-term outcome after revision surgery. *J Bone Joint Surg Br,* 91**,** 949-54.

NABESHIMA, Y., MORI, H., FUJII, H., OZAKI, A., MITANI, M. & FUJIOKA, H. 2009. Ankle valgus and subtalar varus in treated clubfoot. *J Foot Ankle Surg,* 48**,** 615-9.

PALEY, D. 2003. *Principles of Deformity Correction*, Springer Berlin, Heidelberg, New York.

PONSETI I. 1996. *Congenital clubfoot, Fundamentals of treatment,* Oxford, Oxford Medical Publications.

POPELKA, S., HROMADKA, R., VAVRIK, P., STURSA, P., POKORNY, D., JAHODA, D. & SOSNA, A. 2010. Isolated talonavicular arthrodesis in patients with rheumatoid arthritis of the foot and tibialis posterior tendon dysfunction. *BMC Musculoskelet Disord,* 11**,** 38.

PRYOR, G. A., VILLAR, R. N., RONEN, A. & SCOTT, P. M. 1991. Seasonal variation in the incidence of congenital talipes equinovarus. *J Bone Joint Surg Br,* 73**,** 632-4.

RADL, R., FUHRMANN, G., MAAFE, M. & KRIFTER, R. M. 2012. [Hindfoot valgus. Diagnosis and therapy of flatfoot]. *Orthopade,* 41**,** 313-24; quiz 325-6.

RUPPRECHT, M., SPIRO, A. S., RUEGER, J. M. & STUCKER, R. 2011. Temporary screw epiphyseodesis of the distal tibia: a therapeutic option for ankle valgus in patients with hereditary multiple exostosis. *J Pediatr Orthop,* 31**,** 89-94.

SCHÜNKE, M., SCHULTE, E., SCHUMACHER, U., VOLL, M. & WESKER, K. 2011. *Allgemeine Anatomie und Bewegungssystem,* Stuttgart, Thieme.

SHIMODE, K., MIYAGI, N., MAJIMA, T., YASUDA, K. & MINAMI, A. 2005. Limb length and girth discrepancy of unilateral congenital clubfeet. *J Pediatr Orthop B,* 14**,** 280-4.

STEVENS, P. M. & BELLE, R. M. 1997. Screw epiphysiodesis for ankle valgus. *J Pediatr Orthop,* 17**,** 9-12.

STEVENS, P. M., KENNEDY, J. M. & HUNG, M. 2011. Guided growth for ankle valgus. *J Pediatr Orthop,* 31**,** 878-83.
STEVENS, P. M. & OTIS, S. 1999. Ankle valgus and clubfeet. *J Pediatr Orthop,* 19**,** 515-7.
STRACH, E. H. 1986. Club-foot through the centuries. *Prog Pediatr Surg,* 20**,** 215-37.
TARRAF, Y. N. & CARROLL, N. C. 1992. Analysis of the components of residual deformity in clubfeet presenting for reoperation. *J Pediatr Orthop,* 12**,** 207-16.
THEOLOGIS, T. N., HARRINGTON, M. E., THOMPSON, N. & BENSON, M. K. 2003. Dynamic foot movement in children treated for congenital talipes equinovarus. *J Bone Joint Surg Br,* 85**,** 572-7.
TREDWELL, S. J., WILSON, D. & WILMINK, M. A. 2001. Review of the effect of early amniocentesis on foot deformity in the neonate. *J Pediatr Orthop,* 21**,** 636-41.
VAN GELDER, J. H., VAN RUITEN, A. G., VISSER, J. D. & MAATHUIS, P. G. 2010. Long-term results of the posteromedial release in the treatment of idiopathic clubfoot. *J Pediatr Orthop,* 30**,** 700-4.
VUKASINOVIC, Z. S., SPASOVSKI, D. V., MATANOVIC, D. D., ZIVKOVIC, Z. M., STEVANOVIC, V. B. & JANICIC, R. R. 2011. Flatfoot in children. *Acta Chir Iugosl,* 58**,** 103-6.
WAISBROD, H. 1973. Congenital club foot. An anatomical study. *J Bone Joint Surg Br,* 55**,** 796-801.
WEIMANN-STAHLSCHMIDT K., K. R. U. W. B. 2010. *Der Orthopäde, Kongenitaler Klumpfuß*.
WONG, D. L. & BAKER, C. M. 1988. Pain in children: comparison of assessment scales. *Okla Nurse,* 33**,** 8.
WÜLKER, N., KLUBA, T., REHART, S., REIZE, P., ROETMAN, B. & RUDERT, M. 2010. *Orthopädie und Unfallchirurgie*, Thieme.
ZWICK, E. B., KRAUS, T., MAIZEN, C., STEINWENDER, G. & LINHART, W. E. 2009. Comparison of Ponseti versus surgical treatment for idiopathic clubfoot: a short-term preliminary report. *Clin Orthop Relat Res,* 467**,** 2668-76.

11. Danksagung

Ich möchte mich hiermit bei meinem Doktorvater Prof. Dr. med. Ralf Stücker, Leiter der Kinderorthopädischen Abteilung des Altonaer Kinderkrankenhaus, bedanken, der es mir ermöglicht hat diese klinische Studie zur Dissertation unter seiner Betreuung durchzuführen.

Ein besonderer Dank gilt meinem Betreuer Dr. med. Rolf Burghardt, der mir von Anfang an zur Verfügung stand und dazu beigetragen hat mein wissenschaftliches Denken und Hinterfragen zu fördern. Vielen Dank für die freundschaftliche Arbeitsatmosphäre.

Ich danke auch Fr. Betz sowie Fr. Mohrdieck, Sekretärinnen der Kinderorthopädie, sowie der Kinderorthopädischen Ambulanz und Radiologischen Abteilung, ohne deren ständige Hilfsbereitschaft die klinischen Untersuchungen der Kinder nicht möglich gewesen wären.

Für die Möglichkeit der biometrischen Betreuung danke ich recht herzlich dem Institut für Medizinische Biometrie und Epidemiologie des Universitätsklinikums Hamburg Eppendorf.

Auf diesem Wege möchte ich zuletzt meinen Eltern dafür danken, dass sie die Grundlage dieser Dissertation geschaffen haben, indem sie mir meine Universitätsausbildung ermöglicht haben.

12. Eidesstattliche Erklärung

Ich versichere ausdrücklich, dass ich die Arbeit selbstständig und ohne fremde Hilfe verfasst, andere als die von mir angegebenen Quellen und Hilfsmittel nicht benutzt und die aus den benutzten Werken wörtlich oder inhaltlich entnommenen Stellen einzeln nach Ausgabe (Auflage und Jahr des Erscheinens), Band und Seite des benutzten Werkes kenntlich gemacht habe.

Ferner versichere ich, dass ich die Dissertation bisher nicht einem Fachvertreter an anderen Hochschulen zur Überprüfung vorgelegt oder mich anderweitig um Zulassung zur Promotion beworben habe.

Unterschrift: