Aus der chirurgischen Klinik des Universitätsklinikums Eppendorf

Abteilung für Unfall- und Wiederherstellungschirurgie

Direktor: Prof. Dr. J. M. Rueger

„Sonographische Beurteilung der Frakturheilung am Unterschenkel“

-Vergleich der Sonographie im UKE, der sonographischen Stadieneinteilung nach L. Ricciardi und der konventionellen Röntgendiagnostik-

Dissertation

zur Erlangung des Grades eines Doktors der Medizin

dem Fachbereich Medizin der Universität Hamburg

vorgelegt von

Astrid Schwieger

Hamburg 2003

Dissertation

vorgelegt durch Astrid Schwieger

Hamburg 2003

„Sonographische Beurteilung der Frakturheilung am Unterschenkel“

-Vergleich der Sonographie im UKE, der sonographischen Stadieneinteilung nach L. Ricciardi und der konventionellen Röntgendiagnostik-

Gutachter: Prof. Dr. J. V. Wening, Abteilung. für Unfall- und Wiederherstellungschirurgie, Allgemeines Krankenhaus Altona
Prof. Dr. N. M. Meenen, Abteilung für Unfall- und Wiederherstellungschirurgie, Universitätskrankenhaus Hamburg Eppendorf

Rigorosum: am 06.03.2003 durch Prof. Dr. J. V. Wening und Prof. Dr. N. M. Meenen
am 11.03.2003 durch Prof. Dr. C.P. Wagener

Inhaltsverzeichnis

		Seite
1.	**Einleitung**	1
1.1	Problemstellung	1
1.2	Schon beschriebene Anwendungsbereiche der Sonographie	1
1.3	Begriffsdefinitionen und physikalische Grundlagen in der Sonographie	3
1.4	Definition und Kriterien der Fraktur	5
1.5	Definition der Frakturheilung	6
1.5.1	Histopathologische Kriterien	6
1.5.2	Radiologische Kriterien der Frakturheilung	8
1.5.3	Sonographische Kriterien der Frakturheilung	9
1.6	Stadieneinteilung nach L. Ricciardi, A. Perissinotto u. U. Dabala	14
2.	**Material und Methoden**	20
2.1	Untersuchungsgruppen	20
2.2	Verwendete Geräte	21
2.3	Durchführung der Ultraschalluntersuchung	21
2.4	Definition der Zeitabstände	22
2.5	Auswertung der Sonographiebefunde	23
2.6	Auswertung der Röntgenbefunde	23
3.	**Ergebnisse**	24
3.1	Kriterien der Ultraschalluntersuchung Tab. 1-20 u. Graphik 1	24
3.2	Erstmalige Kallusanzeichen im Ultraschallbild und Erstmalige Kallusanzeichen im Röntgenbild	25
3.3	Vollständige Überbrückung des Frakturspaltes im Ultraschallbild und vollständige Überbrückung des Frakturspaltes im Röntgenbild	26
3.4	Erstmalige Kallusanzeichen der Patientengruppen	28
3.5	Vollständige Überbrückung des Frakturspaltes der Patientengruppen	30
3.6	Zusammenfassung der Ergebnisse	48
4.	**Diskussion**	33
5.	**Zusammenfassung**	40
6.	**Literaturverzeichnis**	41

7.	**Anhang und Abbildungen**	47
7.1	Patientenbeschreibung	47
7.2	Kriterien der Ultraschalluntersuchung	48
7.3	Erstmalige Kallusanzeichen im Röntgenbild	54
7.4	Vollständige Überbrückung des Frakturspaltes im Röntgenbild	55
7.5	Gegenüberstellung der Stadieneinteilung nach I.Ricciardi, A.Perissinotto und U.Dabala und der Patientengruppen	56
7.6	Zusammenfassung der Patientengruppen	62
7.7	Bildbeispiele für die Ultraschallkriterien I bis V	64
7.8	Bildbeispiele für die vollständige Überbrückung des Frakturspaltes	69
7.9	Bildbeispiele für die Stadien I bis VI nach I.Ricciardi, A.Perissinotto und U.Dabala	70
7.10	Beispiel für einen sonographisch dargestellten Heilungsverlauf an Patient Nr.6	76
8.	**Danksagung**	79
9.	**Lebenslauf**	80

1. Einleitung

1.1. Problemstellung

Die Beurteilung der verschiedenen Stadien eines Frakturheilungsprozesses ist eine wichtige Voraussetzung für die adäquate Behandlung des Patienten. Das erreichte Stadium der Heilung entscheidet über die Dauer der Immobilisation bzw. über den Beginn und das Ausmaß der Belastung. Der Verlauf der Heilung wird noch überwiegend durch konventionelles Röntgen bewertet. Aufgrund der Häufigkeit von Frakturen und der mit dieser verbundenen radiologischen Verlaufskontrolle, wäre es wünschenswert, ein Verfahren zu finden, das ohne Strahlenbelastung auskommt. Ziel dieser Arbeit war es daher, zu prüfen, wie weit mit Hilfe von Ultraschallmessungen der Verlauf der Knochenbruchheilung beurteilt werden kann [4, 15].

Die Tibia wurde ausgewählt, weil sie in Hautnähe liegt und wegen der damit verbundenen guten Zugänglichkeit wurden die Untersuchungen auf diesen Knochen beschränkt.

Das Vorhaben zur sonographischen Untersuchung von Knochenbrüchen erscheint aussichtsreich, da - wie die folgende Zusammenstellung zeigt - in der Literatur schon eine Vielzahl von Anwendungsbeispielen beschrieben ist.

1.2. Bereits beschriebene Anwendungsbereiche der Sonographie

1974 wird die Ausbreitungsgeschwindigkeit des Ultraschalls an frakturierter und nicht frakturierter Ulna und Tibia in Abhängigkeit vom Alter und vom Geschlecht der Patienten gemessen [10].

Die Ausbreitungsgeschwindigkeit des Ultraschalls an der frakturierten Tibia nahm mit zunehmender Heilung der Fraktur zu, und erreichte nach 7 Monaten nahezu wieder die Werte, wie sie an nicht frakturierter Tibia messbar war.

Zehn Jahre später, also 1984, wurde die Anwendbarkeit des Ultraschallverfahrens als ergänzende Untersuchungsmethode zur konventionellen Frakturdiagnostik mittels Röntgenstrahlen überprüft [21].

Der ständige Vergleich der Ultraschall-A-Scan Analyse mit dem Röntgenbild und dem klinischen Befund im Tierversuch zeigte deutlich, dass mittels Ultraschalluntersuchung die Belastbarkeit einer verheilenden Fraktur [4], bereits zu einem Zeitpunkt festgestellt werden konnte, der im Röntgenbild als verfrüht anzunehmen war. Dieser Zeitpunkt war oft bereits schon vor dem 21. Tag nach der Fraktursetzung erreicht. Als Ultraschallmesswert wurde hier die Ultraschallgeschwindigkeit im Kallus verwendet, wobei angenommen wurde, dass bei einer Ultraschallgeschwindigkeit von mehr als 3000 m/s, eine bereits ausreichende Kallusstabilität gegeben ist.

Seit 1986 wird Ultraschall als eine nicht invasive Methode der Frakturheilungsdiagnostik verwendet [23, 26]. Dabei werden verschiedene Kriterien festgelegt, welche die morphologischen Veränderungen während der Kallusbildung beschreiben, und auf welche später noch genauer eingegangen wird.

1990 wurde über Erfahrungen bei der sonographischen Verlaufskontrolle der sekundären Frakturheilung, im Vergleich zur konventionellen Röntgendiagnostik berichtet [12]. Beschrieben wurde eine kontinuierliche Zunahme der Echogenität vom Frakturhämatom zum Faserknochen. Weitere Kriterien stellen die Strukturinhomogenität und die Entwicklung von Grenzlamellen dar.

Interessant ist nicht nur die sonographische Frakturdiagnostik der langen Röhrenknochen, sondern auch Frakturen im Bereich des Gesichtes, z.B. Frakturen des Os zygomaticum in der Mund-, Kiefer- und Gesichtschirurgie sind sonographisch gut darzustellen. Wobei hier die Möglichkeit der intraoperativen Anwendung von Ultraschall bei der Reposition von Jochbogenfrakturen zur Anwendung kommt [2, 9].

Aber auch Unterkieferfrakturen und Frakturen im Mittelgesicht, sind bei Kenntnis der sonographischen Normalbefunde mit hoher Sicherheit nachweisbar, wenn eine Dislokation der Fragmente von mindestens 1mm vorliegt [8].
Ein weiteres großes Einsatzgebiet, der in der Literatur beschriebenen sonographischen Frakturdiagnostik, ist die sonographische Verlaufskontrolle der Kallusdistraktion bei Verlängerungsosteotomien [5, 6, 11, 13, 14, 17, 22, 29, 30, 40, 41].

Weitere Anwendungsgebiete des Ultraschalls in der Frakturdiagnostik sind die Notfalldiagnostik von Sternumfrakturen, der sonographische Nachweis von Rippenfrakturen, sowie die Diagnostik von Kalottenfrakturen und intrakraniellen Blutungen bei kindlichem Schädeltrauma, im Vergleich zur Röntgendiagnostik und zur Computertomographie [7, 3, 34, 39].

Über den Stellenwert der Sonographie bei der Beurteilung von Spongiosatransplantaten wurde 1989 berichtet [24, 25]. Dabei wurden verschiedene Fragestellungen, wie die Einsehbarkeit von Kortikalisunterbrechungen, die Beurteilung von postoperativer Flüssigkeitsansammlung, die Schallauslöschung bei zunehmender Kalksalzdichte, die sonographische Eindringtiefe und natürlich auch die Kallusbildung behandelt.
Außerdem findet Ultraschall Anwendung bei der Messung der Knochendichte bei Osteoporosepatienten [1, 38].

1.3. Begriffdefinitionen physikalischer Grundlagen der Sonographie: [33]

Zum besseren Verständnis werden zunächst einige, im Zusammenhang mit der Sonographie häufig gebrauchte Begriffe erläutert.

Schallwelle:
Schall pflanzt sich in einem Medium als eine longitudinale Welle fort, bei der die Dichte des Mediums periodisch in Ort und Zeit moduliert wird.
Hierbei wird ein Molekül zu einer Schwingung um seine Ruhelage herum angeregt. Ein Teil der Schwingungsenergie wird auf ein benachbartes Molekül des Mediums übertragen, von diesem auf das nächste Molekül und so weiter. Diese Übertragung von Bewegungsenergie breitet sich sinusförmig im Medium aus und führt zu einer kontinuierlichen Weiterleitung der Bewegungsenergie, die als Schallwelle bezeichnet wird. Je stärker die Bindung zwischen den Molekülen, oder je höher die Dichte der Materie, desto höher ist die Schallgeschwindigkeit innerhalb dieser Materie.
Eine Übersicht über die Dichtewerte einiger Stoffe und verschiedener Gewebe und die in diesen auftretenden Schallgeschwindigkeiten gibt die folgende Auflistung [33]:

Substanz	Dichte g/ cm³	Schallgeschwindig. m/s	Dämpfung: db/MHz cm

Wasser (20 °C)	**0,9982**	**1492**	**0,002**
Fett	**0,97**	**1470**	**0,5**
Muskel	**1,04**	**1568**	**2**
Knochen (kompakt)	**1,7**	**3600**	**4-10**

Tab. 1: Dichte, Schallgeschwindigkeit und Dämpfung verschiedener Stoffe und Gewebe

Kennwerte für diagnostischen Ultraschall [33]**:**

Sendefrequenz **MHz**	**Wellenlänge** **mm**	**Eindringtiefe** **cm**	**Laterale Ortsauflösung** **Mm**	**Axiale Ortsauflösung** **mm**
2	**0,78**	**25**	**3**	**0,8**
3,5	**0,44**	**14**	**1,7**	**0,5**
5	**0,31**	**10**	**1,2**	**0,35**
7,5	**0,21**	**6,7**	**0,8**	**0,25**
10	**0,16**	**5**	**0,6**	**0,2**
15	**0,1**	**3,3**	**0,4**	**0,15**

Tab. 2: Kennwerte für diagnostischen Ultraschall

Zur Untersuchung unserer Patienten wurde ausschließlich die 7,5 MHZ Frequenz benutzt, da die Tibia in Hautnähe liegt und somit zugunsten einer besseren Auflösung auf eine größere Eindringtiefe verzichtet werden konnte.

Reflexion:

Für die Schallausbreitung im Gewebe gelten die Gesetze der Wellenoptik. An den Grenzflächen verschiedener Gewebe kommt es zu einem Impedanzsprung. Als Impedanz wird der Schallwellenwiderstand Z bezeichnet, der sich als Produkt aus Schallgeschwindigkeit und Dichte berechnet. An einer solchen akustischen Grenzfläche wird ein Teil der ankommenden Schallwellen reflektiert (Reflexion), der andere Teil läuft weiter ins Gewebe (Transmission) und wird dabei gebrochen.

Eine nahezu vollständige Reflexion (Totalreflektion) der Schallwelle erfolgt an der Grenze zwischen Gewebe und Knochen. Es entsteht im Ultraschallbild ein starker echoreicher Reflex mit einem nachfolgendem nahezu echoleeren Raum = Schallauslöschung.

Streuung:

Die Trennflächen zwischen Geweben unterschiedlicher Schallimpedanz sind in der Regel nicht glatt, sondern rauh. An diesen rauhen Grenzflächen wird die Schallwelle nicht gerichtet reflektiert, sondern in Form einer Kugelwelle gestreut. Sind die Gewebestrukturen kleiner als die Wellenlänge, tritt überwiegend Streuung auf; bei Gewebestrukturen, die wesentlich größer als die Wellenlänge sind, tritt Reflexion auf.

Absorption:
Die Energie einer Schallwelle nimmt längs ihrer Ausbreitungsrichtung ab und wird aufgrund innerer Reibung der schwingenden Moleküle in Wärme umgewandelt, d.h. die Schallwelle wird absorbiert. Die Absorption ist frequenzabhängig. Für eine Frequenz von 10 MHz ergibt sich eine Abschwächung von 10 db/ cm, für eine Frequenz von 3 MHz eine Abschwächung von 3 db/ cm.

1.4. Definition und Kriterien der Fraktur [32]

Eine Fraktur ist definiert als eine vollständige Unterbrechung des Knochens durch direkte oder indirekte Gewalteinwirkung, welche die Elastizität und die Festigkeit des Knochens überschreitet. Bei der Fissur (Knochenriss) und der Infraktion (Spaltbruch) handelt es sich um unvollständige Unterbrechungen der Knochenstruktur.
Die gleichzeitige Fraktur von Tibia und Fibula wird als Unterschenkelschaftfraktur bezeichnet.

<u>Röntgenologische Kriterien der Fraktur sind: [19, 20]</u>

-Art und Grad der Dislokation der Fragmente
-Kontinuitätsunterbrechung der Kortikalis
-Überlagerung und Verkeilung von Knochenanteilen

<u>Sonographische Kriterien der Fraktur sind:</u>

- Frakturhämatom
- Kontinuitätsunterbrechung der Kortikalis

- Durch Fortleitung des Schalls in den Frakturspalt wird dieser echoreich (fehlende Reflexion)
- Unterbrechung des Schallschattens

1.5. Definition der Frakturheilung

1.5.1. Histopathologische Kriterien:

Die Frakturheilung ist unterteilt in eine **primäre oder direkte** und in eine **sekundäre oder indirekte** Frakturheilung.

So induziert eine stabile Osteosynthese die **primäre oder direkte Frakturheilung** [35, 36]. Sie setzt sich aus Kontaktheilung und Spaltheilung zusammen.

Bei der Kontaktheilung berühren sich die Fragmente auf der ganzen Länge, dabei bohren sich die bereits vorhandenen Osteone senkrecht zum Frakturspalt von einem Frakturende zum anderen. Sie enthalten an der „Bohrerspitze“ Osteoklasten. Diesen folgt ein gefäßreiches Mesenchym mit Osteoblasten nach, welche den Resorptionskanal besetzen und mit Osteoid ausfüllen.
Bei der Spaltheilung sind die Frakturenden weniger als 1mm auseinander. Es wächst ein kappilarreiches Mesenchym in den engen Frakturspalt ein, dabei wird innerhalb einer Woche parallel zum Frakturspalt lamelläres Knochengewebe gebildet, das 3 Wochen später durch quer zum Frakturspalt verlaufende Osteone ersetzt wird [31].

So verschwindet bei der primären Frakturheilung, der nach der Operation noch leicht sichtbare Frakturspalt allmählich innerhalb von 8-12 Wochen, ohne Bildung von röntgenologisch sichtbarem Kallus, jedoch mit Verdichtung des Frakturspaltes und mit minimaler endostaler und periostaler Reaktion [35, 36].

Die **sekundäre oder indirekte Frakturheilung** beobachten wir im Rahmen der konservativen Frakturbehandlung und bei nicht stabiler Osteosynthese [35]. Sie ist histopathologisch unterteilt in 4 Stadien [31, 20]:

Stadium 1	**Stadium 2**	**Stadium 3**	**Stadium 4**
1-2 Tag	2-8 Tag	8-28 Tage	28-42 Tage
Frakturhämatom	Bildung eines vorläufigen bindegewebigen Kallus	Bildung eines vorläufigen knöchernen Kallus	Endgültiger definitiver knöcherner Kallus
Der Frakturspalt verbreitert sich durch die Nekrose an den Frakturenden.	Einsprossung eines kapillarreichen Mesenchyms aus dem umgebenden Weichteil- und Knochengewebe in das Frakturhämatom. Durch nachfolgende Proliferation der ortsständigen Fibroblasten mit Bildung einer faserreichen Grundsubstanz wird der Frakturspalt ausgefüllt.	Die Fibroblasten wandeln sich in Osteoblasten um und produzieren Osteoid. Diese Knochen-grundsubstanz verkalkt, so dass ein vorläufiger knöcherner Kallus entsteht.	Durch die mechanische Beanspruchung wird der intermediäre und endostale Kallus in lamellären Knochen umgewandelt.

Tab. 3: Einteilung der Stadien bei der Frakturheilung

Diese histopathologischen Kriterien lassen sich mit Hilfe von hochauflösendem Ultraschall direkt bildgebend darstellen.

1.5.2. Radiologische Kriterien der Knochenbruchheilung

Die **primäre oder direkte Knochenbruchheilung** erfolgt vom Knochenrand her mit zunehmender Verdichtung des Frakturspaltes. Es fehlen Resorptionszonen und Kallusbildung. Röntgenologischen Zeichen einer normalen Frakturkonsolidierung nach Osteosythesen ist also die Heilung ohne Kallusbildung.

Bei der **sekundären oder indirekten Frakturheilung** zeigt sich röntgenologisch nach 1-2 Wochen eine scharf begrenzte Aufhellungslinie. Diese entsteht durch die Entkalkung der Fragmentenden, als erstes Zeichen des beginnenden Heilungsprozesses.

Nach 1-4 Wochen erscheint die Bildung von periostalem Kallus mit unterschiedlicher Ausprägung. Der periostale Kallus wird später weitgehend resorbiert. Gleichzeitig findet jedoch die endossale Kallusbildung statt. Sie wird röntgenologisch wegen der Überlagerung durch den normalen Knochen nur selten sichtbar.

Das einzige sichere, jedoch späte röntgenologische Zeichen der Fragmentverknöcherung ist die Ausbildung einer trabekulären Spongiosazeichnung im Frakturgebiet (Fixationskallus) [18, 19, 20].

Eine **verzögerte Knochenbruchheilung** liegt vor, wenn nach drei Monaten keine Frakturheilung stattgefunden hat.

Die instabile Frakturheilung nach Osteosynthesen zeigt zunächst eine Abrundung und eine vergrößerte Distanz der Fragmentenden, eine überschießende periostale Knochenneubildung (sog. Reizkallus) und Lysezonen um das Osteosynthesematerial.

Als Endzustand zeigt sich schließlich bei der verzögerten Heilung von Frakturen radiologisch eine Glättung der Fragmentenden, eine Weitenzunahme des Frakturspaltes durch Resorption und ein Fehlen von Kallus. [18, 19, 20]

Im Röntgenbild sehen wir entweder einen Reizkallus oder einen Fixationskallus. Der Reizkallus ist als Antwort auf eine Instabilität, wolkig und unscharf begrenzt.

Der Fixationskallus hat scharfe Grenzen und eine homogene Struktur. Er bildet sich nach Entlastung [18, 19, 36].

1.5.3. Sonographische Kriterien der Knochenbruchheilung

Zur Beurteilung der Knochenbruchheilung im Ultraschallbild, legten wir fünf Kriterien fest. Durch die Beachtung dieser Kriterien werden die tatsächlichen Stadien der Frakturheilung differenzierter darstellbar [12].

Kriterium I: Kortikalislücke

Die intakte Kortikalis reflektiert die Ultraschallwellen, so dass eine dorsale Schallauslöschung entsteht. Der Frakturspalt zeigt sich im Ultraschallbild als eine Unterbrechung der echoreichen Kortikalis, mit einer echoarmen Zone zwischen den beiden Frakturenden. Die Distanz der Frakturenden ist abhängig vom jeweiligem Frakturtyp, der Art der Reposition und den Extensionsgewichten.

Bildbeispiel:

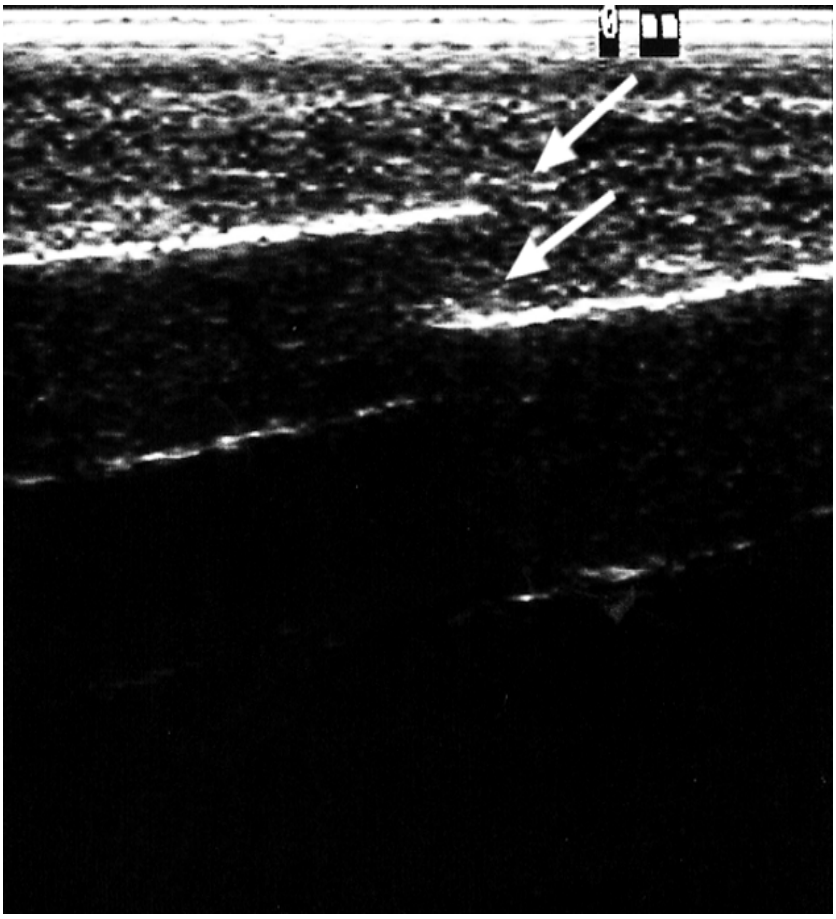

Kriterium II: Hämatom

Das Frakturhämatom, welches wir in der ersten Phase des Frakturheilungsprozesses und in den ersten Tagen nach osteosynthetisch versorgten Frakturen beobachten können, ist echoarm, hat oft mehrere Binnenechos, ist scharf begrenzt (traumatisch bedingtes Hämatom), und zeigt eine Echoverstärkung hinter dem echoarmen Bezirk. Nicht traumatisch bedingte Hämatome können jedoch auch unscharf begrenzt sein, z.B. bei spontanen Einblutungen (Hämophilie). Je älter das Hämatom ist, um so mehr Binnenechos weist es auf. Bei in Organisation begriffenen Hämatomen ist das Hämatom von der umliegenden Muskulatur oft schwer abzugrenzen, die Echoverstärkung fehlt in der Regel ganz. Die Ausdehnung der Hämatome ist sonographisch gut darstellbar [19]. Radiologisch lassen sich keine Hämatome darstellen.

Bildbeispiel:

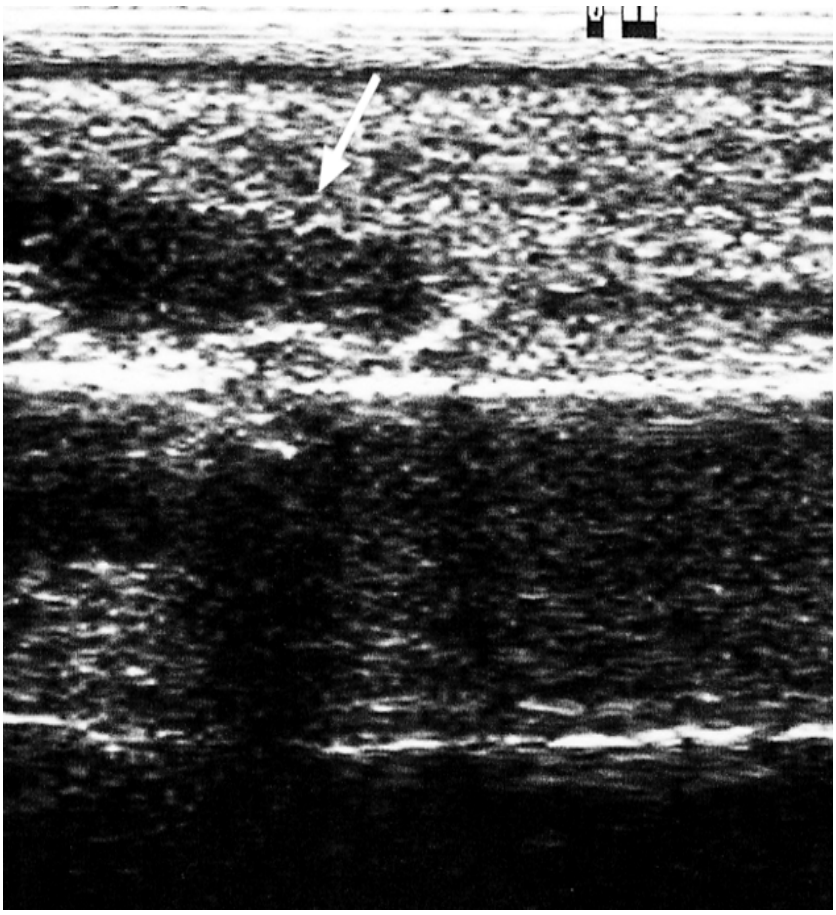

Kriterium III: Kallusbildung bzw. erstmalige Kallusanzeichen

Die Art und Dauer der Kallusbildung ist abhängig vom Frakturtyp, der Frakturlokalisation, der Art der Knochenreposition (offene oder geschlossene Frakturen), der Nebenverletzungen, dem Alter des Patienten und der Fixation. Erstmalige Kallusanzeichen äußern sich durch die Bildung von echoreichen Strukturen im Frakturspalt [11]. Die Echogenität dieser Zone nimmt mit zunehmender Heilung, also mit zunehmender Mineralisation des Kallusgewebes zu. An den Frakturenden lassen sich sonographisch meist „periostale Randwälle“ erkennen, welche sich im weiteren Verlauf zu einer konvexen Kallusbrücke formieren. Die erstmaligen Kallusanzeichen im Rahmen einer konvexen Kallusbrücke lassen zunächst noch die Ultraschallwellen hindurch (unvollständiger Kallus = keine vollständige Reflexion). Hier zeigt sich dann im Ultraschallbild, wie auch an dem Beispiel unten zu sehen ist, eine sogenannte dorsale Schallverstärkung.

Die Konvexität nimmt im Verlauf von mehreren Wochen wieder ab, bis die Bruchstelle an der Kortikalis kaum oder nicht mehr zu erkennen ist [26].

Bildbeispiel:

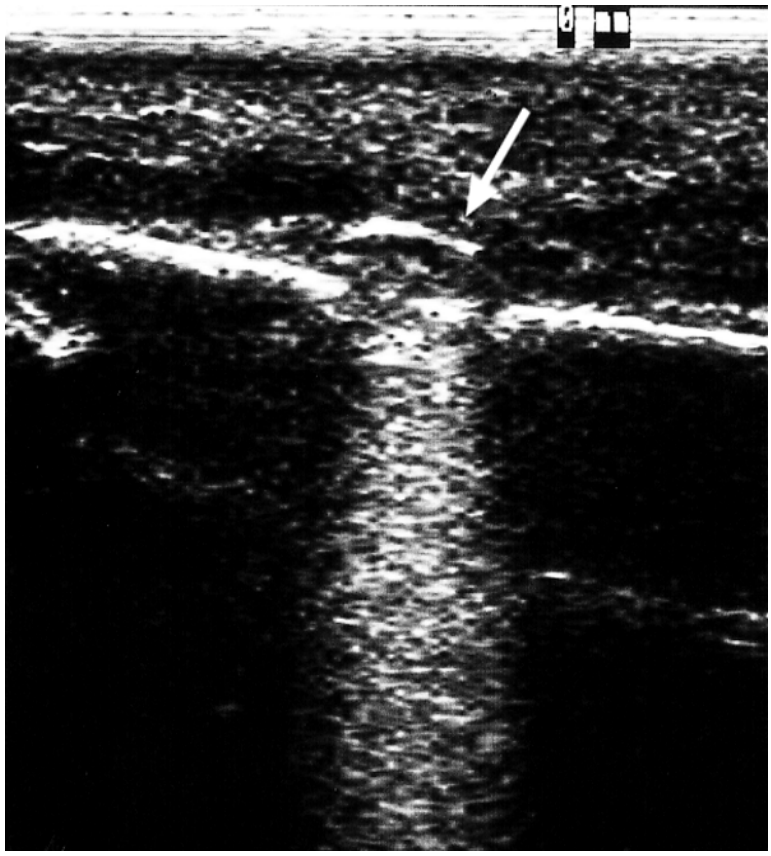

Kriterium IV: Schallschatten

Wie schon bei der Begriffsdefinition Reflexion erläutert, wird die Ultraschallwelle an einer Grenzfläche, die zwei Medien unterschiedlicher akustischer Eigenschaften voneinander trennt, zum Teil reflektiert, während der andere Teil seinen Weg fortsetzt (Transmission). Bestimmend für die Größe des reflektierten und des durchgelassenen Anteils der Welle ist der Schallwellenwiderstand - die akustische Impedanz. Eine nahezu vollständige Reflexion der Ultraschallwelle erfolgt an der Grenze zwischen Gewebe und Knochen (bzw. Luft). Es entsteht im Ultraschallbild ein starker echoreicher Reflex mit einem nachfolgendem nahezu echoleeren Raum, dem Schallschatten (Schallauslöschung). Ist die Knochenkontinuität durch einen Frakturspalt unterbrochen, so wird an dieser Stelle die Ultraschallwelle nicht vollständig reflektiert. Der Frakturspalt wird echoreich. Mit fortschreitender Überbrückung des Frakturspaltes durch Kallusgewebe, verschwindet allmählich dieser echoreiche Bezirk und der Schallschatten wird wieder hergestellt.

Bildbeispiel:

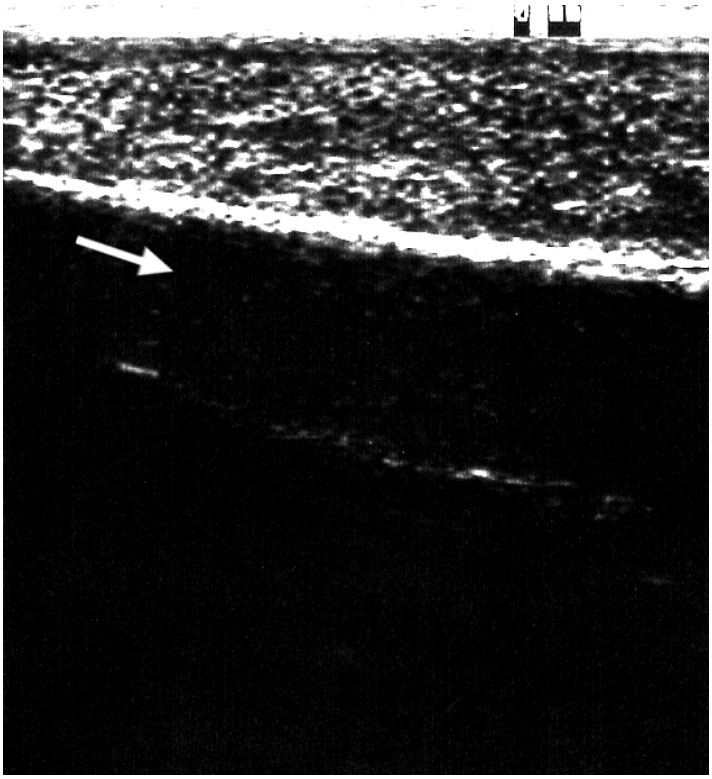

Hier zeigt sich unterhalb der stark echoreichen Kortikalis (weiße durchgezogenen Linie), der nahezu echoleere Raum, der sogenannte Schallschatten.

Kriterium V: Artefakt

Artefakte sind Kunstprodukte, die keiner anatomischen Struktur entsprechen. Ihre Erkennung ist eine wichtige Voraussetzung, um Fehlbeurteilungen zu vermeiden. In unserem Fall handelt es sich um den wichtigsten Artefakt, den Wiederholungs- bzw. Reverberationsartefakt.

Ultraschallwellen können zwischen zwei parallel laufenden Grenzflächen mehrfach reflektiert werden, so dass sie zunehmend einen abgeschwächten Echoimpuls zum Applikator zurücksenden. Das Gerät kann diese Mehrfachreflexion der Schallwellen nicht als solche erkennen. Im Ultraschallbild entstehen neue schwächere Strukturen, die als parallel in die Tiefe verschobene Grenzflächen erscheinen, aber ein Artefakt sind.

Durch die Kortikalisunterbrechung entsteht ebenfalls eine Unterbrechung des Artefaktes, die im Falle der im Bild dargestellten Zweifachreflexion doppelt so breit ist wie die der originalen Kortikalis. D. h. nicht der Frakturspalt ist doppelt so breit bzw. weit, sondern die horizontale Distanz der Frakturenden erscheint im Artefakt doppelt so groß. Wie im Bildbeispiel unten gut zu erkennen ist.

Bildbeispiel:

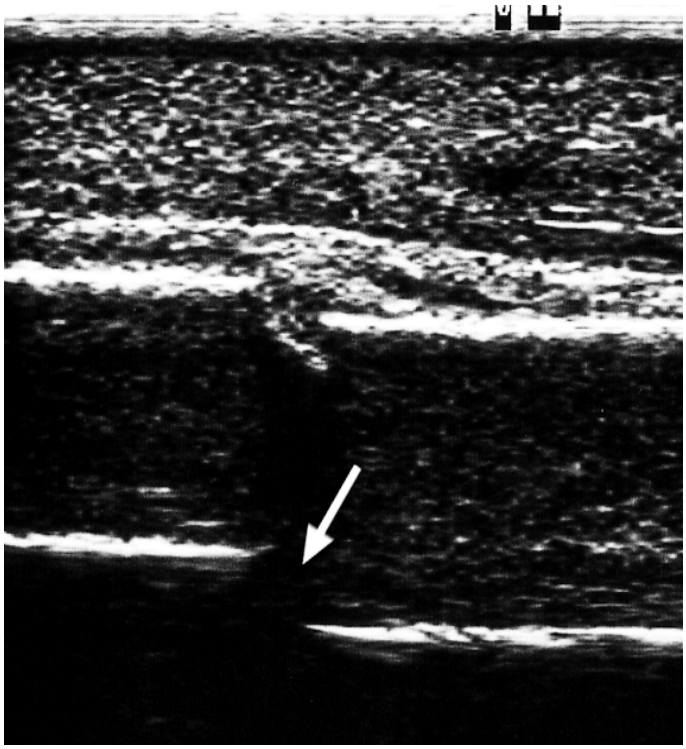

1.6. Stadieneinteilung nach L. Ricciardi, A. Perissinotto und U. Dabala

Index: 1992 benutzten Ricciardi, L.; Perissinotto, A. und Dabala M. die Ultraschalluntersuchung um an 239, mit einer externen Fixation behandelten, Röhrenknochenfrakturen die Kallusbildung darzustellen.

Sie teilten die sonographische Kallusbildung in 6 Stadien ein [26, 27, 28]:

Stadium I: 7-11 Tage

Kortikalisunterbrechung mit gut abgrenzbaren Frakturenden

Frakturhämatom. (Bildbeispiel = Kriterium 2)

Bildbeispiel:

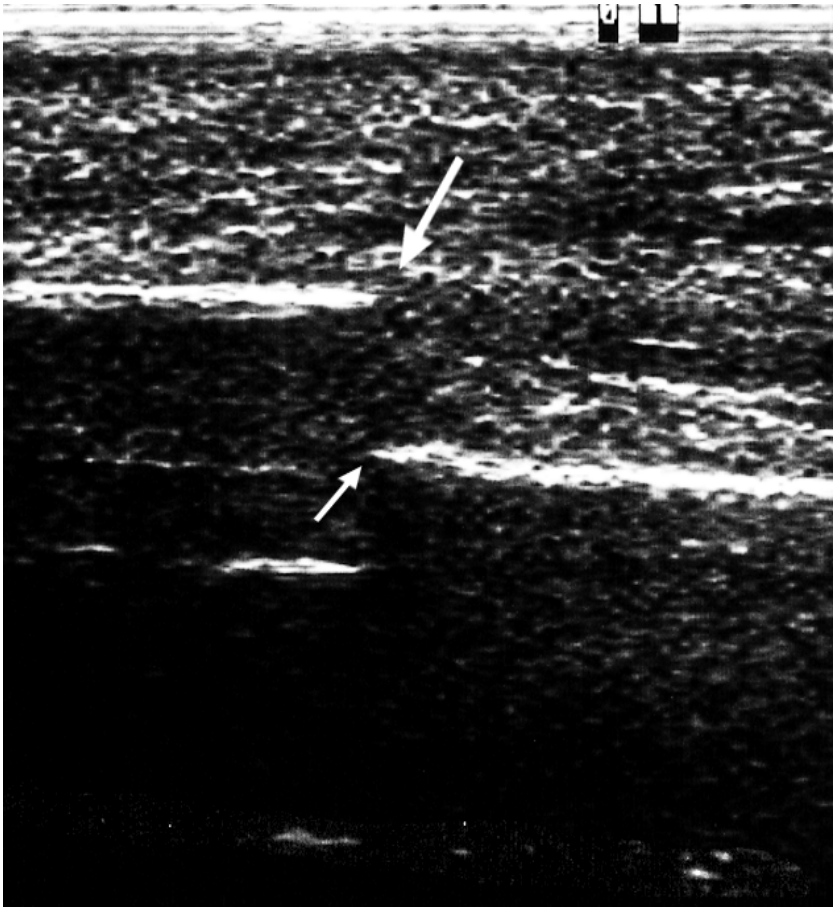

Stadium II: 10-16 Tage

Bildung echoreicher Strukturen im Frakturspalt.

Frakturenden beginnen zu verschmelzen.

Bildbeispiel:

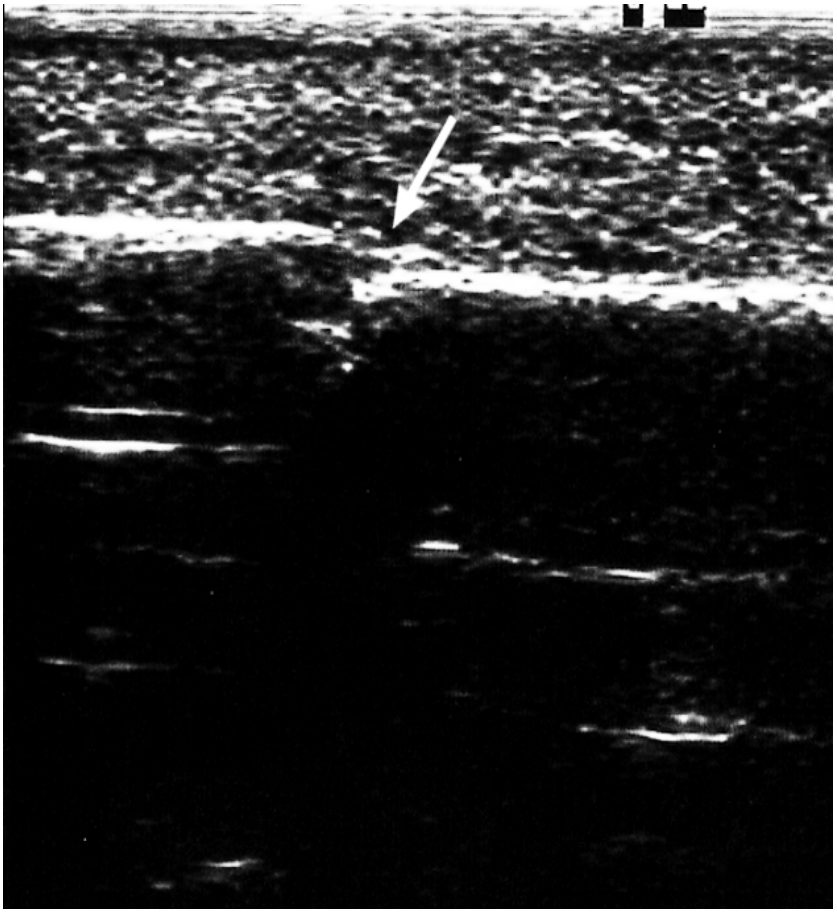

Stadium III: 20-35 Tage

Echoreiche konvexe Kallusbrücke.

Der Schall gelangt jedoch noch durch die Kortikalisunterbrechung.

Bildbeispiel:

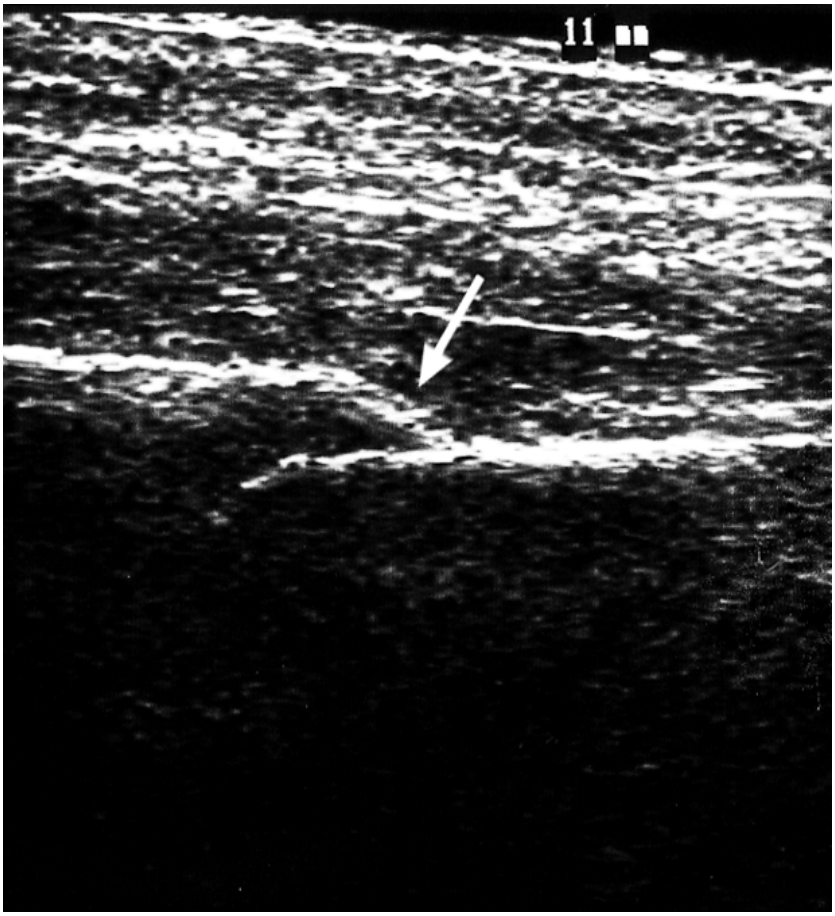

Stadium IV: 35-50 Tage

Stark echogene konvexe Kallusbrücke.

Ausbildung eines Schallschattens.

Bildbeispiel:

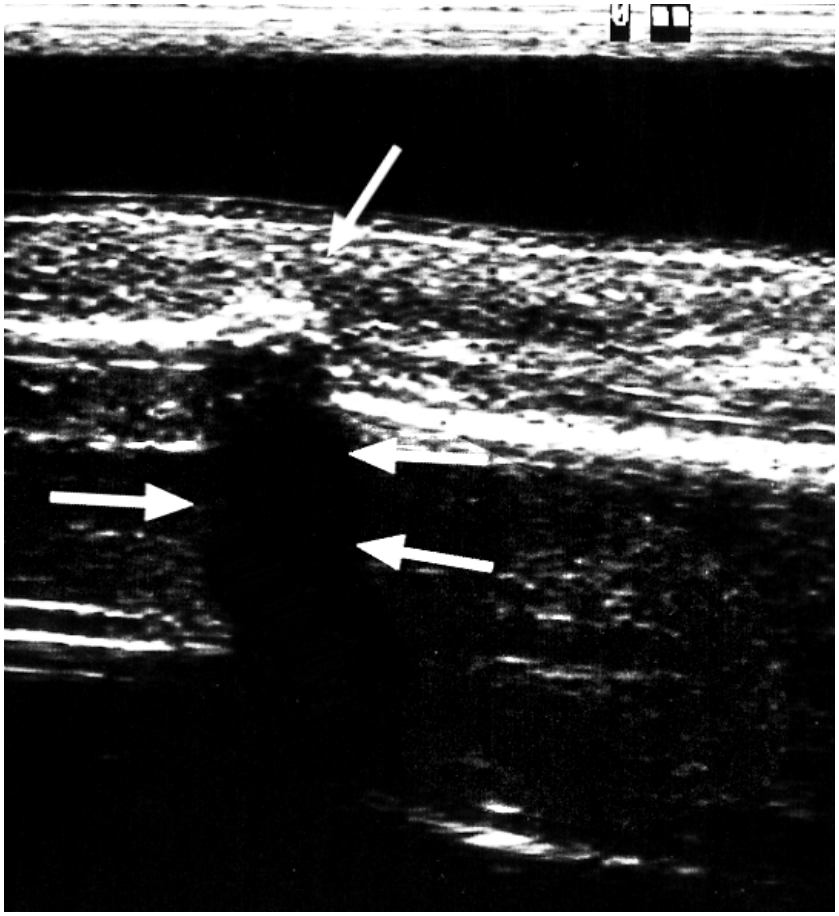

Stadium V: 50-90 Tage

Die Kallusbrücke ist voll ausgebildet.

Verschwinden der echoarmen Zone über dem Frakturspalt.

Artefakt noch unterbrochen.

Bildbeispiel:

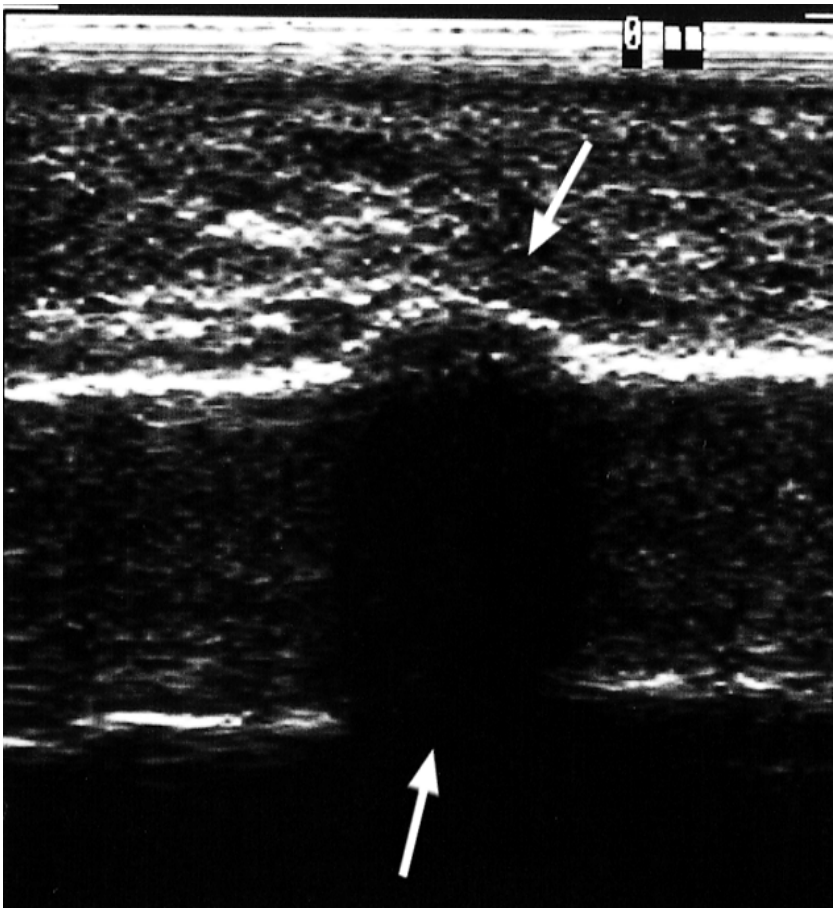

Stadium VI: 90-140 Tage

Die Kallusbrücke wird zarter.

Die Artefaktunterbrechung ist aufgehoben.

Bildbeispiel:

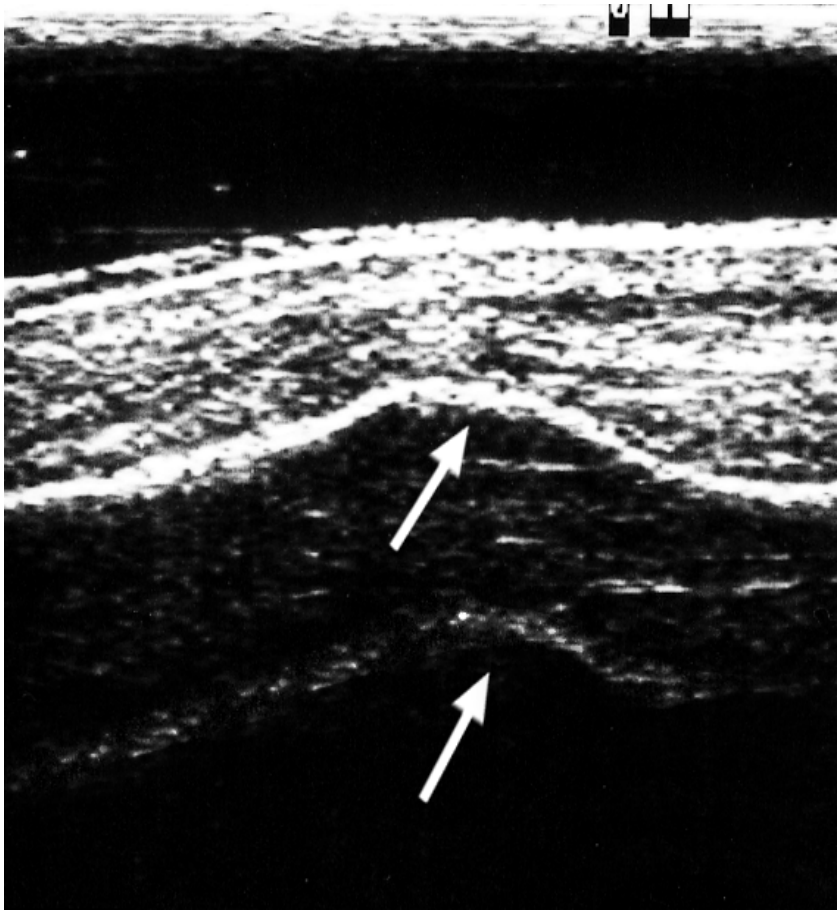

Unsere Ultraschalluntersuchungen orientierten sich auch an der zeitlichen Einteilung und den morphologischen Kalluskriterien im Ultraschallbild nach obigem Schema.

D.h., wir untersuchten die Patienten in jedem Stadium mindestens einmal, und registrierten, nach wie viel Tagen die von uns untersuchten Patienten die morphologischen Kriterien der einzelnen Stadien erreichten.

2. Patienten und Methoden

In dem Zeitraum von 94 bis Juli 95 wurde die frakturierte Tibia von ventral, lateral, und medial mit dem Ultraschallgerät an 13 Patienten untersucht. Bei zwei Patienten (Patient 1 und 2) konnte die Untersuchung aus organisatorischen Gründen nicht bis zum Abschluss gebracht werden. Wir haben sie dennoch mit ins Patientenkollektiv aufgenommen.
Die restlichen 11 Patienten blieben bis zur vollständigen Ausheilung des Bruches in der Untersuchungsreihe.

2.1. Untersuchungsgruppen

Die Personen wurden in vier Untersuchungsgruppen eingeteilt:

1. **Verzögerte Heilung**:	3 Patienten, Definition: Bruch nach 12 Wochen noch nicht knöchern verheilt [35] oder Bildung einer Pseudarthrose.
2. **Kindliche Frakturen**:	3 Patienten
3. **Osteosynthetisch versorgte Frakturen**:	5 Patienten
4. **Konservative Heilung**:	3 Patienten, keine Pseudarthrosenbildung

Überschneidungen finden statt, so kann ein Patient zwei Untersuchungsgruppen zugeordnet werden, wenn beispielsweise eine osteosynthetisch versorgte Fraktur, die nach 12 Wochen noch nicht knöchern verheilt war, vorlag.

2.2 Verwendete Geräte

Wir benutzten folgende Ultraschallgeräte: ATL UM4
Toshiba Tosbee
Picker Cs 192
Aloka SSD 500
Aloka SSD 680

Die große Anzahl der Geräte ist dadurch zu erklären, dass im klinischen Alltag nicht immer nur ein und dasselbe Gerät zur Verfügung stand, so wird das Gerät ATL Ultramark 4 Plus zur Untersuchung von Notfallpatienten genutzt und das Gerät Toshiba Tosbee nur für Patienten in der chirurgischen Kinderklinik.
Alle Geräte sind mit einem 7,5 MHz Linearschallkopf ausgestattet, und haben somit eine Eindringtiefe von ca. 40 mm.
Für jedes Gerät wurde am Beginn der Untersuchungsreihe eine Idealeinstellung der Sende-Verstärkerleistung und des TCG-Reglers eingestellt und beibehalten.
Alle anderen Parameter wie z.B. der Grauwert, sind vom Gerätehersteller fest eingestellt. Am linken Monitorrand wurde jeweils der proximale, am rechten Bildrand jeweils der distale Bereich der Extremität abgebildet.

2.3 Durchführung der Ultraschalluntersuchung

In Analogie zum Röntgenbild wurden die drei Schnittführungen in Längsrichtung gewählt und die Schallkopfposition am Patienten markiert. Eventuell bei der Platzierung des Schallkopfes auftretende Probleme durch störende Implantat- oder Fixateurteile konnten durch eine minimale Änderung der Schallkopfposition in einen weniger oder nicht störenden Bereich minimiert bzw. eliminiert werden.
Um das Wiederauffinden der identischen sonographischen Schnittführungen zu gewährleisten, wurde auf der Haut des Patienten eine Markierung gesetzt und bei jeder neuen Untersuchung mit den vorangegangenen Bildern verglichen.
Bei jeder neuen Untersuchung wurde die Vergleichbarkeit der Messbedingungen überprüft.

Das Auftreten einer echogenen Zone im Bereich des Frakturspaltes, bezeichneten wir als erstmalige Kallusanzeichen.
Die sonographische vollständige Überbrückung des Frakturspaltes ist erreicht, wenn sich unter der konvexen Kallusbrücke, die den Frakturspalt überbrückt, ein Schallschatten gebildet hat.

Mit Umbau des bindegewebigen Kallus in provisorischen knöchernen Kallus wird der Frakturspalt zunehmend unscharf und knöchern überbrückt [19, 20]. Bei der primären Knochenbruchheilung zeigt sich eine zunehmende Verdichtung des Frakturspaltes. Diese radiologischen Erscheinungen stellten für uns die erstmaligen Kallusanzeichen im Röntgenbild dar. Das Auftreten der erstmaligen Kallusanzeichen im Röntgenbild wurde immer von derselben Person beurteilt (ct).
Die endgültige Frakturheilung zeigt sich im Röntgenbild durch Ausbildung einer radikulären Spongiosazeichnung im Frakturbereich [19, 20].

2.4 Definition der Zeitabstände

Die definierten Zeitabstände der Ultraschalluntersuchung richteten sich nach der Stadieneinteilung von Ricciardi, L.; Perissinotto, A. und Dabala, M. [25, 26, 27], und zwar wie folgt:

Stadium I: 7-11 Tage nach dem Unfall
Stadium II: 10-16 Tage nach dem Unfall
Stadium III: 20-35 Tage nach dem Unfall
Stadium IV: 35-50 Tage nach dem Unfall
Stadium V: 50-90 Tage nach dem Unfall
Stadium VI: 90-120 Tage nach dem Unfall

In jedem Zeitraum der jeweiligen Stadien wurde mindestens einmal untersucht, und abhängig von der medizinischen Indikation, mindestens einmal geröntgt.
Untersucht wurden einmal die von uns aufgestellten Kriterien der Ultraschalluntersuchung (Kortikalislücke, Hämatom, Kallusbildung, Schallschatten und Artefakt) sowie die Stadieneinteilung nach Ricciardi, Perissinotto und Dabala. Beides wird getrennt dargestellt und aufgeführt.

2.5. Auswertung der Sonographiebefunde

Es wurden die von uns gewählten Kriterien den drei Ultraschallebenen (ventral, lateral, medial) gegenübergestellt.
Die Einteilung erfolgte zu den vorher festgelegten Untersuchungsgruppen (verzögerte Heilung, kindliche Frakturen, osteosynthetisch versorgte Frakturen, konservative Frakturheilung).
Gerechnet wurde bei osteosynthetisch versorgten Patienten postoperativ, bei konservativ versorgten Patienten ab dem Unfallereignis. Die Hämatomdauer, also das Kriterium 2, zählte jedoch immer ab Unfallereignis.

2.6. Auswertung der Röntgenbefunde

Die Röntgenbilder wurden von einem Facharzt für Unfallchirurgie und einem Radiologen begutachtet und entsprechend den Kriterien der radiologischen Knochenbruchheilung (siehe S. 8) ausgewertet.
Auf den angefertigten Röntgenbildern wurde die ventrale, laterale, mediale Tibia auf eine Verdichtung des Frakturspaltes (prim. Knochenbruchheilung) oder Kallusanzeichen (sekundäre Knochenbruchheilung) hin untersucht. Bei jedem Patienten wurde das Auftreten von Kallus bzw. die Verdichtung des Frakturspaltes, in Tagen der entsprechenden Tibialokalisation zugeordnet.
Nach einem bestimmten Zeitraum war, an mindestens einer Seite der Tibia eine Bildung von Kallus oder eine Verdichtung des Frakturspaltes, nachzuweisen, und aus medizinischer Sicht somit eine weitere radiologische Diagnostik nicht mehr indiziert. Aus diesem Grund konnten in einigen Ebenen keine Angaben zur Kallusbildung oder zur Verdichtung des Frakturspaltes gemacht werden, weil eine radiologische Diagnostik nicht mehr indiziert war. (Dieses ist in den nachfolgenden Tabellen mit einem - gekennzeichnet.)

3. Ergebnisse

3.1. Kriterien der Ultraschalluntersuchung

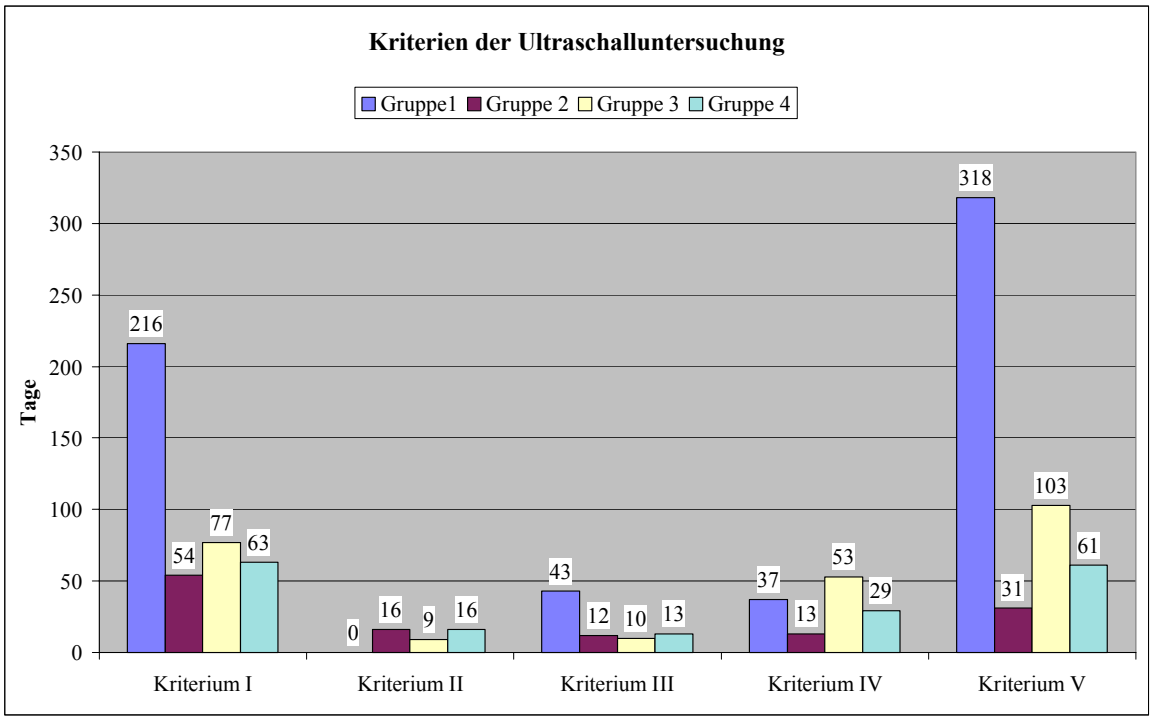

Abbildung 1: Kriterien der Ultraschalluntersuchung

Abbildung 1 zeigt den durchschnittlichen Nachweis der sonographischen Kriterien I-V in den Gruppen 1-4. Sowohl Kriterium I wie V (Nachweis der abgeschlossenen Knochenbruchheilung) werden erwartungsgemäß spät beobachtet. Der aus dem Rahmen fallende Wert aus der Gruppe 1 stammt nur von einem Patienten.

Das Auftreten eines Hämatoms (Kriterium II) konnte in der Patientengruppe 1: verzögerte Knochenbruchheilung, nicht beobachtet werden.

Die Abbildung belegt einerseits, dass die Kriterien für die Knochenbruchheilung in allen vier Gruppen in zeitlich erwarteter Reihenfolge nachweisbar sind und andererseits der Abschluss der Knochenbruchheilung in Gruppe 1 deutlich verspätet zu sehen ist. Es muss allerdings gesagt werden, dass der Schluss der Kortikalislücke (Kriterium I) und das Wiederauftreten des Artefaktes (Kriterium V), in Gruppe 1 nur bei einem Patienten nachgewiesen werden konnte.

Der Nachweis der erstmaligen Kallusanzeichen (Kriterium III) ist in der Gruppe 1, also der Patientengruppe mit verzögerter Knochbruchheilung, erst nach dreimal so viel Tagen wie in den anderen Gruppen zu führen.

3.2. Erstmalige Kallusanzeichen im Ultraschallbild und im Röntgenbild

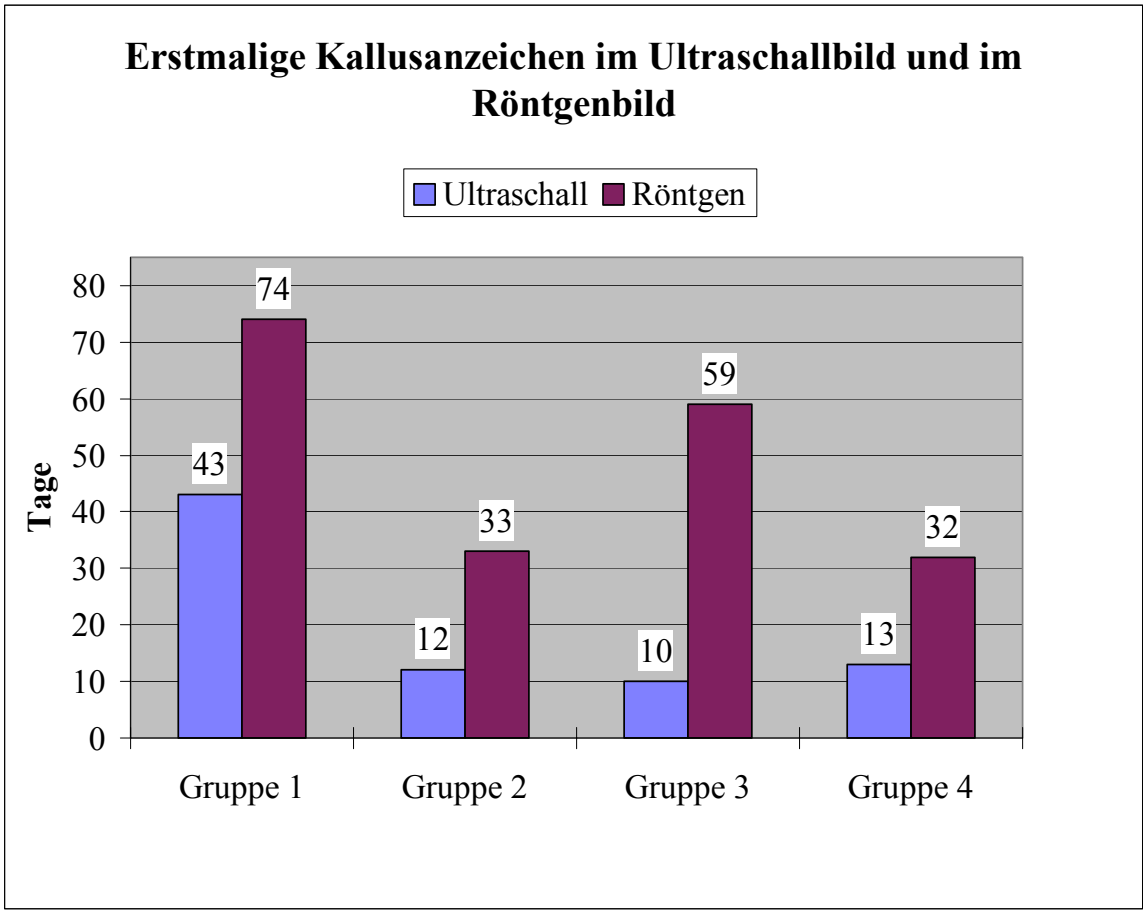

Abbildung 2: Erstmalige Kallusanzeichen im Ultraschallbild und im Röntgenbild

In der Grafik 2 sind die erstmaligen Kallusanzeichen im Ultraschall den erstmaligen Kallusanzeichen im Röntgenbild gegenübergestellt. In der Patientengruppe 1, also die Patienten mit verzögerter Knochenbruchheilung, zeigt sich eine erstmalige sonographische Kallusbildung nach 43 Tagen, in der Patientengruppe 2, kindliche Frakturen, nach 12 Tagen, in der Patientengruppe 3, osteosynthetisch versorgte Frakturen, nach 10 Tagen und in der Patientengruppe 4, konservative Frakturheilung, nach 13 Tagen.

Radiologisch war in der Patientengruppe 1 nach 74 Tagen erstmalig eine Kallusbildung bzw. eine Verdichtung des Frakturspaltes, nachzuweisen. In der Patientengruppe 2 nach 33 Tagen, in der Patientengruppe 3, nach 59 Tagen und in der Patientengruppe 4 nach 32 Tagen.

In der Abbildung 2 kommt für alle 4 Gruppen sehr gut zur Darstellung, dass der Nachweis erster Kallusanzeichen sonographisch deutlich früher als durch das Röntgenbild gelingt.

3.3. Vollständige Überbrückung des Frakturspaltes im Ultraschallbild und im Röntgenbild

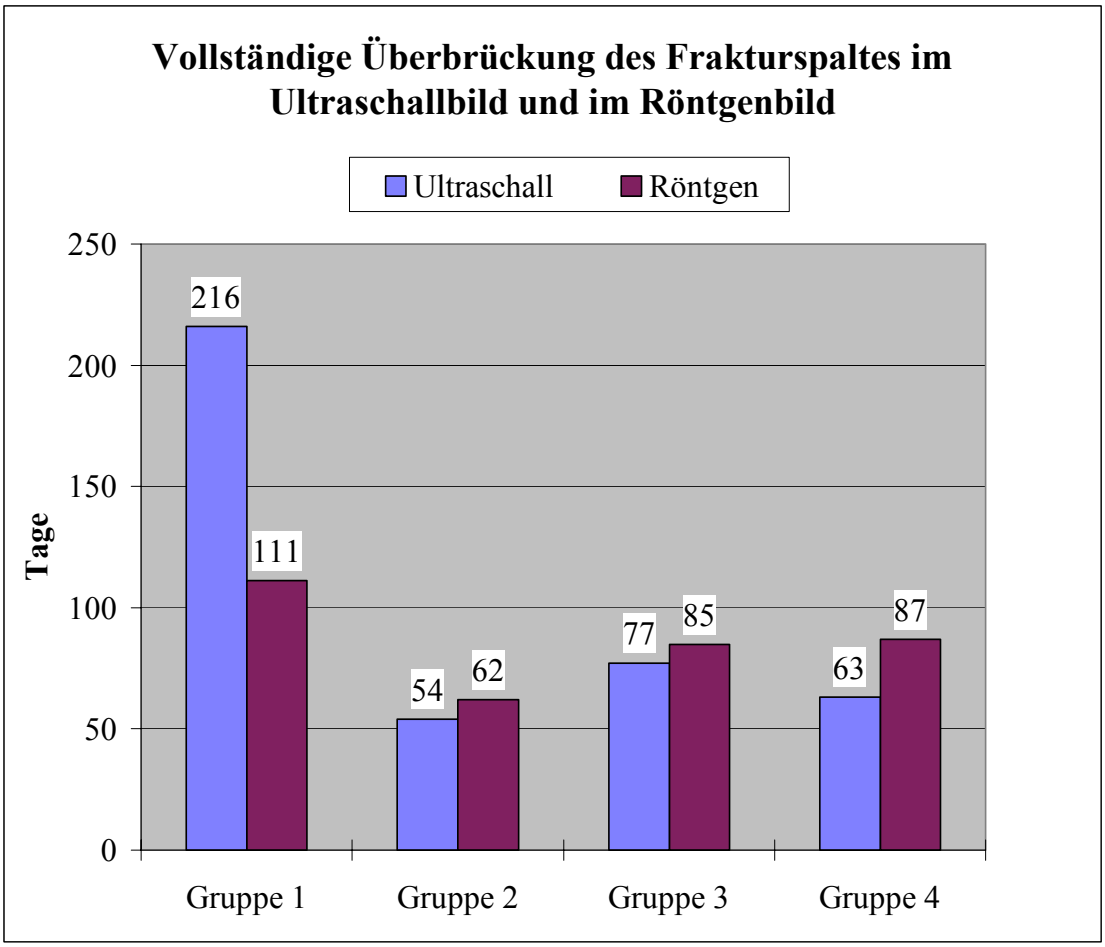

Abbildung 3: Vollständige Überbrückung des Frakturspaltes im Ultraschallbild und im Röntgenbild

In der Grafik 3 ist die vollständige Überbrückung des Frakturspaltes im Ultraschallbild der vollständigen radiologischen Überbrückung des Frakturspaltes gegenübergestellt. In der Patientengruppe 1, also die Patienten mit verzögerter Knochenbruchheilung, zeigt sich eine vollständige sonographische Überbrückung nach 216 (215,5) Tagen, in der Patientengruppe 2, kindliche Frakturen, nach 54 (53,6) Tagen, in der Patientengruppe 3, osteosynthetisch versorgte Frakturen, nach 77 Tagen und in der Patientengruppe 4, konservative Frakturheilung, nach 63 (63,4) Tagen.

Radiologisch war in der Patientengruppe 1 nach 111 Tagen erstmalig eine vollständige radiologische Überbrückung des Frakturspaltes (= vollständige Kallusbildung oder vollständige Verdichtung des Frakturspaltes) sichtbar. In der Patientengruppe 2 nach 62 Tagen, in der Patientengruppe 3 nach 85 Tagen und in der Patientengruppe 4 nach 87 Tagen.

Der Abschluss der Knochenbruchheilung ist in Gruppe 2-4 sowohl sonographisch als auch radiologisch zur etwa gleichen Zeit zu sehen. Lediglich in Gruppe 1 ist der Wert sonographisch aus dem Rahmen fallend (nur ein Patient auswertbar).

In der Einzeldarstellung ist in allen drei Einstellungen die erstmalige Kallusbildung sonographisch in mindestens der Hälfte der Tage als im Röntgenbild zu sehen. Dies gilt für alle Patientengruppen.
Bei den osteosyntetisch versorgten Patienten ist das Kriterium III (also die erstmaligen Kallusanzeichen) schon nach durchschnittlich 10 Tagen zu sehen. Die radiologisch sichtbare Verdichtung des Frakturspaltes allerdings erst nach durchschnittlich 59 Tagen (Tab. 23).
Die vollständige Überbrückung des Frakturspaltes ist sowohl sonographisch als auch radiologisch in der Patientengruppe 2-4, in etwa der gleichen Zeit nachweisbar. Naturgemäß bei den kindlichen Frakturen und osteosyntetisch versorgten Frakturen nach 54-77 Tagen. Bei verzögerter Knochenbruchheilung (Patientengruppe 1) nach ca. 215 Tagen sonographisch und nach ca.110 Tagen radiologisch.

3.4. Erstmalige Kallusanzeichen der Patientengruppen

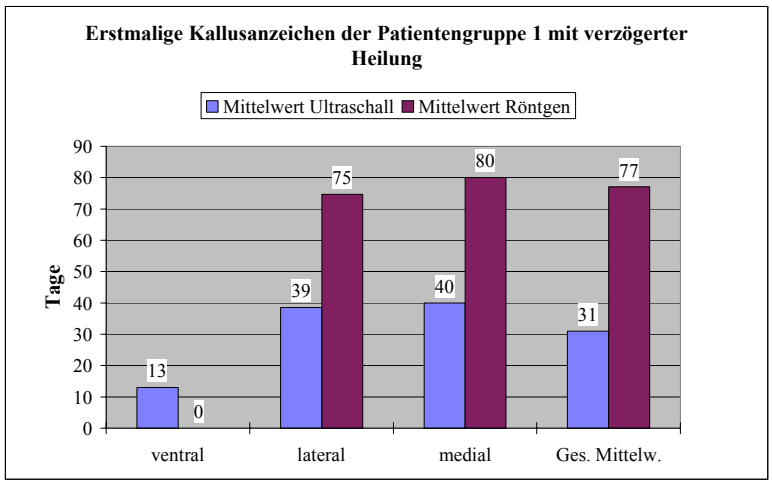

Abbildung 4: Erstmalige Kallusanzeichen der Patientengruppe1 mit verzögerter Heilung

In der Abbildung 4 sind die erstmaligen sonographischen Kallusanzeichen der Patientengruppe 1 mit verzögerter Heilung, den erstmaligen radiologischen Kallusanzeichen gegenübergestellt.

Die Patientengruppe 1 besteht aus den Patienten 1, 11 und 12.

Radiologisch ließ sich in der ventralen Ebene kein Wert erzielen, da hier keine weiteren Röntgenaufnahmen erfolgten, da in den anderen beiden Ebenen bereits ein Kallusnachweis erfolgte.

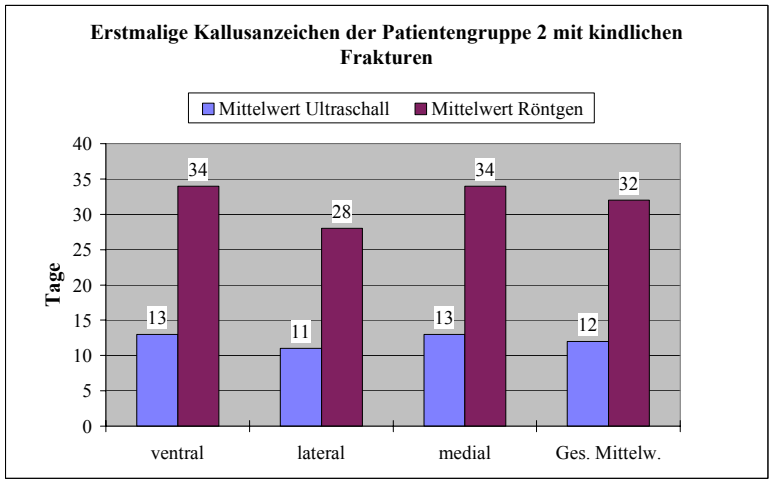

Abbildung 5: Erstmalige Kallusanzeichen der Patientengruppe 2 mit kindlichen Frakturen

Abbildung 5 stellt die kindlichen Frakturen dar, welche die Patienten 3, 4 und 5 verkörpern. Radiologisch zeigte Patient 3 in der ventralen und medialen Ebene bei der letzten Röntgenaufnahme, nach 88 Tagen, noch kein Kallus. Somit lassen sich insgesamt etwas höhere Werte vermuten.

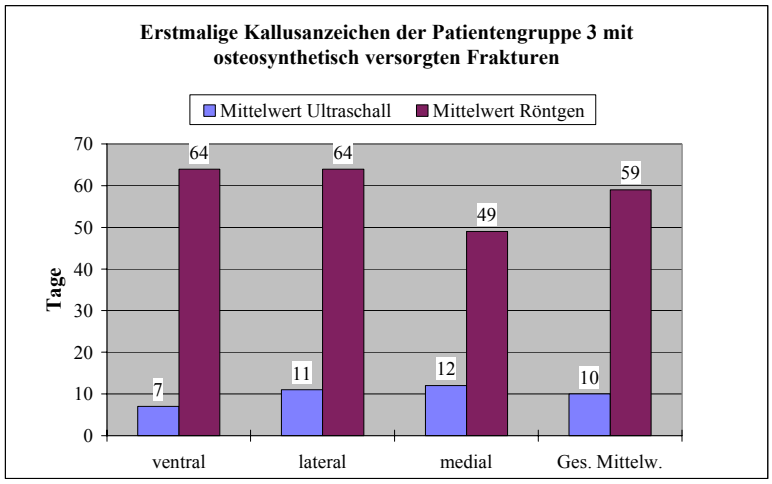

Abbildung 6: Erstmalige Kallusanzeichen der Patientengruppe 3 mit osteosynthetisch versorgten Frakturen

In der Abbildung 6 sind die sonographisch gesehenen erstmaligen Kallusanzeichen der radiologisch erstmalig gesehenen Verdichtung des Frakturspaltes gegenübergestellt. Es handelt sich hierbei um die Patienten 2, 6, 8, 9 und 10 mit osteosynthetisch versorgten Frakturen. Da es sich bei osteosynthetisch versorgten Frakturen um eine primäre oder direkte Knochenbruchheilung handelt, erfolgt hier mit zunehmender Frakturheilung eine Verdichtung des Frakturspaltes.

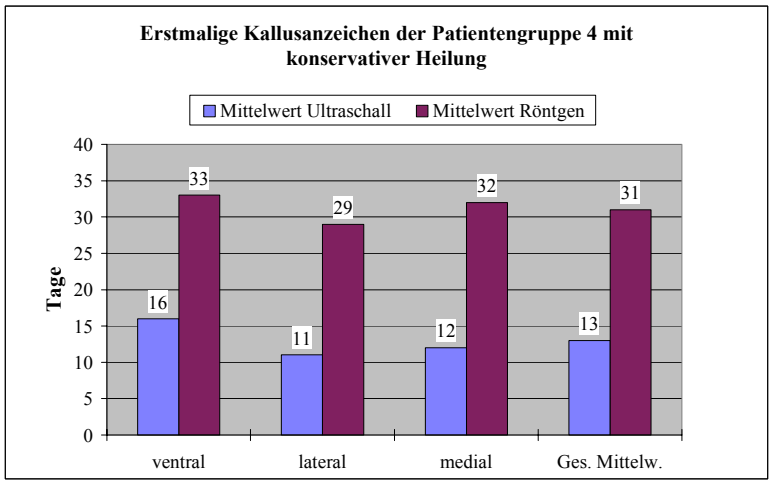

Abbildung 7: Erstmalige Kallusanzeichen der Patientengruppe 4 mit konservativer Heilung

Graphische Gegenüberstellung der erstmaligen sonographischen Kallusanzeichen und der erstmaligen radiologischen Kallusanzeichen der Patienten mit konservativer Frakturheilung. Zu dieser Patientengruppe gehören die Patienten 3, 4, 5 und 7.

3.5. Vollständige Überbrückung des Frakturspaltes der Patientengruppen

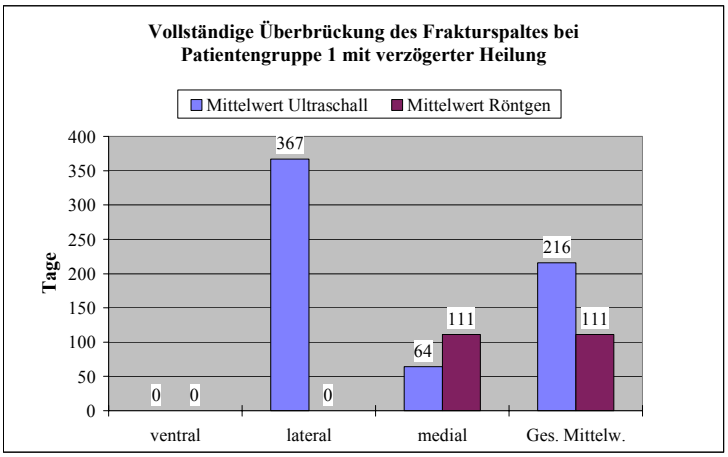

Abbildung 8: Vollständige Überbrückung des Frakturspaltes bei Patientengruppe 1 mit verzögerter Heilung

In der Abbildung 8 wird die vollständige Überbrückung des Frakturspaltes im Ultraschall und im Röntgen dargestellt. Es handelt sich wiederum um die Patientengruppe 1, also um Patienten mit verzögerter Knochenbruchheilung. Sonographisch und radiologisch lässt sich in der ventralen Ebene keine vollständige Überbrückung darstellen. In der lateralen Ebene lässt sich sonographisch bei Patient 12 nach 367 Tagen sonographisch eine vollständige Überbrückung der Kortikalislücke nachweisen. Radiologisch lässt sich auch hier keine vollständige Überbrückung des Frakturspaltes darstellen. In der medialen Ebene, sonographisch bei Patient 12 nach 64 Tagen, bei den Pat. 1 und 11, ebenfalls keine Darstellung der vollständigen Überbrückung der Kortikalisunterbrechung in der medialen Ansicht. Radiologisch gelingt nur der Nachweis einer vollständigen Überbrückung des Frakturspaltes in der medialen Ebene, und zwar bei Patient 11 und 12.

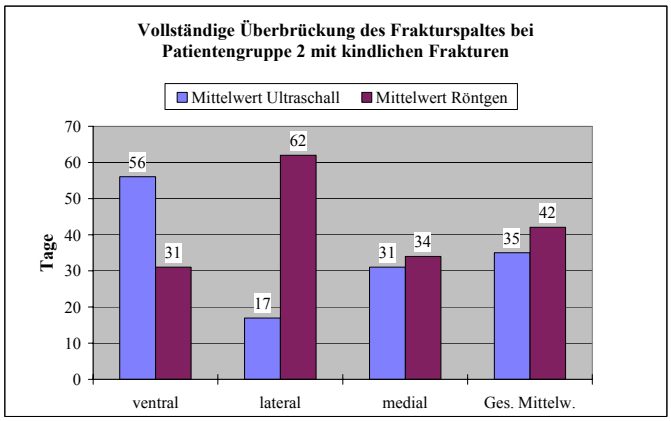

Abbildung 9: Vollständige Überbrückung des Frakturspaltes bei Patientengruppe 2 mit kindlichen Frakturen

Die zeitliche Gegenüberstellung der vollständigen Überbrückung des Frakturspaltes gemessen durch Ultraschall und Röntgenstrahlen in der Patientengruppe 2 zeigt die Abbildung 9.

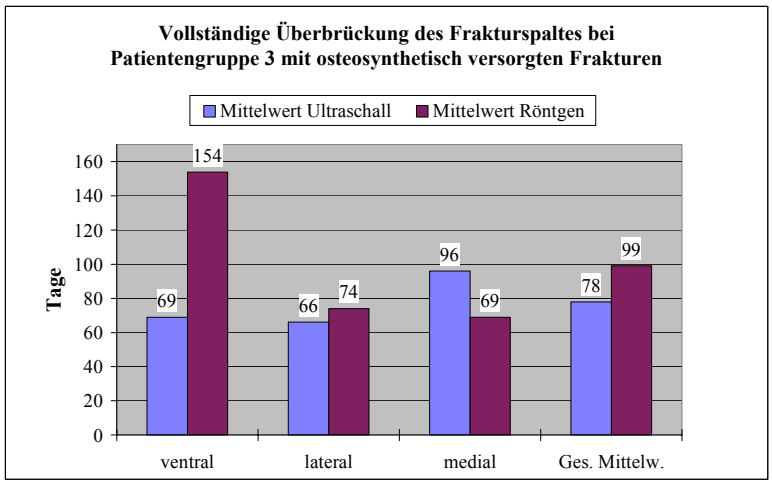

Abbildung 10: Vollständige Überbrückung des Frakturspaltes bei Patientengruppe 3 mit osteosynthetisch versorgten Frakturen

Es handelt sich um die Patienten 2, 6, 8, 9 und 10. Der hohe radiologische Wert in der ventralen Ebene ist dadurch verursacht, dass Patient 2 in dieser Ebene aufgrund des sehr langen Untersuchungsintervalls von 164 Tagen einen außergewöhnlich hohen Wert von 154 Tagen aufweist und somit den Mittelwert der ventralen Ebene stark anhebt.

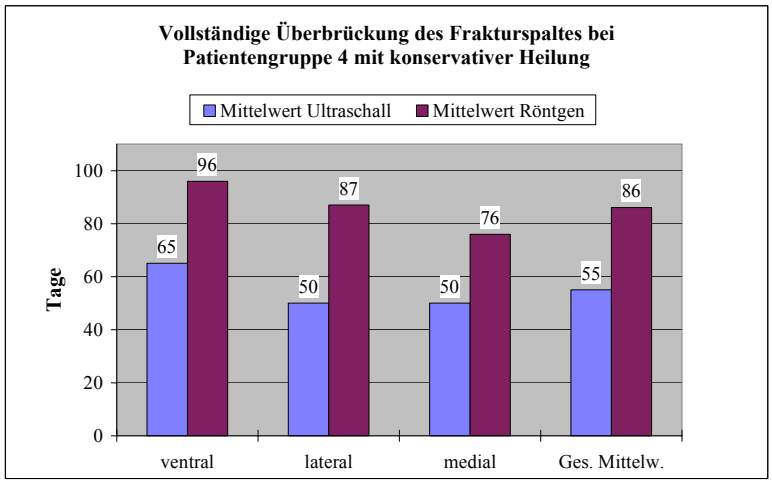

Abbildung 11: Vollständige Überbrückung des Frakturspaltes bei Patientengruppe 4 mit konservativer Heilung

Wie in den vorangegangenen Abbildungen, erfolgte auch hier wieder die Gegenüberstellung der Zeitintervalle der sonographischen und radiologischen vollständigen Frakturheilung. Es handelt sich um Patienten mit konservativer Frakturheilung, also um die Patienten 3, 4, 5, und 7.

3.6. Zusammenfassung der Ergebnisse:

1. Sonographisch lässt sich ein erstmaliger Kallusnachweis in ca. der Hälfte der Zeit wie radiologisch nachweisen.

2. Bei verzögerter Knochenbruchheilung ist der sonographische Nachweis von erstmaligen Kallusanzeichen ca. dreifach später zu sehen, als bei kindlichen, osteosynthetisch und konservativ behandelten Frakturen.

3. Eine vollständige Überbrückung des Frakturspaltes ist sonographisch wie radiologisch in Gruppe 2-4 nach ca. der gleichen Zeit nachweisbar, bei verzögerter Frakturheilung sonographisch allerdings erst doppelt so spät wie radiologisch.

4. Diskussion

Die Beurteilung der Knochenbruchheilung mit Hilfe von Ultraschall ist in unserer Arbeit anhand der Kriterien I-V (siehe S. 9-13) erfolgt. Diese Einteilung ist von uns in Anlehnung an die Arbeiten von L. Ricciardi und Partnern [26, 27, 28] (siehe Seite 14-19) gewählt worden, weil die Veränderungen der sonographisch sichtbaren Phänomene bei der Kallusbildung damit gut zu beschreiben waren.
Dabei ist das Kriterium III, also das Auftreten erstmaliger Kallusanzeichen, das am meisten interessierende Phänomen. Es entspricht in der Einteilung von L. Ricciardi und Partnern [26, 27, 28] dem Stadium III.

Wir beziehen uns in der folgenden Betrachtung auf die in Abschnitt 1.5.3. (S. 9-13) aufgestellten Kriterien für die Ultraschalluntersuchung auch unter Berücksichtigung der verschiedenen Patientengruppen (S. 20) und auf die Abbildung 1 auf Seite 24.

Das herkömmliche Verfahren zur Beurteilung der Knochenbruchheilung ist nach wie vor das Röntgenbild. Eine Belastung der gebrochenen Extremität wird bei einer radiologischen Verdichtung des Frakturspaltes oder einer radiologisch sichtbaren Kallusbildung vorgenommen.
Somit stellte sich für uns die Überlegung, ob es mit Hilfe von Ultraschall gelingt, den Heilungsverlauf bei Knochenbrüchen besser oder früher darzustellen, da radiologisch nur die anorganischen Bestandteile des neugebildeten Kallus, sonographisch jedoch auch die organischen Bestandteile des neugebildeten Kallus darstellbar sind.
Es wurden die folgenden Kriterien aufgeführt, um den sonographischen Heilungsverlauf zu beschreiben und zu untersuchen.

Kriterium III:

Erstmalige Kallusanzeichen:

Hier benötigte die Kallusbildung bei Gruppe 1 (also Patienten mit verzögerter Heilung) mit ca. 40 Tagen drei bis vier Mal so viel Zeit wie bei Gruppe 2, 3 und 4. Generell lässt sich sagen, dass das Auftreten der Kallusbildung in der Sonographie deutlich früher zu erkennen ist, als im Röntgenbild. (Siehe Abbildung Nr. 2) Somit hat sich das Kriterium III bewährt. Es gibt Auskunft über die Knochenbruchheilung und das zu einem früheren Zeitpunkt als das Röntgenbild.

Die Frage, ob das Kriterium III oder das Stadium III nach L. Ricciardi und Partnern [26, 27, 28] auch den klinisch relevanten Stadium der beginnenden Verkalkung (also Verfestigung des Kallus) entspricht, kann anhand der histologischen Untersuchung von L. Ricciardi und Partnern sowie anhand der Arbeit von G. Hannesschläger und R. Reschauer [27, 12] beantwortet werden.

Somit ist der Nachweis dieses Phänomens eine gute Möglichkeit, unsere therapeutischen Maßnahmen (Ende der Stellungskorrektur einer Fraktur, Beginn der Belastung oder aber auch Freigabe der Bewegung durch Gipsabnahme) darauf abzustimmen. Gerade bei kindlichen Frakturen können wir nachweisen, dass das Röntgenbild zur Beurteilung der Belastung unbrauchbar ist [16].

Der empirische Ansatz, eine Fraktur nach ca. 14 Tagen freizugeben, wird durch unseren Nachweis sonographisch erkennbarer Kallusbildung nach ca. 14 Tagen, eindrucksvoll bestätigt. Das gilt für osteosynthetisch versorgte Frakturen wie auch für konservativ behandelte Frakturen.

Da der Zeitpunkt der Belastung für den mehr oder weniger an das Bett gebundenen Patienten eine äußerst wichtige Entscheidung darstellt, lässt sich somit die sonographische Darstellung von erstmaligen Kallusanzeichen als eine sinnvolle und erstrebenswerte Methode ansehen, welche die konventionellen Röntgenuntersuchungen zumindest teilweise ersetzen kann.

Der Zeitpunkt der Belastung ließe sich mit dieser Methode deutlich früher bestimmen.

Kriterium I

Geschlossene Kortikalislücke:

Wie zu erwarten dauerte die Schließung der Kortikalislücke bei Patienten mit verzögerter Knochenbruchheilung (Gruppe 1) mit ca. 200 Tagen nahezu dreimal länger als bei Patienten mit primärer Knochenbruchheilung (Gruppe 3), wobei beide Gruppen osteosynthetisch behandelt wurden.

Die konservativ versorgten Patienten (Gruppe 2 und 4) zeigten eine nahezu gleiche Heilungsdauer, die im Vergleich zur Gruppe 3 um ca. 10-20 Tage erniedrigt war.

Der Schluss der Kortikalislücke sowie die radiologisch nachgewiesene vollständige Überbrückung des Frakturspaltes lies sich mit Ausnahme der Patientengruppe 1, (verzögerte Knochenbruchheilung) nach ca. der gleichen Zeit nachweisen. Es scheint, das Ultraschall und Röntgenbild hier gleichberechtigt sind.

Kriterium IV:

Schallschatten

Das Kriterium Schallschatten gibt sonographisch Auskunft über die Wiederherstellung der intakten Kortikalis, und zeigt eine vollständige Heilung an.

Die Belastung der Patienten ist zu diesem Zeitpunkt längst vollzogen. Somit gilt eine Wiederherstellung des Schallschattens als eine sonographische Zusatzinformation zum späten Zeitpunkt des Heilungsverlaufes.

Als Information jedoch um eine frühzeitige Belastung der Fraktur anzustreben, ist dieses Kriterium unbrauchbar und ohne klinische Bedeutung. Außerdem konnte dieses Kriterium nur sehr uneinheitlich nachgewiesen werden, und ist somit zur Beurteilung der Frakturheilung als unbrauchbar anzusehen.

Kriterium II:

Hämatom

Kleine Hämatome, wie sie sonographisch gut darstellbar sind, haben oft keine klinische Relevanz.

Große Hämatome welche sich unter Umständen in tieferen Schichten, z.B. subfaszial, angesammelt haben, lassen sich durch Ultraschall gut darstellen. Außerdem lassen sich Hämatome unter Ultraschallkontrolle punktieren, oder es kann durch die Ultraschalluntersuchung eine Entscheidung bezüglich einer operativen Revision gefällt werden. Hämatome lassen sich radiologisch nicht darstellen.

Somit stellt die Ultraschalluntersuchung für das Kriterium Hämatom eine wichtige diagnostische Untersuchung dar, und liefert relevante Zusatzinformationen und entscheidet über den weiteren therapeutischen Verlauf. Da der Nachweis eines Hämatoms jedoch äußert selten erbracht werden konnte, hat es im Zusammenhang mit der sonographischen Verlaufskontrolle der Knochenbruchheilung keine Bedeutung.

Kriterium V:

Geschlossener Artefakt:

Hier wurde die gleiche Tendenz gefunden wie bei dem oben genannten Kriterien, d.h. bei der Gruppe 1 (verzögerte Knochenbruchheilung) war der Nachweis eines geschlossenen Artefaktes, im Vergleich zu den Gruppen 2-4, erst mit ca. 300 Tagen, nach der dreifachen Zeit zu beobachten.

Dieses Kriterium erbringt keine weiteren Aussagen, da ein intakter Schallschatten eine vollständige Wiederherstellung einer nicht unterbrochenen Kortikalis voraussetzt.
Somit ist der Nachweis eines komplett geschlossenen Artefaktes ein zusätzliches Kriterium um eine vollständig geschlossenen Kortikalis nachzuweisen, hat jedoch keine weitere klinische Relevanz, denn zu diesem Zeitpunkt sollte eine Belastung längst vollzogen sein.

Um das genaue Ausmaß einer Fraktur zu erkennen benötigt man jedoch auch heute noch primär das konventionelle Röntgen, da das Ultraschallbild nur immer einen kleinen Ausschnitt der Fraktur zeigt, jedoch nicht die komplette Fraktur in einem bzw. in zwei Bildern.
Für den weiteren Heilungsverlauf kann die Sonographie herangezogen werden und das Röntgenbild zumindest teilweise ersetzen. Besonders wichtig ist hier der Nachweis der erstmaligen Kalluszeichen.

Zusammenfassend lässt sich sagen, dass mit Hilfe der Kriterien Zusatzinformationen gewonnen werden können, mit denen die Frakturheilung beurteilt werden kann.
Im Vergleich zur Stadieneinteilung nach L. Ricciardi und Partnern [26, 27, 28], erscheint jedoch die Untersuchung der Frakturheilung mittels Ultraschall durch die von uns gewählten Kriterien, eher unzureichend, da zum Teil uneinheitlich und es sollte auf die wesentlich bessere Einteilung nach L. Ricciardi zurückgegriffen werden.
Wenn diese konsequent angewendet wird, können wichtige Informationen zur Frakturheilung gemacht werden, um den günstigsten Zeitpunkt zur Freigabe der Belastung und Bewegung zu ermitteln.

Weiterführend könnte man ebenfalls daran denken, dass Fehlstellungen der Tibia nach Fraktur sonographisch zu erkennen sind, so das aufgrund des Ultraschallbildes Korrekturen

vorgenommen werden können. Dieses bleibt aber einer weiterführenden Arbeit vorbehalten, da diese Fragestellung in unserer Arbeit nicht mit berücksichtigt wurde.

Als Beispiel hierfür lässt sich die Arbeit von R. Volkenstein und Mitarbeiter [37] anführen, in welcher 1991-1994, 67 Patienten mit dem Verdacht auf Kollumfraktur sonographisch untersucht wurden.
Es wird beschrieben, dass die Ultraschalluntersuchung mit großer diagnostischer Sicherheit zur Befunderhebung beitragen kann. Eine Aussage über eine Frakturfehlstellung scheint für diese Autoren sonographisch sogar weitaus einfacher zu treffen, als bei einer Röntgenuntersuchung.
Stufenbildung, Achsabknickung und Frakturdiastasen werden im Ultraschallbild einfach erkennbar und sind, dies im Gegensatz zu Röntgenaufnahme, auch im Ausmaß millimetergenau zu vermessen.

Auch in einer anderen Arbeit von 1990 [8], wird deutlich, dass dislozierte Frakturen, hier von Mittelgesicht und Unterkiefer, mit hoher Sicherheit nachweisbar sind, wenn eine Dislokation der Fragmente von mindestens 1 mm vorliegt. Die Autoren beschreiben zusätzlich die Möglichkeit der Repositionskontrolle bei Unterkieferfrakturen im Kindesalter.
Der Vorteil der Sonographie bei der Kontrolle der Reposition ist zudem die Möglichkeit der schnellen intraoperativen Kontrolle. Wie in einer Arbeit von 1990 und 1991, bei Jochbogenimpressionsfrakturen beschrieben wurde [2, 9].

Der Heilungsprozess von Knochenbrüchen hängt ab:
von der Art der Frakturversorgung (z.B. ohne oder mit Osteosynthese), vom Alter der Patienten, von der Art der Fraktur und von unvorhersehbaren endogenen Faktoren.
Beschränkt wurde sich in dieser Arbeit auf die Tibiafraktur.

Wir stellen fest, dass sich unsere Einteilung der Patienten in die Gruppen 1-4 bewährt hat, da die verschiedenen Patientengruppen zum Teil gravierende Unterschiede in der sonographisch nachgewiesenen Knochenbruchheilung aufzeigen.
So lässt sich z.B. aufzeigen, dass Patienten der Patientengruppe 1, im Vergleich zu Patienten aus der Patientengruppe 2 deutlich mehr Zeit benötigen um erstmalige Kallusanzeichen sonographisch aufzuweisen. Wie zu erwarten hat die Patientengruppe 1, also Patienten mit

verzögerter Knochenbruchheilung, ebenfalls deutlich am meisten Zeit benötigt (von allen Patientengruppen) um eine geschlossenen Kortikalislücke aufzuweisen.

Zusammenfassend lässt sich für die sonographische Frakturdiagnostik sowie für die sonographische Verlaufskontrolle von Frakturen feststellen:

- die Methode ist belastungsfrei, d.h. eine besondere Lagerung des Patienten ist nicht erforderlich
- dem Untersucher bietet sich die Möglichkeit, durch den direkten Kontakt mit dem Patienten, durch die klinische Untersuchung den Hauptschmerzpunkt zu lokalisieren und dort gezielt nach einer Fraktur zu suchen
- die Methode ist strahlungsfrei, somit können auch ohne Einschränkungen Schwangere und Kleinkinder untersucht werden und jedes Bild ist ohne Gefährdung des Patienten beliebig oft reproduzierbar.

In Kenntnis der Stadien in der vorgestellten Arbeit von L. Ricciardi, A. Perissinotto und U. Dabala, werden zur Bewertung des Heilungsprozesses nicht nur die eigenen Kriterien herangezogen, sondern auch nach den Stadien I-VI dieser Autoren untersucht.
Die genannten Autoren haben ausschließlich osteosynthetisch versorgte Frakturen berücksichtigt, wie sie auch bei unserer Patientengruppe 3 vorliegen.
Die Gegenüberstellung ergibt hierfür eine weitgehende Übereinstimmung. Bei der Patientengruppe 1 (Patienten mit verzögerter Knochenbruchheilung) werden die einzelnen Stadien wie zu erwarten erst nach der zwei-dreifachen Zeit erreicht.

Bei den Patientengruppen 2 und 4, beide mit konservativer Heilung, haben wir für die einzelnen Stadien übereinstimmende Ergebnisse, die nicht signifikant von den Werten der Stadien, der oben angegebenen Autoren abweichen.

Bei der Bewertung der geschilderten Ergebnisse ist zu beachten, dass die Stichprobe, d.h. die Zahl der Probanden, notgedrungen klein war.
Somit hat diese Arbeit keine beweisende Wirkung, da trotz der hohen Anzahl durchgeführter Untersuchungen keine statistisch auswertbare Anzahl von Befunden erhoben werden konnte.

So ist nicht schlüssig bewiesen worden, wann die Freigabe der Belastung bei verzögerter Frakturheilung anhand sonographischer Befunde erfolgen sollte.
Die im Anhang beigefügten Bildserien zeigen allerdings eindrucksvolle Befunde, die geeignet sind für weitere Studien als Basis zu dienen.

Die eigenen Ergebnisse zeigten, dass die Sonographie in der Phase der Regeneratbildung nach Frakturen am Unterschenkel in der Lage ist, die radiologischen Verlaufskontrollen zumindest teilweise zu ersetzen.

5. Zusammenfassung

In einer großen Untersuchung wurden Patienten mit Frakturen an der Tibia sonographisch und radiologisch kontrolliert, um die Stadien der Frakturheilung festzustellen. Es wurde über 12 Patienten berichtet, die zwischen April 1994 und Juli 1995 an der Chirurgischen Universitätsklinik Hamburg, Abteilung für Unfallchirurgie, wegen einer Tibiafraktur in stationärer und poststationärer Behandlung waren. Von diesen Patienten wiesen drei eine verzögerte Knochenbruchheilung auf, drei Patienten waren noch Kinder (alle konservativ behandelt), fünf Patienten wurden osteosynthetisch und drei Patienten konservativ versorgt.

Nach der Festlegung und Definition von 5 Kriterien, welche bei der sonographischen Frakturdiagnostik und Knochenbruchheilung zu beachten waren, wurden die 4 Patientengruppen in Hinblick auf diese 5 Kriterien und die Stadieneinteilung I-IV nach L. Ricciardi untersucht.

Die Gegenüberstellung des Auftretens von erstmaligen Kallusanzeichen im Ultraschall- und Röntgenbild, zeigte, dass bei allen 12 Patienten die Kallusbildung sonographisch früher als auf dem Röntgenbild dargestellt werden konnte. Die vollständige Überbrückung des Frakturspaltes im Ultraschallbild und im Röntgenbild ist sonographisch wie radiologisch zur gleichen Zeit nachweisbar.

Der Vergleich der von L. Ricciardi aufgestellten morphologischen Kriterien mit den von uns gemachten Ultraschallbildern, zeigte bei den Patienten mit osteosyntetisch und konservativ versorgten Frakturen (Gruppe 2-4) eine nahezu vollständige Übereinstimmung.

Aufgrund dieser guten Übereinstimmung, sowie der Tatsache, dass die von uns gewählten Kriterien IV und V nicht einheitlich darstellbar waren, hat sich unsere Kriterieneinteilung nicht bewährt und sollte zugunsten der Stadieneinteilung nach L. Ricciardi verlassen werden. Probleme der Schallkopfpositionierung ergaben sich nicht. Durch die Darstellung des Kallusgewebes in drei Ebenen (ventral, lateral, medial.), bzw. durch eine zirkuläre Abtastung des Kallusgewebes, können Stellen an denen noch kein knöcherner Umbau stattgefunden hat, exakt ermittelt werden.

Dies kann während der Stabilisationsphase, wenn das neu gewonnene Kallus-Knochengewebe noch keine ausreichende Tragfähigkeit besitzt, Aufschluss geben über die Terminierung zur Entfernung von Osteosynthesematerial oder über den Beginn der Belastung der entsprechenden Extremität.

6. Literaturverzeichnis:

[1] Agren, M.; Karellas, A.; Leahey, D.; Marks, S.; Baran, D. (1991)
Ultrasound attenuation of the calcaneus: A sensitive an specific discriminatior of osteopenia in postmenopausal women.
Calcif Tissue Int. 48: 240-244

[2] Akizuki, H.; Yoshida, H.; Mich, K.-I. (1990)
Ultrasonographic evaluation during reduction of zygomatic arch fraktures
J. Cranio-Max.-Fac. Surg. 18, 263-266

[3] Böhler, L.
Die Technik der Knochenbruchbehandlung im Frieden und im Kriege (1963)
Maudrich Verlag Wien 12-13- Auflage, Band 2: 49,259

[4] Brandenburger, G.H. (1993)
Clinical determination of bone quality: is ultrasound an answer ?
Calcif Tissue Int.,53 (Suppl 1): 151-156

[5] Derbyshire, N. D. J.; Simpsen, MCRP und A. H. R.W. (1992)
A role for ultrasound in limb lengthening
Brit. J. Radiol., 65: 576-580

[6] Eyres, K. S.; Bell, M. J.; Kanis, J. A. (1993)
Methods of assessing new bone formation during limb lengthening
J. Bone Joint Surg.; Vol. 75-B, No.3

[7] Fenkl, R.; Garrel, Th.v.; Knaepler, H. (1995)
Notfalldiagnostik der Sternumfraktur mit Ultraschall
Unfallchirurg, 95: 375-379

[8] Fleiner, B.; Hoffmeister, B.; Fröschl, Th. (1990)
Sonographische Diagnostik der Unterkieferfrakturen im Kindesalter
Dtsch. Zahnärztl. Z 45: 807-809, 12

[9] Friedrich, R. E.; Volkenstein, R. J. (1991)
Wertigkeit der Sonographie für die Diagnose von Jochbogenfrakturen
Dtsch Z Mund Kiefer GesichtsChir 15: 472-479

[10] Gerlanc, M.; Haddad, D.; Hyatt, G.W.; Langloh, J.T.; Hilaire, P. (1975)
Ultrasonic Study of normal and fraktured bone
Clin. Orthop. Rel. Res.;111: 175-180

[11] Gruber, G.; Fischer, J.; Konermann, W.; Krieger, M. (1995)
Einsatzmöglichkeiten der Sonographie in der Kortikotomie-Kallusdistraktion
Akt. Radiol. 5: 268-273

[12] Hanneschläger, G.; Reschauer, R. (1990)
Sonographische Verlaufskontrolle der sekundären Frakturheilung
Fortschr. Röntgenstr. 153, 2: 113-119

[13] Hughes, T.; Mafulli, N.; Fixen; J. A. (1993)
Ultrasonographic appearance of regenerate bone in limb lengthening
J. Royal Society Med. Vol. 86; 18-20

[14] Huppertz, R.; Pfeil, J.; Kaps, H.-P. (1990)
Sonographische Verlaufskontrollen von Verlängerungsosteotomien
Z Orthop. 128: 90-95

[15] Kaufmann, J. J.; Einhorn, T.A. (1993)
Ultrasound Assessment of bone
J. Bone Miner Res., 8: 517

[16] Laer, L. (1986)
Frakturen und Luxationen im Wachstumsalter
Georg Thieme Verlag, Stuttgart, 1 Auflage

[17] Leitgeb, N. (1986)
A new noninvasive quantitative method for fracture diagnosis
Medical Progress through Technology 11: 185-190

[18] Leitgeb, N.; Bodenteich, A.; Schweighofer, F.; Fellinger, M. (1990)
Sonographische Frakturdiagnostik
Ultraschall 11: 206-209

[19] Lissner, L.; Fink, U. (1990)
Lehrbuch für den 2.Abschnitt der ärztliche Prüfung, das praktische Jahr und die fachärztliche Weiterbildung, Ferdinand Enke Verlag Stuttgart
3. Auflage, 457-458

[20] Lissner, J.; Fink, U. (1990)
Lehrbuch für den 2.Abschnitt der ärztliche Prüfung, das praktische Jahr und die fachärztliche Weiterbildung, Ferdinand Enke Verlag Stuttgart
3. Auflage, 455-458

[21] Lottersberger, E.; Reczek, W.; Leitgeb, N. (1984)
Ultraschallmesstechnik über den Heilungsverlauf von Frakturen
Hefte zur Unfallheilkunde, Heft 163: 387

[22] Mafulli, N.; Hughes, T.; Fixen, J. A. (1992)
Ultrasonographic monitoring of limb lengthening
J. Bone Joint (Br); 74-B: 130-32

[23] Moed, B.R.; Watsen, J.T.; Goldschmidt, P.; van Holsbeeck, M. (1995)
Ultrasound of the early diagnosis of frakture healing after interlocking nailing of the tibia without reaming.
Clinical orthop. and real. Research, Nr. 310, pp 137-14

[24] Reith, H. B.; Böddeker, W.; Kozuschek, W. (1989)
Stellenwert der Sonographie bei der Beurteilung von Spongiosatransplantaten- eine experimentelle Untersuchung
Langenbecks Archiv Chir, 374: 146-149

[25] Reith, H. B.; Böddeker, W.; Kozuschek, W. (1989)
Sonographische Kontrolle von Spongiosatransplantaten- Unterstützung der radiologischen Diagnostik
Langenbecks Arch Chir, 374: 39-45

[26] Ricciardi, L.; Perissinotto, A.; Dabala, M. (1992)
External callus development on ultrasound and its mechanical correlation
Italian Journal of Orthopädics and Traumatology ,18 (2): 223-9

[27] Ricciadi, L.; Perrissinott, A.; Dabala, M. (1993)
Mechanical monitoring of frakture healing using Ultrasound imaging
Clin. Orthop. Rel. Res., 293, pp. 71-76

[28] Ricciardi, L.; Perissinotto, A.; Visentin, E. (1986)
Ultasonography in the evaluation of osteogenesis in fraktures treated with Hoffmann external fixation
Ital. J. orthop. Traumatol., 12: 185-189

[29] Richter, D.; Hahn, M. P.; Ostermann, P.A.W.; Ekkernkamp, A.; Muhr, G. (1996)
Sonographische Verlaufskontrollen der Kallusdistraktion- eine Alternative zur Röntgendiagnostik ?
Langenbecks Arch Chir Suppl II, Kongressbericht

[30] Richter, D.; Hahn, M. P.; Ostermann, P.A.W.; Josten, Ch.; Ekkernkamp, A.; Muhr, G. (1996)
Die sonographische Verlaufskontrolle der Kallusdistraktion am Unterschenkel
Chirurg 67: 1152-1159

[31] Riede, U.-N.; Schaefer, H.-E.; Wehner, H. (1989)
Allgemeine und spezielle Pathologie
Georg Thieme Verlag, Stuttgart, 2 Auflage, 296-297

[32] Schumpelik, V.; Bleese, N. M.; Mommsen, U. (1994)
Chirurgie
Enke Verlag, Stuttgart, 3. Auflage

[33] Sohn, C.; Voigt, H.-J.; Vetter, K. (1999)
Kursbuch Dopplersonographie in Gynäkologie und Geburtshilfe
Georg Thieme Verlag, Stuttgart, 1 Auflage, 3-23

[34] Steiner, S.; Riebel, T.; Mazarenko, O.; Bassir, C.; Steger, W.; Vogl, T.; Felix, R. (1996)
Schädeltrauma im Kindesalter: Vergleich der Sonographie mit konventionellen Röntgenaufnahmen und der Computertomographie
Rofo-Fortschr.-Geb-Röntgenstr.-Neuen-Bildgeb.-Verfahr.,165 (4): 353-358

[35] Thurn, P.; Bücheler, E. (1986)
Einführung in die radiologische Diagnostik
Georg Thieme Verlag, Stuttgart, New York, 8. Aufl., 78

[36] Van Frank Haasnoot, E.; Leutenegger, A. (1993)
Nachbehandlung operierter Frakturen und Beurteilung der Heilung im Röntgenbild
Therapeutische Umschau, 50 (7): 482-490

[37] Volkenstein, R.; Friedrich, R.; Vesper, M..; Gehrke, G. (1996)
Die Kollumfraktur im Ultraschallbild- Indikation und Grenzen aus der Sicht von drei Jahren Anwendungserfahrung
Fortsch-Kiefer-Gesichtschir.,41: 117-120

[38] Waud, C.E.; Lew, R.; Baran, D.T. (1992)
The relationship between ultrasound and densitometric measurements of bone mass at the calcaneus in women
Calcif Tissue Int 51: 415-418

[39] Wischhöfer, E.; Fenkl, R.; Blum, R. (1995)
Sonographischer Nachweis von Rippenfrakturen zur Sicherung der Frakturdiagnostik
Unfallchirurg, 98 (5): 296-300

[40] Yasui, N.Y.; Kojimoto, H.; Sasaki, K.; Kitada, A.; Shimizu, H.; (1993)
Factors affecting callus distraction in limb legthening
Clin. Orthop. Rel. Res., 293, pp. 55-60

[41] Young, J.W.R.; Kostrubiak, I. S.; Resnik, C.S.; Paley, D. (1990)
Sonographic evaluation of bone production at the distraction site in Ilizarov limb lengthening procedures AJR: 154, 125-128

7. Anhang und Abbildungen

7.1. Patientenbeschreibung

Patienten	**Kennung**	
Hen.	Pat. 1	42 jährig, männlich, May-Plattenosteosynthese, nach 8 tägiger Extension. Postop. stellte sich nach Entfernung der Redon -Drainage eine Sekretion medial und lateral im Bereich der oberen Wundpole ein.
Sch.	Pat. 2	21 jährig, männlich, proximal und distal verriegelter Unterschenkelmarknagel, nach 8 tägiger Extension.
Wie.	Pat. 3	16 jährig, männlich, konservative Behandlung, nach 19 tägiger Extension.
Kop.	Pat. 4	9 jährig, männlich, konservative Behandlung. Fraktur nach 31 Tagen bereits verheilt.
Pet.	Pat. 5	8 jährig, männlich, konservative Frakturheilung, nach 5 tägiger Extension.
Zie.	Pat. 6	74 jährig, weiblich, proximal und distal verriegelter Unterschenkelmarknagel, nach 6 tägiger Extension
Gäd.	Pat. 7	57 jährig, männlich, konservative Frakturheilung.
Som	Pat. 8	51 jährig, männlich, Howmedica-Verriegelungsnagel, nach 8 tägiger Extension.
Spe.	Pat. 9	45, weiblich, Howmedica- Verriegelungsnagel, nach 13 tägiger Extension
Sta.	Pat. 10	18 jährig, weiblich, Howmedica-Verriegelungsnagel, nach 8 tägiger Extension
Hop.	Pat. 11	29 jährig, männlich, Fixateur extern links medial unilateral, T-förmig mit Schanz`schem Stab im Tibiakopf und zwei Spongiosaschrauben im Tibiakopf von medial, nach offener Reposition.
Woj.	Pat. 12	65 jährig, männlich mit Fixateur extern.

Tab. 4: Patientenbeschreibung

7.2 Kriterien der Ultraschalluntersuchung

Index:

Kriterium	**Kennung**
Anzahl der Tage bis Kortikalislücke geschlossen	Krit. 1
Hämatomdauer	Krit. 2
erstmalige Kallusanzeichen	Krit. 3
Schallschatten	Krit. 4
Anzahl der Tage bis Artefakt geschlossen	Krit. 5

Tab. 5: Kennung der Kriterien der Ultraschalluntersuchung

Kriterium I: Anzahl der Tage bis Kortikalislücke geschlossen

Verzögerte Heilung: Pat.: 1, 11, 12

Ansichten/ Stadien	ventral	lateral	medial	Mittelwert
Pat. 1	-	-	-	-
Pat. 11	-	-	-	-
Pat. 12	-	367	64	215,5
Mittelwert	-	367	64	**215,5 / 215,5**

Tab.6: Gruppe 1**:** Es werden nur Ansichten von lateral und medial bei Patient 12 ausgewertet.

Kindliche Frakturen: Pat.: 3, 4, 5

Ansichten/ Stadien	ventral	lateral	medial	Mittelwert
Pat. 3	81	-	-	81
Pat. 4	31	17	31	26,33
Pat. 5	(220)	(220)	(220)	(220)
Mittelwert	56	17	31	**53,6 / 34,6**

Tab.7: Gruppe 2: Der ermittelte Wert bei Pat. 5 wird nicht gewertet, da die eingetretene Heilung erst mit erheblicher Verzögerung sonographiert werden konnte.

Osteosynthetisch versorgte Frakturen: Pat.: 2, 6, 8, 9, 10

Ansichten/ Stadien	ventral	lateral	medial	Mittelwert
Pat. 2	132	107	132	123,7
Pat. 6	49	42	89	60
Pat. 8	60	75	60	65
Pat. 9	56	56	82	64,7
Pat. 10	48	48	119	71,7
Mittelwert	69	65,6	96,4	**77,02 / 78,2**

Tab.8: Gruppe 3: Sowohl die Patienten, als auch die Untersuchungen sind auswertbar, und zeigen nach der erwarteten Zeit von ca. 77 Tagen den Abschluss der Knochenbruchheilung.

Konservative Heilung: Pat.: 7, 3, 5, 4

Ansichten/ Stadien	ventral	lateral	medial	Mittelwert
Pat. 7	83	83	83	83
Pat. 3	81	-	-	81
Pat. 5	(220)	(220)	(220)	(220)
Pat. 4	31	17	31	26,33
Mittelwert	65	50	50	**63,4 / 55**

Tab.9: Gruppe 4: Es zeigt sich nach ca. 63 Tagen eine abgeschlossene Bruchheilung. Der ermittelte Wert bei Patient 5 wird auch hier aus schon oben genannten Gründen nicht gewertet.

Krit. II: Hämatomdauer in Tagen

Verzögerte Heilung: Pat.: 1, 11, 12

Ansichten/ Stadien	ventral	lateral	medial	Mittelwert
Pat. 1	-	-	-	-
Pat. 11	-	-	-	-
Pat. 12	-	-	-	-
Mittelwert	-	-	-	-

Tab.10: Gruppe 1: Eine Hämatomdauer konnte bei keinem der Patienten festgestellt werden.

Kindliche Frakturen: Pat.: 3, 4, 5

Ansichten/ Stadien	ventral	lateral	medial	Mittelwert
Pat. 3	-	-	16	16
Pat. 4	-	-	-	-
Pat. 5	-	-	-	-
Mittelwert	-	-	-	**16 / 16**

Tab.11: Gruppe 2: Nur bei Patient 3 konnte in der medialen Ebene der Nachweis eines Hämatoms erbracht werden.

Osteosynthetisch versorgte Frakturen: Pat.: 2, 6, 8, 9, 10

Ansichten/ Stadien	ventral	lateral	medial	Mittelwert
Pat. 2	-	-	-	-
Pat. 6	-	9	-	9
Pat. 8	-	8	-	8
Pat. 9	-	-	-	-
Pat. 10	-	-	-	-
Mittelwert	-	-	-	**8,5 / 0**

Tab.12: Gruppe 3: Nur bei Patient 6 und 8 konnte in der lateralen Ebene sonographisch ein Hämatom nachgewiesen werden.

Konservative Heilung: Pat.: 7, 3, 5, 4

Ansichten/ Stadien	ventral	lateral	medial	Mittelwert
Pat. 7	-	-	-	-
Pat. 3	-	-	16	16
Pat. 5	-	-	-	-
Pat. 4	-	-	-	-
Mittelwert	-	-	-	**16 / 0**

Tab.13: Gruppe 4: Auch in dieser Gruppe konnte, wie bei der Gruppe 2, der Hämatomnachweis nur bei einem Patienten erbracht werden.

Krit. III: erstmalige Kallusanzeichen

Verzögerte Heilung: Pat.: 1, 11, 12

Ansichten/ Stadien	ventral	lateral	medial	Mittelwert
Pat. 1	13	13	40	22
Pat. 11	-	-	-	-
Pat. 12	-	64	-	64
Mittelwert	13	38,5	40	**43 / 30,5**

Tab.14: Gruppe 1: Bei Patient 11 konnten keine erstmaligen Kallusanzeichen festgestellt werden. Bei den andern beiden Patienten im Mittel erst nach 43 Tagen.

Kindliche Frakturen: Pat.: 3, 4, 5

Ansichten/ Stadien	ventral	lateral	medial	Mittelwert
Pat. 3	20	14	20	18
Pat. 4	9	9	9	9
Pat. 5	9	9	9	9
Mittelwert	12,6	10,6	12,6	**12 / 11,9**

Tab.15: Gruppe 2: Sowohl die Patienten als auch die Untersuchungen sind auswertbar. Es zeigt sich eine erstmalige Kallusbildung im Mittel nach 12 Tagen.

Osteosynthetisch versorgte Frakturen: Pat.: 2, 6, 8, 9, 10

Ansichten/ Stadien	ventral	Lateral	medial	Mittelwert
Pat. 2	7	7	7	7
Pat. 6	10	13	10	11
Pat. 8	7	7	7	7
Pat. 9	8	23	23	18
Pat. 10	4	4	13	7
Mittelwert	7,2	10,8	12	**10 / 10**

Tab.16: Gruppe 3: Wie schon in Tabelle 10, sind auch hier die Ultraschalluntersuchungen auswertbar. Es zeigt sich ein erstmaliger Kallusnachweis nach im Mittel 10 Tagen.

Konservative Heilung: Pat.: 7, 3, 5, 4

Ansichten/ Stadien	ventral	Lateral	Medial	Mittelwert
Pat. 7	26	11	11	16
Pat. 3	20	14	20	18
Pat. 5	9	9	9	9
Pat. 4	9	9	9	9
Mittelwert	16	10,75	12,25	**13 / 13**

Tab.17: Gruppe 4: Auch bei den Patienten mit konservativer Frakturheilung sind auswertbare Werte erzielt worden. Es lässt sich eine erstmalige Kallusbildung nach im Mittel 13 Tagen nachweisen.

Krit. IV: Ausbildung eines Schallschattens unter dem Frakturspalt nach x Tagen

Verzögerte Heilung: Pat.: 1, 11, 12

Ansichten/ Stadien	ventral	lateral	medial	Mittelwert
Pat. 1	-	13	7	10
Pat. 11	-	-	-	-
Pat. 12	-	64	-	64
Mittelwert	-	38,5	7	**37 / 22,8**

Tab.18: Gruppe 1: Bei Patient 11 konnte keine Ausbildung eines Schallschattens festgestellt werden. Bei Patient 1 und 12 im Mittel nach 37 Tagen.

Kindliche Frakturen: Pat.: 3, 4, 5

Ansichten/ Stadien	ventral	lateral	medial	Mittelwert
Pat. 3	14	16	14	14,7
Pat. 4	9	9	31	16,3
Pat. 5	9	(220)	(220)	9
Mittelwert	10,6	12,5	22,5	**13,3 / 15,2**

Tab.19: Gruppe 2: Der ermittelte Wert bei Patient 5, wird auch hier wieder nicht gewertet da nach eingetretener Heilung erst mit erheblicher Verzögerung geschallt werden konnte.

Osteosynthetisch versorgte Frakturen: Pat.: 2, 6, 8, 9, 10

Ansichten/ Stadien	ventral	lateral	medial	Mittelwert
Pat. 2	132	84	84	100
Pat. 6	89	42	70	67
Pat. 8	12	7	3	7,3
Pat. 9	42	42	42	42
Pat. 10	13	119	13	48,3
Mittelwert	57,6	58,8	42,4	**52,9 / 52,9**

Tab.20: Gruppe 3: Hier zeigen sich auswertbare Untersuchungsergebnisse. Ein Schallschatten trat im Mittel nach 53 Tagen in Erscheinung.

Konservative Heilung: Pat.: 7, 3, 5, 4

Ansichten/ Stadien	ventral	lateral	medial	Mittelwert
Pat. 7	83	83	63	76,3
Pat. 3	14	16	14	14,7
Pat. 5	9	(220)	(220)	9
Pat. 4	9	9	31	16,3
Mittelwert	28,8	36	36	**29,1 / 33,6**

Tab.21: Gruppe 4: Bei den Patienten mit konservativer Frakturheilung trat ein Schallschatten nach durchschnittlich 29 Tagen in Erscheinung.

Krit. V: Anzahl der Tage bis Artefakt geschlossen

Verzögerte Heilung: Pat.: 1, 11, 12

Ansichten/ Stadien	Ventral	lateral	medial	Mittelwert
Pat. 1	-	-	-	-
Pat. 11	-	-	-	-
Pat. 12	-	367	269	318
Mittelwert	-	367	269	**318 / 318**

Tab.22: Gruppe 1: Ein geschlossener Artefakt konnte nur bei Patient 12 dargestellt werden.

Kindliche Frakturen: Pat.: 3, 4, 5

Ansichten/ Stadien	ventral	lateral	medial	Mittelwert
Pat. 3	-	-	-	-
Pat. 4	31	31	-	31
Pat. 5	(220)	(220)	(220)	(220)
Mittelwert	31	31	-	**31 / 31**

Tab.23: Gruppe 2: Auch hier wird aus bekannten Gründen der Wert bei Patient 5 nicht gewertet. Somit konnten nur die Werte von Patient 4 in der ventralen und lateralen Ebene ausgewertet werden, denn bei Patient 3 ließ sich kein geschlossener Artefakt nachweisen.

Osteosynthetisch versorgte Frakturen: Pat.: 2, 6, 8, 9, 10

Ansichten/ Stadien	ventral	lateral	medial	Mittelwert
Pat. 2	183	-	183	183
Pat. 6	70	-	70	7
Pat. 8	91	91	-	91
Pat. 9	23	82	99	68
Pat. 10	-	-		-
Mittelwert	91,8	86,5	117,3	**103 / 98,5**

Tab.24: Gruppe 3: Es konnte ein geschlossener Artefakt im Mittel nach 103 Tagen nachgewiesen werden.

Konservative Heilung: Pat.: 7, 3, 5, 4

Ansichten/ Stadien	ventral	lateral	medial	Mittelwert
Pat. 7	104	83	83	90
Pat. 3	-	-	-	-
Pat. 5	(220)	(220)	(220)	(220)
Pat. 4	31	31		31
Mittelwert	67,5	57	83	**60,5 / 69,2**

Tab.25: Gruppe 4: Hier gehen nur Patient 7 und 4 mit in die Berechnung ein. Bei Patient 3 konnte sonographisch kein Verschluss des Artefaktes gesehen werden und die Werte bei Patient 5 gehen aus oben genannten Gründen nicht mit in die Berechnung ein.

7.3. Erstmalige Kallusanzeichen im Röntgenbild

(Erstmalige Kallusanzeichen im Ultraschallbild, entspricht Kriterium 3, siehe Tabellen 9-12 zu Kriterium III)

Verzögerte Heilung: Pat.: 1, 11, 12

Ansichten/ Stadien	ventral	lateral	medial	Mittelwert
Pat. 1	-	79	-	79
Pat. 11	-	126	103	114,5
Pat. 12	-	19	57	29
Mittelwert	-	74,6	80	**74,16 / 77,3**

Tab.26: Gruppe 1: Ein erstmaliger radiologischer Kallusnachweis konnte bei der Patientengruppe 1 nur in der lateralen und medialen Ebene erbracht werden.

Kindliche Frakturen: Pat.: 3, 4, 5

Ansichten/ Stadien	ventral	lateral	medial	Mittelwert
Pat. 3	-	39	-	39
Pat. 4	31	31	31	31
Pat. 5	37	15	37	29,6
Mittelwert	34	28,3	34	**33,2 / 32,1**

Tab.27: Gruppe 2: In der Patientengruppe 2 konnte ein erstmaliger Kallusnachweis nach durchschnittlich 33,2 Tagen erbracht werden.

Osteosynthetisch versorgte Frakturen: Pat.: 2, 6, 8, 9, 10

Ansichten/ Stadien	ventral	lateral	medial	Mittelwert
Pat. 2	55	33	55	47,66
Pat. 6	37	63	37	45,6
Pat. 8	69	69	69	69
Pat. 9	93	93	18	68
Pat. 10	64	64	64	64
Mittelwert	63,6	64,4	48,6	**58,8 / 58,8**

Tab.28: Gruppe 3: In der Patientengruppe 3, konnte ein radiologischer Kallusnachweis nach durchschnittlich 58,8 Tagen erbracht werden.

Konservative Heilung: Pat.: 7, 3, 5, 4

Ansichten/ Stadien	ventral	lateral	medial	Mittelwert
Pat. 7	32	29	29	30
Pat. 3	-	39	-	39
Pat. 5	37	15	37	29,6
Pat. 4	31	31	31	31
Mittelwert	33,3	28,5	32,3	**32,4 / 31,3**

Tab.29: Gruppe 4: Hier konnte ein erstmaliger Kallusnachweis nach im Mittel 32,4 Tagen nachgewiesen werden.

7.4. Vollständige Überbrückung des Frakturspaltes im Röntgenbild

(Vollständige Überbrückung des Frakturspaltes im Ultraschallbild, entspricht Kriterium I, siehe Tabellen 1-4 zu Kriterium I)

Verzögerte Heilung: Pat.: 1, 11, 12

Ansichten/ Stadien	ventral	lateral	medial	Mittelwert
Pat. 1	-	-	-	-
Pat. 11	-	-	151	151
Pat. 12	-	-	71	71
Mittelwert	-	-	111	**111 / 111**

Tab.30: Gruppe 1: In der Gruppe 1 konnte nur in der medialen Ansicht eine radiologisch vollständige Überbrückung des Frakturspaltes nachgewiesen werden.

Kindliche Frakturen: Pat.: 3, 4, 5

Ansichten/ Stadien	ventral	lateral	medial	Mittelwert
Pat. 3	-	118	-	118
Pat. 4	31	31	31	31
Pat. 5	-	37	37	37
Mittelwert	31	62	34	**62 / 42,3**

Tab.31: Gruppe 2: In der Gruppe mit den kindlichen Frakturen konnte im Mittel nach 62 Tagen eine vollständige Überbrückung des Frakturspaltes nachgewiesen werden.

Osteosynthetisch versorgte Frakturen: Pat.: 2, 6, 8, 9, 10

Ansichten/ Stadien	ventral	lateral	medial	Mittelwert
Pat. 2	239	75	75	117,66
Pat. 6	-	77	63	70
Pat. 8	69	69	69	69
Pat. 9	-	-	-	-
Pat. 10	-	-	-	-
Mittelwert	154	73,6	69	**85,3 / 98,8**

Tab.32: Gruppe 3: Es zeigt sich eine radiologisch vollständig überbrückte Fraktur nach im Mittel 85,3 Tagen.

Konservative Heilung: Pat.: 7, 3, 5, 4

Ansichten/ Stadien	ventral	lateral	medial	Mittelwert
Pat. 7	161	161	161	161
Pat. 3	-	118	-	118
Pat. 5	-	37	37	37
Pat. 4	31	31	31	31
Mittelwert	96	86,75	76,3	**86,6 / 86,4**

Tab.33: Gruppe 4: Es zeigt sich eine radiologisch vollständige Überbrückung nach im Mittel 86,6 Tagen.

7.5. Gegenüberstellung der Stadieneinteilung nach L. Ricciardi, A. Perissinotto und U. Dabala und der Patientengruppen. (Angaben in Tagen)

Verzögerte Heilung : Gruppe 1

Ansichten/ Stadien	ventral	lateral	medial
I (7-11)	-	-	-
II (10-16)	-	-	-
III (20-35)	-	-	211
IV (35-50)	-	-	-
V (50-90)	-	-	-
VI (90-140)	-	-	-

Tab.34: Pat.:11 / Gruppe 1, verzögerte Heilung

Patient 11 ist ein 29 jähriger Patient mit einem Fixateur extern links medial unilateral, T-förmig mit Schanz`schem Stab im Tibiakopf und zwei Spongiosaschrauben im Tibiakopf von medial nach offener Reposition. Die Operation erfolgte am Tag nach dem Unfall. Die Stadieneinteilung nach obigen Autoren lässt sich auf diesen Patienten nicht übertragen.

Ansichten/ Stadien	Ventral	lateral	medial
I (7-11)	-	28	-
II (10-16)	-	64	-
III (20-35)	-	78	26
IV (35-50)	-	-	28
V (50-90)	-	-	64
VI (90-140)	-	367	269

Tab.35: Pat.:12 / Gruppe 1, verzögerte Heilung

Patient 12 ist ein 65 jähriger Patient mit einem Fixateur extern. Die Stadien I, II und III weisen eine höhere Anzahl von Tagen, IV einen sehr niedrigen Wert, und das Stadium VI einen sehr hohen Wert auf. Auch hier nur bedingte Übertragbarkeit auf die oben genannten Autoren.

Ansichten/ Stadien	Ventral	lateral	medial
I (7-11)	6	6	-
II (10-16)	13	13	40
III (20-35)	40	40	-
IV (35-50)	-	89	-
V (50-90)	-	-	-
VI (90-140)	-	-	-

Tab.36: Pat. 1 / Gruppe 1, verzögerte Heilung

Bei Patient 1 handelt es sich um einen 42-jährigen Patienten mit einer May- Plattenosteosynthese nach 8-tägiger Extension. Postoperativ stellte sich nach Entfernung der Redon-Drainagen eine Sekretion sowohl medial als auch lateral im Bereich der oberen Wundpole ein. Die Stadien III und IV wurden nach einer längeren Zeitspanne erreicht und die Stadien V und VI traten nicht auf.

Wie zu erwarten benötigen die Patienten mit verzögerter Knochenbruchheilung erheblich mehr Tage bis zum Erreichen der jeweiligen Stadien nach Ricciardi, Perissinotto und Dabala, bzw. sie erreichten sie nicht.

Kindliche Frakturen: Gruppe 2

Ansichten/ Stadien	Ventral	lateral	medial
I (7-11)	14	-	14
II (10-16)	20	14	20
III (20-35)	39	46	-
IV (35-50)	60	53	-
V (50-90)	81	-	-
VI (90-140)	-	-	-

Tab. 37: Pat. 3 / Gruppe 2, kindliche Frakturen

Bei Patient 3 handelt es sich um einen 16 Jahre alten Patienten mit konservativer Behandlung nach 19 tägiger Extension. Das Stadium VI trat nicht auf, und Stadium V nur in ventraler Ansicht.

Ansichten/ Stadien	ventral	lateral	medial
I (7-11)	-	-	-
II (10-16)	-	-	-
III (20-35)	-	-	-
IV (35-50)	9	9	9
V (50-90)	-	17	-
VI (90-140)	31	31	31

Tab.38: Pat. 4 / Gruppe 2, kindliche Frakturen

Der Unterschenkelbruch des 9 Jahre alten Patienten 4, war sehr zart und nach 31 Tage konservativer Behandlung ausgeheilt. Sonographisch war nur eine minimale Kortikalisunterbrechung von 1 mm auffindbar. Die erste Ultraschalluntersuchung fand nach 9 Tagen statt. Die Kriterien des Stadium I waren zu diesem Zeitpunkt jedoch schon nicht mehr auffindbar, denn über dem Frakturspalt hatten sich schon zwiebelschalenförmig echoreiche Strukturen angeordnet.
Nach 17 Tagen war über dem Frakturspalt eine echoreiche konvexe Kallusbrücke darstellbar.

Ansichten/ Stadien	Ventral	lateral	medial
I (7-11)	4	4	4
II (10-16)	9	9	9
III (20-35)	66	37	37
IV (35-50)	-	-	-
V (50-90)	-	-	-
VI (90-140)	220	220	220

Tab.39: Pat. 5 / Gruppe 2, kindliche Frakturen

Bei Patient 5 handelt es sich um einen 8 Jahre alten Jungen mit konservativer Frakturheilung nach 5-tägiger Extension.
Die Stadien III und VI wurden später erreicht, und die Stadien IV und V traten nicht auf. Das Nichtauftreten der Stadien IV und V ist dadurch zu erklären, dass sich der Patient zwischen dem 66 und 220 Tag, wegen eines längeren Auslandsaufenthaltes unserem Zugriff leider entzog.

Osteosynthetisch versorgte Frakturen: Gruppe 3

Ansichten/ Stadien	ventral	lateral	medial
I (7-11)	1	1	1
II (10-16)	7	7	7
III (20-35)	45	67	11
IV (35-50)	67	84	67
V (50-90)	132	107	132
VI (90-140)	183	132	183

Tab.40: Pat. 2 / Gruppe 3, osteosynthetisch versorgte Frakturen

Patient 2 ist ein 21 jähriger Patient mit Implantation eines proximal und distal verriegelten Unterschenkelmarknagel nach 8 Tagen in Extension.
Für die Stadien III, IV, V und VI wurde mehr Zeit benötigt.

Ansichten/ Stadien	ventral	lateral	medial
I (7-11)	7	7	7
II (10-16)	10	13	10
III (20-35)	24	24	35
IV (35-50)	42	35	70
V (50-90)	49	42	-
VI (90-140)	89	89	89

Tab.41: Pat. 6 / Gruppe 3, osteosynthetisch versorgte Frakturen

Patient 6 ist eine 74 jährige Patientin, mit Implantation eines proximal und distal verriegelten Unterschenkelmarknagel nach 6 Tagen Extension. Das Stadium V wurde schon früh erreicht, alle anderen Mittelwerte liegen in denen von Ricciardi und Partner ermittelten Bereichen.

Ansichten/ Stadien	Ventral	lateral	medial
I (7-11)	3	3	3
II (10-16)	7	7	7
III (20-35)	-	-	12
IV (35-50)	12	12	-
V (50-90)	60	75	60
VI (90-140)	91	91	91

Tab.42: Pat. 8 / Gruppe 3, osteosynthetisch versorgte Frakturen

Bei Patient 8 handelt es sich um einen 51 Jahre alten Patienten mit einem Howmedica-Verriegelungsnagel nach 10 tägiger Extension. Stadien V und VI entsprechen weitgehend denen von Ricciardi und Partnern. Die Stadien I, II, III und IV wurden schon viel früher erreicht.

Ansichten/ Stadien	Ventral	lateral	medial
I (7-11)	-	8	8
II (10-16)	8	-	23
III (20-35)	42	23	-
IV (35-50)	-	42	42
V (50-90)	56	56	82
VI (90-140)	82	82	-

Tab.43: Pat. 9 / Gruppe 3, osteosynthetisch versorgte Frakturen

Patient 9 ist eine 45 jährige Patientin mit einem Howmedica-Verriegelungsnagel nach 13 tägiger Extension. Bei dieser Patientin entsprechen die Stadien I, III, IV, und V, denen von Ricciardi und Partnern. Das Stadium VI wurde schon früher erreicht.

Ansichten/ Stadien	Ventral	lateral	medial
I (7-11)	-	-	4
II (10-16)	4	4	-
III (20-35)	13	20	13
IV (35-50)	-	-	-
V (50-90)	48	48	-
VI (90-140)	119	119	119

Tab.44: Pat. 10 / Gruppe 3, osteosynthetisch versorgte Frakturen

Bei Patient 10 handelt es sich um eine 18 jährige Patientin mit einem Howmedica-Verriegelungsnagel nach 8 tägiger Extension. Das Stadium III wurde von der Patientin schon sehr früh erreicht. Ein Stadium VI konnte sonographisch nicht ermittelt werden.

Konservative Heilung: Gruppe 4

Ansichten/ Stadien	ventral	lateral	medial
I (7-11)	5	5	5
II (10-16)	26	11	11
III (20-35)	63	50	-
IV (35-50)	-	-	70
V (50-90)	83	83	83
VI (90-140)	104	133	104

Tab.45: Pat. 7 / Gruppe 4, konservative Heilung

Sowie siehe Tab. 32, 33, 34 mit den Patienten 3, 4 und 5. Bei Patient 7 handelt es sich um einen 57-jährigen Patienten mit konservativer Behandlung. Die Stadien I und V lagen in denen von Ricciardi und Partnern ermittelten Zeiträumen, für die Stadien III und IV wurde etwas mehr Zeit benötigt. Die Patienten 3,5 und 4 siehe obige Beschreibung.

7.6. Zusammenfassung der Patientengruppen

Verzögerte Heilung: Gruppe 1

Ansichten/ Stadien	Ventral	lateral	medial	Mittelwert
I (7-11)	6	17	-	11,5
II (10-16)	13	38,5	40	39,25
III (20-35)	40	59	118,5	72,5
IV (35-50)	-	89	28	58,5
V (50-90)	-	-	64	64
VI (90-140)	-	367	269	318

Tab.46: Verzögerte Heilung, Gruppe 1: Pat. 1, Pat.11 und Pat. 12

In der Tabelle 46 ist der Patient 1, 11 und der Patient 12 zusammengefasst.
Der Patient 11 zeigte, bis auf die in Stadium III auftretenden morphologischen Kriterien keine der von Ricciardi, Perissinotto und Dabala festgestellten Veränderungen. Da der Wert in Stadium III als außergewöhnlich hoch anzusehen ist, verändert sich in der Zusammenfassung entsprechend der mediale Wert und der Mittelwert in Stadium III. Bis auf Stadium V wurde für alle anderen Stadien mehr Zeit benötigt als oben erwähnte Autoren beschrieben. Die 64 Tage in Stadium V wurden nur bei Patient 12 und nur von medial erreicht.

Kindliche Frakturen: Gruppe 2

Ansichten/ Stadien	Ventral	lateral	medial	Mittelwert
I (7-11)	9	4	9	7,33
II (10-16)	14,5	11,5	14,5	13,5
III (20-35)	52,5	41,5	37	43,66
IV (35-50)	34,5	31	9	24,83
V (50-90)	81	17	-	49
VI (90-140)	125,5	125,5	125,5	125,5

Tab.47: Kindliche Frakturen, Gruppe 2: Pat. 3, 4 und 5

Die Stadien I, II und VI stimmen mit denen von Ricciardi, Perissinotto und Dabala überein.

Für das Stadium III wurde mehr Zeit benötigt, und das Stadium IV fällt mit seinem sehr niedrigen medialen Wert, welcher durch Patient 4 hervorgerufen wird, eher aus der Reihe

Osteosynthetisch versorgte Frakturen: Gruppe 3

Ansichten/ Stadien	ventral	lateral	medial	Mittelwert
I (7-11)	3,6	4,75	4,6	4,32
II (10-16)	7,2	7,75	11,75	8,9
III (20-35)	31	33,5	17,75	27,42
IV (35-50)	40,33	43,25	45	42,86
V (50-90)	69	65,6	91,3	75,3
VI (90-140)	112,8	102,6	120,5	111,96

Tab.48: Osteosynthetisch versorgte Frakturen, Gruppe 3: Pat. 2, 6, 8, 9 und 10

Bis auf die Stadien I und II, für welche etwas weniger Zeit benötigt wurden, stimmen die ermittelten Zeiträume mit denen von Ricciardi und Partnern überein.

Konservative Heilung: Gruppe 4

Ansichten/ Stadien	ventral	lateral	medial	Mittelwert
I (7-11)	7,66	4,5	7,66	6,61
II (10-16)	18,33	11,33	13,33	14,33
III (20-35)	56	44,33	37	45,78
IV (35-50)	34,5	31	39,5	35
V (50-90)	82	50	83	71,66
VI (90-140)	118,33	128	118,33	121,55

Tab. 49: Konservative Heilung, Gruppe 4: Pat. 7, 3, 5 und 4

In der Tabelle 49 sind alle Patienten mit konservativer Frakturheilung zusammengefasst. Wobei es sich bei 3 von den 4 Patienten um Kinder bzw. Jugendliche im Alter von 8, 9 und 16 Jahren handelt. Bis auf das Stadium III lagen alle anderen Zeiträume bis zum Erreichen der morphologischen Kriterien in den Zeiträumen, nach oben erwähnten Autoren.

7.7. Bildbeispiele für die Ultraschallkriterien I bis V

Kriterium I: Kortikalislücke : der Frakturspalt zeigt sich als eine Unterbrechung der echoreichen Kortikalis, mit einer echoarmen Zone zwischen den beiden Frakturenden.

Bsp. a)

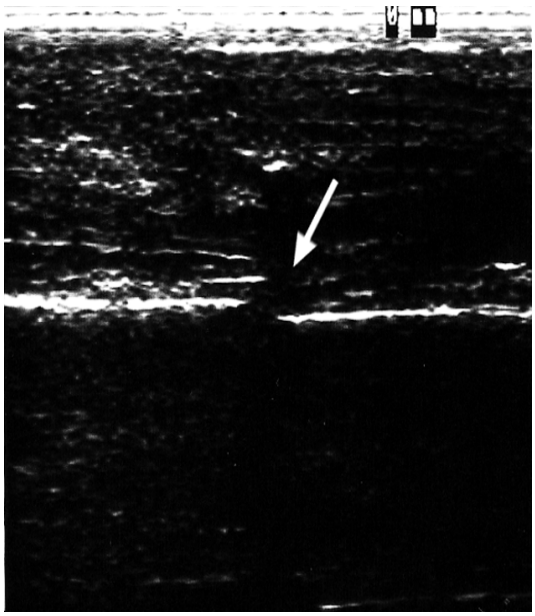

Bsp. b)

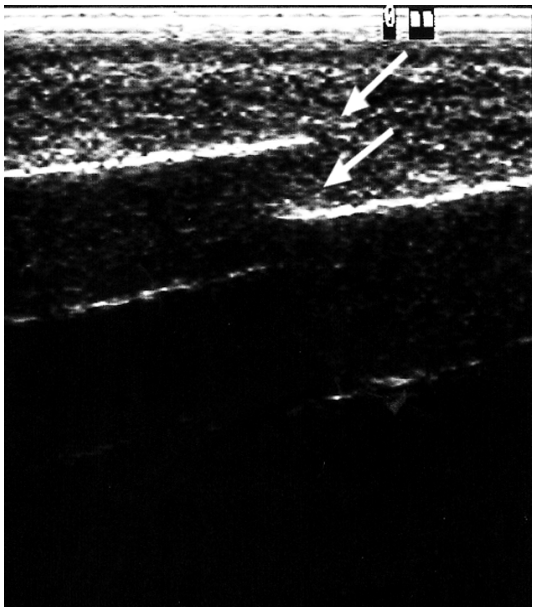



Kriterium II: Hämatom : das Frakturhämatom ist echoarm und hat oft mehrere Binnenechos, ist scharf begrenzt und zeigt eine Echoverstärkung hinter dem echoarmen Bezirk. Je älter das Hämatom um so mehr Binnenechos weist es auf.. Bei in Organisation befindlichen Hämatomen ist es von der umliegenden Muskulatur oft schwer abgrenzbar, und die Echoverstärkung fehlt in der Regel.

Bsp. a)

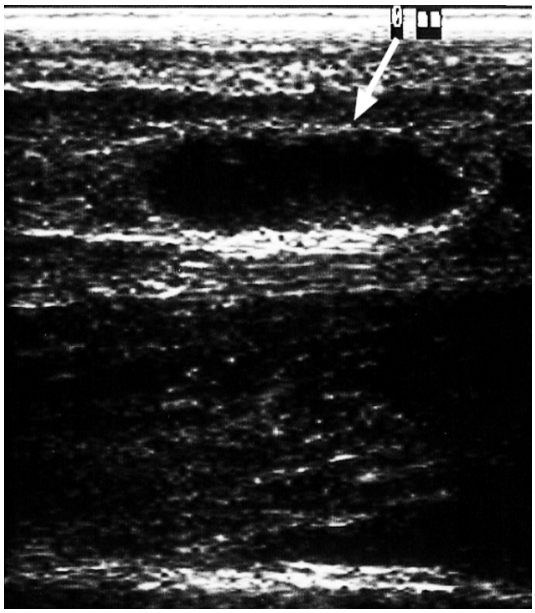

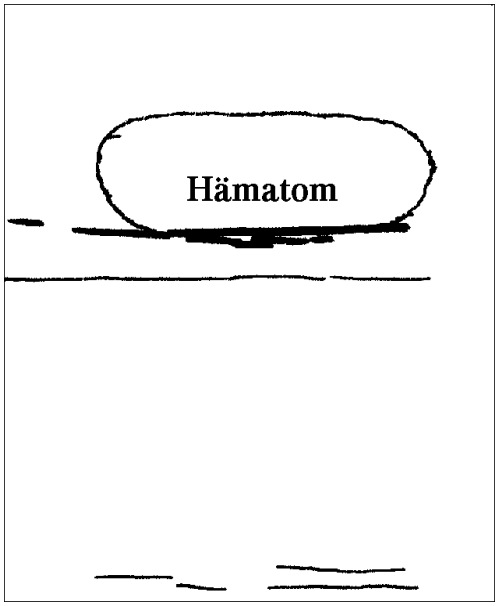

Bsp. b)

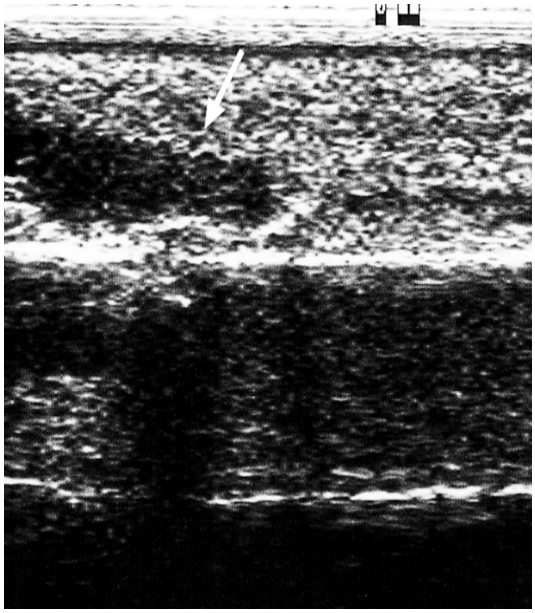

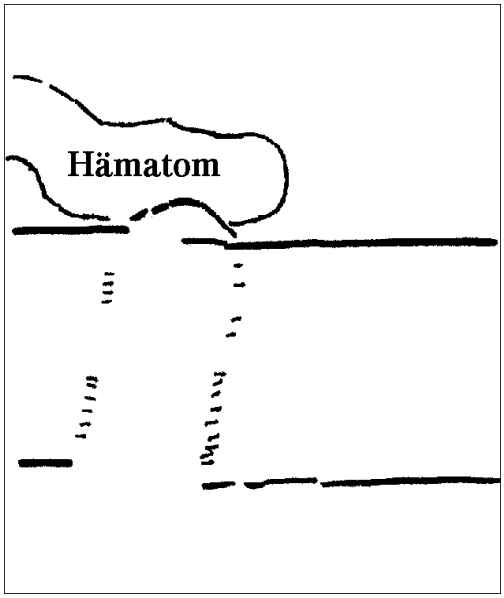

Kriterium III: Kallusbildung / erstmalige Kallusanzeichen. Erstmalige Kallusanzeichen äußern sich durch die Bildung von echoreichen Frakturen im Frakturspalt. Die Echogenität dieser Zone nimmt mit zunehmender Mineralisation des Kallusgewebes zu.

Bsp. a.1.) spangenförmig:

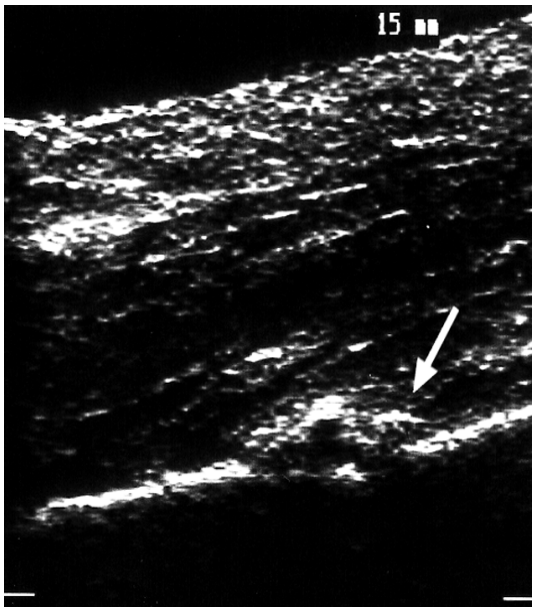

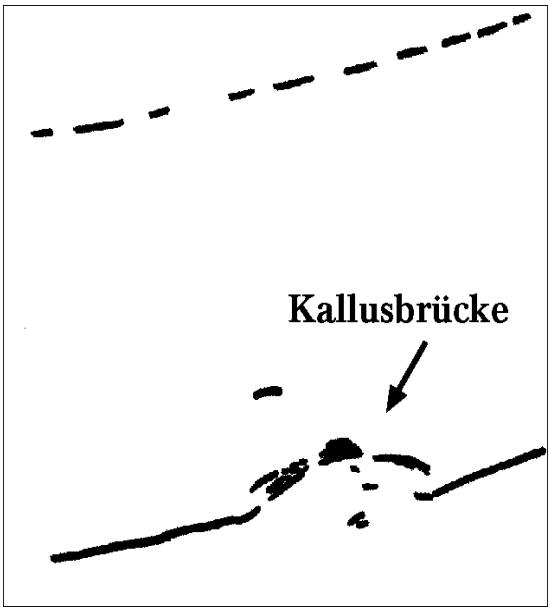

Bsp. a.2.) spangenförmig:

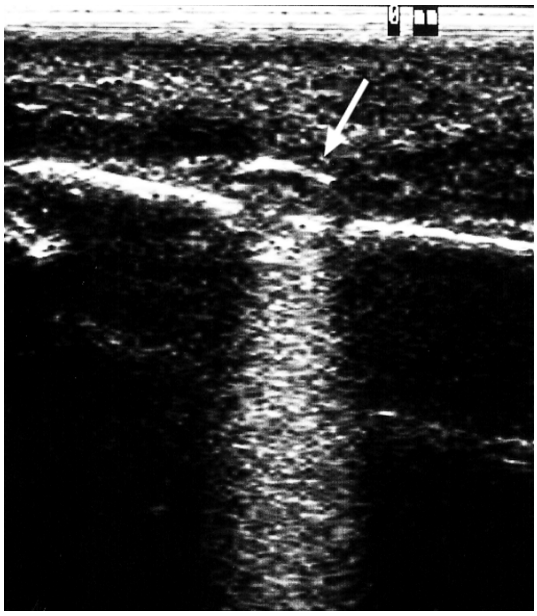

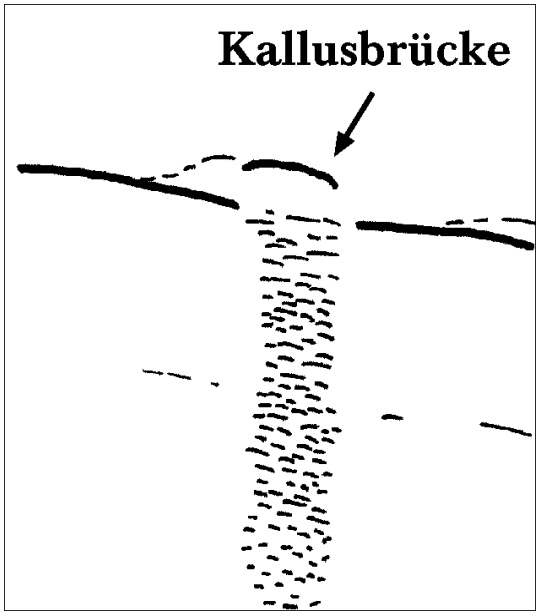

Kriterium IV: Schallschatten: Ist die Kontinuität des Knochens durch einen Frakturspalt unterbrochen, so wird an dieser Stelle die Ultraschallwelle nicht vollständig reflektiert. Der Frakturspalt ist echoreich. Mit fortschreitender Überbrückung des Frakturspaltes mit Kallusgewebe, verschwindet allmählich dieser echoreiche Bezirk und der Schallschatten wird wieder hergestellt.

Bsp. a) intakte Kortikalis

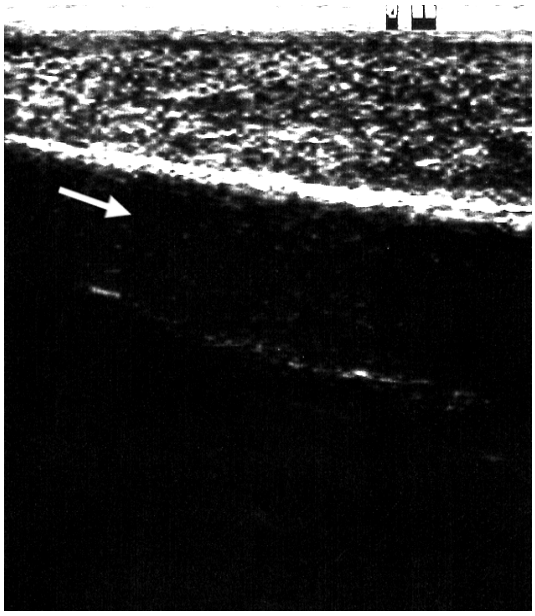

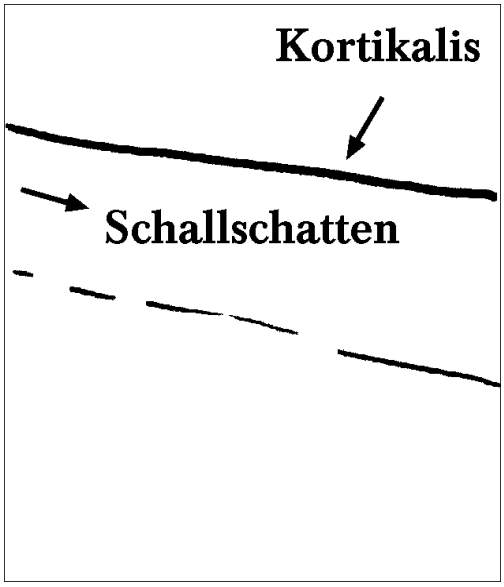

Bsp. b) Der Schall gelangt durch die Kortikalisunterbrechung in die Tiefe des Frakturspaltes. Rechts und links daneben, unter der intakten Kortikalis jeweils ein Schallschatten (schwarze Bezirke).

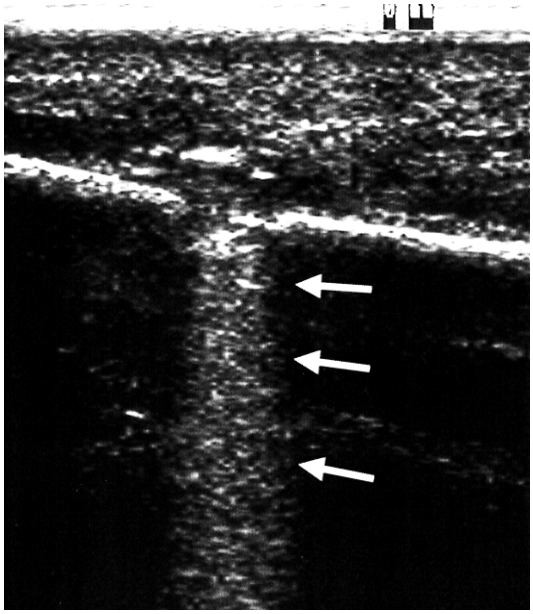

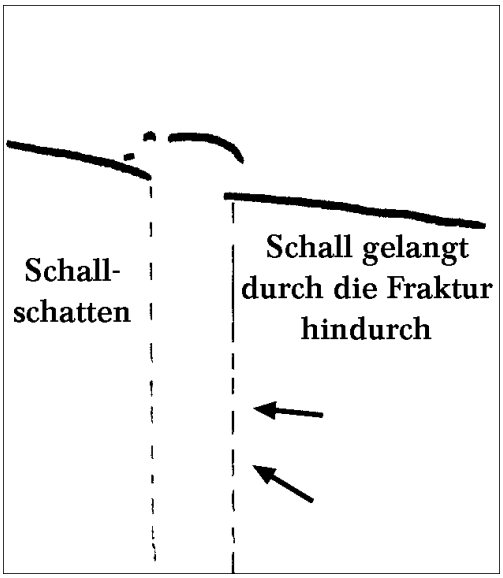

Kriterium V: Artefakt: Durch die Kortikalisunterbrechung bei einem Knochenbruch entsteht ebenfalls eine Unterbrechung des Artefaktes welche mit zunehmender kallöser Frakturüberbrückung wieder hergestellt wird.

Bsp. a) Artefakt nicht unterbrochen:

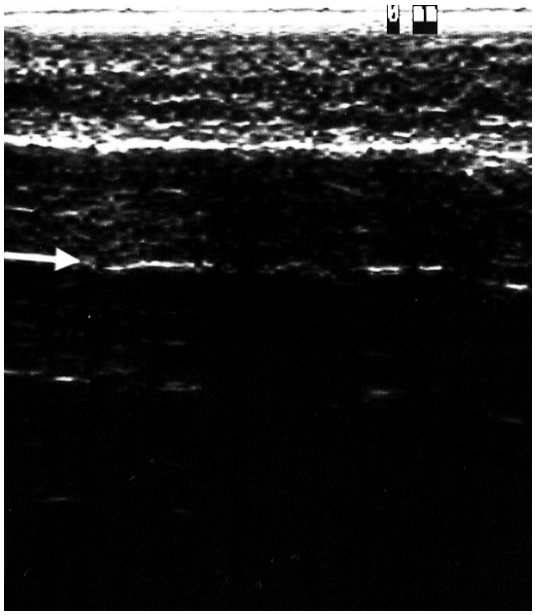

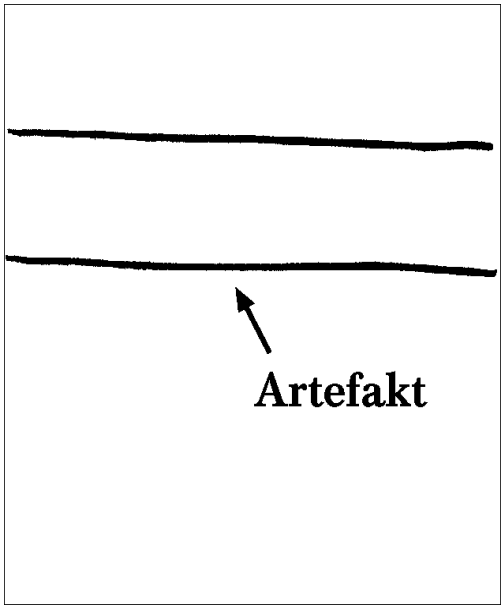

Bsp. b) Artefakt unterbrochen:

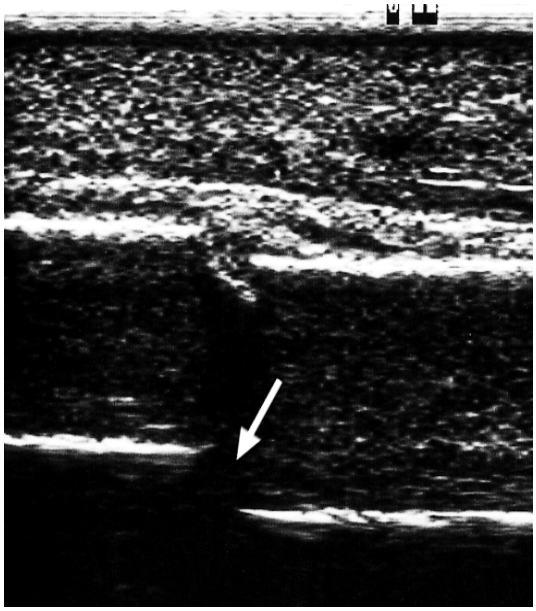

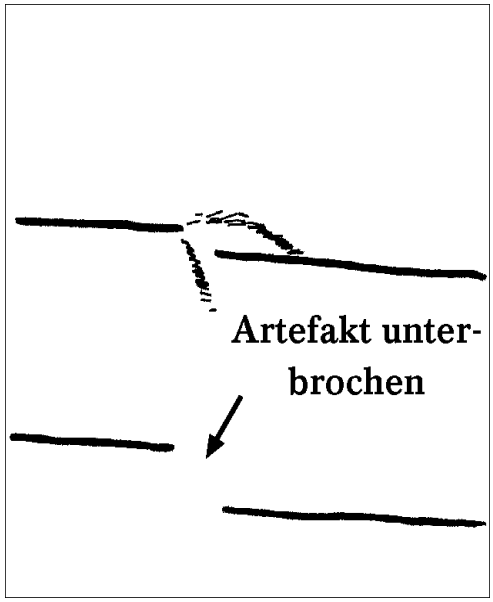

7.8. Bildbeispiele für die vollständige Überbrückung des Frakturspaltes

Bsp. a)

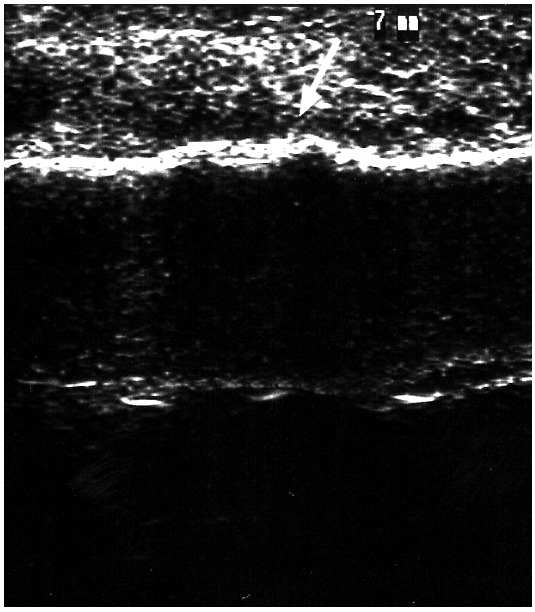



Bsp. b)

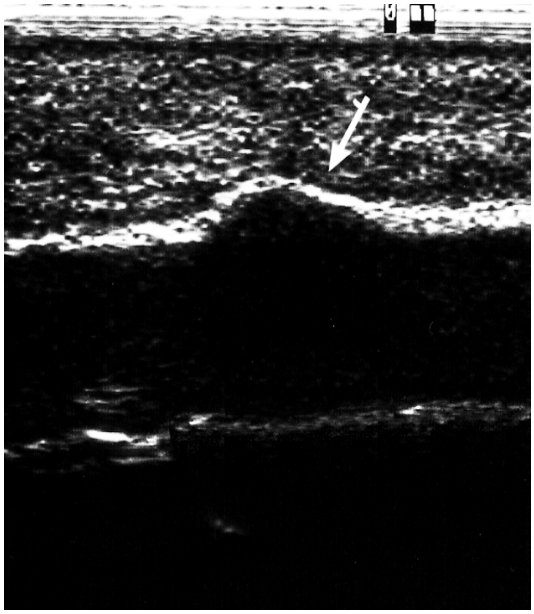



7.9. Bildbeispiele für die Stadien I bis VI nach L. Ricciardi, A. Perissinotto u. U. Dabala

Stadium I :

Bsp. a) Kortikalisunterbrechung mit gut abgrenzbaren Bruchenden:

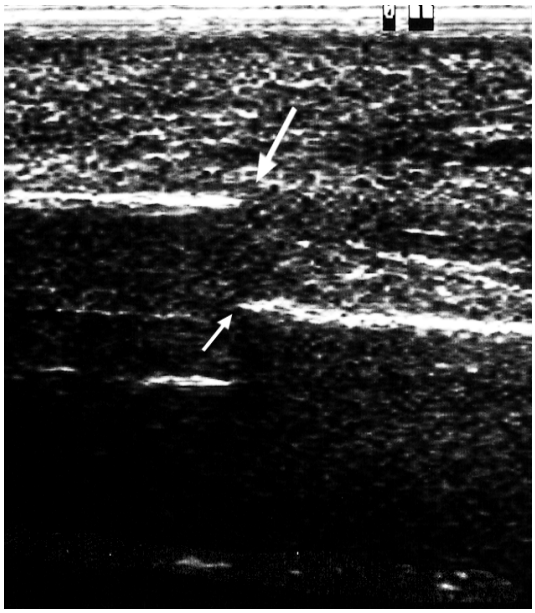

Bsp. b)

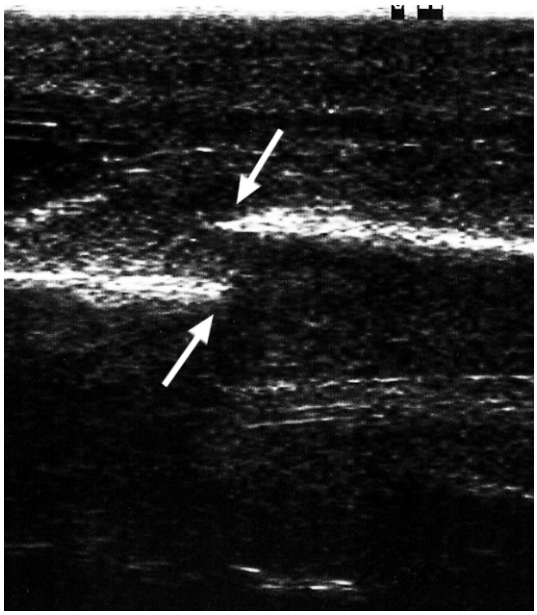

Stadium II:

Bildung. echoreicher Strukturen im Frakturspalt, Frakturenden beginnen zu verschmelzen:

Bsp. a)

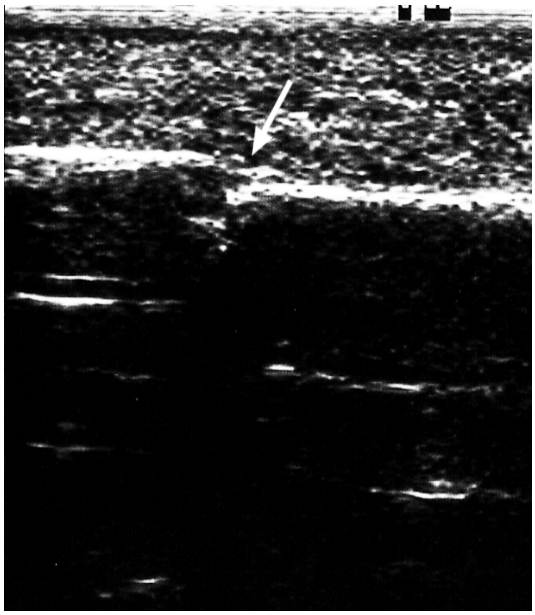



Bsp. b)

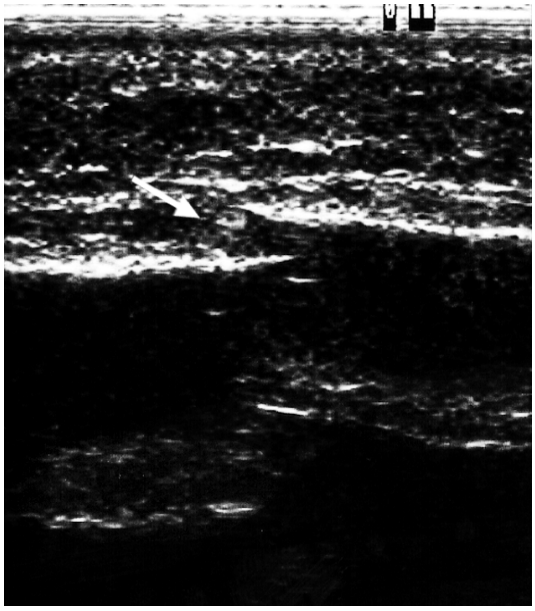



Stadium III:

Ausbildung einer echoreichen konvexen Kallusbrücke, der Schall gelangt jedoch noch durch den Frakturspalt hindurch:

Bsp. a)

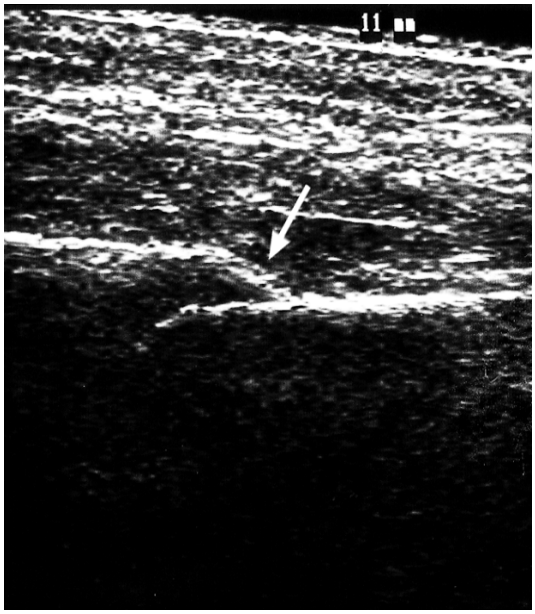

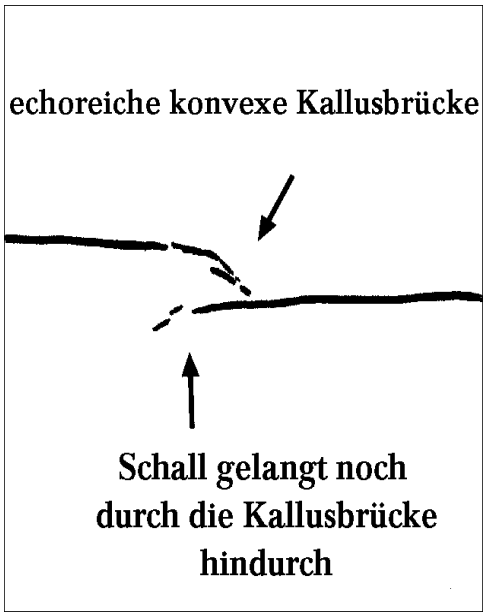

Bsp. b)

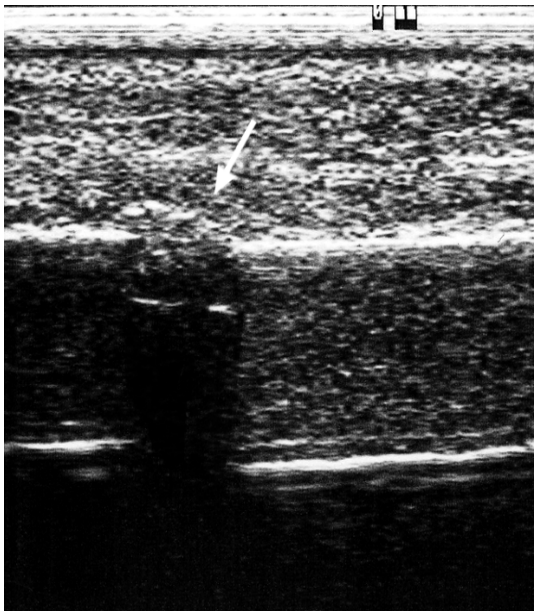

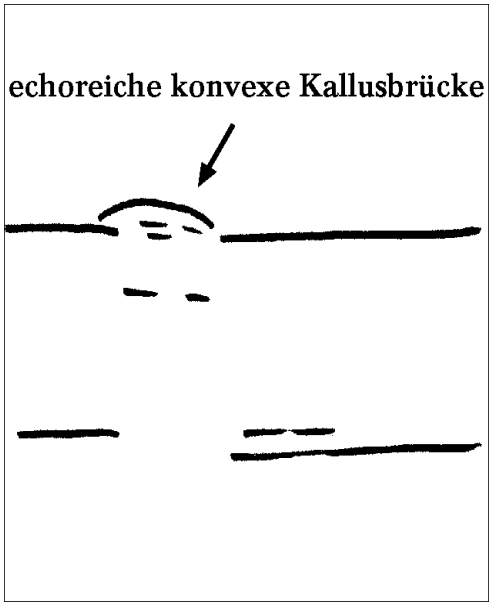

Stadium IV:

Stark echogenen konvexe Kallusbrücke, Ausbildung eines Schallschattens:

Bsp. a)

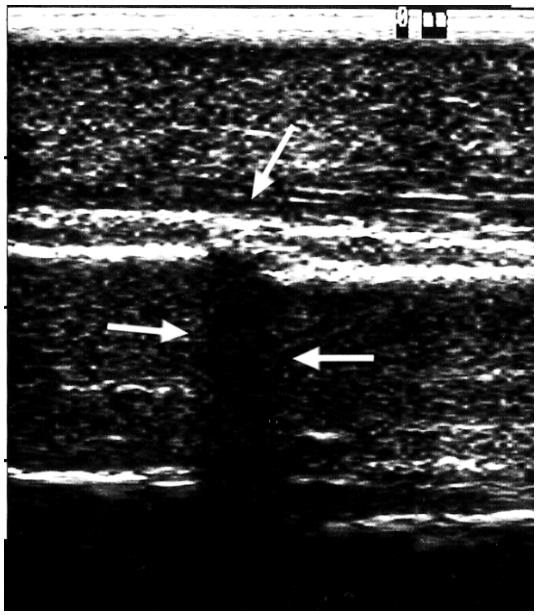

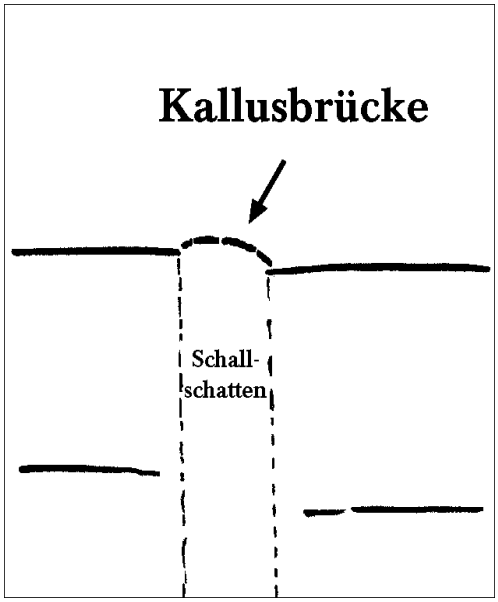

Bsp. b)

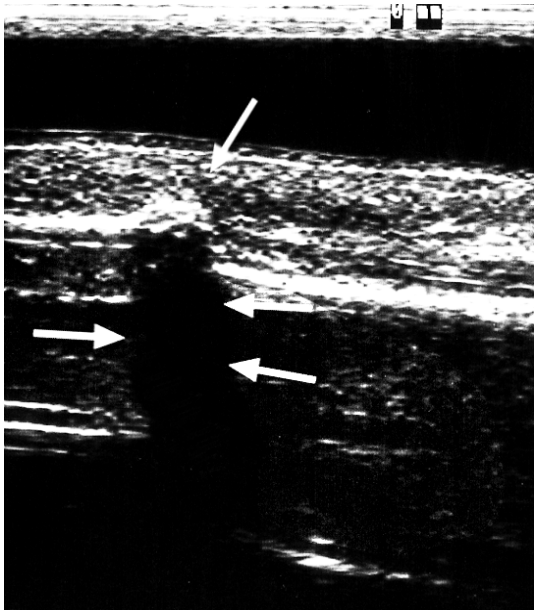

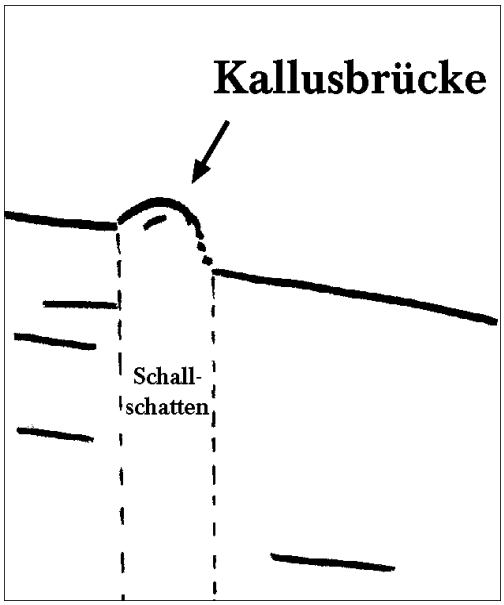

Stadium V:

Die Kallusbrücke ist voll ausgebildet, der Artefakt ist noch unterbrochen

Bsp. a)

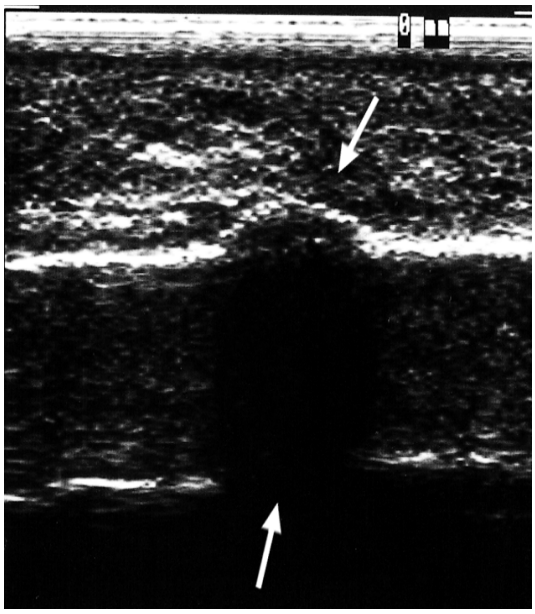

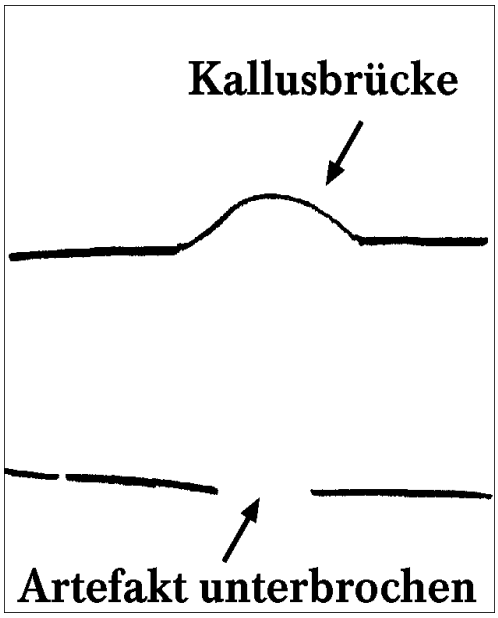

Bsp. b)

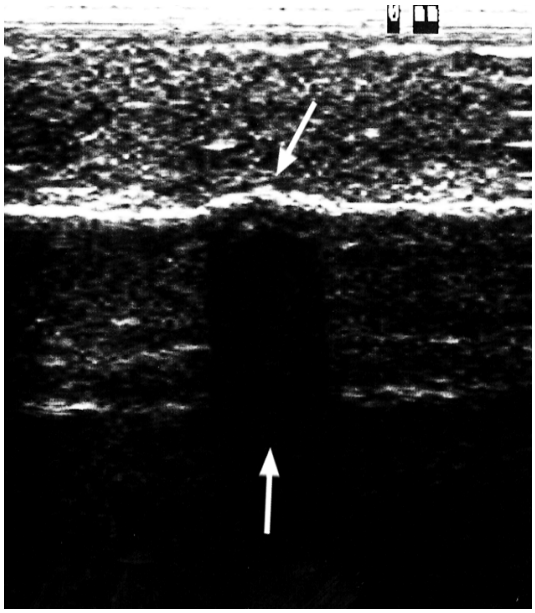

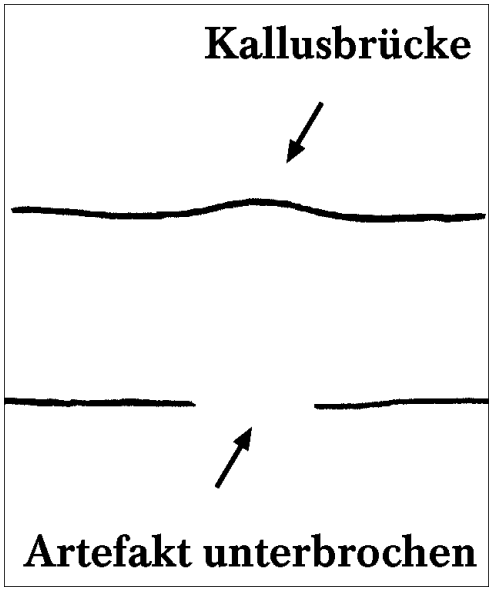

Stadium VI:

Kallusbrücke ist zarter geworden, die Artefaktunterbrechung ist aufgehoben

Bsp. a)

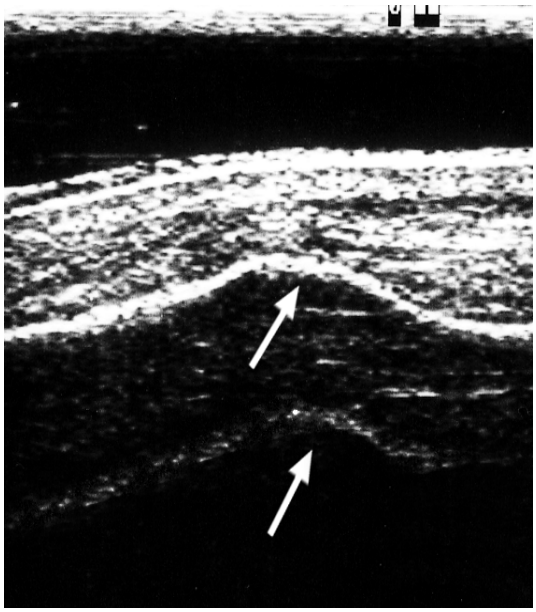

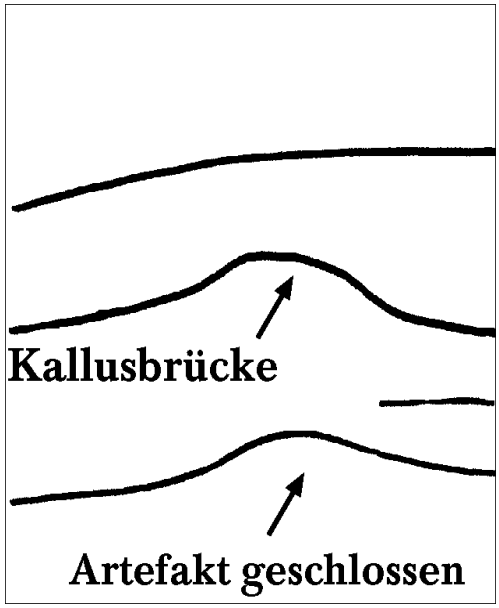

Bsp. b)

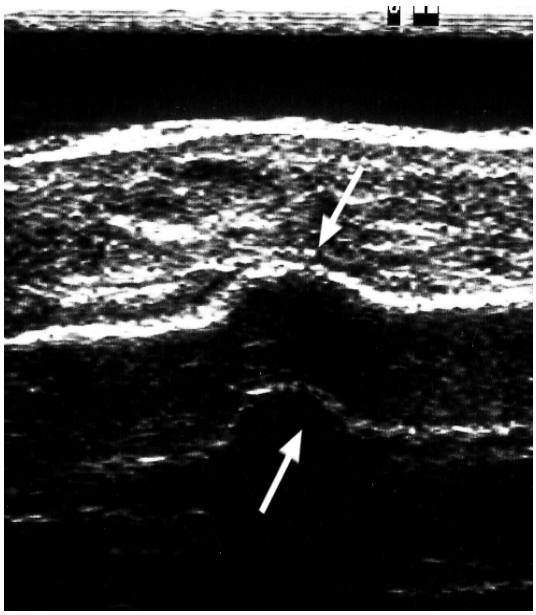

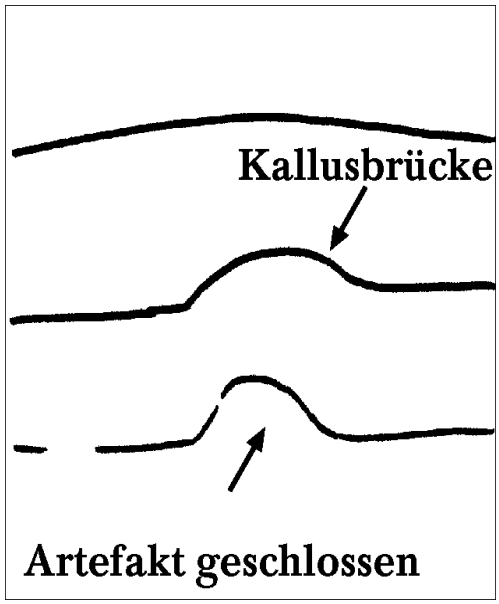

7.10. Beispiel für einen sonographisch dargestellten Heilungsverlauf an Patient Nr. 6

Patient Nr. 6: 74 jährig, weiblich, proximal und distal verriegelter Unterschenkelmarknagel, nach 6 tägiger Extension. Dargestellt ist die laterale Ebene.

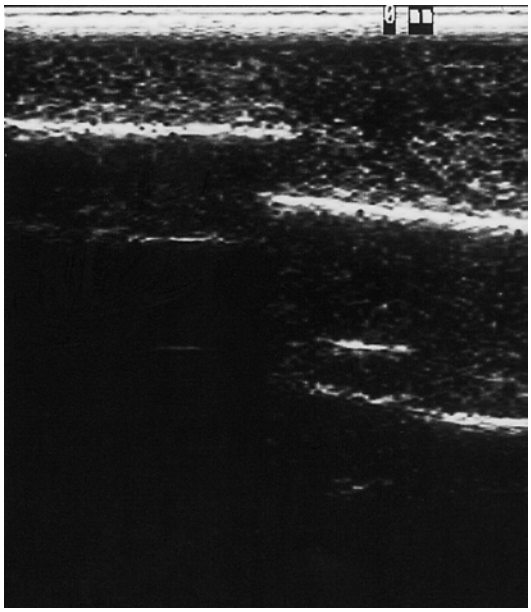

Beispiel für Stadium I: 2 Tage postoperativ , sieht man noch deutlich die Kortikalisunterbrechung mit gut abgrenzbaren Frakturenden.

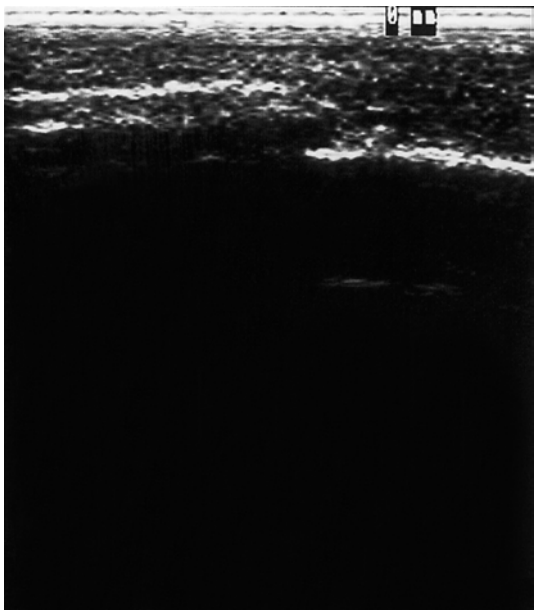

Beispiel für Stadium II: 13 Tage postoperativ erkennt man deutlich die Anreicherung von echogenen Strukturen im Frakturspalt.

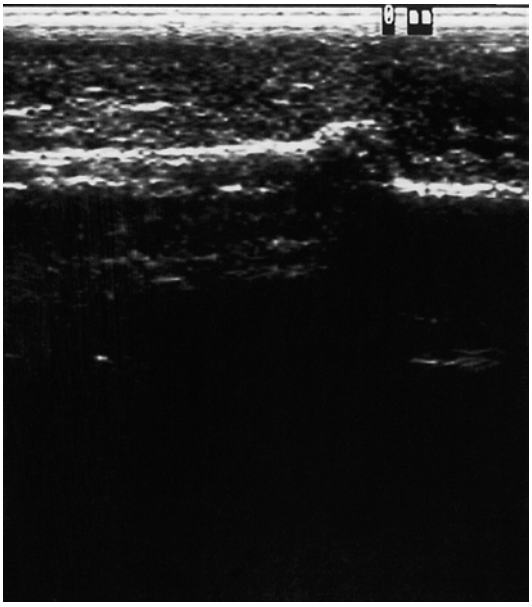

Beispiel für Stadium III: 35 Tage postoperativ erkennt man hier deutlich die echoreiche konvexe Kallusbrücke.

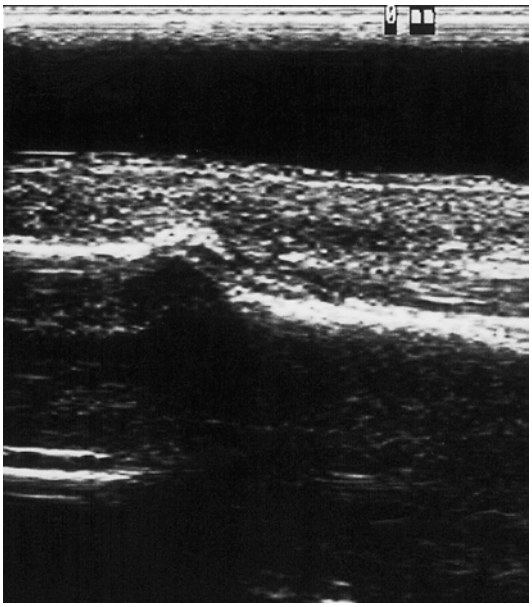

Beispiel für Stadium IV: Dieses Ultraschallbild ist 49 Tage postoperativ gemacht worden. Es ist die stark echogene konvexe Kallusbrücke und die Ausbildung eines Schallschattens zu erkennen.

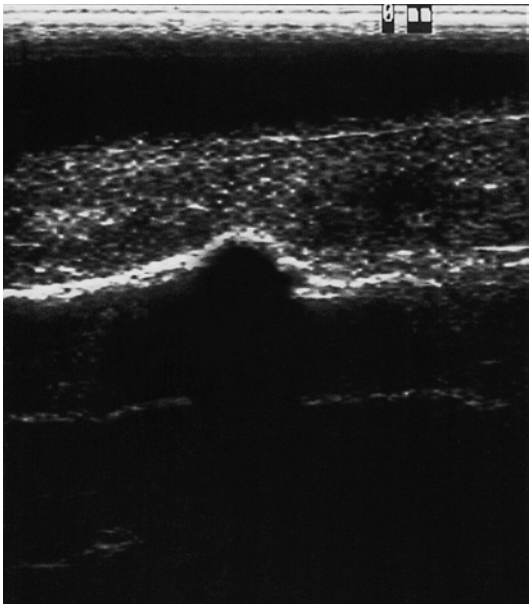

Beispiel für Stadium V: 70 Tage postoperativ erkennt man die Ausbildung einer vollständigen Kallusbrücke. Der Artefakt ist noch unterbrochen.

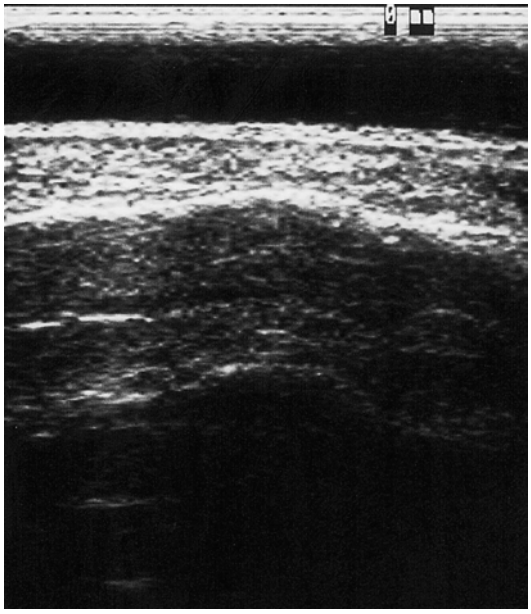

Beispiel für das Stadium VI: 89 Tage postoperativ ist eine zarte Kallusbrücke zu erkennen. Die Artefaktunterbrechung ist aufgehoben.

8. Danksagung

An dieser Stelle möchte ich all denen danken, die die Erstellung dieser Arbeit ermöglicht haben.

Zunächst Danke ich Herrn Priv. Doz. Dr. C Tesch für die Überlassung des Themas.

Herrn Prof. Dr. J.V. Wening danke ich für die vielen Anregungen.

Für die freundliche Hilfe bei der Erstellung und Bearbeitung des Abbildungsmaterials möchte ich mich bei Herrn Sven Drohne bedanken.

Für die aufmunternde Hilfe bei gelegentlichen Formtiefs und Computerproblemen möchte ich mich herzlichst bei Herrn Prof. Dr. Günter Klar und Herrn Niels Klar bedanken.

Weiterhin möchte ich allen Mitarbeitern der Krankengeschichten- und Röntgenarchive für ihre Hilfe bei der Suche nach Befunden und Röntgenbildern danken.

Außerdem gebührt den Mitarbeitern der Chirurgischen Poliklinik Dank für die Unterstützung bei der Organisation der Nachuntersuchungen.

9. Lebenslauf

Persönliche Daten:

Name:	Astrid Schwieger
Geburtsdatum:	18.02.1970
Geburtsort:	Hanerau-Hademarschen
Wohnort:	Ochsenzoller Str. 211
	22848 Norderstedt
Familienstand:	ledig

Schulausbildung:

1976-1980	Grundschule in Hanerau-Hademarschen
1980-1986	Realschule in Hanerau-Hademarschen
1986-1989	Fachgymnasium Heide
	Abschluss: Allgemeine Hochschulreife

Berufsausbildung:

4/1990	Immatrikulation im Fachbereich Medizin
	an der Universität Hamburg
10/1992	Ärztliche Vorprüfung
09/1993	Erster Abschnitt der ärztlichen Prüfung
04/1996	Zweiter Abschnitt der ärztlichen Prüfung
04/1996-04/1997	Praktisches Jahr
06/1997	Dritter Abschnitt der ärztlichen Prüfung
09/1997-03/1999	Ärztin im Praktikum / Kreiskrankenhaus Wedel
	Abteilung für Gynäkologie und Geburtshilfe
05/1999- 10/2000	Assistenzärztin / Städtische Kliniken Oldenburg
	Abteilung für Gynäkologie und Geburtshilfe
10/2000-01/2001	Friedrich-Ebert-Krankenhaus Neumünster
	Abteilung für Gynäkologie und Geburtshilfe
01/2001	Marienkrankenhaus Hamburg
	Abteilung für Gynäkologie und Geburtshilfe