

UNIVERSITÄTSKLINIKUM HAMBURG-EPPENDORF

Klinik und Poliklinik für Augenheilkunde

Direktor: Professor Dr. med. Martin Spitzer

Effektivität des Hydrus[®]-Stents bei Glaukompatienten

Dissertation

zur Erlangung des Grades eines Doktors der Medizin an der Medizinischen Fakultät der
Universität Hamburg.

vorgelegt von:

Leonie Meier geb. Veyhl

aus Heide (Holstein)

Hamburg 2018

(wird von der Medizinischen Fakultät ausgefüllt)

**Angenommen von der
Medizinischen Fakultät der Universität Hamburg am: 02.12.2019**

**Veröffentlicht mit Genehmigung der
Medizinischen Fakultät der Universität Hamburg.**

Prüfungsausschuss, der/die Vorsitzende: Prof. Dr. Maren Klemm

Prüfungsausschuss, zweite/r Gutachter/in: Prof. Dr. Dr. Marcus Blessmann

Inhaltsverzeichnis

1. Einleitung.....	5
1.1 Epidemiologie.....	5
1.2 Compliance.....	5
1.3 Physiologie.....	7
1.4 Pathophysiologie.....	8
1.5 Diagnostik.....	10
1.5.1 Tonometrie.....	10
1.5.2 Kammerwinkel.....	12
1.5.3 Beurteilung der Papille.....	12
1.5.4 Perimetrie.....	13
1.6 Therapeutische Optionen.....	13
1.6.1 Konservative Therapieoptionen.....	13
1.6.2 Chirurgische Therapieoptionen.....	14
1.6.2.1 Destruierende Verfahren.....	14
1.6.2.2 Abflussverbessernde Verfahren.....	14
1.6.2.2.1 Subkonjunktivale Filtration.....	14
1.6.2.2.2 Suprachoroidale Filtration.....	16
1.6.2.2.3 Trabekuläre Filtration.....	16
1.7 Der Hydrus-Stent.....	19
1.8 Fragestellung.....	19
2. Material und Methoden.....	20
2.1 Material.....	20
2.2 Methoden.....	22
2.3 Statistik.....	26
3. Ergebnisse.....	26
3.1 Entwicklung der augendrucksenkenden Medikation.....	27
3.2 Entwicklung der Intraokulardruckwerte.....	30

3.3 Komplikationen.....	34
4. Diskussion.....	35
5. Zusammenfassung.....	44
6. Summary.....	45
7. Abkürzungsverzeichnis.....	46
8. Abbildungsverzeichnis.....	47
9. Literaturverzeichnis.....	49
10. Danksagung.....	56
11. Lebenslauf.....	57
12. Eidesstattliche Versicherung.....	59

1. Einleitung

1.1 Epidemiologie

Das Glaukom hat unter den ophthalmologischen Erkrankungen einen großen Stellenwert. Es ist nach wie vor eine gefährliche Erkrankung und nach der Katarakt die zweithäufigste Ursache für Erblindung weltweit. Anders als bei der Katarakt ist die Erblindung durch das Glaukom irreversibel. [1: Kingman S., 2004]

Das Glaukom ist eine behandelbare Erkrankung. [2: Weinreb et al., 2004] In den Industrieländern ist durch den hohen Versorgungsstandard die Ursachenverteilung für Erblindung eine andere als in der dritten Welt. Dennoch ist auch hier das Glaukom nach der altersbedingten Makuladegeneration (AMD) die zweithäufigste Ursache für Erblindung und schwerwiegende Sehbeeinträchtigung. [3: Finger et al., 2011] Nach Schätzungen der Deutschen Ophthalmologischen Gesellschaft (DOG) aus dem Jahr 2012 lag die Gesamtzahl der in Deutschland am Glaukom erkrankten Menschen zu diesem Zeitpunkt bei etwa 972.000. Hinzu kommen die etwa 1.269.000 Patienten mit Glaukom-Prodromalstadien. [4: Deutsche Ophthalmologische Gesellschaft, 2012] Das Glaukom ist eine Erkrankung des Alters. Aufgrund des demografischen Wandels wird die Inzidenz dieser Erkrankung weiter zunehmen. [5: Tham et al., 2014] Bisher gibt es noch kein Verfahren, weder medikamentös noch chirurgisch, mit dem man das Glaukom endgültig heilen kann. Da diese Erkrankung sehr viele Menschen betrifft und deren Lebensqualität besonders in fortgeschrittenen Stadien der Erkrankung stark einschränkt, ist es wichtig, eine Therapie zu entwickeln, die den Krankheitsprogress aufhalten kann.

1.2 Compliance: Ursache für den Progress und Anstoß zur Suche neuer Optionen

Patienten mit einem Glaukom haben lange keinen Leidensdruck. Die intraokuläre Druckerhöhung verursacht, wie auch der arterielle Hypertonus, keine Schmerzen und wird zunächst lange nicht bemerkt. Selbst wenn der Sehnervenkopf schon geschädigt ist und glaukomtypische Gesichtsfeldausfälle auftreten, bemerken die Patienten diese lange nicht. Ein Grund dafür ist, dass das zentrale Sehen beim Glaukom, anders als beispielsweise bei der altersbedingten Makuladegeneration, lange erhalten ist und so das Sehen im Alltag zunächst subjektiv kaum eingeschränkt ist.

So ergibt sich auch, als eines der größten Probleme in der Glaukombehandlung, die fehlende Therapiecompliance der Patienten. Augendrucksenkende Augentropfen (AT) sind nach wie vor der erste Schritt in der Therapie des Glaukoms. Gerade für ältere Patienten ist es zum Teil schwierig, Tropf-Schemata einzuhalten und die AT regelhaft nach Verschreibung des

Ophthalmologen einzunehmen. Da kein Leidensdruck besteht, wenden viele Patienten die AT häufig zu wenig und unregelmäßig an.

In höherem Alter, das Glaukumpatienten häufig erreicht haben, mehren sich Gedächtnisstörungen und kognitive Einschränkungen, was sich negativ auf die Therapie-Adhärenz auswirken kann. Dies sollte in der Auswahl des Therapie-Schemas bedacht werden: Es sollte bewältigbar sein. [6: Yochim et al., 2012] Fehlende Alltagskompetenz sowie fehlende Compliance sind somit wichtige Limitationen für den Einsatz von Augentropfen. [7: Lanzl et al., 2016] Des Weiteren ist ein allgemein anerkanntes Problem, dass sich durch den AT-Einsatz die Gewebe des Auges verändern und verhärten, sodass der Widerstand des Trabekelmaschenwerks, durch das das Kammerwasser hauptsächlich abfließt, langfristig eher noch zunimmt. Hinzu kommt, dass die besonders bei älteren Patienten sehr häufig kollabierten Teile des Drainage-Systems, Schlemm-Kanal sowie Kollektorkanäle, von keiner Tropfmedikation beeinflusst werden. So kann es trotz einer möglichen Durchflussverbesserung durch das Trabekelmaschenwerk bei regelmäßiger Tropfenanwendung ob der Verlegung des Schlemm-Kanals und der Kollektorkanälchen der Fall sein, dass keine gute Drucksenkung erzielt werden kann.

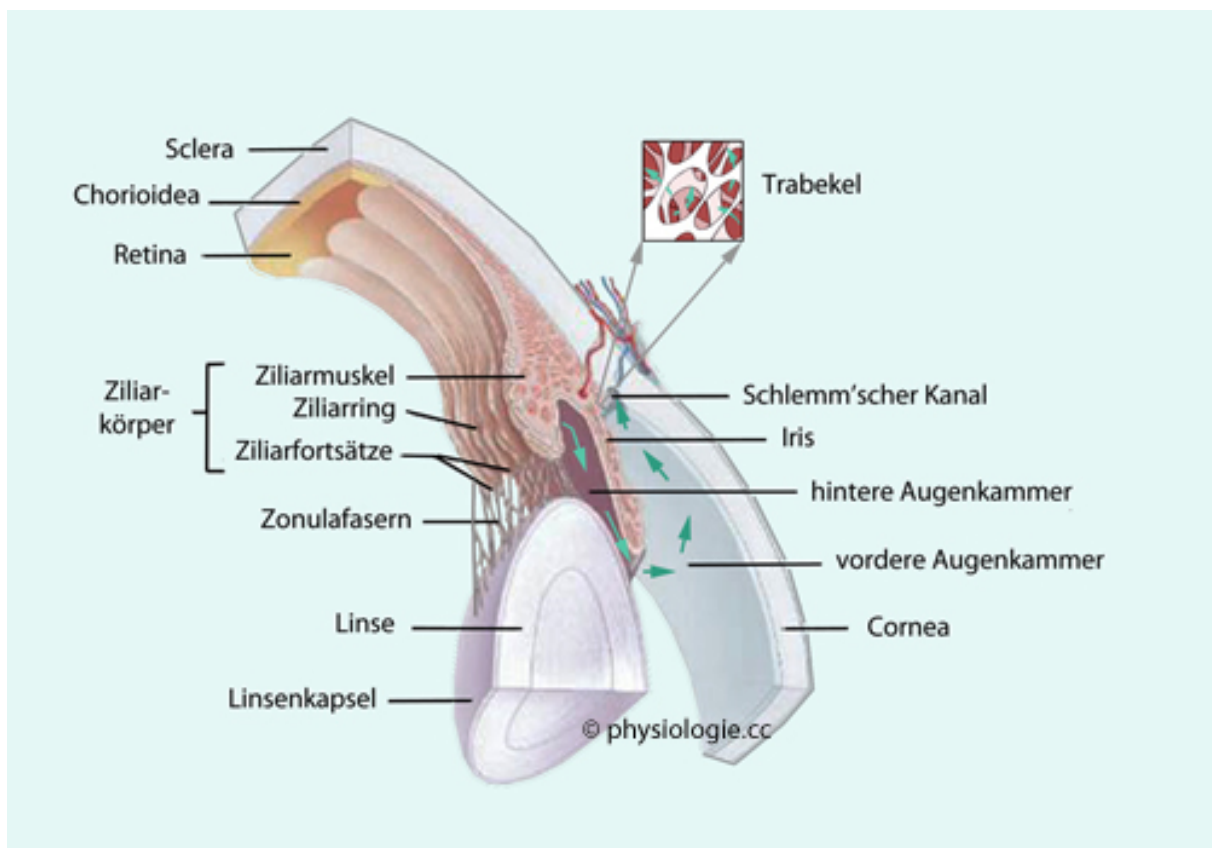


Abbildung 1: Die Abbildung zeigt den vorderen Augenabschnitt mit den für den Kammerwasserabfluss wichtigen Strukturen Trabekelmaschenwerk und Schlemm-Kanal. (Urheber: Helmut Hinghofer-Szalkay)

1.3 Physiologie des Kammerwassers: Der physiologische Intraokulardruck

Ein physiologischer Intraokulardruck (IOD) ergibt sich aus einem Gleichgewicht von Kammerwasserproduktion und -abfluss. Das Kammerwasser (Humor aquosus) wird von den nicht pigmentierten Epithelzellen der Ziliarfortsätze gebildet, etwa 0,15ml pro Stunde und Auge. Diese geben die klare Flüssigkeit in die Hinterkammer ab. Zwischen Linse und Iris fließt es durch die Pupille, sodass es in die Vorderkammer gelangt. (siehe Abbildung 1 und 3)

Der Großteil des Kammerwassers, etwa 85 Prozent, fließt trabekulär über Spalten des Trabekelmaschenwerks (Fontana-Räume) im Bereich Kammerwinkels (Angulus iridocornealis) und von dort über den Schlemm'schen Kanal (Sinus venosus sclerae) ab. [8: Pfeiffer N., 2005; 9: Schünke et al, 2012]

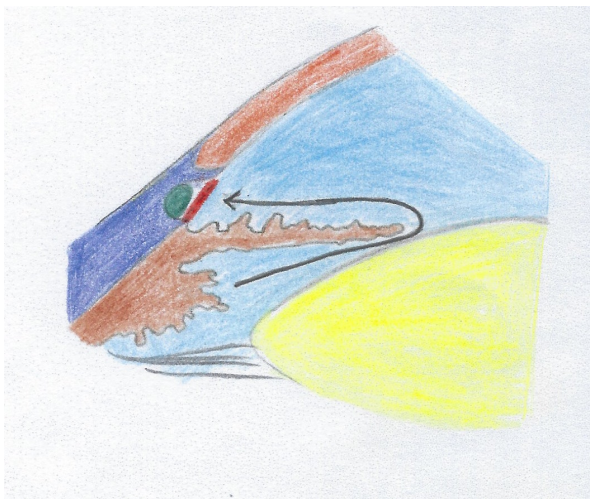


Abbildung 2: Die Abbildung zeigt die für Kammerwasserproduktion und -abfluss wichtigen Strukturen: Den Ziliarkörper (braun), der das Kammerwasser produziert, den Weg des Kammerwassers (Pfeil) aus der Hinterkammer zwischen Iris (auch braun, weiter vorn gelegen) und Linse (gelb) hindurch in die Vorderkammer und von dort aus in Richtung des Trabekelmaschenwerks (rot) und des Schlemm-Kanals (grün). Den Abschluss der Vorderkammer nach ventral bildet die Cornea (orange).

Aus dem Schlemm-Kanal wird das Kammerwasser über etwa 30 kleine Kollektorkanäle in ein Venengeflecht (Plexus venosus sclerae) in den Blutkreislauf aufgenommen. Der kleinere Teil des Kammerwassers, etwa 15 Prozent, fließt uveoskleral ab und gelangt in die Vortexvenen, die Gefäße des Ziliarkörpers und der Iris. [8: Pfeiffer N., 2005; 9: Schünke et al, 2012]

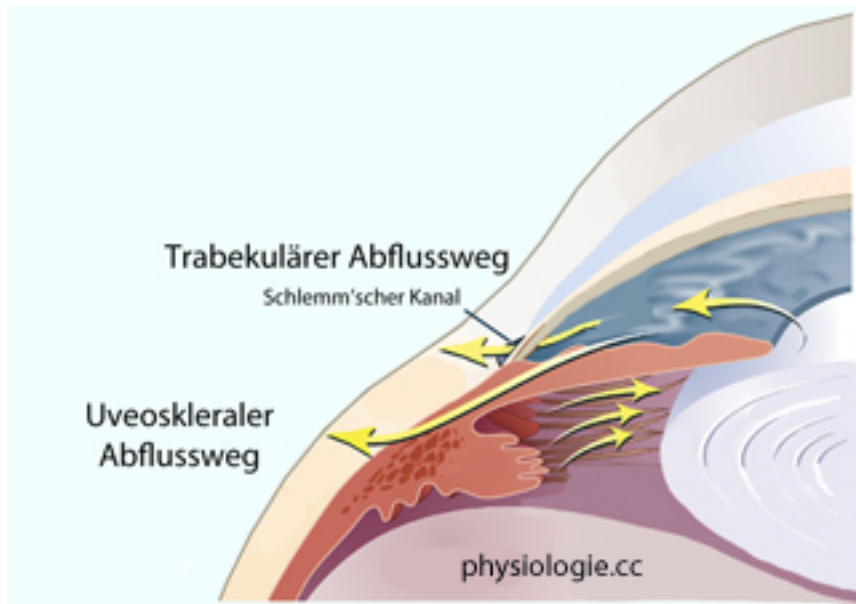


Abbildung 3: Die Abbildung zeigt die zwei o.g. physiologischen Wege des Kammerwasserabflusses. (Urheber: Helmut Hinghofer-Szalkay)

Im Mittel liegt der IOD der augengesunden Bevölkerung bei etwa 15mmHg. Allerdings ist davon auszugehen, dass hier eine Inklusion von unerkannten Glaukom-Patienten möglich und zu vermuten ist, da in Vergleichskollektiven von Jugendlichen und jungen Erwachsenen der IOD im Mittel deutlich niedriger, zwischen 8 und 10 mmHg, liegt. [8: Pfeiffer N., 2005] Der „Grenzwert“, der einen pathologisch hohen IOD markieren soll, ist nach Forschungsergebnissen festgelegt worden und wird gemeinhin bei 21 mmHg angenommen. Da das Kammerwasser aufgrund eines Druckgradienten in die episkleralen Venen fließt und der Druck dort etwa bei 8-10mmHg liegt, ist die physiologische Untergrenze des IOD damit klar auszumachen. [9. Schünke et al., 2012; 10: Vaughan et al., 1983; 11: Shields et al., 1993]

1.4 Pathophysiologie: Gestörter Kammerwasserabfluss und erhöhter IOD

Der Begriff Glaukom dient als Sammelbegriff für eine inhomogene Gruppe von Erkrankungen [Pfeiffer N., 2005], die zu einer progredienten Schädigung des Sehnervenkopfes und nachfolgend zu einem Verlust der Sehfunktion führen. [8: Pfeiffer N.; 12: Klemm M., 1999] Dabei spielen verschiedene Faktoren wie beispielsweise die Durchblutungssituation und neurotrophe Faktoren eine Rolle.

Die zentrale Rolle nimmt bei der Glaukomerkrankung jedoch der IOD ein. Er ist sowohl ein wichtiger Parameter in der Glaukomdiagnostik, vor allem aber ist er allgemein als Hauptschädigungsfaktor und zentraler Therapieangriffspunkt anerkannt. [13: Khawaja et al., 2016; 14: Erb C., 2014]

Erhöhter IOD kann sowohl die Folge eines behinderten Abflusses des Kammerwassers als auch einer im Verhältnis zum Abfluss gesehen relativen Überproduktion desselbigen sein. Kann also in Relation zur Produktion zu wenig Kammerwasser abfließen, ist das Gleichgewicht gestört und der IOD steigt. Bei der häufigsten Glaukom-Form, dem primär chronischen Offenwinkelglaukom (PCOWG), ist der Abfluss über die Spalten des Trabekelmaschenwerks im Kammerwinkel vermindert.

Dies ist ein Grund für die IOD-Erhöhung. Zum anderen kann der weitere physiologische Abflussweg des Kammerwassers gestört sein: Der Schlemm-Kanal sowie die sich ihm anschließenden Kollektor-Kanäle sind insbesondere mit zunehmendem Alter kollabiert und verhindern so den Abfluss.

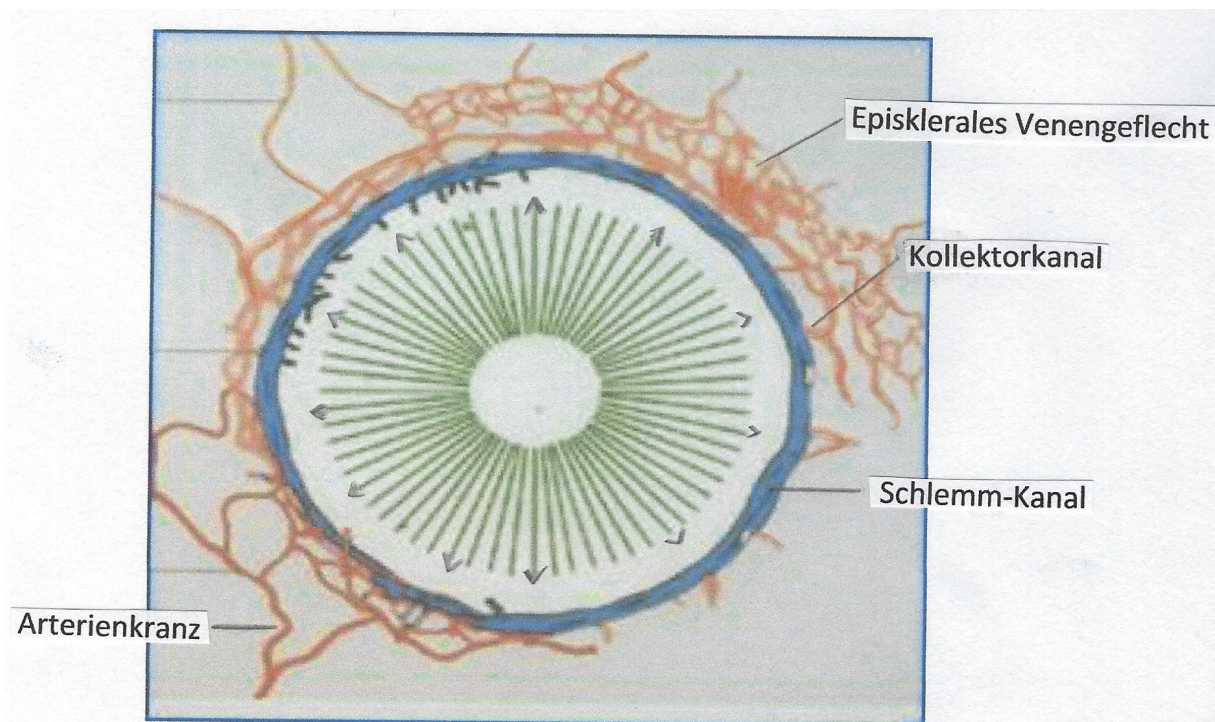


Abbildung 4: Die Abbildung zeigt die möglichen Engstellen im physiologischen Kammerwasserabfluss Schlemm-Kanal sowie die sich ihm anschließenden Kollektorkanäle.

1.5 Diagnostik zur Erfassung der gestörten Kammerwasserphysiologie

In der Glaukomdiagnostik steht die Untersuchung und die Verlaufsbeobachtung des Intraokularsdrucks, des Kammerwinkels, der Papille und des Gesichtsfelds im Vordergrund.

1.5.1 Tonometrie

Zur Erfassung eines erhöhten IOD wird die Tonometrie eingesetzt. Die Applanationstonometrie nach Goldmann (GAT) ist nach wie vor, trotz Limitationen wie beispielsweise der Untersucherabhängigkeit, weiterhin das Standardverfahren zur IOD-Messung. Sie ist eine direkte Messung und wird unter Kontakt von Untersuchungsmaterial und Auge durchgeführt. Hierfür wird vor Untersuchungsbeginn eine Oberflächenanästhesie mit einem geeigneten Lokalanästhetikum durchgeführt. Danach oder kombiniert mit der Oberflächenanästhesie kann Fluoreszein in den Bindehautsack eingegeben und das Tonometermessköpfchen aufgesetzt werden. Der Durchmesser des Tonometerköpfchens entspricht einem Hornhaut(-flächen-)durchmesser von 3,06mm. [15: Okafor et al., 2015; 16: Ehlers et al., 1975; 17: Mark H. H., 1973] Das der GAT zu Grunde liegende physikalische Prinzip beruht auf dem Gesetz von Armand Imbert und Adolf Fick. Dies beschreibt, dass der Druck in einer Kugel, in diesem Falle dem Bulbus, gleichzusetzen ist mit der Kraft, die erforderlich ist, um deren Oberfläche zu einzudrücken und abzuflachen, geteilt durch die abgeflachte Fläche. [18: Mark H. H., 2012] Die Ergebnisse der GAT werden von der zentralen Hornhautdicke (CCT) beeinflusst. Bei Patienten mit dünner Hornhaut werden eher falsch niedrige IOD-Werte, bei Patienten mit dicker Hornhaut eher falsch hohe IOD-Werte gemessen. Aus diesem Grund empfiehlt es sich, zur Korrektur des Ergebnisses die Hornhautdicke mittels der Pachymetrie zu bestimmen. [16: Ehlers et al., 1975] Zur Korrektur manuell gemessener IOD-Werte in Relation zur CCT empfiehlt sich die Nutzung der Dresden-Korrektur-Tabelle.

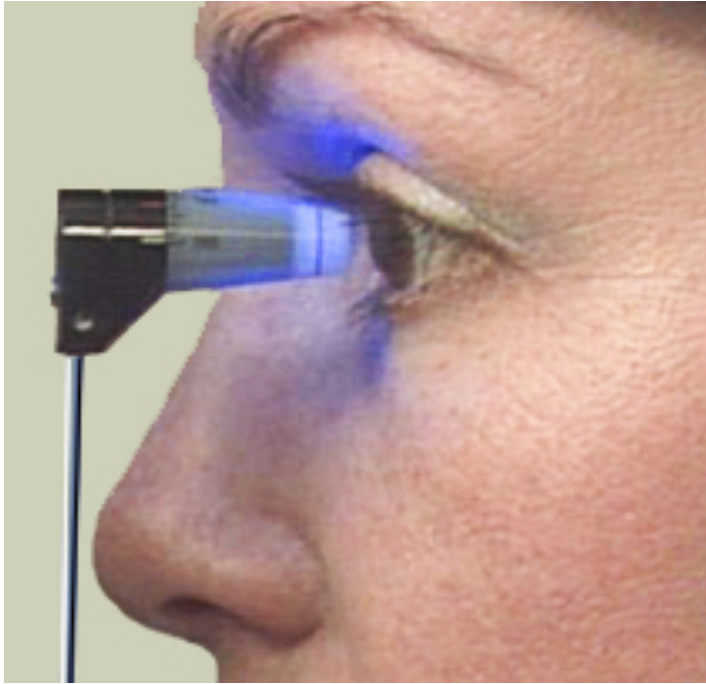


Abbildung 5: Die Abbildung zeigt die applanatorische IOD-Messung nach Goldmann. (Urheber: Helmut Hinghofer-Szalkay)

Eine Untersuchungsmethode zur IOD-Erfassung ohne Kontakt von Untersuchungsmaterial und Auge ist die Non-Contact-Tonometer-Messung. Hier wird der IOD mittels eines auf das Auge treffenden Luftstoßes gemessen. Dieser führt zur Applanation des Bulbus. Parallel zum Luftstoß wird das Auge mit Infrarotlicht bestrahlt. Ist der Applanationszustand erreicht, wird dies durch die vom Gerät wahrgenommene Reflexion des Infrarotlichts detektiert und der Luftstrom sofort abgeschaltet. [14: Erb C., 2014, 19:] Die NCT kann im Bereich eines normalen IOD ähnlich verlässliche Werte wie die GAT liefern. Tendenziell misst das NCT bei höherem IOD-Wert eher zu hohe IOD-Werte. [20: Yilmaz et al., 2014; 21: Salim et al., 20019; 22: Cook et al., 2012]

Da es Glaukomformen gibt, bei denen der IOD nicht pathologisch erhöht ist und dennoch eine Schädigung des Sehnervenkopfes vorliegen kann (Normaldruckglaukom), ist zwar die IOD-Messung eine sehr wichtige Untersuchung, es kann bei physiologischen Werten jedoch eine Glaukomerkrankung dennoch nicht ausgeschlossen werden. Besonders bei erhöhtem Glaukom-Risiko, zum Beispiel familiärer Vorbelastung, sollten die folgend genannten Basisuntersuchungen angeschlossen werden sollten.

1.5.2 Kammerwinkel

Der Kammerwinkel wird gonioskopisch untersucht. Dabei wird in der Spaltlampenuntersuchung ein Kontaktglas verwendet, um den Kammerwinkel auch direkt einsehen zu können. Mit der Ermittlung der Weite des Kammerwinkels kann eine Einschätzung der Glaukomform getätigt werden. Ist der IOD hoch, dabei aber der Kammerwinkel weit und werden in der Spaltlampen- bzw. gonioskopischen Untersuchung weder Pigment noch Pseudoexfoliations(PEX)-Material gesehen, kann von einem primär chronischen Offenwinkelglaukom (PCOWG) ausgegangen werden. Auch können Auffälligkeiten des Kammerwinkels, die ein Abflusshindernis und damit Ursache für eine IOD-Erhöhung darstellen könnten, wie das Vorhandensein von Gefäßneubildungen (Rubeosis iridis), Synechien, Tumoren, Dysgenesien oder Zysten, detektiert werden. Die Untersuchung des Kammerwinkels hat damit direkte Konsequenzen für das therapeutische Vorgehen.

Die Weite des Kammerwinkels kann mittels verschiedener Klassifikationssysteme beschrieben werden. Eine gängige Klassifikation ist die Einteilung nach Shaffer. [8: Pfeiffer N, 2005]

1.5.3 Papillenbeurteilung: Funduskopie

Die Funduskopie (Ophthalmoskopie nach Helmholtz [23]) zur Beurteilung der Papille ist auch heute noch ein wichtiger Teil der augenärztlichen Basisdiagnostik. Die biomikroskopische Spaltlampenuntersuchung gilt als Standardverfahren zur Beurteilung des Sehnervens. Die Funduskopie ist ein wenig zeitaufwändiges und kostengünstiges Verfahren. Bei der Betrachtung der Papille liegt das Augenmerk des Untersuchers auf der Abschätzung der Exkavation des Sehnervenkopfes. Das zum Vergleich herangezogene Bild ist das einer Untertasse und der passenden Tasse, die sogenannte Cup-Disk-Ratio (CDR). Der Untersucher beschreibt das Verhältnis, in dem die Aushöhlung, also der fiktive „Tassen-Stellplatz“ zum Gesamtdurchmesser des Sehnervenkopfes, also der fiktiven Untertasse, steht. Ist der „Cup“ größer als die Hälfte des Gesamtdurchmessers, gilt die Papille als glaukomverdächtig. [24: Mardin C. Y., 2012]

Hierbei spielt die Größe der Papille jedoch auch eine Rolle. Wichtig ist die Betrachtung der Relation von Papillengröße und Exkavation: Bei großer Papille (Makropapille) kann eine größere Exkavation noch physiologisch sein, wohingegen bei einer sehr kleinen Papille (Mikropapille) auch eine sehr kleine Aushöhlung des Sehnervenkopfes schon pathologisch und Hinweis auf eine Glaukomerkrankung sein kann. [8: Pfeiffer N., 2005]

Neben der Basisdiagnostik stehen bildgebende Verfahren, zum Beispiel die Optische Kohärenztomographie (OCT) [25: Kuo et al., 2017], die zur Papillen-Beurteilung eingesetzt werden kann, zur Verfügung.

1.5.4 Perimetrie: Funktionelle Untersuchung

Die Perimetrie ist die einzige funktionelle Prüfung in der Glaukomdiagnostik. Sie dient zur Beurteilung des Gesichtsfelds. Es gibt unterschiedliche Perimetrie-Verfahren, das in der Praxis gängige Verfahren ist die automatisierte Schwellenwert-Perimetrie. Die Untersuchung des Gesichtsfelds ist sowohl für die Diagnostik als auch für die Verlaufskontrolle ein wertvolles Instrument. Der in der Perimetrie feststellbare glaukomtypische Gesichtsfeldausfall ist das funktionelle Korrelat zum Untergang retinaler Nervenzellen bei der Glaukomerkrankung.

1.6 Therapeutische Optionen

Ist ein Glaukom diagnostiziert, gibt es für die Betroffenen diverse Therapieformen, um die Progredienz des Nervenzellschadens aufzuhalten oder zu verlangsamen. [14: Erb C., 2014] Alle Verfahren, gleich ob medikamentöse Therapie oder chirurgisches Verfahren, zielen entweder auf die Verbesserung des Kammerwasserabflusses oder auf die Verminderung von dessen Produktion.

1.6.1 Konservative Therapie

Eine Option in der Glaukombehandlung ist die Anwendung von augendrucksenkenden Augentropfen. Obgleich bekannt ist, dass die Erkrankung des Glaukoms ein multifaktorielles Geschehen ist, zielt die Therapie auf den IOD, der der wichtigste Einflussfaktor in der Progredienz der Erkrankung ist. Um diesen zu senken, ergeben sich die Therapie-Angriffspunkte Kammerwasserproduktion sowie -abfluss. Häufig reicht, bei guter Compliance, eine Behandlung mit augendrucksenkenden AT aus, um glaukomtypische Sehnervenschäden zu verhindern und die Funktion des Auges zu erhalten. Der Zusammenhang zwischen einem Erhalt der Sehfunktion und der Lebensqualität in diversen Untersuchungen belegt. [26: Spaeth et al., 2006; 27: Nelson et al., 2003; 28: Sung et al., 2017; Quaranta et al., 2016]

1.6.2 Operative Therapie

1.6.2.1 Destruierende Verfahren

Diodenlaser-Zyklophotokoagulation (CPC) und Zylo-Kryo-Koagulation (CCC)

Die destruierenden Verfahren zerstören dauerhaft das kammerwasserbildende Gewebe, die Zellen der Ziliarzotten. Bei der CPC wird mittels eines Lasers Hitze erzeugt und so die Zellen destruiert, bei der CCC wird dies mittels Kälte erreicht. Beide Verfahren können in lokaler Betäubung durchgeführt werden. Die Destruktion der Kammerwasser bildenden Zellen birgt jedoch das Risiko schwerwiegender Komplikationen. Wird beispielsweise eine zu hohe Dosierung des Lasers oder der lokalen Kälte appliziert und so zu viel kammerwasserproduzierendes Gewebe destruiert, kann es beispielsweise zu Hypotonien und nachfolgend zu einem Visusverlust kommen. Viele Ophthalmochirurgen sehen die destruierenden Verfahren ob dieser vergleichsweise schlechten Steuerbarkeit als Ultima ratio. [30: Winkler et al., 2013]

1.6.2.2 Abflussverbessernde Verfahren

Neben den Laser-Verfahren werden häufig altbewährte konventionelle OP-Verfahren zur Drucksenkung, wie beispielsweise die Trabekulektomie (TE) und die tiefe Sklerektomie (TS), die hier kurz beschrieben werden sollen oder auch die Trabektom-OP durchgeführt. Alle der folgend genannten Verfahren weisen das Ziel der IOD-Senkung über eine verbesserte Drainagefunktion als gemeinsames Merkmal auf. Die einen verfolgen die Idee der Wiedereröffnung des physiologischen Weges, die anderen schaffen einen artifiziellen Abflussweg für das Kammerwasser. Ihr Einsatz zeigt eine hohe Wirksamkeit in der Augendrucksenkung, bisher gibt es aber keinen klaren Konsens für die Überlegenheit eines operativen Verfahrens.

1.6.2.2.1 Abflussverbesserung über Genese eines subkonjunktivalen Abflusses

Die TE ist ein seit Jahrzehnten eingesetztes und bewährtes fistulierendes Verfahren, das primär zur Behandlung von Offenwinkelglaukomen genutzt wird. [31: Szigiato et al., 2015] Trotz zahlreicher anderer zur Verfügung stehender operativer Techniken in der Glaukomchirurgie ist es bis heute ein sehr häufig angewendetes Verfahren. [32: Matlach et al., 2015] Dabei wird die Bindehaut eröffnet, ein Skleradeckel präpariert und ein Stück Sklera und Iris reseziert, sodass eine Verbindung zur Vorderkammer entsteht. Durch die in der Sklera geschaffene Öffnung kann Kammerwasser abfließen. Dieses sammelt sich unter der Konjunktiva, sodass ein so genanntes Filter- oder auch Sickerkissen entsteht. Das

Kammerwasser, das sich hier ansammelt, wird von den konjunktivalen Strukturen resorbiert. Die TE ist ein bewährtes Verfahren, das den IOD zuverlässig und nachhaltig senken kann. Sie birgt jedoch auch, in einem höheren Maße als andere Verfahren, diverse Risiken wie beispielsweise eine postoperative Hypotonie, eine Aderhautablösung (Amotio choroideae), Blutungen oder auch Infektionen. [33: Sofi et al., 2018] Auch ist die Vernarbungstendenz bei diesem Verfahren relativ hoch. So kann die narbige Gewebsproliferation den Abfluss des Kammerwassers über den artifiziellen Abflussweg und dessen subkonjunktivale Resorption be- oder sogar verhindern, sodass eine erneute Operation notwendig werden kann. Aus diesem Grund wird als antiproliferative Therapie mit der perioperativen Applikation der Substanzen Mitomycin C oder 5-Fluorouracil gearbeitet. Diese helfen zwar, die Vernarbungsneigung zu vermindern, bergen jedoch selbst, aufgrund ihrer Toxizität, Risiken für die Bulbusgewebe.

Die Tiefe Sklerektomie (TS) ist ein der TE ähnliches Verfahren. Der wesentliche Unterschied ist jedoch, dass bei der TS die Vorderkammer nicht eröffnet wird. Unter dem größeren oberflächlichen Skleradeckel wird ein kleinerer, tiefer Skleradeckel präpariert. Unter diesem bleibt die zarte Descemet-Membran erhalten. Um eine fibrinöse Verklebung und Vernarbungsprozesse aufzuhalten, gibt es verschiedene Platzhalter, die hier eingelegt werden können. Die TS ist durch ihre niedrigere Komplikationsrate ein wertvolles chirurgisches Verfahren und eine nicht bulbuseröffnende Alternative zur TE. [34: Roy et al., 2012, 35: Lachkar et al., 2004; 36: Klemm M., 2015]

Der XEN[®] Gel-Stent (Allergan, Dublin, Irland) ist ein minimalinvasives Verfahren, das wie auch die TS und die TE, einen subkonjunktivalen Abflussweg generiert und damit eine zusätzliche Kammerwasserabflussmöglichkeit schafft. Der XEN-Stent ist ein 6 mm langes Implantat mit einem Lumendurchmesser von 45 µm. Er besteht aus porcinen Kollagenfasern. Die Eingabe des Implantats wird mithilfe eines Injektors vorgenommen: Der XEN[®]-Gel-Stent wird von innen durch die Vorderkammer über den Kammerwinkel unter die Bindehaut vorgeschoben und soll dort ein Sickerkissen ausbilden. Aufgrund der Gefahr von Narbenbildung wird das Verfahren unter Anwendung eines Proliferationshemmers, Mitomycin C, durchgeführt. Bisher gibt es wenige Daten zum XEN[®]-Stent, weitere wissenschaftliche Untersuchungen insbesondere zur Beurteilung der Langzeit-Ergebnisse stehen noch aus. [37: Manasses et al., 2016; 38: Brandao et al., 2013]

1.6.2.2.2 Abflussverbesserung über Genese eines suprachoroidalen Abflusses

CyPass[®] micro-stent (Alcon Inc., Fort Worth, TX, USA) ist ein 6,35mm langes Implantat mit einem Durchmesser von 0,5mm, das aus Polyamid gefertigt ist. Über die gesamte Länge des Stents sind kleine Öffnungen verteilt, durch die das Kammerwasser suprachoroidal abfließen soll, nachdem der Stent über eine Kornea-Inzision in den Kammerwinkel eingebracht und zwischen Ader- und Lederhaut plaziert ist. Dies geschieht, unter gonioskopischer Kontrolle, über einen Applikator, an dessen Spitze sich ein Führungsdraht befindet. Mit Hilfe des Applikators wird an der Iriswurzel ein Spalt zum Supraziliarraum geschaffen. Der auf dem Führungsdraht befindliche Cypass-Stent wird in den Supraziliarraum appliziert.

Der Cypass ist aufgrund seines unzureichenden Sicherheitsprofils aktuell nicht mehr verfügbar. [38: Brandao et al., 2013; 39-40 Höh et al. 2014/2016]

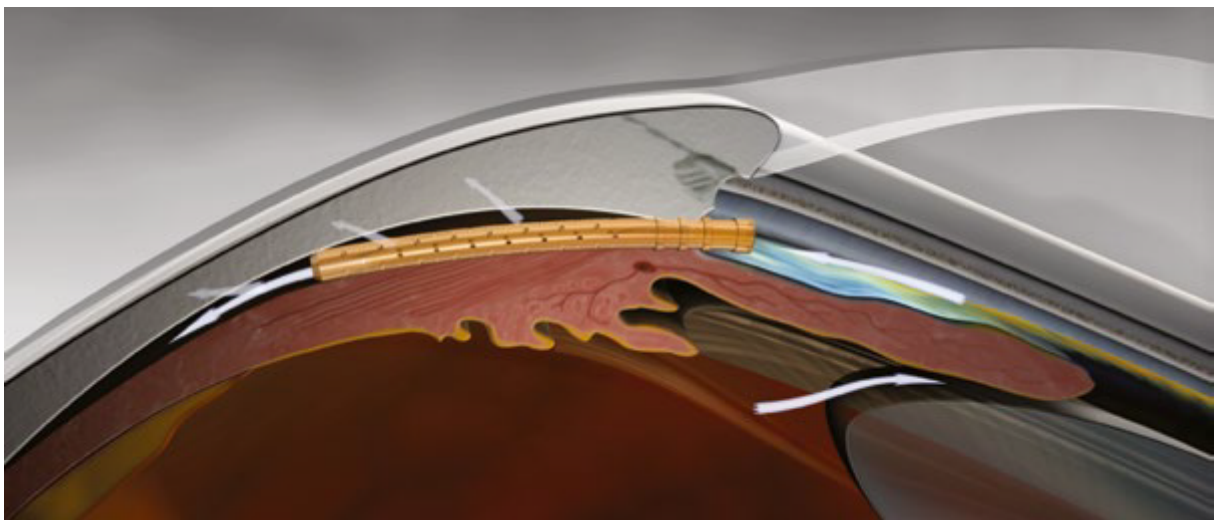


Abbildung 6: Die Abbildung zeigt schematisch den korrekt implantierten Cypass und die suprachoroidale Filtration. (Urheber: Firma Alcon Pharma GmbH)

1.6.2.2.3 Abflussverbesserung über den Weg des Trabekelmaschenwerks und des Schlemm-Kanals

Patienten, die einen glaukomchirurgischen Eingriff erhalten, sind häufig medikamentös vorbehandelt. Ein sich hieraus bei den vorbenannten chirurgischen Verfahren ergebendes Problem ist, dass sich die Gewebe des Auges, insbesondere die Konjunktiva sowie die Tenon'sche Kapsel, unter AT-Gebrauch verändert und verhärtet haben können. Häufig sind dadurch die fistulierenden Verfahren weniger wirksam als gewünscht. So ergibt sich die Aufgabe, ein wirksames, möglichst weniger grobes und physiologisches Verfahren zu entwickeln und anzuwenden, das nicht nur den erhöhten Widerstand des Trabekelmaschenwerks zu überwinden, sondern auch den Schlemm-Kanal zu eröffnen hilft.

Ein Weg zur Verbesserung des Kammerwasserabflusses durch das Trabekelmaschenwerk ist die Nutzung der selektiven Lasertrabekuloplastik (SLT). Die SLT ist kein bulbuseröffnender Eingriff. Über ein Kontaktglas werden an der Spaltlampe kleine Laser-Effekte auf das Trabekelmaschenwerk abgegeben. Durch diese gehen speziell die pigmentierten Zellen zugrunde (SLT), es entsteht wenig Kollateralschaden. Über diese Verfahren wird die Durchlässigkeit des Trabekelmaschenwerks erhöht, der Kammerwasserabfluss verbessert und somit der IOD gesenkt. Häufig ist diese IOD-Senkung nicht von langer Dauer. Die Laser-Trabekuloplastik kann mehrmals wiederholt werden, reicht jedoch häufig als Mono-Therapie für Patienten nicht aus. Sie kann dennoch als Initialtherapie erwogen werden. [41: Freitas et al., 2016; 42: Giocanti-Auregan et al., 2014]

Der iStent® (Glaukos Inc., Laguna Hills, CA, USA) ist ein minimalinvasives Verfahren, welches wie auch die Laserverfahren die trabekuläre Filtration verbessern soll. Dazu werden in der Regel zwei 1×0,3 mm kleine Implantate (heparinbeschichtetes Titan) mittels eines Injektors ins Trabekelmaschenwerk eingebracht. Sie sollen so die Vorderkammer mit dem Schlemm'schen Kanal verbinden. Dieses MIGS-Verfahren wurde 2012 in den USA durch die FDA zugelassen. [37: Manasses et al., 2016; 38: Brandao et al., 2013]

Die Trabektom-Operation ist eine weitere Option, den Widerstand des Trabekelmaschenwerks zu nehmen. Es wird unter gonioskopischer Kontrolle eine gezielte Elektroablation des juxtakanikulären Trabekelmaschenwerks durchgeführt. Das Kammerwasser kann nun direkt in den eröffneten Schlemm-Kanal und von dort in die Kollektorkanäle abfließen. [Jordan et al., 2011]

Doch sowohl mit den Laser-Verfahren, dem iStent-Verfahren wie auch der Trabektom-OP kann das Problem der kollabierten Kollektorkanäle und des verengten Schlemm-Kanals nicht gelöst werden: Zwar ist das Trabekelmaschenwerk nach der Laserbehandlung durchlässiger und sowohl nach der iStent-Implantation wie auch der Trabektom-OP eine artifizielle Öffnung im Trabekelmaschenwerk geschaffen und somit in allen Fällen prinzipiell für das Kammerwasser leichter passierbar, aber der eventuell vorliegende Kollaps von Schlemm-Kanal und Kollektorkanälen und damit die Verlegung des physiologischen Abflussweges ist nicht behoben.

Der bekannte Umstand des kollabierten Schlemm-Kanals sowie der den episkleralen Venen zuführenden kollabierten Kollektorkanäle und der damit gestörten Abfluss-Physiologie als Ursache für den erhöhten IOD ließ die Idee aufkommen, dass eine Plastik des Schlemm-Kanals eine wirksame Alternative zu den bekannten Verfahren sein könnte. So wurde die Methode der Kanaloplastik entwickelt.

Bei der Kanaloplastik von extern wird das Dach des Schlemm-Kanals eröffnet. Dann wird dieser mittels eines Mikrokatheters, wie er auch in der interventionellen Kardiologie verwendet wird, unter Eingabe eines Viskoelastikums über die gesamten 360 Grad sondiert, bougiert und im Anschluss ein Faden in den Schlemm-Kanal eingebracht. Dieser wird auf Spannung verknotet und soll so helfen, den Schlemm-Kanal offen zu halten. In der Folge dieser Bougierung sollen die Kollektorkanäle ebenfalls besser ihr Lumen entfalten können. So wäre das normale Drainagesystem wiederhergestellt. [32: Matlach et al., 2015]

1.7 Der Hydrus Stent

In Anlehnung und Weiterentwicklung des Verfahrens der Kanaloplastik als eine Nutzbarmachung des physiologischen Abflussweges wurde der Hydrus Stent entwickelt. Wie auch die Kanaloplastik ist auch die Implantation des Hydrus[®]-Microstents (Ivantis Inc., CA) ein minimalinvasives Verfahren.

Der Hydrus Stent ist die Umsetzung der Idee, den physiologischen Weg des Kammerwasserabflusses wiederherzustellen, um das Gleichgewicht zwischen Kammerwasserproduktion und -abfluss und damit einen physiologischen Augeninnendruck zu erreichen. Der Hydrus-Stent wird mithilfe eines Injektors ins Trabekelmaschenwerk eingebracht und soll seine Drainagefunktion entfalten, indem er den gesamten nasalen Quadranten des Schlemm'schen Kanals dilatiert. (*siehe Fotografie 2*) Der Hydrus Stent hat über seine gesamte Länge kleine Öffnungen, über die das Kammerwasser in die Kollektorkanäle abfließen soll.

Der Hydrus-Stent bahnt sich also den Weg durch das oftmals veränderte Trabekelmaschenwerk und überwindet damit das erste Abflusshindernis, das bei Glaukompatienten häufig einen Grund für den verschlechterten Abfluss des Kammerwassers darstellt. Andererseits hält er auch den Schlemm-Kanal offen, der bei Glaukompatienten wie beschrieben häufig kollabiert ist- und überwindet so das zweite häufige Abflusshindernis. Über dieses Offenhalten des Schlemm-Kanals kann das Kammerwasser in die Kollektorkanäle abfließen und der physiologische Weg ist wiederhergestellt.

1.8 Fragestellung

Es gibt in der Behandlung des Glaukoms wie oben beschrieben verschiedene operative Behandlungsansätze. Keines der aktuell bestehenden Verfahren kann das Glaukom heilen. Der Hydrus-Stent ist insofern besonders interessant, weil er, anders als in der bisher etablierten Chirurgie, den physiologischen Weg des Kammerwassers verfolgt und eine Wiederherstellung der physiologischen Verhältnisse anstrebt. Die Aufarbeitung der, in der Klinik und Poliklinik für Augenheilkunde des UKE, erhobenen Daten soll dazu beitragen zu klären, wie erfolgreich dieser Ansatz ist. Gemessen werden soll dies anhand der Anzahl augendrucksenkender AT-Medikation sowie der IOD-Entwicklung im Verlauf bei den mit dem Hydrus-Stent versorgten Patienten. Es soll untersucht werden, ob dieses (im Vergleich zu den üblichen glaukomchirurgischen Eingriffen weniger invasive) Verfahren, über die Wiederherstellung der Physiologie des Kammerwasserabflusses, einen sinnvollen Beitrag zur Glaukombehandlung leisten kann.

2. Material und Methoden

2.1 Material

Der Hydrus[®] Stent ist ein Implantat das den Weg des physiologischen Kammerwasserabflusses wiedereröffnen soll. Dabei ist der Stent bogenförmig und so beschaffen, dass er sich der anatomischen Form des Schlemm-Kanals anpasst.




Abbildung 7: Die Abbildung zeigt den Hydrus[®]-Stent, der sich in den Schlemm-Kanal einfügen soll, um ihn dauerhaft zu dilatieren. Das vom Betrachter aus linke Bogenende bleibt perforierend im Trabekelmaschenwerk, um dieses Hindernis zu überwinden.

Der IOD senkende Effekt des Stents erfolgt durch die Überwindung des Widerstandes des Trabekelmaschenwerkes und die Erweiterung beziehungsweise das Offenhalten des Schlemm'schen Kanals: Der Hydrus wird über eine Clear Cornea Incision (CCI), in dem mitgelieferten Injektor einliegend, in die Vorderkammer eingebracht. Der Injektor wird dann unter gonioskopischer Kontrolle bis zum Trabekelmaschenwerk vorgeschoben, welches mit der Injektorspitze perforiert wird. Mithilfe eines am Injektor vorhandenen Drehmechanismus wird der Stent langsam in den Schlemm'schen Kanal vorgeschoben. [37: Manasses et al., 2016; 46: Pfeiffer et al., 2015]]



Abbildung 8: Die Abbildung zeigt den bogenförmigen Hydrus-Stent im Vergleich mit einem amerikanischen Penny. Zu sehen sind die kleinen Öffnungen, durch die das Kammerwasser in die Kollektorkanälchen gelangen kann.

Der Hydrus Stent kann etwa ein Viertel der Zirkumferenz des Schlemm-Kanals erweitern. Da der Stent er über seine gesamte Länge kleine Öffnungen hat, kann das Kammerwasser vom mit seiner Hilfe aufgedehnten Schlemm-Kanal in die Kollektorkanäle und von dort aus ins episklerale Venengeflecht abfließen. [37: Manasses et al., 2016; 38: Brandao et al., 2013; 44: Pillunat et al., 2017; 45: Ansari E., 2017]

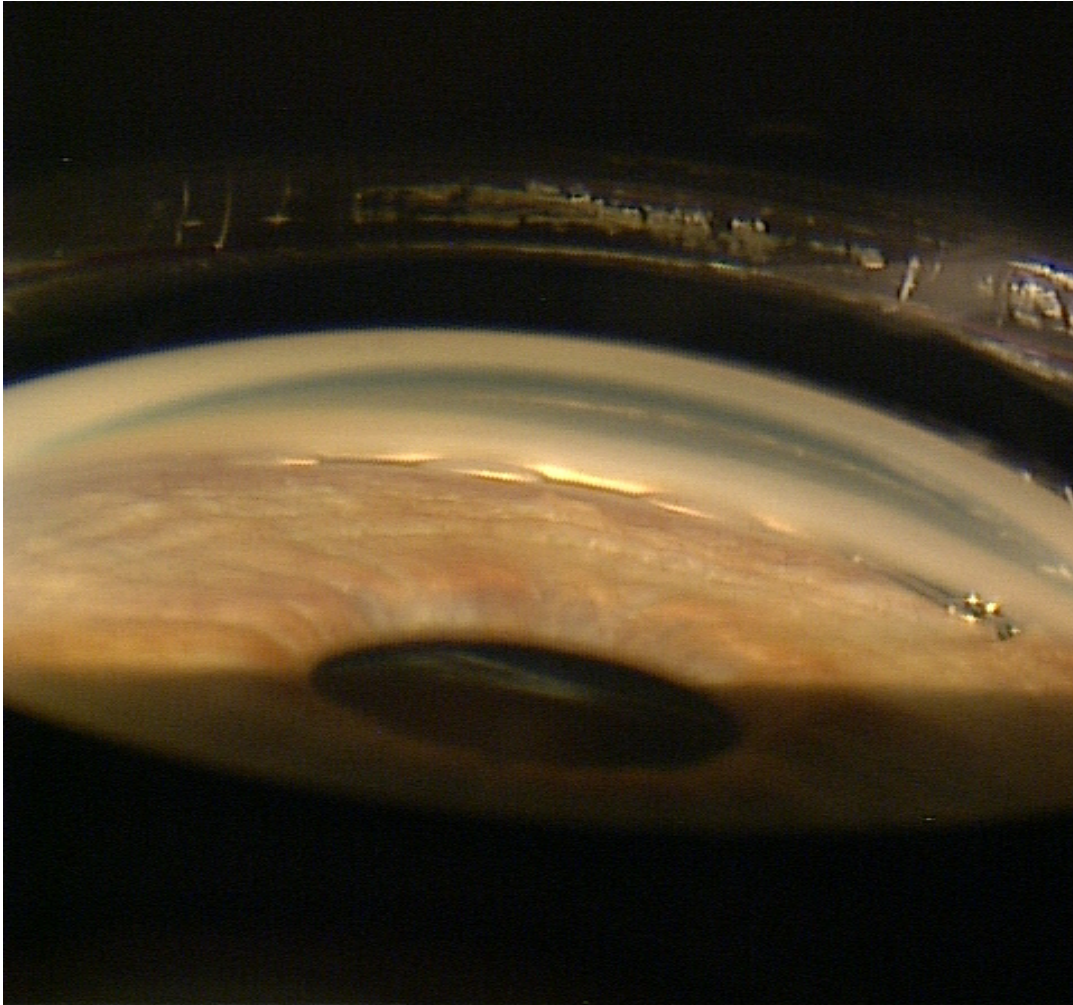

Abbildung 9: Die Abbildung zeigt den korrekt in den Schlemm-Kanal implantierten Hydrus-Stent.

2.2 Methoden

Im Rahmen dieser retrospektiven Arbeit wurden Daten von 33 Augen (31 Patienten) ausgewertet, bei denen zwischen dem 10.10.2013 und dem 05.07.2016 in der Klinik und Poliklinik für Augenheilkunde des Universitätsklinikums Hamburg Eppendorf eine Implantation des Hydrus[®]-Stents als augendrucksenkender Eingriff durchgeführt wurde.

Bei 22 von 33 Patienten wurde eine kombinierte Katarakt-Operation mit Implantation einer Intraokularlinse durchgeführt, acht Patienten waren zum Zeitpunkt der Operation bereits pseudophak. Bei den übrigen drei Patienten konnte der Stent nicht implantiert werden. Alle Operationen wurden von derselben Operateurin (Klinik- und Poliklinik für Augenheilkunde, UKE) durchgeführt.

Von den untersuchten Patienten waren 17 männlich und 16 weiblich. Die Patienten waren im Mittel 75.39 ± 7.16 SD Jahre alt. Es wurden 18 linke und 15 rechte Augen operiert.

Variable	Anzahl	Range (Jahre min/max)	Mittelwert (+/- SD)
Alter	33	52/87	75,39
Geschlecht		Anteil in Prozent	n:N
Männlich	17	52	17:33
Weiblich	16	48	16:33
Augenseite			
Links	18	55	18:33
Rechts	15	45	15:33
Art des Glaukoms			
PCOWG	28	85	
NDG	4	12	
PEX	1	3	
Vor-OP			
Ja	15	45	15:33
Nein	18	55	18:33

Tabelle 1: Die Tabelle zeigt die Patientencharakteristika Alter, Geschlecht, Augenseite, Art der Glaukomerkrankung und Anzahl der augenchirurgisch vorbehandelten Patienten unseres Untersuchungskollektivs.

Bei der Art des Glaukoms handelte es sich bei 28 Augen um ein PCOWG, bei 4 Augen um ein Normaldruckglaukom (NDG) und bei einem Auge um ein Pseudoexfoliationsglaukom (PEX-Glaukom). 15 der mit dem Hydrus versorgten Augen waren bereits einmal einer augenchirurgischen Maßnahme unterzogen worden, davon handelte es sich bei 12 Augen um einen glaukomchirurgischen Eingriff. (siehe Tabelle 2)

Art des Glaukomeingriffs	Anzahl
SLT	8
TS	1
ALT	1
YAG-Iridotomie	1
TS, SLT, CPC, TS-Revision und periphere Iridektomie	1
Gesamt	12

Tabelle 2: Die Tabelle zeigt die vor der Implantation des Hydrus-Stents durchgeführten glaukomchirurgischen Maßnahmen bzw. Laserbehandlungen. TS= Tiefe Sklerektomie, SLT=Selektive Lasertrabekuloplastik TE= Trabekulektomie ALT= Argonlasertrabekuloplastik, CPC= Cyclophotocoagulation

Von den 33 untersuchten Patientenaugen hatten 18 am kontralateralen Auge bereits einen glaukomchirurgischen Eingriff erhalten. (siehe Tabelle 3)

Art des Glaukomeingriffs am kontralateralen Auge	Anzahl
TS	8
TS und SLT	5
Hydrus-Stent	2
SLT	2
YAG-Iridotomie	2
TE	1
TS, SLT und ALT	1
TS, SLT und CPC	1
TS, SLT, CPC, TS-Revision und periphere Iridektomie	1
Gesamt	18

Tabelle 3: Die Tabelle zeigt die vor der Implantation des Hydrus-Stents am Partnerauge durchgeführten glaukomchirurgischen Maßnahmen. Zwei Patienten unseres Kollektivs erhielten jeweils an beiden Augen eine Hydrus-Implantation, sodass der Hydrus als Vor-Operation aufgeführt ist. TS= Tiefe Sklerektomie, SLT=Selektive Lasertrabekuloplastik TE= Trabekulektomie ALT= Argonlasertrabekuloplastik, CPC= Cyclophotocoagulation

Folgende Patientencharakteristika wurden erhoben: Geschlecht, Alter, Ethnie, Allergien, Art des Glaukoms, allgemeine Vorerkrankungen, ophthalmologische Voroperationen, die durchgeführte Maßnahme, das zu operierende Auge, OP-Datum sowie die Daten der sechs Folgeuntersuchungen (s.u.).

Des Weiteren wurden die Angaben zu Zieldruck, bisherigen Maximaldruck, Papillenexkavation (*siehe Tabelle 4*) sowie Vorliegens eines Gesichtsfeldausfalls am zu operierenden Auge erfasst.

Papillenexkavation (C/D-Ratio)	Anzahl
1,0	8
0,9	7
0,8	9
0,7	6
0,6	3

Tabelle 4: Die Tabelle zeigt die Verteilung der Papillenexkavation der mit dem Hydrus-Stent versorgten Patienten.

Zusätzlich wurden Visusmessung und applanatorische IOD-Messung sowie Anzahl und Art der augendrucksenkenden Medikamente aus der Präoperativphase sowie aus den sechs Nachuntersuchungen registriert. Zwei Untersuchungen erfolgten unmittelbar postoperativ, am ersten Tag (erste postoperative (1. p.o.-) Untersuchung) und am zweiten bis dritten Tag nach der Operation (zweite postoperative (2. p.-o.) Untersuchung). Weitere Nachuntersuchungen wurden nach vier bis sechs Wochen bei der ersten Folgeuntersuchung (1. FU), nach drei bis vier Monaten bei der zweiten FU, nach sechs bis acht Monaten bei der dritten FU und nach 12- 16 Monaten bei der vierten FU durchgeführt.

Alle intraoperativen sowie auch postoperativen Komplikationen wurden dokumentiert und auch im Verlauf aufgetretene Komplikationen in der ambulanten Weiterbehandlung wurden, wenn möglich, erfragt und erfasst.

Wurden die Patienten in dem oben genannten Nachuntersuchungs-Zeitraum nicht in der Klinik untersucht, sind wenn möglich die Werte von den niedergelassenen Augenärzten, bei denen sich die Patienten zwischenzeitlich in Behandlung befanden, erfragt worden.

2.3 Statistik

Zur statistischen Aufarbeitung der Daten wurden als Homogenitätstests der Wilcoxon-Mann-Whitney-Test zur Kontrolle der Signifikanz von Verteilungen zur Grundgesamtheit genutzt.

Als Signifikanztest diente der t-Test für unabhängige Stichproben. Mit dem Zweistichproben-t-Test, wurden anhand der Mittelwerte der vorliegenden Stichproben ermittelt, ob diese vorliegenden Grundgesamtheiten übereinstimmen. Des Weiteren wurde zur Unabhängigkeits- und Homogenitätstestung der Chi-Quadrat-Test (Chi-Square-Test) eingesetzt, mit dessen Hilfe die stochastische Unabhängigkeit von Merkmalen sowie die Homogenität der Grundgesamtheit der Stichproben geprüft wurde. Die grafische Darstellungsweise der ausgewählten ordinalskalierten Verlaufparameter erfolgt mittels Box-Whisker-Plot (Boxplot), welches der Übersichtlichkeit der Vorstellung der robusten Streuungsmaße dienen soll. Als Signifikanzniveau wurde $p < 0.05$ angenommen.

3. Ergebnisse

Die im Folgenden unter 3.1 und 3.2 dargestellten Ergebnisse unterscheiden sich hinsichtlich der Anzahl der Patienten in den Folgeuntersuchungen. Es handelt sich zwar um das gleiche Patientenkollektiv, allerdings wurden bei den Folgeuntersuchungen bzw. in der ambulanten Nachsorge nicht in jedem Fall der Augendruck und die augendrucksenkenden Medikamente dokumentiert, sodass sich im Verlauf die folgenden unterschiedlichen Zahlen ergeben.

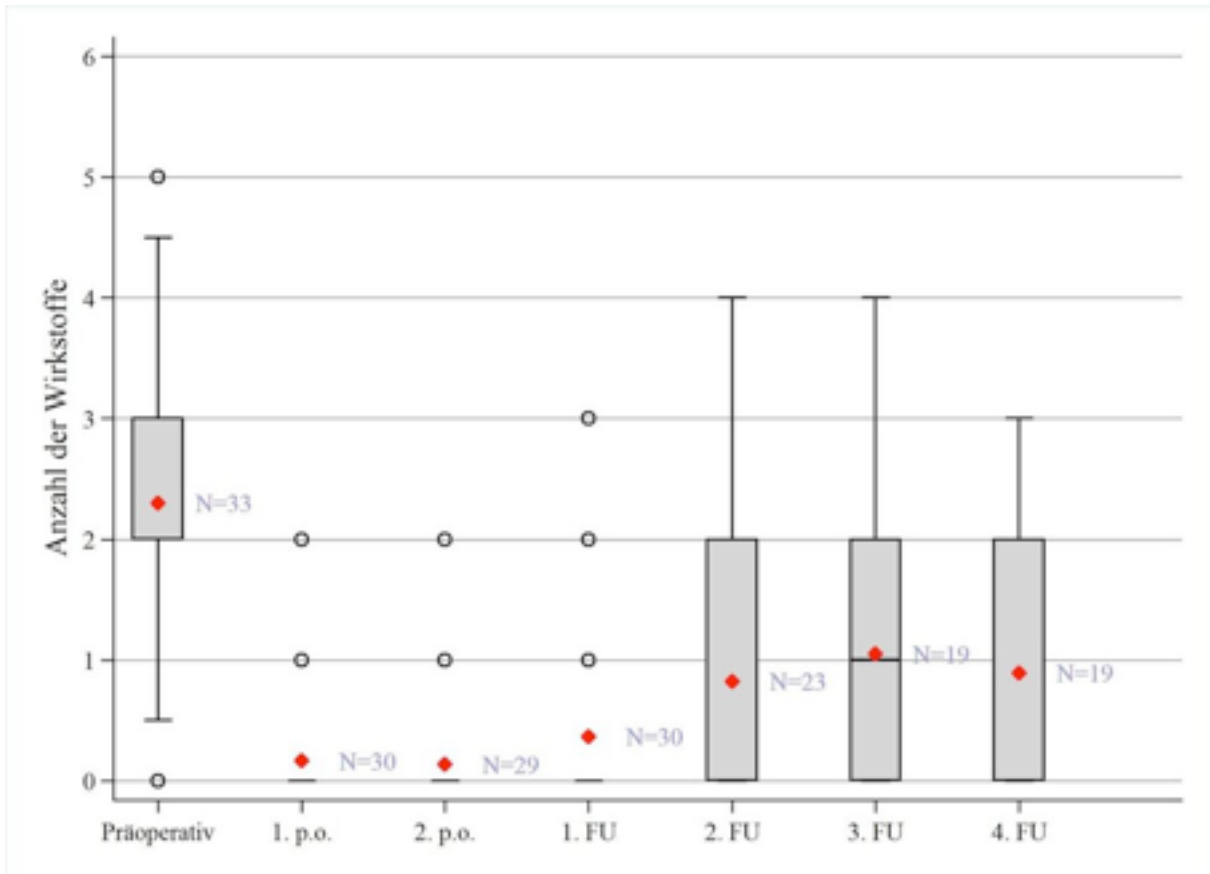
3.1 Ergebnisse in Bezug auf augendrucksenkende Medikamente

Die Anzahl der antiglaukomatösen Wirkstoffe ist nach der Implantation des Hydrus-Stents in allen postoperativen Untersuchungen statistisch signifikant reduziert.

Zeitpunkt (N= Anzahl)	Anzahl der Pat., die Wirkstoffe einnehmen	Anzahl der Wirkstoffe Range (min/max)	Anzahl der Wirkstoffe Mittelwert (+/- SD)	Anzahl der Wirkstoffe Median (Q25/Q75)
Präoperativphase N=33	31	0/5	2,30	2 (2/3)
Erste postop. Kontrolle N=30	4	0/2	0,17	0
Zweite postop. Kontrolle N= 29	3	0/2	0,14	0
1.Folgeuntersuchung N=30)	6	0/3	0,37	0
2.Folgeuntersuchung N=23	10	0/4	0,83	0
3.Folgeuntersuchung N=19	10	0/4	1,05	1 (0/2)
4.Folgeuntersuchung N=19	6	0/3	0,89	1 (0/2)

Tabelle 5: Die Tabelle zeigt die Entwicklung der AT-Therapie beginnend mit den Werten aus der präoperativen Untersuchung über die zwei in den Tagen nach der Implantation des Hydrus-Stents erfassten Werte (erste und zweite postoperative Kontrolle) bis zu den Folgeuntersuchungen. Verglichen mit dem präoperativen Wert werden im Mittel nach der Hydrus-Implantation zu jedem der aufgeführten Zeitpunkte weniger Wirkstoffe eingenommen als vor der Operation.

Insgesamt nahmen von den 33 präoperativ untersuchten Patienten 31 Patienten, also 94%, augendrucksenkende Medikamente ein. Bei der letzten Nachuntersuchung konnten 19 Patienten untersucht werden. Von den 19 Patienten nahmen 6 Patienten, also etwa 32%, eine augendrucksenkende Medikation ein. Die Anzahl der durchschnittlich eingenommenen Wirkstoffe veränderte sich von im Mittel 2.30 ± 1.10 SD Wirkstoffen präoperativ auf 0.17 ± 0.46 SD ($n=30$, $p<0.001$) bei der ersten postoperativen Kontrolle.



Grafik 1: Die Grafik zeigt die Entwicklung der Anzahl der eingenommenen Wirkstoffe. Auf der x-Achse ist die zeitliche Entwicklung aufgetragen. Es sind chronologisch die Zeitpunkte der Erfassung von präoperativen Werten, der ersten und zweiten postoperativen Untersuchung sowie der ersten bis vierten Folgeuntersuchung aufgetragen. Auf der y-Achse aufgetragen ist die Anzahl der eingenommenen Wirkstoffe. Es ist eine im Vergleich zum präoperativen Status verringerte Zahl von genutzten Wirkstoffen bei jeder Nachuntersuchung zu erkennen.

Bei der zweiten postoperativen Kontrolle, also am 2. bis 3. Tag nach der Implantation, wurden im Mittel noch 0.14 ± 0.44 SD ($n= 29$, $p<0.001$) augendrucksenkende Wirkstoffe pro Patient eingenommen. Von den 29 Patienten, bei denen die 2. Postoperative Kontrolle durchgeführt werden konnte, wurden 3 Patienten mit augendrucksenkenden AT behandelt.

Bei der ersten Folgeuntersuchung, also etwa 4 bis 6 Wochen nach der Implantation des Hydrus Stent nahmen 6 von 30, also 20% der Patienten augendrucksenkende AT ein. Im Mittel bedeutet dies 0.37 ± 0.81 SD ($n=30$, $p<0.001$) augendrucksenkende Wirkstoffe bei der 1. Folgeuntersuchung pro Patient.

Die mittlere Anzahl der augendrucksenkenden Wirkstoffe, die pro Patient bei der 2. Folgeuntersuchung, also etwa drei bis vier Monate nach der Versorgung mit dem Hydrus Stent, eingenommen wurden, war 0.83 ± 1.15 SD ($n=23$, $p=0.001$). Von den 23 in diesem Zeitraum nachuntersuchten Patienten nahmen zehn, also etwa 43%, augendrucksenkende AT ein.

Bei der 3. Folgeuntersuchung nach etwa sechs bis acht Monaten wurden die Werte von 19 Patienten erfasst. Von diesen nahmen zehn, also etwa 53%, augendrucksenkende AT ein. Im Mittel wurden pro Patient 1.05 ± 1.27 SD ($n=19$, $p=0.003$) Wirkstoffe eingenommen.

Bei der 4. Nachuntersuchung, nach etwa zwölf bis 16 Monaten, wurden die Werte von 19 Patienten erfasst. Im Mittel nahmen diese 0.89 ± 1.15 SD, ($n=19$, $p=0.001$) Wirkstoffe zur Augendrucksenkung ein. Von den 19 untersuchten Patienten waren 13 Patienten, also 68%, ohne augendrucksenkende Medikation. *(Siehe Tabelle 5 und Grafik 1).*

3.2 Ergebnisse in Bezug auf die Intraokulardruck- und Zieldruckwerte

Der präoperativ gemessene Augendruck liegt bei den 33 untersuchten Patienten bei im Mittel 17.18 ± 4.46 (SD) mmHg. Bei 28 von 33 Patienten wurde ein Zieldruck festgelegt. Dieser lag im Mittel bei 15.75 ± 2.03 SD.

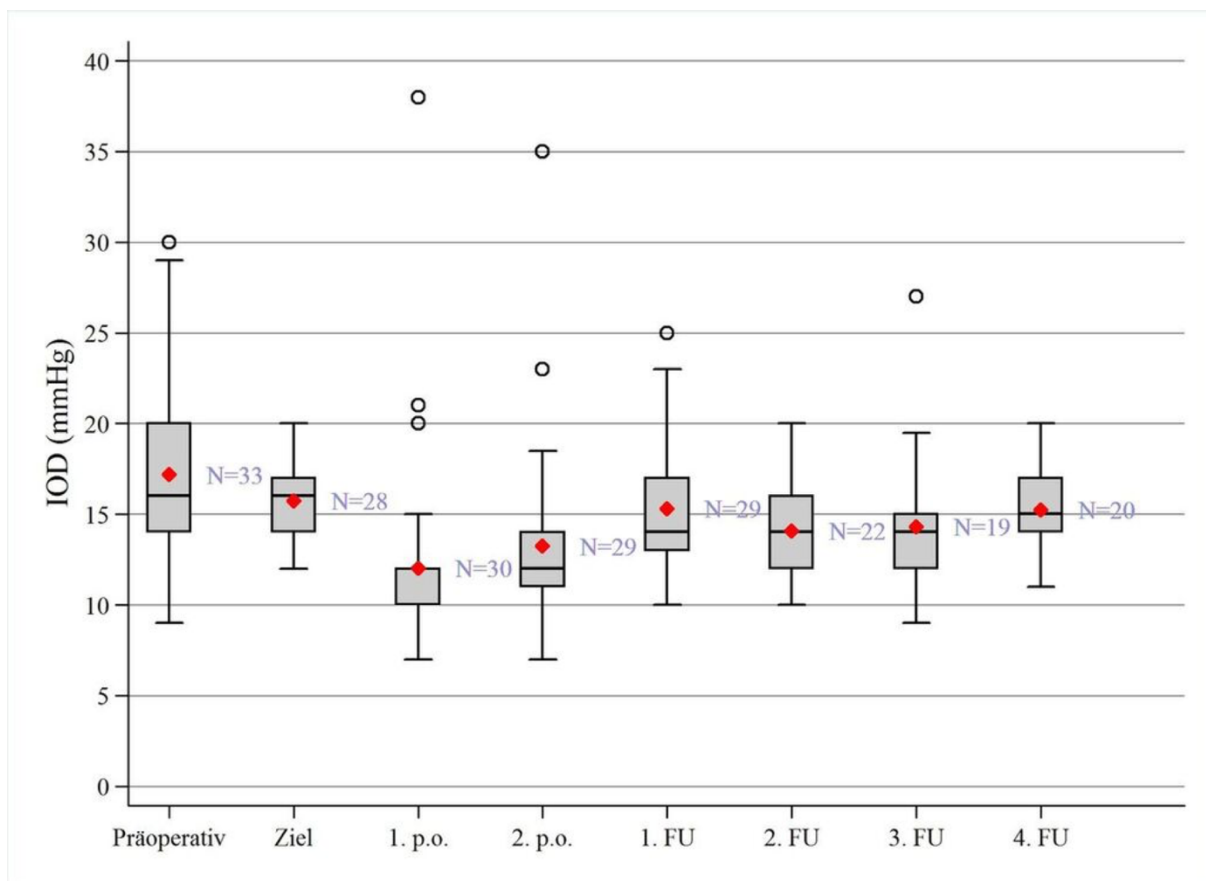
	Range (Minimum / Maximum) in mmHG	Mittelwert IOD (\pm SD)	Median (Q25/Q75)
Präoperativphase N= 33	9 / 30	17.18 \pm 4.46	16.0 (14.0/20.0)
Zieldruck N= 28	12 / 20	15.75 \pm 2.03	16.0 (14.0/17.0)
Erste postop. Kontrolle N= 30	7 / 38	12.03 \pm 5.82	10.0 (10.0/12.0)
Zweite postop. Kontrolle N= 29	7 / 35	13.24 \pm 5.34	12.0 (11.0/14.0)
1.Folgeuntersuchung N= 29	10 / 25	15.31 \pm 3.54	14.0 (13.0/17.0)
2.Folgeuntersuchung N= 22	10 / 20	14.09 \pm 2.72	14.0 (12.0/16.0)
3.Folgeuntersuchung N= 19	9 / 27	14.32 \pm 3.54	14.0 (12.0/15.0)
4.Folgeuntersuchung N= 20	11 / 20	15.25 \pm 2.47	15.0 (14.0/17.0)

Tabelle 6: Die Tabelle zeigt die Entwicklung des IOD beginnend mit den präoperativ erfassten IOD-Werten bis hin zu denen der vierten Folgeuntersuchung. In der zweiten Spalte ist der Zieldruck aufgeführt, der nicht in chronologischem Zusammenhang steht, sondern für das angestrebte Optimum in der IOD-Einstellung festgelegt wurde. Es zeigt sich, dass alle postoperativ erfassten Werte im Mittel unter dem präoperativ gemessenen Wert liegen. N= Anzahl mmHg= Messeinheit des Drucks, Millimeter Quecksilbersäule

Bei der ersten postoperativen Untersuchung am ersten Tag nach der Implantation des Hydrus Stents zeigt sich bei den 30 untersuchten Patienten gegenüber dem präoperativen Wert eine statistisch signifikante Abnahme des IODs von im Mittel 17.18 ± 4.46 (SD) mmHg auf 12.03 ± 5.82 (SD) mmHg ($p=0.001$).

Bei der zweiten postoperativen Untersuchung, die am zweiten bis dritten Tag nach der Operation bei 29 Patienten stattfand, zeigt sich gegenüber dem präoperativen Wert ebenfalls eine statistisch signifikante Abnahme des IODs von im Mittel 17.18 ± 4.46 (SD) mmHg auf 13.24 ± 5.34 (SD) mmHg ($p=0.001$).

Bei der ersten Folgeuntersuchung nach sechs bis acht Wochen nach der Operation liegt der mittlere IOD der 29 nachuntersuchten Patienten bei 15.31 ± 3.54 mmHg.



Grafik 2: Die Grafik zeigt die Entwicklung der gemessenen IOD-Werte. Die x-Achse zeigt den chronologischen Verlauf der IOD-Entwicklung beginnend mit den präoperativ gemessenen IOD-Werten, der postoperativen IOD-Erhebung sowie die gemessenen IOD-Werte der ersten bis vierten Folgeuntersuchung. Der zweite Wert „Ziel“ zeigt den Zieldruck an. Dieser steht in keinem chronologischen Zusammenhang. Er wurde als optimaler IOD-Wert bei der präoperativen Untersuchung festgelegt und dient zur Orientierung, welche IOD-Werte erreicht werden sollten. Im Vergleich zum präoperativen gemessenen Wert zeigt die Grafik 2 den im Mittel bei jeder Nachuntersuchung verringerten IOD-Wert. Der Wert der 4. Folgeuntersuchung (FU) nähert sich dem festgelegten Zieldruckwert (Ziel) an.

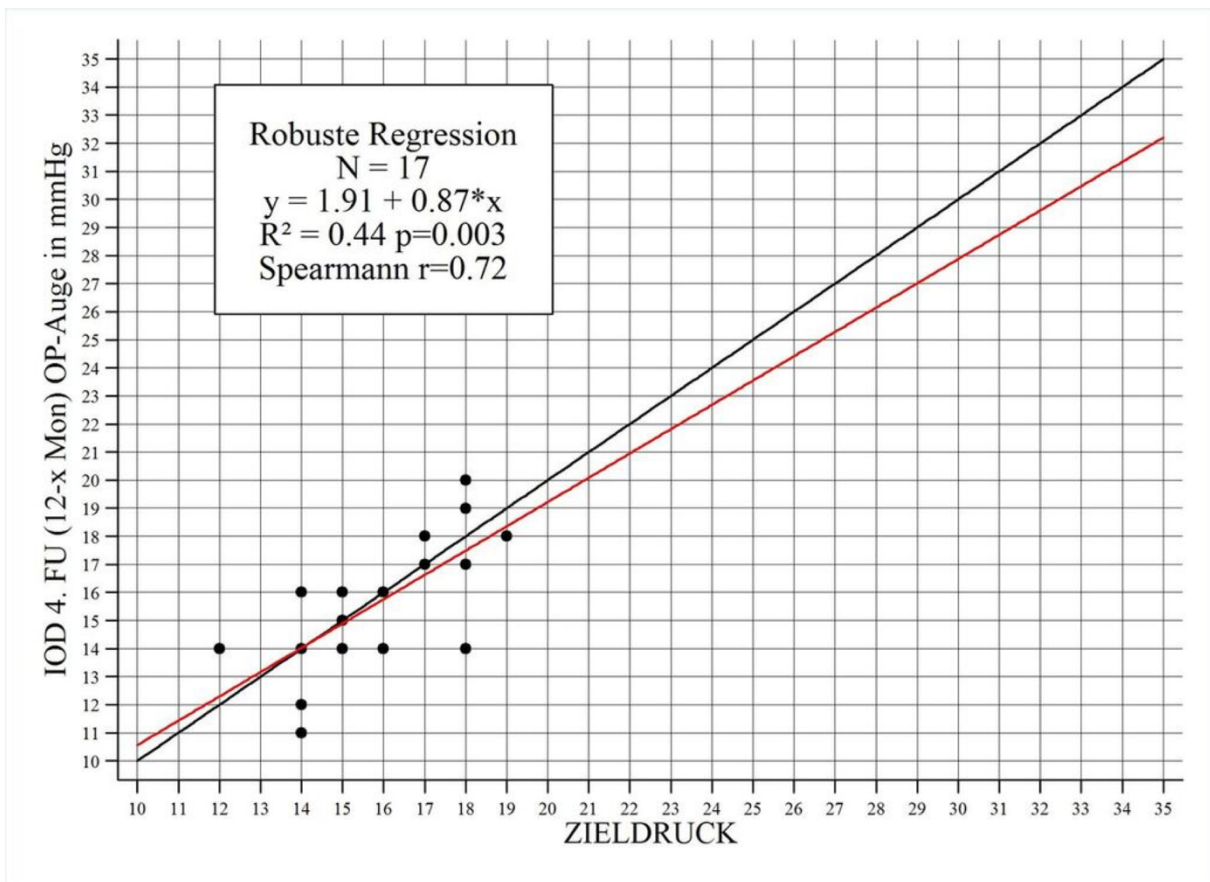
Bei der zweiten Folgeuntersuchung nach drei bis vier Monaten nach der Hydrus-Implantation zeigt sich bei den 22 in diesem Zeitraum nachuntersuchten Patienten bei einem IOD von im Mittel 14.09 ± 2.72 (SD) mmHg weiterhin ein, im Vergleich zum Ausgangs-IOD, reduzierter Augendruck ($p=0.002$).

Bei der dritten Folgeuntersuchung nach sechs bis acht Monaten nach Hydrus-Implantation ist der mittlere IOD der 19 nachuntersuchten Patienten mit 14.32 ± 3.54 (SD) mmHg weiterhin gegenüber dem Ausgangs-IOD reduziert. ($p=0.006$)

Die vierte Folgeuntersuchung im Zeitraum zwischen zwölf und 16 Monaten nach Hydrus-Implantation zeigt, dass auch nach über einem Jahr nach Implantation, verglichen mit dem präoperativen Ausgangswert, der IOD statistisch signifikant reduziert ist: Er liegt bei der vierten Nachuntersuchung bei den 20 untersuchten Patienten bei im Mittel 15.25 ± 2.47 (SD) mmHg. ($p=0.013$)

Verglichen mit den präoperativen IOD-Werten nimmt der Augeninnendruck nach Implantation des Hydrus-Stents über den gesamten Beobachtungszeitraum statistisch signifikant (bis auf die 2. Folgeuntersuchung) ab und nähert sich dann asymptotisch etwa einem Wert von 15mmHg beziehungsweise den persönlich definierten Zieldruckwerten an (*siehe Grafik 2 und 3*).

IOD-Werte und Zieldruck



Grafik 3: Die Grafik zeigt das Verhältnis von den bei der vierten Folgeuntersuchung gemessenen IOD-Werten und dem präoperativ festgelegten Zieldruckwerten an. Auf der x-Achse sind die Zieldruck-Werte in mmHg aufgetragen, auf der y-Achse die IOD-Werte der vierten Folgeuntersuchung in mmHg. Der schwarze Gerade zeigt das hypothetische Erreichen der jeweiligen Zieldruckwerte an. Die rote robuste Regressionsgerade zeigt einen Verlauf nahe dieser Zieldruck-Erreichungsgerade.

Die bei der vierten Folgeuntersuchung nach etwa zwölf bis 16 Monaten nach der Implantation des Stents gemessenen IOD-Werte, im Mittel 15.25 ± 2.47 SD, entsprechen nahezu den präoperativ festgelegten Zieldruck-Werten, im Mittel 15.75 ± 2.03 SD. Sie sind im Mittel um etwa 0,5mmHg niedriger als der mittlere Zieldruckwert.

3.3 Ergebnisse in Bezug auf Komplikationen

Art der Komplikation	Anzahl
Hyphaema	2
Implantation nicht möglich	3
Amotio retinae	1
IOD-Erhöhung (>21mmHg)	6
Bulbäre Hypotension	0
Endophtalmitis	0
Endothelzellverlust	0

Tabelle 7: Die Tabelle zeigt die in unserem Patientenkollektiv aufgetretenen Komplikationen nach Hydrus-Stent-Implantation.

Bei 11 von 33 Patienten gab es insgesamt 15 Fälle von Komplikationen. Die häufigste Komplikation mit sechs Fällen war eine postoperative transiente Erhöhung des Intraokularsdrucks auf über als 21mmHg. In drei Fällen wurde vom Operateur intraoperativ festgestellt, dass der Stent aufgrund der Kammerwinkelstruktur nicht wie vorgesehen implantiert werden konnte, was ebenfalls als Komplikation gewertet wurde. In zwei Fällen kam es zu einer leichten Blutung in die Vorderkammer. In einem Fall kam es im postoperativen Verlauf, 17 Tage nach der OP, zu einer Amotio retinae.

4. Diskussion

Es konnte generell über den gesamten Beobachtungszeitraum eine effektive Augendrucksenkung durch den Hydrus Stent nachgewiesen werden. In den randomisierten kontrollierten Untersuchungen der HORIZON Studie von Samuelson et al. [38] zeigte sich, wie auch in unseren Ergebnissen sichtbar, der drucksenkende Effekt des Hydrus-Stens: Nach 24 Monaten war der IOD in der Gruppe, die den Hydrus-Stent erhalten hatte im Mittel um 7,6 mmHg reduziert, in der Gruppe, die eine Katarakt-Operation (CS) allein erhalten hatte, um im Mittel 5,3mmHg reduziert. Nach 12 Monaten wurde bei 85,9% der Augen, die eine Hydrus-Stent Implantation erhalten hatten wurde eine IOD-Senkung von mehr als 20% beschrieben, nach 24 Monaten wurde eine Senkung des IOD um mehr als 20% zum präoperativen Wert noch bei 77,3% gesehen.

Bei den am Universitätsklinikum Hamburg Eppendorf in der Klinik und Poliklinik für Augenheilkunde behandelten Patienten wurde bei 22 von 33 dieser Patienten eine kombinierte Katarakt-Operation (CS) mit Implantation einer Intraokularlinse durchgeführt, alle weiteren Patienten waren zum Zeitpunkt der Operation bereits pseudophak. Nach der Hydrus-Stent-Implantation bei den von uns nach 12 bis 16 Monaten postoperativ untersuchten Patienten zeigte sich eine IOD-Senkung von im Mittel 17,18mmHg auf 15,25mmHg, was im Mittel einer Reduktion von 11,2% entspricht. Es zeigt sich eine geringere Reduktion des IOD in der von uns untersuchten mit dem Hydrus Stent versorgten Gruppe als in dem von Samuelson et al. in der HORIZON-Studie untersuchten Kollektiv.

Es kann ein möglicher additiver drucksenkender Effekt der Katarakt Operation in Betracht gezogen werden. In der Literatur wurde mehrfach beschrieben, dass die Katarakt Operation einen Einfluss auf den IOD hat. Shingleton et al. untersuchten bereits 1999 den Langzeit-Effekt der Katarakt-OP auf den IOD. [39] Bei der Untersuchung von Glaukom-Patienten konnte hierbei eine Reduktion des IODs von im Mittel 1,11mmHg ausgemacht werden. Dieses Ergebnis war statistisch nicht signifikant. Auch die 2008 von Poley et al. [47: Poley et al., 2008] veröffentlichte Untersuchung zeigte eine Reduktion des IODs nach CS. Sie beschreibt, dass die Drucksenkung mit dem präoperativen Druck korreliert. Je höher der Ausgangsdruck, desto höher war die Senkung des IOD durch CS. Die IOD-Werte nach CS bewegten sich zwischen einer Abnahme von 6,5mmHg und einem Anstieg von 0,2mmHg. Allerdings war das Ergebnis auch hier für Patienten mit gesicherter Glaukom-Diagnose nicht signifikant. [47: Poley et al., 2008]

In der Hydrus II Studie von Pfeiffer et al. [46: Pfeiffer et al., 2015] wird der augendrucksenkende Effekt des Hydrus-Stents in Kombination mit Katarakt-OP mit der Katarakt-OP allein verglichen. Der IOD war sowohl in der Behandlungs- als auch in der Kontrollgruppe signifikant

niedriger als der präoperative Basiswert. Nach 12 Monaten war der Anteil der Patienten, deren IOD mehr als 20% abgesunken war, in der Gruppe mit Stent und CS mit 88% signifikant höher als in der Gruppe mit CS allein. Es ist noch nicht eindeutig geklärt, durch welche Einflussfaktoren die CS den Augendruck senkt. Ein Erklärungsansatz ist, dass durch die Implantation der deutlich dünneren IOL und der Entfernung der voluminöseren natürlichen Linse die Vorderkammer tiefer wird und so der Abfluss des Kammerwassers bei weiterem Kammerwinkel erleichtert ist. Bei unserem Patientenkollektiv handelte es sich in der großen Mehrzahl um Patienten mit einem PCOWG, also Patienten mit offenem Kammerwinkel. Die Patienten unserer Studie hatten im Mittel eine Kammerwinkelweite von 3,3 nach Shaffer. Bei den Probanden der Hydrus II Studie verhielt es sich ähnlich: Es wurden nur Patienten mit einer Kammerwinkelweite von mindestens 3 bis 4 nach Shaffer zugelassen. Hier wäre der Effekt des Linsenaustausches auf die Kammerwinkelweite und damit auf den Kammerwasserabfluss geringer als beispielsweise bei einem Patientenkollektiv mit Engwinkelkomponente. Insofern ist bei unserem Patientenkollektiv zu erwarten, dass der Linsenaustausch einen eher begrenzt drucksenkenden Effekt hat und das Absinken des Augeninnendrucks tatsächlich Effekt des Hydrus Stents ist. Beim direkten Vergleich der Stentimplantation in Kombination mit CS gegen die CS allein in der HORIZON-Studie zeigt sich, dass die Implantation des Stents eine im Mittel um etwa 2mmHg größere Reduktion des IODs bewirkt als die CS allein. [48: Samuelson et al., 2018] Auch hier zeigte sich die Wirksamkeit des Hydrus Stents.

Parallel zur IOD-Senkung konnte bei unseren Patienten die Anzahl der angewendeten antiglaukomatösen Wirkstoffe nach der Implantation des Hydrus-Stents in allen postoperativen Untersuchungen statistisch signifikant reduziert werden. Die Zahl der auf antiglaukomatöse Wirkstoffe angewiesenen Patienten wurde von 94% auf 48% gesenkt. Von den 19 untersuchten Patienten benötigten nach 12 Monaten lediglich neun eine drucksenkende Medikation, zehn Patienten waren ohne Medikation im Zieldruckbereich. Ähnliche Ergebnisse zeigt auch die Studie von Fea et al. [49: Fea et al., 2017], bei der nach 24 Monaten 64% der Teilnehmer, bei denen der Hydrus Stent implantiert wurde, ohne drucksenkende Medikamente im Zieldruckbereich waren. Auch die Anzahl der angewendeten Wirkstoffe pro Patient sank in unserer Untersuchung von im Mittel 2.30 ± 1.10 SD auf 0.89 ± 1.15 SD. Die Ergebnisse der Hydrus II Studie stehen hierzu in Einklang. Hier konnten nach 24 Monaten 73% der mit dem behandelten Patienten ohne Medikation auskommen. Diesen deutlich höheren prozentualen Anteil von Patienten, die nach Stent-Insertion ohne antiglaukomatöse Wirkstoffe auskommen konnten, ordnen wir der selektiven Auswahl der Studienteilnehmer und dem Messen der Ergebnisse unter Studienbedingungen zu.

In der Hydrus II Studie wurde die Studienpopulation nach diversen Kriterien ausgewählt, beispielsweise wurden nur Patienten rekrutiert, die einem „Washout“, dem kontrollierten

Absetzen der Medikation vor den IOD-Messungen, unterzogen werden konnten. In der HORIZON-Studie durfte nach Absetzen aller hypotensiv wirkender Augentropfen der IOD im Bereich von 22-34 mmHg liegen und dabei nicht mehr als 3mmHg höher sein als der unter augendrucksenkender Medikation gemessene IOD. In der Hydrus II Studie von Pfeiffer gab es ebenso Vorgaben zur Ausgangsdrucklage. Hier wurden nur Patienten in die Studie eingeschlossen, die unter Medikation mit augendrucksenkenden Augentropfen (mit vier oder weniger Wirkstoffen) einen IOD von 24mmHG oder weniger und nach dem Absetzen einen IOD zwischen 21 und 36 mmHg aufwiesen. Derartige Vorgaben gab es bei der Auswahl der von uns untersuchten und mit dem Hydrus-Stent versorgten Patienten nicht.

Des Weiteren wurden voroperierte Patienten nicht zugelassen. Auch in der HORIZON Studie von Samuelson et al. wurde ähnlich verfahren: Glaukomchirurgisch mit TE, TS oder ALT voroperierte Patienten, wurden nicht zugelassen. Dies bedingt eine Selektion in Richtung von leichteren Glaukomfällen. Voroperierte Patienten, die eine erneute Operation benötigen, sind häufig komplexere Fälle. Bereits ein nicht erfolgreicher chirurgischer Eingriff kann für ein schwerer einstellbares Glaukom sprechen. In unserem Patientenkollektiv waren viele Patienten multipel am Auge voroperiert, hatten eine länger bestehende Glaukomanamnese und waren alle medikamentös, manche operativ vorbehandelt. (*siehe Tabelle 2, 3 und 6*) Aus diesem Grund nehmen wir an, dass bei diesen komplexeren Verläufen die Effektivität zwar vorhanden, aber nicht so stark ist wie beispielsweise in der Hydrus II - oder der HORIZON-Studie beschrieben.

Letztlich zeigen die Ergebnisse unserer retrospektiven Analyse, dass mit der Implantation des Hydrus Stents nicht nur unter kontrollierten Studienbedingungen, sondern auch im klinischen Alltag bei einem weniger stark selektierten Patienten-Kollektiv eine signifikante Reduktion des IODs und der augendrucksenkenden Medikation über mindestens 12 Monate zu erreichen ist.

Im Rahmen der Implantation sind einige leichte und eine schwere Komplikation aufgetreten. (*siehe Tabelle 7*) Die häufigste Komplikation war mit sechs Fällen die vorübergehende postoperative Erhöhung des IODs auf mehr als 21mmHg. Postoperative Hypertonien sind bei allen glaukomchirurgischen Eingriffen eine regelhaft vorkommende Komplikation. Im Gegensatz zu der bei den Standardverfahren häufiger auftretenden postoperativen Hypotonie wurde diese bei der Hydrus Implantation bei uns nicht beobachtet.

Bei drei von 33 Augen konnte der Stent nicht implantiert werden, sodass auf ein anderes drucksenkendes Verfahren zurückgegriffen werden musste. Die Daten der Nachuntersuchungen dieser Patienten gingen nicht in unsere Datenanalyse ein. Ein Unterschied zwischen den Patienten, bei denen der Stent nicht implantiert werden konnte und den Patienten, bei denen der Hydrus Stent erfolgreich implantiert wurde, konnte nicht

festgestellt werden. Alle Operationen wurden von derselben Operateurin mit jahrzehntelanger augenchirurgischer Erfahrung durchgeführt. Aus unserer Sicht ist daher mit einer nicht vollständigen Erfolgsquote bezogen auf die reine Implantation zu rechnen, sodass ein alternatives Verfahren als Option sichergestellt werden sollte.

In zwei Fällen kam es zu einem geringgradigen Hyphäma, ohne dauerhafte Beeinträchtigung oder Gefährdung des Gesamtergebnisses. Diese Fadenblutung bei der Insertion des Stents durch das Trabekelmaschenwerk wird allerdings gemeinhin eher als ein Erfolgssignal, im Sinne einer Refluxblutung aus dem Schlemm-Kanal, für die regelrechte und anatomisch korrekte Implantation denn als Komplikation angesehen. Auch in der HORIZON-Studie ist dies als (hier innerhalb einer Woche) vorübergehende Komplikation beschrieben.

In einem Fall kam es im postoperativen Verlauf, 17 Tage nach der OP, zu einer Amotio retinae. Diese wird als seltene postoperative Komplikation von nahezu allen intraokulären Eingriffen diskutiert. Ein spontanes Auftreten im Sinne des Bestehens eines Grundrisikos einer Netzhautablösung ohne einen Zusammenhang mit der unkomplizierten Vorderabschnittschirurgie bei diesem Patienten ist hier nicht sicher auszuschließen. In dem beschriebenen Fall handelte es sich nicht um eine mit CS kombinierte OP, die betreffende Patientin war bereits pseudophak, sodass neben dem erfolgten Eingriff ein zusätzliches Risiko für Pseudophakie-Amotio bestand. [50: Lois et al., 2003; 51: Algvere et al., 1999; 52: Clark et al., 2012]

Die aufgetretenen Komplikationen sind nicht als übermäßig häufig im Vergleich zur Katarakt Operation einzuschätzen. Dies zeigt auch die HORIZON-Studie von Samuelson et al., in der resümierend keine Komplikationen nach Hydrus-Implantation angegeben werden.

In der Hydrus II Studie war die Komplikationsrate in der Gruppe der reinen CS annähernd identisch mit der Komplikationsrate der kombinierten Vergleichsgruppe, was für den Hydrus Stent als relativ sicheres glaukomchirurgisches Verfahren spricht. [46: Pfeiffer et al., 2015] In der Hydrus II Studie fiel ein vermehrtes Auftreten von peripheren anterioren Synechien auf. Dies bezifferte sich im ersten Jahr auf 6 von 50 Augen und in der Kontrolle nach zwei Jahren auf 9 von 48 Augen. Pfeiffer et al. vermuten hier, dass das etwa einen Millimeter in den Kammerwinkel hereinragende Ende des Stents diese Reaktion des Irisgewebes hervorrufen könnte. Bei unseren Patienten wurde eine periphere anteriore Synechie nicht gesehen. Da der Nachbeobachtungszeitraum mit 12 bis 16 Monaten allerdings kürzer als bei Pfeiffer et al. war, kann nicht ausgeschlossen werden, dass auch bei den Patienten unseres Kollektivs diese Komplikation zu einem späteren Zeitpunkt aufgetreten ist.

Randomisierte klinische Studien wie die Hydrus II Studie von Pfeiffer sind weiterhin der Goldstandard für einen Evidenznachweis. Allerdings finden diese Studien unter kontrollierten Bedingungen statt. Dies erhöht einerseits die Verlässlichkeit der Daten beispielsweise im Hinblick auf Aussagen zur Kausalität, andererseits gehen die „Störfaktoren“, die in der alltäglichen Anwendung vorhanden sein können, vielfach nicht ein. Im klinischen Alltag stellt sich jedoch die Frage, ob die Verfahren auch bei weniger stark selektiertem Patientengut und in einem Umfeld ohne strenge Studienbedingungen wirksam sind. Wie wichtig ein solcher Abgleich von Studiendaten und klinischer Evidenz ist, zeigt ein Beispiel aus einem anderen Bereich in der Augenheilkunde: Für die Therapie der altersbedingten Makuladegeneration (AMD) ist heute die Behandlung mit anti-VEGF mittels der intravitrealen operativen Medikamenteneingabe (IVOM) die allgemein anerkannte Standardtherapie. [53: Solomon et al., 2014] Zwischen kontrollierten Studienbedingungen und den tatsächlichen Ergebnissen in der normalen klinischen Nutzung zeigt sich allerdings eine Diskrepanz in den Ergebnissen. Im klinischen Alltag kann oft nicht die Frequenz an IVOMs erreicht werden, die im Studiensetting vorgegeben ist. So ist die Anti-VEGF-Therapie im realen klinischen Alltag zwar weiterhin eine erfolgreiche Therapie, die Verhinderung von Visusverlust beziehungsweise die Verbesserung des Visus ist allerdings nicht so stark, wie die Ergebnisse von randomisierten klinischen Studien es zeigen. [54-55, Holz et al., Mar/May 2016] Zwar ist der Unterschied zwischen den Ergebnissen in RCT und klinischem Alltag bei den IVOMs besonders hoch, dennoch kann auch bei der operativen Versorgung von Glaukompatienten davon ausgegangen werden, dass die Studienergebnisse aus RCTs in der regulären Patientenversorgung nicht erreicht werden können.

Im Hinblick auf Glaukompatienten gibt es so vielfältige Einflussfaktoren, die im Alltag eine Rolle spielen können und die im Studien-Setting wenig berücksichtigt sind, beispielsweise die Compliance oder auch die Komorbiditäten des jeweiligen Patienten. Unsere Ergebnisse zeigen aber, dass die Implantation des Hydrus-Stents auch unter weniger stark kontrollierten Bedingungen als in den vorliegenden randomisierten kontrollierten Studien ein wirksames glaukomchirurgisches Verfahren ist.

Neben den etablierten OP-Verfahren gibt es bereits seit einigen Jahren eine ganze Reihe neuerer, minimalinvasiver Verfahren in der Glaukomchirurgie mit unterschiedlichem Ansatz zur IOD-Reduktion. Die Insertion des Hydrus-Stents ist nur eins dieser Verfahren. Das gemeinsame Ziel aller dieser MIGS-Verfahren ist es, den Kammerwasserabfluss zu verbessern, um den IOD zu senken - und das möglichst atraumatisch, also mit einer geringeren Invasivität und besserem Sicherheitsprofil als bei den klassischen Glaukom-Operationsverfahren. [56: Saheb et al., 2012]

Bisher werden sie eher bei milden bis moderaten Glaukom-Verläufen eingesetzt, zum Teil aber auch bei multipel voroperierten Patienten als ultima ratio. [38: Brandao et al., 2013] Häufig können sie in einer Kombinations-OP gleichzeitig mit der Katarakt-OP durchgeführt werden, sodass sich diese Verfahren besonders auch dann eignen, wenn Patienten sowohl an einer Katarakt wie auch am Glaukom erkrankt sind. Einige Verfahren können aufgrund der Kammerwinkelverhältnisse ausschließlich in Kombination mit der Katarakt-OP oder bei schon pseudophaken Augen durchgeführt werden, was ihren Einsatz auf die ebenfalls an einer Katarakt erkrankten Patienten limitiert. [57: Vinod et al., 2017]



Abbildung 10: Die Abbildung zeigt eines der verfügbaren MIGS-Implantate: Den Hydrus Stent. Hier im Vergleich mit einer amerikanischen Zehn-Cent-Münze (Dime).

Zu nennen wären hier neben dem Hydrus Stent (*siehe Bild 4*) beispielsweise die Verfahren iStent® (Glaukos Inc., Laguna Hills, CA, USA), iStent inject®, XEN® Gel-Stent (Allergan, Dublin, Irland) sowie CyPass® Micro-Stent (Alcon Inc., Fort Worth, TX, USA).

Der Hydrus® Stent, der iStent® und der iStent inject® nutzen als Abflussstruktur das Trabekelmaschenwerk, sie sollen also dort den Abfluss verbessern, wo ohnehin der natürliche Abflussweg liegt. Der Cypass® drainiert in den Suprachoroidalraum, der XEN-Stent in den Subkonjunktivalraum. Beide Verfahren nutzen damit einen nichtnatürlichen Abflussweg. [44: Pillunat et al., 2017, 58: Chen et al., 2017]

Der XEN® Gel-Stent folgt der Idee des fistulierenden Verfahrens, das in den Subkonjunktivalraum drainiert. Die durch den XEN®-Stent geschaffene artifizielle Verbindung von Vorderkammer und den tiefen Anteilen der Bindehaut ist nach aktueller Studienlage ein

wirksames MIGS-Verfahren. Das Hauptproblem dieses Verfahrens scheint dasselbe wie das der fistulierenden Glaukomoperationen TE und TS: Auch bei dem XEN[®]-Stent besteht eine Vernarbungstendenz, weshalb bei seiner Implantation, wie auch bei TS und TE, perioperativ antiproliferativen Substanzen, meist Mitomycin C, angewendet werden. Der XEN[®]-Stent bewirkt eine stärkere IOD-Senkung als der Hydrus Stent, allerdings ist das Sicherheitsprofil des Hydrus deutlich besser. [37: Manasses et al., 2016; 38: Brandao et al., 44: Pillunat et al., 2017]

Der CyPass[®] Micro-Stent (6,35mm) ist aktuell nicht mehr in klinischer Prüfung. Die erhobenen Daten zeigen zwar eine IOD-Senkung bei gleichzeitig durchgeführter Katarakt-Operation, allerdings zeigte die weitere Erprobung des Cypass-Stents (bis August 2018), dass das Sicherheitsprofil des Stents offenbar unzureichend war: Zu diesem Zeitpunkt wurde der 2016 von der US-Gesundheitsbehörde (FDA) zugelassene Cypass-Stent von der Firma Alcon freiwillig vom Markt genommen, da sich in einer von Alcon initiierten Langzeit-Studie (COMPASS-XT) nach Implantation des Cypass[®]-Stents ein Endothelzellverlust (EZV) zeigte. [37: Manasses et al., 2016; 38: Brandao et al., 2013; 39-40: Höh et al., 2014/2016; 44: Pillunat et al., 2017]

Der iStent[®] ist das im Moment kleinste angebotene Implantat aus der Reihe der MIGS-Verfahren (1×0,3 mm). Er wird mittels eines Injektors, in dem er bereits einliegend ausgeliefert wird, wie auch der Hydrus Stent, ins Trabekelmaschenwerk eingebracht. Hier soll er über die Dauereröffnung des Trabekelmaschenwerks die Vorderkammer mit dem Schlemm'schen Kanal verbinden. Es kann ebenfalls mit einer Katarakt-Operation kombiniert werden, in Europa darf es für die kombinierte PE/IOL (Phakoemulsifikation/ Minimally Invasive Glaucoma Surgery) mit MIGS verwendet werden, sodass für die Einbringung des Stents dieselbe Clear-Corneal-Inzision (CCI) genutzt wird, die für die PE geschaffen wurde. Aktuell werden zumeist zwei der Implantate eingebracht, um den augendrucksenkenden Effekt zu erhöhen. Nach den bisher vorliegenden Erkenntnissen kann der iStent[®] den IOD um ca. 2-3 mmHg senken. [59: Arriola-Villalobis et al., 2016] Nach den Ergebnissen der aktuellen Studienlage verursacht der iStent[®] im Gegensatz zu herkömmlichen drucksenkenden Operationen ebenso wie der Hydrus Stent weniger Komplikationen. Seine Langzeit-Wirksamkeit wird zukünftig weiter wissenschaftlich eruiert werden müssen. [37: Manasses et al., 2016; 38: Brandao et al., 60: Myers et al., 2018]

Zur Auswahl einer Technik, also welche Operationsmethode (der MIGS) für einen Patienten auszuwählen ist beziehungsweise geeignet sein könnte, könnte als ein Kriterium dienen, wie stark der Kammerwasserabfluss verbessert werden beziehungsweise wie stark die IOD-Senkung sein sollte und notwendig ist.

Die stärkste Augendrucksenkung erreicht, nach den bisherigen Daten, der XEN®-Stent. Allerdings ist das Sicherheitsprofil des XEN-Stents im Vergleich mit den anderen minimalinvasiven Verfahren weniger gut, es ähnelt dem der TE. Es besteht hier das größerer Risiko für eine vorübergehende Hypotonie, des Weiteren birgt die kombinierte Nutzung von Mitomycin C Risiken. Aus vorbenannten Gründen wird in der derzeit aktuellen Literatur ein Einsatz des XEN®-Stents eher bei fortgeschrittenem Glaukom, bei deutlich höheren IOD-Werten und bei Versagen einer Therapie mit anderen Stent-Verfahren vorgeschlagen.

Das suprachoroidal drainierende Verfahren Cypass® hatte gute Ergebnisse im Hinblick auf die Drucksenkung, ist aber ob des Problems des EZVs nicht mehr verfügbar.

Das günstigste Sicherheitsprofil bieten derzeit die Verfahren Hydrus® Stent, iStent® und iStent inject®. Sie senken den IOD zuverlässig, sind aber eher für Patienten mit leichtem oder mäßig schwerem Glaukom geeignet. [34,50, 55-56] [44: Pillunat et al., 2017, 58: Chen et al, 2017; 61: Sng et al., 2018; 62: Bar-David et al., 2018]

Um sicherer vorherzusagen, welches Implantat für welchen Patienten am besten geeignet ist, braucht es mehr zuverlässige Daten, bestenfalls größere, randomisierte, multizentrische Studien oder größere Sammlungen klinischen Daten. Denn es gibt aktuell zu wenig Studien, mithilfe derer die Implantate tatsächlich in Gesamtheit valide im Hinblick auf ihre klinische Effektivität verglichen werden können. [63: Agrawal et al., 2018]

Bei genauerer Betrachtung ist allerdings zu bemerken: Der iStent® kann zwar den Widerstand des Trabekelmaschenwerks überwinden, aber das Problem des kollabierten Schlemm-Kanals und der kollabierten Kollektorkanäle wird durch die Implantation des iStents® nicht adressiert.

Speziell zwischen diesen beiden Verfahren wäre es also wünschenswert, mehr Studien für den direkten Vergleich zu generieren. Denn für den Moment ist festzuhalten, dass der iStent® zwar den Weg in den Schlemm-Kanal durchs Trabekelmaschenwerk, der Hydrus-Stent hingegen den gesamten Verlauf des physiologischen Kammerwasserabflusses mitsamt der Wiedereröffnung des Schlemm-Kanals bewirken kann. Es bleibt abzuwarten, wie wirksam die Verfahren im direkten Langzeit-Vergleich sind.

Doch es gibt auch für den Hydrus-Stent, wie für alle minimalinvasiven Stentverfahren, Limitationen. Bei einem Lumendurchmesser von weniger als einem Drittel Millimeter bleibt die Frage, wie lange dieses Lumen offenhält. Stentverschlüsse stellen in anderen Bereichen der Medizin, wie beispielsweise in der interventionellen Kardiologie, ein großes Problem dar.

Kammerwasser ist jedoch im Vergleich zu Blut deutlich weniger viskös. Langzeitergebnisse bezüglich möglicher Stentverschlüsse und damit zur Dauer der Wirksamkeit bleiben abzuwarten.

Um die Wirksamkeit dieses Verfahrens insbesondere gegenüber anderen bereits etablierten drucksenkenden Operationsverfahren einordnen zu können, fehlen weitere Vergleichsstudien. Es wird in Zukunft zudem abzuwägen sein, ob die Kosten des Implantats durch seinen Nutzen wie die potentiell verkürzte OP-Zeit, das atraumatische und gut reproduzierbare Verfahren und die Einsparung von Medikamenten aufgewogen werden können.

Als Fazit für die Praxis lässt sich anhand unserer Ergebnisse sowie der aktuellen Studienlage konstatieren, dass die Implantation des Hydrus-Stents durch seinen doppelten Wirkmechanismus, zum einen das Überwinden des Widerstands des Trabekelmaschenwerks, zum anderen durch das Offenhalten des Schlemm-Kanals, ein wirkungsvolles chirurgisches Verfahren zur Reduktion des IODs und der augendrucksenkenden Medikation bei Glaukompatienten darstellt. [48: Samuelson et al., 2018; 49: Fea et al., 2017; 64: Richter et al., 2016, 65: Melancia et al., 2017]

5. Zusammenfassung

Hintergrund.

Das Glaukom ist nach wie vor eine gefährliche Erkrankung, es ist nach der Katarakt die zweithäufigste Erblindungsursache weltweit und im Gegensatz zu dieser irreversibel. Es gibt eine Vielzahl medikamentöser und operativer therapeutischer Optionen von denen jedoch bis heute keine das Glaukom heilen kann.

Fragestellung

Wie effektiv ist, gemessen an der Entwicklung des Augeninnendrucks und der augendrucksenkenden Medikation, der Hydrus Stent?

Material und Methoden.

Die Arbeit ist eine retrospektive Analyse der Daten von 33 Augen von 31 Patienten, bei denen die Implantation des Hydrus-Stents als drucksenkender Eingriff vorgesehen war. Es wurden Daten zu Intraokulardruck (IOD) sowie Art und Anzahl lokal angewendeter Antiglaukomatosa präoperativ, bei der 1. und 2. postoperativen Untersuchung, 1. Folgeuntersuchung (FU) nach 4-6 Wochen, 2. FU nach 3-4 Monaten, 3. FU nach etwa 6 Monaten und 4. FU nach 12-16 Monaten erfasst und ausgewertet.

Ergebnisse.

Nach der Implantation des Hydrus-Stents kam es zu einer signifikanten Abnahme des Intraokulardrucks über den gesamten Beobachtungszeitraum. Nach 12 Monaten ist der IOD von im Mittel $17.18 \text{ mmHg} \pm 4.46$ Standardabweichung (SD) präoperativ auf $15.25 \text{ mmHg} \pm 2.47$ SD gesunken. Gleichzeitig konnte die Anzahl antiglaukomatöser Wirkstoffe von im Mittel 2.30 ± 1.10 SD präoperativ auf 0.89 ± 1.15 SD nach der Implantation reduziert werden.

Diskussion.

Im Vergleich zu den etablierten glaukomchirurgischen Verfahren wie der TE oder der TS hat die Implantation des Hydrus Stents ein günstigeres Sicherheitsprofil. Über eine Dauer von mindestens zwölf Monaten kann durch den Hydrus-Stent sowohl der IOD als auch die antiglaukomatöse Medikation reduziert werden. Diese Effektivität zeigt sich sowohl anhand unserer Daten als auch an der Studienlage. Langzeitergebnisse und direkte Vergleichsstudien des Hydrus mit anderen MIGS-Verfahren zur besseren Beurteilbarkeit stehen noch aus.

6. Summary

Background.

There are different treatment approaches in glaucoma surgery. MIGS (Minimally Invasive Glaucoma Surgery), including the Hydrus Stent (Ivantis), is a more recent group of procedures that is increasingly applied in surgical glaucoma treatment. The objective of this study is to evaluate the effect of the Hydrus Stent under real-life conditions.

Objective

How effective is the procedure “Implantation of the Hydrus Stent”, measured by the development of the intraocular pressure and IOP-lowering medication?

Material and methods.

This is a retrospective analysis of 33 eyes of 31 patients, who have been treated with the Hydrus Stent. In addition to patient characteristics, data on intraocular pressure and antiglaucomatous medication were recorded preoperative, on the 1st and 2nd postoperative examination, 1st follow-up (FU) after 4-6 weeks, 2nd FU after 3-4 months, 3rd FU after approximately 6 months and 4th FU after 12-16 months.

Results.

After the implantation of the Hydrus Stent, a significant decrease in intraocular pressure (IOP) occurred over the entire observation period. The IOP decreased from preoperative $17.18 \text{ mmHg} \pm 4.46 \text{ SD}$ to $15.25 \text{ mmHg} \pm 2.47 \text{ SD}$ after 12 months. The number of antiglaucomatous medication was also reduced from $2.30 \pm 1.10 \text{ SD}$ active substances to $0.89 \pm 1.15 \text{ SD}$ respectively.

Conclusion.

In comparison to established surgical treatment approaches in glaucoma surgery like trabeculectomy or deep sclerectomy, the implantation of the Hydrus stent is the safer procedure. For the time of at least 12 month IOP such as eye-drop medication is reduced by the Hydrus-Implantation. The effectiveness is shown in our own data similarly to published literature. Further research is necessary, especially a head-to-head-comparison of the Hydrus versus other MIGS-Procedures.

7. Abkürzungsverzeichnis

ALT= Argonlasertrabekuloplastik

AMD: Altersbedingte Makuladegeneration

CA: California

CCI: Clear Corneal Inzision

CPC= Cyclophotocoagulation

CS: Cataract Surgery, Katarakt-Operation

FU: Folgeuntersuchung

GAT: Goldmann-Applanationstonometrie

IOD: Intraokulardruck

MIGS: Minimally invasive glaucoma surgery, Minimalinvasive Glaukomchirurgie

mmHg: Einheit Druck, Millimeter Quecksilbersäule

n: Anzahl/ N: Anzahl

NCT: Non-Contact-Tonometrie

NDG: Normaldruckglaukom

OCT: Optische Kohärenztomographie

OP: Operation

PCOWG: Primär chronisches Offenwinkelglaukom

PE: Phakoemulsifikation

PEWG: Primäres Engwinkelglaukom

PEX-Glaukom: Pseudoexfoliations-Glaukom

SD: Standardabweichung

SLT=Selektive Lasertrabekuloplastik

TE= Trabekulektomie

ZD: Zieldruck

8. Abbildungs-, Tabellen- und Grafiken-Verzeichnis

Art	Seite	Inhalt
Abbildung 1	6	Strukturen des KW-Abflusses
Abbildung 2	7	KW-Abfluss u. Produktion
Abbildung 3	8	Uveoskleraler/ trabekulärer KW-Abfluss
Abbildung 4	9	Schlemm-Kanal/ Kollektorkanäle
Abbildung 5	11	Applanatorische IOD-Messung
Abbildung 6	16	Der Cypass-Stent
Abbildung 7	20	Der Hydrus-Stent
Abbildung 8	21	Hydrus-Stent im Vgl. mit einem Penny
Abbildung 9	22	Korrekt implantierter Hydrus-Stent
Abbildung 10	40	Hydrus im Vgl. mit Dime, seitliche Ansicht
Tabelle 1	23	Patientencharakteristika
Tabelle 2	24	Stattgehabte Glaukom-Operationen am mit dem Hydrus-Stent versorgen Auge

Tabelle 3	24	Stattgehabte Glaukom-Operationen am kontralateralen Auge
Tabelle 4	25	Papillenexkavation der mit dem Hydrus versorgten Augen
Tabelle 5	27	Entwicklung der Medikation Hydrus-Stent-Implantation
Tabelle 6	30	Entwicklung des IOD nach Hydrus-Stent-Implantation
Tabelle 7	34	Komplikationen
Grafik 1	28	Entwicklung der angewandten Wirkstoffe
Grafik 2	31	Entwicklung des IOD
Grafik 3	33	Entwicklung des IOD im Verhältnis zum festgelegten Zieldruck

9. Literaturverzeichnis

1. Kingman, S., *Glaucoma is second leading cause of blindness globally*. Bull World Health Organ, 2004. **82**(11): Page 887-888.
2. Weinreb, R.N. and P.T. Khaw, *Primary open-angle glaucoma*. Lancet, 2004. **363**(9422): Page 1711-1720.
3. Flinger R. P., Holz F. G., Scholl H. P. N, *Incidence of Blindness and Severe Visual Impairment in Germany: Projections for 2030*. Investigative Ophthalmology & Visual Science, 2011. **52**, **No. 7**: Page 4381- 4389.
4. Deutsche Ophthalmologische Gesellschaft (DOG) (C. Wolfram, N. Pfeiffer), *Weißbuch zur Situation der ophthalmologischen Versorgung in Deutschland*. 2012
5. Tham, Y.C., et al., *Global prevalence of glaucoma and projections of glaucoma burden through 2040: a systematic review and meta-analysis*. Ophthalmology, 2014. **121**(11): Page 2081-2090.
6. Yochim, B.P., et al., *Prevalence of cognitive impairment, depression, and anxiety symptoms among older adults with glaucoma*. J Glaucoma, 2012. **21**(4): page 250-254.
7. Lanzl, I. M., M. Poimenidou, and G.L. Spaeth, *[Possibilities and limitations of eye drops for glaucoma therapy]*. Ophthalmologie, 2016. **113**(10): Page 824- 832.
8. Pfeiffer, N., *Glaukom und okuläre Hypertension. Grundlagen, Diagnostik, Therapie*. Thieme 2005. ISBN: 3-13-105852-8. Page 1-7, 10-17, 31-32
9. Schünke M., Schulte E., Schumacher U., Voll M., Wesker K., *Prometheus LernAtlas der Anatomie. Kopf, Hals und Neuroanatomie*. Thieme 2012. Page 161. ISBN: 978-3-13-139543-6
10. D. Vaughan, Asbury T., Hrsg. König, H. et al., *Ophthalmologie: Diagnose und Therapie in der Praxis*. 1983. Page 3-14. ISBN: 978-3-642-69329-8
11. Shields M. B., Krieglstein G.K., *Glaukom Grundlagen Differentialdiagnose Therapie*. Springer-Verlag 1993, Page 50-51. ISBN: 3-540-54737-1

12. Klemm, U. M., *In-Vivo-Morphologie der retinalen Nervenfaserschicht bei Glaukomen*. Habilitationsschrift. 1999, Uniklinikum Hamburg Eppendorf. Page 5-6
13. Khawaja, A.P., et al., *Associations with intraocular pressure across Europe: The European Eye Epidemiology (E3) Consortium*. Eur J Epidemiol, 2016. **31**(11): Page 1101-1111.
14. Erb C., Hrsg. Lang, K.u.G.E., *Schlaglicht Augenheilkunde: Glaukom*. Thieme 2014. ISBN: 978-3-13-200201-2. Page 94-99, 192-196
15. Okafor, K.C. and J.D. Brandt, *Measuring intraocular pressure*. Curr Opin Ophthalmol, 2015. **26**(2): Page 103-109.
16. Ehlers, N., T. Bramsen, and S. Sperling, *Applanation tonometry and central corneal thickness*. Acta Ophthalmol (Copenh), 1975. **53**(1): page 34-43.
17. Mark, H.H., *Corneal curvature in applanation tonometry*. Am J Ophthalmol, 1973. **76**(2): page 223-224.
18. Mark, H.H., *Armand Imbert, Adolf Fick, and their tonometry law*. Eye (Lond), 2012. **26**(1): page 13-16.
19. Grolman, B., *A new tonometer system*. Am J Optom Arch Am Acad Optom, 1972. **49**(8): Page 646-660.
20. Yilmaz, I., et al., *Comparison of three methods of tonometry in normal subjects: Goldmann applanation tonometer, non-contact airpuff tonometer, and Tono-Pen XL*. Clin Ophthalmol, 2014. **8**: Page 1069-1074.
21. Salim, S., et al., *Comparison of intraocular pressure measurements with the portable PT100 noncontact tonometer and goldmann applanation tonometry*. Clin Ophthalmol, 2009. **3**: Page 341-344.
22. Cook, J.A., et al., *Systematic review of the agreement of tonometers with Goldmann applanation tonometry*. Ophthalmology, 2012. **119**(8): Page 1552- 1557.
23. Pearce, J.M., *The ophthalmoscope: Helmholtz's Augenspiegel*. Eur Neurol, 2009. **61**(4): Page 244-249.

24. Mardin, C.Y., [*The most important signs of a glaucomatous disc*]. *Klin Monbl Augenheilkd*, 2012. **229**(2): page 112-118.
25. Kuo, D.S. and S. Asrani, *Normal-Tension Glaucoma Masqueraders: Detection Using Optical Coherence Tomography*. *J Glaucoma*, 2017. **26**(4): page e153-e156.
26. Spaeth, G., J. Walt, and J. Keener, *Evaluation of quality of life for patients with glaucoma*. *Am J Ophthalmol*, 2006. **141**(1 Suppl): Page S3-14.
27. Nelson, P., et al., *Quality of life in glaucoma and its relationship with visual function*. *J Glaucoma*, 2003. **12**(2): Page 139-150.
28. Sung, K.R., et al., *Vision-related Quality of Life in Korean Glaucoma Patients*. *J Glaucoma*, 2017. **26**(2): Page 159-165.
29. Quaranta, L., et al., *Quality of Life in Glaucoma: A Review of the Literature*. *Adv Ther*, 2016. **33**(6): Page 959-981.
30. Winkler J. F. K. and Funk, J.: *Transsklerale Zyklotokoagulation als primäre antiglaukomatöse Operation*. *Klin Monbl Augenheilkd.*, 2013. **230** Page 262-266
31. Szigiato, A.A., et al., *Trends in glaucoma surgical procedures in Ontario: 1992-2012*. *Can J Ophthalmol*, 2015. **50**(5): Page 338-44.
32. Matlach, J., et al., *Trabeculectomy versus canaloplasty (TVC study) in the treatment of patients with open-angle glaucoma: a prospective randomized clinical trial*. *Acta Ophthalmol*, 2015. **93**(8): Page 753-61.
33. Sofi R. A., Shanawaz S., Qureshi W., Ashraf S; *Merits of trabeculectomy in advanced and end-stage glaucoma*. *Int. Journ. Health Sci (Quassim)* 2018 Mar-Apr; **12**(2) Page 57–60.
34. Roy, S. and A. Mermoud, *Deep sclerectomy*. *Dev Ophthalmol*, 2012. **50**: p. 29-36.
35. Lachkar, Y., et al., *Nonpenetrating deep sclerectomy: a 6-year retrospective study*. *Eur J Ophthalmol*, 2004. **14**(1): Page 26-36.

36. Klemm, M., [*Deep sclerectomy. An alternative to trabeculectomy*]. *Ophthalmologe*, 2015. **112**(4): Page 313-8.
37. Manasses, D.T. and L. Au, *The New Era of Glaucoma Micro-stent Surgery*. *Ophthalmol Ther*, 2016 Dec; **5**(2): Page 135–146.
38. Brandao, L.M. and M.C. Grieshaber, *Update on Minimally Invasive Glaucoma Surgery (MIGS) and New Implants*. *J Ophthalmol*, 2013. **2013**: Page 705915. doi: 10.1155/2013/705915. Epub 2013 Nov 27.
39. Höh, H., Grisanti, S., Rau, M., Ianchulev, S., *Two-year clinical experience with the CyPass micro-stent: safety and surgical outcomes of a novel supraciliary micro-stent*. *Klin. Monatsblätter Augenheilkunde* 2014 Apr;**231**(4):page 377-381. doi: 10.1055/s-0034-1368214. Epub 2014 Apr 25.
40. Höh, H., Vold, S. D., Ahmed, I. K., Anton, A., Rau, M., Singh, K., Chang, D. F., Shingleton, B. J., Ianchulev, T., *Initial Clinical Experience With the CyPass Micro-Stent: Safety and Surgical Outcomes of a Novel Supraciliary Microstent*. *J Glaucoma*. 2016 Jan;**25**(1):page 106-112. doi: 10.1097/IJG.000000000000134.
41. Freitas, A. L., et al., *Selective laser trabeculoplasty as an initial treatment option for open-angle glaucoma*. *Arq Bras Oftalmol*, 2016. **79**(6): Page 417-421.
42. Giocanti-Auregan, A., et al., [*Selective Laser Trabeculoplasty in the treatment of chronic open-angle glaucoma: retrospective analysis 12 years after treatment in a cohort of 28 patients*]. *J Fr Ophtalmol*, 2014. **37**(10): Page 812-7.
43. Jordan J. F., Neuburger M., Reinhard Th.: *Minimal-invasive Kammerwinkelchirurgie: Das Trabektom*. *Ophthalmo-Chirurgie* 2011. **23**: Page 167 – 171
44. Pillunat, L., Erb, C., Jünemann, A.G.M., Kimmich, F., *Micro-invasive glaucoma surgery (MIGS): a review of surgical procedures using stents*, *Clin. Ophthalmol*. 2017; **11**: Page 1583–1600.
45. Ansari E.: *An Update on Implants for Minimally Invasive Glaucoma Surgery (MIGS)*. *Ophthalmol. Ther*. 2017 Dec; **6**(2) Page 233–241. Published online 2017 Jul 20. Doi: 10.1007/s40123-017-0098-2

46. Pfeiffer, N., et al., *A Randomized Trial of a Schlemm's Canal Microstent with Phacoemulsification for Reducing Intraocular Pressure in Open-Angle Glaucoma*. *Ophthalmology*, 2015. **122**(7): Page 1283-1293.
47. Poley B.J., Lindstrom R.L., Samuelson T.W. *Long-term effects of phacoemulsification with intraocular lens implantation in normotensive and ocular hypertensive eyes*. *J Cataract Refract Surg*. 2008;**34**: Page 735–742.
48. Samuelson T. W., Chang D. F., Marquis R., Flowers B., Lim K. S., Ahmed I. I. K., Jampel H. D., Aung T., Crandall A. S., Singh K., HORIZON Investigators. *A Schlemm Canal Microstent for Intraocular Pressure Reduction in Primary Open-Angle Glaucoma and Cataract: The HORIZON Study*. *Ophthalmology*. 2018 Jun 23. pii: **S0161-6420**(17) Page 33810-33811. doi: 10.1016/j.ophtha.2018.05.012.
49. Fea A. M., Rekas M., Au L.; *Evaluation of a Schlemm canal scaffold microstent combined with phacoemulsification in routine clinical practice: Two-year multicenter study*. *J Cataract Refract. Surg*. 2017 Jul;**43**(7): Page 886-891. doi: 10.1016/j.jcrs.2017.04.039.
50. Lois N., Wong D.; *Pseudophakic retinal detachment*. *Surv Ophthalmol*. 2003 Sep-Oct;**48**(5): Page 467-487.
51. Algvere P. V., Jahnberg P, Textorius O.: *The Swedish Retinal Detachment Register. I. A database for epidemiological and clinical studies*. *Graefes Arch Clin Exp Ophthalmol*. 1999 Feb;**237**(2): Page 137-144.
52. Clark A., Morlet N., Ng J. Q., Preen D. B., Semmens J. B. *Risk for retinal detachment after phacoemulsification: a whole-population study of cataract surgery outcomes*. *Arch. Opht*. 2012 Jul;**130**(7): Page 882-888. doi: 10.1001/archophthalmol.2012.164.
53. Solomon S. D., Lindsley K., Vedula S. S., Krzystolik M. G., Hawkins B. S.: *Anti-vascular endothelial growth factor for neovascular age-related macular degeneration*. *Cochrane Database Syst Rev*. 2014 Aug 29;**(8)**: Page CD005139. doi: 10.1002/14651858.CD005139.pub3. Review.
54. Holz F. G., Tadayoni R., Beatty S., Berger A., Cereda M. G., Hykin P., Staurenghi G., Wittrup-Jensen K., Altemark A., Nilsson J., Kim K., Sivaprasad S.: *Key drivers of visual acuity gains in neovascular age-related macular degeneration in real life: findings from the AURA study*. *British J. Ophthalmol*. 2016 Dec; **100**(12): Page 1623-1628. doi: 10.1136/bjophthalmol-2015-308166. Epub 2016 Mar 30.

55. Holz F. G., Tadayoni R., Beatty S., Berger A. et al. *Determinants of visual acuity outcomes in eyes with neovascular AMD treated with anti-VEGF agents: an instrumental variable analysis of the AURA study*. Eye (London) 2016 Aug; 30(8):1063-71. doi: 10.1038 page: 1063-1071/eye.2016.90. Epub 2016 May 20.
56. Saheb, H. and Ahmed, II, *Micro-invasive glaucoma surgery: current perspectives and future directions*. Curr Opin Ophthalmol, 2012. **23**(2): Page. 96-104.
57. Vinod, K. and S. J. Gedde, *Clinical investigation of new glaucoma procedures*. Curr Opin Ophthalmol, 2017. **28**(2): Page. 187-193.
58. Chen D. Z., Sng C. C. A. *Safety and Efficacy of Microinvasive Glaucoma Surgery*. J Ophthalmol. 2017; 3182935 (**311**) Page 1-13. doi: 10.1155/2017/3182935. Epub 2017 Apr 23. Review.
59. Arriola-Villalobis P., Martinez-de-la-Casa J., Diaz-Valle D., Fernandez-Perez C., Garcia-Feijoo J. *Glaukos iStent inject Trabecular Micro-Bypass Implantation Associated with Cataract Surgery in Patients with Coexisting Cataract and Open-Angle Glaucoma or Ocular Hypertension: A long-term study*. 2016; Page 1056573. Epub 2016 Nov 1. doi: 10.1155/2016/1056573
60. Myers, J. S., Masood, I., Hornbreak, D. M., Belde, J. I., Auffarth, G. et al., *Prospective Evaluation of Two iStent[®] Trabecular Stents, One iStent Supra[®] Suprachoroidal Stent, and Postoperative Prostaglandin in Refractory Glaucoma: 4-year Outcomes*. Adv. Ther. 2018 Mar;35(3): Page 395-407. doi: 10.1007/s12325-018-0666-4. Epub 2018 Feb 23.
61. Sng C. C. A., Barton, K.: *Minimally invasive glaucoma surgery- coming of age*. Br. Journal Ophthalmol. 018 Oct;**102**(10):page 1315-1316. doi: 10.1136/bjophthalmol-2018-313170.
62. Bar-David L., Blumenthal E. Z.: *Evolution of Glaucoma Surgery in the last 25 Years*. Rambam Maimonides Med J. 2018 Jul 30;**9**(3). Page e0024 doi: 10.5041/RMMJ.10345.
63. Agrawal P., Bradshaw, S. E.: *Systematic Literature Review of Clinical and Economic Outcomes of Micro-Invasive Glaucoma Surgery (MIGS) in Primary Open-Angle Glaucoma*. Ophthalmol Ther. 2018 Jun;**7**(1):page 49-73. doi: 10.1007/s40123-018-0131-0. Epub 2018

64. Richter, G.M. and A.L. Coleman, *Minimally invasive glaucoma surgery: current status and future prospects*. Clin Ophthalmol, 2016. **10**: Page 189-206.
65. Melancia D., Pinto L. A., Marques-Neves C.: *Kataraktchirurgie und Augeninnendruck*. Karger Kompass Ophthalmol. 2017;**3**: Page 8-14. DOI: 10.1159/000454898

10. Danksagung

Ich bedanke mich bei Frau Professor Dr. med. Maren Klemm für die Überlassung des Themas, die fachliche Unterstützung und Betreuung meiner Arbeit.

Auch bedanke ich mich bei Frau Dr. med. Maria Katharina Casagrande für ihr stetiges Engagement, ihre fachliche Unterstützung und ihr freundschaftliches Verständnis.

Mein Dank gilt auch der Firma Ivantis Inc. für das zur Verfügung stellen der vier eingefügten Fotografien. Auch Herrn Hinghofer-Szalkay sowie der Firma Alcon danke ich für die Erlaubnis der Verwendung von Abbildungen.

Herrn Vasyl Druchkiv danke ich für die wertvolle Beratung und Hilfe in der statistischen Umsetzung dieser Arbeit, ebenso Herrn PD Dr. med. Stefan Linke für die Vermittlung dieses Kontakts. Ich bedanke mich bei den Mitarbeiterinnen und Mitarbeitern der Augenklinik des UKE, die mich durch die Dokumentation der patientenbezogenen Daten indirekt unterstützt haben.

Von ganzem Herzen danke ich meinem Ehemann Dr. med. Andreas Meier, der mir alle nur erdenkliche Unterstützung und den liebevollen Rückhalt geboten hat, neben meinem privaten auch meinen beruflichen Weg zu finden zu können. Ohne seine ansteckende Begeisterung für die Ophthalmologie, seine Geduld, seine Zuverlässigkeit und sein Verständnis hätte ich diese Arbeit nicht fertigstellen können.

11. Lebenslauf

Der Lebenslauf wurde aus datenschutzrechtlichen Gründen entfernt.

11. Eidesstattliche Versicherung

Hiermit erkläre ich, Leonie Meier, geboren am 23.11.1987, ausdrücklich, dass ich die vorgelegte Dissertation selbstständig und ohne fremde Hilfe verfasst und versichere an Eides statt, dass ich keine anderen als die von mir angegebenen Hilfsmittel oder Quellen genutzt habe. Alle wörtlich oder inhaltlich entnommenen Stellen habe ich als solche kenntlich gemacht und zur Gewährleistung der Nachvollziehbarkeit in den entsprechenden Verzeichnissen angeführt.

Ich versichere weiterhin, dass ich die beigefügte Dissertation keinem anderen Fachvertreter

einer anderen Hochschule zum Zwecke einer Überprüfung vorgelegt habe und sie nur in diesem und keinem anderen Promotionsverfahren eingereicht habe. Ich bin einverstanden, dass diese Arbeit vom Dekanat der Medizinischen Fakultät Hamburg mit der hierfür üblichen Software zur Erkennung von Plagiaten überprüft werden darf.